

Učinkovitost terapijskog ultrazvuka energije 4500 Joula u liječenju kalcificirajućeg tendinitisa ramena

Čota, Stjepan

Doctoral thesis / Disertacija

2024

Degree Grantor / Ustanova koja je dodijelila akademski / stručni stupanj: **University of Zagreb, School of Medicine / Sveučilište u Zagrebu, Medicinski fakultet**

Permanent link / Trajna poveznica: <https://urn.nsk.hr/urn:nbn:hr:105:277519>

Rights / Prava: [In copyright](#) / [Zaštićeno autorskim pravom.](#)

Download date / Datum preuzimanja: **2024-08-15**



Repository / Repozitorij:

[Dr Med - University of Zagreb School of Medicine Digital Repository](#)



**SVEUČILIŠTE U ZAGREBU
MEDICINSKI FAKULTET**

Stjepan Čota

**Učinkovitost terapijskog ultrazvuka
energije 4500 Joula u liječenju
kalcificirajućeg tendinitisa ramena**

DISERTACIJA



Zagreb, 2024.

SVEUČILIŠTE U ZAGREBU
MEDICINSKI FAKULTET

Stjepan Čota

**Učinkovitost terapijskog ultrazvuka
energije 4500 Joula u liječenju
kalcificirajućeg tendinitisa ramena**

DISERTACIJA

Zagreb, 2024.

Disertacija je izrađena u Klinici za reumatske bolesti i rehabilitaciju Kliničkog bolničkog centra Zagreb, u Zagrebu, Republika Hrvatska.

Voditelj rada:

Izv. prof. dr. sc. Nadica Laktašić Žerjavić, dr. med., spec fizikalne medicine i rehabilitacije, uži spec. reumatologije, Klinika za reumatske bolesti i rehabilitaciju Kliničkog bolničkog centra Zagreb, Medicinski fakultet Sveučilišta u Zagrebu.

Zahvale

Velika hvala **Izv. prof. dr. sc. Nadici Laktašić Žerjavić** na uloženom trudu, vremenu i cjelokupnoj podršci koju mi je pružila kao mentorica tijekom cijeloga razdoblja poslijediplomskog studija.

Također zahvaljujem **Izv. prof. dr. sc. Porinu Periću** i **svim djelatnicima** Klinike za reumatske bolesti i rehabilitaciju bez čije pomoći ovo istraživanje ne bi bilo moguće provesti.

*Za kraj, velika hvala **mojoj obitelji** na strpljenju i podršci tijekom izrade doktorata.*

*Supruzi **Martini**, sinu **Lovri**, s ljubavlju.*

SADRŽAJ

1. UVOD I SVRHA RADA	1
1.1. Funkcionalna anatomija ramenog obruča	1
1.1.1. O ramenom obruču	1
1.1.2. Građa ramenog obruča	1
1.1.3. Pokreti u ramenom obruču	6
1.2. Kalcificirajući tendinitis ramena	10
1.2.1. Patogeneza.....	11
1.2.1.1. Degenerativna kalcifikacija.....	11
1.2.1.2. Reaktivna kalcifikacija	12
1.2.1.3. Enhondralna osifikacija	13
1.2.1.4. Hondralna metaplazija	13
1.2.2. Građa kalcifikata	15
1.2.3. Klinička slika i tijek bolesti	16
1.2.4. Metode oslikavanja	18
1.2.5. Metode konzervativnog liječenja	25
1.2.5.1. Terapijske vježbe	25
1.2.5.2. Nesteroidni protuupalni lijekovi	25
1.2.5.3. Udarni val.....	26
1.2.5.4. Lavaža	27
1.2.5.5. Transkutana električna živčana stimulacija	28
1.2.5.6. Terapijski ultrazvuk	28
2. HIPOTEZA	37
3. CILJEVI RADA	38
3.1. Opći cilj	38
3.2. Specifični ciljevi.....	38
4. MATERIJALI I METODE	39
4.1. Nacrt istraživanja	39
4.2. Veličina uzorka.....	41
4.3. Ispitanici.....	41
4.4. Ishod	41
4.5. Mjerni instrumenti.....	42

4.6.	Postupci	42
4.7.	Statistička analiza podataka.....	45
5.	REZULTATI	47
5.1.	Osnovna obilježja ispitanika.....	47
5.2.	Varijabilnost ultrazvučnih mjerenja.....	51
5.3.	Promjena veličine kalcifikata prije i poslije terapije.....	54
5.4.	Smanjenje bola	57
5.5.	Pokretljivost ramena	58
5.6.	Funkcionalni status	62
5.7.	Razlike u snazi stiska šake i pojedinih mišićnih skupina.....	63
6.	RASPRAVA	67
7.	ZAKLJUČCI.....	75
8.	KRATKI SADRŽAJ NA HRVATSKOM JEZIKU	77
9.	KRATKI SADRŽAJ NA ENGLESKOM JEZIKU	78
10.	POPIS LITERATURE	79
11.	KRATKA BIOGRAFIJA	92

POPIS OZNAKA I KRATICA (ABECEDNO)

AP	antero-posteriorno
art.	zglob, od lat. articulatio
A β	A beta
A δ	A delta
BMP	koštani morfogogenetski protein, od engl. bone morphogenetic protein
CD68	klaster diferencijacije 68, od engl. cluster of differentiation 68
cm	centimetar
cm ²	centimetar četvorni (kvadratni)
COX	ciklooksigenaza
CPPD	bolesti odlaganja kalcijeva pirofosfat dihidrata, od engl. calcium pyrophosphate crystal deposition disease
CT	komputerizirana tomografija, od engl. computerized tomography
D-UZV	dijagnostički ultrazvuk
engl.	engleski
ESWT	udarni val, od engl. extracorporeal shock wave therapy
f	frekvencija
franc.	francuski
g-RNK	glasnička ribonukleinska kiselina
HAp	hidroksiapatit
Hz	Herc
ICC	intraklasni korelacijski koeficijent, od engl. intraclass correlation coefficient
IQR	interkvartilni raspon, mjera raspršenosti podataka, od engl. interquartile range
ITM	indeks tjelesne mase
J	Joule
kg/m ²	kilogram po metru četvornom (kvadratnom)
KHz	kiloherc
KT	kalcificirajući tendinitis
lat.	latinski
LDF	lasersko mjerenje protoka krvi, od engl. laser doppler flowmetry
lig.	ligament, od lat. ligamentum

LONG	longitudinalno
m.	mišić, od lat. musculus
m/s	metar u sekundi
Max	maksimalno
MHz	megaherc
Min	minimalno
min	minuta
mJ/mm ²	milijoule po četvornom milimetru
mm	milimetar
MRI	magnetska rezonancija, od engl. magnetic resonance imaging
N	broj
NSAID	nesteroidni protuupalni lijekovi, od engl. nonsteroidal anti-inflammatory drugs
P	razina statističke značajnosti, rizik od pogreške tipa I
PD	doplerski signal, od engl. power doppler
PRF	impulsna ponavljanja, od engl. pulse repetition frequency
SATA	prostorno-prosječni, vremensko-prosječni intenzitet, od engl. spatial average–temporal average
SD	standardna devijacija
SLRP	mali proteoglikani bogati leucinom, od engl. leucine rich repeat proteoglycans
SPADI	Upitnik bola i nesposobnosti ramena, od engl. Shoulder Pain and Disability Index
sur.	suradnici
TDSC	matične stanice dobivene iz tetiva, od engl. tendon-derived stem cells
TENS	transkutana električna živčana stimulacija, od engl. transcutaneous electrical nerve stimulation
TGF-β	transformirajući faktor rasta beta, od engl. transforming growth factor beta
TRANS	transverzalno
T-UZV	terapijski ultrazvuk
UEMS-PRM	Europsko udruženje specijalista fizikalne medicine i rehabilitacije, od engl. The European Union of Medical Specialists-Physical and Rehabilitation Medicine
v	brzina
VAS	vizualna analogna skala, od engl. visual analogue scale
vs	naspram, od lat. versus

W/cm^2	vat po centimetru četvornom (kvadratnom)
€	euro
Δ	razlika
λ	valna duljina
%	postotak
°	stupanj
°C	Celzijev stupanj

1. UVOD I SVRHA RADA

1.1. Funkcionalna anatomija ramenog obruča

1.1.1. O ramenom obruču

Rameni obruč odgovoran je za povezivanje gornjeg ekstremiteta s trupom, čine ga lopatica, nadlaktična i ključna kost, a može se promatrati kao kompleksni zglob funkcionalno sastavljen od četiri manja zglobova: glenohumeralnog, akromioklavikularnog, sternoklavikularnog i skapulotorakalnog (1). Prilikom usvajanja plantigradnog hoda, rameni obruč je u čovjeka evolucijski izgubio primarnu funkciju stabilnosti i nosivosti, a dobio mobilnosti (2). Jedinu koštanu vezu između cijelog kompleksa ramena i trupa, a time i ostatka tijela ostvaruje maleni sternoklavikularni zglob, koji je po tome jedinstven (2).

1.1.2. Građa ramenog obruča

Glenohumeralni zglob

Rameni ili glenohumeralni zglob (lat. *articulatio humeri*) je kuglasti zglob s najvećim opsegom pokreta u kojemu se uzglobljuju glava nadlaktične kosti (lat. *caput humeri*) i ovalna glenoidalna udubina (3). Zglobna tijela obložena su hijalinom hrskavicom koja je zadebljana na rubu glenoidalne udubine, dok je u području glave nadlaktične kosti zadebljana u sredini (3). Površina glenoidalne udubine zadebljana je labrumom, odnosno tzv. zglobnom usnom (lat. *labrum glenoidale*) koja je širokom bazom cirkularno pričvršćena uz njezin rub, a kranijalno i dorzalno je osigurana polazišnom tetivom duge glave bicepsa. Zglobna čahura je labava i počinje na vanjskoj strani zglobne usne, prelazi preko supraglenoidalne kvrčice (lat. *tuberculum supraglenoidale*) te se hvata na anatomske vrat i na taj način ostavlja veliki i mali tuberkul ekstraartikularno (3). Ligamentarni aparat većinom je slab s malim utjecajem na kontrolu pokreta u zglobu, a sastoji se od četiri ligamenta (lat. *lig. coracohumerale*, *lig. glenohumerlia superius*, *medium et inferius*, *lig. coracoglenoidale*, *lig. transversum humeri*) (3). Sluzne vreće koje komuniciraju sa zglobnom šupljinom (te ih promatramo kao dodatne zglobne prostore) su supskapularna burza (lat. *bursa subtendinea m.*

subscapularis) i subkorakoidna burza (lat. *bursa subcoracoidea*), dok subakromijalna i subdeltodina burza (lat. *bursae subacromialis et subdeltoidea*) često komuniciraju jedna s drugom, ali ne i s ramenim zglobovom (3, 4).

Mišići ramenog obruča s pripojem na nadlaktičnu kost

U stražnju skupinu mišića koja se veže na veliki tuberkul i greben (lat. *crista tuberculi majoris*) ubrajaju se *m. supraspinatus*, *infraspinatus*, *teres minor* i *deltoides* (slika 1). *M. supraspinatus* polazi s lopatice iz cijele udubine *supraspinatusa* (lat. *fossa supraspinata*) i njegove fascije te prelazi preko zglobne čahure s kojom je najčešće srastao i veže se na gornju fasetu velikog tuberkula. Inerviran je supraskapularnim živcem (C4 – C6), a ima funkciju pokretača abdukcije i vanjske rotacije. *M. infraspinatus* polazi s lopatice iz udubine *infraspinatusa* (lat. *fossa infraspinata*) i njegove fascije te s koštanog grebena (lat. *spina scapulae*), a veže se na srednju fasetu velikog tuberkula. Također je inerviran supraskapularnim živcem (C4 – C6), pojačava čahuru ramenog zgloba, a ima funkciju glavnog vanjskog rotatora ruke. *M. teres minor* polazi sa središnjeg dijela lateralnog ruba lopatice i veže se na donju fasetu velikog tuberkula. Inerviran je aksilarnim živcem (C4, C5), a ima funkciju vanjskog rotatora ruke, iako slabiju nego *infraspinatus*. *M. deltoides* se sastoji iz tri dijela: *pars clavicularis*, *pars acromialis* i *pars spinalis*. Prvi polazi s lateralne trećine ključne kosti, drugi s akromiona, treći s donjeg ruba koštanog grebena (lat. *spina scapulae*), a svi se vežu na hrapavu površinu (lat. *tuberositas deltoidea*). Sva tri dijela mišića su djelomični sinergisti i antagonisti dok je mišić glavni abduktor u ramenu. Klavikularni i spinalni dio (lat. *pars clavicularis* i *pars spinalis*) sudjeluju u adukciji ruke kada je završena prva trećina spuštanja. Inerviran je aksilarnim živcem (C5, C6). *M. subscapularis* polazi iz supraskapularne udubine (lat. *fossa subscapularis*) i veže se na mali tuberkul te na proksimalni dio grebena malog tuberkula (lat. *crista tuberculi minoris*). Inerviran je subskapularnim živcem (C5 – C8), a ima funkciju najsnažnijeg unutarnjeg rotatora ramena (3-5). *M. supraspinatus*, *infraspinatus*, *subscapularis* te *teres minor* čine rotatornu manžetu, tzv. mišićno-tetivno orukavlje, odnosno kapu ramena. *M. latisimus dorsi* plosnat je mišić koji se

najčešće sastoji iz četiri dijela: vertebralni (lat. *pars vertebralis*) koji polazi sa spinalnih nastavaka sedmog do dvanaestog kralješka, ilijačni (lat. *pars iliaca*) s torakolumbalne fascije i stražnje trećine crista iliaca, rebreni (lat. *pars costalis*) s desetog do dvanaestog rebra te lopatični (lat. *pars scapularis*) s angulus inferior scapulae. Veže se na greben malog tuberkula (lat. *crista tuberculi minoris*) zajedno s m. teres major. Inerviran je torakodorsalnim živcem (C6 – C8), a glavna funkcija mu je depresija i adukcija podignute ruke. U prednju skupinu mišića s pripojem na nadlaktičnu kost ubrajaju se: m. coracobrachialis, pectoralis major i pectoralis minor (3-5).

Iako se m. biceps brachii ubraja u prednju skupinu nadlaktičnih mišića, on funkcionalno pripada rotatornoj manžeti. Ima dvije glave, duga glava (lat. *caput longum*) polazi s tuberculum supraglenoidale, a kratka glava (lat. *caput breve*) s korakoidnog nastavka (slika 1). Duga glava prolazi kroz rameni zglob omotana sinovijalnom intertuberkularnom ovojnicom, a potom se u razini deltoidne hrapave površine (lat. *tuberositas deltoidea*) najčešće spaja s kratkom glavom i završava ponovno podijeljena u dvije tetive, od kojih se deblja veže na hrapavu površinu palčane kosti (lat. *tuberositas radii*), a tanja je usmjerena na ulnarnu stranu podlaktične fascije. Inerviran je muskulokutanim živcem (C5 – C6), a budući da je mišić dvozgloban ima više funkcija. Duga glava abducira i rotira nadlakticu prema unutra, a kratka glava radi adukciju. Kontrakcija obje glave ostvaruje antefleksiju, dok u laktu ostvaruje pokret fleksije i supinacije (3-5).

Doseljeni mišići trupa s pripojem na ramenom obruču

U ovoj skupini funkcionalno su nam bitni m. rhomboideus major, levator scapulae i serratus anterior. M. rhomboideus major polazi sa šiljastih nastavaka prvog do četvrtog grudnog kralješka, topografski leži ispod m. rhomboideus minor čiji je sinergist, a veže se na medijalni rub lopatice. Inerviran je dorzalnim lopatičnim živcem (C4 – C5), a glavna mu je zadaća da pritišće lopaticu uz prsni koš i povlači ju prema kralježnici. M. levator scapulae polazi sa stražnjih kvržica poprečnih nastavaka prvog do četvrtog vratnog kralješka i veže se za gornji ugao lopatice. Inerviran je istim živcem kao i m. rhomboideus major,

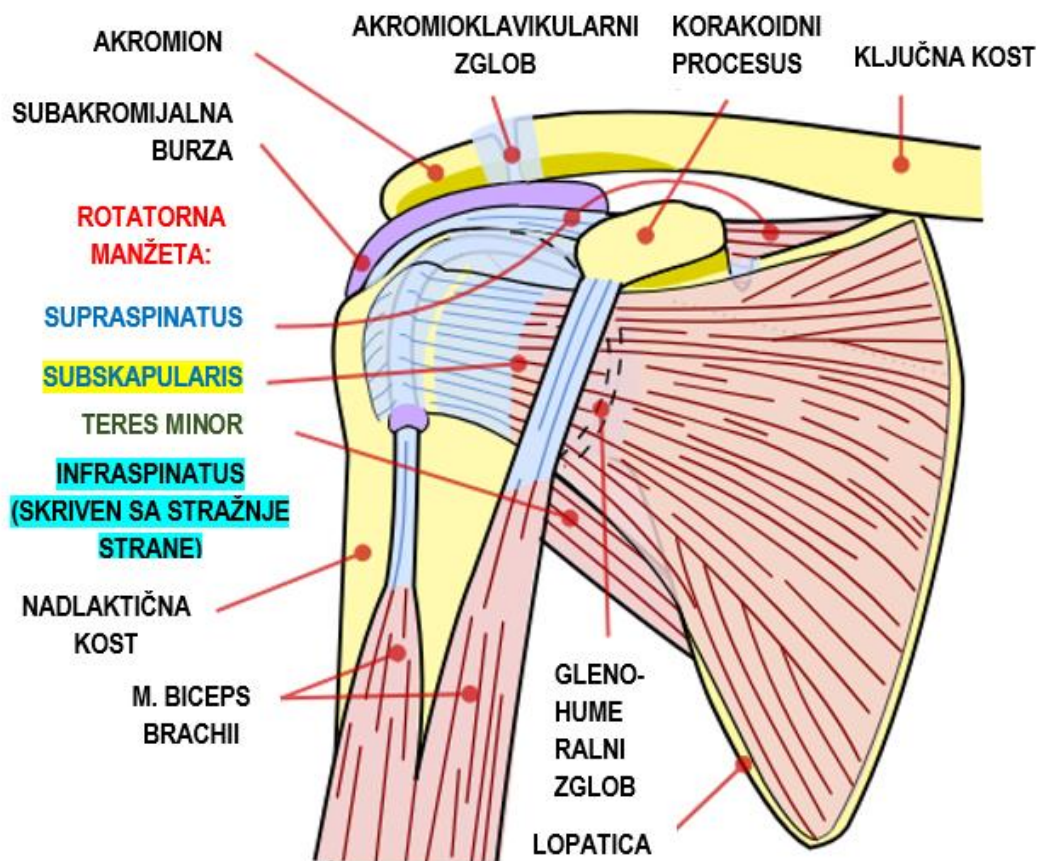
a glavna funkcija mu je da podiže lopaticu i istovremeno zakreće njezin donji ugao prema sredini. M. serratus anterior najčešće polazi s devet zubaca prvih osam ili devet rebara, a prema insercijskom mjestu (cijelom medijalnom rubu lopatice) se dijeli na tri dijela: pars superior koji se veže u blizini gornjeg ugla lopatice, pars intermedia koji se veže uzduž medijalnog ruba lopatice i pars inferior koji se veže u blizini donjeg ruba (kuta) lopatice. Inerviran je dugačkim torakalnim živcem (C5 – C7). Mišić je antagonist m. rhomboideusu, a sva tri dijela mišića povlače lopaticu prema naprijed i ostvaruju kretnju koja prethodi antefleksiji ruke. Pars inferior zakreće lopaticu prema van i povlači njezin donji ugao prema naprijed i van, a ta kretnja omogućuje elevaciju (3, 5).

Akromioklavikularni zglob

Akromioklavikularni zglob (lat. *art. acromioclavicularis*) se ubraja u ravne zglobove (lat. *art. plana*), međutim zglob raspolaže s tri stupnja slobode kretanja oponašajući kuglasti zglob, pri čemu se pokreti u njemu uvijek kombiniraju s onima u sternoklavikularnom zglobo (slika 1). Maleni zglob oblikuje najvišu točku konture ramena i ima dvije ovalne zglobne plohe koje su obložene vezivnom hrskavicom (lat. *facies articularis clavicularis et acromialis*), dok se u kosoj zglobnoj šupljini nalazi vezivno-hrskavični disk. Zglobna čahura je na gornjoj plohi pojačana akromioklavikularnim ligamentom (lat. *lig. acromioclaviculare*). Između korakoidnog procesusa i ključne kosti razapet je jaki korakoklavikularni ligament (lat. *lig. coracoclaviculare*) koji polazi s korakoidnog nastavka i veže na tuberculum conoideum, a sastoji se od dva dijela: lateralni trapezoidni ligament (lat. *lig. trapezoideum*) koji je sagitalno položen i koči pokret lopatice prema straga te medijalni konoidni ligament (lat. *lig. conoideum*) koji koči pokret lopatice prema naprijed. Pokreti u zglobo su pokreti translacije prema kranijalno, kaudalno, ventralno i dorzalno, a dodatno je moguć i mali stupanj rotacije (3, 5).

Sternoklavikularni zglob

Sternoklavikularni zglob (lat. *art. sternoclavicularis*) je jedinstven po tome što čini jedini zglobni spoj čitavog gornjeg ekstremiteta za trup. Ubraja se u tzv. "modificirani" kuglasti zglob čije je konkavno zglobno tijelo udubina na prsnoj kosti (lat. *incisura clavicularis sterni*), a konveksno sternalni kraj ključne kosti (lat. *extremitas sternalis claviculae*). Zglobni disk dijeli zglobnu šupljinu u dvije komore, a zglobni krajevi su obloženi vezivnom hrskavicom. Zglobna čahura je mlohava i debela, a pojačavaju ju prednji i stražnji sternoklavikularni ligament (lat. *lig. sternoclavicularis anterior et posterior*). Obje ključne kosti su povezane s interklavikularnim ligamentom (lat. *lig. interclaviculare*). Zglob ima tri stupnja slobode, a ključna se kost iz horizontalnog položaja pri slobodno spuštenim rukama može pomicati prema kranijalno za 50°, prema inferiorno za 5° te prema naprijed za 30°, dok se pri pokretu lopatice u zglobu događa rotacija od 30° (3, 5).



Slika 1. Shematski prikaz prednjeg dijela ramena, prilagođeno prema izvornoj slici slobodno dostupnoj na web stranici: https://commons.wikimedia.org/wiki/File:Shoulder_joint.svg.

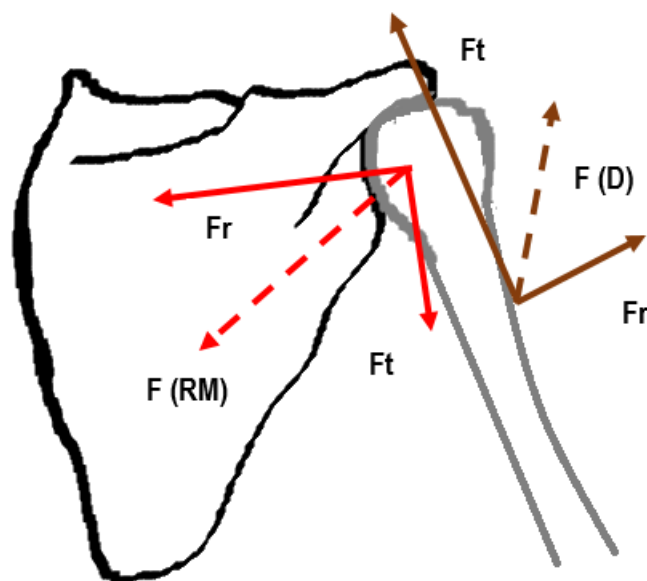
1.1.3. Pokreti u ramenom obruču

Glenohumeralni zglob je diartrodijalni zglob, a njegova velika mobilnost direktno utječe na stabilnost budući da je jedna zglobna površina manja u odnosu na drugu (nerazmjer površina konveksne i konkavne zglobne plohe u odnosu 4:1) (3, 6). Kuglasti zglob ima pokrete oko tri osi: transverzalne, sagitalne i vertikalne. Antefleksija (anteverzija) i retrofleksija (retroverzija) se događaju oko transverzalne osi, pokreti čiste antefleksije do horizontale, potom daljnja elevacija do $150 - 170^\circ$ te potpuna elevacija do 180° uz pomoć akromioklavikularnog, sternoklavikularnog i skapulotorakalnog zgloba, dok je retrofleksija ograničena na $40 - 50^\circ$. Oko sagitalne osi se događa abdukcija, do 90° čista abdukcija, potom uz sudjelovanje ramenog obruča do 150° te uz vanjsku rotaciju nadlaktične kosti puna abdukcija do 180° . Oko vertikalne osi se događa pokret unutarnje i vanjske rotacije, pokreti uz nadlakticu podignutu u stranu za 90° omogućuju pokret unutarnje rotacije do 70° , a vanjske od $70 - 90^\circ$ (3).

Rameni obruč djeluje kao zatvoreni kinetički lanac u kojem je glava nadlaktične kosti pozicionirana u zatvorenom lancu koji čine prsni koš, lopatica i ključna kost, a njegove kretnje su odraz precizno usmjerenih pokreta svih komponenti koje ga formiraju (2, 6, 7). Da bi se ruka čovjeka podigla do 180° , nadlaktična kost se mora rotirati oko lopatice u glenohumeralnom zglobu, lopatica oko ključne kosti u akromioklavikularnom zglobu, a ključna kosti oko prsne kosti u sternoklavikularnom zglobu (2). Nadlaktična kost se tijekom pokreta ruke prema gore mora rotirati prema van kako veliki tuberkul ne bi došao u sraz s korakoakromijalnim lukom, što se inače događa pri 90° elevacije. Također, ukoliko nadlaktičnu kost postavimo u položaj krajnje unutarnje rotacije, najveći mogući pokret elevacije koji možemo ostvariti je 60° (2). Pokret elevacije je unutar glenoidne udubine anatomski dopušten do 120° , a dalje je blokiran srazom kirurškog vrata nadlaktične kosti u akromion lopatice i korakoakromijalni ligament. Shodno tome, elevacija nadlaktične kosti preko 120° je praćena rotacijom lopatice prema gore čime se glenoidna fossa postavlja u superiorniji položaj i omogućuje puni pokret elevacije do 180° (2). Puna pokretljivost i funkcija ramena je određena normalnim skapulohumeralnim ritmom koji označava

koordinirani pokret lopatice i nadlaktične kosti (8). U početnoj pripremnoj fazi (engl. *setting phase*) elevacije nadlaktične kosti koja označava prvih 30° abdukcije i 60° antefleksije, pokreti lopatice nisu precizno koordinirani s pokretima nadlaktične kosti (2, 9). Skapulohumeralni ritam javlja se u omjeru 1:2, što znači da je svakih 1° rotacije lopatice praćeno s 2° elevacije nadlaktične kosti (2). U pokretu abdukcije ramena iznad 90° omjer pokreta glenohumeralnog i skapulotorakalnog zgloba postaje jednak (10). Kretanje lopatice sastoji se od tri pokreta: 1. rotacije prema gore i dolje oko vodoravne osi okomite na ravninu lopatice, 2. unutarnje i vanjske rotacije oko vertikalne osi kroz ravninu lopatice, 3. antero-posteriorni nagib lopatice oko vodoravne osi u ravnini lopatice (8, 11). Kad se nadlaktična kost elevira, pokret elevacije, retrakcije i posteriorne rotacije ključne kosti događa se u sternoklavikularnom zglobu, a pokret rotacije lopatice prema gore (u odnosu na ključnu kost) događa se kombinirano u sternoklavikularnom i (dominantno) akromioklavikularnom zglobu, dok je za posteriorni nagib prvenstveno odgovoran pokret u akromioklavikularnom zglobu (8, 12). Pokret rotacije lopatice prema gore uzrokuje elevaciju akromijalnog kraja ključne kosti. Prvih 30° rotacije lopatice prema gore događa se oko osi u razini spine skapule blizu njezinog gornjeg medijalnog ruba (2, 13). Ključnu ulogu igraju kostoklavikularni i korakoklavikularni ligamenti koji djeluju kao par sila uzrokujući posteriornu rotaciju ključne kosti oko njezine uzdužne osi. Budući da je ključna kost oblika koljenastog vratila, ta rotacija uzrokuje dodatnu elevaciju njezinog akromijalnog dijela što pak omogućava dodatnih 30° rotacije lopatice (ukupno 60°) prema gore čija os je sada u razini akromioklavikularnog zgloba (2, 14). Uz pokret rotacije prema gore, posteriorni nagib i vanjska rotacija lopatice moraju se dogoditi da bi se akromion odmaknuo od nadlaktične kosti tijekom elevacije ruke. Također, lopatica se mora dinamički stabilizirati u položaju relativne retrakcije tijekom pokreta ruke da bi se maksimalizirala aktivacija svih mišića koji s nje polaze (8, 15, 16). Pojednostavljeno, da bi se ostvario pokret elevacije do 180°, on prvotno mora biti praćen vanjskom rotacijom nadlaktične kosti te rotacijom lopatice prema gore. Ovo potonje prati elevacija ključne kosti, a zatim njezina posteriorna rotacija što pak omogućuje dodatnu rotaciju lopatice prema gore do ukupno 60° (2).

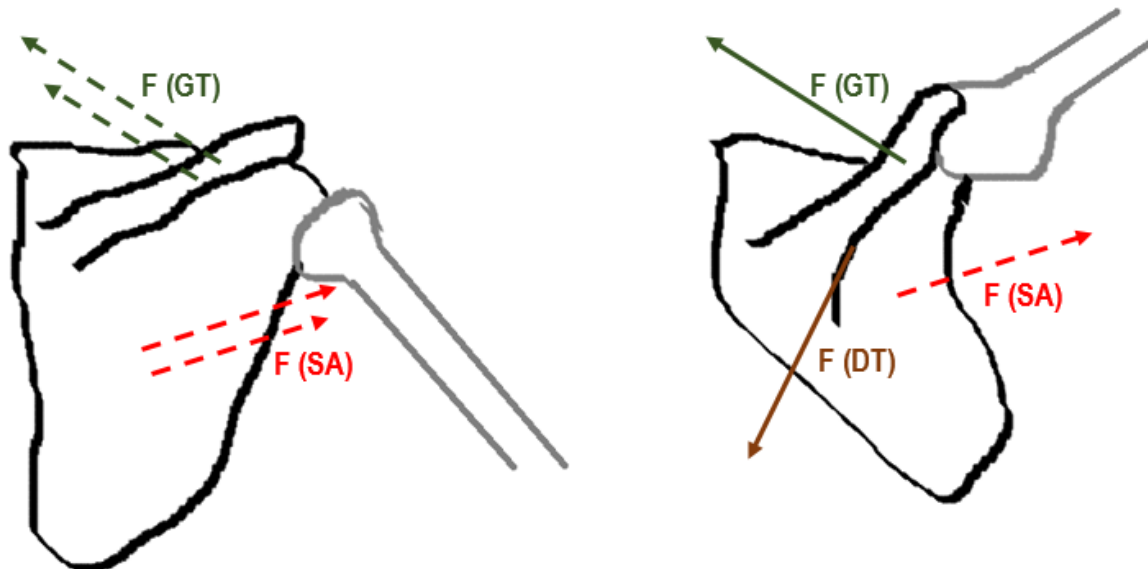
Mišićna aktivnost najbolje se opisuje vektorima sila koje u Kartezijevom koordinatnom sustavu možemo podijeliti na rotatornu i translatornu komponentu. Analizirajući mišićnu aktivnost na ovaj način evidentno je da u ramenom obruču djeluje nekoliko parova (spregova) sila (2). Par sila definiran je dvjema jednakim silama koje djeluju u suprotnim smjerovima, a čija je rezultanta jednaka nuli. Sile koje djeluju na taj način ne mogu ostvariti translaciju krutoga tijela, već isključivo rotaciju oko bilo koje osi okomite na ravninu para. Dva nezavisna para sila kojeg čine mišići rotatorne manžete i deltoidni mišić su od posebnog interesa u pokretima ramenog obruča budući da oni tijekom pokreta elevacije direktno navode glavu nadlaktične kosti. Trapezni mišić i mišić serratus anterior djeluju skupa u pokretu rotacije lopatice prema gore (2, 17). Kad je nadlaktična kost abducirana rotatorna komponentna deltoideusa povlači nadlaktičnu kost prema gore (u smjeru abdukcije), a translatorna prema akromionu (superiorno). Rotatorna komponenta triju mišića rotatorne manžete (subskapularisa, infraspinatusa i teres minora) je suprotna smjera od rotatorne komponente deltoidnog mišića, međutim, budući da djeluje na proksimalnoj strani osi kretanja nadlaktične kosti, ona povlači nadlaktičnu kost u smjeru abdukcije, dok translatorna komponenta djeluje u smjeru prema dolje povlačeći time nadlaktičnu kost inferiorno. Dvije translatorne sile (mišića deltoideusa i mišića rotatorne manžete) se poništavaju te na taj način stabiliziraju glavu nadlaktične kosti u glenoidnu fossu. Za razliku od njih, rotatorne komponente djeluju kao par sila povlačeći ruku u abdukciju (slika 2) (2, 17). Stoga, iako se deltoidni mišić smatra primarnim pokretačem abdukcije, on sam ne može efikasno djelovati bez mišića rotatorne manžete. Ukoliko aktivacija mišića rotatorne manžete nije adekvatna, translatorna komponentna deltoideusa povlači nadlaktičnu kost prema akromionu u pokretu abdukcije (2).



Slika 2. Shema mišićne aktivnosti deltoidnog (D) i mišića rotatorne manžete (RM) prikazana vektorima (parovima) sila. Crvenim strelicama prikazani su vektori sila mišića rotatorne manžete gdje isprekidana strelica označava rezultatnu silu $F(RM)$, dok Fr označava rotatornu, a Ft translatornu komponentu. Smeđim strelicama prikazani su vektori sila deltoidnog mišića po analogiji opisanih sila mišića rotatorne manžete. Translatorne komponente sila se poništavaju, a rotatorne djeluju kao par sila (više u tekstu iznad slike). Shematski prikaz prilagođen prema referenci broj 2.

Rotacija lopatice prema gore prilikom pokreta abdukcije ruke izvodi se kombiniranim kontrakcijama trapeznog mišića i mišića serratus anteriora. U prvih 90° abdukcije ruke lopatica se rotira prema gore za otprilike 30° , a najvažniju ulogu u ovom pokretu imaju gornja vlakna trapeznog mišića i mišića serratus anteriora (2, 18). Tijekom idućih 90° abdukcije lopatica se rotira za dodatnih 30° pri čemu se aktiviraju donja vlakna trapeznog mišića i mišića serratus anteriora te skupa s gornjim tvore par sila (rotatorna sila prema gore), (slika 3). Ove pokrete pomažu sinergisti bez kojih pokreti lopatice ne bi bili balansirani (2). Kao što je pojašnjeno u tekstu iznad, tijekom pokreta abdukcije ruke, ključna kost se elevira te posteriorno rotira oko svoje uzdužne osi. Elevacija ključne kosti dijelom se događa zbog

kontrakcije gornjih vlakana trapeznog mišića čija sila djeluje u smjeru lateralnog dijela prve trećine ključne kosti.



Slika 3. Shematski prikaz parova sila mišića lopatice u prvim 30° elevacije i rotacije lopatice (slika lijevo) i prilikom daljnjih pokreta od 30 – 60° (slika desno). Crvenim strelicama prikazani su vektori sila mišića serratus anteriora, zelenim strelicama gornja vlakna trapeznog mišića, a smeđom strelicom donja vlakna trapeznog mišića. Shematski prikaz prilagođen prema referenci broj 2.

Rotacija lopatice prema gore s abdukcijom ramena uzrokuje elevaciju ključne kosti dok kostoklavikularni i korakoklavikularni ligamenti sprječavaju daljnje kretanje, a pomažu rotaciju. Kretnje ključne kosti se događaju bez izravne mišićne akcije jer je ista s ostatkom ramena obruča spojena u kinetičkom lancu te zbog sila proizvedenih ligamentarnim aparatom (2).

1.2. Kalcificirajući tendinitis ramena

Kalcificirajući tendinitis (KT) ramena ubraja se u izvan-zglobni reumatizam, jedan je od najčešćih uzroka bola u ramenu, a obilježen je odlaganjem kalcijevih depozita u tetive rotatorne manžete (19-21). Duplay je 1872. godine prvi opisao burzitis kako mogući uzrok bolnog ramena definirajući ovo stanje kao bolni "skapulohumeralni periartritis", a zatim je Painter početkom prošlog stoljeća opisao radiološka

obilježja pacijenata s KT-om (20-23). Wrede je 1912. godine opisao da stanice tetiva u KT-u više nalikuju hondrocitima te da je poremećena mikroarhitektura tetivnih fibrila (24). KT ramena čest je u pripadnika bijele rase s prevalencijom između 2,7 i 22 %, najčešće zahvaća ženski spol i desno rame, iako isto nema veze s dominacijom ruke, a u 10 % pacijenata je bilateralan (20, 25, 26). Kalcijevi su depoziti u dvije trećine slučajeva smješteni u tetivi supraspinatusa, lokalizirani najčešće u njezinom burzalnom dijelu, a udaljeni 1,5 do 2 cm od hvatišta za veliki tuberkul nadlaktične kosti (20, 26, 27). Bosworth je također zabilježio da je najveći broj kalcijevih depozita smješten u tetivi supraspinatusa (51 %), ali i da je veliki broj asimptomatskih slučajeva (35 %) (28).

1.2.1. Patogeneza

Etiopatogeneza KT-a do danas nije u potpunosti razjašnjena. Zbog etičkih razloga biopsije su rađene u simptomatskom stadiju, najčešće pred sam kraj prirodnog tijeka bolesti te je predloženo nekoliko teorija od kojih su degenerativna i reaktivna kalcifikacija, enhondralna osifikacija i hondralna metaplazija najviše istraživane (29, 30).

1.2.1.1. Degenerativna kalcifikacija

Sandstrom je još davne 1938. godine pretpostavio da je degeneracija tetive posljedično lokalnoj ishemiji i vaskularnim promjenama prvi korak u procesu nastanka kalcifikata (30, 31). Bishop je vjerovao da ponavljane mikrotraume uzrokuju rupturu tetivnih niti supraspinatusa, hijalinu degeneraciju i nastanak depozita kalcifikata u tako promijenjenoj tetivi (30, 32). Mohr i Bilger su opisali da proces nastanka kalcifikata počinje nekrozom tenocita s popratnom intracelularnom akumulacijom kalcija, obično u formi mikrosferolita (30, 33). Ipak, rezultati novijih istraživanja ukazuju da proces stvaranja kalcifikata nije tako jednostavan i da se ne može pripisati isključivo degeneraciji tenocita.

1.2.1.2. Reaktivna kalcifikacija

Uhthoff i sur. predložili su da je nastanak kalcifikata u tetivama stanično posredovan reaktivni proces koji se događa u povoljnom miljeu te je obično praćen spontanom fagocitnom resorpcijom (26, 30). Autori opisuju četiri faze KT-a rotatorne manžete: prekalcificirajuća, kalcificirajuća, resorptivna i faza reparacije. Sve faze mogu se pojaviti istovremeno u istoj tetivi. Prekalcificirajuća faza uključuje fibrokartilaginoznu metaplaziju unutar tetive. U drugoj fazi se stvaraju depoziti kalcifikata te je ona dodatno podijeljena u tri podfaze: formativna, faza mirovanja i resorptivna faza. Kalcijevi depoziti prvenstveno se talože u matriksnim vezikulama koje se spajaju i stvaraju velika žarišta odvojena hondrocitima i septama fibrokartilaginoznog tkiva (26, 30). Resorptivnu fazu označava pojava vaskularnih kanalića tankih stijenki na periferiji depozita. Makrofazi i divovske multinuklearne orijaške stanice tada okružuju talog i fagocitiraju debris s uklanjanjem kalcija. U ovoj fazi depozit poprima oblik krede ili paste za zube. Završna faza uključuje pokušaj cijeljenja tetive. Nakase i sur. dokazali su da su multinuklearne stanice u blizini depozita pozitivne na katepsin K i time imaju neke odlike osteoklasta (30, 34). Katepsin K je proteaza i član je obitelji proteina peptidaze C1 koja je predominantno eksprimirana u osteoklastima, a sudjeluje u remodeliranju kosti i procesu resorpcije (30, 35). Osteopontin je ekstracelularni matriksni protein čija se uloga u procesu stvaranja kosti i mineralizacije još uvijek istražuje (36, 37). Član je malog integrin vezajućeg liganda, N-vezanog glikoproteina obitelji glikoproteina (engl. *small integrin-binding ligand, N-linked glycoprotein*), a prvi put je identificiran 1986. u osteoblastima (30, 37). Osteopontin ima važnu ulogu u mnogim patofiziološkim procesima, uključujući cijeljenje rana i remodeliranju kosti te iako njegova uloga u KT-u nije u potpunosti razjašnjena, vjeruje se da djeluje kao regulator u navedenom procesu (30, 37, 38). Takeuchi i sur. 2000. godine dokazali su ekspresiju osteopontina u dvjema stanicama oko kalcifikata: stanicama sličnim fibroblastima negativnim na CD68 i kiselu fosfatazu otpornu na tartarat te multinuklearnim makrofazima pozitivnim na CD68 i kiselu fosfatazu otpornu na tartarat (37). Zanimljivo je da isti nije nađen u stanicama udaljenim od mjesta kalcifikata. Osteopontin pozitivne multinuklearne

stanice fenotipski su slične osteoklastima te igraju ulogu u procesu resorpcije kalcifikata, tako da osteopontin djeluje u procesu nastanka kao i u procesu resorpcije kalcifikata (37, 39).

1.2.1.3. Enhondralna osifikacija

Nastanak kalcifikata u Ahilovoj i patelarnoj tetivi nalikuje procesu enhondralne osifikacije s nastankom i remodeliranjem kosti osteoblastima i osteoklastima (30). Benjamin i sur. u svojem su radu (provedenom na modelu štakora) predložili da insercijski KT Ahilove tetive nastaje enhondralnom osifikacijom fibrokartilaginoznog dijela enteze te da je proces stvaranja entezofita potaknut vaskularnom infiltracijom u tetive iz podležee koštane srži (40). Autori smatraju da proces kalcifikacije započinje unutar tetive i "urasta" u kost kada kapilare započnu svoju migraciju između redova fibrokartilaginoznih stanica koje su stvorene metaplazijom tetivnih fibroblasta (40, 41). Zatim dolazi do apoptoze svake fibrokartilaginozne stanice u redu, njihove resorpcije te nastanka mjesta koje će popuniti kapilare uz taloženje kalcifikata neposredno duž stijenki tih tunela u procesu stvaranja entezofita. Dakle, autori smatraju da je cijeli proces zapravo nastavak normalnog stvaranja kosti enhondralnom osifikacijom fibrokartilaginoznom, a ne hijalinom hrskavicom (40).

1.2.1.4. Hondralna metaplazija

U posljednja dva desetljeća mnogo je radova u kojima se istraživao utjecaj koštanih morfogenetskih proteina u procesu stvaranja i remodeliranja kosti. Koštani morfogenetski proteini (engl. *bone morphogenetic protein*, BMP) čine grupu čimbenika rasta i diferencijacije unutar TGF-beta nadobitelji proteina, a od početka embrionalnog razvoja imaju bitnu ulogu u formiranju skeleta te rasta kosti i hrskavice (42). Koštani morfogenetski protein 2 (engl. *bone morphogenetic protein-2*, BMP-2) je od dvadesetak članova ove obitelji proteina među najviše istraživanim u procesima stvaranja kosti, a općenito se smatra kako ga nema u tetivama (43). Hashimoto i sur. 2007. godine dokazali su da infiltracija rekombinantnog koštanog morfogenetskog proteina 2 (rhBMP-2) u tetive kunića dovodi do stvaranja

ektopične kosti (30, 44). Lui i sur. također su dokazali da je BMP-2 uključen u patogenezu ektopične kalcifikacije i hondrogeneze (43). Zhang i Wang došli su do zaključka da se u tetivama nalaze stanice koje su osjetljive na koštane morfogenetske proteine te je time omogućena njihova daljnja diferencijacija (30, 45). Oni su dokazali da BMP-2 posreduje prostaglandinom E2 induciranu redukciju proliferacije i osteogene diferencijacije matičnih stanica tetive (45). U tetivama ljudi prisutne su stanice s univerzalnim karakteristikama matičnih stanica, a koje se mogu diferencirati u hondrocite i osteoblaste (30, 46). Rui i sur. su iz fleksorne i patelarne tetive štakora izolirali matične stanice dobivene iz tetiva (engl. *tendon-derived stem cells*, TDSC) te su predložili da hondralna metaplazija i ektopična osifikacija mogu biti uzrokovane pogrešnom diferencijacijom tenocita (30, 47-49). Glasnička ribonukleinska kiselina (g-RNK) i proteinska ekspresija glavnih proteoglikana ekstracelularnog matriksa, uključujući dekorin, agrekan, biglikan i fibromodulin te njihov međusobni odnos s ektopičnom hondrogenezom, osifikacijom i gubitkom matriksne organizacije u KT-u bili su predmet istraživanja Lui i sur. 2010. godine (30, 50). Njihovi rezultati ukazuju da bi potencijalni uzrok poremećene matriksne organizacije u KT-u bio povišena ekspresija kolagena tipa III, dekorina, biglikana, fibromodulina te agrekana (50). Dekorin, agrekan, biglikan i fibromodulin su mali proteoglikani bogati leucinom (engl. *leucine rich repeat proteoglycans*, SLRP) koji sudjeluju u stvaranju kolagena, a njihova ekspresija je promijenjena u kroničnoj tendinopatiji (30, 50, 51). Diferencijacija progenitornih stanica tetive u hondrocite i koštane stanice je modulirana ekspresijom biglikana i fibromodulina (30, 52). U normalnom procesu cijeljenja matične stanice dobivene iz tetive su proliferacijom i diferencijacijom usmjerene u tenocite, međutim u specifičnim situacijama one se mogu diferencirati u hondrocite ili osteoblaste uzrokujući odlaganje "pogrešnog" ekstracelularnog matriksa i kalcijevih depozita te na taj način potaknuti neadekvatan proces cijeljenja koji posljedično može biti uzrok bola. Međutim, točan mehanizam koji uzrokuje ovu pogrešnu diferencijaciju još nije u potpunosti poznat. Pretpostavlja se da može biti moduliran ekspresijom biglikana i fibromodulina, kao i ekspresijom hondro-osteogenih koštanih morfogenetskih proteina, kao što su BMP-2, BMP-4 i BMP-7, a koji su bili prekomjerno ekspimirani u KT-u štakora (30, 43). Vezikule ekstracelularnog matriksa (engl. *extracellular*

vesicles) malene su izvanstanične organele koje sudjeluju u normalnim i patološkim procesima mineralizacije mnogih tkiva. Vezikule koncentriraju ione i različite enzime iz ekstracelularnog matriksa u blizini mjesta gdje se stvaraju kalcifikati, a u hrskavičnim pločama rasta služe kao žarišta matriksne mineralizacije i formiranja kristala hidroksiapatita (19, 53). Gohr i sur. 2007. objavili su rad o utjecaju vezikula ekstracelularnog matriksa u procesu stvaranju kalcijevih depozita u tetivama (19). Rezultati njihove studije pokazali su da dermatan sulfat, jedan od glavnih proteoglikana u tetivnom matriksu suprimira mineralizaciju matriksih vezikula, a procesi kao što je starenje ili bolesti kao što je diabetes mellitus mogu poremetiti koncentraciju proteoglikana te time neposredno potaknuti njihovu mineralizaciju (19).

1.2.2. Građa kalcifikata

Točna građa kalcifikata do danas je ostala nepoznanica te je predmet brojnih istraživanja (20). Više desetljeća smatralo se da je osnovna anorganska komponenta hidroksiapatit (HAp), kemijske formule $\text{Ca}_5(\text{PO}_4)_3\text{OH}$, odnosno $\text{Ca}_{10}(\text{PO}_4)_6(\text{OH})_2$ da se naglasi jedinična ćelija koja se sastoji od dva strukturna entiteta (27). Kalcijevi fosfati su soli fosfatne kiseline (fosforne, odnosno ortofosforne kiseline, kemijske formule H_3PO_4) čiji spojevi u biološkom organizmu (mineralima kostiju, caklini zuba te izvanskeletnim kalcifikatima) sadrže HPO_4^{2-} i PO_4^{3-} ione. Svi su bijele boje i u krutom stanju, slabo su topljivi u vodi, ali se otapaju u kiselinama. Gärtner i Simons 1990. godine analizirali su depozite kalcifikata rotatorne manžete u 25 pacijenata (9 u kroničnom formativnom stadiju, 16 u akutnom resorptivnom stadiju) rentgenskom difrakcijom, infracrvenom spektroskopijom i elektronskom mikroskopijom (27). Rezultati njihove studije pokazali su da makroskopska razlika između depozita u akutnom i kroničnom stadiju nije odraz razlike u njihovoj mineralnoj strukturi. Autori stoga zaključuju da kemijska disolucija anorganskog materijala vjerojatno nije uzrok resorpciji kalcifikata (27). Međutim, teško je diferencirati HAp od drugih kalcijevih soli koje posjeduju slična svojstva rendgenske difrakcije te dokazati postojanje OH-grupe infracrvenom spektroskopijom (54). Osim HAp, bazični kalcijev fosfat (u koji ubrajamo karbonatni

apatit, okta-kalcijev fosfat, β -tri-kalcijev fosfat) također je smatran kao osnovna građevna jedinica kalcifikata (54, 55). Hamada i sur. 2001. analizirali su 36 uzoraka s kalcifikatima dokazanim na konvencionalnom radiogramu 34 pacijenta u akutnom stadiju bolesti (23 pacijenta s KT-om ramena, 11 pacijenata s kalcifikatima različitih lokalizacija) koje su analizirani infracrvenom spektroskopijom s Fourierovom transformacijom, Ramanovom spektroskopijom, rendgenskom difrakcijom i rendgenskom fluorescentnom spektroskopijom (54). Isključni kriterij bili su pacijenti s bolesti odlaganja kalcijeva pirofosfat dihidrata (engl. *calcium pyrophosphate crystal deposition disease*, CPPD), kolagenozama, kroničnim bubrežnim zatajenjem i metaboličkim bolestima. Autori su dokazali da su kalcijevi depoziti građeni od karbonatnog apatita, kemijske formule $\text{Ca}_{10-x-y/2}(\text{PO}_4)_{6-x}(\text{CO}_3)_x(\text{OH})_{2-y}(\text{CO}_3)_{y/2} \times n\text{H}_2\text{O}$, gdje je ($0 < x < 4$, $y=2$), a HAp, okta-kalcijev fosfat te β -tri-kalcijev fosfat nisu uspjeli dokazati (54).

1.2.3. Klinička slika i tijek bolesti

Akutni KT ramena tipično se prezentira burnom kliničkom slikom, iznenadnim nastankom jakoga bola u ramenu, a obično je povezan s velikim kalcijevim depozitima vidljivim na standardnom konvencionalnom radiogramu (19). Iako se za akutni stadij bolesti često smatra da je samolimitirajućeg tijeka i kratkog trajanja te da resorpcija nastaje u periodu od nekoliko tjedana, Leduc i sur. u svojoj su studiji izvijestili da je prosječno trajanje simptoma između 27 i 32 mjeseca (19, 56, 57). Kronični stadij obilježen je konstantnom tupom boli, obično se javlja u pacijenata starije životne dobi i onih s dijabetesom, a sami depoziti su obično manji i ne moraju biti vidljivi na radiogramu (19, 20, 58, 59). Detaljnije, kliničku sliku KT-a ramena opisujemo u četiri stadija: prvi je akutni koji u prosjeku traje između 1 i 6 tjedana, karakteriziran je jakom boli, ukočenošću i smanjenom funkcijom ramena; drugi je kronični rekurentni koji u prosjeku traje od 6 tjedana do 6 mjeseci, a obilježen je periodima intenzivnog bola koji se izmjenjuju s periodima bez bola; treći je perzistirajući kronični stadij koji u prosjeku traje preko 6 mjeseci, a karakteriziran je konstantnim bolom tupoga karaktera, bez perioda remisije te četvrti, odnosno zadnji, ujedno i asimptomatski stadij (20, 60). Iako se još ne zna točan uzrok, KT ramena povezan je s nekim

endokrinološkim i metaboličkim bolestima (bolestima štitnjače i hormonalnim poremećajima spolnog sustava) koji sigurno imaju ulogu u njegovoj etiopatogenezi (61). Ista je grupa autora zbog toga predložila da se KT ramena podijeli u dva tipa, tip I ili idiopatski tip te tip II ili sekundarni tip, a koji je povezan s nekim drugim bolestima (61). Klinički simptomi se prema Bosworthu pojavljuju u 34 do 45 % pacijenata s KT-om (28).

Uhthoff i Loehr predložili su prirodni ciklički tijek bolesti koji se sastoji od tri stadija: prvi je prekalificirajući, drugi kalcificirajući (koji je podijeljen u tri podstadija: formativni, stadij mirovanja i resorptivni), a treći je postkalcificirajući (detaljnije opisano u paragrafu 1.2.1.2.) (26). U prekalificirajućem stadiju događa se fibroartilaginozna metaplazija. Kalcificirajući formativni stadij obilježen je multifokalnim kalcijevim depozitima odvojenim fibrokolagenim i fibroartilaginoznim tkivom. Potonji se sastoji od stanica sličnih hondrocitima, dok upalne stanice i krvne žile u ovom stadiju nisu prisutne (20, 62). Archer je u svojem istraživanju izvijestio o nedostatku kolagena tipa II i alkalne fosfataze oko područja kalcifikata što ukazuje da proces kalcifikacije nije posredovan enhondralnom tranzicijom (20, 62). U ovom stadiju depoziti poprimaju konzistenciju krede (20). Faza mirovanja javlja se kad fibrokolageno tkivo graniči sa žarištima depozita, a sve bez prisutnosti upale što upućuje da je proces taloženja prestao. Početak resorptivne faze obilježen je pojavom vaskularnih kanalića tankih stijenki na samoj periferiji depozita. Mlade mezenhimalne stanice, epiteloidne stanice, leukociti, limfociti, makrofagi i multinuklearne divovske stanice okružuju naslage u pokušaju njihove fagocitoze. U ovoj fazi se depozit čini kao gusti kremasti materijal nalik pasti za zube (20). Budući da se postkalcifikacijski stadij može shvatiti kao stadij reparacije, granulacijsko tkivo s mladim fibroblastima i novostvorenim kapilarama stvara kolagen tipa III koji kasnije bude zamijenjen kolagenom tipa I (63).

Do nedavno nije bilo istraživanja o prognostičkim faktorima u neoperativnom liječenju kroničnog KT-a ramena. 2009. Ogon i sur. prvi su u svojem radu zaključili da su lokalizacija kalcifikata u području

prednjeg subakromijalnog dijela tetive uz prateću upalnu reakciju burze, kao i veličina kalcifikata uz bilateralnu pojavnost negativan prognostički faktor (64).

1.2.4. Metode oslikavanja

Konvencionalni radiogram i dalje je primarna i najpraktičnija metoda oslikavanja za procjenu veličine, strukture i razgraničenja od okolnih struktura u pacijenata s KT-om ramena (25, 65). Važno je diferencirati oblik i konture kalcijevih depozita budući da danas znamo da su kalcifikati s dobro definiranim granicama te homogenom konturom najvjerojatnije u formativnoj ili kalcificirajućoj fazi, dok su depoziti s neoštrim rubovima prema periferiji, odnosno tzv. "maglovitom konturom" u resorptivnoj fazi (65, 66). Standardni radiogrami ramena trebali bi uključivati antero-posteriorne (AP) snimke ramena u unutarnjoj i vanjskoj rotaciji da bi se vizualizirao odnos kalcifikata s korteksom glave nadlaktične kosti, dok su aksilarne snimke iznimno korisne u vizualizaciji depozita unutar tetive subskapularisa (65). Iako je magnetska rezonancija (engl. *magnetic resonance imaging*, MRI) najbolja metoda oslikavanja za procjenu patologije mekih tkiva, ne smatra se metodom prvog izbora, a budući da su metode liječenja iste, ne provodi se rutinski prvenstveno zbog manjka dostupnosti i visokih troškova (24, 65). Kalcifikati na MRI-u pokazuju ispad signala na T1 sekvencama, dok na T2 sekvencama mogu biti vidljivi hiperintenziteti posljedično edemu, a isto može nalikovati rupturi tetiva rotatorne mažete (63). Dakle, MRI se smatra dodatnom metodom oslikavanja u pacijenata s KT-om ramena. Najprikladnija metoda oslikavanja u procjeni koštanih promjena (npr. cističnih promjena glave nadlaktične kosti) i dalje je kompjuterizirana tomografija (engl. *computerized tomography*, CT) (65, 67).

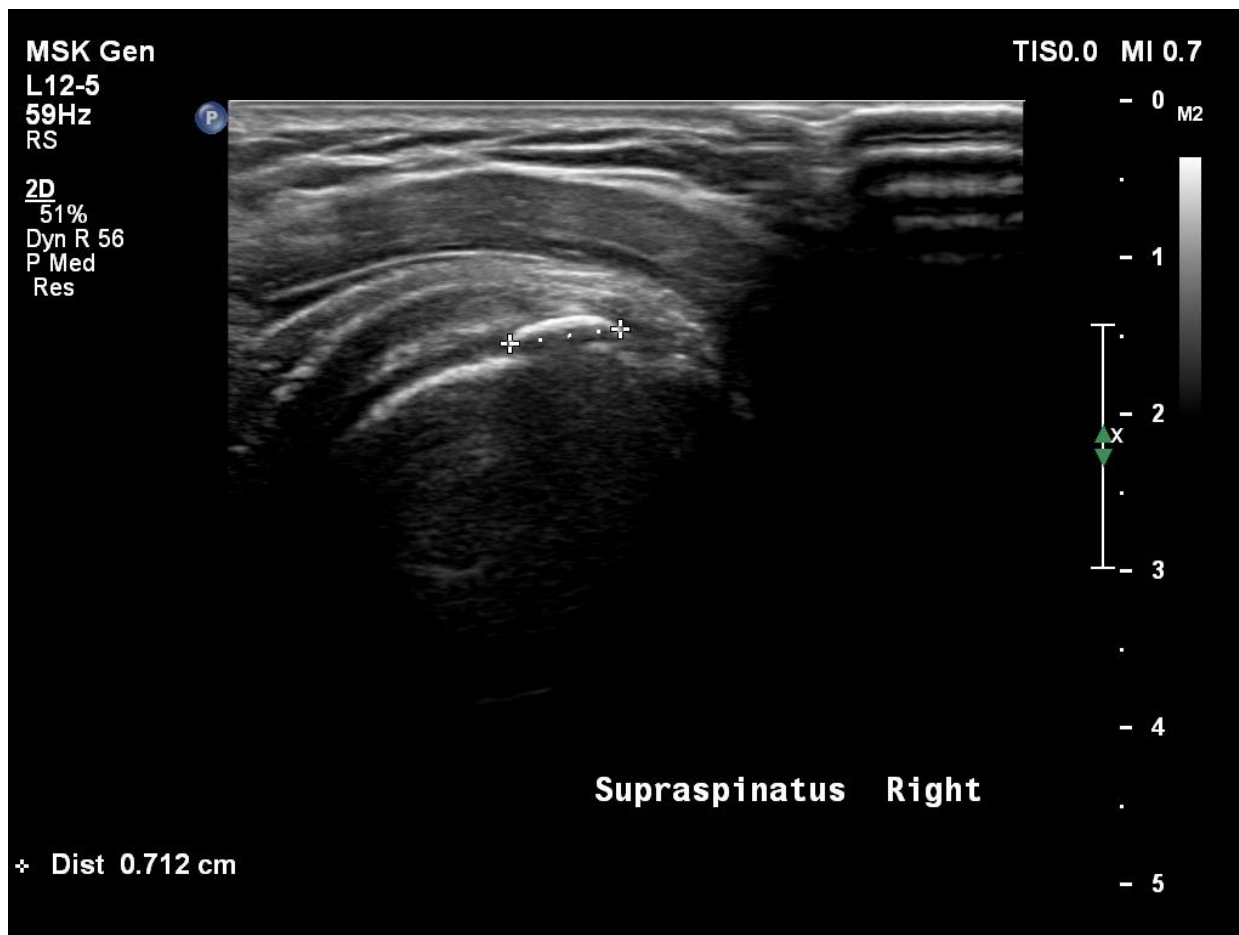Dijagnostički ultrazvuk (D-UZV) je neinvazivna, neionizirajuća i relativno jeftina dinamička dvodimenzionalna metoda oslikavanja koja je iznimno korisna u evaluaciji KT-a ramena (68, 69). D-UZV jednako je senzitivna kao i konvencionalni radiogram u detekciji kalcifikata (70). Za pregled ramena obično se koristi linearna sonda visoke rezolucije i frekvencije 7.5 do 15 MHz (69). Budući da je ultrazvučni pregled semiobjektivan, on mora biti standardiziran (da bi se povećala osjetljivost i specifičnost) i

sistematičan (uvijek rađen istim redoslijedom), a poželjno je da se rade i komparativne snimke suprotnog ramena. D-UZV u bolnom ramenu može pouzdano razlučiti između sljedećih patoloških procesa: KT (degenerativne promjene uz kalcifikat unutar tetive s ili bez popratne upalne reakcije), tendinopatija (degenerativne promjene bez kalcifikata unutar tetive), subakromijalni/subdeltoidni burzitis te djelomičan ili potpuni razdor tetive (71). Kalcifikati se u sivoj skali, tzv. B-modu (engl. *brightness mode*, B-mod) prikazuju kao hiperehogene strukture s akustičkom sjenom ili bez nje (70). Pozitivan doplerski signal (engl. *power doppler*, PD) u tetivi oko kalcifikata visoko korelira s intenzitetom bola što uzročno govori da je upalni odgovor na kristale, s posljedično povećanim protokom, najvjerojatniji izvor bola u ramenu (72). Ne postoji standardizirani bodovni sustav u analiziranju PD-a u tetivi oko kalcifikata. Chiou i sur. su u svojem radu koristili sljedeće gradacije PD-a: stupanj 0 – bez Doppler signala, stupanj 1 – mrljasti signali slabog protoka, 2 – nekoliko signala linearna oblika, 3 – mnogo signala štapićasta, linearna oblika u blizini kalcifikata (73).

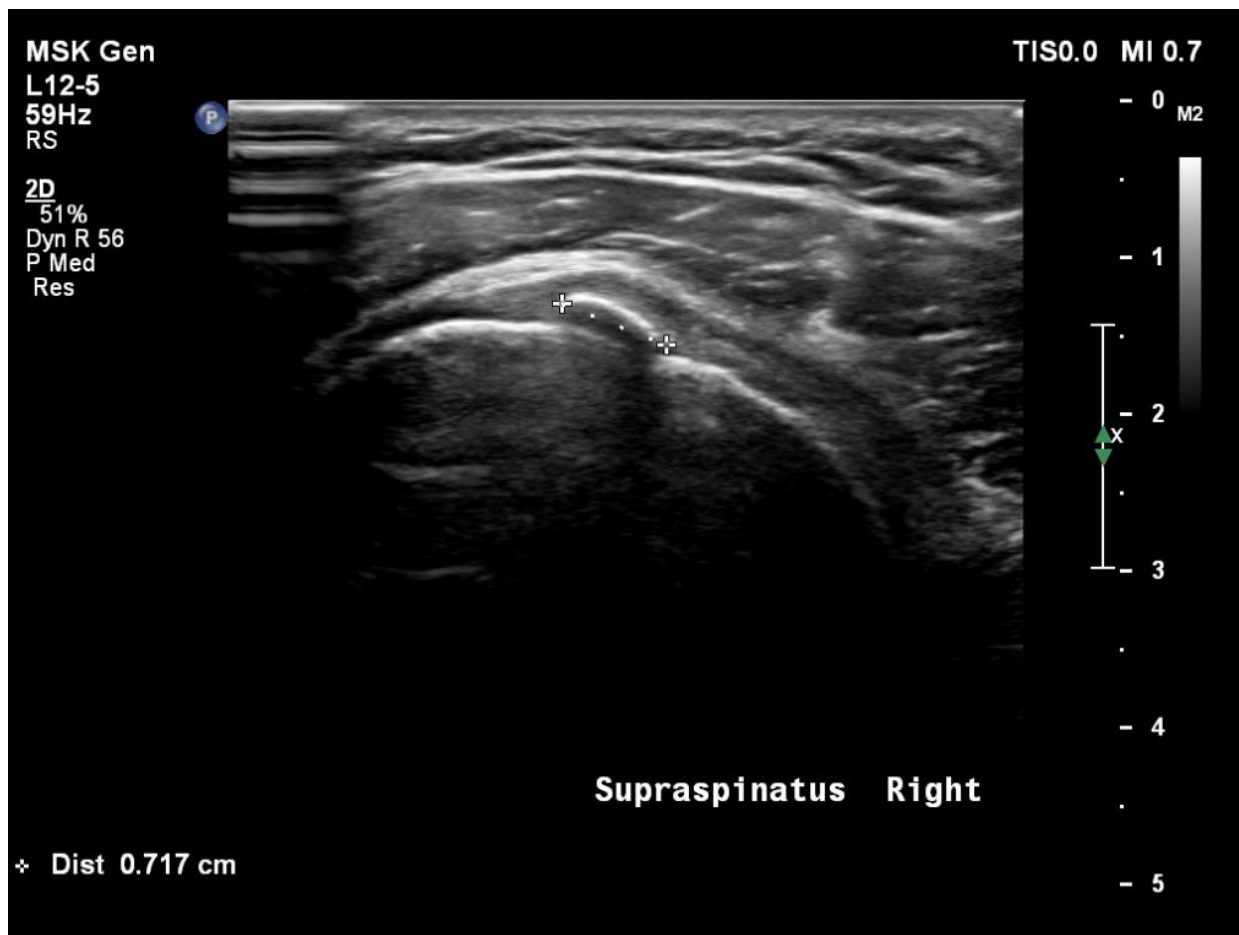Na temelju veličine i morfoloških karakteristika kalcijevih depozita te stadija bolesti, a s ciljem optimalnog liječenja, predloženi su različiti klasifikacijski kriterij. Bosworth kalcifikate prema veličini dijeli na velike (> 1,5 cm), srednje (0,5 – 1,5 cm) te male (< 0,5 cm) (28). Najčešće korišteni klasifikacijski kriteriji kojima se morfološki analiziraju kalcifikati na konvencionalnom radiogramu su oni DePalme i Krupera, Gartnera i Simonsa te Frankofonog Društva za Artroskopiju (franc. *Société francophone d'arthroscopie*) (24, 27, 74). Chiou i sur. svoju klasifikaciju temelje na D-UZV-u (73). Činjenica da postoje brojni klasifikacijski kriteriji ukazuje da ni jedna klasifikacija ne opisuje najidealnije odnos između simptomatologije i radioloških karakteristika. Danas se zna da jačina simptoma ne ovisi o veličini kalcifikata kako se do nedavno pretpostavljalo. Dakle, veoma mali kalcifikat može uzrokovati jaki bol, dočim veoma veliki kalcifikat uopće ne mora uzrokovati bol. To je i dokazano u radu Cho i sur. koji su zaključili da veličina kalcifikata i njihove radiološke promjene nisu povezane s kliničkim ishodom u liječenju KT-a ramena (75).

Tablica 1. Radiološka klasifikacija temeljena na morfologiji kalcifikata.

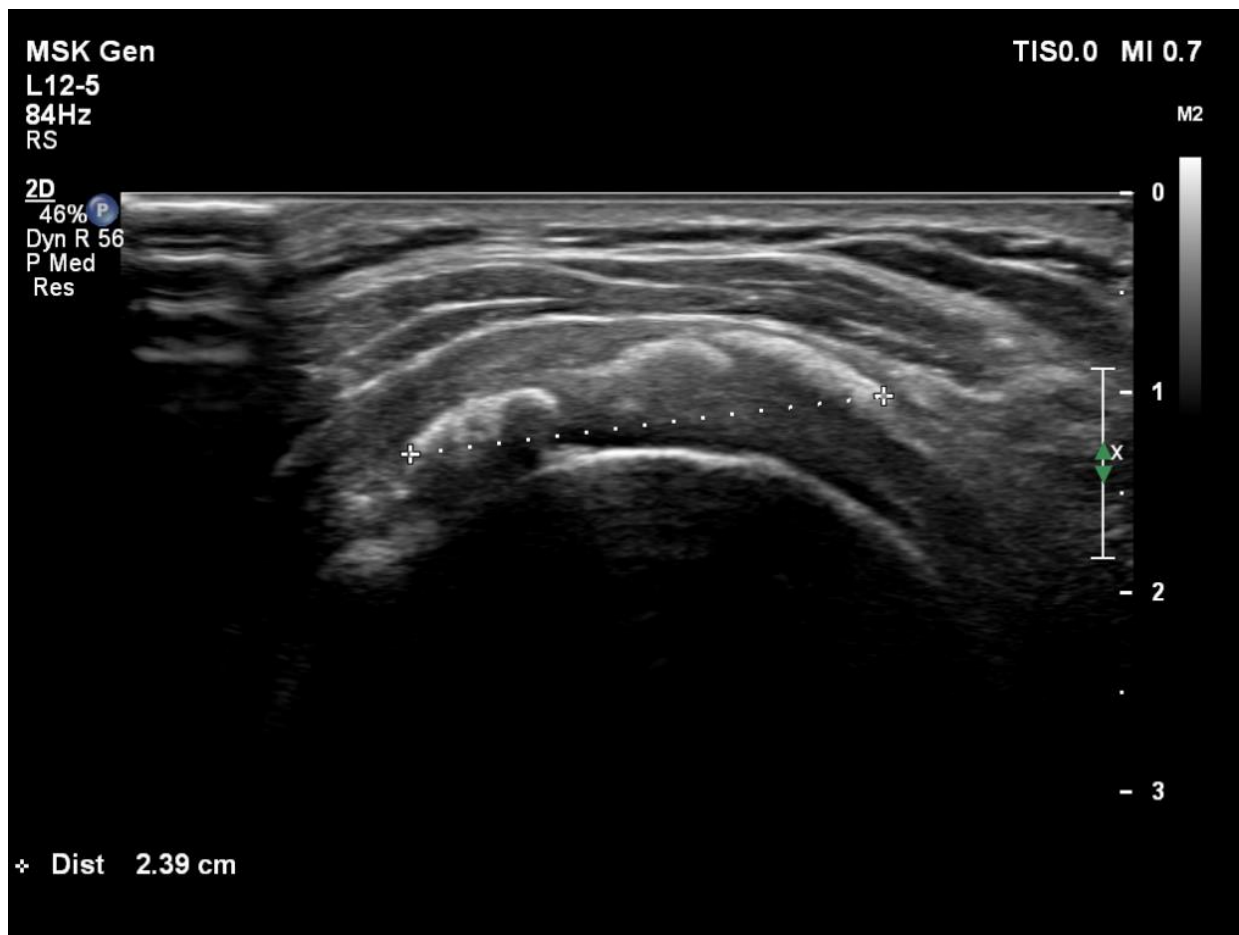DePalma i Kruper (74)		Gartner i Simons (27)		Frankofono društvo za artroskopiju (24)		Chiou i sur. (73)	
Tip 1	Maglovit izgled s periferijom koja nije dobro definirana	Tip 1	Oštro konturiran i gusto (homogeno) strukturiran	Tip A	Homogeni s dobro definiranim granicama	Tip 1	Lučni (s akustičnom sjenom)
Tip 2	Homogene strukture s jasno definiranom granicom periferije	Tip 2	Oštro konturiran i nehomogene strukture ili homogene strukture bez dobro definirane granice periferije	Tip B	Heterogeni i fragmentirani s dobro definiranim granicama	Tip 2	Fragmentirani (barem dva ehogena s ili bez akustične sjene) ili punktififormni
		Tip 3	Maglovit izgled, gotovo prozirni	Tip C	Heterogeni s loše definiranim granicama, ponekad punktififormna izgleda	Tip 3	Nodularni (ehogeni čvor bez akustične sjene)
				Tip D	Distrofični, na tetivnom hvatištu	Tip 4	Cistični (ispunjeni anehogenim sadržajem)



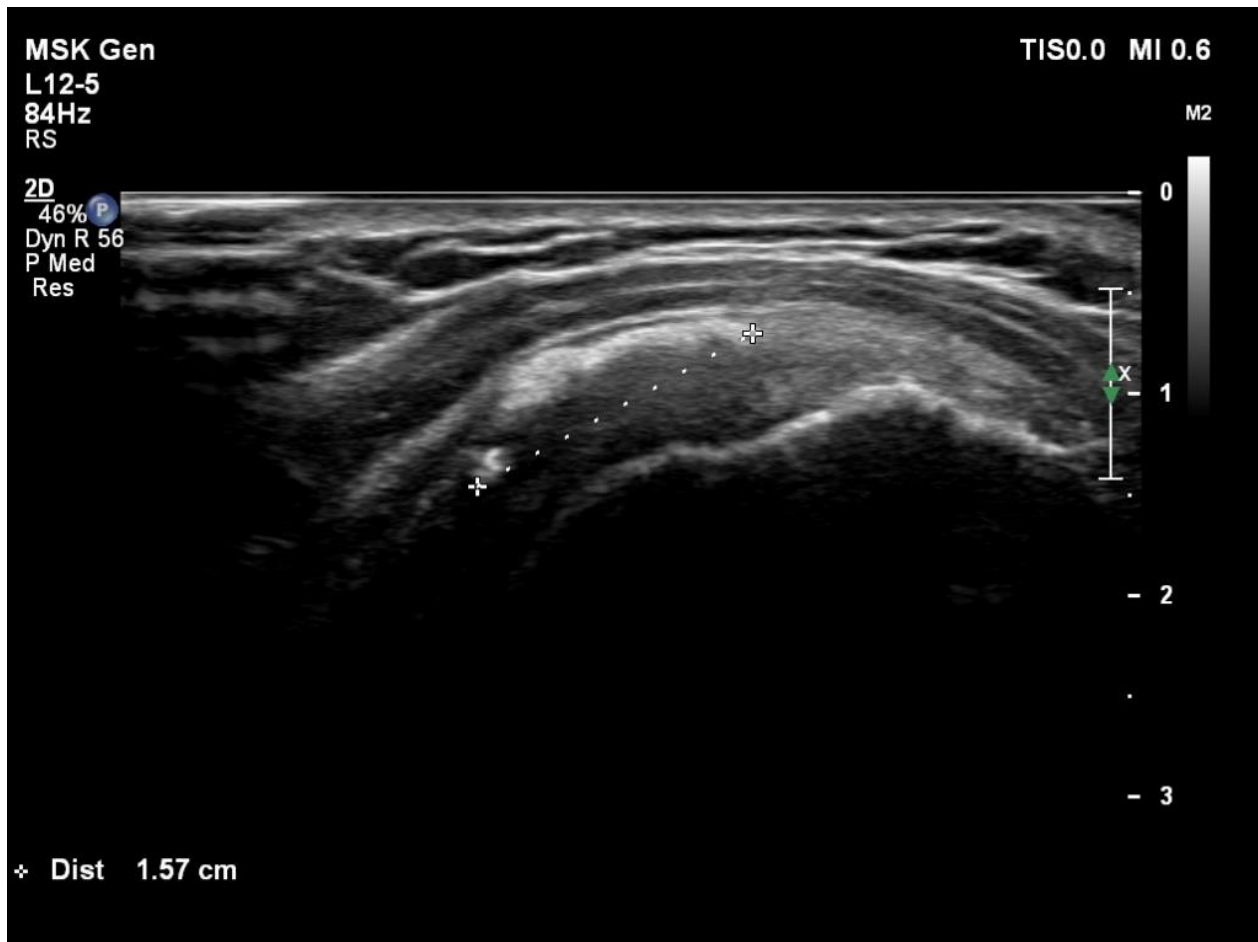Slika 4. Poprečni (transverzalni) B-mod ultrazvučni prikaz tetive supraspinatusa s lučnim kalcifikatom koji stvara akustičnu sjenu, tip 1 po Chiou. Izvor: vlastiti izvor, korišteno uz Informirani pristanak.



Slika 5. Uzdužni (longitudinalni) B-mod ultrazvučni prikaz tetive supraspinatusa istog pacijenta (prikazanog na slici 4). Izvor: vlastiti izvor, korišteno uz Informirani pristanak.



Slika 6. Poprečni (transverzalni) B-mod ultrazvučni prikaz tetive supraspinatusa s velikim fragmentiranim kalcifikatom koji dijelom stvara akustičnu sjenu, tip 2 po Chiou. Izvor: vlastiti izvor, korišteno uz Informirani pristanak.



Slika 7. Uzdužni (longitudinalni) B-mod ultrazvučni prikaz tetive supraspinatusa istog pacijenta (prikazanog na slici 6). Izvor: vlastiti izvor, korišteno uz Informirani pristanak.

1.2.5. Metode konzervativnog liječenja

Prva linija u liječenju KT-a ramena je konzervativno liječenje koje uključuje terapijske vježbe i nesteroidne protuupalne lijekove (engl. *nonsteroidal anti-inflammatory drugs*, NSAID) (24). Kako je prirodni tijek bolesti ciklički, u kroničnom stadiju bolesti se koriste i drugi modaliteti od kojih udarni val (engl. *extracorporeal shock wave therapy*, ESWT), ultrazvučno vođena lavaža, tj. barbotaza (engl. *barbotage*), transkutana električna živčana stimulacija (engl. *transcutaneous electrical nerve stimulation*, TENS) i terapijski ultrazvuk (T-UZV) imaju najviše dokaza o učinkovitosti u liječenju (76).

1.2.5.1. Terapijske vježbe

Terapijske vježbe čine okosnicu, odnosno tzv. "zlatni standard" liječenja, a rade se s ciljem smanjenja bola, ukočenosti te vraćanja pune funkcije skapulohumeralnog ritma. Najčešće se kreće s rasteretnim, tzv. pendularnim vježbama, odnosno vježbama istezanja i raspona pokreta. Pacijente izvođenje terapijskih vježbi ne bi smjelo boljeti tako da se mobilizacija ramena treba provoditi do granice bola. Potom slijede vježbe snaženja stabilizatora ramena, odnosno ramena obruča (24, 77). Pozitivan utjecaj ekscentričnih vježbi u liječenju tendinopatija dokazan je u brojnim studijama, međutim nema dovoljno dokaza koji govore u prilog superiornosti ekscentričnih vježbi u odnosu na standardne terapijske vježbe u liječenju KT-a ramena (78, 79). Carlisi i sur. su istraživali utjecaj fokusiranog ESWT u kombinaciji s ekscentričnim vježbama abduktora ramena u pacijenata s KT-om supraspinatusa na bol, funkciju i snagu u ramenu u odnosu na liječenje samo ESWT-om. Iako je uočeno blago povećanje maksimalne izometričke snage abduktora, autori navode da dodatak ekscentričnih vježbi ne umanjuje značajno bol i ne poboljšava funkciju ramena u odnosu na liječenje isključivo ESWT-om (80).

1.2.5.2. Nesteroidni protuupalni lijekovi

Cilj liječenja NSAID-ima primarno je kontrola upalnog procesa, ali i smanjenje bola (24). Murphy i Carr su u svojem sistematskom pregledu literature zaključili da su NSAID vjerojatno učinkoviti u liječenju

akutnog tendinitisa i subakromijalnog burzitisa ramena (81). NSAID su grupa lijekova koji imaju slične kemijske karakteristike: ponašaju se kao slabe kiseline, relativno su liposolubilni, dobro se apsorbiraju iz gastrointestinalnog trakta te se slabo vežu za proteine plazme (82). Učinak im se ostvaruje putem inhibicije dva izoenzima ciklooksigenaze (COX): konstitutivne (COX1) i inducibilne (COX2) koji su bitni u pretvorbi arahidonske kiseline u prostaglandine, koji pak igraju ključnu ulogu u upalnom procesu i razvoju hiperalgezije. Prostaglandin E2 i prostaglandin I2 povećavaju senzitivizaciju nociceptora na periferiji, ali i aktivnost medijatora bola (82, 83). NSAID se u nižim dozama koriste kao analgetici i antipiretici, dok se u višim koriste kao protuupalni lijekovi. NSAID obično dijelimo na tzv. "tradicionalne", odnosno neselektivne, tj. one koji podjednako inhibiraju obje izoforme COX te tzv. "koksibe", odnosno selektivne, tj. one koji imaju veći afinitet inhibicije COX-2 izoenzima (82). Prema dužini djelovanja, dijelimo ih također u dvije skupine, one s kratkim poluvremenom eliminacije (< 6 sati) i one s dugim (> 6 sati). Nuspojave (najčešće gastrointestinalne, kardiovaskularne, bubrežne i one gornjeg dišnog trakta u osoba s astmom) primarno ovise o tome koji afinitet pojedini NSAID imaju prema izoformi COX-a, ali i o apsorpciji, distribuciji i izlučivanju (82, 84, 85).

1.2.5.3. Udarni val

U fizikalnoj medicini i rehabilitacije koriste se dvije vrste ESWT-a: fokusirani (fESWT) i radijalni (rESWT). Akustični impuls visoke energije stvoren pomoću generatora (elektrohidrauličnog, elektromagnetskog ili piezoelektričnog) prenosi se u tijelo pomoću aplikatora između kojih se postavlja transducer, međutim za razliku od terapijskog ultrazvuka, ESWT-om se na tretiranom području postižu veći gradijenti tlaka i energije (86). Dubina prodiranja ovisi o generatoru aparata te iznosi od 2,5 mm do 6 cm, a precizno se može izmjeriti transducerom koji se postavlja na glavu aplikatora (86). Slično kao i kod T-UZV-a (čija su fizikalna svojstva opisana u poglavlju 1.2.5.6.) osnovni terapijski parametri su gustoća energije, broj udara tijekom jedne aplikacije i frekvencija. Obzirom na veličinu, energija udarnog vala po jediničnoj površini (odnosno gustoća energije) može se podijeliti na malu (0,005 – 0,12 mJ/mm²), srednju (0,12 –

0,28 mJ/mm²) i veliku (0,28 – 1,5 mJ/mm²) (86). Stoga se klinički fESWT može podijeliti na dvije skupine: fESWT niske energije (< 0,12 mJ/mm²) te fESWT visoke energije (> 0,12 mJ/mm²) (87). Broj udara tijekom jedne aplikacije ovisi o tretiranom tkivu, a iznosi od 1 do 5 tisuća, dok frekvencija varira od 1 do 10 Hz. Kod fESWT-a najveća energija se postiže na tretiranom području dok se kod rESWT-a energija radijalno prenosi iz površine aplikatora u tkivo i proporcionalno opada s udaljenosti od izvora (86). Trajanje terapije iznosi jednom tjedno, ukupno tri do pet tjedana (86). U biološke se učinke fESWT-a ubraja: osteoinduktivno, antiedematozno te analgetsko djelovanje, razgradnja kalcijevih depozita, hiperemija tkiva i kapilarna neoangiogeneza (86, 88). Za razliku od fESWT-a, rESWT-om se primarno postižu hiperemija i analgezija (86). Od nuspojava najčešće su opisivani bol prilikom aplikacije te hematomi na mjestu aplikacije (86, 89). Učinkovitost ESWT-a u liječenju KT-a ramena je dokazana u brojim radovima te sistematskim pregledima literature (76, 88, 90, 91). F-ESWT visoke energije obično se smatra metodom izbora u liječenju kroničnog KT-a ramena kada se konzervativno liječenje ne pokaže uspješnim (76).

1.2.5.4. Lavaža

Ultrazvučno vođena lavaža, odnosno barbotaza se preko pedeset godina koristi u liječenju KT-a ramena (76). Spada u minimalno invazivne procedure pri čemu se kalcijevi depoziti uz pomoć igle pod kontrolom D-UZV-a punktiraju ili ispiru. Smatra se sigurnom procedurom s visokim postotkom uspjeha u liječenju KT-a ramena u pogledu smanjenja bola, rezolucije kalcijevih depozita i poboljšanja funkcionalnog statusa (76, 92). Procedura se obično kombinira s aplikacijom glukokortikoida u subakromijalnu burzu (76). Do danas ne postoji zlatni standard koja od procedura (s jednom ili dvije igle) je superiornija u liječenju budući da nema značajne razlike u ishodima liječenja (76, 92). Smatra se da punktiranje ili aspiracija kalcijevog depozita potiče spontanu resorpciju i da se na taj način zatvara prirodni ciklički krug bolesti (76).

1.2.5.5. Transkutana električna živčana stimulacija

TENS se ubraja u najčešće pasivne analgetske elektroterapijske procedure u konzervativnom liječenju. Budući da je bol subjektivan te je njegova patofiziologija veoma kompleksna, do danas se ne zna točan način djelovanja TENS-a, međutim u literaturi su najviše istraživana i opisivana dva mehanizma: tzv. "teorija nadzora ulaza" (engl. *gate control theory*) po Melzacku i Walllu iz 1965. godine i teorija endogenih opioda (93). Prilikom električne stimulacije regulira se inhibicija prijenosa bola kroz dorzalni rog leđne moždine prema višim centrima u središnjem živčanom sustavu (talamusu) (76). Teorija nadzora ulaza podrazumijeva električnu stimulaciju mijeliniziranih A beta ($A\beta$) senzornih vlakana TENS-om viših frekvencija (80 - 100 Hz) čime se smanjuje prijenos kroz tanka c vlakna u leđnoj moždini ka supraspinalnim centrima u mozgu, dok teorija endogenih opijata podrazumijeva da se stimulacijom A delta ($A\delta$) vlakana TENS-om nižih frekvencija (2 - 5 Hz) aktivira otpuštanje endogenih opijata (encefalina) kojima se reducira aktivacija osjetnih puteva i podiže prag bola. Dakle, hipalgezija se postiže zbog toga što pojačanje osjetnih informacija koje brže putuju debelim vlaknima inhibiraju neurone u želatinoznoj tvari i transmitterskim neuronima i na taj način zatvaraju ulaz bolnim signalima (93, 94). U liječenju KT-a ramena učinkovitost TENS-a nije dovoljno istražena (76). Pan i sur. su 2003. godine u svojem radu o učinkovitosti ESWT-a i TENS-a u liječenju kroničnog KT-a ramena zaključili da je ESWT superiornija metoda u odnosu na TENS, napose u liječenju kalcifikata lučnog oblika u vidu funkcionalnog oporavka, smanjenja bola, kao i veličine kalcifikata nakon 3 mjeseca praćenja (95).

1.2.5.6. Terapijski ultrazvuk

T-UZV uveden je u fizikalnu medicinu i rehabilitaciju s ciljem dubinskog zagrijavanja, kao zamjena za kratkovalnu i mikrovalnu dijatermiju te se danas ubraja u najčešće korištene konverzivne elektroterapijske procedure (96-98). Terapija ultrazvukom podrazumijeva primjenu ultrazvučne energije u svrhu liječenja pri čemu koristimo zvučne valove frekvencije veće od gornje granice čujnosti ljudskoga uha (20000 Hz) (99). Zvučni valovi nastaju kada se molekule među kojima postoje elastične sile (npr.

krute tvari ili tekućine) pobude na titranje čija propagacija označava zvuk (99). Brzina (v) se odnosi na širenje pokreta titranja kroz materijal. Zvuk kroz meko tkivo prolazi prosječnom brzinom 1.540,00 m/s, a kompaktnu kost 4.000,00 m/s (99). Zbog asinkronije u oscilaciji molekula (kašnjenja između maksimalnih ekskuzija susjednih molekula) postoji pomak u fazi koji je jednak između svake od sukcesivnih molekula na putu širenja zvuka što rezultira da se koncentracija molekula povećava u području tzv. "zgušnjavanja", a pada u području "razrjeđenja" (99). Valna se duljina (λ) definira kao udaljenost između dvaju uzastopnih vrhova vala, a obrnuto je povezana s frekvencijom (f) te se matematički iskazuje formulom $f \times \lambda = v$ (99).

Postoje dva tipa zvučnih valova ovisno o smjeru pokreta molekula medija kroz koji prolaze u odnosu na smjer širenja vala: transversalni i longitudinalni. U ljudskom tijelu se tkiva, s iznimkom kosti, akustički ponašaju kao tekućine i podržavaju longitudinalne valove (99). Kontinuirani je val onaj val u kojemu je intenzitet zvuka stalan, dok je pulsirajući onaj kojemu je intenzitet povremeno prekinut, a određen je radnim ciklusom (dijelom vremena u kojemu je zvuk prisutan u određenom razdoblju) koji je najčešće u rasponu od 0,2 (20 %) do 0,5 (50 %) (99). Ultrazvučni aparat djeluje na principu obrnutog piezoelektričnog učinka za pretvorbu električne u toplinsku energiju. Princip kompresije i dekompresije uzrokuje mehaničke vibracije kristala koje rezultiraju oscilatornim tlačnim valovima u frekvenciji električne struje koja se primjenjuje na kristal (100). Promjene u polarnosti primijenjenog napona dovode do širenja stisnutog kristala i obratno, a promjenjivi napon dovodi do titranja kristala frekvencijom jednakom električnoj oscilaciji (99). Zbog toga se piezoelektrični kristal može upotrijebiti za proizvodnju bilo koje frekvencije (99). Najčešće su korišteni kvarcni kristal te keramički olovni cirkonat titanat ili barijev titanat za pretvorbu električnih signala u ultrazvučne valove koji se prenose kroz tkivo, apsorbiraju i pretvaraju u toplinsku energiju koja se potom koristi u procesu liječenja (99, 100). Intenzitet T-UZV-a izražava se u vatima po četvornom centimetru (W/cm^2), a označava omjer u kojemu se energija oslobađa po jedinici površine (99). Ukoliko su drugi čimbenici stalni, veliki intenzitet implicira veći porast temperature. Budući da zračenje ultrazvuka nije uvijek jednako, neka područja zračenja dobit će veći intenzitet, a druga manji

(99). Zbog gore navedenog te zbog činjenice da radni ciklus nije uvijek jednak, u računanju točnih parametara koristimo tzv. prostorno-prosječni, vremensko-prosječni intenzitet (engl. *spatial average–temporal average*, SATA) koji se računa na način da pomnožimo prosječni intenzitet (W/cm^2) s radnim ciklusom (%) (101). Ukupna energija po tretmanu se izražava u Joulima (J), a izračunava kao umnožak prostorno-prosječnog, vremensko-prosječnog intenziteta (W/cm^2) s efektivnom površinom insonacije ili veličinom ultrazvučne glave (cm^2) te vremenom trajanja tretmana (s) (101).

Za razliku od elektromagnetske energije koja se širi kroz zrak, ultrazvučna se energija gotovo u cijelosti reflektira na granici zraka i tkiva (99). Stoga se za prijenos ultrazvučnih valova između ultrazvučne glave i kože pacijenta koristi pogodan kontaktni medij koji eliminira zrak (indiferentni gel, mineralna ulja, negazirana voda u vodenoj kupelji) (99, 100).

Ovisno o intenzitetu Ter Haar je T-UZV podijelila u dvije grupe, one s niskim ($0,125 - 3 W/cm^2$) i one s visokim ($\geq 5 W/cm^2$) intenzitetom (98). Cilj T-UZV-a niskog intenziteta je stimuliranje normalnog fiziološkog odgovora na ozljedu ili ubrzanje određenih procesa kao što je prijenos lijekova kroz kožu (sonoforeza), dok je cilj T-UZV-a visokog intenziteta selektivno uništavanje tkiva na kontrolirani način (98). Najčešće korištene frekvencije u liječenju su 1 MHz i 3 MHz, prve se koriste u liječenju struktura dubine do 5 cm, a druge za površinski smještene strukture ne dublje od 2,5 cm (100). Kontinuirane prijenos zvučnih valova, tzv. "kontinuirani mod" koristimo kad primarno želimo iskoristiti termičke učinke, a prekid u zvučnim valovima različitog trajanja, tzv. "pulsni mod" za ne-termičke (98, 100). Intenzitet obično varira od $0,5 - 2 W/cm^2$, liječenje obično traje 5 – 10 minuta, a provodi se svakodnevno ili svaki drugi dan kroz maksimalno 4 tjedna, nakon čega se procjenjuje učinkovitost (99, 100).

Većina studija kojima su dokazani pozitivni učinci T-UZV-a je provedena "in vitro". Rezultati dobiveni takvim istraživanjima ne mogu se preslikati na živi organizam budući da se u istim studijama većinom nije vodilo računa o homeostatskim mehanizmima ljudskog organizma (102). Naime, regulatorni mehanizmi nastojat će spriječiti porast temperature tkiva izloženih zagrijavanju, a uspjeh homeostaze u

održavanju temperature tkiva primarno ovisi o ravnoteži između dobitka i gubitka topline (102). Biofiziološki učinci T-UZV-a obično se dijele u termičke i ne-termičke (98, 102). Međutim, netočno je i nije logično za pretpostaviti da postoji samo jedan od gore dva navedena učinka tijekom fizikalnog tretmana i da se on može klasificirati isključivo kao "termički" ili isključivo kao "ne-termički". U realnosti ova dva učinka nisu odvojiva te se ne mogu tako ni promatrati (102).

1.2.5.6.1. Termički učinci

Energija koja se prenosi ultrazvučnim zrakama slabi kako prolazi kroz tkivo. Ukoliko je u određenoj točki intenzitet snopa I_0 , on će biti reduciran na I_x na udaljenosti x od te točke: $I(x) = I_0 e^{-\mu x}$, gdje je μ koeficijent intenziteta atenuacije, tj. prigušenja. Gubitak energije nastaje zbog rasipanja (defleksije zvuka kada zrake udaraju o reflektirajuću površinu) i apsorpcije (prijenosa energije iz emitiranih zraka u okolna tkiva) (99). Apsorpcija se zvuka povećava porastom frekvencije, a najčešće primjenjivana frekvencija u fizikalnoj medicini i rehabilitaciji od 1 MHz nudi dobar kompromis između dovoljno duboke frekvencije i odgovarajućeg zagrijavanja, budući da kod frekvencija većih od 20 MHz površinska apsorpcija postaje iznimno velika te manje od 1 % zvuka uopće prodire više od 1 cm u dubinu (99). Akustična apsorpcija rezultira zagrijavanjem tkiva. Ukoliko se pretpostavi da je cjelokupno prigušenje energije posljedica apsorpcije, brzina kojom se toplina taloži prikazana je umnoškom koeficijenta intenziteta atenuacije i intenziteta, $\mu \times I$. U realnosti apsorpcija čini 60 – 80 % ukupne atenuacije (98). Visoki koeficijent apsorpcije velikih proteinskih molekula kolagena znači da se isto tkivo može "preferirano" zagrijavati što nam je i poželjno budući da u liječenju primarno ta tkiva želimo zagrijavati (98).

Draper i sur. su u svojoj studiji dokazali da primjena kontinuiranog T-UZV-a frekvencije 1 MHz, intenziteta $1,5 \text{ W/cm}^2$ tijekom 10 minuta na područje medijalne glave trbušastog mišića lista (lat. m. gastrocnemius), uz gel kao kontaktni medij dovodi do porasta temperature u mišiću (na dubini od 3 cm) za $4,8 \text{ }^\circ\text{C}$, a prilikom aplikacije kroz vodu metodom imerzije za $2,1 \text{ }^\circ\text{C}$ (103). Autori su također naglasili

važnost ograničavanja tretiranog područja, pravilne aplikacije, kao i vremena od najmanje 8 minuta te porasta temperature tkiva do najmanje 40 °C da bi liječenje T-UZV-om imalo učinka (103). Rezultati ove studije dokazali su da regulatorna kontrola nije uvijek sposobna spriječiti porast temperature tkiva budući da su lokalni i opći homeostatski mehanizmi samo djelomično uspješni u brzom poništavanju učinka porasta temperature (102).

Osim porasta temperature tkiva, u termički se učinak ubraja i povećanje protoka krvi, međutim rezultati studija koje su istraživale učinak T-UZV-a na protok krvi su dvojbeni (104, 105). Bickford i Duff su u svojoj studiji dokazali da se povećanje protoka krvi podlaktične cirkulacije (mjereno venskom pletizmografijom neposredno prije i unutar 5 minuta od tretmana T-UZV-om različitog intenziteta) može očekivati kod aplikacije višeg intenziteta ($> 3 \text{ W/cm}^2$), dok se kod intenziteta od 2 W/cm^2 vazodilatacija u mišićima može očekivati u 50 % slučajeva (104). Budući da intenzitet od 3 W/cm^2 uzrokuje intenzivan bol koji pacijenti najčešće ne mogu tolerirati, nije za očekivati da će se kod primjene intenziteta ispod 2 W/cm^2 dogoditi dugotrajnije povećanje u protoku krvi. Robinson i Buono su u svojoj studiji o utjecaju kontinuiranog T-UZV-a (intenziteta $1,5 \text{ W/cm}^2$ kraćega trajanja od 5 min) na protok krvi u skeletnim mišićima pomoću venske okluzijske pletizmografije te u koži pomoću laserskog mjerenja protoka krvi (engl. *laser doppler flowmetry*, LDF) dokazali da nema razlike u protoku krvi do pola sata nakon tretmana između tretirane i placebo skupine (105).

Uvriježeno je mišljenje da porast temperature tkiva uzrokovan T-UZV-om povećava staničnu i enzimsku aktivnost, kao i ekstenzibilnost kolagenog tkiva. Prvotno je pripisivano van't Hoffovim zakonom koji dovodi u ovisnost brzinu kemijskih reakcija o temperaturi sustava, međutim do sada nema dokaza koji uzročno-posljedično povezuju povećanu enzimsku aktivnost i brzinu cijeljenja tkiva prilikom aplikacije T-UZV-om (102). Reed i Ashikaga su u svojem radu na 25 zdravih pacijenata dokazali da primjena T-UZV-a frekvencije 1 MHz, intenziteta $1,5 \text{ W/cm}^2$ tijekom 8 minuta dovodi do povećanja ekstenzibilnosti kolateralnih ligamenata koljena koji su smješteni više površinski za razliku od prednjeg i stražnjeg križnog

ligamenta koji su smješteni dublje unutar zgloba, međutim autori su zaključili da su rezultati unutar standardne greške mjerenja raspona pokreta (varus i valgus stres test) goniometrom te da nisu klinički signifikantni (106).

1.2.5.6.2. Ne-termički učinci

Ne-termički učinci T-UZV-a dijele se na kavitaciju i ostale mehaničke ili kemijske promjene u koje prvenstveno ubrajamo akustično mikrostrujanje (99, 102). Kavitacija se definira kao proces u kojemu nastaju sitni mjehurići plina u tkivu kao posljedica zagrijavanja T-UZV-om, a pod tim pojmom većinom podrazumijevamo akustičnu kavitaciju. Dakle, kavitacija je vibracijski efekt na mjehuriće plina uz pomoć ultrazvučnog zračenja (99). Zbog promjene u tlaku mali mjehurići plina mogu biti komprimirani ili ekspandirani, dakle za vrijeme razrjeđenja mali se mjehurići počnu širiti, a za vrijeme kondenzacije komprimiraju. Ukoliko mjehurići pulsiraju nedovoljnom amplitudom nastaju tzv. stabilne kavitacije koje potencijalno mogu dovesti do mijenjanja difuzije staničnih membrana i na taj način promjenu funkciju stanice (99). Međutim, danas se dovodi u pitanje nastaju li uopće kavitacije u tkivu prilikom primjene najčešće korištenih intenziteta T-UZV-a, budući da su iste dokazane u dva vrlo slična rada koja kasnije nisu ponovljena (102, 107, 108). Ter Haar je smatrala da su pozitivni učinci T-UZV-a više pripisivani ne-termičkim učincima, a ne isključivo zagrijavanju te je 1981. godine u svojem radu s Daniels dokazala pojavu kavitacija na stražnjem udud zamorca prilikom aplikacije kontinuiranog i pulsog T-UZV-a (108). Međutim, izvor pogrešaka u ta dva istraživanja vjerojatno je bila loša interpretacija B-scan slika koji su korišteni u dokazivanju kavitacija, budući da je tkivo bilo uronjeno u fiziološku otopinu uz skener koji je korišten za detekciju nastanka mjehurića plina (102). Nestabilne ili prolazne kavitacije su one u kojima je moguć snažan kolaps mjehurića plina uz nastanak destrukcije tkiva (99). Prag intenziteta za nestabilne kavitacije je mnogo viši od onoga za stabilne te iako one nisu dokazane prilikom aplikacije T-UZV-a, treba imati na umu da se isti ne bi trebao koristiti u blizini tkiva ispunjenih zrakom, dakle uglavnom u području prsnog koša i abdomena (pluća i crijeva) (99, 102).

Akustično mikrostrujanje odnosi se na kretanje tekućine uzduž granice stanične membrane, a nastaje kao rezultat mehaničkog tlaka vala (99). Akustično mikrostrujanje nastaje kao posljedica kavitacije i ima potencijal promijeniti tok iona, odnosno aktivnost stanica koje su u zoni djelovanja T-UZV-a (99, 102). Do nedavno se smatralo da je akustično mikrostrujanje jedan od glavnih uzroka pozitivnih učinaka T-UZV-a budući da je mikrostrujanje jedini oblik akustičkog strujanja koji ima dovoljnu snagu da utječe na promjenu permeabilnosti staničnih membrana, a shodno tome i na povećanje sinteze proteina, proizvodnju faktora rasta te degranulaciju mastocita (102). Temelj ove pretpostavke istraživanje je Lote i Darlinga provedeno sredinom prošloga stoljeća u kojemu je dokazano da T-UZV uzrokuje povećanu staničnu permeabilnost eritrocita (dokazanu povećanjem izvanstanične razine iona kalija, K⁺) prilikom kontinuirane insonacije u homogenom ultrazvučnom polju frekvencije 1 MHz, intenziteta od 0,5 – 3 W/cm² pri čemu se vjerojatno dogodila i kavitacija (102, 109). Međutim, budući da do sada prilikom standardnih doza T-UZV-a nastanak kavitacije nije dokazan in vivo, učinak mikrostrujanja također je doveden u pitanje (102).

Hipoteza da T-UZV uzrokuje nastanak novih krvnih žila je i dalje kontroverzna. Hogan i sur. u svojem su istraživanju dokazali da primjena pulsnog T-UZV-a frekvencije 1 MHz, intenziteta 2,5 W/cm² trajanja 5 minuta tri puta tjedno kroz tri tjedna ukupno u ishemičnom mišiću kremasteru štakora dovodi do vazodilatacije arteriola i povećanja gustoće kapilara (110). Nažalost, drugi istraživači nisu uspjeli dokazati isto što i oni (102, 111).

1.2.5.6.3. Terapijski ultrazvuk u liječenju kalcificirajućeg tendinitisa ramena

Učinkovitost T-UZV-a u liječenju KT-a ramena nije u potpunosti istražena budući da je na temelju rezultata do sada objavljenih istraživanja teško donijeti zaključak obzirom na heterogenost studija u odnosu na populaciju ispitanika, uključene mjere ishoda te na različite vrijednosti frekvencije, jačine i trajanja primijenjenog terapijskog ultrazvuka u odnosu na ispitivanu i kontrolnu grupu. Navedeno je razlog što se rezultati pojedinih studija ne mogu uključiti u meta-analizu (112). Prema smjernicama Europskog

udruženja specijalista fizikalne medicine i rehabilitacije (engl. *The European Union of Medical Specialists-Physical and Rehabilitation Medicine*, UEMS-PRM), osnovu terapije KT-a ramena čine terapijske vježbe, odnosno individualna medicinska gimnastika, koje uključuju vježbe s ciljem ponovnog uspostavljanja pune pokretljivosti ramena i poboljšanja snage mišića rotatorne manžete te stabilizatora lopatice, dok su ostale pasivne fizikalno-terapijske procedure elektivne u izboru liječenja (77).

Hayes i sur. su 2004. godine u svojoj studiji dokazali da primjena kontinuiranog T-UZV-a frekvencije 1 MHz, intenziteta $1,5 \text{ W/cm}^2$ s ultrazvučnom glavom površine 5 cm^2 u trajanju od 10 na dubini od 2,5 cm ne izaziva snažno zagrijavanje tkiva (definirano kao porast temperature tkiva za $\geq 4.0 \text{ }^\circ\text{C}$ i postizanje apsolutne temperature tkiva od $\geq 40 \text{ }^\circ\text{C}$), a sam porast temperature tkiva je spor. Sve navedeno čini ovaj način primjene T-UZV-a sigurnim za tkiva do dubine od 2,5 cm. Za razliku od navedenog, primjena kontinuiranog T-UZV-a frekvencije 3 MHz, intenziteta $1,5 \text{ W/cm}^2$ s ultrazvučnom glavom površine 5 cm^2 , trajanja 10 min, dovodi do snažnog i brzog zagrijavanja tkiva na dubini od 2,5 cm (113).

Do danas je tek nekoliko studija imalo za ishod procjenu smanjenja veličine kalcifikata nakon primjene T-UZV-a. Ebenbichler i sur. su 1999. godine objavili rezultate dvostruko slijepe randomizirane studije na 63 pacijenta (70 ramena) o utjecaju T-UZV-a u liječenju KT-a ramena. Autori su zaključili da pulsni T-UZV u odnosu 1:4, frekvencije 0,89 MHz, intenziteta $2,5 \text{ W/cm}^2$ u trajanju od 15 min primijenjen kroz 24 tretmana (u prva 3 tjedna 5 puta tjedno, a u iduća 3 tjedna 3 puta tjedno) dovodi do značajnog smanjenja veličine kalcifikata te umanjena bola i poboljšanja kvalitete života u odnosu na placebo (114). Međutim, na kontrolnom pregledu nakon 9 mjeseci nisu nađene značajne razlike u ispitivanim parametrima (114).

Rezultati kliničke randomizirane studije Shomoto i sur. iz 2002. godine na 40 bolesnika pokazali su da T-UZV frekvencije 3 MHz, intenziteta $1,0 - 2,0 \text{ W/cm}^2$ u trajanju od 5 min po efektivnoj površini ultrazvučne glave, primijenjen 3 puta tjedno u kombinaciji s medicinskom gimnastikom dovodi do smanjenja veličine kalcifikata kod kraćeg trajanja bolesti u komparaciji s medicinskom gimnastikom bez

T-UZV-a (115). Međutim, nedostatak ove kliničke studije je varijabilno i isprekidano (3 puta tjedno) vrijeme trajanja rehabilitacije.

U zadnjim smjernicama Philadelphia grupe iz 2001. godine o rehabilitacijskim intervencijama za bolno rame istaknuta je potreba dodatnih istraživanja za procjenu učinka T-UZV-a u liječenju određenih specifičnih patologija ramena s naglaskom na točno definiranje parametara (frekvencija/dubina prodiranja, doza, trajanje liječenja) (116). U sustavnom pregledu literature iz 2010. godine o utjecaju T-UZV-a na različita bolna stanja u ramenu uključena su samo dva rada o učinkovitosti T-UZV-a na KT ramena što govori u prilog činjenici da ova problematika nije dovoljno istražena. Zaključak Alexandera i sur. je da ne postoji dovoljan broj studija kojima bi se moglo potvrditi ili odbaciti pozitivan učinak T-UZV-a u liječenju bolnog ramena (uključujući KT), ali da se pozitivni učinci mogu očekivati jedino ako je ukupno primijenjena energija po pojedinačnom tretmanu veća od 2250 J (101).

Iako se T-UZV rutinski primjenjuje u liječenju bolnog ramena uzrokovanog patološkim promjenama u oko-zglobnim strukturama (mišićima, tetivama i burzama), pregledom rezultata do sada objavljenih istraživanja možemo reći da se aktualna spoznaja o učinkovitosti T-UZV-a u KT-u ramena temelji na tek nekoliko istraživanja na ukupno malom broju ispitanika uz različito definirane parametre primijenjenog T-UZV-a u pogledu dubine prodiranja, ukupno primijenjene energije i trajanja liječenja.

2. HIPOTEZA

Postavljena hipoteza je da dodatak T-UZV-a individualnoj medicinskoj gimnastici utječe na značajno bolji klinički ishod rehabilitacije u odnosu na liječenje isključivo individualnom medicinskom gimnastikom u pacijenata sa simptomatskim KT-om ramena.

3. CILJEVI RADA

3.1. Opći cilj

Opći cilj ovog istraživanja bio je utvrditi dovodi li T-UZV u kombinaciji s individualnom medicinskom gimnastikom do značajno boljeg ishoda rehabilitacije u odnosu na primjenu samo individualne medicinske gimnastike u bolesnika sa simptomatskim KT-om ramena.

3.2. Specifični ciljevi

1. Usporediti učinkovitost T-UZV-a u kombinaciji s individualnom medicinskom gimnastikom s učinkovitošću individualne medicinske gimnastike na smanjenje veličine kalcifikata
2. Usporediti učinkovitost T-UZV-a u kombinaciji s individualnom medicinskom gimnastikom s učinkovitošću individualne medicinske gimnastike na smanjenje bola
3. Usporediti učinkovitost T-UZV-a u kombinaciji s individualnom medicinskom gimnastikom s učinkovitošću individualne medicinske gimnastike na povećanje pokretljivosti u ramenu
4. Usporediti učinkovitost T-UZV-a u kombinaciji s individualnom medicinskom gimnastikom s učinkovitošću individualne medicinske gimnastike na poboljšanje funkcionalnog statusa ramena
5. Usporediti učinkovitost T-UZV-a u kombinaciji s individualnom medicinskom gimnastikom s učinkovitošću individualne medicinske gimnastike na ukupno zadovoljstvo ispitanika ishodom rehabilitacije

4. MATERIJALI I METODE

4.1. Nacrt istraživanja

Ovo istraživanje po svojem ustroju je dvostruko slijepa randomizirana (placebom kontrolirana) studija provedena u razdoblju od travnja do prosinca 2021. godine u Klinici za reumatske bolesti i rehabilitaciju, Kliničkog bolničkog centra Zagreb, Kišpatićeva 12 Zagreb.

Protokol istraživanja odobrilo je Etičko povjerenstvo Kliničkog bolničkog centra Zagreb te Etičko povjerenstvo Medicinskog fakulteta Sveučilišta u Zagrebu. Svi ispitanici potpisali su Informirani pristanak i suglasnost za sudjelovanje u istraživanju te su bili upoznati s protokolom i ciljevima studije. Istraživanje je registrirano u javnom registru "ClinicalTrials.gov", web stranice <https://www.clinicaltrials.gov/>, pod brojem NCT04822779.

Ciljanu populaciju činili su punoljetni bolesnici oba spola s bolnim ramenom i D-UZV-om dokazanim KT-om ramena.

Kriterij uključivanja ispitanika bili su:

- simptomatski KT (VAS bola ≥ 4 uz ograničenu pokretljivost ramena)
- D-UZV-om izmjerena veličina kalcifikata ≥ 5 mm
- kalcifikat tip I i II po Chiou i sur. (Tablica 1)
- trajanje bolesti ≥ 2 mjeseca

Kriteriji neuključivanja ispitanika bili su:

- asimptomatski KT ramena ili KT s blagim simptomima (VAS bola ≤ 3 uz urednu pokretljivost ramena)
- veličina kalcifikata < 5 mm
- kalcifikat tip III i IV po Chiou i sur. (Tablica 1)

- trajanje simptoma < 2 mjeseca
- ruptura tetiva rotatorne manžete (dokazana D-UZV-om)
- adhezivni kapsulitis ramena
- aplikacija glukokortikoida u ispitivano rame u prethodna 3 mjeseca
- sistemska terapija glukokortikoidima
- fizikalna terapija ramena u prethodnih pola godine
- terapija udarnim valom unatrag godine dana
- prethodna operacija ramena
- lavaža kalcifikata
- aktualni cervikalni ili cervikobrahijalni bolni sindrom
- upalna reumatska bolest
- skapularna diskineza s pozitivnim potpomognutim i repozicijskim testom lopatice
- subakromijalni/subdeltoidni burzitis
- svježa trauma ili maligna bolest u anamnezi
- ispitanici koji koriste dolakatne/podpazušne štake
- trudnoća

Randomizacija ispitanika provedena je uz pomoć programskog softvera "*The R Project for Statistical Computing*" kojim se nasumično generirao broj skupine za pojedinog ispitanika. Budući da je ispitanik mogao imati oba bolna ramena koji zadovoljavaju uključne kriterije, randomizacija je provedena prema ispitivanom ramenu, tako da je isti ispitanik, ukoliko je terapijska intervencija provedena na oba ramena, mogao biti randomiziran npr. u ispitivanu skupinu za jedno te kontrolnu skupinu za drugo rame. Istraživači i ispitanik nisu znali u koju skupinu je randomiziran ispitanik.

4.2. Veličina uzorka

Analizom snage testa za Mann-Whitney U test u analizi razlike smanjenja veličine kalcifikata između ispitivane i kontrolne skupine uz pretpostavljeni učinak veličine od 0,9, razinu značajnosti α od 0,05 i snagu testa od 80 % potrebno je uključiti najmanje 44 ispitanika (22 ispitanika po skupini). Analiza je provedena pomoću programa G*Power for Windows, verzija 3.1.9.7.

4.3. Ispitanici

Pregledano je ukupno 85 pacijenata od kojih 33 nisu zadovoljavali kriterije uključivanja (5 pacijenata je imalo izljev oko tetive duge glave bicepsa, 8 kompletnu rupturu supraspinatusa, 10 parcijalnu rupturu supraspinatusa, 5 subdeltoidni/subakromijalni burzitis, 3 tendinozu bez formiranog kalcifikata i 2 uredan ultrazvučni nalaz). Ukupno 52 ispitanika (58 ispitivanih ramena) je uključeno u studiju, od čega je njih 46 (52 ispitivana ramena, 26 po grupi) završilo studiju. Četiri ispitanika (4 ispitivana ramena, 1 u ispitivanoj skupini i 3 u kontrolnoj skupini) je isključeno iz studije zbog neredovitog dolaska, jedan ispitanik (1 ispitivano rame u ispitivanoj skupini) zbog intenzivnog bola te jedan ispitanik (1 ispitivano rame u ispitivanoj skupini) zbog razvijanja kliničke slike cervikobrahijalnog sindroma. Šest ispitanika primalo je bilateralni tretman, od kojih je jedan ispitanik primao T-UZV na oba ramena, dva ispitanika primala su "sham" T-UZV na oba ramena, a tri ispitanika primila su T-UZV na jedno te "sham" T-UZV na drugo rame.

4.4. Ishod

Primarni ishod istraživanja definiran je kao promjena veličine kalcifikata mjerena D-UZV-om prije i poslije terapijske intervencije, a sekundarni ishodi istraživanja bili su:

- smanjenje bola,
- povećanje pokretljivosti ramena,
- poboljšanje funkcionalnog statusa,
- zadovoljstvo ispitanika ishodom rehabilitacije.

4.5. Mjerni instrumenti

Kako bi se procijenio funkcionalni status korišten je složeni upitnik (indeks) bola i nesposobnosti ramena (engl. *Shoulder Pain and Disability Index*, SPADI) (117). Upitnik SPADI jedan je od najčešće korištenih upitnika kojim se procjenjuje funkcionalna nesposobnost ramena, a sastoji se od dva dijela: procjene bola i procjene nesposobnosti. Prvi dio uključuje pet pitanja kojima se na brojčanoj skali od 0 – 10 procjenjuje intenzitet bola u određenim aktivnostima (najviši rezultat iznosi 50). Drugi dio odnosi se na nesposobnost, a sastoji se od osam pitanja kojima se također na brojčanoj skali od 0 – 10 subjektivno procjenjuje stupanj poteškoća u ramenu koje pojedinac ima pri obavljanju aktivnosti svakodnevnog života (najviši rezultat iznosi 80). Ukupan rezultat upitnika SPADI (ukupno 130) izražava se kao postotak (ukupni rezultat/130 x 100) pri čemu rezultat 0 označava najbolje stanje, dok rezultat 100 najgore, što znači da više vrijednosti označavaju veću nesposobnost. Vizualna analogna skala od 0 – 10 (engl. *visual analogue scale*, VAS) korištena je u procjeni jačine bola u ramenu u mirovanju, tijekom noći te prilikom pokreta. Pasivna i aktivna pokretljivost u ramenu mjerena je goniometrom i iskazana u stupnjevima. Snaga mišića rotatorne manžete mjerena je manualnim mišićnim testom i iskazana brojčano od 0 – 5. Snaga stiska šake mjerena je hidrauličkim dinamometrom (Seahan Corp., model: SH5003) u sjedećem položaju s rukom savinutom u laktu pod 90° te šakom u neutralnom položaju i iskazana je u kilogramima. Ukupno zadovoljstvo ishodom rehabilitacije procijenjeno je uz pomoć petostupanjske Likertove ljestvice (1. u potpunosti nezadovoljan – iznimno nezadovoljan, 2. uglavnom nezadovoljan, 3. ne mogu se odlučiti – niti zadovoljan, niti nezadovoljan, 4. uglavnom zadovoljan, 5. u potpunosti zadovoljan – iznimno zadovoljan).

4.6. Postupci

Ispitanici koji su zadovoljili kriterije uključivanja u studiju bili su podijeljeni u dvije skupine: skupina 1 ili ispitivana (terapijska) skupina i skupina 2 ili kontrolna (placebo) skupina. Na prvom pregledu ispitanicima je uzeta detaljna anamneza te podatci o trajanju bolesti, zahvaćenom ramenu, tipu i lokalizaciji kalcifikata, komorbiditetima, odnosno kroničnoj terapiji, pušenju cigareta, fizičkoj aktivnosti

(bavljenju sportom) i vrsti posla. Zabilježeni demografski pokazatelji bili su: dob, spol, dominantna ruka, tjelesna visina, tjelesna težina te indeks tjelesne mase (ITM).

Ultrazvučni pregled

Svim ispitanicima na prvom i kontrolnom pregledu (tj. neposredno prije i nakon terapijske intervencije) učinjen je standardizirani ultrazvučni pregled ramena na aparatu visoke razlučivosti Phillips Affiniti 70 (Sjedinjene Američke Države) s linearnom sondom visoke frekvencije (12-5 MHz) (118). Veličina kalcifikata mjerena je u tri navrata od strane dva neovisna ispitivača (SČ, NLŽ) prema standardnom protokolu mjerenja veličine (na uzdužnom i poprečnom presjeku). Potom, izračunata je prosječna vrijednost triju mjerenja za svakog ispitivača (posebno za uzdužni i posebno za poprečni presjek). Konačna mjera predstavlja srednju vrijednost dobivenih vrijednosti na uzdužnom i poprečnom presjeku oba ispitivača, a njihov umnožak (vrijednost uzdužnog presjeka puta vrijednost poprečnog presjeka) korišten je prilikom analize podataka kao parametar od interesa u procjeni promjene veličine kalcifikata nakon terapijske intervencije. Ultrazvučni pregled ramena detaljno je opisan u prilogu 12.1. U istraživanju je korišten bodovni sustav za analizu pozitivnog PD signala u tetivi oko kalcifikata prilagođen prema konsenzusu za procjenu PD signala u sinovitisu D'Agostino i suradnika (119). Navedeni bodovni sustav procjenjuje jačinu PD signala na skali od 0 – 3 (0 – bez Doppler signala; 1 – do 3 pojedinačna PD signala ili 1 konfluirajući PD signal i 2 pojedinačna PD signala ili do 2 konfluirajuća PD signala; 2 – više od 1. stupnja ali $\leq 50\%$ Doppler signala na cijelom ekranu; 3 – više od 2. stupnja, odnosno $> 50\%$ PD signala na cijelom ekranu). Postavke PD-a korištene prilikom pregleda bile su: frekvencija, zidni filter (engl. *wall filter*), učestalost impulsnih ponavljanja (engl. *pulse repetition frequency*, PRF) i tzv. stupanj jasnosti, tj. odnos svijetlog i tamnog na slici (engl. *gain*). Frekvencija i zidni filter unaprijed su postavljeni, pri čemu je filter bio nizak, a PRF je iznosila između 0,6 i 1 KHz. Stupanj jasnosti namješten je individualno, tj. pojačan je kako bi se prikazao artefakt gustih doplerskih signala na ekranu, a potom postepeno smanjen do razine nestajanja doplerskih signala ispod razine površine kosti glave nadlaktične kosti.

Također, svim ispitanicima na prvom i kontrolnom pregledu procijenjena je jačina bola u mirovanju, tijekom noći i prilikom pokreta, snaga mišića rotatorne manžete, snaga stiska šake i funkcionalni status. Na kontrolnom pregledu dodatno je procijenjeno ukupno zadovoljstvo ispitanika ishodom rehabilitacije (opisano u odjeljku 4.4. Mjerni instrumenti). Tijekom istraživanja ispitanici su mogli kupirati bol peroralno analgeticima paracetamolom i/ili tramadolom, dok se NSAID i krioterapija (kriomasaža, kriooblozi) zbog protuupalnog učinka nisu smjeli koristiti. Ispitanici su vodili dnevnik korištenja analgetika koji je na kontrolnom pregledu vrednovan numerički od strane ispitanika na skali od 1 do 4 pomoću slijedećeg upitnika: "Analgetike (paracetamol, tramadol) sam koristio/koristila: 1. nisam koristio/koristila, 2. povremeno (najviše 3 puta tjedno), 3. svakodnevno (jednom dnevno), 4. svakodnevno (više puta dnevno)." Dva dana prije evaluacije terapijske intervencije ispitanici nisu smjeli kupirati bol analgeticima.

Terapijska intervencija za obje skupine trajala je 4 tjedna (5 puta tjedno, ukupno 20 puta). Obje skupine provodile su individualnu medicinsku gimnastiku pod nadzorom fizioterapeuta. Terapijske vježbe uključivale su rasteretne pendularne vježbe, odnosno vježbe raspona pokreta i istezanja u trajanju od 10 minuta te statičke i dinamičke vježbe snaženja mišića rotatorne manžete i stabilizatora lopatice u trajanju od 20 minuta (10 ponavljanja po vježbi), ukupnog trajanja pola sata po tretmanu. Ispitivanoj skupini (skupini 1) uz individualnu medicinsku gimnastiku apliciran je T-UZV (Sonopuls 490u, Enraf-Nonius, Rotterdam, Kraljevina Nizozemska, površina glave T-UZV-a od 5 cm² koji je prije početka istraživanja kalibriran), slika 8, kontinuiranog izlaza, frekvencije 1 MHz, intenziteta 1,5 W/cm² i trajanja 10 min po tretmanu, na prednju stranu ramena, na površinu 2 UZV glave, tj. 10 cm², ukupne jačine 4500 J po tretmanu. Kontrolnoj skupini apliciran je tzv. "sham" T-UZV frekvencije 0 Hz, intenziteta 0 W/cm², ukupne jačine 0 J, također 10 min po tretmanu na površinu 2 UZV glave, tj. 10 cm². Položaj ruke bio je u adukciji i unutarnjoj rotaciji u ramenu pri KT-u suprasinatusa, potom u adukciji i vanjskoj rotaciji u ramenu pri KT-u subskapularisa te s dlanom položenim preko suprotnog ramena pri KT-u infraspinatusa. Fizioterapeut je T-UZV i "sham" T-UZV aplicirao metodom sporih kružnih pokreta po površini kože kroz neutralni gel.

Nisu zabilježene značajne nuspojave, osim jednog ispitanika (ispitivana skupina) koji je isključen iz studije zbog intenzivnog bola.



Slika 8. Terapijski ultrazvuk: Sonopuls 490u, Enraf-Nonius, Rotterdam, Kraljevina Nizozemska.

4.7. Statistička analiza podataka

Podaci su prikazani tablično i grafički. U analizi normalnosti raspodjele kontinuiranih podataka koristio se Smirnov-Kolmogorovljev test te su se shodno dobivenim rezultatima u daljnjoj analizi koristili odgovarajući neparametrijski testovi i načini prikaza podataka (kutijasti dijagram, Box i Whiskerov plot). Razlike u kategorijskim podacima između ispitivanih terapijskih skupina analizirane su Fisher-Freeman-Haltonovim egzaktnim testom, odnosno Fisherovim egzaktnim testom u slučajevima tablica formata 2x2. Wilcoxon test predznaka korišten je u analizi vezanih uzoraka unutar svake grupe. Intraklasni korelacijski koeficijent (engl. *intraclass correlation coefficient*) korišten je u mjerenju varijabilnosti kod pojedinog i

između dva ispitivača. Međusobne razlike u kontinuiranim varijablama između skupina analizirane su Mann-Whitney U testom. Postotna promjena vrijednosti izračunata je prema formuli:

$$\text{Promjena (\%)} = \left(\frac{\text{izmjerena vrijednost nakon terapije}}{\text{izmjerena vrijednost prije terapije}} - 1 \right) \times 100.$$

Sve vrijednosti $P < 0,05$ smatrane su statistički značajnim.

U statističkoj analizi podataka korištena je besplatna programska podrška "*The R Project for Statistical Computing*", dostupna na web adresi: <https://www.r-project.org/>.

5. REZULTATI

5.1. Osnovna obilježja ispitanika

Ukupno 52 ispitanika (58 ispitivanih ramena) uključeno je u studiju, od čega je 46 ispitanika (52 ispitivana ramena, 26 po grupi) završilo studiju (detaljnije opisano u paragrafu 4.1. Nacrt istraživanja i ispitanici). Razlike zastupljenosti ispitivanih kategorijskih vrijednosti (osnovni demografski podaci ispitanika, lokalizacija i tip kalcifikata te dnevnik uzimanja analgetika) između ispitivane i kontrolne skupine prikazane su u tablici 2. Nije bilo značajnih razlika u spolu, pušenju cigareta, zanimanju, dominantnoj ruci, zahvaćenoj ruci, lokalizaciji kalcifikata, tipu kalcifikata i korištenju analgetika. U liječenju kroničnih bolesti 12 ispitanika (23,1 %) uzimalo je lijekove iz skupine antihipertenziva, 5 (9,6 %) iz skupine inhibitora protonske pumpe, 4 (7,7 %) iz skupine statina, 4 (7,7 %) iz skupine sintetskih hormona, 3 (5,8 %) iz skupine hipoglikemika, 3 (5,8%) iz skupine antipsihotika i anksiolitika, 2 (3,8 %) iz skupine vitamina i 1 (1,9 %) iz skupine antivirusika. Pozitivan PD (1. stupanj) imao je jedan ispitanik (ispitivana skupina) prije terapijske intervencije.

Tablica 2. Zastupljenost ispitivanih kategorijskih vrijednosti u ispitivanoj i kontrolnoj skupini.

		Skupina				p
		Kontrola N=26		Ispitanici N=26		
		N	%	N	%	
Spol	Muški	4	15,4 %	7	26,9 %	0,499
	Ženski	22	84,6 %	19	73,1 %	
Pušenje	0	18	69,2 %	11	42,3 %	0,052
	1	8	30,8 %	11	42,3 %	
	2	0	0,0 %	4	15,4 %	
Zanimanje/posao	0	15	57,7 %	17	65,4 %	0,780
	1	7	26,9 %	7	26,9 %	
	2	4	15,4 %	2	7,7 %	
Dominantna ruka*	D	22	84,6 %	26	100,0 %	0,110
	L	4	15,4 %	0	0,0 %	
Zahvaćena ruka	D	16	61,5 %	14	53,8 %	0,779
	L	10	38,5 %	12	46,2 %	

Kalcifikat u tetivi	Infra	2	7,7 %	1	3,8 %	0,224
	Sub	3	11,5 %	0	0,0 %	
	Supra	21	80,8 %	25	96,2 %	
Tip kalcifikata	1	23	88,5 %	21	80,8 %	0,703
	2	3	11,5 %	5	19,2 %	
Dnevnik uzimanja analgetika	1	17	65,4 %	14	53,8 %	0,474
	2	8	30,8 %	11	42,3 %	
	3	1	3,8 %	0	0,0 %	
	4	0	0,0 %	1	3,8 %	

Pušenje (0 – nepušač, 1 – pušač, 2 – bivši pušač do unatrag 5 godina); D – desna ruka, L – lijeva ruka; Zanimanje/posao (0 – nefizički radnik, 1 – fizički radnik, 2 – bivši fizički radnik); Infra – infraspinatus, Sub – subskapularis, Supra – supraspinatus; Dnevnik uzimanja analgetika (1 – nisam koristio/koristila, 2 – povremeno (maksimalno 3 puta tjedno), 3 – svakodnevno (jednom dnevno), 4 – svakodnevno (više puta dnevno)); Tip kalcifikata (1 – lučni, 2 – fragmentirani ili punktiforni)

Tablica 3. Prikaz dobi, antropometrijskih mjera, trajanja tegoba te ukupnog zadovoljstva ispitanika ishodom rehabilitacije u ispitivanoj i kontrolnoj skupini.

	Skupina	Min	Max	Centile			Mann-Whitney U	Z	P
				25.	Medijan	75.			
Dob (godine)	Kontrola	33,00	76,00	52,50	57,00	65,00	253,0	-1,6	0,119
	Ispitanici	31,00	71,00	46,50	53,00	59,00			
Tjelesna visina (m)	Kontrola	1,57	2,00	1,63	1,67	1,70	296,5	-0,8	0,445
	Ispitanici	1,50	1,84	1,63	1,68	1,74			
Tjelesna težina (kg)	Kontrola	50,00	103,00	61,50	72,50	81,25	299,0	-0,7	0,475
	Ispitanici	50,00	105,00	62,00	79,00	90,00			
ITM (kg/m²)	Kontrola	18,37	34,29	22,18	25,73	29,38	298,0	-0,7	0,464
	Ispitanici	18,37	32,05	23,00	27,99	29,75			
Trajanje tegoba (mjeseci)	Kontrola	3,00	24,00	5,75	8,00	11,25	316,0	-0,4	0,692
	Ispitanici	3,00	36,00	5,00	6,50	12,00			
Ukupno zadovoljstvo ishodom rehabilitacije (Likert: 1 – 5)	Kontrola	2,00	5,00	4,00	4,00	5,00	270,0	-1,4	0,163
	Ispitanici	3,00	5,00	4,00	4,00	5,00			

m – metar, kg – kilogram, ITM – indeks tjelesne mase, kg/m² – kilogram po metru četvornom

Nije bilo značajnih razlika u promatranim varijablama što, zajedno s podacima prikazanim u tablici 2, upućuje na dobru randomizaciju ispitanika u ispitivanu i kontrolnu skupinu. Ukupno zadovoljstvo ishodom rehabilitacije u obje skupine izraženo kroz medijane vrijednosti na petostupanjskoj Likertovoj ljestvici (1 – u potpunosti nezadovoljan, odnosno iznimno nezadovoljan do 5 – u potpunosti zadovoljan, odnosno iznimno zadovoljan) iznosilo je 4,0 (IQR 4,0 do 5,0). Navedeni rezultat upućuje na opće zadovoljstvo ispitanika dobivenom terapijskom intervencijom (tablica 3).

Tablica 4. Promjena u mjerenim varijablama ishoda rehabilitacije (veličina kalcifikata, ukupni rezultat upitnika bola i nesposobnosti ramena (SPADI) te njegovih podjedinica za procjenu bola i nesposobnosti, vizualne analogne skale (VAS) bola u mirovanju, tijekom noći i prilikom pokreta, aktivni i pasivni opseg pokreta u ramenu, snaga stiska šake i snaga mišića rotatorne manžete) nakon provedenih terapijskih postupaka unutar svake skupine.

	Skupina					
	Kontrola			Ispitanici		
	Aritmetička sredina ± SD	Z	P	Aritmetička sredina ± SD	Z	P
Δ veličina kalcifikata (cm)	-0,084±0,226	-4,026 ^a	0,000*	-0,154±0,185	-4,305 ^a	0,000*
Δ ukupni SPADI (0-130)	-28,5±17,7	-4,458 ^a	0,000*	-35,9±27,0	-4,286 ^a	0,000*
Δ ukupni SPADI (0-100 %)	-0,2±0,1	-4,458 ^a	0,000*	-0,3±0,2	-4,286 ^a	0,000*
Δ SPADI bol (0-50)	-11,6±6,7	-4,459 ^a	0,000*	-14,6±9,8	-4,289 ^a	0,000*
Δ SPADI bol (0-100 %)	-0,2±0,1	-4,459 ^a	0,000*	-0,3±0,2	-4,289 ^a	0,000*
Δ SPADI nesposobnost (0-80)	-16,9±12,1	-4,374 ^a	0,000*	-21,3±18,0	-4,158 ^a	0,000*
Δ SPADI nesposobnost (0-100 %)	-0,2±0,2	-4,374 ^a	0,000*	-0,3±0,2	-4,158 ^a	0,000*
Δ bol u mirovanju VAS (0-10)	-3,2±1,6	-4,460 ^a	0,000*	-3,4±1,5	-4,458 ^a	0,000*
Δ bol tijekom noći VAS (0-10)	-3,7±2,0	-4,459 ^a	0,000*	-4,2±1,9	-4,459 ^a	0,000*
Δ bol prilikom pokreta VAS (0-10)	-3,6±1,5	-4,460 ^a	0,000*	-4,2±1,8	-4,459 ^a	0,000*

Δ aktivna antefleksija (°)	22,0±19,5	-4,383 ^b	0,000*	24,2±16,9	-4,471 ^b	0,000*
Δ aktivna retrofleksija (°)	0,8±1,8	-2,000 ^b	0,046*	1,5±3,1	-2,271 ^b	0,023*
Δ aktivna abdukcija (°)	32,3±26,9	-4,466 ^b	0,000*	41,7±27,3	-4,462 ^b	0,000*
Δ aktivna adukcija (°)	1,0±3,2	-1,518 ^b	0,129	1,0±2,0	-2,236 ^b	0,025*
Δ aktivna unutarnja rotacija (°)	19,0±14,8	-4,295 ^b	0,000*	13,5±14,0	-4,241 ^b	0,000*
Δ aktivna vanjska rotacija (°)	7,5±8,5	-3,695 ^b	0,000*	7,7±12,4	-2,839 ^b	0,005*
Δ pasivna antefleksija (°)	13,1±17,4	-3,749 ^b	0,000*	13,5±16,0	-3,537 ^b	0,000*
Δ pasivna retrofleksija (°)	0,4±2,0	-1,000 ^b	0,317	0,6±3,3	-0,828 ^b	0,408
Δ pasivna abdukcija (°)	25,6±26,9	-3,925 ^b	0,000*	36,8±24,4	-4,294 ^b	0,000*
Δ pasivna adukcija (°)	0,2±3,9	-0,322 ^b	0,748	0,6±2,6	-1,134 ^b	0,257
Δ pasivna unutarnja rotacija (°)	16,3±15,3	-3,930 ^b	0,000*	12,9±17,1	-3,638 ^b	0,000*
Δ pasivna vanjska rotacija (°)	3,8±6,4	-2,844 ^b	0,004*	7,3±12,6	-2,952 ^b	0,003*
Δ snaga stiska šake (kg)	1,6±2,0	-3,315 ^b	0,001*	3,4±3,5	-4,220 ^b	0,000*
Δ snaga abduktora (0-5)**	0,42±0,5	-3,317 ^b	0,001*	0,5±0,51	-3,606 ^b	0,000*
Δ snaga unutarnjeg rotatora (0-5)**	0,08±0,27	-1,404 ^b	0,157	0,23±0,43	-2,449 ^b	0,014*
Δ snaga vanjskih rotatora (0-5)**	0,31±0,47	-2,828 ^b	0,005*	0,12±0,33	-1,732 ^b	0,083
Δ snaga fleksora lakta (0-5)**	0,08±0,27	-1,414 ^b	0,157	0,08±0,27	-1,414 ^b	0,157

Δ – razlika, **procjena snage manualnim mišićnim testom, SPADI – Indeks bola i nesposobnosti u ramenu (engl. Shoulder Pain and Disability Index), cm – centimetar, VAS – vizualna analogna skala (engl. visual analogue scale), a – na temelju pozitivnih razlika, b – na temelju negativnih razlika, *statistički značajno, °raspon pokreta izražen u stupnjevima, kg – kilogram

U ispitivanoj skupini po provedenoj terapijskoj intervenciji došlo je do značajnog smanjenja veličine kalcifikata (Δ veličina kalcifikata P=0,000), intenziteta bola u mirovanju, tijekom noći i prilikom pokreta (Δ VAS bola u mirovanju P=0,000; Δ VAS bola tijekom noći P=0,000, Δ VAS bola prilikom pokreta P=0,000), kao i do poboljšanja funkcionalnog statusa ramena (Δ ukupni SPADI P=0,000), aktivnog opsega pokreta u ramenu (Δ aktivna antefleksija P=0,000; Δ aktivna retrofleksija P=0,023; Δ aktivna abdukcija P=0,000; Δ aktivna adukcija P=0,025; Δ aktivna unutarnja rotacija P=0,000; Δ aktivna vanjska

rotacija $P=0,005$) te pasivnog opsega pokreta u ramenu (osim u vrijednostima pasivne retrofleksije i adukcije) (Δ pasivna antefleksija $P=0,000$; Δ pasivna abdukcija $P=0,000$; Δ pasivna unutarnja rotacija $P=0,000$; Δ pasivna vanjska rotacija $P=0,003$), do povećanja snage stiska šake (Δ snaga stiska šake $P=0,000$), snage abduktora (Δ snaga abduktora $P=0,000$) i snage unutarnjeg rotatora u ramenu (Δ snaga unutarnjeg rotatora $P=0,014$) (tablica 4).

U kontrolnoj skupini, kao i u ispitivanoj poslije terapijske intervencije došlo je do značajnog smanjenja veličine kalcifikata (Δ veličina kalcifikata $P=0,000$), intenziteta bola u mirovanju, tijekom noći i prilikom pokreta (Δ VAS bola u mirovanju $P=0,000$; Δ VAS bola tijekom noći $P=0,000$, Δ VAS bola prilikom pokreta $P=0,000$), poboljšanja funkcionalnog statusa ramena (Δ ukupni SPADI $P=0,000$), aktivnog opsega pokreta u ramenu (s izuzetkom aktivne adukcije) (Δ aktivna antefleksija $P=0,000$; Δ aktivna retrofleksija $P=0,046$; Δ aktivna abdukcija $P=0,000$; Δ aktivna unutarnja rotacija $P=0,000$; Δ aktivna vanjska rotacija $P=0,000$) i pasivnog opsega pokreta u ramenu (s izuzetkom retrofleksije i adukcije) (Δ pasivna antefleksija $P=0,000$; Δ pasivna abdukcija $P=0,000$; Δ pasivna unutarnja rotacija $P=0,000$; Δ pasivna vanjska rotacija $P=0,004$). Također je došlo do značajnog poboljšanja snage stiska šake (Δ snaga stiska šake $P=0,001$) te snage mišića abduktora (Δ snaga abduktora $P=0,001$) i vanjskih rotatora u ramenu (Δ snaga vanjskih rotatora $P=0,005$), dok u vrijednostima snage unutarnjeg rotatora u ramenu i fleksora lakta nije bilo statistički značajne razlike (tablica 4).

5.2. Varijabilnost ultrazvučnih mjerenja

Obzirom da je veličina kalcifikata prije i poslije terapijske intervencije mjerena od strane dva ispitivača (tri puta u uzdužnom i poprečnom presjeku) provjerena je varijabilnost njihovog mjerenja (između dva ispitivača i između pojedinih mjerenja promatranog ispitivača) (engl. *interrater, intrarater reproducibility*) (tablice 5, 6, 7, 8, 9 i 10).

Tablica 5. Varijabilnost između pojedinih mjerenja promatranog ispitivača na cijelom uzorku (engl. *intrarater reproducibility*).

	Mjerenje	ICC (95% CI)
Ispitivač 1	LONG (prije)	0,996 (0,99-1,0)
	LONG (poslije)	0,996 (0,99-1,0)
	TRANS (prije)	0,994 (0,99-1,0)
	TRANS (poslije)	0,996 (0,99-1,0)
Ispitivač 2	LONG (prije)	0,996 (0,99-1,0)
	LONG (poslije)	0,996 (0,99-1,0)
	TRANS (prije)	0,995 (0,99-1,0)
	TRANS (poslije)	0,992 (0,99-1,0)

LONG – longitudinalno, TRANS – transverzalno, ICC – intraklasni korelacijski koeficijent (engl. intraclass correlation coefficient), CI – interval pouzdanosti (engl. confidence interval)

Tablica 6. Varijabilnost mjerenja između dva ispitivača na cijelom uzorku (engl. *interrater reproducibility*).

	Mjerenje	ICC (95% CI)
Ispitivač 1 -	LONG (prije)	0,988 (0,97-0,99)
	LONG (poslije)	0,988 (0,97-0,99)
ispitivač 2	TRANS (prije)	0,987 (0,97-0,99)
	TRANS (poslije)	0,987 (0,97-0,99)

LONG – longitudinalno, TRANS – transverzalno, ICC – intraklasni korelacijski koeficijent (engl. intraclass correlation coefficient), CI – interval pouzdanosti (engl. confidence interval)

Tablica 7. Varijabilnost mjerenja između pojedinih mjerenja promatranog ispitivača u kontrolnoj skupini (engl. *intrarater reproducibility*).

	Mjerenje	ICC (95% CI)
Ispitivač 1	LONG (prije)	0,994 (0,99-1,0)
	LONG (poslije)	0,995 (0,99-1,0)
	TRANS (prije)	0,995 (0,99-1,0)
	TRANS (poslije)	0,997 (0,99-1,0)
Ispitivač 2	LONG (prije)	0,994 (0,99-1,0)
	LONG (poslije)	0,996 (0,99-1,0)
	TRANS (prije)	0,996 (0,99-1,0)
	TRANS (poslije)	0,996 (0,99-1,0)

LONG – longitudinalno, TRANS – transverzalno, ICC – intraklasni korelacijski koeficijent (engl. intraclass correlation coefficient), CI – interval pouzdanosti (engl. confidence interval)

Tablica 8. Varijabilnost mjerenja između pojedinih mjerenja promatranog ispitivača u ispitivanoj skupini (engl. *intrarater reproducibility*).

	Mjerenje	ICC (95% CI)
Ispitivač 1	LONG (prije)	0,997 (0,99-1,0)
	LONG (poslije)	0,997 (1,0-1,0)
	TRANS (prije)	0,993 (0,99-1,0)
	TRANS (poslije)	0,995 (0,99-1,0)
Ispitivač 2	LONG (prije)	0,998 (1,0-1,0)
	LONG (poslije)	0,995 (0,99-1,0)
	TRANS (prije)	0,994 (0,99-1,0)
	TRANS (poslije)	0,985 (0,97-0,99)

LONG – longitudinalno, TRANS – transverzalno, ICC – intraklasni korelacijski koeficijent (engl. intraclass correlation coefficient), CI – interval pouzdanosti (engl. confidence interval)

Tablica 9. Varijabilnost mjerenja između dva ispitivača u kontrolnoj skupini (engl. *interrater reproducibility*).

	Mjerenje	ICC (95% CI)
	LONG (prije)	0,988 (0,97-0,99)
Ispitivač 1 -	LONG (poslije)	0,987 (0,97-0,99)
ispitivač 2	TRANS (prije)	0,988 (0,97-0,99)
	TRANS (poslije)	0,988 (0,97-0,99)

LONG – longitudinalno, TRANS – transversalno, ICC – intraklasni korelacijski koeficijent (engl. intraclass correlation coefficient), CI – interval pouzdanosti (engl. confidence interval)

Tablica 10. Varijabilnost mjerenja između dva ispitivača u ispitivanoj skupini (engl. *interrater reproducibility*).

	Mjerenje	ICC (95% CI)
	LONG (prije)	0,988 (0,97-0,99)
Ispitivač 1 -	LONG (poslije)	0,987 (0,97-0,99)
ispitivač 2	TRANS (prije)	0,987 (0,97-0,99)
	TRANS (poslije)	0,987 (0,97-0,99)

LONG – longitudinalno, TRANS – transversalno, ICC – intraklasni korelacijski koeficijent (engl. intraclass correlation coefficient), CI – interval pouzdanosti (engl. confidence interval)

Visok interklasni korelacijski koeficijent označava očekivano prisutne, međutim minimalne razlike u mjerenjima po skupinama i na cijelom uzroku (minimalno veće razlike prisutne su u mjerenjima između dva ispitivača u odnosu između pojedinih mjerenja promatranog ispitivača) (tablice 5, 6, 7, 8, 9, 10).

5.3. Promjena veličine kalcifikata prije i poslije terapije

U svrhu procjene promjene veličine kalcifikata posljedično terapijskoj intervenciji (obzirom na činjenicu kako apsolutna promjena veličine velikog kalcifikata može u postotcima biti manja od manje

promjene veličine malog kalcifikata), kao i ostalih analiziranih varijabli (ukupnog upitnika SPADI te podjedinica za procjenu bola i nesposobnosti, VAS bola u mirovanju, tijekom noći i prilikom pokreta, aktivnog i pasivnog opsega pokreta u ramenu, snazi ispitivanih mišića ramena i fleksora lakta te stiska šake) uz apsolutne promjene analizirane su i relativne (tj. postotne) promjene istih (tablice 12, 14, 17, 18, 20, 22, 24).

Tablica 11. Veličina kalcifikata izražena kroz apsolutne vrijednosti umnoška veličine kalcifikata na uzdužnom i poprečnom presjeku u ispitivanoj i kontrolnoj skupini prije i poslije terapijske intervencije.

	Skupina	Min	Max	Centile			Mann-Whitney U	Z	P
				25.	Medijan	75.			
Veličina kalcifikata LONG x TRANS prije terapije (cm²)	Kontrola	0,22	4,87	0,43	0,52	0,84			
	Ispitanici	0,24	3,75	0,51	0,92	1,46	233,0	-1,9	0,055
Veličina kalcifikata LONG x TRANS poslije terapije (cm²)	Kontrola	0,21	3,72	0,41	0,51	0,81			
	Ispitanici	0,24	3,15	0,44	0,80	1,16	256,0	-1,5	0,133

LONG – longitudinalno, x – umnožak, TRANS – transverzalno, (cm²) – centimetar četvorni

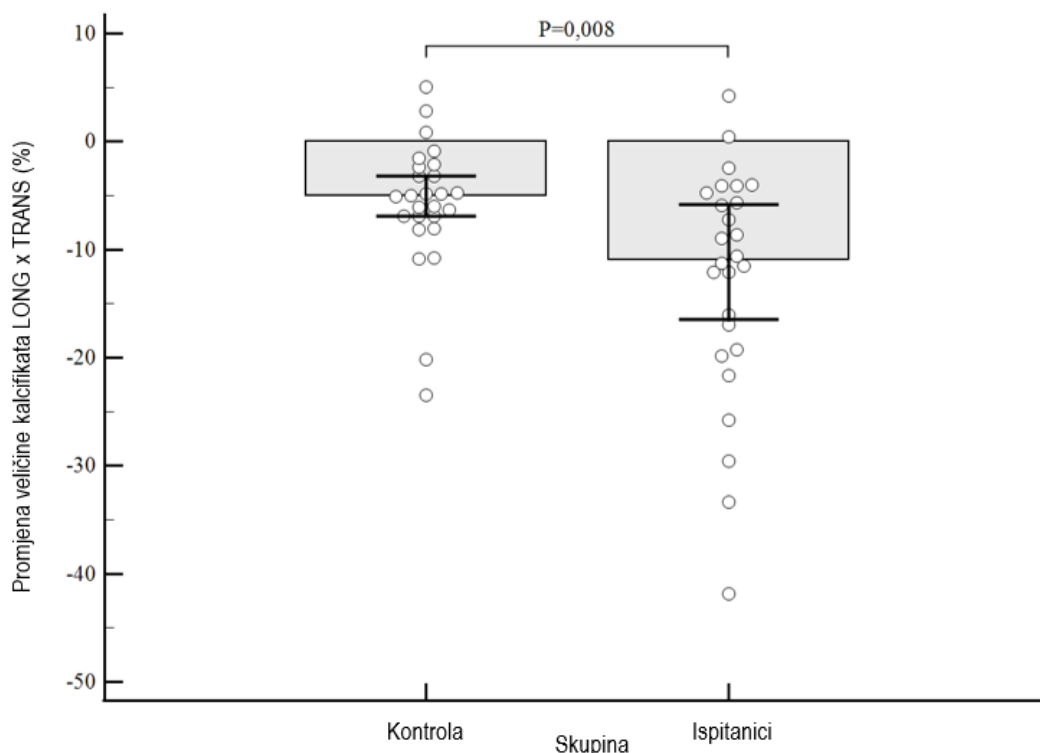
Nije bilo značajnih razlika u apsolutnoj veličini kalcifikata između skupina, iako je razlika u veličini kalcifikata prije terapije bila na samoj granici statističke značajnosti u korist terapijske skupine (P=0,055) (tablica 11).

Tablica 12. Relativna promjena veličine kalcifikata između ispitivane i kontrolne skupine izražena kao postotna promjena nakon terapijske intervencije.

	Skupina	Min	Max	Centile			Mann-Whitney U	Z	P
				25.	Medijan	75.			
Promjena veličine kalcifikata	Kontrola	-23,45	5,03	-7,22	-5,04	-2,30			
LONG x TRANS (cm ²) (%)	Ispitanici	-41,85	4,25	-19,38	-10,92	-4,61	193,0	-2,7	0,008*

LONG – longitudinalno, x – umnožak, TRANS – transverzalno, *statistički značajno, % - postotna promjena, (cm²) – centimetar četvorni

Zabilježeno je značajno smanjenje veličine kalcifikata u ispitivanoj skupini od 10,92 % (IQR 4,61 % do 19,38 %), što je više od 2 puta veće od smanjenja veličine kalcifikata u kontrolnoj skupini koje iznosi 5,04 % (2,30 % do 7,22 %), P=0,008 (tablica 12) (slika 9).



Slika 9. Na kutijastom dijagramu prikazano je značajno veće smanjenje veličine kalcifikata izraženo u postotku promjene veličine nakon terapijske intervencije u ispitivanoj u odnosu na kontrolnu skupinu.

5.4. Smanjenje bola

Tablica 13. Razlike u intenzitetu bola u mirovanju, tijekom noći i prilikom pokreta između ispitivane i kontrolne skupine prije i nakon terapijske intervencije.

	Skupina	Min	Max	Centile			Mann-Whitney U	Z	P
				25.	Medijan	75.			
Bol u mirovanju prije terapije VAS (0-10)	Kontrola	4,00	8,90	4,18	4,80	7,55	313,0	-0,5	0,647
	Ispitanici	4,00	9,20	4,60	5,25	5,98			
Bol u mirovanju poslije terapije VAS (0-10)	Kontrola	0,30	7,20	0,93	1,80	3,50	304,5	-0,6	0,539
	Ispitanici	0,00	5,30	0,68	1,30	3,13			
Bol tijekom noći prije terapije VAS (0-10)	Kontrola	0,50	8,50	4,68	5,65	7,68	329,0	-0,2	0,869
	Ispitanici	0,50	9,00	4,98	5,75	6,73			
Bol tijekom noći poslije terapije VAS (0-10)	Kontrola	0,10	6,90	0,38	1,30	3,63	271,5	-1,2	0,222
	Ispitanici	0,00	6,20	0,20	0,60	2,53			
Bol prilikom pokreta prije terapije VAS (0-10)	Kontrola	4,20	8,80	5,08	5,85	8,00	323,0	-0,3	0,784
	Ispitanici	4,70	8,90	5,38	6,15	6,93			
Bol prilikom pokreta poslije terapije VAS (0-10)	Kontrola	0,20	7,00	1,43	2,20	3,73	262,5	-1,4	0,167
	Ispitanici	0,00	6,00	0,68	1,60	3,05			

VAS – vizualna analogna skala (engl. visual analogue scale) (0-10)

Između skupina nisu zabilježene značajne razlike u vrijednostima intenziteta bola u mirovanju, tijekom noći i prilikom pokreta (tablica 13).

Tablica 14. Relativne promjene vrijednosti intenziteta bola u mirovanju, tijekom noći i prilikom pokreta izražene u postotnim promjenama između ispitivane i kontrolne skupine nakon terapije.

Skupina	Min	Max	Centile			Mann-Whitney U	Z	P
			25.	Medijan	75.			

Promjena bol u mirovanju , VAS (0-10) (%)	Kontrola	-93,02	-7,58	-83,26	-62,54	-40,97	312,0	-0,5	0,634
	Ispitanici	-100,00	-5,36	-85,18	-69,37	-42,94			
Promjena bol tijekom noći , VAS (0-10) (%)	Kontrola	-97,87	-4,92	-90,83	-78,24	-47,34	270,5	-1,2	0,217
	Ispitanici	-100,00	-3,23	-95,94	-81,77	-55,03			
Promjena bol prilikom pokreta , VAS (0-10) (%)	Kontrola	-95,74	-7,89	-80,09	-59,31	-46,78	261,0	-1,4	0,159
	Ispitanici	-100,00	-7,69	-88,64	-74,79	-48,72			

VAS – vizualna analogna skala (engl. visual analogue scale) (0-10), % - postotna promjena

Nisu zabilježene značajne razlike u vrijednostima intenziteta bola u mirovanju, tijekom noći i prilikom pokreta između skupina (tablica 14).

5.5. Pokretljivost ramena

Tablica 15. Apsolutne vrijednosti aktivnih opsega pokreta u ramenu prije i poslije terapijske intervencije između ispitivane i kontrolne skupine.

	Skupina	Min	Max	Centile			Mann-Whitney U	Z	P
				25.	Medijan	75.			
Antefleksija prije terapije (°)	Kontrola	80,00	175,00	127,50	152,50	170,00	329,5	-0,2	0,875
	Ispitanici	100,00	175,00	130,00	160,00	170,00			
Antefleksija poslije terapije (°)	Kontrola	130,00	180,00	167,25	170,00	180,00	277,0	-1,2	0,240
	Ispitanici	160,00	180,00	170,00	175,00	180,00			
Retrofleksija prije terapije (°)	Kontrola	30,00	60,00	35,00	40,00	40,00	277,0	-1,2	0,236
	Ispitanici	20,00	60,00	33,75	40,00	40,00			
Retrofleksija poslije terapije (°)	Kontrola	30,00	60,00	38,75	40,00	40,00	285,5	-1,0	0,298
	Ispitanici	30,00	60,00	35,00	40,00	40,00			
Abdukcija prije terapije (°)	Kontrola	70,00	175,00	110,00	142,50	161,25	260,0	-1,4	0,152
	Ispitanici	65,00	170,00	90,00	117,50	148,75			
Abdukcija poslije terapije (°)	Kontrola	90,00	180,00	160,00	170,00	175,00	294,5	-0,8	0,416
	Ispitanici	110,00	180,00	152,50	172,50	180,00			
Adukcija prije terapije (°)	Kontrola	20,00	45,00	30,00	35,00	40,00	304,5	-0,6	0,521
	Ispitanici	20,00	45,00	30,00	32,50	40,00			

Adukcija poslije terapije (°)	Kontrola	30,00	45,00	30,00	35,00	40,00	309,0	-0,6	0,579
	Ispitanici	20,00	45,00	30,00	35,00	40,00			
Unutarnja rotacija prije terapije (°)	Kontrola	20,00	80,00	30,00	52,50	70,00	265,5	-1,3	0,181
	Ispitanici	20,00	90,00	37,50	65,00	80,00			
Unutarnja rotacija poslije terapije (°)	Kontrola	30,00	90,00	68,75	70,00	81,25	274,5	-1,2	0,238
	Ispitanici	25,00	90,00	70,00	80,00	85,00			
Vanjska rotacija prije terapije (°)	Kontrola	50,00	90,00	70,00	80,00	90,00	322,0	-0,3	0,764
	Ispitanici	20,00	90,00	68,75	80,00	90,00			
Vanjska rotacija poslije terapije (°)	Kontrola	60,00	90,00	80,00	87,50	90,00	305,5	-0,6	0,527
	Ispitanici	60,00	90,00	80,00	85,00	90,00			

°opseg pokreta izražen u stupnjevima

Nisu zabilježene značajne razlike u vrijednostima aktivnih opsega pokreta u ramenu između skupina (tablica 15).

Tablica 16. Apsolutne vrijednosti pasivnih opsega pokreta u ramenu prije i poslije terapijske intervencije između ispitivane i kontrolne skupine.

	Skupina	Min	Max	Centile			Mann-Whitney U	Z	P
				25.	Medijan	75.			
Antefleksija prije terapije (°)	Kontrola	100,00	180,00	143,75	170,00	180,00	324,5	-0,3	0,800
	Ispitanici	110,00	180,00	156,25	170,00	180,00			
Antefleksija poslije terapije (°)	Kontrola	140,00	180,00	173,75	180,00	180,00	312,5	-0,6	0,559
	Ispitanici	160,00	180,00	175,00	180,00	180,00			
Retrofleksija prije terapije (°)	Kontrola	30,00	60,00	38,75	40,00	45,00	268,5	-1,3	0,185
	Ispitanici	25,00	60,00	33,75	40,00	41,25			
Retrofleksija poslije terapije (°)	Kontrola	30,00	60,00	40,00	40,00	45,00	272,5	-1,3	0,207
	Ispitanici	30,00	60,00	35,00	40,00	41,25			
Abdukcija prije terapije (°)	Kontrola	80,00	180,00	123,75	157,50	175,00	248,5	-1,6	0,100
	Ispitanici	70,00	180,00	110,00	137,50	162,50			
Abdukcija poslije terapije (°)	Kontrola	110,00	180,00	170,00	177,50	180,00	318,0	-0,4	0,686
	Ispitanici	130,00	180,00	168,00	180,00	180,00			

Adukcija prije terapije (°)	Kontrola	20,00	45,00	30,00	35,00	40,00	289,0	-0,9	0,355
	Ispitanici	20,00	45,00	30,00	35,00	40,00			
Adukcija poslije terapije (°)	Kontrola	30,00	45,00	30,00	35,00	40,00	300,5	-0,7	0,474
	Ispitanici	20,00	45,00	30,00	35,00	40,00			
Unutarnja rotacija prije terapije (°)	Kontrola	20,00	90,00	40,00	60,00	81,25	285,5	-1,0	0,334
	Ispitanici	25,00	90,00	40,00	75,00	86,25			
Unutarnja rotacija poslije terapije (°)	Kontrola	30,00	90,00	73,75	80,00	86,25	243,0	-1,8	0,073
	Ispitanici	35,00	90,00	82,50	85,00	90,00			
Vanjska rotacija prije terapije (°)	Kontrola	50,00	90,00	80,00	87,50	90,00	318,5	-0,4	0,702
	Ispitanici	30,00	90,00	73,75	87,50	90,00			
Vanjska rotacija poslije terapije (°)	Kontrola	65,00	90,00	85,00	90,00	90,00	315,5	-0,5	0,620
	Ispitanici	75,00	90,00	83,75	90,00	90,00			

°opseg pokreta izražen u stupnjevima

Nisu zabilježene značajne razlike u vrijednostima pasivnih opsega pokreta u ramenu između skupina (tablica 16).

Tablica 17. Relativne promjene vrijednosti aktivnih opsega pokreta između ispitivane i kontrolne skupine nakon terapijske intervencije izražene u postotnim promjenama.

	Skupina	Min	Max	Centile			Mann-Whitney U	Z	P
				25.	Medijan	75.			
Promjena antefleksija (%)	Kontrola	0,00	83,33	5,88	10,85	22,11	310,5	-0,5	0,614
	Ispitanici	2,86	60,00	5,88	12,50	30,77			
Promjena retroflexija (%)	Kontrola	0,00	16,67	0,00	0,00	0,00	312,0	-0,7	0,489
	Ispitanici	0,00	50,00	0,00	0,00	2,78			
Promjena abdukcija (%)	Kontrola	2,86	121,43	6,06	14,04	43,97	251,0	-1,6	0,111
	Ispitanici	5,88	157,14	12,50	30,95	57,87			
Promjena adukcija (%)	Kontrola	-11,11	50,00	0,00	0,00	0,00	319,5	-0,5	0,622
	Ispitanici	0,00	25,00	0,00	0,00	0,00			
Promjena unutarnja rotacija (%)	Kontrola	0,00	250,00	14,29	27,92	66,67	249,5	-1,6	0,105
	Ispitanici	0,00	166,67	6,67	16,67	35,00			

Promjena vanjska rotacija (%)	Kontrola	0,00	70,00	0,00	7,18	14,29			
	Ispitanici	-14,29	225,00	0,00	0,00	22,89	296,5	-0,8	0,429

% - postotna promjena

Nisu zabilježene značajne razlike u vrijednostima aktivnih opsega pokreta između skupina (tablica 17).

Tablica 18. Relativne promjene vrijednosti pasivnih opsega pokreta između ispitivane i kontrolne skupine nakon terapijske intervencije izražene u postotnim promjenama.

	Skupina	Min	Max	Centile			Mann-Whitney U	Z	P
				25.	Medijan	75.			
Promjena antefleksija (%)	Kontrola	0,00	56,52	0,00	3,37	12,95			
	Ispitanici	-2,78	50,00	0,00	5,88	14,55	337,0	0,0	0,985
Promjena retrofleksija (%)	Kontrola	-12,50	14,29	0,00	0,00	0,00			
	Ispitanici	-20,00	33,33	0,00	0,00	0,00	323,5	-0,4	0,687
Promjena abdukcija (%)	Kontrola	0,00	125,00	2,14	10,80	30,43			
	Ispitanici	0,00	100,00	10,85	26,79	50,54	234,0	-1,9	0,056
Promjena adukcija (%)	Kontrola	-25,00	50,00	0,00	0,00	0,00			
	Ispitanici	-14,29	50,00	0,00	0,00	0,00	317,0	-0,6	0,576
Promjena unutarnja rotacija (%)	Kontrola	0,00	200,00	4,41	21,54	63,54			
	Ispitanici	0,00	183,33	0,00	9,38	32,69	273,5	-1,2	0,232
Promjena vanjska rotacija (%)	Kontrola	0,00	41,67	0,00	0,00	6,25			
	Ispitanici	0,00	150,00	0,00	0,00	12,95	309,0	-0,6	0,550

% postotna promjena

Nije bilo značajnih razlika u vrijednostima pasivnih opsega pokreta u ramenu, iako je povećanje abdukcije bilo na statistički graničnoj razini kod ispitivane skupine (P=0,056) (tablica 18).

5.6. Funkcionalni status

Tablica 19. Apsolutne vrijednosti ukupnog upitnika bola i nesposobnosti ramena (SPADI) te SPADI bola i nesposobnosti prije i poslije terapijske intervencije između ispitivane i kontrolne skupine.

	Skupina	Min	Max	Centile			Mann-Whitney U	Z	P
				25.	Medijan	75.			
Ukupni SPADI prije terapije (0-130)	Kontrola	19,00	124,00	66,00	83,00	101,00	336,5	0,0	0,978
	Ispitanici	24,00	114,00	67,00	85,00	94,25			
Ukupni SPADI poslije terapije (0-130)	Kontrola	2,00	91,00	27,00	56,50	73,00	289,0	-0,9	0,370
	Ispitanici	0,00	111,00	23,75	45,50	60,50			
SPADI bol prije terapije (0-50)	Kontrola	10,00	47,00	26,75	33,50	40,50	323,5	-0,3	0,790
	Ispitanici	15,00	45,00	26,75	34,00	39,25			
SPADI bol poslije terapije (0-50)	Kontrola	2,00	39,00	11,25	22,00	32,00	284,0	-1,0	0,323
	Ispitanici	0,00	40,00	7,75	21,00	25,50			
SPADI nesposobnost prije terapije (0-80)	Kontrola	0,00	77,00	40,75	50,50	57,75	332,0	-0,1	0,912
	Ispitanici	9,00	77,00	40,00	48,00	58,25			
SPADI nesposobnost poslije terapije (0-80)	Kontrola	0,00	56,00	15,75	33,50	44,00	288,5	-0,9	0,365
	Ispitanici	0,00	76,00	14,25	24,00	36,25			

SPADI – Indeks bola i nesposobnosti u ramenu (engl. Shoulder Pain and Disability Index)

Nije bilo značajnih razlika između skupina u vrijednostima ukupnog SPADI upitnika, kao ni u vrijednostima SPADI bola i nesposobnosti (tablica 19).

Tablica 20. Relativne promjene vrijednosti ukupnog upitnika bola i nesposobnosti ramena (SPADI) te SPADI bola i nesposobnosti između ispitivane i kontrolne skupine nakon terapijske intervencije izražene u postotnim promjenama.

	Skupina	Min	Max	Centile			Mann-Whitney U	Z	P
				25.	Medijan	75.			
Promjena ukupni SPADI (%)	Kontrola	-91,30	-7,59	-61,87	-37,22	-17,55	297,0	-0,8	0,453
	Ispitanici	-100,00	0,00	-61,84	-47,05	-24,96			

Promjena SPADI bol (%)	Kontrola	-91,30	-5,56	-58,52	-33,74	-19,32	270,0	-1,2	0,217
	Ispitanici	-100,00	0,00	-66,33	-46,09	-28,56			
Promjena SPADI nesposobnost (%)	Kontrola	-85,42	-9,30	-64,14	-33,96	-17,27	291,0	-0,6	0,522
	Ispitanici	-100,00	14,06	-62,88	-49,32	-26,21			

SPADI – Indeks bola i nesposobnosti u ramenu (engl. Shoulder Pain and Disability Index), % postotna promjena

Nije bilo značajnih razlika između skupina u vrijednostima ukupnog SPADI upitnika, kao ni u vrijednostima SPADI bola i nesposobnosti (tablica 20).

5.7. Razlike u snazi stiska šake i pojedinih mišićnih skupina

Tablica 21. Apsolutne vrijednosti snage stiska šake prije i poslije terapijske intervencije između ispitivane i kontrolne skupine.

	Skupina	Min	Max	Centile			Mann-Whitney U	Z	P
				25.	Medijan	75.			
Snaga stiska šake prije terapije	Kontrola	14,00	64,00	17,75	26,00	32,00	313,5	-0,4	0,653
	Ispitanici	12,00	44,00	18,75	27,00	32,25			
Snaga stiska šake poslije terapije	Kontrola	14,00	66,00	21,50	26,00	32,00	268,0	-1,3	0,200
	Ispitanici	14,00	46,00	24,00	30,50	37,25			

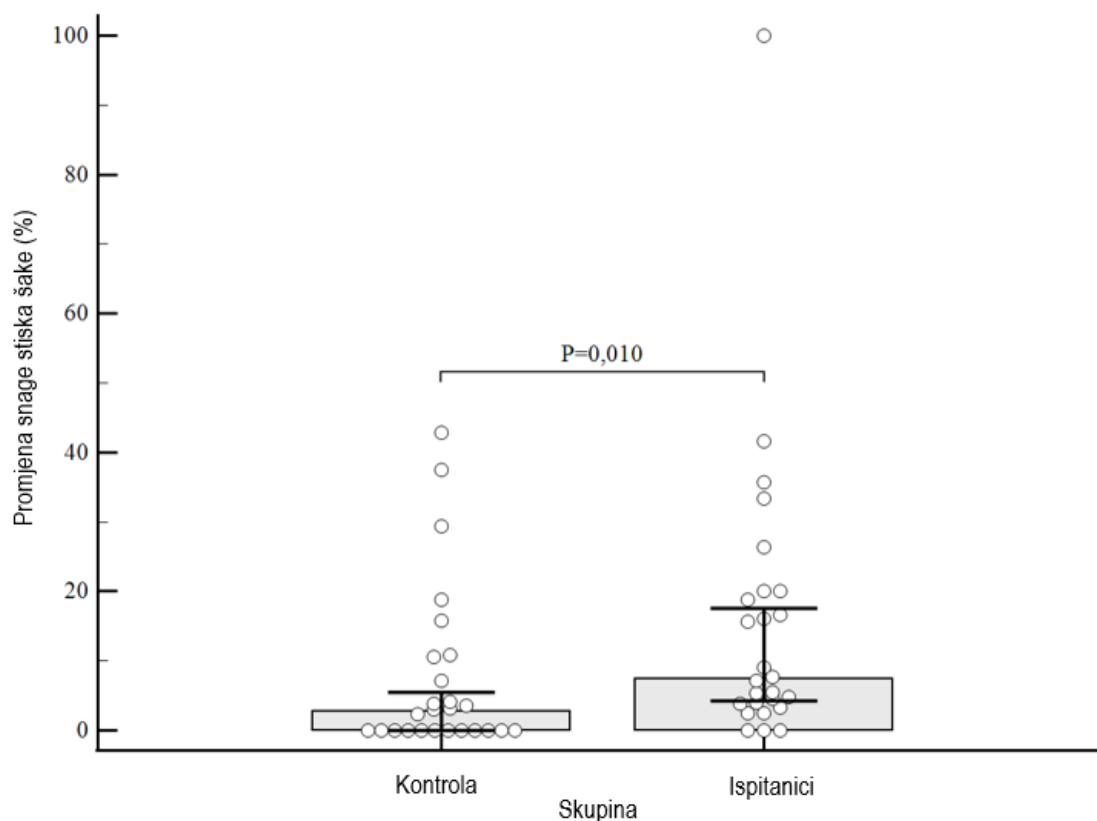
Nije bilo značajnih razlika u vrijednostima snage stiska šake između skupina (tablica 21).

Tablica 22. Relativne promjene vrijednosti snage stiska šake izražene u postotnim promjenama između ispitivane i kontrolne skupine nakon terapije.

	Skupina	Min	Max	Centile			Mann-Whitney U	Z	P
				25.	Medijan	75.			
Promjena snage stiska šake (%)	Kontrola	0,00	42,86	0,00	2,71	10,61	199,5	-2,6	0,010*
	Ispitanici	0,00	100,00	3,72	7,42	20,00			

*statistički značajno, % postotna promjena

Zabilježeno je značajno postotno povećanje vrijednosti snage stiska šake nakon terapije u ispitivanoj skupini od 7,42 % (IQR 3,72 % do 20,00 %) u odnosu na kontrolnu skupinu gdje je medijan promjene snage šake iznosio 2,71 % (0,00 % do 10,61 %), $P=0,010$ (tablica 22), (slika 10).



Slika 10. Na kutijastom dijagramu prikazano je značajno veće povećanje vrijednosti snage stiska šake izraženo u postotku promjene veličine nakon terapijske intervencije u ispitivanoj u odnosu na kontrolnu skupinu.

Tablica 23. Apsolutne vrijednosti snage pojedinih mišićnih skupina nadlaktice i ramena prije i poslije terapijske intervencije između ispitivane i kontrolne skupine.

	Skupina	Min	Max	Centile			Mann-Whitney U	Z	P
				25.	Medijan	75.			
Snaga abduktora prije terapije *(0-5)	Kontrola	4,00	5,00	4,00	4,00	5,00	325,0	-0,3	0,780
	Ispitanici	4,00	5,00	4,00	4,00	5,00			

Snaga abduktora poslije terapije *(0-5)	Kontrola	4,00	5,00	5,00	5,00	5,00	299,0	-1,2	0,227
	Ispitanici	4,00	5,00	5,00	5,00	5,00			
Snaga unutarnjeg rotatora prije terapije *(0-5)	Kontrola	4,00	5,00	4,00	4,50	5,00	325,0	-0,3	0,783
	Ispitanici	4,00	5,00	4,00	4,00	5,00			
Snaga unutarnjeg rotatora poslije terapije *(0-5)	Kontrola	4,00	5,00	4,00	5,00	5,00	299,0	-0,9	0,392
	Ispitanici	4,00	5,00	4,00	5,00	5,00			
Snaga vanjskih rotatora prije terapije *(0-5)	Kontrola	4,00	5,00	4,00	5,00	5,00	299,0	-0,9	0,380
	Ispitanici	4,00	5,00	4,00	5,00	5,00			
Snaga vanjskih rotatora poslije terapije *(0-5)	Kontrola	4,00	5,00	5,00	5,00	5,00	312,0	-0,9	0,390
	Ispitanici	4,00	5,00	5,00	5,00	5,00			
Snaga fleksora lakta prije terapije *(0-5)	Kontrola	4,00	5,00	5,00	5,00	5,00	338,0	0,0	1,000
	Ispitanici	4,00	5,00	5,00	5,00	5,00			
Snaga fleksora lakta poslije terapije *(0-5)	Kontrola	5,00	5,00	5,00	5,00	5,00	338,0	0,0	1,000
	Ispitanici	5,00	5,00	5,00	5,00	5,00			

*procjena snage manualnim mišićnim testom

Nisu zabilježene značajne razlike u vrijednostima snage pojedinih mišićnih skupina nadlaktice i ramena između skupina (tablica 23).

Tablica 24. Relativne promjene vrijednosti snage pojedinih mišićnih skupina nadlaktice i ramena izražene u postotnim promjenama između ispitivane i kontrolne skupine nakon terapijske intervencije.

	Skupina	Min	Max	Centile			Mann-Whitney U	Z	P
				25.	Medijan	75.			
Promjena snage abduktora (%)	Kontrola	0,00	25,00	0,00	0,00	25,00	312,0	-0,6	0,582
	Ispitanici	0,00	25,00	0,00	12,50	25,00			
Promjena snage unutarnjeg rotatora (%)	Kontrola	0,00	25,00	0,00	0,00	0,00	286,0	-1,5	0,128
	Ispitanici	0,00	25,00	0,00	0,00	6,25			

Promjena snage vanjskih rotatora (%)	Kontrola	0,00	25,00	0,00	0,00	25,00			
	Ispitanici	0,00	25,00	0,00	0,00	0,00	273,0	-1,7	0,093
Promjena snage fleksora lakta (%)	Kontrola	0,00	25,00	0,00	0,00	0,00			
	Ispitanici	0,00	25,00	0,00	0,00	0,00	338,0	0,0	1,000

% postotna promjena

Nisu zabilježene značajne razlike između skupina u vrijednostima snage pojedinih mišićnih skupina nadlaktice i ramena (tablica 24).

6. RASPRAVA

Ovom studijom opovrgnuta je hipoteza istraživanja obzirom na činjenicu da nije dokazano da dodatak T-UZV-a individualnoj medicinskoj gimnastici dovodi do značajno boljeg kliničkog ishoda rehabilitacije u odnosu na liječenje samo terapijskim vježbama. Isto se može objasniti činjenicom da je nakon terapijske intervencije u obje skupine došlo do značajnog smanjenja veličine kalcifikata, umanjena bola, poboljšanja pokretljivosti i funkcionalnog statusa ramena. Međutim, dokazano je da dodatak kontinuiranog T-UZV-a (frekvencije 1 MHz, snage 1,5 W/cm² tijekom 10 minuta kroz period od ukupno 4 tjedna, 5 puta tjedno) kineziterapiji u liječenju kroničnog simptomatskog KT-a ramena dovodi do značajno većeg smanjenja veličine kalcifikata te povećanja snage stiska šake u odnosu na liječenje samo terapijskim vježbama.

Danas se zna da mali kalcifikati mogu uzrokovati jaki bol, dočim veliki kalcifikati uopće ne moraju biti simptomatski. Shodno tome logično je za pretpostaviti da sama veličina kalcifikata nije izravno povezana s kliničkim ishodom u konzervativnom liječenju, već da se primarno radi o prirodnom tijeku bolesti. Tu činjenicu su dokazali Cho i sur. u studiji iz 2010. godine uz napomenu da su u njihovom istraživanju bili uključeni i ispitanici s kalcifikatima u resorptivnom stadiju (75). Razina dokaza o učinkovitosti T-UZV-a u konzervativnom liječenju KT-a ramena (s ciljem smanjenja veličine kalcifikata) je niska, sa samo nekoliko istraživanja provedenih na ukupno 131 ispitaniku (odnosno 146 ramena) u kojima su se u liječenju koristili različiti modaliteti T-UZV-a (114, 115, 121). Iako zbog heterogenosti i malog broja istraživanja nije moguće provesti adekvatnu metaanalizu, Alexander i sur. su u svojem sistematskom pregledu literature o liječenju bolnog ramena (uključujući KT) zaključili da se pozitivni učinci T-UZV-a mogu očekivati ukoliko je ukupna energija primijenjena po terapijskom postupku veća od 2250 J (101). Primijenjena ukupna energija T-UZV-a po terapijskom postupku je prema dosadašnjim spoznajama povezana s jačinom porasta temperature tkiva (101, 103), ukazujući kako je termoterapijski učinak najznačajniji u ukupnom terapijskom učinku T-UZV-a. Rezultati studije Yildirma i sur. u kohorti od 100

ispitanika o usporedbi učinka trajanja terapije T-UZV-om na funkcionalni status u bolesnika sa sindromom subakromijalnog sraza ramena potvrđuju gore navedeni zaključak Alexandera i sur. ukazujući na povezanost nastupa pozitivnih terapijskih učinaka s primijenjenom ukupnom energijom po terapijskom postupku (122). Autori su zaključili kako dodatak T-UZV-a kineziterapiji, TENS-u trajanja pola sata i infracrvenim (IC) zrakama primijenjenim 20 minuta dovodi do značajnog poboljšanja funkcije ramena i smanjenja bola u odnosu na istu terapiju, ali uz dvostruko kraće vrijeme trajanja aplikacije T-UZV-a (122). Treba napomenuti kako ciljana populacija nisu bili pacijenti s KT-om, T-UZV korišten je s kontinuiranim prijenosom zvučnih valova (jačine $1,5 \text{ W/cm}^2$, veličinom UZV glave 5 cm^2 , trajanja 8 min, ukupne energije po tretmanu 3600 J u ispitivanoj vs 1800 J u kontrolnoj skupini, ukupno 15 puta, dok frekvencija nije zabilježena), a funkcionalni status procijenjen je pomoću "University of California-Los Angeles Shoulder" (UCLA) i "Constant shoulder Outcome Score" upitnika (122). Za razliku od njih, Desmeules i sur. su u svojem sistematskom pregledu literature analizirajući 11 istraživanja o učinkovitosti T-UZV-a u liječenju tendinopatije rotatorne manžete na temelju niske razine dokaza zaključili kako dodatak T-UZV-a terapijskim vježbama ne dovodi do značajno većeg poboljšanja funkcije i smanjenja bola u ramenu (napomena: u sistematski pregled literature nisu uključene studije s KT-om ramena) (120). Terapijske vježbe, odnosno individualna medicinska gimnastika, zajedno s NSAID smatraju se prvim izborom u liječenju KT-a ramena (24, 123). Ukoliko KT postane kroničan ESWT (r-ESWT, f-ESWT niske i visoke energije), TENS, ultrazvučno vođena lavaža i T-UZV smatraju se izborom u liječenju (76). Wu i sur. u svojem sistematskom pregledu literature i metaanalizi o učinkovitosti konzervativnog liječenja u kroničnom KT-u ramena zaključili su da među navedenim fizikalno-terapijskim postupcima f-ESWT visoke energije, r-ESWT i ultrazvučno vođena lavaža i najviše smanjuju bol i postižu potpunu resorpciju kalcifikata, dok je f-ESWT viske energije najučinkovitiji u postizanju funkcionalnog oporavka (76).

Ovim istraživanjem nije dokazana superiornost dodatka T-UZV-a (ukupne energije 4500 J po tretmanu, 20 tretmana u razdoblju od 4 tjedna) kineziterapiji u odnosu na liječenje samo terapijskim vježbama u pacijenata s kroničnim KT-om ramena u postizanju boljeg ishoda rehabilitacije prema

slijedećim kliničkim pokazateljima: aktivo i pasivno procijenjenom povećanju opsega pokreta u ramenu, porastu snage pojedinih mišićnih skupina nadlaktice i ramena, smanjenju jačine bola, poboljšanju funkcionalnog statusa i povećanju ukupnog zadovoljstva ishodom rehabilitacije. Iako rezultati istraživanja pokazuju da dodatak T-UZV-a terapijskim vježbama neposredno po terapiji značajno pridonosi smanjenju veličine kalcifikata i poboljšanju snage stiska šake, nije bilo moguće procijeniti dugoročni klinički značaj utvrđenog smanjenja veličine kalcifikata (10,92% uz primjenu T-UZV-a vs 5,04% bez primjene T-UZV-a, odnosno 7,42% uz primjenu T-UZV-a vs 2,71% bez primjene T-UZV-a) obzirom da nije provedeno dugoročno praćenje ispitanika. Također, iz razloga što u ovom istraživanju nije bila oformljena prava placebo skupina, tj. skupina bez primijenjenih terapijskih intervencija, ne može se procijeniti klinički značaj prirodnog tijeka bolesti (u vremenskom periodu 4 tjedna) na smanjenje veličine kalcifikata, iako se može pretpostaviti da je on bio podjednak u obje skupine. Shodno tome, budući da nije dokazana superiornost dodatka T-UZV-a kineziterapiji na kratkoročne kliničke ishode rehabilitacije u pacijenata s kroničnim KT-om ramena, ovdje prikazani djelotvorni učinak na smanjenje veličine kalcifikata ne opravdava preporuku njegove rutinske primjene kod ovih pacijenata (uzevši u obzir: troškove nabave uređaja koji su u prosjeku 3000 €, utrošenog vremena fizioterapeuta koji aplicira T-UZV, potencijalnu smanjenu suradljivost (engl. *compliance*) zbog dolaska ukupno 20 puta na terapiju) i iz razloga što su u literaturi opisane dokazano djelotvorne metode (89,124).

Smanjenje veličine kalcifikata kao primaran pokazatelj ishoda terapijske intervencije

Ovim istraživanjem dokazali smo da dodatak kontinuiranog T-UZV (energije 4500 J po tretmanu kroz 4 tjedna, ukupno 20 tretmana) standardnom liječenju kroničnog KT-a ramena dovodi do značajno većeg smanjenja veličine kalcifikata u odnosu na liječenje samo individualnom medicinskom gimnastikom (smanjenje veličine kalcifikata u ispitivanoj skupini iznosilo je 10,92 % (IQR 4,61 % do 19,38 %) nasuprot smanjenju veličine kalcifikata u kontrolnoj skupini od 5,04% (IQR 2,30 % do 7,22 %), (P=0,008)) (tablica 12). Rezultati ovog istraživanja ukazuju da liječenje samo individualnom medicinskom gimnastikom

dovodi do smanjenja veličine kalcifikata nakon 4 tjedna kontinuiranog vježbanja (tablica 4) i time su u suglasju s činjenicom da su terapijske vježbe zlatni standard u liječenju KT-a ramena (77). Obzirom na činjenicu da nije bila oformljena treća, tj. stvarna placebo skupina u kojoj se nije provodila nikakva terapijska intervencija, ne možemo sa sigurnošću razlučiti utjecaj medicinske gimnastike prema prirodnom tijeku bolesti. Ebenbichler i sur. u svojem istraživanju dokazali su da u ispitanika sa simptomatskim KT ramena primjena pulsno T-UZV (frekvencije 0,89 MHz, intenziteta 2,5 W/cm², radnog ciklusa 1:4) tijekom ukupno 6 tjedana liječenja (5 puta tjedno kroz 3 tjedna, potom 3 puta tjedno kroz iduća tri tjedna) dovodi do značajnijeg smanjenja veličine kalcifikata u odnosu na placebo (napomena: učinkovitost terapijskih vježbi u ovoj studiji nije bila parametar ishoda) (114). Navedeni rezultati ukazuju da T-UZV u monoterapiji dovodi do značajnog smanjenja veličine kalcifikata neposredno po terapiji, ali i da nakon 9 mjeseci praćenja u statistički značajno većem udjelu ispitanika T-UZV dovodi do nestanka kalcifikata u cijelosti i do smanjenja veličine kalcifikata za najmanje 50% u odnosu na placebo (42% i 23% u odnosu na 8% i 12%, P=0,002). Nedostatak ovog istraživanja je što nije provedeno dugoročno praćenje pa nije bilo moguće procijeniti učinak T-UZV-a na daljnje smanjenje veličine i postizanje rezolucije kalcifikata po terapiji, a što bi eventualno moglo opravdati njegovu primjenu u liječenju simptomatskog KT ramena. Iako bi bilo logično zaključiti da je smanjenje veličine kalcifikata uzrokovano prvenstveno termičkim učincima T-UZV (Poglavlje 1.2.5.6.1.), studija Ebenbichlera i sur. iz 1999. godine govori u prilog činjenici da i ne-termički učinci koji predstavljaju osnovni način djelovanja pulsno T-UZV, također dovode do smanjenja veličine kalcifikata (Poglavlje 1.2.5.6.2.). Stoga možemo zaključiti da je smanjenje veličine kalcifikata u ramenu posljedica termičkih i ne-termičkih učinaka T-UZV-a i da se može nastaviti i po provedenoj terapiji T-UZV-om.

Smanjenje bola kao sekundaran pokazatelj ishoda terapijske intervencije

U obje ispitivane skupine je nakon terapijske intervencije došlo do znatnog smanjenja jačine bola (mjereno kao VAS bola u mirovanju, tijekom noći i prilikom pokreta). Nije bilo značajne razlike između

ispitivanih skupina, gledano u apsolutnim i relativnim promjenama (razlike u postotnim promjenama između ispitivanih skupina u vrijednosti: VAS bola u mirovanju: $P=0,634$; VAS bola tijekom noći: $P=0,217$; VAS bola prilikom pokreta: $P=0,159$) (tablice 4, 13 i 14). Rezultati ovog istraživanja sukladni su onima Celika te Kurtaiş Gürsela koji su u svojim istraživanjima ispitivali dovodi li dodatak T-UZV-a standardnoj terapiji (koju su činile terapijske vježbe, TENS-a i termoterapija), u sindromu subakromijalnog sraza ramena do poboljšanja funkcionalnog statusa i pokretljivosti u ramenu te smanjenja bola (125, 126). Autori su zaključili da dodatak T-UZV-a ne dovodi do značajnijeg smanjenja bola u odnosu na standardno liječenje (125, 126). Treba napomenuti kako studije nisu provedene u pacijenata s isključivo KT-om ramena niti su kao pokazatelj ishoda imale smanjenje veličine kalcifikata. Kao nedostatak može se navesti potencijalna sustavna pogreška oko evaluacije smanjenja bola, budući da su u obje skupine ispitanika elektrostimulacija, kao i termoterapija korištene kao osnovna terapija.

Povećanje pokretljivosti u ramenu kao sekundaran pokazatelj ishoda terapijske intervencije

Rezultati ovog istraživanja ukazuju da je nakon terapijske intervencije u obje skupine došlo do značajnog poboljšanja u svim vrijednostima aktivnog opsega pokreta, osim adukcije u kontrolnoj skupini ($P=0,129$) (tablica 4). U kontrolnoj skupini također je došlo do značajnog poboljšanja u vrijednostima pasivnog opsega pokreta, osim pasivne retrofleksije ($P=0,317$) i adukcije ($P=0,748$), dok je u ispitivanoj skupini došlo do značajnog poboljšanja u vrijednostima pasivnog opsega pokreta svih mjerenih varijabli, osim pasivne retrofleksije ($P=0,408$) i adukcije ($P=0,257$) (tablica 4). Nije bilo značajne razlike u vrijednostima aktivnih opsega pokreta izraženih u postotnim promjenama između ispitivane i kontrolne skupine nakon terapijske intervencije (tablica 17). Također, nakon terapijske intervencije nisu zabilježene značajne razlike u vrijednostima pasivnih opsega pokreta izraženih u postotnim promjenama između skupina, iako je povećanje pasivne abdukcije kod ispitivane skupine bilo na granici statističke značajnosti ($P=0,056$) (tablica 18). Navedeno ukazuje da dodatak T-UZV individualnoj medicinskoj gimnastici ne dovodi do značajnog povećanja aktivnog i pasivnog opsega pokreta u odnosu na medicinsku gimnastiku.

Dobiveni rezultati slični su onima Calisa i sur. koji su u svojem istraživanju iz 2011. godine na 52 ispitanika sa sindromom subakromijalnog sraza ramena dokazali da ne postoji dodatna korist od pasivnih procedura (T-UZV-a (1,5 W/cm², frekvencije 3 MHz tijekom 5 minuta u kontinuiranom modu) i lasera (valne duljine 904 nm, snage 6 mW, gustoće 1 J/cm², frekvencije 16 Hz tijekom 2 minute)) u odnosu na samo terapijske vježbe i površinsku termoterapiju u pogledu povećanja opsega pokreta nakon 3 tjedna terapije (127).

Poboljšanje funkcionalnog statusa ramena kao sekundaran pokazatelj ishoda terapijske intervencije

U obje skupine nakon terapijske intervencije poboljšao se funkcionalni status ramena koji je evaluiran upitnikom SPADI (tablica 4). Nije bilo statistički značajnih razlika prije i poslije terapije između ispitivanih skupina u apsolutnim vrijednostima upitnika SPADI te podjedinica upitnika za procjenu bola i nesposobnosti (tablica 19), kao niti značajnih razlika u postotnim promjenama vrijednosti između ispitivane i kontrolne skupine nakon terapijske intervencije (tablica 20). Naši rezultati ukazuju da dodatak T-UZV ne utječe značajno na poboljšanje funkcionalnog statusa ramena u odnosu na samo individualnu medicinsku gimnastiku. Do sličnog zaključka došli su Polimeni i sur. koji su u svojem istraživanju iz 2003. godine na 50 ispitanika o utjecaju pasivnih fizikalnih procedura u bolnom ramenu došli do zaključka da dodatak pasivnih procedura (radar intenziteta 60 W/cm², rastućeg intenziteta jedne min dnevno, modulirane, odnosno diadinamske struje dugog intervala kroz 7 min i T-UZV intenziteta 1,5 W/cm²) kroz 10 dana ne dovodi značajno do poboljšanja funkcionalnog statusa (mjereno kroz Constant-Murley skalu) u odnosu na samo terapijske vježbe (128).

U obje skupine je po završetku terapijske intervencije došlo do značajnog povećanja snage stiska šake zahvaćene ruke (tablica 4). Analizirajući razlike između skupina, zabilježeno je statistički značajno povećanje u vrijednostima snage stiska šake po provedenoj terapijskoj intervenciji u ispitivanoj skupini od 7,42 % (IQR 3,72 % do 20,00 %) u odnosu na kontrolnu skupinu gdje je medijan promjene snage stiska šake iznosio 2,71 % (IQR 0,00 % do 10,61 %), P=0,010 (tablica 22, slika 10). Dosadašnja istraživanja

ukazuju da je snaga stiske šake u ispitanika sa sindromom subakromijalnog sraza ramena smanjena te da se može povećati provođenjem vježbi snaženja mišića stabilizatora ramena (129) te se stoga mjerenje snage stiska šake može smatrati jednim od pokazatelja ishoda pri procjeni učinkovitosti intervencija u sindromu subakromijalnog sraza ramena (130). Pretražujući literaturu nismo našli na istraživanja u kojima je istraživana utjecaj T-UZV-a i individualne medicinske gimnastike u ispitanika s KT-om ramena na snagu stiska šake. Točan uzrok u našem istraživanju zabilježenog statistički značajno većeg poboljšanja snage stiska šake u ispitivanoj skupini (koja je primala T-UZV u kombinaciji s medicinskim vježbama) u odnosu na kontrolnu skupinu (koja je provodila samo medicinske vježbe) nije nam poznat. Međutim, isto možemo objasniti mogućim povećanjem kapilarnog protoka (poboljšanim tkivnim metabolizmom) pod djelovanjem T-UZV-a sa sljedstvenim otplavlivanjem slobodnih radikala i posrednim smanjenjem bola (analgetskim učinkom T-UZV-a) što u kombinaciji s terapijskim vježbama može dovesti do povećanja snage stiska šake (131, 132).

Zadovoljstvo ishodom rehabilitacije kao sekundaran pokazatelj ishoda terapijske intervencije

U obje skupine je po završenoj terapijskoj intervenciji došlo do poboljšanja subjektivnog osjećaja zadovoljstva ishodom rehabilitacije. Ukupno zadovoljstvo u obje skupine izraženo kroz medijane vrijednosti (na petostupanjskoj Likertovoj ljestvici) iznosi 4,0 (IQR 4,0 do 5,0), $P=0,163$; što upućuje da su svi ispitanici bili zadovoljni dobivenom terapijskom intervencijom. Dakle, ovim istraživanjem nije dokazano da dodatak T-UZV-a individualnoj medicinskoj gimnastici dovodi do značajnog poboljšanja u odnosu na samo liječenje terapijskim vježbama u pogledu ukupnog subjektivno procijenjenog zadovoljstva ishodom rehabilitacije.

Ograničenja istraživanja

Najveće ograničenje ovog istraživanja odnosi se na nemogućnost prikaza treće dimenzije kalcifikata (budući da je D-UZV dvodimenzionalna metoda oslikavanja) i samim time nemogućnost

izračuna volumena i njegovog smanjenja po terapijskoj intervenciji. Varijabilnost mjerenja između dva ispitivača, kao i između pojedinih mjerenja promatranog ispitivača je minimalna, a može se objasniti standardizacijom (prilikom mjerenja), činjenicom da se radilo o kalcifikatima u kroničnom stadiju (hiperehogenih rubova) te zbog toga što se prilikom mjerenja kalcifikata veličina mjerila na tri decimalna mjesta. U istraživanju je kao konačna mjera, kojom je uspoređivano smanjenje veličine kalcifikata u obje skupine nakon terapijske intervencije, korištena površina (cm²) kalcifikata dobivena kao umnožak uzdužnog i poprečnog presjeka kao surogat izračunu volumena kalcifikata, a čije bi smanjenje ili povećanje nakon terapijske intervencije trebalo biti proporcionalno smanjenju ili povećanju stvarnog volumena kalcifikata. Stoga, smatramo da bi iduće studije metodološki trebale oslikavati kalcifikate MRI-om, no problem je u dostupnosti i cijeni pretrage.

Dodatno ograničenje istraživanja je što nije provedeno dugotrajno praćenje ispitanika po završetku terapijske intervencije s ciljem utvrđivanja dugotrajnog učinka T-UZV-a u KT-u ramena.

Prigovor istraživanju može biti uzorak s relativno malim brojem ispitanika.

7. ZAKLJUČCI

- u liječenju kroničnog kalcificirajućeg tendinitisa ramena dodatak T-UZV-a jačine 4500 J (intenziteta 1,5 W/cm², frekvencije 1 MHz tijekom 10 min po tretmanu, primijenjen na prednju stranu ramena u trajanju od 4 tjedna (ukupno 20 tretmana) individualnoj medicinskoj gimnastici **doveo je** do značajno većeg smanjenja veličine kalcifikata u odnosu na liječenje samo individualnom medicinskom gimnastikom
- dodatak T-UZV-a jačine 4500 J individualnoj medicinskoj gimnastici u liječenju kroničnog kalcificirajućeg tendinitisa ramena **nije doveo** do značajnijeg smanjenja bola u odnosu na liječenje samo individualnom medicinskom gimnastikom
- dodatak T-UZV-a jačine 4500 J individualnoj medicinskoj gimnastici u liječenju kroničnog kalcificirajućeg tendinitisa ramena **nije doveo** do značajnijeg povećanja pokretljivosti ramena u odnosu na liječenje samo individualnom medicinskom gimnastikom
- dodatak T-UZV-a jačine 4500 J individualnoj medicinskoj gimnastici u liječenju kroničnog kalcificirajućeg tendinitisa ramena **nije doveo** do značajnijeg poboljšanja funkcionalnog statusa u odnosu na liječenje samo individualnom medicinskom gimnastikom
- dodatak T-UZV-a jačine 4500 J individualnoj medicinskoj gimnastici u liječenju kroničnog kalcificirajućeg tendinitisa ramena **nije doveo** do značajnijeg ukupnog zadovoljstva ispitanika ishodom rehabilitacije u odnosu na liječenje samo individualnom medicinskom gimnastikom
- dodatak T-UZV-a jačine 4500 J individualnoj medicinskoj gimnastici u liječenju kroničnog kalcificirajućeg tendinitisa ramena **doveo je** do značajnijeg povećanja snage stiska šake u odnosu na liječenje samo individualnom medicinskom gimnastikom

Doprinos istraživanja kliničkoj praksi

Ovim istraživanjem nije dokazana superiornost dodatka T-UZV-a (ukupne energije 4500 J po tretmanu) terapijskim vježbama u odnosu na liječenje samo kineziterapijom u pacijenata s kroničnim simptomatskim KT-om ramena u postizanju neposrednog boljeg ishoda rehabilitacije. Iako je postignuto veće smanjenje veličine kalcifikata i povećanje snage stiska šake, svi ostali parametri od interesa u ishodu rehabilitacije (bol, opseg pokreta, snaga mišića rotatorne manžete, funkcionalni status ramena, kao i ukupno zadovoljstvo ispitanika ishodom rehabilitacije) poboljšali su se podjednako nakon provedene terapije u obje grupe, tj. bez značajnih razlika između skupina. Stoga, rezultati istraživanja ne opravdavaju preporuku rutinske primjene T-UZV-a kod ovih pacijenata s ciljem poboljšanja neposrednog ishoda rehabilitacije. Međutim, ovo istraživanje nije dalo odgovor na pitanje doprinosa T-UZV-a dugotrajnom ishodu rehabilitacije simptomatskog KT-a ramena, posebno na mogući učinak na daljnje smanjenje ili rezoluciju kalcifikata i na dugotrajni klinički značaj smanjenja veličine kalcifikata. Stoga, potrebna su istraživanja s dugotrajnim praćenjem bolesnika uz utvrđivanje optimalnih parametara njegove primjene u liječenju akutnih i drugih kroničnih bolnih stanja mišićno koštanog sustava.

8. KRATKI SADRŽAJ NA HRVATSKOM JEZIKU

Kalcificirajući tendinitis ramena (KT) karakteriziran je odlaganjem kalcijevih depozita u tetive rotatorne manžete. Individualna medicinska gimnastika smatra se osnovnom u liječenju, dok su dokazi o učinkovitosti terapijskog ultrazvuka (T-UZV) nedostatni. Ovo dvostruko slijepo randomizirano (placebom kontrolirano) istraživanje imalo je cilj dokazati utječe li dodatak T-UZV-a jačine 4500 J individualnoj medicinskoj gimnastici u liječenju simptomatskog KT-a ramena na ishod rehabilitacije (smanjenje veličine kalcifikata, bol, pokretljivost, funkcionalna sposobnost i zadovoljstvo ispitanika ishodom) u odnosu na liječenje samo individualnom medicinskom gimnastikom. Ukupno 46 ispitanika s ultrazvučno dokazanim KT-om ramena podijeljeno je u dvije skupine (52 ispitivana ramena, 26 po skupini). Individualna medicinska gimnastika u obje skupine provodila se pola sata po pojedinačnoj terapijskoj intervenciji. U ispitivanoj skupini T-UZV (intenziteta 1,5 W/cm², frekvencije 1 MHz, trajanja 10 min) se aplicirao 4 tjedna, dok je kontrolna skupina dobivala tzv. "sham" T-UZV. Svi parametri ishoda rehabilitacije poboljšali su se nakon terapijske intervencije u obje skupine. Nakon terapijske intervencije zabilježeno je značajno smanjenje veličine kalcifikata u ispitivanoj skupini u odnosu na kontrolu: -10,92% (IQR 4,61% to 19,38%) vs. -5,04% (2,30% to 7,22%), P=0,008, kao i poboljšanje snage stiska šake. U drugim mjerenim pokazateljima ishoda rehabilitacije nisu zabilježene značajne razlike između skupina.

9. KRATKI SADRŽAJ NA ENGLESKOM JEZIKU

The effectiveness of 4500 Joule therapeutic ultrasound in the treatment of calcific tendinitis of the shoulder

Stjepan Čota, 2024

Calcific shoulder tendinitis (CST) is characterized by carbonate apatite crystal deposition in the rotator cuff tendons. Therapeutic exercises have been the mainstay of CST treatment, and evidence for therapeutic ultrasound (T-US) utilization and efficacy is lacking. This double-blind, placebo-controlled study aimed to determine whether 4500 J T-US combined with therapeutic exercises is superior to therapeutic exercises alone regarding calcification size reduction, pain, shoulder mobility, handgrip strength, functional status (SPADI), and overall rehabilitation satisfaction in chronic symptomatic CST. 46 patients with sonographically confirmed CST were divided into two groups (52 shoulders, 26 per group) and performed the same therapeutic exercises for half an hour. In the treatment group T-US (an intensity of 1,5 W/cm², 1 MHz frequency, 10 minutes per session), and in the control group, sham T-US was applied for 4 weeks. All assessed variables improved in both groups after the treatment. A significantly greater reduction in calcification size was recorded in the treatment group compared to control: -10,92% (IQR 4,61% to 19,38%) versus -5,04% (2,30% to 7,22%), P=0.008. An increase in hand grip strength was also observed in the treatment group compared to control while no significant differences were observed for other evaluated parameters.

10. POPIS LITERATURE

1. Bakhsh W, Nicandri G. Anatomy and physical examination of the shoulder. *Sports Med Arthrosc Rev.* 2018;26(3):10-22.
2. Schenkman M, Rugo de Cartaya V. Kinesiology of the shoulder complex. *J Orthop Sports Phys Ther.* 1987;8(9):438-50.
3. Prescher A, Schmidt HM. Membrum superius, ruka, gornji ud. U: Fanghänel J, Pera F, Anderhuber F, Nitsch R, ur. *Waldeyerova anatomija čovjeka.* Zagreb: Golden marketing-Tehnička knjiga; 2009. Str. 657-77.
4. Halder AM, Itoi E, An KN. Anatomy and biomechanics of the shoulder. *Orthop Clin North Am.* 2000;31(2):159-76.
5. Platzer W. Priručni anatomski atlas, prvi svezak. Zagreb: Medicinska naklada; 2011. Str. 110-83.
6. Veeger HE, Van Der Helm FC. Shoulder function: the perfect compromise between mobility and stability. *J Biomech.* 2007;40(10):2119-29.
7. Hess SA. Functional stability of the glenohumeral joint. *Man Ther.* 2000;5(2):63-71.
8. Kibler WB, Sciascia A. Current concepts: scapular dyskinesis. *Br J Sports Med.* 2010;44(5):300-5.
9. Kent BE. Functional anatomy of the shoulder complex. A review. *Phys Ther.* 1971;51(8):867-88.
10. Itoi E, Hsu HC, An KN. Biomechanical investigation of the glenohumeral joint. *J Shoulder Elbow Surg.* 1996;5(5):407-24.
11. McClure PW, Michener LA, Sennett BJ, Karduna AR. Direct 3-dimensional measurement of scapular kinematics during dynamic movements in vivo. *J Shoulder Elbow Surg.* 2001;10(3):269-77.
12. Ludewig PM, Phadke V, Braman JP, Hassett DR, Cieminski CJ, LaPrade RF. Motion of the shoulder complex during multiplanar humeral elevation. *J Bone Joint Surg Am.* 2009;91(2):378-89.
13. Dvir Z, Berme N. The shoulder complex in elevation of the arm: a mechanism approach. *J Biomech.* 1978;11(5):219-25.

14. Inman VT, Saunders JB. Observations on the function of the clavicle. *Calif Med.* 1946;65(4):158-66.
15. Kibler WB, Sciascia A, Dome D. Evaluation of apparent and absolute supraspinatus strength in patients with shoulder injury using the scapular retraction test. *Am J Sports Med.* 2006;34(10):1643-7.
16. Smith J, Dietrich CT, Kotajarvi BR, Kaufman KR. The effect of scapular protraction on isometric shoulder rotation strength in normal subjects. *J Shoulder Elbow Surg.* 2006;15(3):339-43.
17. Inman VT, Saunders JB, Abbott LC. Observations of the function of the shoulder joint. *Clin Orthop Relat Res.* 1996(330):3-12.
18. Basmajian JV. The surgical anatomy and function of the arm-trunk mechanism. *Surg Clin North Am.* 1963;43:1471-82.
19. Gohr CM, Fahey M, Rosenthal AK. Calcific tendonitis: a model. *Connect Tissue Res.* 2007;48(6):286-91.
20. Oliva F, Via AG, Maffulli N. Calcific tendinopathy of the rotator cuff tendons. *Sports Med Arthrosc Rev.* 2011;19(3):237-43.
21. De Carli A, Pulcinelli F, Delle Rose G, Pitino D, Ferretti A. Calcific tendinitis of the shoulder. *Joints.* 2014;2(3):130-6.
22. Painter C. Subdeltoid bursitis. *Boston Med Surg J.* 1907;156(12):345-9.
23. Duplay S. De la peri-arthritis scapulo-humerale et des raideurs de l'épaule qui en sont la consequence. *Arch Gen Med.* 1872;20:513-42.
24. Gosens T, Hofstee DJ. Calcifying tendinitis of the shoulder: advances in imaging and management. *Curr Rheumatol Rep.* 2009;11(2):129-34.
25. Faure G, Daculsi G. Calcified tendinitis: a review. *Ann Rheum Dis.* 1983;42(Suppl 1):49-53.
26. Uhthoff HK, Loehr JW. Calcific tendinopathy of the rotator cuff: pathogenesis, diagnosis, and management. *J Am Acad Orthop Surg.* 1997;5(4):183-91.

27. Gartner J, Simons B. Analysis of calcific deposits in calcifying tendinitis. *Clin Orthop Relat Res.* 1990;254:111-20.
28. Bosworth B. Calcium deposits in the shoulder and subacromial bursitis: a survey of 12122 shoulders. *JAMA.* 1941;116:2477-82.
29. Uhthoff HK, Sarkar K, Maynard JA. Calcifying tendinitis: a new concept of its pathogenesis. *Clin Orthop Relat Res.* 1976(118):164-8.
30. Oliva F, Via AG, Maffulli N. Physiopathology of intratendinous calcific deposition. *BMC Med.* 2012;10(1):1-10.
31. Sandstrom S. Peridentinis calcarea; a common disease of middle life: its diagnosis, pathology and treatment. *AJR.* 1938;40:1-21.
32. Bishop WA. Calcification of the supraspinatus tendon: cause, pathologic picture and relation to the scalenus anticus syndrome. *Arch Surg.* 1939;39:231-46.
33. Mohr W, Bilger S. Basic morphologic structures of calcified tendopathy and their significance for pathogenesis. *Z Rheumatol.* 1990;49(6):346-55.
34. Nakase T, Takeuchi E, Sugamoto K, Kaneko M, Tomita T, Myoui A i sur. Involvement of multinucleated giant cells synthesizing cathepsin K in calcified tendinitis of the rotator cuff tendons. *Rheumatology (Oxford).* 2000;39(10):1074-7.
35. Inaoka T, Bilbe G, Ishibashi O, Tezuka K, Kumegawa M, Kokubo T. Molecular cloning of human cDNA for cathepsin K: novel cysteine proteinase predominantly expressed in bone. *Biochem Biophys Res Commun.* 1995;206(1):89-96.
36. Butler WT. The nature and significance of osteopontin. *Connect Tissue Res.* 1989;23(2-3):123-36.
37. Takeuchi E, Sugamoto K, Nakase T, Miyamoto T, Kaneko M, Tomita T i sur. Localization and expression of osteopontin in the rotator cuff tendons in patients with calcifying tendinitis. *Virchows Arch.* 2001;438(6):612-7.

38. Halverson PB. Crystal deposition disease of the shoulder (including calcific tendonitis and milwaukee shoulder syndrome). *Curr Rheumatol Rep.* 2003;5(3):244-7.
39. Uhthoff HK. Calcifying tendinitis. *Ann Chir Gynaecol.* 1996;85(2):111-5.
40. Benjamin M, Rufai A, Ralphs JR. The mechanism of formation of bony spurs (enthesophytes) in the achilles tendon. *Arthritis Rheum.* 2000;43(3):576-83.
41. Gao J, Messner K, Ralphs JR, Benjamin M. An immunohistochemical study of enthesis development in the medial collateral ligament of the rat knee joint. *Anat Embryol (Berl).* 1996;194(4):399-406.
42. Chen D, Zhao M, Mundy GR. Bone morphogenetic proteins. *Growth Factors.* 2004;22(4):233-41.
43. Lui PP, Chan LS, Cheuk YC, Lee YW, Chan KM. Expression of bone morphogenetic protein-2 in the chondrogenic and ossifying sites of calcific tendinopathy and traumatic tendon injury rat models. *J Orthop Surg Res.* 2009;4(27):1-6.
44. Hashimoto Y, Yoshida G, Toyoda H, Takaoka K. Generation of tendon-to-bone interface "enthesis" with use of recombinant BMP-2 in a rabbit model. *J Orthop Res.* 2007;25(11):1415-24.
45. Zhang J, Wang JH. BMP-2 mediates PGE(2)-induced reduction of proliferation and osteogenic differentiation of human tendon stem cells. *J Orthop Res.* 2012;30(1):47-52.
46. Salingcamboriboon R, Yoshitake H, Tsuji K, Obinata M, Amagasa T, Nifuji A i sur. Establishment of tendon-derived cell lines exhibiting pluripotent mesenchymal stem cell-like property. *Exp Cell Res.* 2003;287(2):289-300.
47. Rui YF, Lui PP, Chan LS, Chan KM, Fu SC, Li G. Does erroneous differentiation of tendon-derived stem cells contribute to the pathogenesis of calcifying tendinopathy? *Chin Med J (Engl).* 2011;124(4):606-10.
48. Rui YF, Lui PP, Ni M, Chan LS, Lee YW, Chan KM. Mechanical loading increased BMP-2 expression which promoted osteogenic differentiation of tendon-derived stem cells. *J Orthop Res.* 2011;29(3):390-6.

49. Rui YF, Lui PP, Li G, Fu SC, Lee YW, Chan KM. Isolation and characterization of multipotent rat tendon-derived stem cells. *Tissue Eng Part A*. 2010;16(5):1549-58.
50. Lui PP, Chan LS, Lee YW, Fu SC, Chan KM. Sustained expression of proteoglycans and collagen type III/type I ratio in a calcified tendinopathy model. *Rheumatology (Oxford)*. 2010;49(2):231-9.
51. Corps AN, Robinson AH, Movin T, Costa ML, Hazleman BL, Riley GP. Increased expression of aggrecan and biglycan mRNA in Achilles tendinopathy. *Rheumatology (Oxford)*. 2006;45(3):291-4.
52. Bi Y, Ehrichou D, Kilts TM, Inkson CA, Embree MC, Sonoyama W i sur. Identification of tendon stem/progenitor cells and the role of the extracellular matrix in their niche. *Nat Med*. 2007;13(10):1219-27.
53. Anderson HC. Matrix vesicles and calcification. *Curr Rheumatol Rep*. 2003;5(3):222-6.
54. Hamada J, Ono W, Tamai K, Saotome K, Hoshino T. Analysis of calcium deposits in calcific periarthritis. *J Rheumatol*. 2001;28(4):809-13.
55. McCarty DJ, Lehr JR, Halverson PB. Crystal populations in human synovial fluid. Identification of apatite, octacalcium phosphate, and tricalcium phosphate. *Arthritis Rheum*. 1983;26(10):1220-4.
56. Leduc BE, Caya J, Tremblay S, Bureau NJ, Dumont M. Treatment of calcifying tendinitis of the shoulder by acetic acid iontophoresis: a double-blind randomized controlled trial. *Arch Phys Med Rehabil*. 2003;84(10):1523-7.
57. McKendry RJ, Uhthoff HK, Sarkar K, Hyslop PS. Calcifying tendinitis of the shoulder: prognostic value of clinical, histologic, and radiologic features in 57 surgically treated cases. *J Rheumatol*. 1982;9(1):75-80.
58. Kumagai J, Sarkar K, Uhthoff HK. The collagen types in the attachment zone of rotator cuff tendons in the elderly: an immunohistochemical study. *J Rheumatol*. 1994;21(11):2096-100.
59. Mavrikakis ME, Drimis S, Kontoyannis DA, Rasidakis A, Mouloupoulou ES, Kontoyannis S. Calcific shoulder periarthritis (tendinitis) in adult onset diabetes mellitus: a controlled study. *Ann Rheum Dis*. 1989;48(3):211-4.

60. Rotini R, Bungaro P, Antonioli D, Katusic D, Marinelli A. Algorithm for the treatment of calcific tendinitis in the rotator cuff: indications for arthroscopy and results in our experience. *Chir Organi Mov.* 2005;90(2):105-12.
61. Harvie P, Pollard TC, Carr AJ. Calcific tendinitis: natural history and association with endocrine disorders. *J Shoulder Elbow Surg.* 2007;16(2):169-73.
62. Archer RS, Bayley JI, Archer CW, Ali SY. Cell and matrix changes associated with pathological calcification of the human rotator cuff tendons. *J Anat.* 1993;182(Suppl 1):1-11.
63. Hurt G, Baker CL. Calcific tendinitis of the shoulder. *Orthop Clin North Am.* 2003;34(4):567-75.
64. Ogon P, Suedkamp NP, Jaeger M, Izadpanah K, Koestler W, Maier D. Prognostic factors in nonoperative therapy for chronic symptomatic calcific tendinitis of the shoulder. *Arthritis Rheum.* 2009;60(10):2978-84.
65. Siegal DS, Wu JS, Newman JS, Del Cura JL, Hochman MG. Calcific tendinitis: a pictorial review. *Can Assoc Radiol J.* 2009;60(5):263-72.
66. ViGario GD, Keats TE. Localization of calcific deposits in the shoulder. *Am J Roentgenol Radium Ther Nucl Med.* 1970;108(4):806-11.
67. Chung CB, Gentili A, Chew FS. Calcific tendinosis and periarthritis: classic magnetic resonance imaging appearance and associated findings. *J Comput Assist Tomogr.* 2004;28(3):390-6.
68. Aina R, Cardinal E, Bureau NJ, Aubin B, Brassard P. Calcific shoulder tendinitis: treatment with modified US-guided fine-needle technique. *Radiology.* 2001;221(2):455-61.
69. Laktašić-Žerjavić N, Perić P. Standardizirani ultrazvučni pregled ramena-normalan nalaz i prikaz osnovnih patoloških promjena. *Reumatizam.* 2010;57(2):54-61.
70. Papatheodorou A, Ellinas P, Takis F, Tsanis A, Maris I, Batakis N. US of the shoulder: rotator cuff and non-rotator cuff disorders. *Radiographics.* 2006;26(1):23.
71. Zheng F, Wang H, Gong H, Fan H, Zhang K, Du L. Role of ultrasound in the detection of rotator-cuff syndrome: an observational study. *Med Sci Monit.* 2019;25:5856-63.

72. Le Goff B, Berthelot JM, Guillot P, Glemarec J, Maugars Y. Assessment of calcific tendonitis of rotator cuff by ultrasonography: comparison between symptomatic and asymptomatic shoulders. *Joint Bone Spine*. 2010;77(3):258-63.
73. Chiou HJ, Chou YH, Wu JJ, Huang TF, Ma HL, Hsu CC i sur. The role of high-resolution ultrasonography in management of calcific tendonitis of the rotator cuff. *Ultrasound Med Biol*. 2001;27(6):735-43.
74. DePalma AF, Kruper JS. Long-term study of shoulder joints afflicted with and treated for calcific tendinitis. *Clin Orthop*. 1961;20:61-72.
75. Cho NS, Lee BG, Rhee YG. Radiologic course of the calcific deposits in calcific tendinitis of the shoulder: does the initial radiologic aspect affect the final results? *J Shoulder Elbow Surg*. 2010;19(2):267-72.
76. Wu YC, Tsai WC, Tu YK, Yu TY. Comparative effectiveness of nonoperative treatments for chronic calcific tendinitis of the shoulder: a systematic review and network meta-analysis of randomized controlled trials. *Arch Phys Med Rehabil*. 2017;98(8):1678-92.
77. Varela E, Valero R, Kucukdeveci AA, Oral A, Ilieva E, Berteanu M i sur. Shoulder pain management. The role of physical and rehabilitation medicine physicians. The European perspective based on the best evidence. A paper by the UEMS-PRM Section Professional Practice Committee. *Eur J Phys Rehabil Med*. 2013;49(5):743-51.
78. Murtaugh B, Ihm JM. Eccentric training for the treatment of tendinopathies. *Curr Sports Med Rep*. 2013;12(3):175-82.
79. Yu J, Park D, Lee G. Effect of eccentric strengthening on pain, muscle strength, endurance, and functional fitness factors in male patients with achilles tendinopathy. *Am J Phys Med Rehabil*. 2013;92(1):68-76.

80. Carlisi E, Lisi C, Dall'angelo A, Monteleone S, Nola V, Tinelli C i sur. Focused extracorporeal shock wave therapy combined with supervised eccentric training for supraspinatus calcific tendinopathy. *Eur J Phys Rehabil Med.* 2018;54(1):41-7.
81. Murphy RJ, Carr AJ. Shoulder pain. *BMJ Clin Evid.* 2010;2010:1107.
82. Grazio S, Doko I. Sustavno farmakološko liječenje boli u reumatskim bolestima. *Reumatizam* 2016;63(Suppl 1):S39-46.
83. Smyth EM, Grosser T, Wang M, Yu Y, FitzGerald GA. Prostanoids in health and disease. *J Lipid Res.* 2009;50 (Suppl):S423-8.
84. Van Hecken A, Schwartz JI, Depre M, De Lepeleire I, Dallob A, Tanaka W i sur. Comparative inhibitory activity of rofecoxib, meloxicam, diclofenac, ibuprofen, and naproxen on COX-2 versus COX-1 in healthy volunteers. *J Clin Pharmacol.* 2000;40(10):1109-20.
85. Grazio S, Vlask T, Gnjidić Z. The role of nonopioid analgetics, nonsteroidal anti-inflammatory drugs and weak opioids in the treatment of low-back pain. *Reumatizam.* 2006;53(2):82-90.
86. Schnurrer-Luke-Vrbanić T, Ćurković B. The new technologies in physical and rehabilitation medicine. *Medicina fluminensis.* 2012;48(4):346-53.
87. Speed CA, Richards C, Nichols D, Burnet S, Wies JT, Humphreys H i sur. Extracorporeal shock-wave therapy for tendonitis of the rotator cuff. A double-blind, randomised, controlled trial. *J Bone Joint Surg Br.* 2002;84(4):509-12.
88. Hsu CJ, Wang DY, Tseng KF, Fong YC, Hsu HC, Jim YF. Extracorporeal shock wave therapy for calcifying tendinitis of the shoulder. *J Shoulder Elbow Surg.* 2008;17(1):55-9.
89. Mouzopoulos G, Stamatakos M, Mouzopoulos D, Tzurbakis M. Extracorporeal shock wave treatment for shoulder calcific tendonitis: a systematic review. *Skeletal Radiol.* 2007;36(9):803-11.
90. Loew M, Daecke W, Kusnierczak D, Rahmzadeh M, Ewerbeck V. Shock-wave therapy is effective for chronic calcifying tendinitis of the shoulder. *J Bone Joint Surg Br.* 1999;81(5):863-7.

91. Louwerens JK, Sierevelt IN, van Noort A, van den Bekerom MP. Evidence for minimally invasive therapies in the management of chronic calcific tendinopathy of the rotator cuff: a systematic review and meta-analysis. *J Shoulder Elbow Surg.* 2014;23(8):1240-9.
92. Gatt DL, Charalambous CP. Ultrasound-guided barbotage for calcific tendonitis of the shoulder: a systematic review including 908 patients. *Arthroscopy.* 2014;30(9):1166-72.
93. Jajić I. Transkutana električna živčana stimulacija. U: Jajić I, Jajić Z, ur. *Fizikalna i rehabilitacijska medicina: osnove i liječenje.* Zagreb: Medicinska naklada; 2008. Str. 150-164.
94. Garrison DW, Foreman RD. Decreased activity of spontaneous and noxiously evoked dorsal horn cells during transcutaneous electrical nerve stimulation (TENS). *Pain.* 1994;58(3):309-15.
95. Pan PJ, Chou CL, Chiou HJ, Ma HL, Lee HC, Chan RC. Extracorporeal shock wave therapy for chronic calcific tendinitis of the shoulders: a functional and sonographic study. *Arch Phys Med Rehabil.* 2003;84(7):988-93.
96. Nussbaum E. Ultrasound: to heat or not to heat—that is the question. *Physical Therapy Review.* 1997;2(2):59-72.
97. Robertson VJ, Baker KG. A review of therapeutic ultrasound: effectiveness studies. *Phys Ther.* 2001;81(7):1339-50.
98. Ter Haar G. Therapeutic ultrasound. *Eur J Ultrasound.* 1999;9(1):3-9.
99. Jajić I. Terapija ultrazvukom. U: Jajić I, Jajić Z, ur. *Fizikalna i rehabilitacijska medicina: osnove i liječenje.* Zagreb: Medicinska naklada; 2008. Str. 234-254.
100. Tsai WC, Tang ST, Liang FC. Effect of therapeutic ultrasound on tendons. *Am J Phys Med Rehabil.* 2011;90(12):1068-73.
101. Alexander LD, Gilman DR, Brown DR, Brown JL, Houghton PE. Exposure to low amounts of ultrasound energy does not improve soft tissue shoulder pathology: a systematic review. *Phys Ther.* 2010;90(1):14-25.

102. Baker KG, Robertson VJ, Duck FA. A review of therapeutic ultrasound: biophysical effects. *Phys Ther.* 2001;81(7):1351-8.
103. Draper DO, Sunderland S, Kirkendall DT, Ricard M. A comparison of temperature rise in human calf muscles following applications of underwater and topical gel ultrasound. *J Orthop Sports Phys Ther.* 1993;17(5):247-51.
104. Bickford RH, Duff RS. Influence of ultrasonic irradiation on temperature and blood flow in human skeletal muscle. *Circ Res.* 1953;1(6):534-8.
105. Robinson SE, Buono MJ. Effect of continuous-wave ultrasound on blood flow in skeletal muscle. *Phys Ther.* 1995;75(2):145-9.
106. Reed B, Ashikaga T. The effects of heating with ultrasound on knee joint displacement. *J Orthop Sports Phys Ther.* 1997;26(3):131-7.
107. Ter Haar G, Daniels S, Eastaugh KC, Hill CR. Ultrasonically induced cavitation in vivo. *Br J Cancer.* 1982;5(Suppl):151-5.
108. Ter Haar GR, Daniels S. Evidence for ultrasonically induced cavitation in vivo. *Phys Med Biol.* 1981;26(6):1145-9.
109. Lota MJ, Darling RC. Changes in permeability of the red blood cell membrane in a homogeneous ultrasonic field. *Arch Phys Med Rehabil.* 1955;36(5):282-7.
110. Hogan RD, Burke KM, Franklin TD. The effect of ultrasound on microvascular hemodynamics in skeletal muscle: effects during ischemia. *Microvasc Res.* 1982;23(3):370-9.
111. Rubin MJ, Etchison MR, Condra KA, Franklin Jr TD, Snoddy AM. Acute effects of ultrasound on skeletal muscle oxygen tension, blood flow and capillary density. *Ultrasound Med Biol.* 1990;16(3):271-7.
112. Page MJ, Green S, Mrocki MA, Surace SJ, Deitch J, McBain B i sur. Electrotherapy modalities for rotator cuff disease. *Cochrane Database Syst Rev [Internet].* 2016 [pristupljeno 4.4.2023.]. Dostupno na: <https://www.cochranelibrary.com/cdsr/doi/10.1002/14651858.CD012225/full>

113. Hayes BT, Merrick MA, Sandrey MA, Cordova ML. Three-MHz ultrasound heats deeper into the tissues than originally theorized. *J Athl Train.* 2004;39(3):230-4.
114. Ebenbichler GR, Erdogmus CB, Resch KL, Funovics MA, Kainberger F, Barisani G i sur. Ultrasound therapy for calcific tendinitis of the shoulder. *N Engl J Med.* 1999;340(20):1533-8.
115. Shomoto K, Takatori K, Morishita S, Nagino K, Yamamoto W, Shimohira T i sur. Effects of ultrasound therapy on calcificated tendinitis of the shoulder. *J Jpn Phys Ther Assoc.* 2002;5(1):7-11.
116. Albright J, Allman R, Bonfiglio RP, Conill A, Dobkin B, Guccione AA i sur. Philadelphia Panel evidence-based clinical practice guidelines on selected rehabilitation interventions for shoulder pain. *Phys Ther.* 2001;81(10):1719-30.
117. Williams JW, Jr., Holleman DR, Jr., Simel DL. Measuring shoulder function with the Shoulder Pain and Disability Index. *J Rheumatol.* 1995;22(4):727-32.
118. Martinoli C. Musculoskeletal ultrasound: technical guidelines. *Insights Imaging.* 2010;1(3):99-141.
119. D'Agostino MA, Terslev L, Aegerter P, Backhaus M, Balint P, Bruyn GA i sur. Scoring ultrasound synovitis in rheumatoid arthritis: a EULAR-OMERACT ultrasound taskforce-Part 1: definition and development of a standardised, consensus-based scoring system. *RMD Open.* 2017;3(1):1-9.
120. Desmeules F, Boudreault J, Roy JS, Dionne C, Fremont P, MacDermid JC. The efficacy of therapeutic ultrasound for rotator cuff tendinopathy: A systematic review and meta-analysis. *Phys Ther Sport.* 2015;16(3):276-84.
121. Pieber K, Grim-Stieger M, Kainberger F, Funovics M, Resch KL, Bochsansky T i sur. Long-term course of shoulders after ultrasound therapy for calcific tendinitis: results of the 10-year follow-up of a randomized controlled trial. *Am J Phys Med Rehabil.* 2018;97(9):651-8.
122. Yildirim MA, Ones K, Celik EC. Comparison of ultrasound therapy of various durations in the treatment of subacromial impingement syndrome. *J Phys Ther Sci.* 2013;25(9):1151-4.

123. Rees JD, Maffulli N, Cook J. Management of tendinopathy. *Am J Sports Med.* 2009;37(9):1855-67.
124. Louwerens JK, Veltman ES, Van Noort A, Van Den Bekerom MP. The effectiveness of high-energy extracorporeal shockwave therapy versus ultrasound-guided needling versus arthroscopic surgery in the management of chronic calcific rotator cuff tendinopathy: a systematic review. *Arthroscopy.* 2016;32(1):165-75.
125. Celik D, Atalar AC, Sahinkaya S, Demirhan M. The value of intermittent ultrasound treatment in subacromial impingement syndrome. *Acta Orthop Traumatol Turc.* 2009;43(3):243-7.
126. Gursel YK, Ulus Y, Bilgic A, Dincer G, Van Der Heijden GJ. Adding ultrasound in the management of soft tissue disorders of the shoulder: a randomized placebo-controlled trial. *Phys Ther.* 2004;84(4):336-43.
127. Calis HT, Berberoglu N, Calis M. Are ultrasound, laser and exercise superior to each other in the treatment of subacromial impingement syndrome? A randomized clinical trial. *Eur J Phys Rehabil Med.* 2011;47(3):375-80.
128. Polimeni V, Panuccio A, Furfari P, Crupi D. Preliminary study on the efficacy of various rehabilitation therapies for shoulder pain. *Europa Medicophysica.* 2003;39(1):59-63.
129. Kachanathu SJ, Zedan AME, Hafez AR, Alodaibi FA, Alenazi AM, Nuhmani S. Effect of shoulder stability exercises on hand grip strength in patients with shoulder impingement syndrome. *Somatosens Mot Res.* 2019;36(2):97-101.
130. Savva C, Mougias P, Xadjimichael C, Karagiannis C, Efstathiou M. Test-retest reliability of handgrip strength as an outcome measure in patients with symptoms of shoulder impingement syndrome. *J Manipulative Physiol Ther.* 2018;41(3):252-7.
131. Rand SE, Goerlich C, Marchand K, Jablecki N. The physical therapy prescription. *Am Fam Physician.* 2007;76(11):1661-6.

132. Ilter L, Dilek B, Batmaz I, Ulu MA, Sariyildiz MA, Nas K i sur. Efficacy of pulsed and continuous therapeutic ultrasound in myofascial pain syndrome: a randomized controlled study. Am J Phys Med Rehabil. 2015;94(7):547-54.

11. KRATKA BIOGRAFIJA

Stjepan Čota, dr. med., univ. spec. med., specijalist fizikalne medicine i rehabilitacije, rođen je 13. kolovoza 1990. godine u Đakovu. Osnovnu i srednju školu završava u rodnom gradu, a diplomirao je na Medicinskom fakultetu Sveučilišta u Zagrebu 2015. godine. Specijalistički ispit iz fizikalne medicine i rehabilitacije položio je u prosincu 2021. godine i od tada je zaposlen u Klinici za dječje bolesti Zagreb. Poslijediplomski specijalistički studij: "Fizikalna medicina i rehabilitacija" položio je 2021. godine, a tema završnog rada: "Klippel-Feil sindrom zamijenjen spondiloartritisom; prikaz slučaja i pregled literature" prihvaćena je na Fakultetskom vijeću u srpnju 2023. godine te obranjena 26. siječnja 2024. godine. Poslijediplomski doktorski studij: "Biomedicina i zdravstvo" na Medicinskom fakultetu u Zagrebu upisuje za vrijeme specijalističkog usavršavanja 2019. godine, a u studenom 2020. godine je na javnoj obrani prihvaćena tema doktorske disertacije.

Pohađao je brojne tečajeve iz područja dječje (re)habilitacije i muskulo-skeletnog ultrazvuka, od koji su najznačajniji "Neurološki pregled u novorođenačkoj i dojenačkoj dobi po Vojta konceptu" (engl. *Neurological Examination of the newborn and young infant according to Vojta*), "Konzervativno liječenje skolioza po Rigo BSPTS konceptu" (engl. *Barcelona Scoliosis Physical Therapy School*), "Liječenje spasticiteta botulinum toxinom" (engl. *Ultrasound guided botulinum toxin injection, cadaveric and hands on training, ISNeReM, Fribourg, Switzerland*), "EULAR ultrazvučni tečaj" (engl. *Musculoskeletal sonography course for rheumatologists: basic and intermediate level*), "Ultrazvučna dijagnostika sustava za kretanje u djece i adolescenata" (Klinika za ortopediju, KBC Zagreb) pri Hrvatskom društvu za dječju ortopediju.

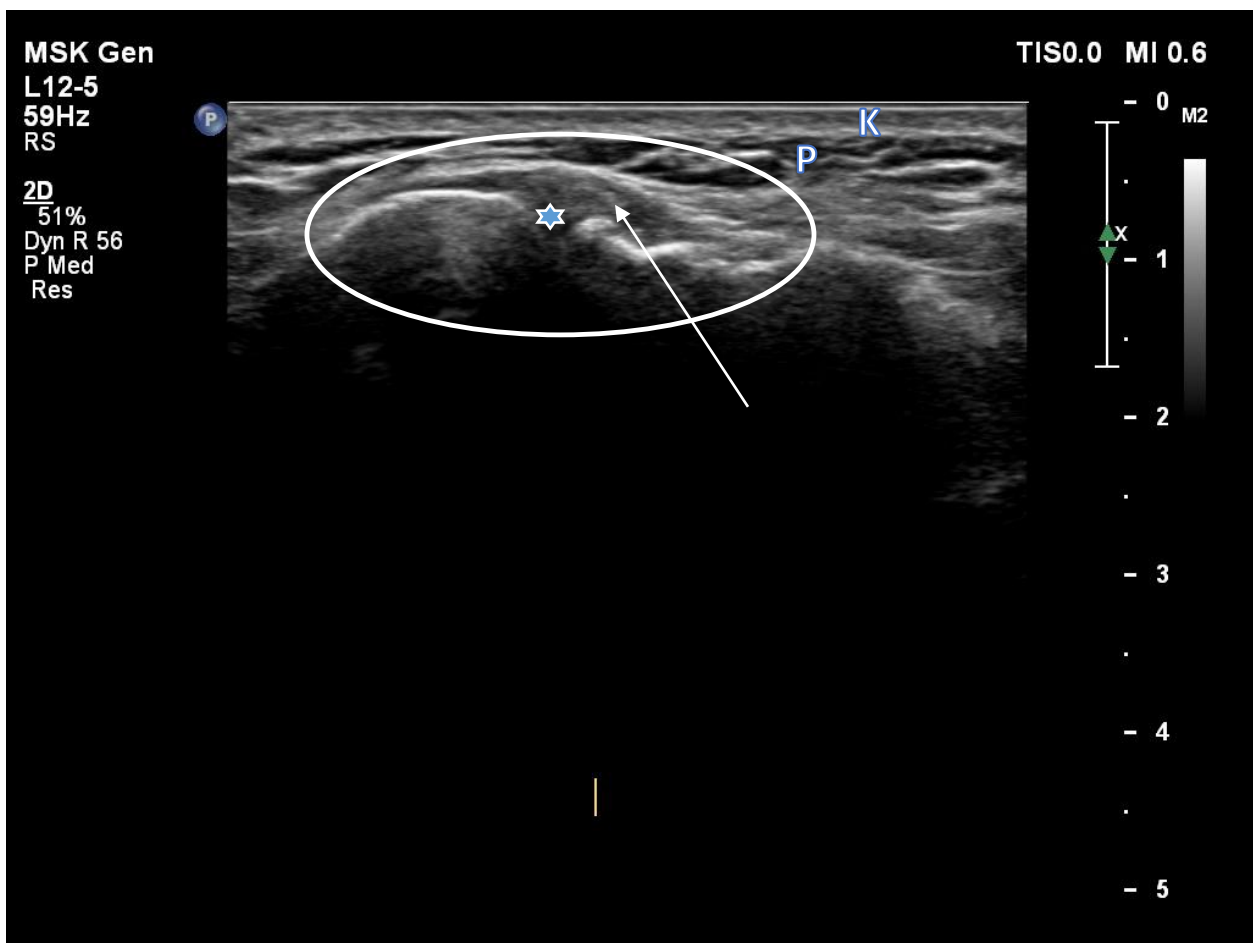
Član je Hrvatskog društva za fizikalnu i rehabilitacijsku medicinu pri Hrvatskom liječničkom zboru te Hrvatske liječničke komore. Autor je i koautor više znanstvenih i stručnih radova, od kojih su četiri indeksirana u WoS-u (SCI-EXPANDED, SSCI).

PRILOZI

1. Ultrazvučni pregled ramena (69, 118)

Prikaz akromio-klavikularnog zgloba:

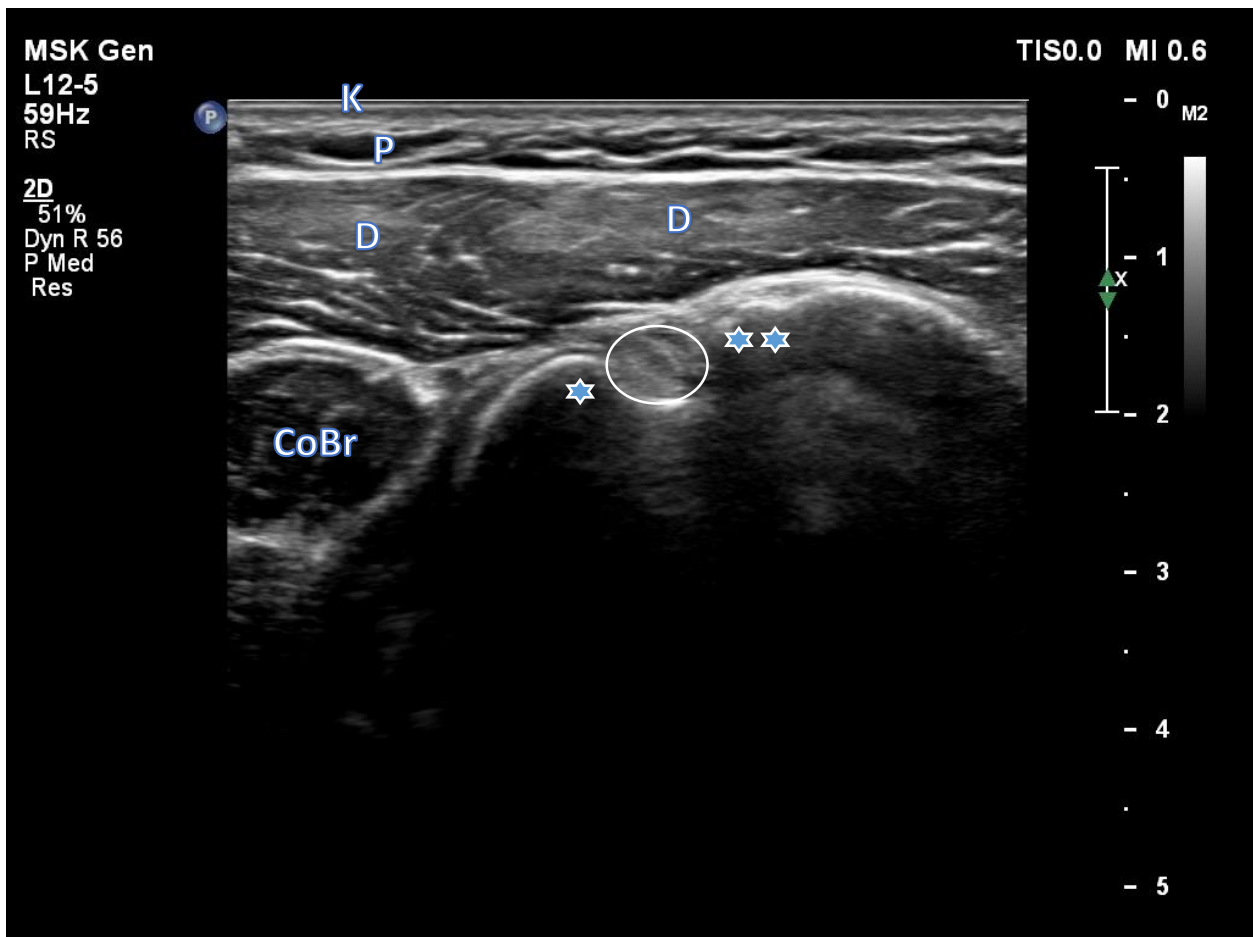
- ispitanik sjedi licem i trupom okrenutim prema ispitivaču
- ruka ispitanika je položena uz tijelo, flektirana u laktu pod pravim kutom
- UZV sonda se postavlja okomito na akromio-klavikularni zglob s gornje strane paralelno s uzdužnom osovinom zgloba (engl. *long-axis view in coronal plane*)



Legenda: zaokruženo – akromio-klavikularni zglob; zvjezdica – zglobna pukotina; strelica – hiperehogeni trokutasti disk; K – koža; P – potkožno masno tkivo. Izvor: vlastiti izvor, korišteno uz Informirani pristanak.

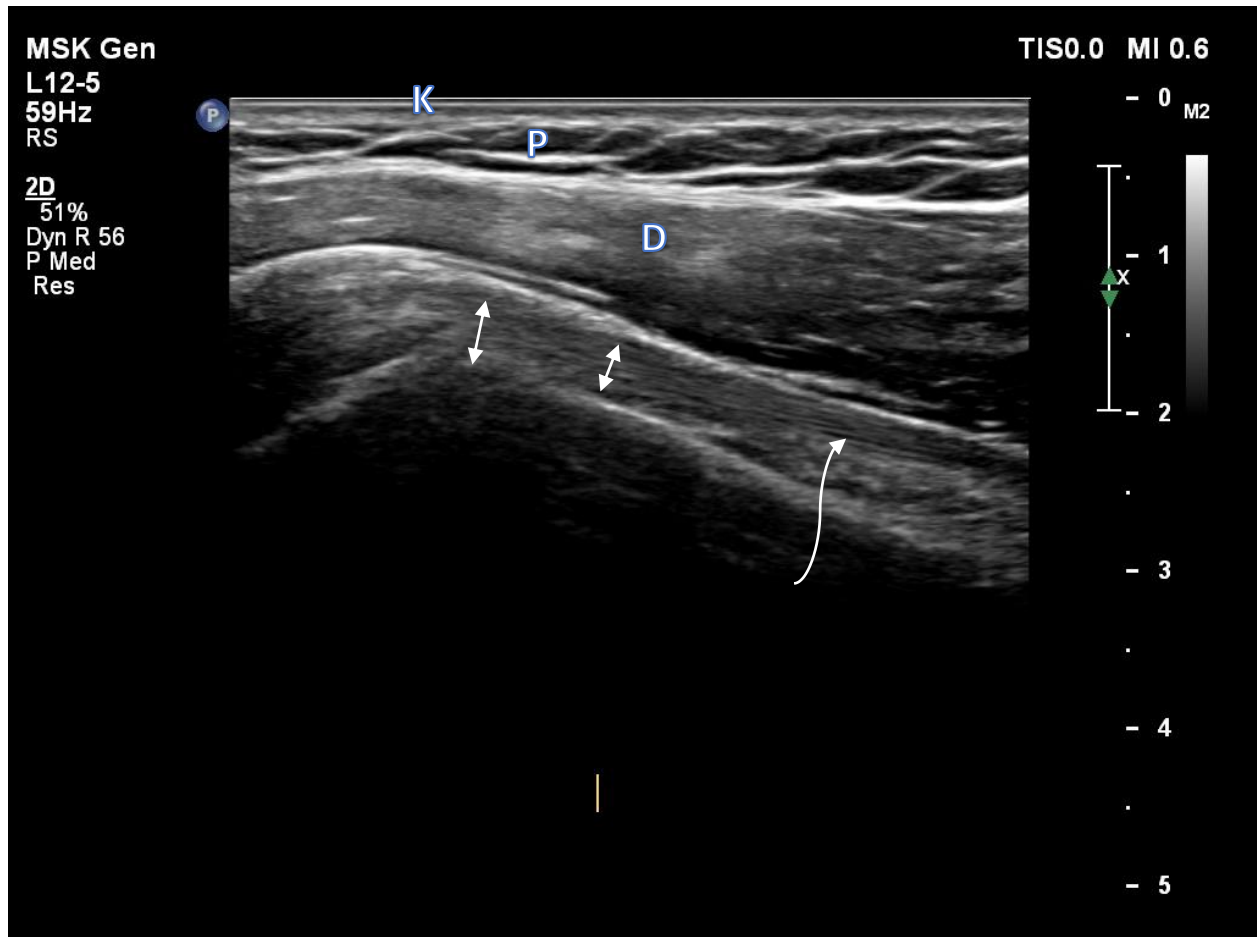
Prikaz tetive duge glave bicepsa:

- položaj ispitanika je kao u položaju za prikaz akromio-klavikularnog zgloba s dodatkom usmjerenja podlaktice ka suprotnom koljenu uz položaj šake u supinaciji (kako bi se postigla blaga unutarnja rotacija ramena i omogućio najbolji prikaz UZV-om tetive duge glave bicepsa)
- tetiva duge glave bicepsa prvo se prikazuje poprečno, a zatim uzdužno
- za poprečni prikaz tetive sonda se postavlja poprečno na uzdužnu osovinu nadlaktice kako bi se dobio transverzalni prikaz tetive duge glave bicepsa u intertuberkularnom žlijebu
- UZV sonda se pomiče kranio-kaudalno da bi se tetiva ispratila do miotendinoznog spoja
- u svrhu smanjenja anizotropije koristi se nagib (engl. *tilt*) sonde usmjeren kaudalno



Legenda: zaokruženo – tetiva duge glave bicepsa (poprečno prikazana); zvjezdica – mali tuberkul; dvije zvjezdice – veliki tuberkul humerusa; D – deltoidni mišić; K – koža; P – potkožno masno tkivo; CoBr – mišić coracobrachialis. Izvor: vlastiti izvor, korišteno uz Informirani pristanak.

- za uzdužan prikaz tetive koristi se prednji longitudinalni pristup u neutralnom položaju (engl. *longitudinal, sagittal or long-axis scan*); UZV sonda se iz početnog položaja za prikaz tetive duge glave bicepsa sada se rotira za 90 stupnjeva te se uzdužno također isprati distalno do miotendinoznog spoja



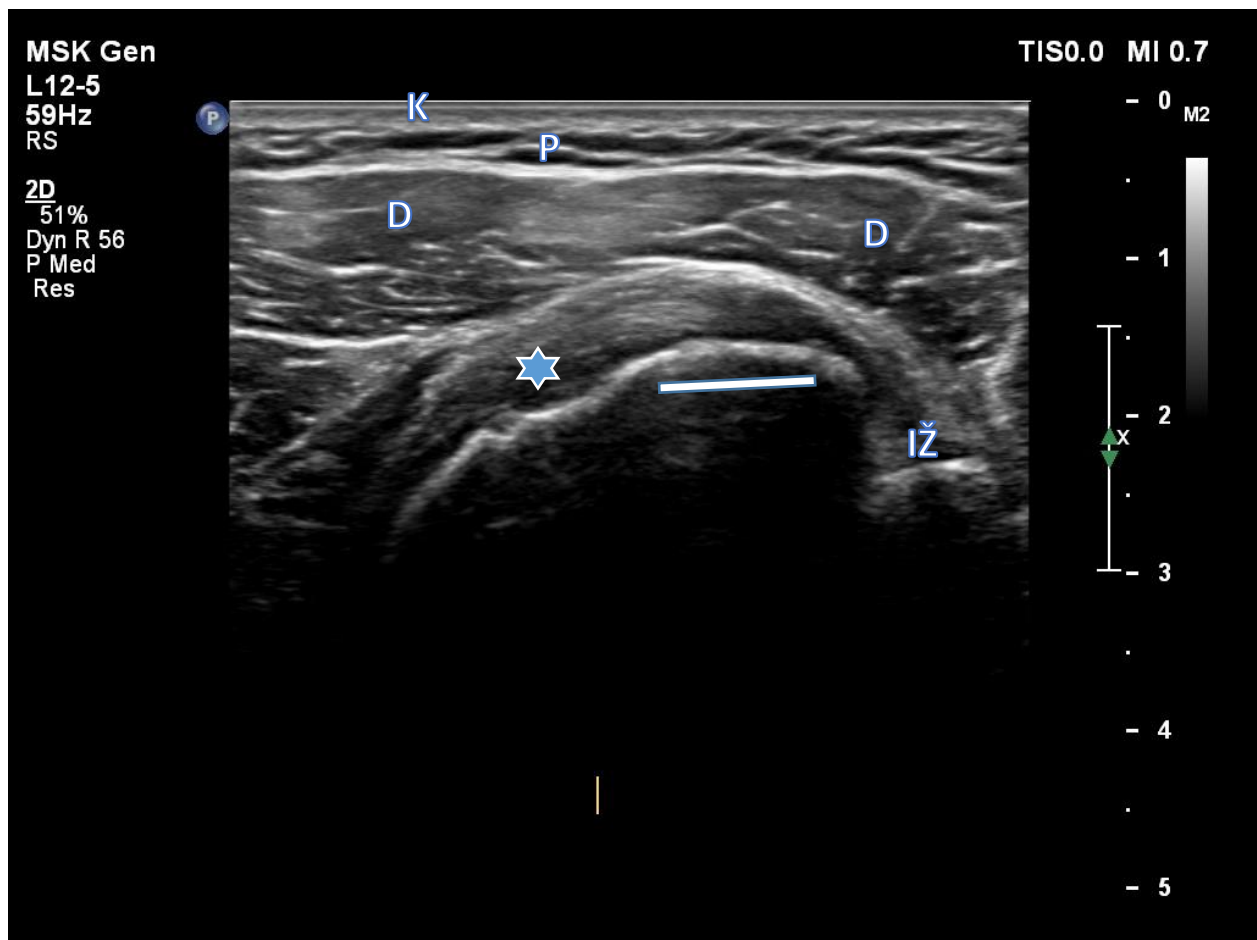
Legenda: strelice – tetiva duge glave bicepsa; K – koža, P – potkožno masno tkivo; D – deltoidni mišić.

Izvor: vlastiti izvor, korišteno uz Informirani pristanak.

Prikaz tetive mišića subscapularisa:

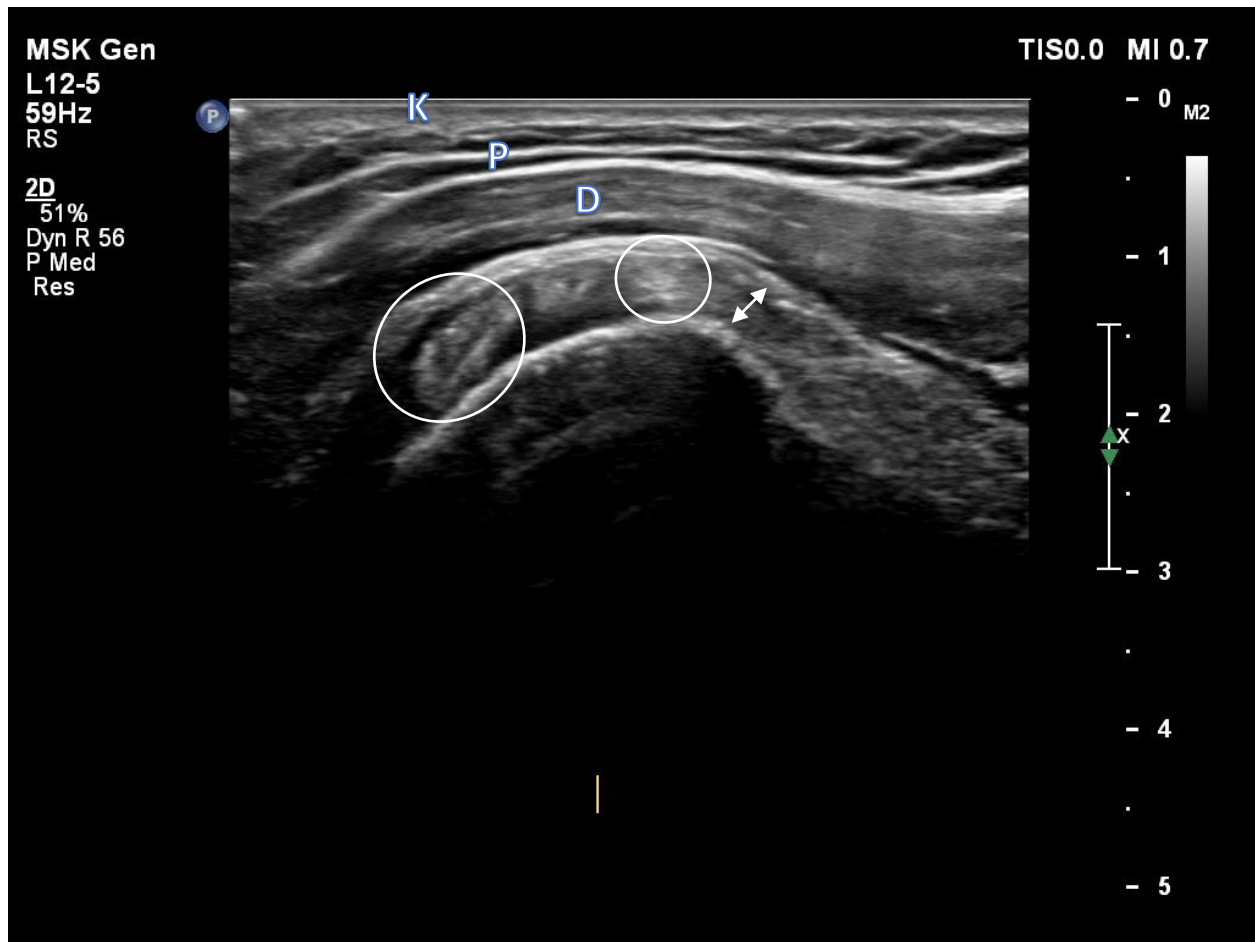
- za uzdužni prikaz tetive subscapularisa ispitanik sjedi ispred ispitivača licem i trupom okrenutim prema ispitivaču, ruka ispitanika je položena uz tijelo i flektirana u laktu pod pravim kutom pri čemu je podlaktica usmjerena prema lateralno kako bi se postigla vanjska rotacija u ramenu i omogućio najbolji prikaz UZV-om cijele tetive jer se u tom položaju tetiva izvlači na prednju stranu ramena i biva dostupna UZV pregledu, a šaka je u neutralnom položaju

- sonda se postavlja transverzalno na uzdužnu os nadlaktice (prvo se kao orijentir prikaže tetiva duge glave bicepsa u intertuberkularnom žlijebu medijalno od koje se nalazi subskapularni mišić)



Legenda: zvjezdica – tetiva subscapularisa; ravna crta – hvatište tetive mišića za mali tuberkul (anizotropija u prikazu); K – koža; P – potkožno masno tkivo; D – deltoidni mišić; IŽ – intertuberkularni žlijeb. Izvor: vlastiti izvor, korišteno uz Informirani pristanak.

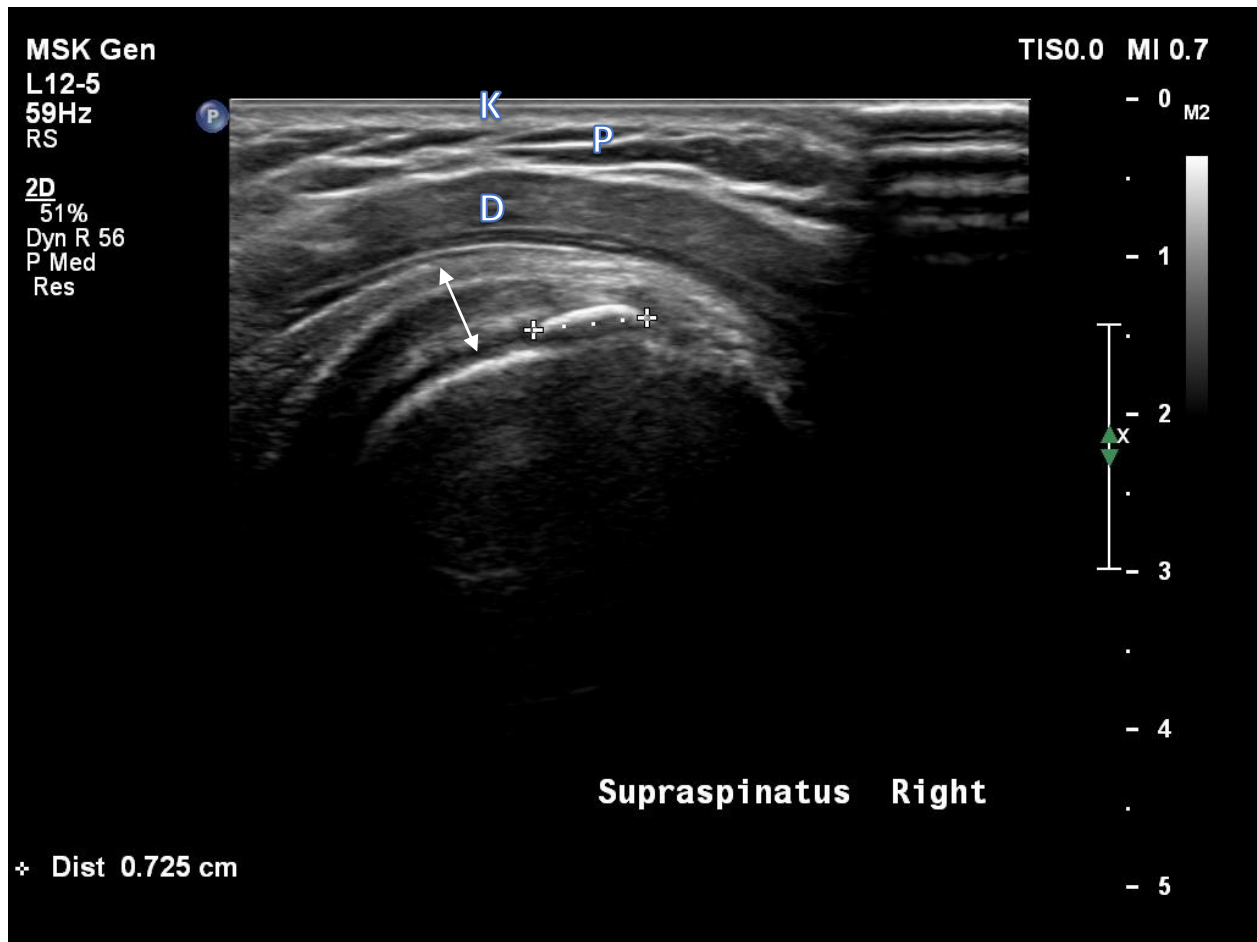
- za transverzalni prikaz mišića subscapularisa iz početnog položaja sonda se rotira za 90 stupnjeva (u tom prikazu mišić ima karakterističan izgled: poput poprečnog presjeka tri cijevi, odnosno cilindra čiji izgled odgovara snopovima mišića)



Legenda: strelica – subskapularni mišić; zaokruženo – snopovi mišića; K – koža; P – potkožno masno tkivo; D – deltoidni mišić. Izvor: vlastiti izvor, korišteno uz Informirani pristanak.

Prikaz tetive mišića supraspinatusa:

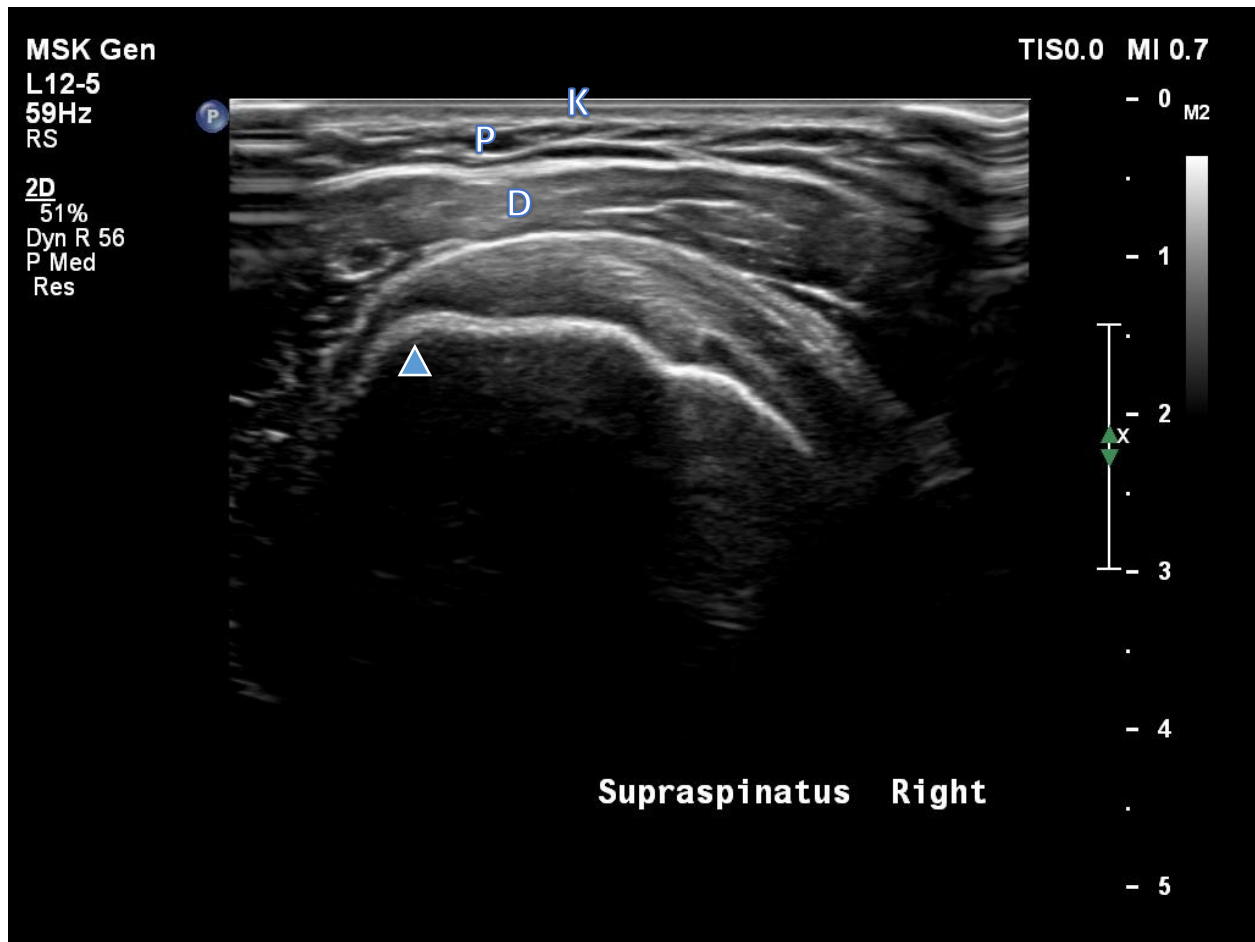
- za prikaz tetive supraspinatusa položaj ruke ispitanika je u maksimalnoj unutarnjoj rotaciji i adukciji na način da je dorzalna strana dlana položena na leđa ispitanika; drugi način je da je šaka ispitanika uložena u stražnji džep hlača dlanom okrenutim prema naprijed uz lakat flektiran i maksimalno usmjeren straga
- tetiva se prvo prikazuje poprečno gdje nam kao orijentir služi tetiva duge glave bicepsa lateralno od koje je smještena tetiva mišića supraspinatusa



Legenda: strelica – tetiva supraspinatusa; križići – kalcifikat koji dijelom stvara akustičnu sjenu; K – koža;

P – potkožno masno tkivo; D – deltoidni mišić. Izvor: vlastiti izvor, korišteno uz Informirani pristanak.

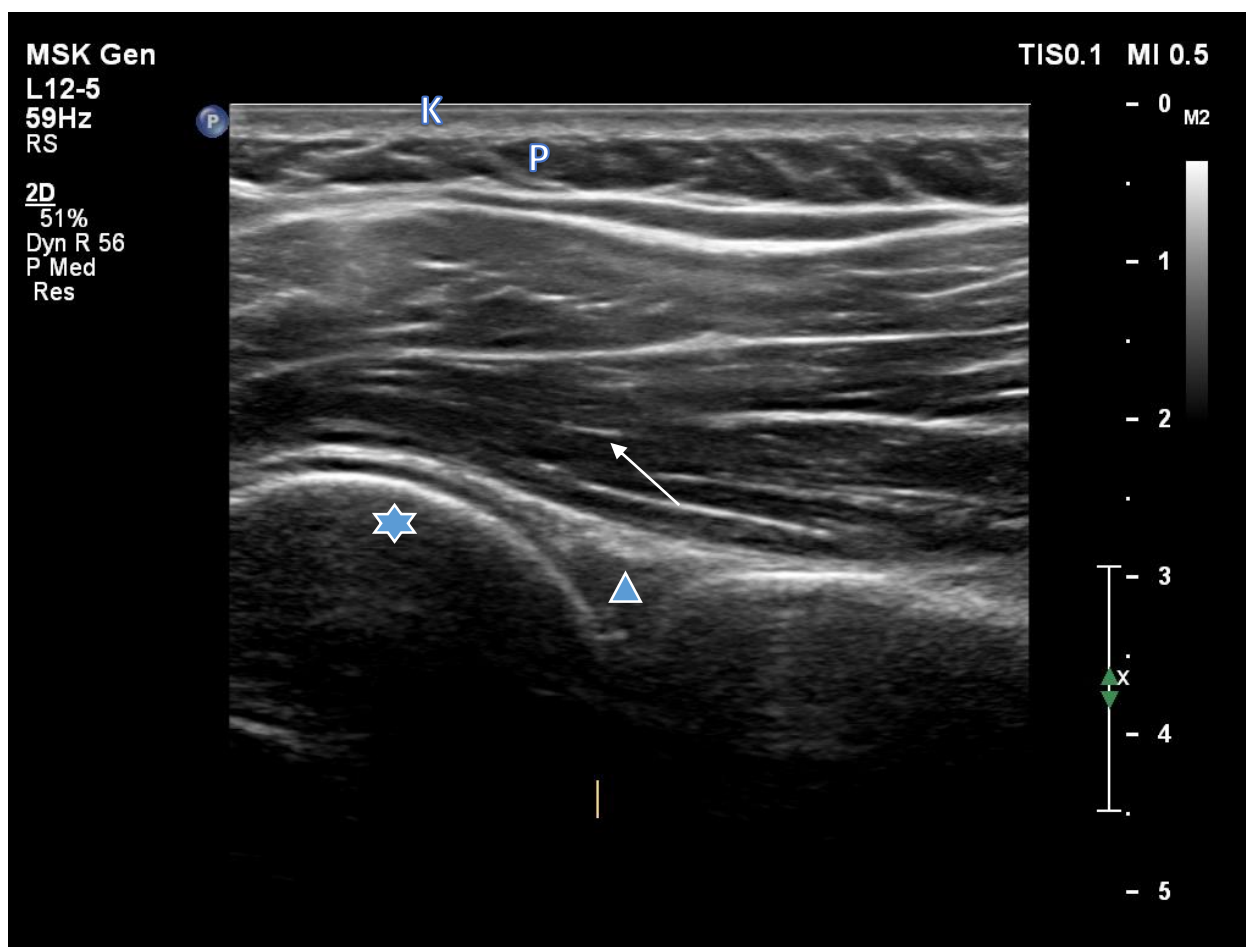
- za uzdužni prikaz tetive koristi se početni položaj uz rotaciju sonde za 90 stupnjeva



Legenda: trokut – veliki tuberkul humerusa; K – koža, P – potkožno masno tkivo; D – deltoidni mišić. Izvor: vlastiti izvor, korišteno uz Informirani pristanak.

Prikaz humero-skapularnog zgloba:

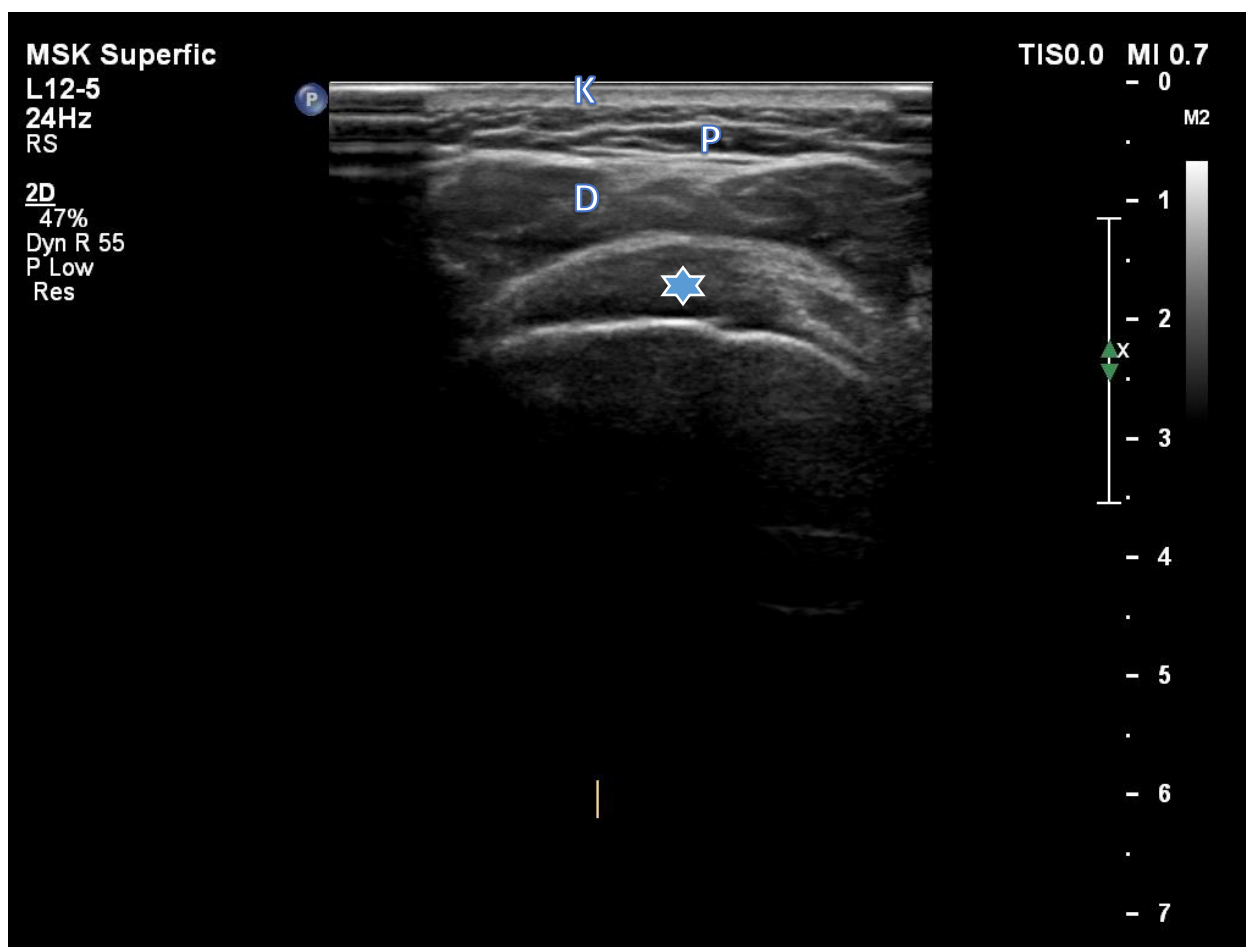
- za prikaz stražnjeg recesususa koristi se stražnji pristup u kojemu je ispitanik pozicioniran u sjedeći položaj leđima okrenut od ispitivača s rukom na prsima i volanom stranom dlana položenom na suprotno rame (na taj način postišeno maksimalnu adukciju uz unutarnju rotaciju ramena)



Legenda: zvjezdica – glava nadlaktične kosti; trokut – triangularni labrum glenoida; strelica – infraspinatus; K – koža, P – potkožno masno tkivo. Izvor: vlastiti izvor, korišteno uz Informirani pristanak.

Prikaz tetive mišića infraspinatusa:

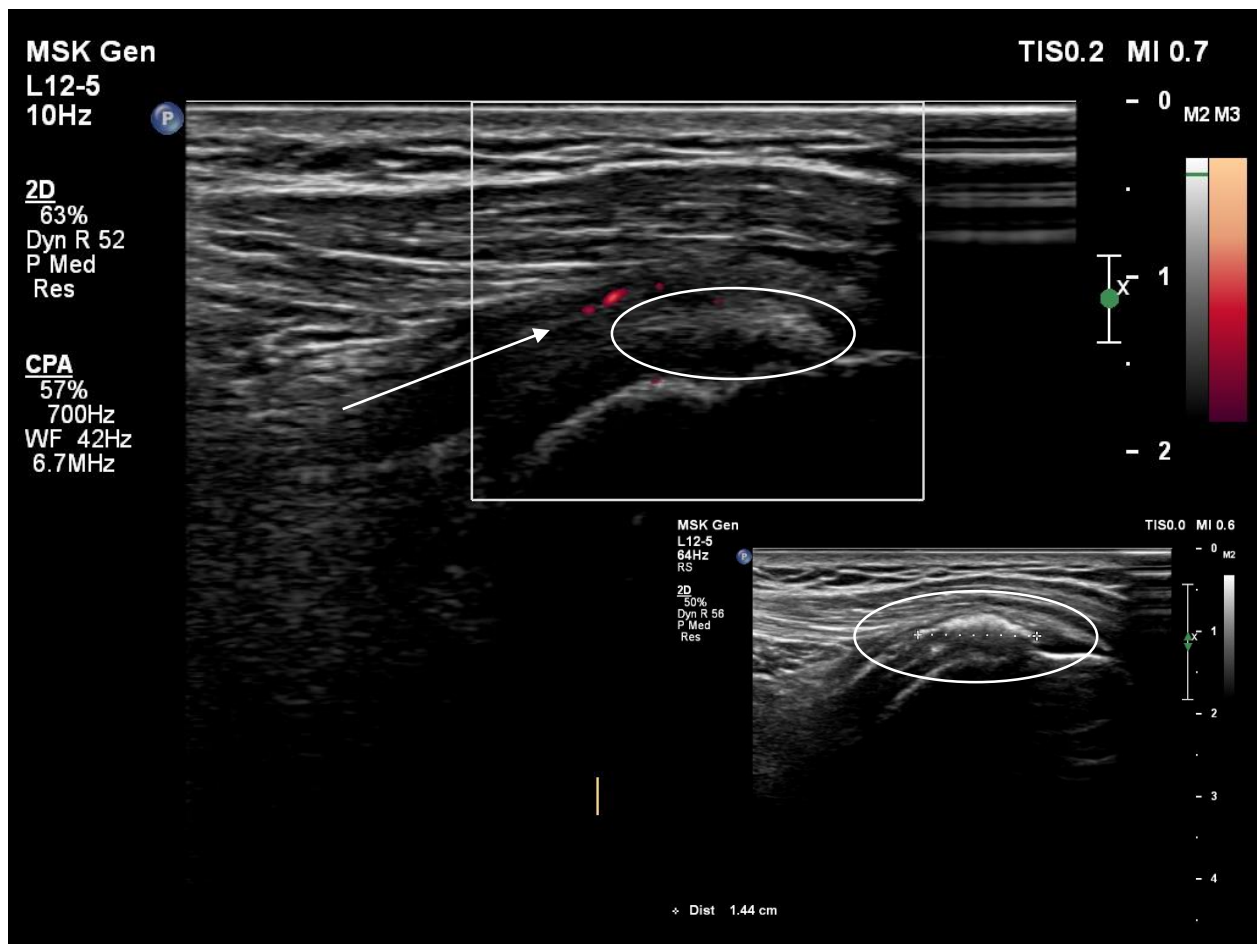
- za prikaz tetive infraspinatusa ispitanik je pozicioniran u istom položaju kao za prikaz stražnjeg recesusa humero-skapularnog zgloba, pri čemu se prvo se tetiva infraspinatusa prikaže uzdužno (sonda postavljena kao za stražnji prikaz humero-skapularnog zgloba gdje nam kao orijentir služi stražnji recesus iznad kojeg se nalazi mišić infraspinatus, potom sondu pomičemo prema kranijalno prateći mišić do njegovog hvatišta za veliki tuberkul); za poprečan prikaz sondu iz početnog položaja rotirano za 90 stupnjeva



Legenda: zvjezdica – infraspinatus u uzdužnom prikazu; K – koža; P – potkožno masno tkivo; D – deltoidni mišić. Izvor: vlastiti izvor, korišteno uz Informirani pristanak.

Power Doppler:

- Postavke PD-a korištene prilikom pregleda bile su: frekvencija, zidni filter (engl. *wall filter*), učestalost impulsnih ponavljanja (engl. *pulse repetition frequency*, PRF) i tzv. stupanj jasnosti, tj. odnos svijetlog i tamnog na slici (engl. *gain*). Frekvencija i zidni filter unaprijed su postavljeni, pri čemu je filter bio nizak, a PRF je iznosila između 0,6 i 1 KHz. Stupanj jasnosti namješten je individualno, tj. pojačan je kako bi se prikazao artefakt gustih doplerskih signala na ekranu, a potom postepeno smanjen do razine nestajanja doplerskih signala ispod razine površine kosti glave humerusa



Legenda: strelica – pozitivan PD signal u tetivi oko kalcifikata, I. stupanj; zaokruženo – isti kalcifikat u B-mod prikazu (donji desni ugao slike) i dok je uključen PD (gornji središnji dio slike). Izvor: vlastiti izvor, korišteno uz Informirani pristanak.

2. Upitnik bola i nesposobnosti ramena (SPADI)

Upitnik za procjenu bola i nesposobnosti ramena (engl. *Shoulder Pain and Disability Index - SPADI*)

IME I PREZIME:

SKALA BOLA

Označite na skali od 0 – 10 (cijeli broj) (0 = nema bola, 10 = najjača bol) točku koja najbolje opisuje/definira razinu bola koju osjećate u navedenim situacijama:

1. U najgorem slučaju (koliko iznosi najjača bol u Vašem ramenu)?

0 ----- 10

2. Dok ležite na zahvaćenoj strani?

0 ----- 10

3. Dok posežete za predmetom na visokoj polici?

0 ----- 10

4. Dok dirate svoj zatiljak?

0 ----- 10

5. Dok gurate zahvaćenom rukom?

0 ----- 10

SKALA NESPOSOBNOSTI

Označite stupanj poteškoća/tegoba na skali od 0 – 10 (cijeli broj) (0 = nema poteškoća, 10 = najveća poteškoća koja iziskuje pomoć) prilikom izvođenja sljedećih aktivnosti:

1. Pranja kose?

0 ----- 10

2. Pranja leđa?

0 ----- 10

3. Oblačenje potkošulje ili pulovera?

0 ----- 10

4. Oblačenje košulje koja se kopča sprijeda?

0 ----- 10

5. Oblačenje hlača?

0 ----- 10

6. Postavljanja predmeta na visoku policu?

0 ----- 10

7. Nošenje predmeta težeg od 4,5 kg?

0 ----- 10

8. Vadenja predmeta iz stražnjeg džepa?

0 ----- 10

UKUPNI REZULTAT:

--