

Optički neuromijelitis

Ištvanović, Ana

Master's thesis / Diplomski rad

2014

Degree Grantor / Ustanova koja je dodijelila akademski / stručni stupanj: **University of Zagreb, School of Medicine / Sveučilište u Zagrebu, Medicinski fakultet**

Permanent link / Trajna poveznica: <https://um.nsk.hr/um:nbn:hr:105:842506>

Rights / Prava: [In copyright](#)/[Zaštićeno autorskim pravom.](#)

Download date / Datum preuzimanja: **2024-09-27**



Repository / Repozitorij:

[Dr Med - University of Zagreb School of Medicine Digital Repository](#)



**SVEUČILIŠTE U ZAGREBU
MEDICINSKI FAKULTET**

Ana Ištvanović

Optički neuromijelitis

DIPLOMSKI RAD



Zagreb, 2014.

**SVEUČILIŠTE U ZAGREBU
MEDICINSKI FAKULTET**

Ana Ištvanović

Optički neuromijelitis

DIPLOMSKI RAD



Zagreb, 2014.

Ovaj diplomski rad izrađen je na Klinici za neurologiju, KBC-a Zagreb, pod vodstvom doc.dr.sc. Maria Habeka i predan je na ocjenu u akademskoj godini 2014.

POPIS KRATICA

ANA =antinuklearna antitijela

AQP4 =akvaporin 4

CNS =central nervous system

CSL =cerebrospinalni likvor

IgG =imunoglobulin G

LETM =longitudinalni ekstenzivni transverzalni mijelitis

MR =magnetska rezonanca

MS =multipla skleroza

NMO =optički neuromijelitis

OAP =orthogonal arrays of particles

ON =optički neuritis

SŽS =središnji živčani sustav

SADRŽAJ

1. SAŽETAK	
2. SUMMARY	
3. UVOD.....	1
4. POVIJESNI PREGLED.....	2
5. EPIDEMIOLOGIJA.....	3
6. MOLEKULARNA PATOGENEZA.....	3
6.1. AKVAPORINI.....	3
6.2. NMO IgG.....	4
6.3. ANTI-AQP4 PROTUTIJELA/NMO-IgG PATOGENOST IN VITRO.....	6
7. KLINIČKA SLIKA.....	6
8. DIJAGNOZA.....	9
9. TERAPIJA.....	12
9.1. MIKOFENOLAT-MOFETIL.....	12
9.2. AZATIOPRIN.....	13
9.3. RITUKSIMAB.....	13
9.4. CIKLOFOSFAMID.....	14
9.5. MITOKSANTRON.....	14
10. ZAKLJUČAK.....	15
11. ZAHVALE.....	17
12. LITERATURA.....	18
13. ŽIVOTOPIS.....	25

1.SAŽETAK

Ana Ištvanović

Optički neuromijelitis

Optički neuromijelitis rijetka je bolest autoimunog porijekla koja uzrokuje karakteristične upalne demijelinizacijske promjene u središnjem živčanom sustavu smještene poglavito na očnim živcima i kralježničkoj moždini. Zbog različite veličine i smještaja lezija, ova se bolest klinički manifestira kroz širok spektar simptoma poput tetraplegije ili paraplegije, simetričnih senzornih poremećaja, disfunkcije sfinktera, bolova i paroksizmalnih toničkih grčeva trupa i udova, unilateralnog ili bilateralnog bola očiju s gubitkom vidne funkcije, konstantne štucavice, mučnine i drugih. Etiologija bolesti dugo je bila nepoznata no danas se zna da je jedan od razloga destrukcije tkiva prisutnost NMO IgG protutijela na AQP4 (dvosmjerne, osmotske, vodene kanale smještene pretežno na astrocitima i na endotelijalnim stanicama u SŽS-u). Incidencija bolesti povećana je kod azijaca, afroamerikanaca i afričkih crnaca te kod ženskog spola. Optički neuromijelitis se češće javlja u mlađoj, radno sposobnoj populaciji. Dijagnoza bolesti postavlja se na temelju kombinacije kliničkih i parakliničkih kriterija te korištenju slikovnih i biokemijskih dijagnostičkih metoda, a bolest je važno razlikovati od multiple skleroze. Kao i kod multiple skleroze standardana terapija u liječenju optičkog neuromijelitisa sastoji se od imunosupresivnih i imunomodulacijskih lijekova. Unatoč sve boljem razumijevanju patogeneze i molekularne podloge ove bolesti i dalje postoje brojne nepoznanice što ovu bolest čini zanimljivom za daljnja istraživanja.

Ključne riječi: optički neuromijelitis, akvaporin 4, NMO IgG

2.SUMMARY

Ana Ištvanović

Neuromyelitis optica

Neuromyelitis optica is a rare autoimmune disorder which causes characteristic demyelinating and inflammatory lesions of the CNS situated mostly on the optic nerve and the spinal cord. Lesions can differ in dimensions and positions. This is why neuromyelitis optica can be manifested through a broad spectrum of symptoms such as paraplegia or tetraplegia, symmetric sensorial disorders, sphincter dysfunction, pain and paroxysmal tonic spasms of the trunk and the extremities, unilateral or bilateral ocular pain with loss of visual function, constant hiccups, nausea and others. Etiology of the disease has been unknown for a long time but we know now that one of the reasons for the tissue destruction in the CNS are autoantibodies against AQP4 (bidirectional, osmotic water channels situated mainly on the astrocytes and on ependymal cells in the CNS). Incidence of the disease is higher in Asians, African-Americans, black Africans and in women. Neuromyelitis optica is more common in younger, working population. Diagnosis is based on clinical and paraclinical criteria and on the use of the medical imaging and biochemical techniques. It is important to differentiate neuromyelitis optica from multiple sclerosis. Standard therapy for multiple sclerosis and neuromyelitis optica consists of immunomodulatory and immunosuppressive drugs. In spite of better understanding of the pathogenesis and molecular background of the disease, there are still various unknown facts which make this disease interesting for further researching.

Key words: Neuromyelitis optica, aquaporin 4, NMO IgG

3. UVOD

Optički neuromijelitis (ranije poznat kao Devicova bolest) je idiopatska upalna demijelinizacijska bolest središnjeg živčanog sustava koja zahvaća poglavito očne živce i kralježničnu moždinu (Brinar i sur. 2009). Prije 2004. godine ova je bolest zbog svojih kliničkih i parakliničkih značajki bila karakterizirana kao jedna od brojnih varijanti multiple skleroze no otkrićem specifičnih anti-akvaporinskih protutijela na receptore vodenih kanala bolest je prepoznata kao zaseban entitet. Optički neuromijelitis često se sastoji od obostranog optičkog neuritisa i ekstenzivnog longitudinalnog transverzalnog mijelitisa u kojem se upalno oštećenje kralježničke moždine proteže duž tri ili više spinalna segmenta (Brinar i sur. 2009). Nepoznata etiologija bolesti, brojne varijacije u kliničkoj slici i tijeku, povećana incidencija u mlađoj, radno sposobnoj populaciji te novootkrivena specifična protutijela čine ovu bolest zanimljivom za daljnja istraživanja.

4. POVIJESNI PREGLED

Optički neuritis i transverzalni mijelitis je prvi prepoznao i opisao kao bolesti Thomas Clifford Albutt 1870-te (Barrera 1932). Thomas Clifford Allbutt (1836–1925) je još uvijek poznat većini kao izumitelj kliničkog termometra i neurolozima i oftalmolozima kao glavni pokretač kliničke upotrebe oftalmoloskopa. U svojem poznatom predavanju o oftalmoloskopskim znakovima bolesti kraljezničke moždine, Albutt je spomenuo bolesnika s akutnim mijelitisom i 'simpatičkim poremećajem oka'. Ovaj slučaj je dugo bio smatran prvim pisanim izvještajem o bolesniku s optičkim neuromijelitisom (Jarius 2013). Klasična definicija optičkog neuromijelitisa potječe od Gaulta i Devica, koji su 1984. godine na temelju opisa 17 slučajeva karakterizirali optički neuromijelitis kao akutnu, fulminantnu, monofazičnu bolest koja se sastoji od ON-a i TM-a, koji se mogu javljati istodobno ili uzastopno (Devic 1984). Kasnije je prepoznat relapsirajući oblik NMO-a čime je otkriveno da ova bolest ima dva podtipa.

5. EPIDEMIOLOGIJA

Optički neuromijelitis je 9 puta češći kod žena nego kod muškaraca. Srednja dob nastanka (39 godina) je viša nego srednja dob nastanka za multiplu sklerozu no NMO se također može javiti kod djece i starijih osoba (Wingerchuk i sur. 2007). Podatci o prevalenciji NMO-a u različitim etničkim skupinama pokazuju da se ova bolest češće javlja kod Afrikanaca, Azijaca (posebice stanovici istočne Azije) i Latinoamerikanca (Asgari 2012). U usporedbi s MS-om, optički neuromijelitis je relativno čest kod ne-kavkaskih rasa poput Afrobrazilaca (15% slučajeva demijelinizirajućih bolesti), zapadnih Indijaca (27%), Japanaca (20-30%) i istočnih Azijaca uključujući stanovnike Hong-Konga (36%), Singapura (48%) i Indije (10-23%). Unatoč visokoj zastupljenosti kod istočnih Azijaca i drugih ne-kavkaskih rasa većina bolesnika s NMO-om u razvijenom svijetu ipak su bijelci. (Wingerchuk i sur. 2007).

NMO se obično javlja sporadično no postoji nekoliko slučajeva pojavnosti NMO-a kod identičnih blizanaca (McAlpine 1938) i ženskih članova obitelji (Ch'ien i sur. 1982). Zabilježen je slučaj majke i kćeri kavkaske rase, koje su razvile NMO u različitim stadijima života (Braley 2007) što upućuje na moguće genetske predispozicije za razvoj NMO-a (Asgari 2012).

6. MOLEKULARNA PATOGENEZA

6.1. Akvaporini

Akvaporini su vodeni kanali smješteni na membranama stanica (Preston i sur. 1992). Od 13 različitih vrsta akvaporina AQP4 je najzastupljeniji u mozgu sisavaca (Verkman 2005). AQP4 gen je lociran na kromosomu 18. Produkt gena je dvosmjerni, osmotski, vodeni kanal smješten pretežno na astrocitima i na

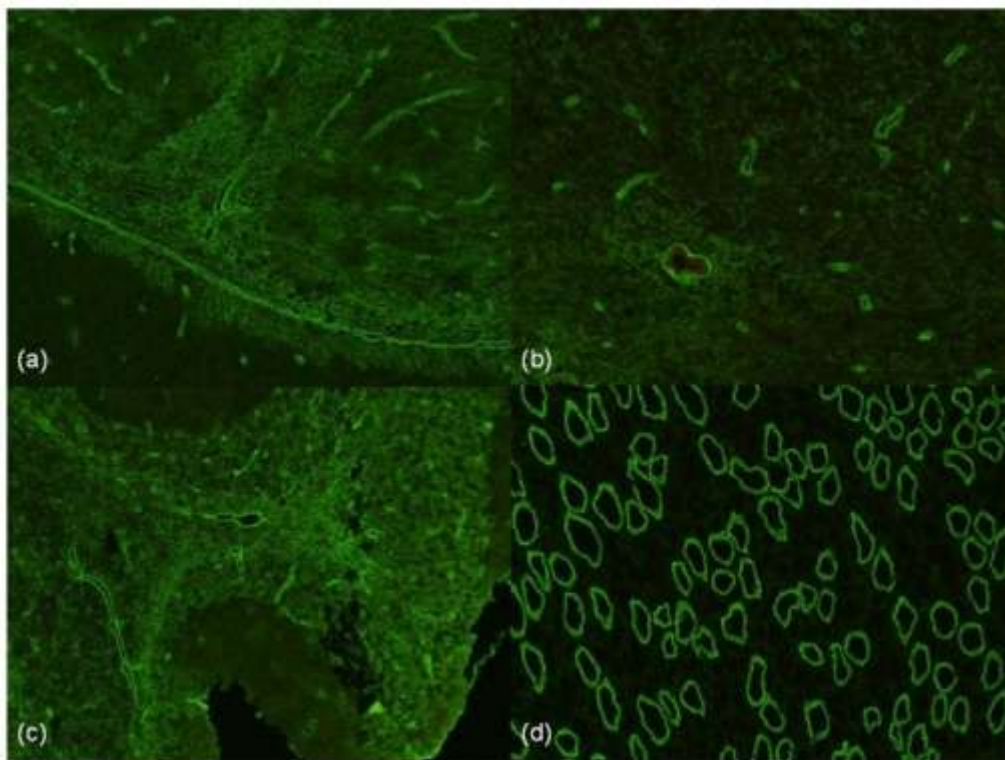
ependimalnim stanicama u SŽS-u (Nielsen i sur. 1997). Ovi vodeni kanali nalaze se i na tkivima brojnih drugih organa poput tkiva bubrega, gastrointestinalnog i respiratornog trakta (Frigeri i sur. 1995).

U SŽS-u AQP4 je jako izražen na retini (Li i sur. 2002), optičkom živcu, hipotalamusu, cerebelumu periventrikularnim i periakveduktalnim regijama mozga i kralježničke moždine (Nielsen i sur. 1997). AQP4 su građeni kao tetrameri (Agre i sur. 2002), a svaki monomer se sastoji od dvije spojene izoforme identificirane kao M1 i M23. M23 je predominantna izoforma u CNS-u (Neely i sur. 1999). AQP4 tetrameri su raspoređeni u grupe u obliku pravokutnih nizova čestica na staničnoj membrani (orthogonal arrays of particles -OAP). Veličina i konformacija ovih nizova određena je količinskim odnosom M23 prema M1 izoformi proteina prisutnih u tetramerima (Furman i sur. 2003). AQP4 OAP su međusobno povezani u veće agregate. M1 izoforma ograničava veličinu formacije, a M23 facilitira nastanak većih agregata (Strandet i sur. 2009).

6.2. NMO IgG

Protutijela protiv AQP4 spadaju u G klasu imunoglobulina. Prvi put su dokazana 2004. godine koristeći standardne metode imunoflorescencije na tkivima mozga i bubrega miša. Primjećeno je da je osjetljivost protutijela veća u relapsirajućim oblicima NMO-a (Jarius & Wildemann 2010). Protutijela u krvi bolesnika su predominantno IgG1 izotipa (98%). IgG2, IgG3 i IgG4 se također mogu pojaviti no u znatno nižem postotku slučajeva (Kira 2011). IgM NMO protutijelo je nađeno u krvi 10% bolesnika. U serumu ovih bolesnika uz protutijela klase IgM uvijek su prisutna i protutijela IgG klase (Jarius i sur. 2010). Protutijelo se veže za treću ekstracelularnu petlju AQP4 (Tani i sur. 2009) i nastanak konformacijskog epitopa tokom formacije

OAP-a rezultira u preferencijalnom vezanju sa M23 izoformom (Crane i sur. 2011). IgG protutijela ne mogu proći krvno-moždanu barijeru kod zdravih osoba (Bradl i sur. 2009). Normalno se IgG protutijela stvaraju ekstratekalno. Pokazno je da je prolazno intratekalno stvaranje moguće kod akutnog relapsa bolesti. CSL prikupljen od 20 bolesnika sa NMO-om pokazao je niži titar protutijela u CSL-u nego u serumu (omjer 1:500) u skladu s ekstratekalnom produkcijom protutijela (Takahashi i sur. 2007). Kako bi bolest nastala ekstratekalno proizvedena protutijela trebaju poremećaj u krvno-moždanoj barijeri. NMO IgG je rijetko ograničen samo na CSL (Klawiter i sur. 2009). Otkrivene su i AQP4 specifične B stanice u CSL-u jednog bolesnika s NMO-om (Bennett i sur. 2009). Kod nekih bolesnika IgG protutijela nastaju iz podtipa CD20 B limfocita koji nalikuju nezrelim plazma stanicama (Chihara i sur. 2012).



Slika 1. NMO pozitivna imunoflorescencija na tkivima miša (preuzeto od Bukhari i sur. 2012)

Prisutnost NMO-IgG-a proširio je spektar NMO-poremećaja. Osim u bolesnika s NMO-om, NMO-IgG se nalazi i u autoimunskim bolestima vezivnog tkiva, u osoba s orijentalnim optikospinalnim oblikom MS-a (više od polovine bolesnika s MS-om u Japanu), ali i u bolesnika s ograničenim rekurentnim LETM-om ili rekurentnim ON-om s normalnim nalazom MR-a mozga (Brinar i sur. 2009).

6.3. Anti-AQP4 protutijela/NMO-IgG patogenost in vitro

In vitro studije su pokazale da se NMO-IgG selektivno veže za AQP4 na membranama astrocita u tkivu mozga zdravih miševa (Lennon i sur. 2005). U jednoj od studija istraživana je uloga NMO-IgG na funkciju krvno-žilne barijere (Vincent i sur. 2008) i pokazano je da vezanje NMO-IgG-a na astrocite povećava permeabilnost astrocitno/endotelne barijere. Kinoshita i sur. su 2009. godine potvrdili da ljudski serum pozitivan na anti-AQP4 protutijela inducira nekrozu astrocita štakora. Citotoksičnost anti-AQP4 protutijela primjećena je samo u prisutnosti komplementa, a imunocitokemijska analiza je otkrila pozitivno bojanje ljudskog IgG i C5b-9 na astrocitima inkubiranim sa serumom bolesnika s NMO-om (Asgari 2013).

7. KLINIČKA SLIKA

Klinički simptomi NMO-a obilježeni su najčešće obostranim (ili jednostranim, ali recidivirajućim na oba oka) optičkim neuritisom te simptomima kompletnog ili težeg parcijalnog transverznog mijelitisa. Tijek bolesti može biti monofazičan ili relapsni. Relapsni oblici bolesti pokazuju znatno teži klinički razvoj od multiple skleroze zbog nekrotične destrukcije bijele tvari. NMO-oštećenja karakteriziraju patološke promjene s nekrotičnim kavitacijama, nakupinama leukocita, eozinofila, vezane uz hijalinozu krvnih žila (Brinar i sur. 2009). Uz TM i ON još jedna od kliničkih karakteristika NMO

su lezije mozga (Wingerchuk i sur. 1999). Tipično, TM u NMO-u zahvaća cervikalne i gornje torakalne segmente kralježničke moždine. Ekstenzivni longitudinalni transverzalni mijelitis uključuje lezije tri ili više kralježničkih segmenata. LETM ili TM koji započinju u vratnoj kralježnici i dosežu moždano deblo mogu voditi u zastoj disanja i/ili konstantnu štucavicu i mučninu. Oba simptoma se smatraju tipičnima za NMO. Studije su pokazale da trećina bolesnika sa relapsnim oblikom NMO-a doživi tešku epizodu TM-a koja završi zastojem disanja i posljedičnom smrću (Wingerchuk i sur. 2006).

Napadi konstantnog štucajanja i mučnina prezentirali su se kao inicijalni simptomi bolesti u 43% slučajeva (Wingerchuk i sur. 1999) kod bolesnika koji boluju od NMO-a i seropozitivni su na anti-AQP4/NMO-IgG protutijela (Takahashi i sur. 2008). Bolesnici s NMO-om koji imaju kompletni TM mogu razviti tetraplegiju ili paraplegiju i simetrične senzorne poremećaje, često praćene disfunkcijom sfinktera, bolovima i paroksizmalnim toničkim grčevima trupa i udova (Weinshenker i sur. 2006). NMO se obično prezentira unilateralnim ili bilateralnim bolom očiju s gubitkom vidne funkcije (Matiello i sur. 2008). ON i TM povezani s NMO-om su često iznimno teški i spontan oporavak neuroloških disfunkcija je rijedak i djelomičan (Wingerchuk i sur. 2007). Novija istraživanja su pokazala da određene cerebralne manifestacije, uključujući posteriornu reverzibilnu encefalopatiju (Magana i sur. 2009), disfunkcije hipotalmusa poput amenoreje, galaktoreje, diabetesa insipidusa, hipotireoidizma ili hiperfagije (Vernant i sur. 1997) te različite kognitivne disfunkcije (Blanc i sur. 2008) mogu biti prisutne kod bolesnika s NMO-om. Monofazični NMO sa simultanim bilateralnim ON i TM (klasični Devicov sindrom) javlja se samo u malom broju slučajeva oko 10%, a žene imuškarci su podjednako zahvaćeni. NMO se češće javlja u relapsirajućem obliku (u 80% slučajeva), češće zahvaća žene i povezuje se sa starijom dobi.

Napadi ON, TM ili oboje se češće događaju uzastopno, a ne istovremeno i intervali između napada mogu biti dugi više godina ili čak desetljeća (Wingerchuk i sur. 2006). Kod većine bolesnika napadi se događaju često i 55% bolesnika doživi relaps unutar 1 godine, 78% unutar 3 godine i 90% unutar 5 godina (Wingerchuk & Weinshenker 2003). Kliničke posljedice relapsirajućeg oblika NMO-a u više od 50% bolesnika uključuje smanjenje vidne oštine ili paraplegiju s ozbiljnim posljedicama. Petogodišnje preživljenje bolesnika s NMO-om je oko 90% za bolesnike s monofazičnim oblikom bolesti i manje od 80% kod bolesnika s relapsirajućim oblikom bolesti (Wingerchuk i sur. 2006).

Tablica 1. Kliničke varijante bolesti- NMO-spektar (preuzeto od Wingerchuk i sur. 2007)

1. Neuromijelitis optika

2. Izolirani oblik NMO-a:

- idiopatske pojedinačne ili rekurentne epizode mijelitisa karakterizirane ekstenzivnom longitudinalnom mijelopatijom koja obuhvaća 3 ili više segmenata**
- optički neuritis, rekurentan ili simultano bilateralan ON**

3. Orijentalni optičko-spinalni MS

4. Optički neuritis uz LETM povezan sa sistemnom autoimunom bolešću

5. Optički neuritis ili mijelitis s tipičnim NMO-oštećenjima mozga (hipotalamus, moždano deblo)

8. DIJAGNOZA

Dijagnoza optičkog neuromijelitisa temelji se na kombinaciji kliničkih i parakliničkih kriterija te korištenju slikovnih i biokemijskih dijagnostičkih metoda. MR kralježničke moždine pokazuje opsežno demijelinizacijsko oštećenje koje se proteže duž 3 ili više segmenata. Za razliku od demijelinizacija u MS-u koje su manje i smještene većinom posteriorno te uzrokuju izraženije asimetrične, osjetne, a manjim dijelom i motoričke simptome, demijelinizacijsko oštećenje u NMO-u smješteno je više centralno, s destrukcijom bijele tvari te uzrokuje znatno teže i često bilateralne motoričke i osjetne ispade. U analizi nalaza MR-a kralježničke moždine važno je utvrditi u koje je vrijeme učinjeno snimanje u odnosu na početak kliničkih simptoma. Upalna demijelinizacija se može raspršiti u nekoliko odvojenih demijelinizacijskih oštećenja što može pobuditi sumnju u dijagnozu. MR mozga je u NMO-u tipično normalan, no u 10% bolesnika nalaze se demijelinizacijske promjene koje nisu karakteristične za MS. Takve nespecifične demijelinizacije bijele tvari mozga nalaze se u području talamusa i hipotalamusa, u području moždanog debla ili hemisfera mozga i odgovaraju područjima s visokom ekspresijom akvaporina 4. Likvorski nalaz može pokazivati umjerenu pleocitozu (oko 50 stanica u mm^3), polimorfonuklearnih leukocita. Ponekad u napadajima pleocitoza može biti znatno veća i iznositi i do 1000 stanica u mm^3 . Oligoklonalne trake su najčešće negativne no mogu biti pozitivne u 20-30% bolesnika. Usprkos izostanku simptoma sistemne bolesti u bolesnika s NMO-om često su pozitivana autoantitijela, antinuklearna protutijela (ANA) i dr. Pozitivni serološki testovi inače u autoimunskim demijelinizacijskim bolestima SŽS-a upućuju na općenitu autoimunosnu osjetljivost. Antiakvaporinska protutijela koja su karakterističan biomarker bolesti imaju 75% senzitivnosti i specifičnost veću od 90% (Brinar i sur. 2009).

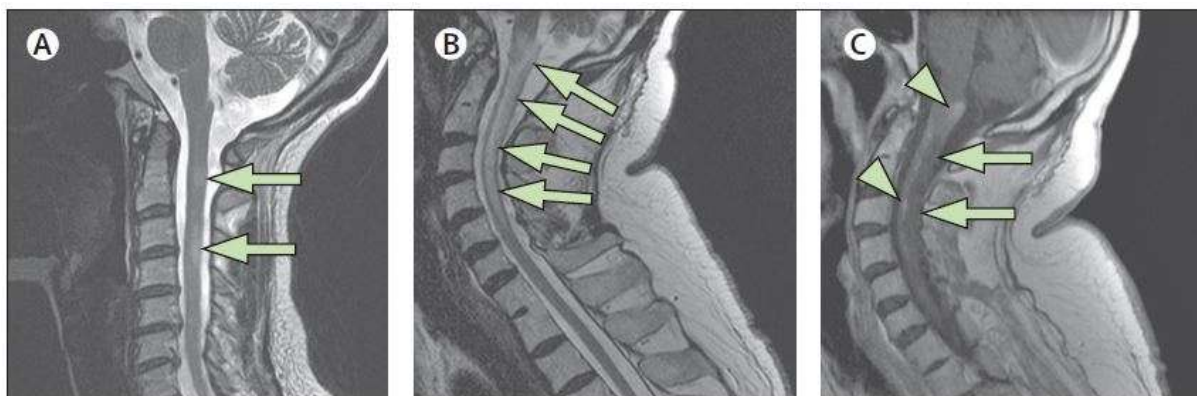
Tablica 2. Dijagnostički kriteriji za neuromijelitis optiku (preuzeto od Wingerchuk i sur. 2006)

1. optički neuritis

2. akutna mijelopatija

3. barem 2 od 3 dodatna (potporna) kriterija:

- kontinuirano demijelinizacijsko oštećenje u kralježničkoj moždini, koje se proteže kroz 3 segmenta
- NMO-IgG status
- nalaz MR mozga koji nije sukladan multiploj sklerozi



Slika 3. MR kralježničke moždine kod MS-e i NMO-a (pruzeto od Wingerchuck i sur. 2007)

Tablica 3. Usporedba MS-a s NMO-om (preuzeto od Wingerchuck i sur. 2007)

	Multipla skleroza	Optički neuromijelitis
Definicija	Simptomi i znakovi koji indiciraju zahvaćenost bijele tvari SŽS-a; dokazi diseminacije neuroloških ispada u vremenu i prostoru temeljenih na kliničkim znakovima i MR nalazima	TM i ON Prisutnost barem 2 kriterija: MR mozga koji nije sukladan MS-u, Lezije kralježnice koje zahvaćaju više od 3 segmenta, seropozitivnost na NMO-IgG
Klinički početak i tijek	85% RRMS 15% PPMS Bifazičan tijek bolesti	80-90% relapsni tijek 10-20% monofazični tijek
Srednja dob nastanka bolesti (u godinama)	29	39
Spol (Ž:M)	2:1	9:1
Sekundarni tijek progresije	čest	rijedak
MR nalazi mozga	Periventrikularne lezije bijele tvari	Normalan ili nespecifične lezije bijele tvari; jedinstvene lezije hipotalamusa, corpora callosa, moždanog debla ili periventrikularnog područja mozga
MR nalazi kralježničke moždine	Periferne lezije kratkih segmenata	Centralne lezije više od 3 kralježnička segmenta
Likvorski nalaz	Blaga pleocitoza Mononuklearne stanice	Moguća izrazita pleocitoza Polimorfonuklearne i mononuklearne stanice
Oligoklonalne trake	85%	15-30%

9. TERAPIJA

U akutnoj fazi NMO se liječi pulsnom kortikosteroidnom terapijom. No nerijetko intenzivni napadaji ne reagiraju na steroidnu terapiju i tada se primjenjuje plazmafereza. U vrlo teškim napadajima primjenjuje se kombinacija kortikosteroida, plazmafereze i intravenskog ciklofosfamida. Preventivno liječenje primjenjuje se u bolesnika s relapsnim oblikom bolesti ili s visokim rizikom za razvoj relapsa. Kako imunomodulacijsko liječenje koje se primjenjuje u multiploj sklerozi (IFN-beta, Copaxon) nije učinkovito u NMO-u, primjenjuje se azatioprin (2-3 mg/kg/ na dan) u kombinaciji s peroralnim uzimanjem steroida (1 mg/kg/ na dan). Kortikosteroidi se postupno smanjuju i liječenje steroidima se prekida nakon nekoliko mjeseci. Umjesto azatioprina može se primjeniti mikofenolat-mofetil (Cellcept). S obzirom na uspješno smanjenje B-stanica može se primjeniti rituksimab, no nema još podataka o njegovom dugotrajnom djelovanju. Druge mogućnosti liječenja uključuju ciklofosamid, mitoksantron ili intravenski imunoglobulin. Imunosupresivno liječenje se provodi pet godina u bolesnika sa seropozitivnim NMO-om i LETM-om. Dugotrajna imunosupresija je nužna terapija za bolesnike s relapsnim oblikom bolesti (Brinar i sur. 2009).

9.1. MIKOFENOLAT-MOFETIL

Mikofenolat-mofetil je ester mikofenolne kiseline i reverzibilni inhibitor inozin monofosfatne hidrogenaze koja je uključena u sintezu gvanozina, nukleozida o kojemu ovisi proliferacija T i B limfocita (Allison & Eugui 1993). Mikofenolat-mofetil također ima i inhibitoran utjecaj na sintezu protutijela. Rutinski se koristi pri transplantaciji srca i bubrega, a sve češće se primjenjuje kao terapijska opcija u raznim autoimunim bolestima poput SLE, psorijaze, autoimunih hepatitisa, vaskulitis i

drugih (Jacob i sur. 2009). Također se primjenjuje u terapiji mijastenije gravis (Meriggioli i sur. 2003), multifokalnih motornih neuropatija (Piepers i sur. 2007), upalnih miopatija (Schneider i sur. 2002), kronične inflamatorne demijelinizirajuće poliradikuloneuropatije (Gorson i sur. 2004), autonomnih gangliopatija (Iodice i sur. 2009), vaskulitičnih neuropatija (Gorson 2006) i multiple skleroze (Frohman i sur. 2004). Smatra se da ima manje nepovoljnih učinaka od drugih imunosupresivnih tvari i primjenjuje se oralno. Optimalna doza, trajanje i učinak mikofenolat-mofetila na prevenciju NMO ataka i dalje je nepoznata (Jacob i sur. 2009.)

9.2. AZATIOPRIN

Azatioprin je citotoksičan lijek koji interferira sa sintezom purina. Kao imunosupresiv upotrebljava se uglavnom u prevenciji odbacivanja transplantiranog organa. Lijek se metabolizira u analog purina, merkaptopurin, koji inhibira sintezu DNA. Budući da inhibira klonalnu proliferaciju stanica u indukcijskoj fazi i da citotoksično djeluje na stanice u diobi, uzrokuje potisnuće oba tipa imunološke reakcije (posredovano stanicama, odnosno antitijelima). Kao u slučaju samog merkaptopurina, glavna nuspojava je depresija koštane srži. Drugi toksični učinci su mučnina i povraćanje, kožne reakcije te blaga hepatotoksičnost (Rang i sur. 2006).

9.3. RITUKSIMAB

Rituksimab je monoklonalno protutijelo koje se veže na CD20 protein B-limfocita i ubija stanicu putem komplementom posredovane lize ili induciranjem apoptoze. Isto tako rezistentne tumorske stanice čini osjetljivim na antitumorske lijekove. Daje se infuzijom; nakon prve primjene, njegov poluvijek u plazmi je približno tri dana, a povećava se svakom sljedećom primjenom. Nakon četvrte primjene, poluvijek iznosi oko osam dana (Rang i sur. 2006).

Najviše se upotrebljava za liječenje limfoma B-stanica no učinkovit je i u drugim bolestima posredovanim B-stanicama.

9.4. CIKLOFOSFAMID

Ciklofosfamid je vjerojatno najčešće korišten alkilirajući lijek. Nije aktivan sve dok se ne metabolizira u jetri pomoću mješovitih oksidaza citokroma P-450. Pokazuje izraženo djelovanje na limfocite i može se uporabiti kao imunosupresiv. Uobičajeno se daje per os ili intravenskom injekcijom, ali se može primjeniti i intramuskularno. Važni toksični učinci su mučnina i povraćanje, depresija koštane srži i hemoragični cistitis. Ovaj posljednji učinak izazvan je metabolitom ciklofosfamida akroleinom, a može se popraviti povećanim unosom tekućine i primjenom spojeva koji su donori sulfhidrilnih skupina, kao što je N-acetilcistein ili mesna (natrij-2-merkaptetan sulfonat). Ti spojevi ulaze u specifičnu interakciju s akroleinom, stvarajući netoksični spoj (Rang i sur. 2006).

9.5. MITOKSANTRON

Mitoksantron je imunosupresivni citotoksični lijek koji djeluje na nekoliko načina uključujući inhibiciju aktivnosti T-stanica, supresiju T-stanica i B-stanica i proliferaciju makrofaga, oslabljuje učinkovitost antigen prezentirajućih stanica, sprječava demijelinizaciju posredovanu makrofazima i smanjuje razinu proupalnih citokina (Fox 2004). Glavni rizici korištenja ovog lijeka su kardiotoksičnost i leukemija povezane s dozom. Postoji povećan rizik od kongestivnog zatajenja srca i asimptomatskog smanjenja ejectiveske frakcije lijevog ventrikula (Ghalie i sur. 2002). Rizik od razvoja leukemije je varijabilan, ali može doseći i 0.67% (Martinelli 2009). Amenoreja se pojavila u više od četvrtine žena koje su uzimale mitoksantron, a niti jedna ispitanica u placebo skupini nije razvila ovaj simptom. Mučnina i povraćanje, alopecija i infekcije

urinarnog trakta bile su češće kod osoba koje su uzimale mitoksantron (Nicholas i sur. 2011).

10.ZAKLJUČAK

Demijelinizacijske bolesti SŽS-a definirane su kao bolesti nastale oštećenjem normalno stvorenog mijelinskog omotača djelovanjem različitih čimbenika, od kojih su najčešće upalne autoimune bolesti. Demijelinizacijom se gubi mogućnost saltatorne kondukcije živčanog signala. Optički neuromijelitis je uz multiplu sklerozu jedna od najčešćih demijelinizacijskih bolesti koja zahvaća poglavito mladu, zdravu populaciju što ga čini vrijednim daljnjih istraživanja. Etiopatogeneza ove bolesti još nije u potpunosti poznata. Mehanizmi kojima oštećenja nastaju i patohistološki supstrat koji uzrokuju dobro su definirani no razlog nastanka i dalje je nepoznanica. Čini se da NMO nastaje kod pojedinaca s genetskom predispozicijom i da tijekom bolesti može biti iniciran infekcijom ili tumorom, ali prepoznatljiv inicijalni faktor nastanka bolesti u većini slučajeva je nepoznat. NMO je prva autoimuna bolest SŽS-a za koju je otkriveno specifično protutijelo i njegov antigen. Otkriće NMO-IgG protutijela omogućava bolje razumijevanje prirode bolesti i otvara nove terapijske mogućnosti. Postoje razne kliničke slike kojima se ova bolest može manifestirati. One nastaju zbog velike varijabilnosti u lokalizacija i veličini lezija u SŽS-u, a karakterizirane su neurološkim ispadima iza kojih ostaju trajna oštećenja. S vremenom bolest može progredirati što dovodi do smanjivanja sposobnosti bolesnika i pada kvalitete života. NMO je bolest koja se ne može izliječiti no terapija koja se danas koristi učinkovita je u modulaciji tijeka bolest, sprječavanju daljnjih pogoršanja i relapsa bolesti. Dugotrajna imunosupresija potrebna je za bolesnike s relapsnim oblikom bolesti. Nepoznata etiologija bolesti, brojne varijacije u kliničkoj slici i tijeku, povećana

incidencija u mlađoj, radno sposobnoj populaciji te novootkrivena specifična protutijela čine ovu bolest zanimljivom za daljnja istraživanja.

10. ZAHVALE

Zahvaljujem se doc.dr.sc. Mariu Habeku na uloženom trudu, vremenu, stručnoj pomoći i savjetima tijekom pisanja diplomskog rada.

Zahvaljujem se i svojim roditeljima i prijateljima na pruženoj moralnoj i materijalnoj podršci tijekom svih 6 godina studija.

11.LITERATURA

- Agre P, King LS, Yasui M, Guggino WB, Ottersen OP, Fujiyoshi Y, Engel A, Nielsen S (2002) Aquaporin water channels—From atomic structure to clinical medicine. *J.Physiol.* 542:3–16
- Allison AC, Eugui E (1993) The design and development of an immunosuppressive drug, mycophenolate mofetil. *Springer Semin Immunopathol.* 14 (4) 353- 380
- Asgari N (2013) Epidemiological, clinical and immunological aspects of neuromyelitis optica (NMO). *Dan Med J.* 60: (10): B4730
- Barrera SE (1932) Ophthalmo-encephalo-myelopathy. *Psychiatric Quarterly* 6:421-437
- Blanc F, Zephir H, Lebrun C, et al.(2008) Cognitive functions in neuromyelitis optica. *Arch Neurol.* 65:84-88
- Bradl M, Misu T, Takahashi T, Watanabe M, Mader S, Reindl M, Adzemovic M, Bauer J, Berger T, Fujihara K et al. (2009) Neuromyelitis optica: Pathogenicity of patient immunoglobulin in vivo. *Ann. Neurol.* 66:630–643
- Braley T, Mikol DD (2007) Neuromyelitis optica in a mother and daughter. *Arch Neurol* 64:1189-1192
- Brinar V i suradnici (2009) *Neurologija za medicinare*, Zagreb, Medicinska naklada
- Case D, Antel JP, Owens GP et al. (2009) Intrathecal pathogenic anti-aquaporin-4 antibodies in early neuromyelitis optica. *Ann. Neurol.* 66:617–629

- Ch'ien LT, Medeiros MO, Belluomini JJ, Lemmi H, Whitaker JN (1982) Neuromyelitis optica (Devic's syndrome) in two sisters. Clin Electroencephalogr 13:36-39
- Chihara N, Aranami T, Sato W, Miyazaki Y, Miyake S, Okamoto T, Ogawa M, Toda T, Yamamura T (2011) Interleukin 6 signaling promotes anti-aquaporin 4 autoantibody production from plasmablasts in neuromyelitis optica. Proc. Natl. Acad. Sci. USA 108:3701–3706
- Crane JM, Lam C, Rossi A, Gupta T, Bennett JL, Verkman AS (2011) Binding affinity and specificity of neuromyelitis optica autoantibodies to aquaporin-4 M1/M23 isoforms and orthogonal arrays. J. Biol. Chem. 286:16516–16524
- Devic E (1894) Myelite subaigue compliquee de neurite optique Bull Med 8:1033-1034
- Fox EJ (2004) Mechanism of action of mitoxantrone. Neurology. 63:S15-S18
- Frigeri A, Gropper MA, Umenishi F, Kawashima M, Brown D, Verkman AS (1995) Localization of MIWC and GLIP water channel homologs in neuromuscular, epithelial and glandular tissues. J. Cell Sci. 108:2993–3002.
- Frohman EM, Brannon K, Racke M, Hawker K (2004) Mycophenolate mofetil in multiple sclerosis. Clin Neuropharmacol. 27 (2) 80- 83
- Furman CS, Gorelick-Feldman DA, Davidson KG, Yasumura T, Neely JD, Agre P, Rash JE (2003) Aquaporin-4 square array assembly: Opposing actions of M1 and M23 isoforms. Proc. Natl. Acad. Sci. USA 100:13609–13614.
- Ghalie RG, Edan G, Laurent M et al. (2002) Cardiac adverse effects associated with mitoxantrone (Novantrone) therapy in patients with MS. Neurology. 59:909-13

- Gorson KC (2006) Therapy for vasculitis neuropathies. *Curr Treat Options Neurol.* 8 (2) 105- 117
- Gorson KC, Amato A, Ropper A (2004) Efficacy of mycophenolate mofetil in patients with chronic immune demyelinating polyneuropathy. *Neurology.* 63 (4) 715- 717
- Iodice V, Kimpinski K, Vernino S, Sandroni P, Low P (2009) Immunotherapy for autoimmune autonomic ganglionopathy. *Auton Neurosci.* 146 (1-2) 22- 25
- Jacob A, Matiello M, Weinshenker BG, Wingerchuk DM, Lucchinetti C, Shuster E, Carter J, Keegan BM, Kantarci OH, Pittock SJ (2009) Treatment of Neuromyelitis Optica With Mycophenolate Mofetil: Retrospective Analysis of 24 Patients. *Arch Neurol.* 66(9):1128-1133
- Jarius S, Wildemann B (2010) AQP4 antibodies in neuromyelitis optica: Diagnostic and pathogenetic relevance. *Nat. Rev. Neurol.* 6:383–392
- Jarius S, Franciotta D, Bergamaschi R, Wildemann B, Wandinger KP (2010) Immunoglobulin M antibodies to aquaporin-4 in neuromyelitis optica and related disorders. *Clin. Chem. Lab. Med.* 48:659–663
- Jarius S, Wildemann B (2013) The history of neuromyelitis optica. *J Neuroinflammation.* 10: 8
- Kira J (2011) Autoimmunity in neuromyelitis optica and opticospinal multiple sclerosis: Astrocytopathy as a common denominator in demyelinating disorders. *J. Neurol. Sci.* 311:69–77
- Klawiter EC, Alvarez E 3rd, Xu J, Paciorkowski AR, Zhu L, Parks BJ, Cross AH, Naismith RT (2009) NMO-IgG detected in CSF in seronegative neuromyelitis optica. *Neurology* 72:1101–1103

- Lennon VA, Kryzer TJ, Pittock SJ, Verkman AS, Hinson SR (2005) IgG marker of optic-spinal multiple sclerosis binds to the aquaporin-4 water channel. *J Exp Med* 202:473-477
- Li J, Patil RV, Verkman AS (2002) Mildly abnormal retinal function in transgenic mice without muller cell aquaporin-4 water channels. *Invest. Opth. Vis. Sci.* 43:573-579
- Magana SM, Matiello M, Pittock SJ, et al. (2009) Posterior reversible encephalopathy syndrome in neuromyelitis optica spectrum disorders. *Neurology.* 72:712-717
- Martinelli V. (2009) Incidence of acute leukaemia in multiple sclerosis patients treated with mitoxantrone: A multicenter retrospective Italian study. Abstract from the 61st annual meeting of the American Academy of neurology (AAN). Seattle, WA, 2009.
- Matiello M, Lennon VA, Jacob A, et al. (2008) NMO-IgG predicts the outcome of recurrent optic neuritis. *Neurology.* 70:2197-2200
- McAlpine D (1938) Familial neuromyelitis optica: Its occurrence in identical twins. *Brain* 61:430-448
- Meriggioli MN, Ciafaloni E, Al-Hayk K et al. (2003) Mycophenolate mofetil for myasthenia gravis: an analysis of efficacy, safety, and tolerability. *Neurology.* 61 (10) 1438- 1440
- Neely JD, Christensen BM, Nielsen S, Agre P (1999) Heterotetrameric composition of aquaporin-4 water channels. *Biochemistry* 38:11156–11163
- Nicholas R, Giannetti P, Alsanousi A, Freide T, Muraro PA (2011) Development of oral immunomodulatory agent in the management of multiple sclerosis. *Drug Design, Development and therapy.* 5:255-274

- Nielsen S, Nagelhus EA, Amiry-Moghaddam M, Bourque C, Agre P, Ottersen OP (1997) Specialized membrane domains for water transport in glial cells: High-resolution immunogold cytochemistry of aquaporin-4 in rat brain. *J. Neurosci.* 17:171–180
- Piepers S, Van den Berg-Vos R, Van der Pol W, Franssen H, Wokke J, Van den Berg L (2007) Mycophenolate mofetil as adjunctive therapy for MMN patients: a randomized, controlled trial. *Brain.* 130 (pt 8) 2004- 2010
- Preston GM, Carroll TP, Guggino WB, Agre P (1992) Appearance of water channels in xenopus oocytes expressing red cell CHIP28 protein. *Science* 256:385–387
- Rang HP, Dale MM, Ritter JM, Moore PK (2006) *Farmakologija* , Zagreb, Golden marketing-Tehnička knjiga
- Schneider C, Gold R, Schafers M, Toyka K (2002) Mycophenolate mofetil in the therapy of polymyositis associated with a polyautoimmune syndrome. *Muscle Nerve.* 25 (2) 286- 288
- Strand L, Moe SE, Solbu TT, Vaadal M, Holen T (2009) Roles of aquaporin-4 isoforms and amino acids in square array assembly. *Biochemistry* 48:5785–5793
- Takahashi T, Fujihara K, Nakashima I, Misu T, Miyazawa I, Nakamura M, Watanabe S, Shiga Y, Kanaoka C, Fujimori J et al. (2007) Anti-aquaporin-4 antibody is involved in the pathogenesis of NMO: A study on antibody titre. *Brain* 130:1235–1243
- Takahashi T, Miyazawa I, Misu T, et al.(2008) Intractable hiccup and nausea in neuromyelitis optica with anti-aquaporin-4 antibody: a herald of acute exacerbations. *J Neurol Neurosurg Psychiatry.* 79:1075-1078

- Tani T, Sakimura K, Tsujita M, Nakada T, Tanaka M, Nishizawa M, Tanaka K (2009) Identification of binding sites for anti-aquaporin 4 antibodies in patients with neuromyelitis optica. *J. Neuroimmunol.* 211:110–113
- Verkman AS (2005) More than just water channels: Unexpected cellular roles of aquaporins. *J. Cell Sci.* 118:3225–3232
- Vernant JC, Cabre P, Smadja D, et al. (1997) Recurrent optic neuromyelitis with endocrinopathies: a new syndrome. *Neurology.* 48:58-64
- Vincent T, Saikali P, Cayrol R, et al. (2008) Functional consequences of neuromyelitis optica-IgG astrocyte interactions on blood-brain barrier permeability and granulocyte recruitment. *J Immunol* 181:5730-5737
- Weinshenker BG, Wingerchuk DM, Vukusic S, et al. (2006) Neuromyelitis optica IgG predicts relapse after longitudinally extensive transverse myelitis. *Ann Neurol.* 59:566-569
- Weinshenker BG, Wingerchuk DM, Vukusic S, et al. (2006) Neuromyelitis optica IgG predicts relapse after longitudinally extensive transverse myelitis. *Ann Neurol.* 59:566-569
- Wingerchuk DM, Hogancamp WF, O'Brien PC, Weinshenker BG (1999) The clinical course of neuromyelitis optica (Devic's syndrome). *Neurology.* 53:1107-1114
- Wingerchuk DM, Lennon VA, Lucchinetti CF, Pittock SJ, Weinshenker BG (2007) The spectrum of neuromyelitis optica. *Lancet Neurol.* 6:805-815
- Wingerchuk DM, Lennon VA, Pittock SJ, Lucchinetti CF, Weinshenker BG (2006) Revised diagnostic criteria for neuromyelitis optica. *Neurology.* 66:1485-1489

- Wingerchuk DM, Weinshenker BG (2003) Neuromyelitis optica: clinical predictors of a relapsing course and survival. *Neurology*. 60:848-853

12. ŽIVOTOPIS

Osobni podatci:

Ime i prezime: Ana Ištvanović

Datum rođenja: 11.10.1989.

Mjesto rođenja: Koprivnica, Republika Hrvatska

Adresa stanovanja: Ante Jakšića 67, 10 000 Zagreb

E-mail adresa: a.istvanovic@gmail.com

Obrazovanje:

2008.-2014. Medicinski fakultet, Šalata 3b, 10 000 Zagreb

2004.-2008. Gimnazija I. Z. Dijankovečkog, Križevci

1996.-2004. OŠ „Vladimir Nazor“ Križevci

Strani jezici: engleski, njemački