

Spolni dimorfizam suzne žlijezde u čovjeka

Hat, Koraljka

Doctoral thesis / Disertacija

2024

Degree Grantor / Ustanova koja je dodijelila akademski / stručni stupanj: **University of Zagreb, School of Medicine / Sveučilište u Zagrebu, Medicinski fakultet**

Permanent link / Trajna poveznica: <https://um.nsk.hr/um:nbn:hr:105:146220>

Rights / Prava: [In copyright](#)/[Zaštićeno autorskim pravom.](#)

Download date / Datum preuzimanja: **2025-02-03**



Repository / Repozitorij:

[Dr Med - University of Zagreb School of Medicine
Digital Repository](#)



**SVEUČILIŠTE U ZAGREBU
MEDICINSKI FAKULTET**

Koraljka Hat

**Spolni dimorfizam suzne žlijezde u
čovjeka**

DISERTACIJA



Zagreb, 2024.

SVEUČILIŠTE U ZAGREBU
MEDICINSKI FAKULTET

Koraljka Hat

**Spolni dimorfizam suzne žlijezde u
čovjeka**

DISERTACIJA

Zagreb, 2024.

Disertacija je izrađena na Zavodu za histologiju i embriologiju Medicinskog fakulteta Sveučilišta u Zagrebu u okviru projekta Znanstvenog centra izvrsnosti za reproduktivnu i regenerativnu medicinu (CERRM), Republika Hrvatska, te Europske unije putem Fonda za regionalni razvoj, ugovor o dodjeli bespovratnih sredstava br. KK.01.1.1.1.01.0008, projekt „Reproduktivna i regenerativna medicina-Istraživanje novih platformi i potencijala“.

Mentori rada:

Izv.prof. dr. sc. Snježana Kaštelan, dr. med.

Doc. dr. sc. Danko Muller, dr. med.

Zahvaljujem prof. dr. sc. Davoru Ježeku, dr.med, bez čijeg znanja i nesebične pomoći ovo istraživanje ne bi bilo moguće. Posebno zahvaljujem dr. sc. Ani Planinić, dr.med sa Zavoda za histologiju i embriologiju Medicinskog fakulteta Sveučilišta u Zagrebu na uloženom vremenu, znanju, trudu i pomoći pri provođenju imunohistokemijske i molekularne analize. Na velikom trudu zahvaljujem Jasni Brezak, dr.med. i Ireni Vugrek, bacc.med.tech. iz koordinacije za transplantacije KBC Zagreb te Danijeli Rac, bacc.med.tech. iz koordinacije za transplantacije KBC Sestre milosrdnice te svim obducentskim tehničarima sa Zavoda za patologiju KBC Zagreb i KBC Sestre milosrdnice bez kojih prikupljanje uzoraka za ovo istraživanje ne bi bilo moguće.

SADRŽAJ

1. UVOD I SVRHA RADA.....	1
1.1. Suzna žlijezda.....	3
1.1.1. Anatomija i histologija ljudske suzne žlijezde.....	4
1.1.2. Akcesorne suzne žlijezde.....	12
1.2. Lakrimalna funkcionalna jedinica.....	13
1.3. Bolest suhog oka.....	15
1.4. Razvoj spolnih razlika.....	18
1.4.1. Uloga spolnih kromosoma u spolnoj diferencijaciji.....	20
1.4.2. Strukturna uloga spolnih hormona u spolnoj diferencijaciji.....	21
1.4.3. Aktivna uloga spolnih hormona u spolnoj diferencijaciji.....	22
1.4.4. Bihevioralni i okolišni utjecaji.....	22
1.5. Steroidni spolni hormoni.....	25
1.5.1. Androgeni.....	27
1.5.2. Estrogeni.....	31
1.5.3. Uloga SSH u formiranju spolnih razlika kod DED.....	36
1.6. Spolni dimorfizam.....	38

1.6.1. Spolni odabir i evolucija spolnog dimorfizma.....	39
1.6.2. Spolni dimorfizam u živom svijetu.....	41
1.6.3. Spolni dimorfizam kod čovjeka.....	48
1.7. Spolni dimorfizam suzne žlijezde.....	56
1.7.1. Spolni dimorfizam suzne žlijezde na životinjskim modelima.....	56
1.7.2. Spolni dimorfizam suzne žlijezde čovjeka.....	57
1.8. Stereologija.....	60
2. HIPOTEZA.....	63
3. CILJEVI RADA.....	64
4. MATERIJALI I METODE.....	65
4.1 Prikupljanje i obrada tkiva.....	65
4.1.1. Donori.....	65
4.1.2. Postupak eksplantacije suznih žlijezda.....	66
4.1.3. Fiksacija, uklapanje, rezanje i bojenje tkiva za svjetlosnu mikroskopiju i imunohistokemijsku analizu.....	66
4.1.4. Fiksacija, uklapanje, rezanje i bojenje tkiva za elektronsku mikroskopiju.....	67

4.1.5. Prikupljanje i pohrana tkiva za qPCR.....	67
4.2. Histološke metode.....	67
4.2.1. Kvalitativna histološka analiza.....	67
4.2.2. Kvantitativna histološka analiza.....	68
4.2.2.1. <i>Streološka analiza volumenske gustoće.....</i>	<i>70</i>
4.2.2.2. <i>Stereološka analiza duljinske gustoće kanalnog sustava....</i>	<i>71</i>
4.2.3. IHC analiza.....	71
4.2.4. qPCR.....	72
4.3. Statistička obrada podataka.....	73
5. REZULTATI.....	74
5.1. Kvalitativna histološka analiza.....	74
5.1.1. Kvalitativna histološka analiza svjetlosnim mikroskopom.....	75
5.1.2. Patohistološka analiza.....	88
5.1.2.1. <i>Učestalost patohistoloških promjena.....</i>	<i>89</i>
5.1.2.2. <i>Spolne razlike u patohistološkim promjenama.....</i>	<i>89</i>
5.1.3. Kvalitativna histološka analiza elektronskim mikroskopom.....	92
5.2. Kvantitativna histološka analiza.....	98
5.2.1. Stereološka analiza volumenske gustoće.....	98
5.2.2. Spolne razlike u stereološkim parametrima.....	100

5.2.3. Utjecaj dobi na vrijednosti stereoloških parametara.....	103
5.3. Analiza ekspresija AR i ER u tkivu ljudske suzne žlijezde.	108
5.3.1. IHC analiza AR i ER α u tkivu ljudske suzne žlijezde.....	108
5.3.2. Relativna ekspresija mRNA za AR, ER α i ER β u tkivu ljudske suzne žlijezde.....	111
5.3.3. Međusobna korelacija relativne ekspresije AR, ER α i ER β	113
5.3.4. Ovisnost ekspresije AR, ER α i ER β o spolu.....	114
5.3.5. Utjecaj dobi na relativnu ekspresiju mRNA za AR, ER α i ER β u ljudskoj suznoj žlijezdi.....	115
5.3.6. Utjecaj dobi na omjere AR, ER α i ER β	116
6. RASPRAVA.....	117
7. ZAKLJUČAK.....	130
8. KRATKI SADRŽAJ.....	132
9. KRATKI SADRŽAJ NA ENGLESKOM JEZIKU-SUMMARY.....	133
10. POPIS LITERATURE.....	134
11. ŽIVOTOPIS.....	165

POPIS OZNAKA I KRATICA

- A= hrv. androstenedion (eng. androstenedion)
- ACTH= hrv. adrnokortikotropni hormon (eng. **adrenocorticotropic hormone**)
- ADDE= hrv. suho oko zbog manjka vodenaste komponente (eng. **aqueous deficient dry eye**)
- ADE= hrv. alergično/toksično suho oko (eng. **allergic and toxic dry eye**)
- Akt= hrv. serin/treonin kinaza (eng. serine/threonine kinase)
- AMH= hrv. anti-Müllerov hormon (eng. **anti-Müllerian hormone**)
- AR= hrv. androgeni receptor (eng. **androgen receptor**)
- ARE= hrv. element odgovora na androgene (eng. **androgen response element**)
- ATD= hrv. vodenasti deficit suza (eng. **aqueous tear deficiency**)
- ATF2= hrv. aktivirajući čimbenik transkripcije 2 (eng. **activating transcription factor 2**)
- cAMP= hrv. ciklički adenzin monofosfat (eng. **cyclic adenosine monophosphate**)
- CD40= hrv. klaster diferencijacije 40 (eng. **cluster of differentiation 40**)
- citokrom P450 SCC enzyme= hrv. enzim za cijepanje postraničnog lanca kolesterola (eng. **cholesterol side-chain cleavage enzyme**)
- CMV= hrv. Citomegalovirus (eng. **Cytomegalovirus**)
- CNS= hrv. središnji živčani sustav (eng. **central nervous system**)
- CXCR3= hrv. CXC kemokini receptor (eng. **CXC chemokine receptor 3**)
- COVID= hrv. bolest uzrokovana virusom SARS CoV-02 (eng. **SARS-Cov-02 caused disease**)
- CYP-450= citokrom P-450 (eng. **cytochrome P-450**)
- DED= hrv. bolest suhog oka (eng. **dry eye disease**)
- DHEA= hrv. dehidroepiandrosteron (eng. **dehydroepiandrosterone**)
- DHEAS= hrv. dehidroepiandrosteron-sulfat (eng. **dehydroepiandrosterone- sulfate**)
- DHT= hrv dihidrotestosteron (eng. **dihydrotestosterone**)
- DNA= hrv. deoksiribonukleinska kiselina (eng. **deoxyribonucleic acid**)
- E= hrv. estrogen (eng. **estrogen**)
- E1= hrv. estron (eng. **estrone**)
- E2= hrv. 17-β estradiol (17- **β-estradiol**)
- E3= hrv. estriol (eng. **estriol**)
- E4= hrv. estetrol (eng. **estetrol**)
- EDE= hrv. suho oko zbog isparavanja (eng. **evaporative dry eye**)
- EGF= hrv. epidermalni čimbenik rasta (eng. **epidermal growth factor**)
- Elk= hrv. ETS-u sličan protein (eng. **erythroblast transformation specific like proteins**)

ER= hrv. estrogenni receptori (eng. **estrogen receptors**)

ERE= hrv. element odgovora na estrogene (eng. **estrogen response element**)

ERK= hrv. kinaze regulirane izvanstaničnim signalom (eng. **extracellular signal regulated kinase**)

ER α = hrv. estrogenni receptor alfa (eng. **estrogen receptor alpha**)

ER β = hrv. estrogenni receptor beta (eng. **estrogen receptor beta**)

EtOH= hrv. etanol (eng. **ethanol**)

Fos= hrv. homolog virusnog onkogene FBJ (**Finkel-Biskis-Jinkins murine osteogenic sarcoma viral oncogene homolog**)

FOXP3= hrv. P3 protein forkhead box obitelji (eng. **forkhead box P3**)

FSH= hrv. folikulostimulirajući hormon (eng. **follicle stimulating hormone**)

GC= hrv. glukokortikoidi (eng. **glucocorticoids**)

gER= hrv. **glatki endoplazmatski retikulum** (eng. **smooth endoplasmatic reticulum**)

GPCR= hrv. receptor udružen s G-proteinom (eng. **G-protein coupled receptor**)

GP130= hrv. estrogenski receptor 1 povezan s G proteinom (eng. **G protein-coupled estrogen receptor 1**)

GR= hrv. glukokortikoidni receptor (eng. **glucocorticoid receptor**)

GVHD= hrv. bolest presatka protiv domaćina (eng. **graft versus host disease**)

HDL= hrv. lipoprotein visoke gustoće (eng. **high-density lipoprotein**)

HE= hrv. hemalan-eozin (eng. **hematoxylin-eosin**)

HIV= hrv. virus humane imunodeficijencije (eng. **human immunodeficiency virus**)

HSP= hrv. protein toplinskog šoka (eng. **heat shock protein**)

IFN- γ = hrv. interferon gama (eng. **interferon gamma**)

IGF1= hrv. čimbenik sličan inzulinu 1 (eng. **insulin-like growth factor 1**)

IHC= hrv. imunohistokemijska analiza (eng. **immunohistochemistry**)

IL-2= hrv. interleukin- 2 (eng. **interleukin-2**)

IL-9= hrv. interleukin- 9 (eng. **interleukin-9**)

IL-1 β = hrv. interleukin- 1 β (eng. **interleukin-1 β**)

IL-6= interleukin- 6 (eng. **interleukin-6**)

IL-8= interleukin- 8 (eng. **interleukin-8**)

INSL3= hrv. inzulinu sličan peptid 3 (eng. **insulin-like 3 peptide**)

IUR= hrv. neovisni usklađeni nasumični rezovi (eng. **independent uniform random sections**)

Jun= hrv. čimbenik transkripcije Jun (eng. **Jun transcription factor**)

LADE= hrv. suho oko zbog lipidne anomalije (eng. **lipid anomaly dry eye**)

LASIK= hrv. laserski potpomognuta korekcija vida (eng. **laser assisted in situ keratomileusis**)

LDL= hrv. lipoprotein niske gustoće (eng. **low-density lipoprotein**)

LFU= hrv. suzna funkcionalna jedinica (engl. **lacrimal functional unit**)

LH= hrv. luteinizirajući hormon (eng. **luteinizing hormone**)

LPS= hrv. mišić podizač gornje vjeđe (lat. **levator palpebrae superioris**)

LSADE= hrv. suho oko kod vjedno-površinskih anomalija (eng. **lid surfacing anomalies dry eye**)

MAPK= hrv. mitogenom aktivirana protein kinaza (eng. **mitogen activated protein kinase**)

mAR= hrv. membranski androgeni receptor (eng. **membrane androgen receptor**)

MC= hrv. mineralokortikoid (eng. **mineralocorticoid**)

MGD= hrv. disfunkcija Meibomovih žlijezda (eng. **Meibomian gland dysfunction**)

MR= hrv. mineralokortikoidni receptor (eng. **mineralocorticoid receptor**)

mRNA= hrv. glasnička ribonukleinska kiselina (eng. **messenger ribonucleic acid**)

NMR= hrv. nuklearna magnetska rezonancija (eng. **nuclear magnetic resonance**)

PBS= hrv. fosfatom puferirana fiziološka otopina (eng. **phosphate-buffered saline**)

PCOS= hrv. sindrom policističnih jajnika (eng. **polycystic ovary syndrome**)

PKA= hrv. protein kinaza A (eng. **protein kinase A**)

PKC= hrv. protein kinaza C (eng. **protein kinase C**)

PPAR= hrv. peroksisom proliferator aktivirani receptor (eng. **peroxisome proliferator activated receptor**)

PR= hrv. progesteronski receptor (eng. **progesteron receptor**)

qPCR= hrv. količinska lančana reakcija polimeraze (eng. **real-time quantitative polymerase chain reaction**)

ROI= hrv. područje interesa (eng. **region of interest**)

ROS= hrv. reaktivne vrste kisika (eng. **reactive oxygen species**)

SARS-CoV-2= hrv. teški akutni respiratorni sindrom uzrokovan koronavirusom 2 (eng. **severe acute respiratory syndrome coronavirus 2**)

SD= hrv. spolni dimorfizam (eng. **sexual dimorphism**)

SDN-POA= hrv. spolno dimorfna jezgra preoptičkog područja (eng. **sexually dimorphic nucleus of the preoptic area**)

SEM= hrv. skenirajući elektronski mikroskop (eng. **scanning electron microscope**)

SHBG= hrv. globulin koji veže steroidne spolne hormone (eng. **sex steroid hormone binding globuline**)

SMILE= hrv. vađenje očne leće kroz mali rez (eng. **small incision lenticule extraction**)

SOX9= hrv. SRY-Box čimbenik transkripcije 9 (eng. **SRY-Box transcription factor 9**)

SP1=hrv. protein specifičnosti 1 (eng. **s**pecificity **p**rotein **1**)

SRY= hrv. spolno određujuće područje Y kromosoma (eng. **s**ex determining region of **Y** chromosome)

SS= hrv. Sjögrenov sindrom (eng. **S**jögren's **s**yndrome)

SSH= hrv. steroidni spolni hormoni (eng. **s**ex **s**teroid **h**ormones)

StAR protein= hrv. steroidogeni akutni regulatorni protein (eng. **s**teroidogenic **a**cute **r**egulatory protein)

T= hrv. testosteron (eng. **t**estosteron)

TF= hrv. suzni film (eng. **t**ear **f**ilm)

TGFβ= hrv. transformirajući čibenik rasta beta (eng. **t**ransforming **g**rowth factor **β**)

TLR= hrv. toll-like receptor (eng. **t**oll-like **r**eceptor)

TNF-α= hrv. transformirajući čibenik rasta alfa (eng. **t**ransforming **g**rowth factor **α**)

Tris-EDTA= hrv. tris- etilenamid tetracetična kiselina (eng. Tris- **e**thylenediamine **t**etraacetic **a**cid)

UDP-glukuronoziltransferaza= hrv. uridin-5-difosfo-glukuroniltransferaza (eng. **u**ridine 5-**d**iphospho-glucuronyltransferase)

XCI= hrv. inaktivacija X-kromosoma (eng. **X**-chromosome **i**nactivation)

ZIP9= hrv. protein 9 ZIP porodice (eng. **z**inc regulated transporters and **i**ron regulated transporters family **p**rotein 9)

1. UVOD I SVRHA RADA

Spolne razlike su opisane na brojnim primjerima u živom svijetu, a podrazumijevaju sve razlike između muških i ženskih jedinki iste vrste koje nisu vezane za reprodukciju odnosno primarna spolna obilježja. Prisutne su u širokom rasponu obilježja, od razine cijelog organizma, preko organskih sustava, organa, tkiva, stanica pa sve do razine kromosoma i gena, a odražavaju se na zdravlje, bolest i dugovječnost. Unatoč postojanju čvrstih dokaza o ubikvitarnosti spolnih razlika, danas se velika većina kliničkih istraživanja provodi pod pretpostavkom da jedan spol može kvalitetno predstaviti cijelu vrstu. Suvremeno shvaćanje razvoja spolnih razlika uključuje složenu interakciju kromosoma, gena, steroidnih spolnih hormona (SSH) i okoliša, no njihove uloge i udio u tom procesu nisu razjašnjeni. Kako bismo dobili realni uvid u biologiju oba spola i došli do reproducibilnih, u praksi primjenjivih spoznaja, neophodno je zasebno istraživanje svakog spola.

Suzne žlijezde predstavljaju jednu od glavnih komponenti funkcionalne suzne jedinice (LFU) koja proizvodi suzni film zajedno s Meibomovim žlijezdama, akcesornim suznim žlijezdama, rožnicom, konjunktivom i pripadajućom inervacijom (1). Suzni film (TF) predstavlja fizičku i imunološku barijeru oka te omogućuje prehranu površnih slojeva rožnice izmjenom plinova između zraka i površine oka i opskrbom avaskularne rožnice nutrijentima i metabolitima (2). TF štiti rožnicu, pomaže zacjeljivanju rana nakon ozljeda i održava udobnost očiju i visokokvalitetan vid (3). Kvaliteta, količina i stabilnost TF ima važnu ulogu u optičkoj kvaliteti oka, održava prozirnost rožnice te predstavlja integralni dio prednje površine oka (4-6). Poremećaji koji utječu na komponente LFU, uglavnom uzrokovani sistemskom ili lokalnom upalom mogu uzrokovati bolest suhog oka (DED) (1,7). DED je multifaktorijski poremećaj koji karakterizira nestabilnost i/ili nedostatak suznog filma što posljedično uzrokuje nelagodu i/ili oštećenje vida i različite stupnjeve epitelopatije površine oka, upalu i neurosenzorne abnormalnostima (8). Etiopatogenetski se razlikuje DED s nedostatnom proizvodnjom vodenaste komponente suza u suznim žlijezdama (ADDE) i evaporativno suho oko (EDE) karakterizirano nestabilnošću suznog filma posljedično disfunkciji Meibomovih žlijezda (9). Pokazalo se da žene imaju oko 50 do 70 % veći rizik od razvoja DED (10) te da je ta razlika još izraženija nakon menopauze, čime se sugerira da su ženski spol i visoka

životna dob najznačajniji čimbenici rizika za razvoj DED (11,12). Porast životne dobi dovodi do smanjenja razina SSH, pa bi sistemske i lokalne razine androgena i estrogena mogle imati značajnu ulogu u patofiziologiji disfunkcije suzne žlijezde. Čini se da su optimalne razine androgena bitne za normalno funkcioniranje suzne i Meibomove žlijezde, dok je uloga estrogena nejasna (13-15). Neka istraživanja sugeriraju proupalno djelovanje estrogena, druga da je učinak protuupalni, dok neka nisu pronašla značajan učinak estrogena na suznu žlijezdu (16-18). Čini se da estrogeni i gestageni relativno malo doprinose spolnim razlikama u ekspresiji gena i spolnom dimorfizmu (SD) suzne žlijezde u usporedbi s androgenima, no kako bi se razjasnila njihova uloga potrebna su daljnja istraživanja (19,20).

Javnozdravstveno opterećenje s DED potaknulo je brojna istraživanja genetske, hormonalne, biokemijske i molekularne osnove ovog poremećaja (21). Dosadašnja istraživanja ukazuju na postojanje spolnih i dobnih razlika u strukturi i funkciji suzne žlijezde, no s obzirom na mali broj istraživanja na ljudskoj populaciji, ne postoje dostatni podaci. U dostupnoj literaturi postoji tek nekoliko istraživanja spolnih razlika suzne žlijezde čovjeka (22-28). Pretragom baza podataka (PubMed, Scopus) za termine „(human AND lacrimal AND gland AND (sexual dimorphism OR sex differences))“ detektira se ukupno 52 rada u PubMed-u. Pokazalo se da postoji varijabilnost spolnih razlika između pojedinih životinjskih vrsta te je potvrđena razlika u morfologiji, imunološkoj, hormonskoj i sekretornoj aktivnosti između suznih žlijezda miša, štakora i zeca (22,29). Dosadašnja istraživanja spolnih razlika ljudske suzne žlijezde ukazuju na postojanje razlika u stupnju degenerativnih promjena vezanih uz starenje te u ekspresiji receptora SSH.

Cilj ovog istraživanja je detaljno proučiti spolne razlike u histološkim značajkama suzne žlijezde čovjeka kroz kvalitativnu analizu histoloških i patohistoloških obilježja, kvantitativnu stereološku analizu strukturnih elemenata žlijezda te analizu ekspresije androgenih receptora (AR) i estrogenih receptora (ER) u tkivu žlijezde. Rezultati ovog rada bi trebali pridonijeti boljem razumijevanje spolnih razlika u strukturi i hormonskoj regulaciji funkcije ljudske suzne žlijezde, a posljedično i boljem razumijevanju razvoja DED.

1.1. Suzna žlijezda

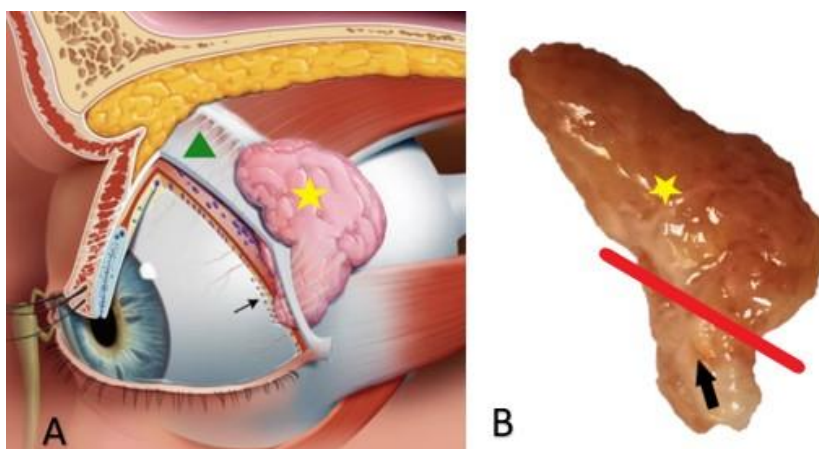
Fiziološka, emotivna i kulturološka uloga suza intrigira čovjeka još od najranijih civilizacija. Najstariji zapisi o nastanku suza datiraju iz starog Egipta. U „Ebersovom Papirusu“ (oko 1550. godine pr.n.e.) spominju se žile koje dovode krv i tekućinu do oka, dok starozavjetni zapisi suze opisuju kao produkt raspada čvrste materije iz srca (30). U djelu „Sushruta Samhita“ (oko 6. st. pr.n.e.) prvi puta su opisane osnove anatomije oka, uloga suznog filma te njegove promjene kod bolesti oka (31). Hipokrat (oko 5. st. pr.n.e.) je pretpostavljao da suze imaju neurogeno porijeklo i da nastaju u moždanim komorama, a u sklopu katarze se putem suza iz mozga izbacuju toksini (32). Galen (129-210.god.) je prvi sugerirao postojanje žlijezde koja proizvodi tekućinu sličnu slini, a čija je funkcija pomoć u pokretljivosti oka. Unatoč tome, do prvih znanstvenih opisa anatomije suzne žlijezde u renesansi prevladavale su teorije o neurogenom i kardiogenom porijeklu suza. Nakon što je T. Wharton 1656. godine otkrio da se lamina kribroza ne drenira prema oku već se otvara u nosnu šupljinu, podržao je Galenovu teoriju o postojanju zasebne žlijezde koja proizvodi suze te ju je nazvao „glandula innominata“ (30). Conrad Victor Schneider (1614-1680. god.) istovremeno dokazuje da su sluznice, a ne mozak, odgovorne za izlučivanje sluzi te ustvrđuje da je sluznica maksilarnih sinusa (Schneiderova membrana) izvor nosnog sekreta (32). Važan korak u razumijevanju funkcije egzokrinih žlijezda je Stensenovo otkriće izvodnog kanala parotidne žlijezde 1660. godine (33,34). Ovo otkriće potaklo je Stensena na daljnje istraživanje porijekla tjelesnih tekućina. Svoja opažanja objavljuje u djelu „Observationes anatomicae“ (1662. god.) u kojemu opisuje princip vlaženja tijela sustavom kanala koji prenose slinu, suze ili sluz te pretpostavlja postojanje egzokrinih žlijezda koje stvaraju navedene tekućine. Stensen je jasno objasnio mehanizam i funkciju suznog aparata: „Pretpostavljam da tekućina koja ovlažuje trepavice potječe od suzne žlijezde, a do oka se provodi putem kanala. Na nastanak suza utječu vanjski i unutarnji uvjeti“ (33). Samuel Thomas von Soemmerring je u svom anatomskom atlasu početkom 19. stoljeća prvi ilustrirao anatomiju suzne i Meibomove žlijezde, a Samuel Ernst Whitnall je 1921. godine u udžbeniku „Anatomija ljudske očne šupljine“ opisao orbitalni i palpebralni režanj suzne žlijezde u čovjeka (35). Krauseove pomoćne suzne žlijezde prvi su puta identificirane 1854. godine na bočnim polovinama gornjeg forniksa gdje se nalazi 8-20 žlijezda te donjeg forniksa gdje se nalazi 2-5 žlijezda (35). Slične pomoćne žlijezde smještene duž gornje granice

tarzusa su neovisno opisali Wolfring (1872.god.) i Cicaccio (1874.god.) (30). Veliki doprinos shvaćanju patofiziologije suznog aparata su dali Otto Schirmer i Henrik Samuel Conrad Sjögren. Schirmer je uz mnogobrojna znanstvena istraživanja suznog aparata uveo i značajnu inovaciju- jednostavni test za procjenu izlučene količine suza koji se rutinski koristi i danas (Schirmerov test) (32). Sjögren je pak identificirao skupinu žena s trijasom suhih očiju, kserostomije i poliartritisa te je definirao Sjögrenov sindrom, čime je postavljen temelj proučavanju DED-a (36).

1.1.1. Anatomija i histologija ljudske suzne žlijezde

Suzne žlijezde su parne egzokrine seromucinozne žlijezde, embrionalnog porijekla iz invaginirane konjunktive. Suzna žlijezda je smještena unutar očne šupljine superolateralno od očne jabučice u koštanom udubljenju čeonu kosti (lat. fossa glandulae lacrimalis). Smještena je koso između postraničnog zida i mekih tkiva očne šupljine. Ima dvije površine (orbitalnu i okularnu) i četiri ruba (gornji, donji, prednji i stražnji). Sprijeda je omeđena orbitalnim septumom i preaponeurotičnim masnim jastučićem, dok je straga priljubljena uz orbitalnu mast koja ispunjava stražnji dio fosse lacrimalis (37). Medijalno je omeđena intermuskularnom membranom između gornjeg ravnog mišića (lat. m. rectus superior) i postraničnog ravnog mišića (lat. m. rectus lateralis), postrančno s kosti postraničnog zida očne šupljine, a svojim donjim polom se proteže sve do zigomatiko-frontalnog šava (32,37,38) (slika 1A). Makroskopski je ružičasto-žute boje. Nema pravu kapsulu, već nježnu pseudokapsulu (slika 1B). Stražnji pol žlijezde se naslanja na orbitalno masno tkivo, pa se mikroskopski često mogu vidjeti masni režnjići koji se miješaju s režnjevima suzne žlijezde. Živci i krvne žile u žlijezdu ulaze na hilusu smještenom na površini oka gdje je žlijezda čvrsto priljubljena uz periorbitu preko svoje ovojnice (32). Suzna žlijezda je nepotpuno podijeljena u dva režnja postraničnim dijelom aponeuroze mišića levatora palpebrae superiorisa (LPS) preko svoje prednje površine, no u stražnjem dijelu postoji tanki sloj parenhima između režnjeva (37-39) (slika 1A). Kaudalno proširenje aponeuroze LPS formira čvrsti "donji Schwabeov ligament" koji učvršćuje donji dio žlijezde između bočne stijenke očne šupljine i proširenja ovojnice gornjeg ravnog mišića (40). U ljudskoj suznoj žlijezdi razlikujemo gornji odnosno palpebralni i donji odnosno orbitalni režanj suzne žlijezde (37). Orbitalni režanj je veći i čini 60-70% volumena suzne žlijezde, a njegovi režnjići su gušće stisnuti jedan uz drugog zahvaljujući ograničenom prostoru između očne jabučice i kosti (32) (slika 1B). Orbitalni režanj ima diskoidni ovalni oblik,

prosječne je visine oko 20 mm, širine oko 12 mm i debljine oko 5 mm (37). Veličinom može varirati te su opisane i dimenzije do 20 x 25 x 5 mm (24,26). Palpebralni režanj je površinom i debljinom manji, relativno ravan i varira u dimenzijama od 9-15 mm duž svoje dulje osi, 8 mm poprečno, a u prosjeku je 2 mm debljine (32,41). Pojedine studije rađene nuklearnom magnetskom rezonancom (NMR) su pokazale postojanje značajnih varijacija dimenzija suzne žlijezde ovisno o strani tijela, dobi i spolu, dok druge radiološke studije nisu uspjele dokazati ove varijacije (42,43).

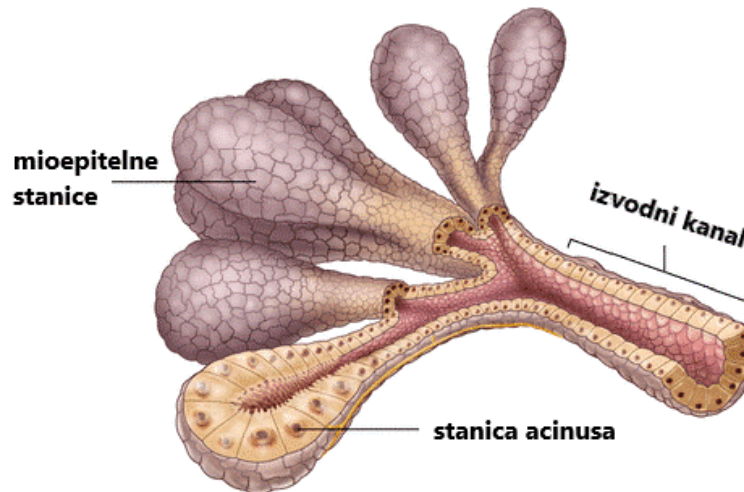


Slika 1. (A) Smještaj suzne žlijezde u očnoj šupljini. Suzna žlijezda je nepotpuno podijeljena u orbitalni (žuta zvijezda) i palpebralni režanj (crna strelica) postraničnim dijelom aponeuroze mišića levator palpebrae superiorisa (LPS) (zeleni trokut). (B) Prikaz orbitalnog (žuta zvijezda) i palpebralnog reznja (crna strelica) na makroskopskom preparatu. Izvor: vlastiti materijal.

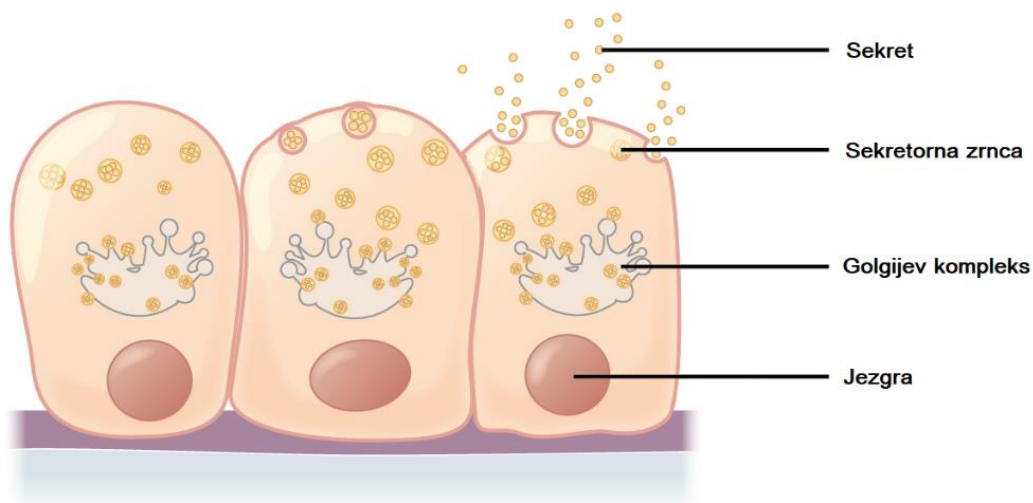
Histološki, suzna žlijezda je klasična tubuloalveolarna žlijezda, slične građe kao i žlijezde slinovnice, gušterača i mliječne žlijezde (24, 44) (slika 2). Prema tipu sekrecije se radi o seromucinoznoj žlijezdi merokrine varijante kod koje se sekrecija iz stanica acinusa odvija ispuštanjem sekretornih zrnaca u lumen acinusa (45) (slika 3).

Suzna žlijezda je glavni izvor tekućine, elektrolita i proteina u suznoj tekućini. Žljezdani parenhim građen je od 3 glavna tipa stanica: stanice acinusa, duktalnih epitelnih stanica i mioepitelnih stanica (24) (slika 2). Stanice acinusa čine oko 80 % parenhima zdrave suzne žlijezde, dok duktalne stanice čine 10 % do 12 % stanične populacije (46). Osnovna strukturna i funkcionalna jedinica suzne žlijezde je acinus. Otoci acinusa i manjih izvodnih kanala (intralobularni kanalići) čine organizacijske jedinice reznjiće (lobuluse) (slika 4-6). Otoci reznjića čine reznjeve žlijezde (lobuse). Reznjići su

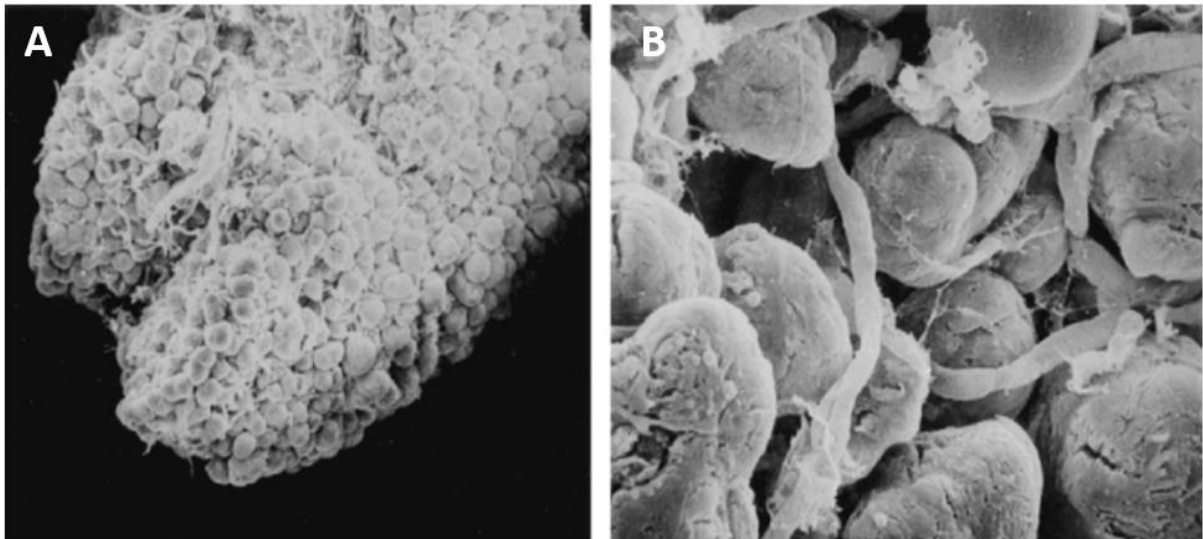
međusobno odvojeni rahlim vezivnim tkivom kroz koje prolaze interlobularni izvodni kanalići, živci i krvne žile (slika 6).



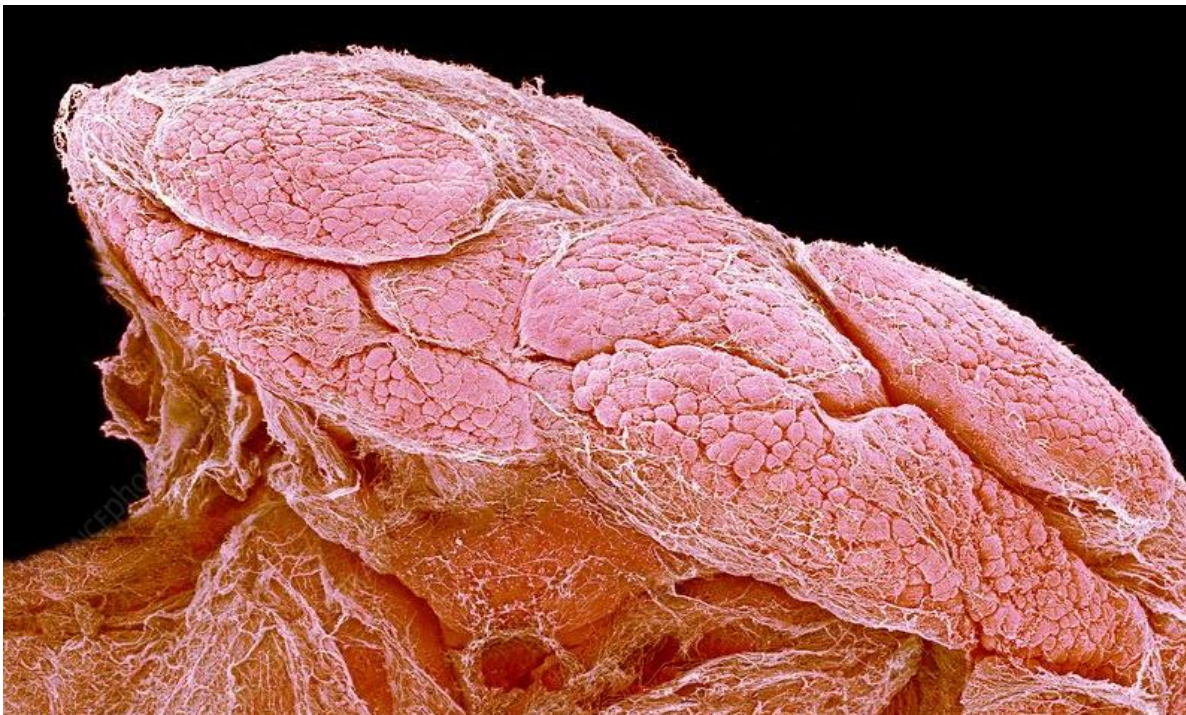Slika 2. Shematski prikaz histološke građe tubuloalveolarne suzne žlijezde. Tri osnovna tipa stanica: stanice acinusa, duktalne epitelne i mioepitelne stanice. Stanice acinusa izlučuju sekret u lumen acinusa koji okružuju svojim vršnim membranama. Sadržaj iz lumena acinusa se drenira u prijelazne, a zatim u sve veće izvodne kanaliće. Istiskivanju sadržaja pomažu mioepitelne stanice koje okružuju bazalnu membranu acinusa i izvodnih kanalića. Izvor: slobodno dostupno na <https://www.slideshare.net/ShraddhaKadam71/lacimal-apparatuspptx-253367188>, prerađeno.



Slika 3. Merokrina varijanta egzokrine žlijezde- sekrecija putem sekretornih zrnaca. Izvor: slobodno dostupno na https://en.m.wikipedia.org/wiki/File:405_Modes_of_Secretion_by_Glands_Merocrine.png, prerađeno.

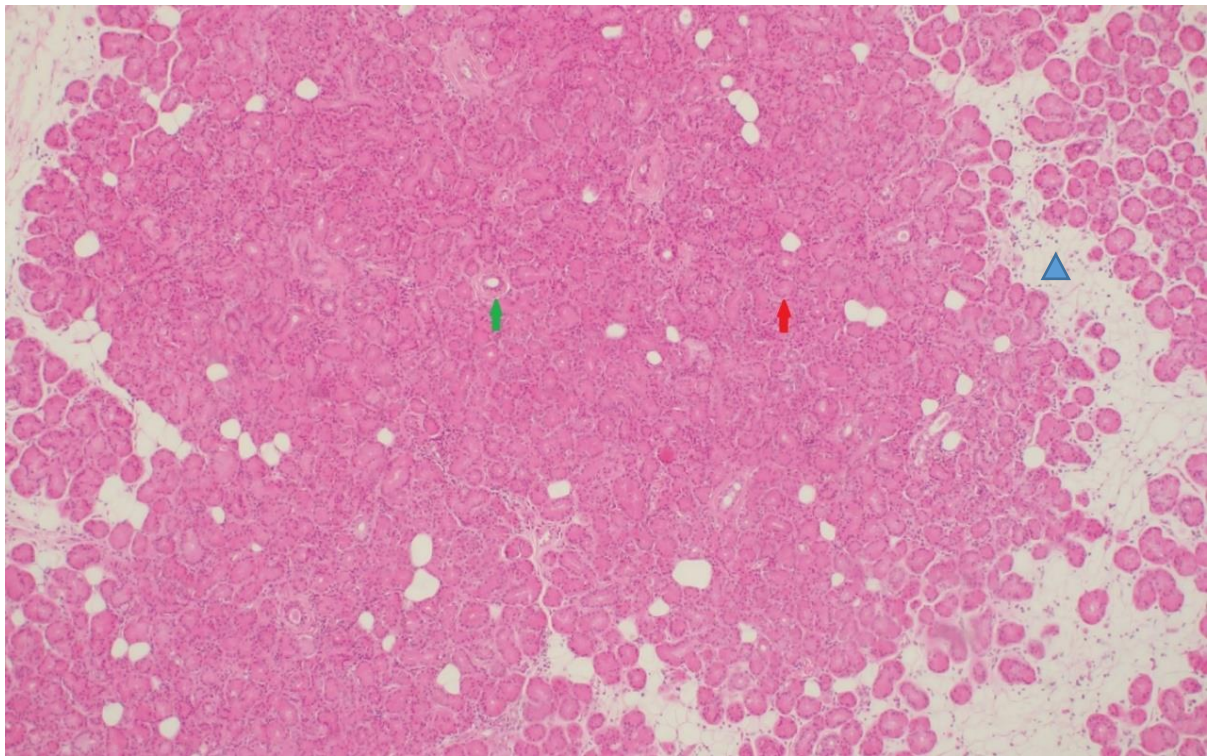


Slika 4. Mikrofotografije ljudske suzne žlijezde gledane elektronskim mikroskopom nakon uklanjanja vezivnog tkiva KOH-kolagenazom. (A) Mnogobrojni acinusi koji čine grozdastu strukturu režnjića. (B) Na većem povećanju je vidljiva kapilarna mreža oko acinusa. Izvor: preuzeto uz dopuštenje na <https://www.sciencephoto.com/media/568740/view/lacrimal-gland-sem>.



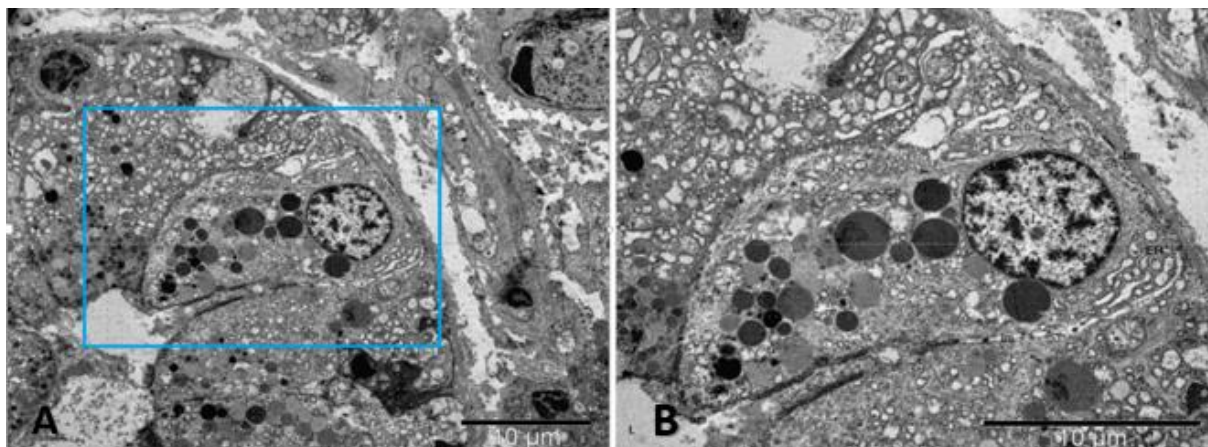
Slika 5. Mikrofotografija suzne žlijezde kunića napravljena skenirajućim elektronskim mikroskopom (SEM). Izvor: preuzeto uz dopuštenje na <https://sciencephotogallery.com/featured/1-lacrimal-gland-susumu-nishinaga.html>.

Svaki acinus je građen od piramidalno oblikovanih stanica acinusa koje su apikalnom membranom orijentirane prema lumenu acinusa, lateralno se između stanica nalazi lateralna membrana, a bazalno leže na bazalnoj membrani (slika 7). Izvodni kanali su obloženi kubičnim epitelnim stanicama povezanim s luminalnim stranama acinarnih stanica (46). Oni počinju prijelaznim kanalićima koji imaju jedan red kubičnih epitelnih stanica, dok intralobularni kanalići imaju 2-3 reda kubičnih epitelnih stanica. Mioepitelne stanice leže na bazalnoj membrani okružujući acinarne i duktalne stanice. Imaju zvjezdastu morfologiju, a njihova kontrakcija doprinosi istiskivanju sadržaja iz acinarnih stanica u lumen acinusa. Mioepitelne stanice nisu vidljive kod klasičnog bojenja hemalaunom i eozinom (HE) (47). Osim ova tri tipa epitelnih stanica, stroma suzne žlijezde također sadrži fibroblaste koji izlučuju izvanstanični matriks i mastocite koji luče histamine i proteine matriksa u međustanične prostore (46).



Slika 6. Histologija ljudske suzne žlijezde, HE bojenje, povećanje 40x. Režnjići omeđeni rahlim vezivnim i masnim tkivom (plavi trokut) građeni su od gusto zbijenih acinusa (crvena strelica)

i intralobularni izvodnih kanalića (zelena strelica) okruženih oskudnim rahlim vezivom. Izvor: vlastiti materijal.



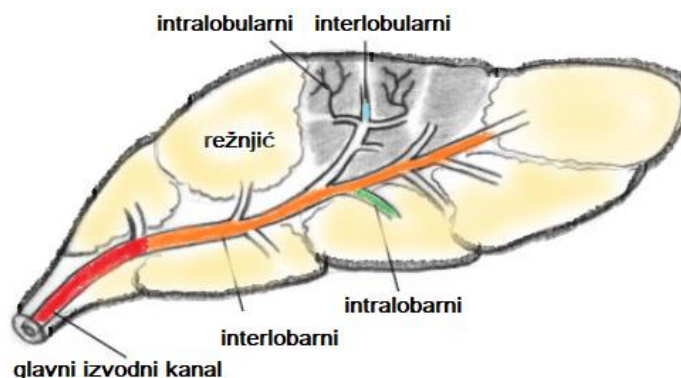
Slika 7. Histologija ljudske suzne žlijezde promatrana transmisijskim elektronskim mikroskopom, mjerilo 10 μ m. (A) Piramidalne stanice acinusa koje okružuju lumen acinusa, u plavom kvadratu je označeno područje uvećano na mikrofotografiji B. (B) Stanica acinusa su apikalnom membranom (am) orijentirane prema lumenu (L) acinusa, lateralno se između acinarnih stanica nalazi lateralna membrana (lm), a bazalno- bazalna membrana (bm). U citoplazmi stanica su uočljive mnogobrojne sekretorne granule (sg), izražena heterogena jezgra (j), mitohondriji (m) i endoplazmatski retikulum (ER). Izvor: vlastiti materijal.

Kanalni sustav ljudske suzne žlijezde započinje prijelaznim (interkaliranim) kanalićima koji se ulijevaju u intralobularne kanaliće, a zatim u interlobularne kanaliće koji konačno završavaju u širokim izvodnim kanalima koji se otvaraju na površinu oka. Pri tome izvodni kanali orbitalnog reznja prolaze i kroz palpebralni reznaj, što je važno jer njihova opstrukcija ima reperkusije na sekretorno tkivo žlijezde. Izvodni kanali se otvaraju u gornji temporalni konjunktivalni forniks, oko 5 mm iznad ruba tarzusa (48). Broj izvodnih kanala varira. Sappey (1853-1872. god.) je opisao 8-13 izvodnih kanala suzne žlijezde koji se otvaraju u konjunktivu, 3 do 5 iz orbitalnog reznja i 2 do 5 iz palpebralnog reznja dok su druge studije pokazale i veći broj izvodnih kanala, u rasponu od 6 do 14 iz orbitalnog reznja i 5 do 12 iz palpebralnog reznja (24,37). Izvodni kanali orbitalnog i palpebralnog reznja su odvojeni i obično slijede valoviti tok. Vrlo blisko su priljubljeni uz konjunktivu i teško je izolirati njihove otvore.

Prema aktualnim spoznajama na životinjskim modelima, koncept isključivo ekskretorne uloge izvodnih kanala u procesu stvaranja suza je zastario pa im se danas pripisuje i značajna sekretorna uloga. Sekrecija suza je višefazni proces: acinusi

stvaraju primarnu tekućinu koja predstavlja ultrafiltrat plazme sastavljen dominantno od vode i iona. Prolaskom kroz kanalni sustav tekućina se modificira posredstvom duktalnih epitelnih stanica, primarno dodatkom kalija i regulacijom proteinskog sastava suza pri čemu različiti segmenti kanalnog sustava imaju različite uloge u lučenju tekućine (49,50). Pokazalo se da je ekspresija natrijsko-kalijske pumpe 3-5 puta veća na bazolateralnim membranama duktalnih epitelnih stanica nego na stanicama acinusa (51). Gotove suze sadrže ione natrija, kalija, magnezija, kalcija, klorida, bikarbonata i fosfata koji značajno pridonose osmolarnosti suza. Duktalne stanice sadrže i mnogobrojne sekretorne granule, što sugerira njihovu ulogu u regulaciji proteinskog sastava suza (45). Proteini u suzama su heterogeni. U dostupnoj literaturi je opisan 491 protein u sastavu suznog filma. Najznačajniji su lipokalin, lipofilin, laktoferin, lizozim, serumski albumini i IgA. Procijenjeno je da duktalne stanice stvaraju čak 30 % konačnog volumena suza iako čine oko 15 % ukupnog volumena žlijezde (46, 52). Ove spoznaje su dodatno potvrđene istraživanjem genske ekspresije stanica acinusa odnosno duktalnih stanica žlijezda štakora. Pokazalo da obje vrste stanica ekspimiraju gene za mnogobrojne ionske kanale, a dominantna sekrecija kalija se ostvaruje posredstvom duktalnih stanica (50).

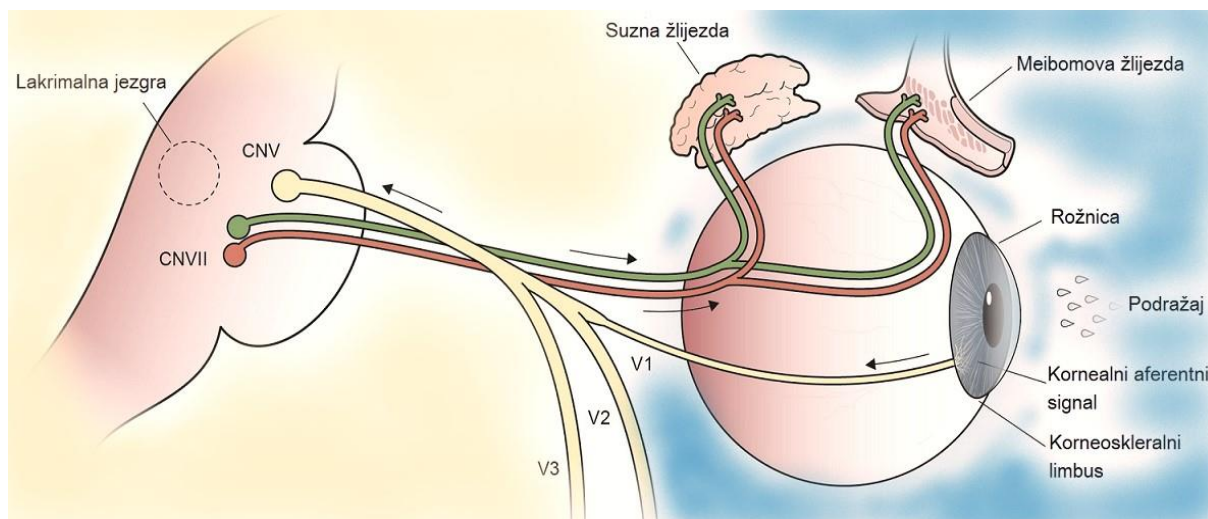
Mikrostrukturna organizacija kanalnog sustava je temeljito proučena na modelu kunića (53) (slika 8). Na temelju anatomskih i histoloških razlika te razlike u ekspresiji gena, autori su kanalni sustav suzne žlijezde kunića podijelili u sljedeće segmente: iz acinusa sadržaj prelazi u interkalirane kanaliće, zatim u intralobularne kanaliće. Intralobularni kanalići se spajaju u interlobularne, a zatim u intralobarne, pa interlobarne i na kraju u glavni izvodni kanal (53). Autori su pokazali i značajne razlike u ekspresiji mRNA za različite transportne proteine u stanicama različitih segmenata izvodnog sustava što sugerira njihovu različitu ulogu u sekretornom procesu (49,53).



Slika 8. Kanalni sustav suzne žlijezde kunića. Izvor: vlastiti materijal.

Glavnina krvne opskrbe suzne žlijezde potječe od lakrimalnog ogranka oftalmičke arterije. Dio opskrbe dolazi od ogranke infraorbitalne arterije, a alternativno i od ogranaka a. meningice recurrens. Lakrimalna arterija prolazi kroz žlijezdu i putuje prema gornjoj i donjoj vjeđi. Venska drenaža se ostvaruje oftalmičkom venom koja prati arteriju te se ulijeva u gornju oftalmičku venu.

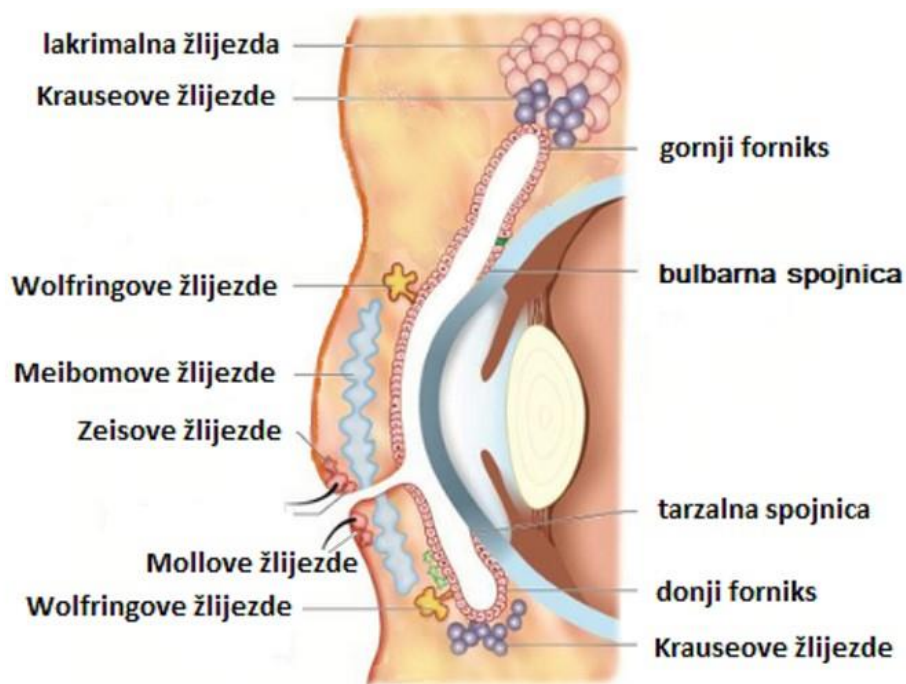
Stimulacijom očne površine dolazi do aktivacije aferentnog kraka refleksnog lučenja suza iz suzne žlijezde. Refleksni luk započinje na osjetnim živčanim ograncima u rožnici, rubovima vjeđa ili spojnici ili pak aktivacijom optičkog živca izlaganjem jakoj svjetlosti. Aferentna osjetna inervacija potječe od lakrimalnog živca koji je pak ogranak oftalmičke grane n. trigeminusa. Lakrimalni živac anatomski prati lakrimalnu arteriju i venu te prolazi kroz suznu žlijezdu i nastavlja do vjeđa kojima također daje osjetnu inervaciju. Eferentni dio refleksnog luka čine autonomna parasimpatička i simpatička vlakna. Simpatička vlakna potječu iz gornjeg cervikalnog ganglija te putuju uz lakrimalnu arteriju do zigomatičnog živca. Parasimpatička vlakna potječu centralno iz gornje salivarne jezgre u ponsu te kao dio ličnog živca napuštaju moždano deblo. Zatim se odvajaju od ličnog živca kao n. petrosus superficialis maior te se nakon prekapčanja u sfenopalatinom gangliju uklapaju u zigomatični živac. Eferentni signal se prenosi u suznu žlijezdu, akcesorne suzne žlijezde, vrčaste stanice i Meibomove žlijezde (slika 9).



Slika 9. Shematski prikaz aferentnog i eferentnog kraka refleksnog luka lučenje suza iz suzne žlijezde. Izvor: vlastiti materijal.

1.1.2. Akcesorne suzne žlijezde

Kod čovjeka uz glavnu suznu žlijezdu nalazimo i mnogobrojne manje akcesorne suzne žlijezde (slika 10). Krauseove pomoćne suzne žlijezde prvi su put identificirane 1854. godine na bočnim polovicama gornjeg forniksa konjunktive gdje ih ima 8-20 i na bočnim polovicama donjeg forniksa gdje obično nalazimo 2-5 žlijezda. Slične pomoćne žlijezde, iako u manjem broju, identificirali su Wolfring (1872. godine) i Cicaccio (1874. godine) duž gornje granice tarzusa (32,37,39). Male akcesorne žlijezde nalazimo i u karunkuli (Popovljeva žlijezda) i plici semilunaris. Tijekom embrionalnog razvoja pomoćne suzne žlijezde se razvijaju nešto kasnije od glavne suzne žlijezde (39,54). I oblikom i funkcijom su slične glavnoj suznoj žlijezdi te djeluju kao dio LFU zajedno sa površinom oka i mozgom (55). U njima je dokazana ekspresija laktoferina, lizosoma, epidermalnog faktora rasta (EGF), sekretornog IgA i fosfolipaze A2 te adrenergičkih receptora (56). Za lučenje lipidne komponente TF su odgovorne Meibomove tarzalne žlijezde dok Mollove i Zeisove žlijezde luče uljnu komponentu za održavanje folikula trepavica (57).



Slika 10. Akcesorne suzne žlijezde i lojne žlijezde periokularnog područja. Izvor: slobodno dostupno na <https://www.slideshare.net/getachewdesalegn/eye-lid-anatomy-slideshare>, prerađeno.

1.2. Lakrimalna funkcionalna jedinica

Proizvodnja suza je složen proces posredovan međudjelovanjem živčanog, mišićnog, endokrinog, vaskularnog i imunološkog sustava (55).

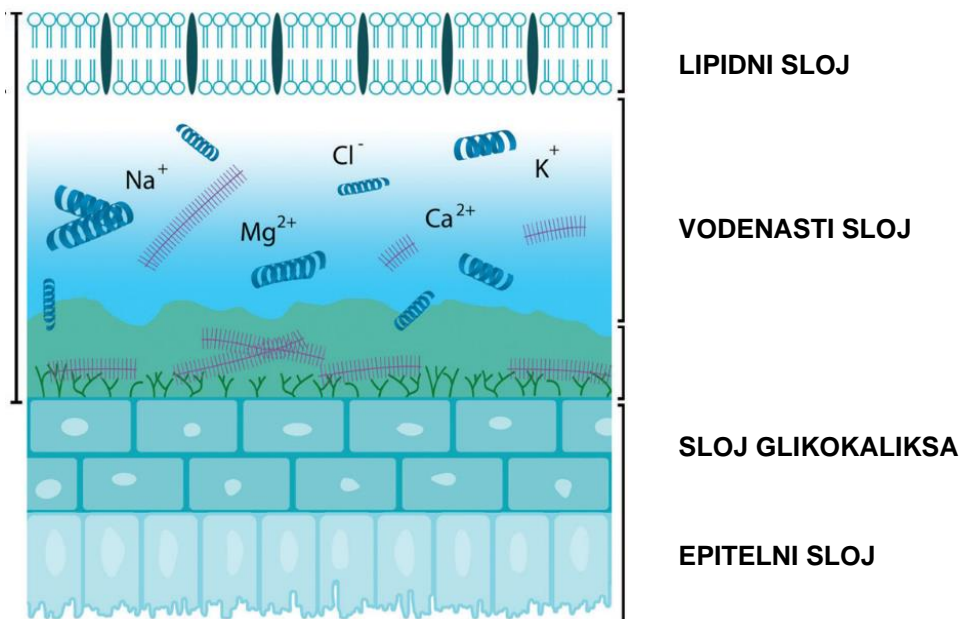
Kod čovjeka razlikujemo 4 tipa lučenja suza: osnovno (bazalno) lučene suze, refleksno lučene suze, emotivne suze i suze kod zatvorenih očiju (58). Osnovne suze ili suze otvorenog oka dio su suznog filma koji prekriva vanjsku površinu oka. Upravo ovaj podtip suza nedostaje kod pacijenata s DED. Refleksne suze nastaju nakon stimulacije površine oka (na primjer parama luka) ili nakon stimulacije refleksnog luka (na primjer nazalne stimulacije refleksa kihanja). Emocionalne suze također nastaju nakon stimulacije, ali u ovom slučaju putem emocija kao što je tuga. Suze zatvorenog oka su one koje se mogu sakupiti s površine oka neposredno nakon razdoblja sna (58). Tipovi suza se razlikuju po svom sastavu (59).

Suzna žlijezda, akcesorne suzne žlijezde, suzni film, epitel rožnice i spojnice, spojničke vrčaste stanice i Meibomova žlijezda sa neuralnim refleksnim lukom čine LFU (1).

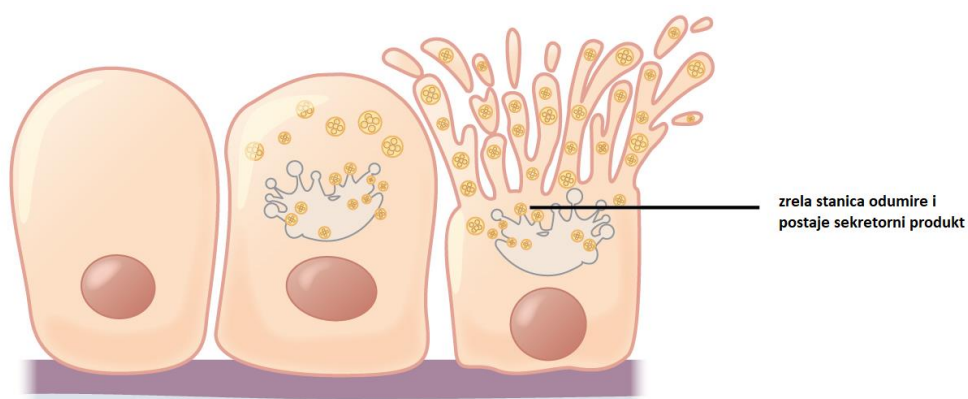
Uredna funkcija svih komponenata LFU je neophodna za uredno ovlaživanje oka i održanje integriteta površine oka (60).

Suzni film predstavlja fizičku i imunološku barijeru oka njegovu površinu od invazije patogena, omogućujući prehranu površnih slojeva rožnice izmjenom plinova između zraka i površine oka te opskrbom avaskularne rožnice nutrijentima i metabolitima (61). Kvaliteta, količina i stabilnost suznog filma ima važnu ulogu u optičkoj kvaliteti oka, održava prozirnost rožnice te predstavlja integralni dio prednje površine oka (2-5).

Suzni film ima kompleksnu građu. Iako se tradicionalno se prema Wolffu sastoji od 3 sloja: vanjskog lipidnog, srednjeg vodenastog i unutarnjeg mucinoznog, danas je poznato da suzni film ima još kompleksniju građu. Razlikujemo vanjski sloj u kojemu dominiraju lipidi i interkalirani proteini, srednji sloj koji je uglavnom sastavljen od vode, elektrolita, proteina i mucina te unutarnji sloj koji je viskozan te s transmembranskim glikoproteinima i mucinima povezuje suzni film i epitelne stanice površine rožnice (6,62-65) (slika 11). No, prekornealni suzni film se zapravo ponaša se kao jedna dinamička funkcionalna jedinica s različitim odjeljcima (66). Lipidni sloj suznog filma debljine je približno 40 nm, smanjuje površinsku napetost preokularnog suznog filma u kontaktu sa zrakom i rezultira širenjem suznog filma po površini oka dok lipidi iz Meibomovih žlijezda iznad vodene podfaze suznog filma sprečavaju njeno kolabiranje (4,67,68). Meibomove žlijezde, a manjim dijelom i Zeisove i Mollove žlijezde, sudjeluju u lučenju komponenata lipidnog sloja kao glavni izvor lipida (slika 10). Meibomski lipid je izlučevina Meibomovih tubuloalveolarnih holokrinih žlijezda koje u procesu lučenja ispuštaju svoj cijeli sadržaj (slika 12). Unutar tarzalnih ploča u gornjem kapku se nalazi oko 30 do 40 Meibomovih žlijezda, a u donjem kapku 20 do 30 žlijezda (6). Vodeni i mucinski sloj se smatraju jedinstvenim mukovodenim slojem suznog filma koji ima formu gela (69). Glavnina vodenog sloja se luči iz suzne žlijezde, oko 10 % iz akcesornih suznih žlijezda, no sve se više prepoznaje i važnost epitela rožnice i konjunktive u proizvodnji vodenaste komponente suznog filma kroz njihovo dodatno lučenje elektrolita, vode i mucina (1,38,55,70-72). Nekada se smatralo da je glavna suzna žlijezda odgovorne za refleksno lučenje suza, dok su pomoćne suzne žlijezde odgovorne za bazalno lučenje suza (73). Međutim, na temelju sličnosti u inervaciji, danas se smatra da sve suzne žlijezde istovremeno doprinose i bazalnom i refleksnom lučenju suza (72). Unutarnji sloj suznog filma većim dijelom stvaraju vrčaste stanice spojnice, a u manjoj mjeri epitelne stanice spojnice i rožnice (74).



Slika 11. Prikaz slojeva suznog filma. Izvor: slobodno dostupno na <https://www.slideshare.net/SmriteRanabhat/components-of-lubricating-agents>, prerađeno.



Slika 12. Holokrine žlijezde- sekret se izlučuje nakon rupture plazmatske membrane što dovodi do odumiranja epitelne stanice. Izvor: slobodno dostupno na https://en.m.wikipedia.org/wiki/File:405_Modes_of_Secretion_by_Glands_Holocrine.png, prerađeno.

1.3. Bolest suhog oka

Bolest suhog oka (DED, keratokonjunktivits sicca) je multifaktorijalna bolest koju karakterizira nestabilnost i/ili deficit suznog film što uzrokuje nelagodu i/ili oštećenje

vida, a praćeno je razlićitim stupnjevima epiteliopatije oćne površine, upalom i neurosenzornim abnormalnostima (8). Ključni kriteriji za dijagnozu DED-a su nestabilnost suznog filma, upala, oćna nelagoda i oštećenje vida (8,75). Patofiziološki, ključni pokretać poremećaja je gubitak vode isparavanjem što dovodi do hiperosmolarnog oštećenja tkiva koje zatim izravno ili induciranjem upale uzrokuje gubitak epitelnih i vrćastih stanica (76). Posljedićno, smanjenje vlažnosti oćne površine dovodi do ranog pucanja suznog filma i dodatnog povećanja hiperosmolarnosti zatvarajući zaćarani krug (4,76). Posljedićna upala i razgradnja epitela izlaže i iritira nociceptivne receptore na površini oka i dovodi do aktivacije osjetnih živaca i posljedićnog osjećaja nelagode. Nestabilnost suznog filma remeti i njegova optićka svojstva što postaje dodatni izvor nelagode (4,8,75,77). Mehanićke abrazije uzrokovane poremećajima ruba kapaka, kao što je zaćepljenje otvora Meibomove žlijezde i konjunktivohalaza, mogu uzrokovati mikrotraume na površini oka povezane s treptanjem i utjecati na dinamiku suza. Abnormalnosti kapaka, kao što je lagoftalmus, nepotpuno i smanjeno treptanje ili loše prijanjanje kapka na oćnu jabučicu takoćer mogu promovirati nestabilnost suznog filma (8).

DED moće biti karakteriziran nedovoljnom kolićinom suza ili pojaćanom evaporacijom suza s posljedićnom promjenom osmolarnosti suza i povećanim osmotskim stresom površine oka (78,79). Etiološki se moće podijeliti u 2 podtipa: 1. podtip s nedostatkom vodenastog sloja suznog filma (ADDE) i 2. evaporativni podtip s nedostatkom lipidnog sloja (EDE), iako ćesto postoji kombinacija oba podtipa (9,80,81) (slika 13). Disfunkcija Meibomovih žlijezda (MGD) dovodi do EDE dok disfunkcija suzne žlijezde dovodi do ADDE. Danas je široko prihvaćeno da postoje dvije potkategorije MGD temeljene na lućenju Meibomove žlijezde: prvi je hiposekretorni ili opstruktivni podtip, a drugi je hipersekretorni podtip (82). U širem smislu, DED moćemo podijeliti na 4 potkategorije: suho oko zbog lipidne anomalije (LADE), suho oko zbog vodenastog deficita (ATD), alergićno/toksićno suho oko (ADE) i primarne epiteliopatije i anomalije vjećne površine (LSADE). Od ovih potkategorija je najćešće LADE te zatim ADE (83).

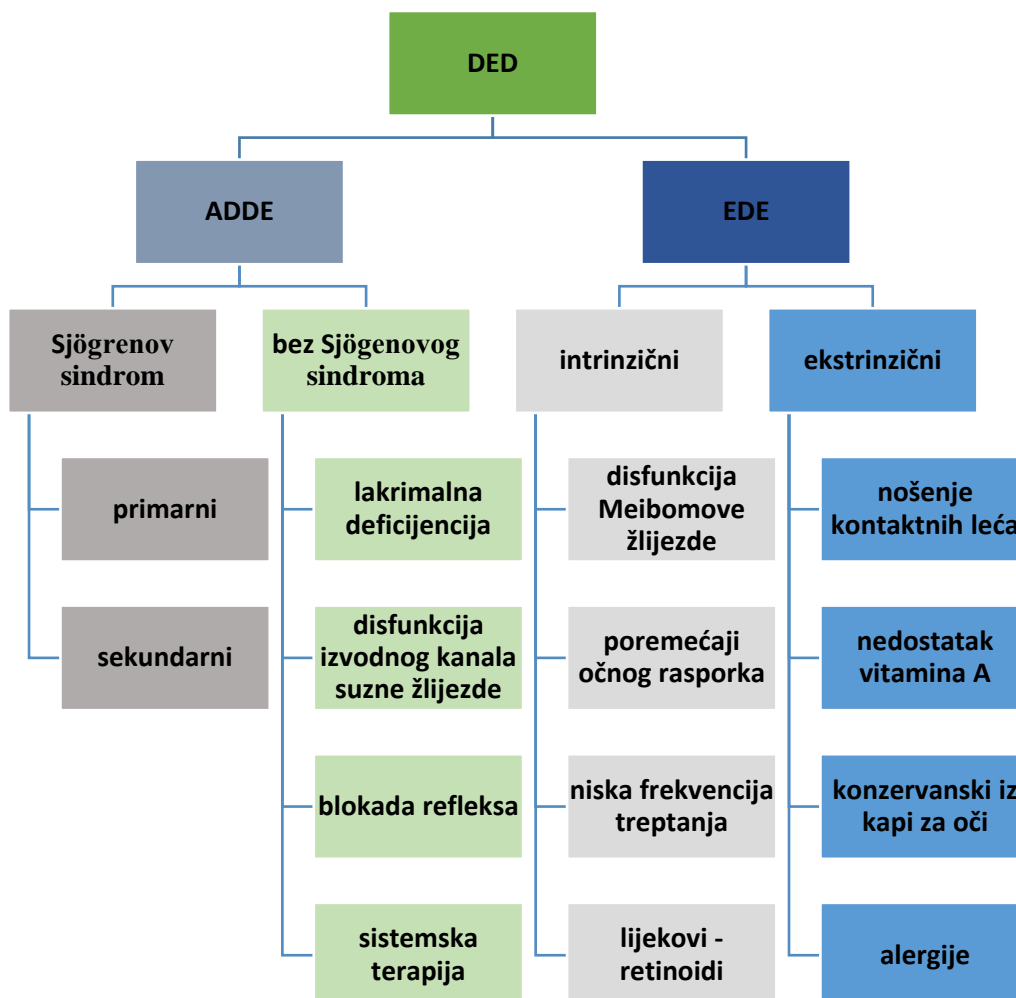
Prevalencija simptoma suhog oka i disfunkcije suznog filma povećava se s dobi te se javlja kod otprilike 5 % do 34 % populacije ovisno o kriterijima kojima se definira te razlikama meću ispitivanim populacijama (84). Prema literaturi, 6.8% odrasle populacije SAD-a zadovoljava kriterije za dijagnozu suhog oka. Prevalencija raste s dobi, pa je bolest dijagnosticirana u 2.7 % populacije u dobi od 18 do 34 godine

odnosno u 18.6 % populacije starije od 75 godina. Prevalencija je viša u žena (8.8 % populacije) u odnosu na muškarce (4.5 % populacije) (85). Prema Albietz i sur. ukupna prevalencija DED je oko 10.8 % sa značajno većom prevalencijom kod ispitanika starijih od 40 godina (18.1 %) u usporedbi s mlađima od 40 godina (7.3 %) (83). U navedenoj studiji LADE je bio najzastupljeniji podtip DED (4.0 %), zatim ADE s 3.1 %, LSADE s 1.8 % i ATD s 1.7 %. ATD je bio jedini podtip sa značajnom razlikom u spolnoj prevalenciji, a bio je zastupljeniji u žena. Prevalencija LADE i ATD bila je značajno veća u osoba starijih od 40 godina (83). Budući da žene imaju oko 50 do 70 % veći rizik od razvoja DED-a, s razlikama koje su još izraženije nakon menopauze, čini se da su ženski spol i porast životne dobi značajni čimbenici rizika za razvoj DED (7,10). Dokazani su brojni čimbenici razvoja i progresije DED, a sustavno ih možemo podijeliti na intrinzične i ekstrinzične čimbenike (86). Intrinzični čimbenici uključuju autoimunost, hormonsku neravnotežu, sistemske bolesti kao što je diabetes mellitus, nasljedne bolesti, živčane oštećenja i disbioze crijeva (87-103). Vanjski čimbenici podrazumijevaju okolišne faktore s učinkom na funkciju LFU: ponašanja i navike kao što je pušenje i vrijeme provedeno pred ekranom, nošenje kontaktnih leća, laserske operacije oka (LASIK, SMILE), primjena određenih vrsta sistemskih lijekova i lijekova za oči (antidepresivi, beta-blokatori, diuretica, oralni kontraceptivi, glaukomijski bolesnici liječeni s topikalnim beta-blokatorima) i prehrana siromašna omega-3 nezasićenim masnim kiselinama (104-116). Najčešći autoimuni poremećaj koji se povezuje s DED je Sjögrenov sindrom (SS) kod kojega su prvenstveno zahvaćene suzne žlijezde i žlijezde slinovnice, a preko 90 % oboljelih su žene (117). Drugi autoimuni poremećaji poput sarkoidoze i Gravesove bolesti mogu uzrokovati neinfektivni dakrioadenitis i DED. Mnogo rjeđe, suho oko je posljedica drugih kroničnih upalnih stanja (IgG4 vezana bolest, inflamatorni orbitalni pseudotumor, kronični GVHD, sarkoidoza, dijabetes), zračenja i infekcija (HIV, CMV, hepatitis C).

Sve je više dokaza da suho oko prati kronična upala, što pokazuju brojna istraživanja. Danas se smatra da su kronična upala i autoimunost glavni etiološki faktori za razvoj DED. Povećane razine medijatora upale kao što su IL-1 β , IL-6, IL-8, IL-17, TNF- α i IFN- γ su detektirane u konjunktivi i suznoj tekućini pacijenata sa suhim okom u usporedbi s kontrolnom skupinom (118-120). Također, pokazalo se da kod DED postoji povećana proizvodnja matriksnih metaloproteinaza, povećane razine kemokina i proteina uključenih u oksidativni stres, povećana skvamozna metaplazija epitela očne

površine, gubitak vrčastih stanica i povećani stres endoplazmatskog retikuluma (121, 122).

Tijekom procesa starenja dolazi do disregulacija imunološkog sustava što dovodi do kvantitativnih i kvalitativnih promjena protutijela i citokina i posljedičnog postupnog pada imunosti i porasta autoimunosti. Starenje suzne žlijezde dovodi do njenih funkcionalnih promjena, smanjenja inervacije i sekretorne aktivnosti (123). Od strukturnih promjena se javljaju: a) promjene na sekretornom tkivu žlijezde- atrofija acinusa te simultana periacinarna i difuzna fibroza, b) promjene kanalnog sustava- periduktalna fibroza, dilatacija i proliferacija izvodnih kanala, c) kronične upalne promjene- limfocitna infiltracija, periduktalna limfocitna infiltracija te d) masna infiltracija žlijezde (23).



Slika 13. Shematski prikaz podtipova DED i podležećih etioloških faktora za razvoj bolesti.

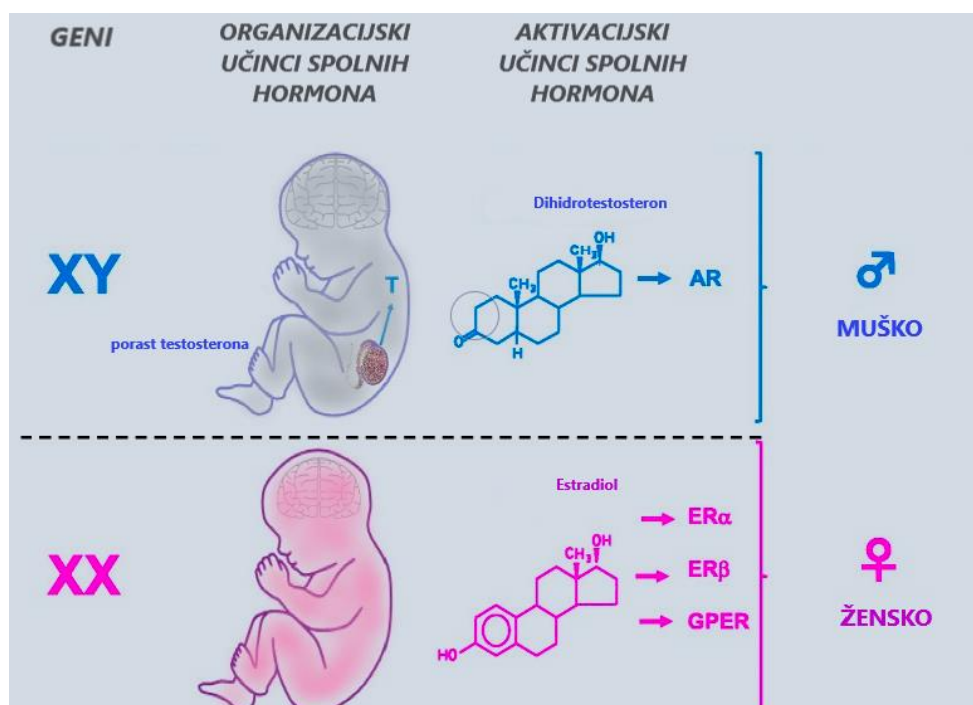
Izvor: vlastiti materijal.

1.4. Razvoj spolnih razlika

Kod sisavaca je podjela spolova binarna tako da razlikujemo muške i ženske jedinke. Proces diferencijacije spola podrazumijeva niz događaja tijekom fetalnog razvoja kojima se formira jedinka muškog ili ženskog spola s pripadajućim gonadama i spolnim hormonima koje one luče. Kronološki se proces diferencijacije spola dijeli u 3 faze: determinacija kromosomskog spola pri oplodnji, uspostavljanje gonadalnog spola i razvoj primarnih spolnih obilježja (124). Daljnje produbljivanje spolnih razlika nakon rođenja je primarno uvjetovano razinama steroidnih spolnih hormona (SSH) te okolišnim i bihevioralnim faktorima, a najintenzivnije je tijekom puberteta.

Šire gledano, spolne razlike kod sisavaca proizlaze iz učinaka triju skupina bioloških čimbenika prirođeno različitih u muškaraca i žena te iz vanjskih okolišnih i bihevioralnih čimbenika:

1. učinaka spolnih kromosoma (125,126)
2. trajnih (organizacijskih) učinaka SSH posredovanih njihovim djelovanjem tijekom intrauterinog razvoja
3. reverzibilnih (aktivacijskih) učinaka SSH tijekom puberteta (127) (slika 14).
4. okolišnim i bihevioralnim utjecajima koji se manifestiraju kroz epigenetske promjene, ali i izravnom aktivacijom hormonskih receptora endokrinim disruptorima iz okoliša, čime se briše granica između bioloških i okolišnih učinaka (128-131).



Slika 14. Diferencijacija spola: spolni kromosomi determiniraju spol u trenutku oplodnje. Kod inicijalno spolno indiferentnog fetusa se u prisutnosti Y kromosoma formiraju testisi koji posredstvom testosterona (T), AMH i INSL3 dovode do virilizacije gonada i razvoja muškog vanjskog spolovila. Kod fetusa bez Y kromosoma se razvijaju jajnici koji posredstvom estrogena omogućuju razvoj ženskog spolovila. Ovakav učinak SSH u fetalnom razdoblju je strukturalan i trajan, odnosno „organizacijski“. U pubertetu porast SSH ima „aktivacijski“ učinak na razvoj sekundarnih spolnih osobina. Izvor: vlastiti materijal.

1.4.1. Uloga spolnih kromosoma u spolnoj diferencijaciji

X i Y kromosomi su evoluirali iz para autosoma tijekom 160 milijuna godina. Iako su oba kromosoma u početku bila približno iste veličine, Y kromosom je postupno izgubio sposobnost rekombiniranja odnosno razmjene genetske informacije s X kromosomom te se počeo razvijati neovisno. Posljedično, Y kromosom sadrži samo 3 % gena koje je nekoć dijelio s X kromosomom (132).

Kod svih organizama koji se razmnožavaju spolnim putem spol je genetski determiniran. Pri začeću se jajna stanica spaja sa spermijem koji nosi X ili Y kromosom pa novonastali embrij nosi XX ili XY set kromosoma. Ova temeljna razlika u kromosomskom paru određuje kromosomski spol i izvor je kasnijih spolnih razlika tijekom razvoja i u odrasloj dobi (125). Dakle, temeljne spolne razlike koje proizlaze

izravno iz genetske heterogenosti između X i Y kromosomskih parova postoje na molekularnoj razini u svim ljudskim stanicama, prisutne su tijekom cijelog života i neovisne o utjecaju spolnih hormona (125,133).

Prvih 6 tjedana nakon oplodnje ljudski embriji su spolno indiferentni uz postojanje spolnog nabora. Spolni nabor čine nediferencirane stanice koje imaju potencijal za diferencijaciju u mušku ili žensku gonadu. Embriji se u ovom kratkom razdoblju razlikuju samo genetski na temelju prisutnosti X ili Y spolnog kromosoma (145,146). U ljudskim embrijima SRY (sex determining region of Y chromosome) gen s Y kromosoma u kratkom razdoblju djeluje kao „up-regulator“ faktora transkripcije SOX9 koji u indiferentnoj gonadi aktivira diferencijaciju potpornih stanica u Sertolijeve stanice odnosno formiranje testisa. Bez SRY djelovanja, potporne stanice se diferenciraju u granulozne stanice što rezultira razvojem jajnika (125,134). Zbog navedenog su sve jedinke s Y kromosomom determinirane u smjeru razvoja muških gonada, čak i kad npr. imaju X kromosom viška (125).

Dodatni stupanj spolnih razlika nastaje posljedično suptilnim funkcionalnim razlikama gena s Y kromosoma u odnosu na njihove homologne parove na X-kromosomu (133). Kod muškaraca X kromosom nosi samo majčine otiske dok žene imaju X kromosome od oba roditelja pa tako nose i otiske oba roditelja. U ranim fazama embriogeneze inaktivacija X kromosoma (XCI) utišava transkripciju s jednog od dva X kromosoma u stanicama ženskih sisavaca kako bi se omogućile prilagodbe u ekspresiji gena između spolova, pojedinaca i tkiva (135,136). Međutim, inaktivacija X kromosoma kod ljudi nije potpuna u čak 15 % do 30 % gena što dovodi do njihove prekomjerne ekspresije u nekim tkivima i u fiziološkim okolnostima, a posljedičnih do spolnih razlika na više razina, uključujući i fenotipske razlike (125,135,137-142). Različiti obrasci inaktivacije X-kromosoma u različitim stanicama uzrokuju pojavu mozaicizma odnosno postojanja mješavine dviju različitih populacija stanica u kojima je aktivni X- kromosom ili majčin ili očev. Smatra se da mozaicizam utječe na spolne razlike u funkciji tkiva (143).

1.4.2. Strukturna uloga spolnih hormona u spolnoj diferencijaciji

Fetalni okoliš tijekom intrauterinog razvoja te u ranom neonatalnom periodu igra odlučujuću ulogu u programiranju kasnijih spolnih razlika (144). Diferencijacija spola

započinje formiranjem gonada koje zatim lučenjem SSH uvjetuju daljnji razvoj unutarnjih i vanjskih spolnih organa u smjeru muškog ili ženskog spola (126). Paralelno s formiranjem gonada, formiraju se cjevaste strukture, Wolffove i Müllerove cijevi, iz kojih će se razviti unutarnji spolni organi. Iz Wolffovih cijevi se potencijalno može razviti muški spolni sustav, a iz Müllerovih ženski. Testisi embrija do daljnje diferencijacije spola dovode posredstvom tri hormona: AMH, T i INSL3, što dovodi do virilizacije Wolffovih cijevi, urogenitalnog sinusa i vanjskih genitalija te do regresije Müllerovih cijevi, čime se formira muški fenotip. Kod embrija koji nemaju Y kromosom odnosno SRY gen, izostaje lučenje AMH te posljedično dolazi do formiranja jajnika. Razvijeni jajnici luče estrogen (E) što pak dovodi do diferencijacije u fenotipski ženski spol (144). Iz Müllerovih cijevi se formira maternica, jajovodi, i cerviks te gornji dio vagine. Promjene u urogenitalnom recesusu, genitalnoj kvržici i naborima dovode do oblikovanja vulve, klitorisa i donjeg dijela vagine, a izostanak lučenja androgena dovodi do involucije Wolffovih cijevi (145). Ovaj proces završava do 22. tjedna gestacije. Sva navedene fenotipske razlike koje se odnose na reprodukciju, a prisutne su pri rođenju, se svrstavaju u primarna spolna obilježja. Kod muškog spola to su organi koji sudjeluju u stvaranju i izlučivanju sperme (testisi, skrotum, penis), a kod ženskog spola organi koji omogućuju trudnoću i porod (jajnici, jajovodi, maternica, vagina, klitoris).

1.4.3. Aktivna uloga spolnih hormona u spolnoj diferencijaciji

Prenatalni porast SSH dovodi do strukturnih promjena na unutarnjem i vanjskom spolovilu kako je opisano ranije. Daljnje produbljivanje spolnih razlika u velikoj mjeri je posljedica drastičnog porasta razina SSH tijekom puberteta, čime se SSH nakon gonadalne diferencijacije izdvajaju kao ključni pokretači fenotipskih spolnih razlika (132).

Fenotipske spolne razlike koje nisu vezane za reprodukciju, a javljaju se tijekom puberteta pod utjecajem SSH, nazivamo sekundarna spolna obilježja. Kod muškarca je to primjerice širi prsni koš i ramena, veća mišićna masa, veća visina, uža zdjelica, brada i brkovi, pojačana tjelesna dlakavost, dublji glas. Kod žena je tipična manja visina, manja sposobnost brzog stvaranja mišićne mase, smanjena snaga gornjeg

dijela tijela, veće dojke i više masnog tkiva, širi bokovi, šira zdjelica, manja tjelesna dlakavost, viši glas. Sekundarna spolna obilježja općenito nisu izravno vezana za reprodukciju, već se smatraju bitnima u procesu spolne selekcije.

Uloga SSH u formiranju spolnih razlika je izrazito kompleksna te se pokazalo se da pojedini hormoni djeluju spolno specifično, tkivno specifično i stanično specifično (146-148).

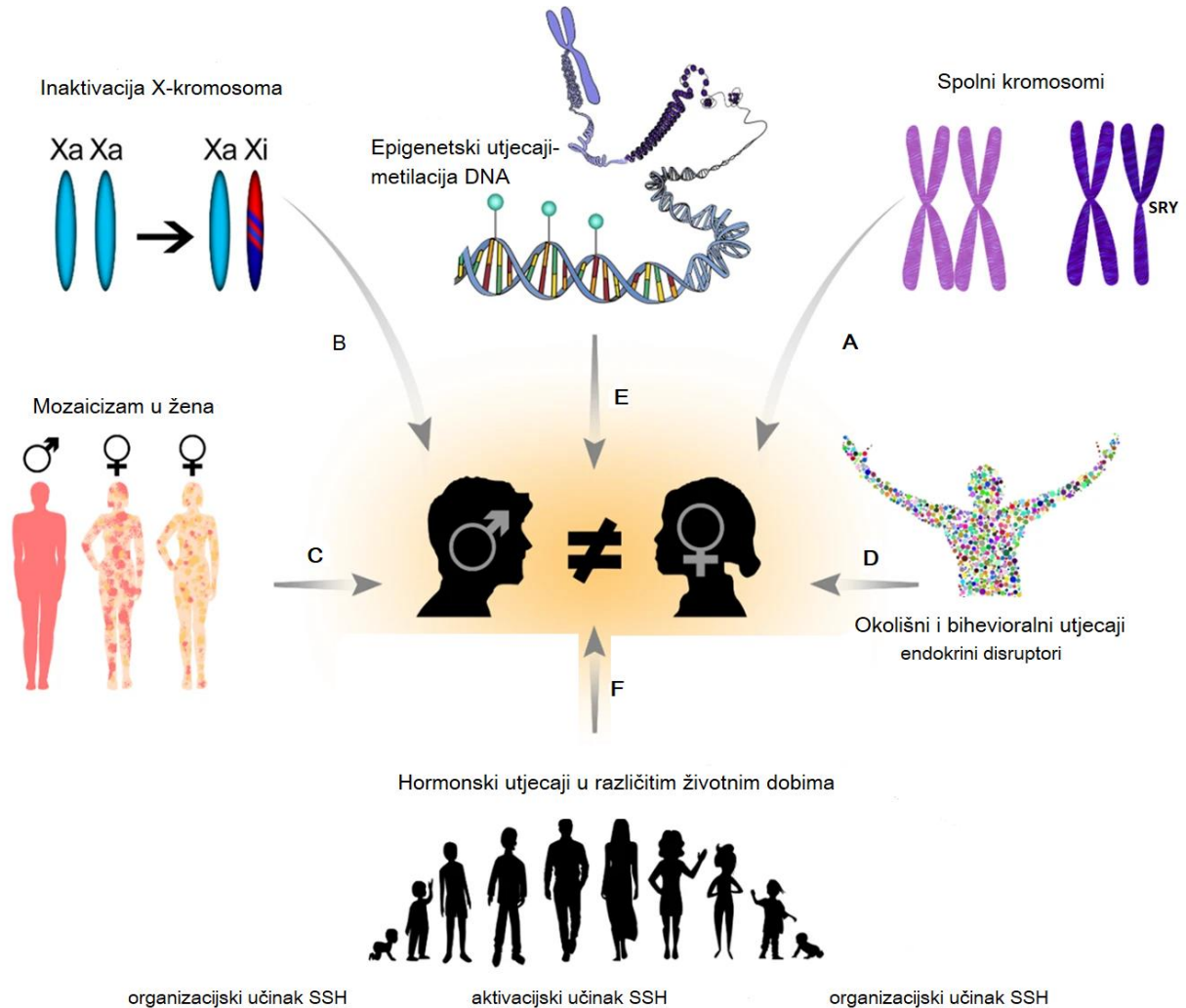
1.4.4. Bihevioralni i okolišni utjecaji

Okoliš u kojemu jedinka živi ima važan utjecaj na razvoj spolnih razlika. Razvoj epigenetike dijelom razjašnjava utjecaja okolišnih faktora na razvoj spolnih razlika (130). Pri tome se termin „epigenetski“ odnosi na sve promjene na genomu bez utjecaja na temeljnu sekvencu DNA, a koje mogu utjecati na ekspresiju gena.

Učestalija spolno vezana socijalno uvjetovana ponašanja (npr. pušenje, konzumacija alkohola, stres, prehrambene navike i slično) kod čovjeka mogu dovesti do epigenetskih modifikacije koje zatim moduliraju ekspresiju gena i biološki fenotip (133). Modifikacija genoma utjecajem okoliša se najčešće odvija putem epigenetskih procesa kao što su metilacija DNA i modifikacije histona koje pak teoretski mogu aktivirati ili potisnuti ekspresiju gena (144).

Izloženost hormonski aktivnim kemikalijama tijekom spolne diferencijacije može proizvesti širok raspon abnormalnih spolnih fenotipova uključujući maskulinizirane i defeminizirane ženke te feminizirane i demaskulinizirane muškarce. Pokazalo se da brojni spojevi iz okoliša imaju hormonsko djelovanje, a nazivaju se endokrini disruptori. Utjecaj na spolnu diferencijaciju sisavaca najčešće ostvaruju prirodni (fitoestrogeni i mikoestrogeni) ili sintetski (ksenoestrogeni) spojevi s estrogenim djelovanjem, tj. estrogeni endokrini disruptori (149,150). Estrogeni disruptori su često prisutni u kozmetici i proizvodima za osobnu njegu (šminka, boje za kosu, sapuni, parfemi) koje češće koriste žene, kao i u pesticidima. Opisani su i antiandrogeni spojevi za koje se pokazalo da remete spolnu diferencijaciju u laboratorijskih životinja (151). Istražuje se i utjecaj oralnih kontraceptiva i hormonske nadomjesne terapije na rizik i progresiju autoimunih bolesti u žena (152). Relativni doprinos svakog od navedenih čimbenika kao ni njihovo međudjelovanje nisu razjašnjeni (126).

Istraživanja ukazuju da na razvoj spolnih razlika dominantni utjecaj imaju aktivacijske razine spolnih hormona, zatim strukturna uloga spolnih hormona na gonade, dok spolni kromosomi ostvaruju manje značajan utjecaj na formiranje spolnih razlika (126). Faktori koji utječu na formiranje spolnih razlika shematski su prikazani na slici 15.



Slika 15. Faktori koji utječu na formiranje spolnih razlika: (A) Spolni kromosomi određuju kromosomski spol, a Y kromosom posredstvom SRY gena potiče diferencijaciju gonada u smjeru muškog spola. (B) Različiti stupanj inaktivacije X kromosoma utječe na spolne razlike (C) Mozaicizam je kod žena prisutan u različitim tkivima. (D) Okolišni i bihevioralni faktori koji utječu izravno na SSH receptore kao endokrini disruptori, ali i na epigenetske promjene (E) Epigenetski utjecaji se ostvaruju poglavito putem metilacije DNA. (F) Razine SSH u različitim životnim razdobljima imaju dominantnu ulogu u formiranju i produbljivanju spolnih razlika. Izvor: vlastiti materijal.

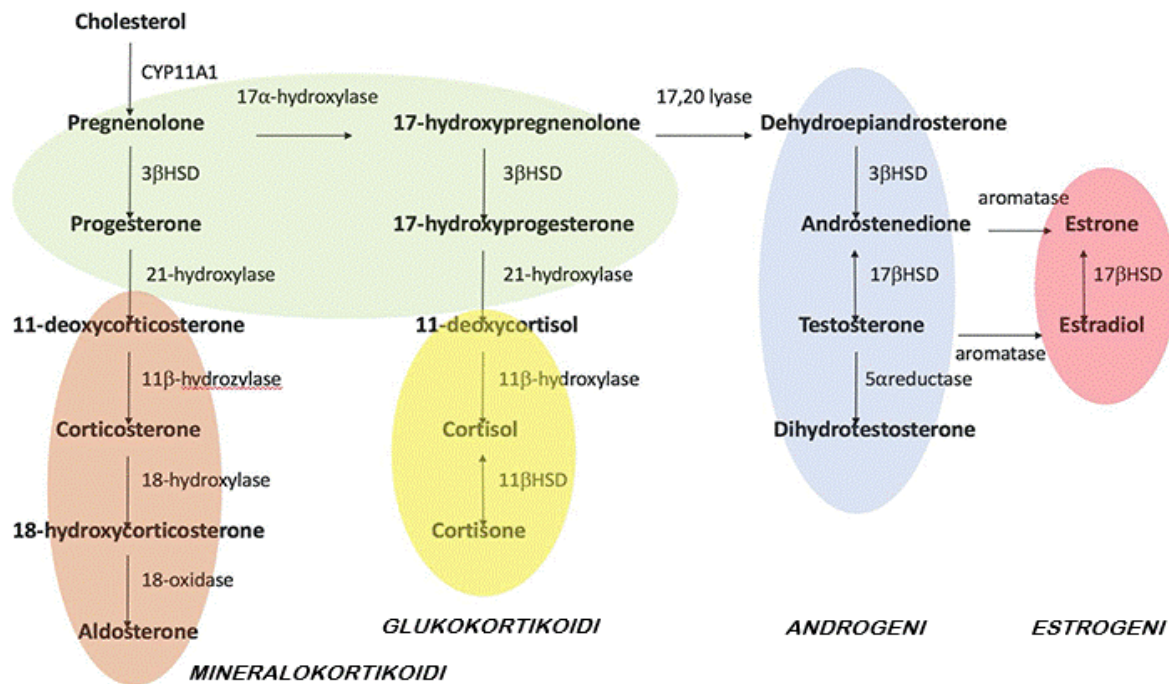
1.5. Steroidni spolni hormoni

SSH pripadaju većoj skupini steroidnih hormona koji se stvaraju iz istog prekursora- kolesterola. Razlikujemo 2 glavne skupine steroidnih hormona- kortikosteroide i spolne steroide. SSH kod čovjeka uključuju:

1. Androgene- dehidroepiandrosteron sulfat (DHEAS), dehidroepiandrosteron (DHEA), androstenedion (A), testosteron (T) i dihidrotestosteron (DHT)
2. Estrogene- estron (E1), 17- β -estradiol (E2), estriol (E3)
3. Gestagene- progesteron i 17 α -hidroksiprogesteron.

Sinteza SSH u ljudskom tijelu je spolno specifična i podrazumijeva razlike u količini i dominantnom tipu hormona kao i ritmu njihove sekrecije. Kod žena prevladava E2, a kod muškaraca T.

Steroidogeneza je procese u kojemu se kolesterol pretvara u biološki aktivne steroidne hormone, a odvija se u gonadama, kori nadbubrežne žlijezde i lokalno u tkivima (153). Ovi procesi su regulirani trofičkim hormonima prednjeg režnja hipofize: folikulostimulirajućim hormonom (FSH), luteinizirajućim hormonom (LH), adrenokortikotropnim hormonom (ACTH). Unutar ciljane stanice steroidogeneza je posredovana enzimima smještenim u mitohondrijima i glatkom endoplazmatskom retikulumu (gER). Prvi korak steroidogeneze je prijenos kolesterola u unutarnju membranu mitohondrija s pomoću steroidogenog akutnog regulatornog proteina (StAR) (178,179). Zatim posredstvom enzima CYP11A1 citokroma P450 SCC dolazi do biokonverzije kolesterola u prekursor svih minerelakokortikoida (MC), glukokortikoida (GC) i SSH- pregnenolon. Pregnenolon se zatim prenosi u gER gdje se nizom enzimskih reakcija pretvara u T preko 17 α -hidroksipregnenolona uz prethodnu sintezu DHEA (180). Testosteron se može konvertira u snažniji metabolit DHT putem 5 α -reduktaze, dok se svi androgeni osim DHT mogu konvertirati odnosno aromatizirati u E2 (154) (slika 16).



Slika 16. Shematski prikaz steroidogeneze. Iz kolesterola se sintetizira pregnenolon koji je prekursor svih mineralokortikoida, glukokortikoida i SSH. Pregnenolon se konvertira u progesteron ili 17- hidroksipregnenolon. Progesteron je prekursor MC. 17- hidroksipregnenolon je prekursor svih androgena i estrogena kao i GC. Iz androgena aromatizacijom mogu nastati estrogeni, a iz testosterona pomoću 5 α -reduktaze DHT. Izvor: vlastiti materijal.

Adrenokortikalne i gonadalne steroidogene stanice dijele isto embrionalno porijeklo iz celomskog epitela (156). U testisima se T dominantno sintetizira u Leydigovim stanicama smještenima u intersticiju između sjemenih kanalića (157). U kori nadbubrežne žlijezde se SSH sintetiziraju u maloj količini u trećem sloju (zona reticularis), a pretežno se stvara A. U jajniku granulosa stanice uglavnom proizvode progesteron i E2, teka stanice androgene, a lutealne stanice progesteron (158). Pokazalo se da i druga tkiva eksprimiraju enzime koji mogu aktivirati prekursore steroida (izvanžljezdana steroidna aktivacija), kao i de novo sintetizirati aktivne steroide (izvanžljezdana steroidogeneza). Stoga nije iznenađujuće da se za sve više tkiva i organa koji su se nekoć smatrali nesteroidogenima dokazuje sposobnost biosinteze steroida. Biološka uloga ove ekstraglandularne steroidogeneze povezana je s parakrinom/autokrinom ili intrakrinom signalizacijom koju ostvaruju ove molekule (159). Nadalje, sintezu ovih steroida često kontroliraju složeni regulatorni sustavi neovisni o kontroli hipotalamusa i hipofize. Stoga je mjerenje lokalnih umjesto

sistemskih razina steroida prepoznato kao točniji pokazatelj djelovanja steroida unutar određenog tkiva (160). Dobro je istražena lokalna sinteza steroidnih hormona u mozgu, leđnoj moždini i perifernim živcima, a SSH iz ove skupne se nazivaju i neurosteroidi (161-164). Ekstraglandularna steroidogeneza SSH je potvrđena i u masnom tkivu, koži, egzokrinim žlijezdama, tankom crijevu i bubregu dok je lokalna sinteza GC opisana u sluznici crijeva i timusu (160, 165-171).

Receptori steroidnih hormona pripadaju istoj super-porodici nuklearnih receptora koji djeluju kao ligand ovisni faktori transkripcije (172). Ovoj porodici pripadaju androgeni receptori (AR), estrogenski receptori (ER), progesteronski receptori (PR), glukokortikoidni (GR) i mineralokortikoidni receptori (MR) te retinoični i tiroidni receptori (172-174).

1.5.1. Androgeni

DHEAS, DHEA i A se smatraju prekursorima androgena (proandrogenima) budući da se samo testosteron i DHT vežu na AR (175,176). Biološki najaktivniji androgen je DHT koji se za AR veže s dva puta većim afinitetom i ima pet puta manju stopu disocijacije od T (177). Iza njega slijedi T dok A i DHEA imaju svega 10 % odnosno 5 % njegove aktivnosti (178). T se može konvertirati u A i obrnuto (179).

T i njegovi bioaktivni metabolit DHT određuju razvoj i održavanje muške spolne diferencijacije i muških spolnih obilježja (180). T ima najveću koncentraciju od svih androgena u serumu odraslih muškaraca, dok koncentracija DHT iznosi 10 % koncentracije T (178). Otprilike 7 % T se konvertira u snažniji DHT putem 5α -reduktaze, a male količine (otprilike 0.5 %) u estrogen putem enzima aromataze (154). 95 % serumskog T je gonadalnog porijekla, a ostatak nastaje konverzijom manje potentnih androgena sintetiziranih uglavnom u kori nadbubrežne žlijezde. Ti niskopotentni androgeni predstavljaju veliki cirkulirajući rezervoar prekursora dostupnih za konverziju u biološki aktivne oblike hormona u perifernim tkivima (180, 181).

Kvantitativno, kod žena je najveća serumska koncentracija DHEAS, a zatim u padajućem nizu DHEA, A, T te DHT (176). Pri tome je DHEA primarno produkt kore nadbubrežne žlijezde, a nastaje pod kontrolom ACTH i služi kao prekursor za stvaranje potentnijih androgena. Dio DHEA nastaje i u jajnicima ili se konvertira iz serumskog

DHEAS. U jajnicima i kori nadbubrežne žlijezde se sintetiziraju i A i T. Većina DHT nastaje konverzijom iz T u perifernim tkivima. T se u krvotoku nalazi u slobodnom obliku ili vezan za proteine, albumine ili globuline koji vežu spolni hormon „sex steroid hormone binding globuline“ (SHBG). Estrogeni povećavaju dok androgeni smanjuju razinu SHBG (176).

Prisutnost AR receptora je dokazana u reproduktivnim tkivima odraslih ljudi (prostata, testis, sjemenski mjehurići, ejakulatorni kanalić, endometrij, miometrij, jajnik, maternica, jajovod), u uzorcima karcinoma prostate, karcinoma endometrija, karcinoma štitnjače, bubregu, dojci, debelom crijevu, plućima, nadbubrežnoj žlijezdi, kostima, mišićima, masnom tkivu, kardiovaskularnom sustavu, imunološkom sustavu, živčanom sustavu, hematopoetskom sustavu i očnim tkivima (12,182,183).

Androgeni imaju važnu ulogu u regulaciji mnogih muških, ali i ženskih spolnih, tjelesnih, kognitivnih i bihevioralnih funkcija pa su stoga neophodni za cjelokupno zdravlje. Kod muškog spola posreduju u formiranju primarnih i sekundarnih spolnih obilježja. Kod oba spola sudjeluju u regulaciji metabolizma glukoze i masti te homeostaze energije, utječu na održavanje libida, reproduktivne funkcije, održanje koštane mase i mišićnog tonusa, odgovarajuće preoblikovanje kostiju, održanje adekvatnog broja eritrocita kao i na zdravlje srca i očuvanje moždane funkcije (184-188).

Dokazane su spolnih razlika u djelovanju androgena. Nedostatak androgena kod muškaraca i suvišak androgena kod žena dovode do metaboličke disfunkcije u mnogobrojnim tkivima uključujući CNS, jetru, skeletne mišiće, masno tkivo i β -stanice gušterače (184). Kod žena su hiperandrogena stanja kao što je sindrom policističnih jajnika (PCOS) povezana s inzulinskom rezistencijom, intolerancijom glukoze i posljedičnim dijabetesom mellitusom tipa II (184). Stoga se nedostatak androgena smatra multisistemskim sindromom, a dijagnosticira se na temelju kliničkih znakova i simptoma te niske razine serumskog T. Pad razine T dovodi do porasta razina gonadotropina i SHBG.

Fiziološki porast razina T kod muškog spola se prati u 3 životna razdoblja: prolazno tijekom prvog trimestra intrauterinog života u tijeku diferencijacije muškog spola, tijekom ranog neonatalnog života (mali pubertet) i kontinuirano tijekom i nakon puberteta kada razina T poraste čak 30 puta u svrhu virilizacije (189). Nakon srednje dobi, dolazi do postepenog pada u razini cirkulirajućeg T (slika 17). Diskretniji pad je

najčešće posljedica smanjene proizvodnje T posljedično disfunkciji hipotalamo-hipofizno-gonadalne osi tako da razina T s godinama fiziološki pada za oko 0.5 do 2 % godišnje te se značajniji pad očekuje tek u dubljoj starosti (180,190). Do drastičnijeg pada razina androgena može doći uz prisustvo kroničnih bolesti i komorbiditeta, u prvom redu debljine (191). Pad razine T je praćen i padom u razini prolaktina, hormona rasta i IGF-1 kao i DHEA i DHEAS, ali bez promjena u razinama DHT i estrogena (192).

Iako žene imaju 20 do 25 puta niže koncentracije androgena u cirkulaciji u usporedbi s muškarcima, androgeni su prekursori za sintezu estrogena i igraju ključnu ulogu u procesima sazrijevanja folikula jajnika u žena (193,194). Kod djevojčica razine serumskog T rastu tijekom puberteta, dosežući vrhunac u dobi od 20 do 25 godina. Razine T u žena padaju već u četvrtom desetljeću života i prije menopauze se približavaju polovini razina zabilježenih u trećem desetljeću (54). Po završetku menopauze prosječna koncentracija T u žena iznose oko 15 % premenopauzalne razine (slika 17) (195,196). Kod nekih žena dolazi do daljnjeg smanjenja razine T unutar 2-5 godina nakon menopauze (197). U jajnicima nakon menopauze ne dolazi do značajnijeg pada sinteze androgena tako da je postmenopauzalni jajnik zapravo organ koji dominantno luči androgene (176). Deficit androgena kod žena najčešće nastaje uslijed hipopituitarizma, ali je moguć i kod Addisonove bolesti, kortikosteridne terapije, hormonskog nadomjesnog liječenja estrogenima odnosno insuficijencije jajnika (188).

Razumijevanje učinaka i regulacije razina SSH u ciljnim tkivima je dodatno komplicirano njihovim fiziološkim fluktuacijama, primjerice tijekom menstrualnog ciklusa, njihovom lokalnom sintezom u perifernim tkivima te njihovim spolno, tkivno i stanično specifičnim djelovanjem (198). Dodatno, spolni hormoni mogu utjecati na povećanje i smanjenje ekspresije vlastitih receptora, ali i receptora drugih spolnih hormona, što nadalje komplicira razumijevanje njihove regulacije (199).

Biološka aktivnost T i DHT uglavnom se odvija kroz vezanje na AR. Ovaj receptor postoji u jednoj izoformi, a njegova aktivacija se odvija na nekoliko različitih načina: genomskim putem, negenomskim putem i ligand neovisnom aktivacijom (200-204).

1. *Genomski put (klasični, kanonski ili ovisan o vezanju na DNA)* aktivira se vezanjem androgena za nuklearne receptore, a predstavlja spori stanični odgovor (205).

Steroidni hormoni su topivi u mastima i lako prolaze staničnu membranu difuzijom. Intracelularno se vežu za androgene receptore (AR) koji predstavljaju ligand ovisni nuklearni faktor transkripcije smješten u citoplazmi stanice (173). AR je vezan za heat shock protein i druge prateće (chaperone) proteine. Nakon vezanja liganda za receptor dolazi do promjene konformacije receptora koji zatim otpušta chaperone proteine te putuje u jezgru stanice. U jezgri se kompleks dimerizira i veže za specifičnu regulatornu sekciju DNA naziva androgen response element (ARE) što posljedično dovodi do aktivacije ili inhibicije specifičnih gena i njihove transkripcije. Nakon nekoliko sati do nekoliko dana dolazi do sinteze proteina koji zatim mijenjaju staničnu funkciju (206). Višak odnosno manjak steroidnog hormona regulira broj aktivnih receptora (199).

2. *Negenomski put (ne-klasični, ne-kanonski ili neovisan o vezanju na DNA)* predstavlja brzi stanični odgovor koji se ostvaruje nakon nekoliko sekundi do nekoliko minuta (189,202).

Opisan je in vitro na staničnim linijama kao i in vivo (207,208). Ne-genomska aktivacija se ostvaruje putem drugog glasnika nakon vezanja hormona, najčešće aktivacijom ERK, Akt ili MAPK (209,210).

Pokazalo se da dio ne-genomske aktivacije androgenima uključuje brzi netranskripcijski proces koji se odvija putem membranskog receptora (mAR) iz porodice receptora vezane za G-protein (G-protein coupled receptor-GPCR), a odvija se i uz male količine androgena (211,212). Ovaj proces nije u potpunosti razjašnjen (189). Poznati mAR su ZIP9 i GPCR6A (213-215). Također, negenomski učinak androgena je opisan in vivo kod apoptoze aktivirane pute mAR u stanicama karcinoma prostate, a pokazalo se i da se osteokalcin veže za GPCR6A u Leydigovim stanicama testisa i stimulira produkciju testosterona (216,217) .

3. *Ligand neovisni put aktivacije*

Postoje dokazi da se AR mogu aktivirati neovisno o vezanju liganda, obično vezanjem različitih faktora rasta, fosforilacijom AR ili posljedično interakciji s koaktivatorom (218,219). Primjerice, razine serumskog IL-6 su povišene kod pacijenata s metastatskim karcinomom prostate, a on dovodi do aktivacije AR ligand neovisnim putem posredstvom protein kinaze A (PKA), protein kinaze C (PKC) ili MAPK. Tako se ostvaruje klinički utjecaj kod pacijenata s niskim razinama androgena posljedično

terapiji (220). Uloga ligand-neovisnog načina aktivacije u fiziološkim procesima nije razjašnjena.

1.5.2. Estrogeni

U estrogene ubrajamo E1, E2 i E3. E2 je najpotentniji i najzastupljeniji estrogen u reproduktivnom periodu života žene. Tijekom menopauze, najviša je serumska koncentracija E1, a tijekom trudnoće E3. Estetrol (E4) se javlja samo kod trudnih žena. Na temelju pokusa na miševima E3 je deset puta manje potentan, a E1 sto puta manje potentan od E2 (221,222).

Kod žena u fertilnoj dobi estrogeni primarno nastaju aktivacijom središnje osi hipotalamus-hipofiza-jajnici pri čemu FSH stimulira granulosa stanice folikula i corpus luteuma. Prvi korak sinteze se odvija u stanicama teke interne gdje se iz kolesterola sintetizira pregnenolon kako je ranije opisano (slika 16). Nadalje, nizom konverzija može nastati preandrogen A. Nakon što A prijeđe bazalnu membranu ulazi u granulosa stanice gdje se konvertira u E1 ili u T iz kojega se aromatizacijom stvara E2. 90 % svih estrogena luče jajnici, a dominira E2 (223). Razine estrogena kod žena variraju tijekom života kroz prepubertet, pubertet, fertilnu dob, menstrualni ciklus, trudnoću, dojenje, menopauzu i postmenopauzu. Razina cirkulirajućeg E2 raste tijekom puberteta i oko četiri puta je veća u žena nego muškaraca tijekom odrasle dobi do menopauze (224). Estrogeni i drugi ženski spolni hormoni (progesteron, LH, FSH) fluktuiraju tijekom svakog menstrualnog ciklusa. Koncentracija cirkulirajućih estrogena je relativno niska tijekom rane folikularne faze (faza menstruacije), a progresivno raste u kasnom dijelu folikularne faze do ovulacije. Nakon toga se razina smanjuje, ali se i dalje održava na visokoj razini tijekom lutealne faze do početka menstruacije. Koncentracija progesterona je niska tijekom folikularne faze, ali je značajno povećana tijekom lutealne faze. Tijekom trudnoće, i estrogeni i progesteron su značajno povišeni budući da se sintetiziraju i u posteljici (225). Razine estrogena na kraju trudnoće su oko sto ili više puta veća od razine tijekom kasne folikularne faze. Nakon porođaja, razina hormona ponovno pada unutar nekoliko dana (226). Premenopauza obično nastupa u srednjim četrdesetim godinama kada menstrualni ciklusi postaju neredoviti, a fluktuacije hormona jajnika dovode do povremenih visokih i niskih razina E2. Menopauza je definirana trajnim prestankom menstruacije, a u prosjeku nastupa u kasnim četrdesetim ili u ranim pedesetim godinama života. Nakon menopauze, tipične

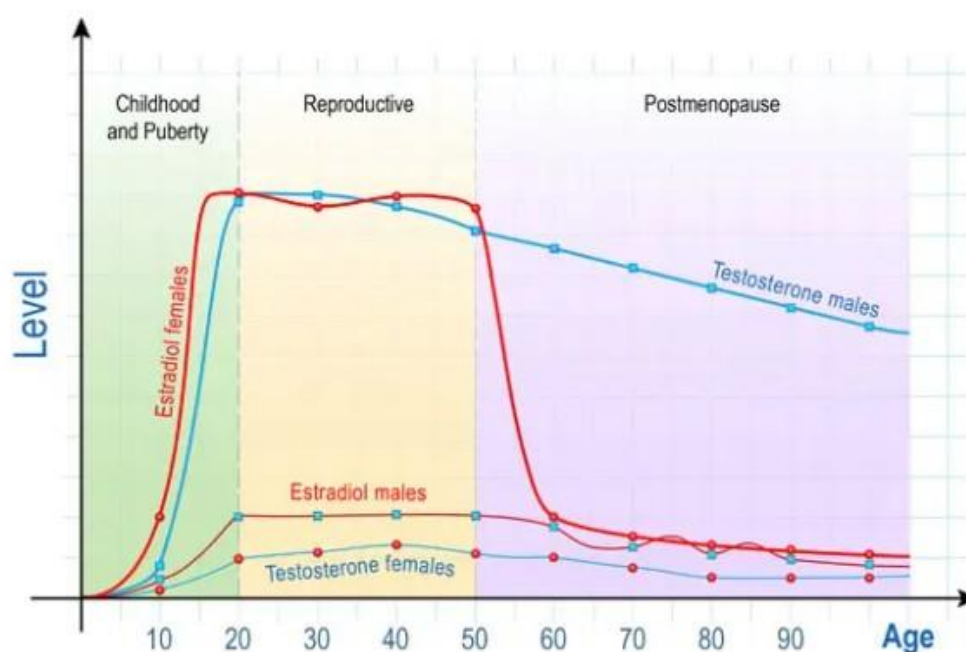
su kontinuirano niže serumske razine E2 i dominacija E1 (227) (slika 17). Posljedično, žene u prosjeku prožive više od jedne trećine svog života s niskim razinama estrogena i progesterona (224). Kod žena u postmenopauzi dominantna postaje lokalna sinteza hormona u nizu ekstragonadalnih tkiva kao što je nadbubrežna žlijezda, mozak, masno tkivo, jetra, gušterača, kosti, hrskavice, koža, dojka i vaskularni endotel. Lokalno sintetizirani hormoni djeluju kao parakrini ili čak intrakrini faktori. Posljedično, niske razine estrogena u cirkulaciji imaju mali utjecaj na koncentracije estrogena u tkivima i njihove fenotipske učinke (228,229).

Kod muškaraca oko 20 % estrogena potječe iz testisa gdje ga proizvode Leydigove i zametne stanice pod utjecajem FSH, dok ostatak nastaje aromatizacijom u ekstragonadalnim izvorima (217,230,231). Serumske razine estrogena kod muškaraca postepeno padaju nakon pedesetih godina života (232) (slika 17).

Kod žena su estrogeni odgovorni za razvoj primarnih i sekundarnih spolnih obilježja. Sudjeluju u regulaciji menstrualnog ciklusa, potiču proliferaciju endometrijskog epitela i rast mliječnih žlijezda u pubertetu kao i rast uterusa, lubrikaciju i zadebljanje zidova vagine. Placentarni estrogeni tijekom trudnoće potiču sazrijevanje mliječnih žlijezda (233). Estrogeni utječu i na povećanje mišićne mase i snage, brzinu regeneracije mišića, potiču sintezu kolagena i udio kolagena u vezivnim tkivima, tetivama i ligamentima, no istodobno utječu i na povećanu rastezljivost tetiva i ligamenata koja se mijenja tijekom menstruacijskog ciklusa. Oni reduciraju resorpciju kosti i promoviraju stvaranje koštane mase. Estrogeni povećavaju pohranu masti u tijelu, najviše u području bedara, nogu, stražnjice, ali suprotno učinku androgena smanjuju razinu abdominalne i visceralne masti. E2 održava homeostazu tjelesne težine i smatra se da bi njegov utjecaj na pretilost mogao biti značajniji od učinka T. Estrogeni putem podizanja razine HDL-a i triglicerida, a snižavanjem razine LDL-a, djeluju protektivno na stijenke krvnih žila i preveniraju aterosklerozu. Djeluju kardioprotektivno promoviranjem angiogeneze i vazodilatacije te kroz smanje oksidativnog stresa, ROS i fibroze (234). S druge strane, visoke razine estrogena djeluju protrombotski. E2 ima imunomodulatorni učinak, ali odgovor na hormon je kompleksan i učinci ovise o koncentraciji hormona i duljini izlaganja, mikrokolišu i ciljnim stanicama (235). Pokazalo se da modulira diferencijaciju i preživljenje stanica, proizvodnju citokina i stanica imunološkog sustava. Estrogeni imaju pozitivni učinak na više kognitivnih funkcija. Pokazalo se da verbalna memorija fluktuirala ovisno o fluktuacijama razine

estrogena tijekom menstruacijskog ciklusa, trudnoće odnosno menopauze. Također, niski estrogeni se ubrajaju u jedan od ključnih faktora za razvoj demencije kod žena. Ako se menopauzalni pad estrogena nadoknadi bez većeg vremenskog odmaka, dolazi do ponovnog porasta kognitivnih rezultata. No, nakon duljeg razdoblja, pozitivni učinak nije zabilježen (236). Važnost estrogena za mentalno zdravlje i stabilnost raspoloženja je dobro poznata. Nagli pad estrogena, kao što je krajem menstruacijskog ciklusa, postpartalno ili perimenopauzalno, dovodi do značajnog pada raspoloženja, a u nekim slučajevima i izražene depresije (237).

Iako se tradicionalno smatraju „ženskim spolnim hormonima“, estrogeni imaju važne fiziološke uloge kod muškaraca. Sudjeluju u maturaciji sperme, erektilnoj funkciji i održanju zdravog libida (238,239). Sve je više dokaza da su estrogeni neophodni čimbenik metaboličke regulacije kod muškaraca. Novije studije ukazuju da bi E2 kod muškaraca mogao biti važnija varijabla od T u nastanku debljine odnosno da bi deficit estrogena mogao biti ključni čimbenik metaboličkog rizika kod muškaraca. Čak i kratkotrajna deprivacija estrogena doprinosi nakupljanju masnog tkiva (240).



Slika 17. Serumske razine T i E2 tijekom životnog vijeka kod muškaraca i žena. Razine E2 u serumu žena u premenopauzi predstavljene su kao srednja vrijednost E2 izmjerena tijekom različitih faza menstrualnog ciklusa. Izvor: slobodno dostupno na <https://www.dreamstime.com/sex-hormones-ageing-levels-testosterone-males-females-estradiol-men-women-sex-hormones-ageing-image137343091>.

Kao i drugi SSH, estrogene svoju ulogu ostvaruju vezanjem za estrogene receptore (ER) te posljedičnom aktivacijom genomskog ili negenomskog puta ili ligand neovisnom aktivacijom (241,242).

Tradicionalno se opisuju dva tipa ER (ER α i ER β), koji su kao i AR dio porodice nuklearnih receptora te djeluju kao nuklearni faktori transkripcije. Nedavno opisani estrogenski receptor 1 povezan s G proteinom (GPER ili GPER-1) ima ulogu u posredovanju brzih odgovora na estrogene (242).

ER α i ER β su dokazani u mnogim tkivima, no u ženskom spolnom sustavu se prvenstveno nalazi ER α (183,243,244) (183). ER α i ER β dijelom imaju preklapajuće, a dijelom jedinstvene uloge u procesima ovisnima o estrogenu kod istog spola, a kod muškog i ženskog spola imaju različite biološke učinke (245-247). Njihovi proteini su kodirani različitim genima i različito su eksprimirani u različitim tkivima (247). U brojnim tkivima su oba receptora koeksprimirana i tvore funkcionalne heterodimere, no biološke uloge ER alfa/beta heterodimera nisu razjašnjene (245). ER α se može smatrati dominantno negativnim regulatorom ER β koji modulira transkripcijske odgovore na estrogene dok omjer ER α naspram ER β unutar stanice može odrediti osjetljivost stanice na estrogene i njihove biološke odgovore na hormon (244).

Opisane su i brojne razlike između ER i GPER-1. Njihovi signalni mehanizmi u reproduktivnom karcinomima su različiti, mogu biti neovisno eksprimiran u različitim tumorskim tkivima, imaju različiti afinitet vezanja za različite estrogene, fitoestrogene i ksenoestrogene koji ih ujedno različito aktiviraju, a agonisti ER su antagonisti GPER-1 i obrnuto (248,249).

1. Genomski put aktivacije (klasični, kanonski ili ovisan o vezanju na DNA)

Aktivira se vezanjem estrogena za nuklearne receptore ER α ili ER β u citoplazmi stanice. Nakon vezanja hormona, ER se odvajaju od kompleksa formiranog s nekim od proteina toplinskog šoka (poput HSP70 i HSP90) u citosolu, slijede konformacijske promjene i dimerizacija receptora, a nastali kompleks nadalje djeluje kao ligand aktivirani faktor transkripcije te se u jezgri stanice veže za segment DNA naziva „estrogen response element“ (ERE) dovodeći do aktivacije ili inhibicije specifičnih gena i transkripcije mRNA (250-251). Iako su ERE identificirani u nekoliko promotorskih i regulatornih regija, pokazalo se da više od jedne trećine ljudskih gena reguliranih estrogenskim receptorima ne sadrži ERE sekvence što sugerira da direktno vezanje

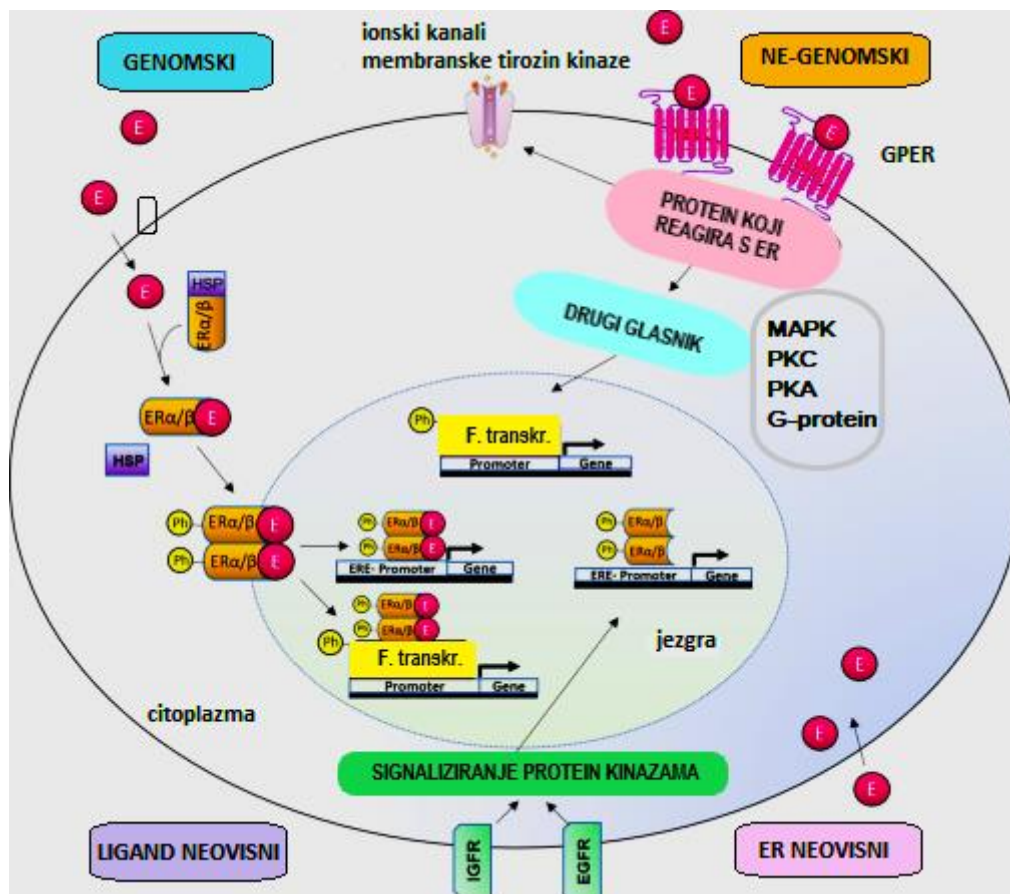
na ERE nije jedini modalitet genomske aktivacije (254). Opisan je i indirektni put genomske aktivacije pri kojemu ER regulira transkripciju gena bez izravnog vezanja na DNA, ali na način ovisan o E2 (249). To je omogućeno povezivanjem ER α s drugim faktorima transkripcije kao što su ATF2, Jun, Elk, Fos i SP1 koji su od ranije vezani za svoje srodne elemente unutar promotorskih regija vlastitih ciljnih gena čime ER α kroz interakciju protein-protein modulira ekspresiju gena koji ne sadrže ERE sekvencu unutar svoje promotorske regije (255,256).

1. Ne-genomski put aktivacije (neklasični, nekanonski neovisan o vezanju na DNA)

Predstavlja brzi odgovor i posredovan je GPER1 membranskim receptorom ranije poznatim kao orphan G protein-coupled receptor 30 (GPR30), iako su određene varijante ER α i ER β također povezane s plazma membranom i negenomskom signalizacijom (249,257). Negenomski signalni put počinje vezanjem E2 na ER smještene na plazma membrani što može rezultirati mobilizacijom unutarstaničnog kalcija ili aktivacijom adenilat ciklaze i proizvodnjom cikličkog adenozin monofosfata (cAMP), aktivacijom signalnog puta protein kinaze aktivirane mitogenom (MAPK), protein kinaze C i A (PKC, PKA), G-proteina, aktivacijom signalnog puta fosfoinozitol 3-kinaze ili membranske tirozin kinaze (249,255,258). Posljedično dolazi do promjena u ekspresiji gena zbog fosforilacije transkripcijskih faktora (slika 18).

2. Ligand neovisni put aktivacije

Signalni put neovisan o ligandu uzrokuje aktivaciju ER-a i transkripciju ciljnog gena putem fosforilacije ER-a ili njihovih povezanih koregulatora. Izvanstanični signali koji najčešće dovode do aktivacije su peptidni faktori rasta, najčešće epidermalni faktor rasta (EGF), inzulin, IGF1 i transformirajući faktor rasta β (TGF β), citokini, neurotransmiteri, regulatori staničnog ciklusa, heregulin, interleukin 2 i dopamin, kao i regulatorne proteine ciklin A i D1 (249,259).



Slika 18. Prikaz puteva aktivacije ER. Izvor: vlastiti materijal.

1.5.3. Uloga SSH u formiranju spolnih razlika kod DED

SSH su, uz gene i okoliš, ključni čimbenici razvoja spolnih razlika. mRNA za AR, ER i progesteronske receptore je prisutna u suznoj žlijezdi, acinarnim epitelnim stanicama suzne žlijezde, Meibomovoj žlijezdi, kapku, palpebralnoj i bulbarnoj konjunktivi, rožnici, šarenici, cilijarnom tijelu, leći, mrežnici, žilnici i retinalnim pigmentnim epitelnim stanicama štakora, zečeva i ljudi, a imunohistokemijskom (IHC) analizom su detektirani proteini AR, ER α i ER β (261-264).

Spolno vezane razlike u prevalenciji DED se u velikoj mjeri pripisuju učincima SSH, osi hipotalamus-hipofiza, kortikosteroidima, inzulinu, IGF-1 i hormonima štitnjače, ali i spolnim kromosomima, spolno specifičnim autosomskim faktorima i epigenetskim faktorima (10). Budući da starenje dovodi do smanjenja razina SSH, razine androgena i estrogena mogle bi imati značajnu ulogu u patofiziologiji disfunkcije suzne žlijezde.

Pri tome je najizraženija uloga androgena čiji se deficit povezuje s disfunkcijom Meibomove i suzne žlijezde i razvojem DED (13-15,19,265,266). Tako kod kastracije ili izlaganju antagonistima androgena nastaju značajne promjene u anatomiji i fiziologiji suzne žlijezde miša uključujući smanjeni trend rasta, gubitak žljezdanog tkiva, smanjenje veličine acinusa i jezgara, polimorfizam jezgara, proliferaciju vezivnog tkiva, narušenje razina raznih proteina, promjene u enzimskoj aktivnosti, promjene u sekreciji tekućine i proteina, transformaciju morfologije žlijezde (feminizaciju muške žlijezde) (266). Nedostatak androgena je prisutan kod žena sa SS i čini se da ne uzrokuje, već olakšava napredovanje bolesti (267,268). AR su detektirani u stanicama acinusa i epitelnim stanicama izvodnih kanala lakrimalne žlijezde (262,269). Androgeni reguliraju ekspresiju preko 2200 gena u suznoj žlijezdi miša odnosno oko 3000 gena u ljudskoj Meibomovoj žlijezdi i konjunktivalnim epitelnim stanicama (270,271). Radi se o genima vezanim za rast stanica, proliferaciju, metabolizam, komunikaciju i transport između stanica, vezanje nukleinskih kiselina, transdukciju signala i aktivnost receptora, tako da androgeni djeluju na strukturu i funkciju suzne žlijezde na više razina (16,272-277). Androgeni također moduliraju ekspresiju vlastitih receptora u suznoj žlijezdi. Na modelu miša je pokazano da davanjem androgena dolazi do značajnog porasta broja stanica koje sadrže androgene receptore kao i do porasta gustoće androgenih receptora u jezgrama epitelnih stanica lakrimalne žlijezde. Ova regulacija je androgen specifična odnosno do sličnog efekta ne dolazi nakon administracije estrogena, glukokortikoida ili ciklofosfamida. Nakon ukidanja terapije androgenima dolazi do značajnog smanjenja ekspresije androgenih receptora (269,278-280).

Prethodne studije učinaka estrogena na suzne žlijezde nisu dale ujednačene rezultate. Dok neki autori sugeriraju protuupalni učinak estrogena, drugi njihov proupalni učinak, neki nisu pronašli nikakav učinak estrogena na suznu žlijezdu (10,19,266,281-286). Hormonsko nadomjesno liječenje s estrogenom i medroksiprogesteron acetatom se pokazalo učinkovitim u povećanju proizvodnje, ali ne nužno i kvalitete suza (287,288). Smanjena funkcija suzne žlijezde je primijećena u žena nakon menopauze ili ovarijektomije te u žena koje uzimaju oralne kontraceptive, unatoč promjenjivim razinama estrogena (289,290). Čini se da estrogen smanjuje upalu u mišjim modelima SS, ali kontradiktorni rezultati su primijećeni i u studiji u kojoj hormonsko nadomjesno liječenje u žena u postmenopauzi povećava rizik od DED, što bi moglo biti posljedica različitog učinka visokih i niskih doza estrogena na upalu (16,17). U niskim dozama,

čini se da estrogene potiču preživljavanje stanica i štite od upale egzokrine žlijezde, dok visoke razine estrogena mogu promovirati upalu (18). Dosadašnja istraživanja sugeriraju da estrogene i progesteron, u usporedbi s androgenima, relativno malo doprinose spolno vezanim razlikama u ekspresiji gena i spolnim razlikama suzne žlijezde. S druge strane, kod muškaraca koji su uzimali antiandrogene lijekove, nije došlo do promjene u lučenju suza, što upućuje na spolno specifično djelovanje androgena na suznu žlijezdu (265). T i DHT su se pokazali učinkovitima na štakorskim modelima, ali nije bilo dovoljno dokaza koji bi opravdali ispitivanje na ljudima (291). U ljudskoj suznoj žlijezdi su izolirane steroidogene enzimske mRNA što ukazuje na postojanje enzime za intrakrinu sintezu i metabolizam spolnih steroida te bi dijelom moglo objasniti nejasan odnos između sistemskih razina spolnih hormona i DED-a (166). Potrebna su daljnja istraživanja kako bi se razjasnio utjecaj pojedinih spolnih hormona na ljudsku suznu žlijezdu (19,20).

1.6. **Spolni dimorfizam**

Iznimno je važno razlikovati terminologiju „roda i spola“ (eng. sex and gender) u aktualnoj znanstvenoj literaturi. „Spol“ u hrvatskom jeziku označava razlike između muškaraca i žena koje su posljedica kariotipa XX ili XY odnosno prisustva gonada (testisa ili jajnika). „Rod“ podrazumijeva psihološke i socijalne aspekte tih razlika, a u engleskom jeziku se označava terminom „gender“. Prema tome, razlike koje proučavamo u ovom radu su opisane terminom „spol“ što odgovara terminu „sex“ u anglosaksonskoj literaturi (292).

Spolni dimorfizam (SD) se u užem smislu definira kao svaka strukturna razlika između muške i ženske jedinice iste vrste osim razlika izravno vezanih za reprodukciju. U širem smislu podrazumijeva spolne razlike na razini genoma, transkriptoma, proteoma, metaboloma i fenotipa (293,294). Dobro su proučene spolne razlike u sekundarnim spolnim obilježjima, veličini, težini, boji, oznakama, bihevioralnim i kognitivnim osobitostima, razlike u anatomskim, morfološkim, molekularnim, biokemijskim, genetskim, imunološkim i neurološkim značajkama, metaboličkoj aktivnosti, odgovoru na hormone, osjetljivosti na lijekove i toksine, različitoj prevalenciji bolesti između muške i ženske populacije te duljini životnog vijeka između mužjaka i ženki iste vrste (295-298).

1.6.1. Spolni odabir i evolucija spolnog dimorfizma

Većina spolno dimorfnih karakteristika se razvila kroz proces spolnog odabira u svrhu maksimiziranja reproduktivnog potencijala dok se manji dio spolno dimorfnih karakteristika razvio kroz proces prirodnog odabira (299,300). Prirodna, spolna i okolišna selekcija zapravo djeluju sinhrono, budući da su jedinke stalno izložene utjecaju okoliša u kojem žive (301,302).

Spolni odabir se definira kao razlika u razmnožavanju koja nastaje kao posljedica varijacija karakteristika koje utječu na natjecanje za partnere i oplodnju između pojedinaca odnosno radi se o selekciji koja ovisi o reproduktivnom uspjehu (303). Charles Darwin je u djelu „The Origin of Species“ 1859. godine predstavio svoju teoriju prirodnog odabira kojom objašnjavaju evoluciju prilagodbi potrebnih za preživljavanje i plodnost vrsta. No teorija prirodnog odabira nije mogla objasniti razvoj fizičkih obilježja koja logički predstavljaju lošu adaptaciju u kontekstu preživljavanja. Sam Darwin je izjavio: „prizor perja u paunovu repu, kad god ga ugledam, mi izaziva mučninu!“ (159). Darwin je objašnjenje ponudio kroz teoriju spolnog odabira: „Spolna selekcija (...) ovisi, ne o borbi za opstanak, nego o borbi mužjaka za posjedovanjem ženki; rezultat selekcije nije smrt neuspješnog borca, nego njegov manji ili nikakav broj potomaka.“ (160). U djelu „The Descent of Man, and Selection in Relation to Sex“ iz 1871. godine opisana su spolno dimorfna obilježja kod mnogih vrsta te je prikazana široka rasprostranjenost spolnog odabira u eukariota, biljaka, gljiva i životinja. Darwin je vjerovao da spolni odabir ima glavnu ulogu u evoluciji ljudi i razlika između ljudskih populacija, a danas se smatra paralelnim oblikom procesa prirodnog odabira (147, 161). Spolni odabir se ostvaruje kroz povećanje privlačnosti prema suprotnom spolu (interseksualna selekcija- female choice) ili kroz povećanje uspješnosti u porazu konkurenata istog spola (intraseksualna selekcija- male to male), a s ciljem povećanja vjerojatnosti parenja i prijenosa gena na buduću generaciju (299). Intraseksualna selekcija se obično temelji na superiornim fizičkim karakteristikama mužjaka (brzina, snaga, veći očnjaci, veći rogovi i sl.) koji se nadmeću za ženku. Dominantni mužjak će imati više prilika za parenje te će time osigurati veću distribuciju svojih gena u populaciji. Čak je opisana i kompeticija sperme kada se sperma više partnera natječe za oplodnju (304). Interseksualna selekcija se odnosi na odabir privlačnijeg partnera od strane jedinke suprotnog spola. Iako spol koji bira partnera može biti muški i ženski, mnogo češće je birani spol muški. Ženski izbor je važan mehanizam spolnog odabira.

Natjecanje za spolnog partnera se smatra glavnim čimbenikom koji utječe na razvoj spolnog dimorfizma kod više vrsta, no složenost spolnog dimorfizma ne može biti objašnjena samo ovim mehanizmom (305). Najcitiranije su 2 teorije o ulozi spolnog dimorfizma: prema „teoriji dobrih gena“ ženke biraju partnere s karakteristikama koje posredno ukazuju na zdravlje, vitalnost, veću sposobnost partnera da im osiguraju sigurnost, hranu, teritorij i zdrave i sposobne potomke. Najčešći atributi koji su odraz dobrih gena su veličina, snaga i izraženi, čak prenaplašeni ornamenti. Teorija „seksi sinova“ sugerira da ženke biraju mužjake s naglašenijim ukrasima kako bi i njihovi sinovi naslijedili ove privlačne karakteristike i time si povećali šansu za razmnožavanje. U ovom kontekstu je važan i Batemanov princip: mužjakov ulog u potomstvo je mnogo manji od uloga ženke. Naime, mužjak ulaže samo spolnu stanicu dok ženke u stvaranje potomstva uvijek ulažu puno više energije odnosno gube puno više izborom lošega partnera. Posljedično je reproduktivni uspjeh mužjaka ograničen dostupnošću partnerica i uspjehom među konkurencijom dok je uspjeh ženki ovisan o dostupnim resursima. Posljedica toga su osnovni mehanizmi djelovanja spolne selekcije: borba mužjaka, izbor ženke, ali i razlika u morfologiji spolova, odnosno spolni dimorfizam (306). Batemanovi principi su naišli na dosta kritika.

Kod nekih vrsta ženke biraju partnera na temelju naglašenih ukrasa odnosno ornamentata. U literaturi se nailazi na dosta polemika o mogućoj ulozi ovakve ornamentacije u spolnom odabiru u odnosu na Darwinovu teoriju da ženke biraju prema ukusu za lijepo. Aktualna je teorija hendikepa: ženke biraju mužjake sa sve izraženijim ornamentima jer takvi mužjaci moraju biti bolje opremljeni za preživljavanje s obzirom na hendikep koji im ornament istodobno donosi. Njihovi muški potomci će biti zdraviji, imati dulji životni vijek i nositi gene za ornament, dok će ženski potomci nositi gen za preferenciju za isti ornament (307,308). Zbog toga će mužjaci s izraženijim ornamentima imati bolji reproduktivni uspjeh i veću genetsku disperziju u populaciji. Ornament će s vremenom biti sve izraženiji i napredovati do točke kada će postati preveliki hendikep za preživljavanje mužjaka (307).

Statističar Fisher je smatrao da je nasljeđivanje privlačnosti prema nekoj karakteristici jednako bitno kao i sama karakteristika. Na temeljum matematičkog modela zaključio je da spolni odabir može mužjake dovesti do ekstremnih napora u iskazivanju svoje superiornosti kako bi ih ženke odabrale za parenje. Fisher opisuje kako razvoj spolno dimorfnih karakteristika mužjaka uz preferenciju te karakteristike od strane ženke

dovodi do pozitivne povratne sprege čime ta karakteristika, ali i preferencija ženke za istu rastu eksponencijalno (309). Preferencija se nasljeđuje jednako kao i sama karakteristika, tako da potomci nose oba seta gena, ali će muški potomci iskazivati naslijeđenu karakteristiku, a ženski interes za danu karakteristiku. Tako karakteristika i preferencija ostaju udružene u genetskom materijalu uz tendenciju da se uvećavaju zajedno. Takav obrazac je nazvan Fisherov bjegunac (Fishers runaway) i rezultira razvojem mnogobrojnih spolno dimorfnih sekundarnih spolnih karakteristika- od melodioznog pjevanja ptica, sjajnih boja riba, plesa pauka i ptica, kitnjastog repa pauna (309).

Aktualna shvaćanja evolucijskih biologa su sažeta u 2 modela:

1. Model izravne koristi pretpostavlja se da jedinka bira partnera za parenje na temelju očekivane neposredne koristi kao što je roditeljska skrb, teritorijalna obrana, pristup resursima, izbjegavanje parazita. Pri tome ornamentacija partnera nije prepoznata kao lijepa, već kao preferencija koja je odraz posjedovanja poželjnih gena.
2. Model neizravne koristi objašnjava situaciju u kojoj izbor partnera za parenje ženki ne donosi nikakvu izravnu, mjerljivu korist, već se koristi ogleda kroz rast kvalitete njenih potomaka (303).

1.6.2. Spolni dimorfizam u živom svijetu

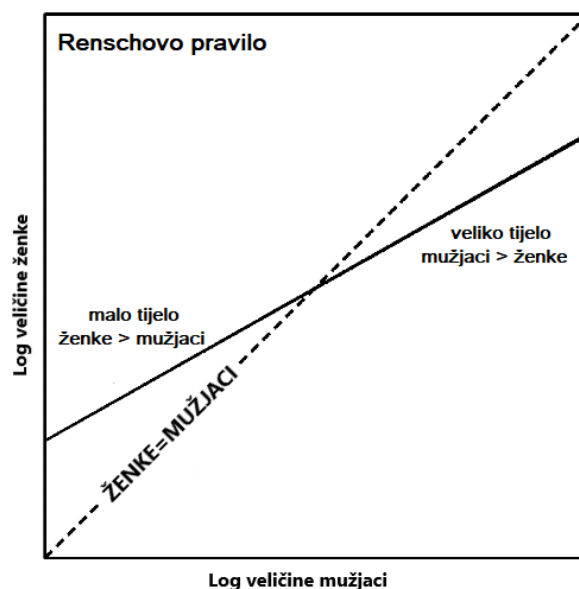
Većina organizama koji se razmnožavaju spolnim putem se svrstava u spolno dimorfne vrste budući da pokazuju određene razlike između muških i ženskih jedinki. Ovisno o vrsti, razlike između spolova variraju od suptilnih do jako naglašenih. Suprotno od dimorfizma, kod nekih vrsta je prisutan monomorfizam odnosno identičan fenotip jedinki oba spola iste vrste (310).

Spolni dimorfizam, iako manje očit i slabije istražen, postoji i u biljnom svijetu. Biljke su uglavnom monomorfne i većinom su hermafroditi. Svega 6 % biljnih vrsta su dvodomne biljke koje karakterizira zaseban muški i ženski spol te je kod njih spolni dimorfizam uobičajen. Kod ovih biljnih vrsta spol obično nije razlučiv prije cvatnje (311,312). Muške i ženske jedinke biljaka koje oprašuju kukci najčešće izgledaju slično jer biljke nude slatki nektar koji potiče daljnje posjete oprašivača. No, neke biljke koriste različite strategije privlačenja oprašivača željenom spolom (313). Spolni dimorfizam je najčešće

vezan uz oprašivanje vjetrom, koje je mnogo rjeđe, kako bi došlo do učinkovite selekcije muških jedinki koje dobro dispergiraju pelud i ženskih koje učinkovito hvataju pelud (314). Dimorfne karakteristike mogu ovisiti i o stupnju zrelosti biljke. Primjerice, kod biljaka vrste *Cannabis sativa* stopa fotosinteze je u tijeku rasta biljke viša kod muške biljke, a kod spolno zrelih biljaka višu stopu fotosinteze pokazuju ženske jedinke (313).

Najizraženije, a time i najčešće opisivane spolno dimorfne karakteristike se odnose na veličinu, oblik, boju i ornamentaciju te su najčešće dio mehanizama korištenih u spolnom odabiru jedinki, iako su ponekada vezane uz prirodni odabir (315,316).

Razlike u veličini su izražene u više od 90 % životinjskih vrsta (316). Najčešće je mužjak veći od ženke, no nije rijedak ni obrnuti dimorfni uzorak gdje je ženka veća od mužjaka. Kada su ženke veće, razlike u veličini se pripisuju fekunditetu, a kada su mužjaci veći razlike se pripisuju spolnoj selekciji (317,318). Međuovisnost stupnja spolnog dimorfizma veličine je matematički opisana "Renschovim pravilom": dimorfizam veličine raste s povećanjem veličine tijela kada je mužjak većeg spola, a smanjuje se s povećanjem prosječne veličine tijela kada je ženka većeg spola (319,320) (slika 19).



Slika 19. Renschovo pravilo dimorfizma u veličini. Izvor: vlastiti materijal.

Dimorfizam u veličini je čest u pauka, vodozemaca, gmazova, ptica i sisavaca (slika 20). Većina sisavaca pokazuje neki stupanj spolnog dimorfizam u veličini. Kod primata, primjerice, taj raspon može biti jako velik, od gotovo nevidljive razlike u veličini kod gibona i lemura, do vrsta kod kojih mužjaci mogu biti vidno, čak i dvostruko veći od ženki (čimpanza, bonobo majmun, gorila, orangutan i mandril) (slika 21). Ove razlike se pripisuju različitim spolnim navikama, odnosno ovise o pritisku spolnog odabira. Tako monogamne vrste imaju manji stupanj dimorfizma, dok poligamne vrste pokazuju veći dimorfizam u veličini tijela (321). Kod više vrsta pauka ženka je bitno veća od mužjaka zbog višeg fekunditeta (slika 20A). Kod ženki pauka je česta i pojava seksualnog kanibalizma gdje ženke konzumiraju mužjaka nakon oplodnje, a ova pojava je učestalija u manjih ženki. Posljedično, mužjaci radije biraju veće ženke koje imaju manju stopu kanibalizma i viši fekunditet (322).

Mužjaci i ženke često se zamjetno razlikuju i po obliku. Iako oblik može značajno pridonijeti različitim funkcijama kao što su hranjenje, parenje ili roditeljska skrb, spolni dimorfizam oblika povijesno je manje proučavan od dimorfizma u veličini jedinke. Budući da proučavanje oblika omogućuje dublje razumijevanje mehanizama koji leže u osnovi spolnog dimorfizma jer različiti dijelovi tijela mogu imati više funkcija, a oblik i veličina uglavnom nisu neovisne varijable, danas se smatra da je udruženo ispitivanje veličine i oblika potpunije u kvantificiranju spolnog dimorfizma (305,323). Spolni dimorfizam u obliku se često nalazi kod mnogih vrsta riba, gmazova, ptica i guštera i najčešće je posljedica spolnog odabira, no u nekim slučajevima oblik je u čvršćoj vezi s prirodnom selekcijom nego spolnim odabirom (305). Primjerice, kod vrste poskoka *Agikistrodon piscivorous* postoji razlika u obliku glave između mužjaka i ženki, a izravna je posljedica konzumacije plijena različitih veličina (315).



Slika 20. Spolni dimorfizam u veličini. (A) Ženka (lijevo) i mužjak (desno) pauka *Argiope appensa* pokazuju tipične spolne razlike kod pauka, s dramatično manjim mužjacima.

Izvor: slobodno dostupno na https://commons.wikimedia.org/wiki/File:Male_and_female_A_appensa.jpg.

(B) Kornjače *Graptemys pseudogeographica kohni*- odrasla ženka (lijevo) i odrasli mužjak (desno). Izvor: slobodno dostupno na [https://commons.wikimedia.org/wiki/File:Mississippi_map_turtles_\(Graptemys_pseudogeographica_kohni\)_female_%26_male.jpg](https://commons.wikimedia.org/wiki/File:Mississippi_map_turtles_(Graptemys_pseudogeographica_kohni)_female_%26_male.jpg).

(C) Ženka (lijevo) i mužjak (desno) običnog fazana, mužjak je mnogo veći i šareniji od ženke.

Izvor: slobodno dostupno na https://commons.wikimedia.org/wiki/File:Male_and_female_pheasant.jpg.




Slika 21. Spolni dimorfizam u veličini i obliku vidljiv kod gorila- ženka je lijevo, a mužjak desno.

Izvor: preuzeto uz dopuštenje na <https://www.shutterstock.com/image-photo/close-big-male-female-gorilla-11497138>.

Razlike u boji između jedinki suprotnih spolova se nazivaju spolni dikromatizam (316,324). Pokušaji da se utvrdi njegov funkcionalni značaj imali su samo ograničeni


uspjeh, djelomično zbog široke raznolikosti vrsta koje pokazuju spolni dikromatizam (325). Spolni dikromatizam je čest među pticama (slika 22), u manjoj mjeri među gušterima, ribama i leptirima (slika 23), no vrlo je rijedak među sisavcima, s izuzetkom primata (316,325). I mužjaci i ženke primata ponekad pokazuju promjene u boji kože povezane s dominacijom i reprodukcijom, no naziv spolni dikromatizam se obično odnosi na razlike u boji dlake ili krzna. Među primatima, najupečatljiviji primjeri spolnog dikromatizma nalaze se kod crnih lemura, crno-zlatnih urlikača, saki majmuna i nekoliko vrsta gibona. Više vrsta žaba pokazuje spolni dikromatizam. Zanimljivo je da se kod žaba mogu razlikovati dva tipa spolnog dikromatizma: dinamički dikromatizam kod kojeg mužjaci prolaze kroz privremenu promjenu boje tijekom sezone parenja te drugi, češći tip, ontogenetski dikromatizam, kod kojeg mužjaci ili ženke prolaze kroz trajnu promjenu boje i/ili uzorka boje, općenito na početku spolnog sazrijevanja (316). Primjer je vrsta *Hyperolius ocellatus* kod koje su spolno zreli mužjaci svjetlozeleni s bijelim prugama na leđima, dok su ženke crvene s malim srebrnim pjegama (326,327) (slika 24A). *Litoria leseueri* je pak primjer žabe kod koje kod mužjaka samo u sezoni parenja dolazi do promjene boje kože. Ovakva pojava je poznata pod nazivom dinamički dikromatizam (316) (slika 24B).



Slika 22. Allenova ptica pjevica Hummingbird pokazuje ekstremni spolni dikromatizam. (A) ženka. (B) mužjak. Izvor: preuzeto uz dopuštenje na <https://www.shutterstock.com/search/allens-hummingbird>.



Slika 23. Spolni dikromatizam leptira. (A) mužjak i (B) ženka krstaša (*Vindula dejone erotella*) s naglašenim spolnim dikromatizmom. Izvor: preuzeto uz dopuštenje na <https://www.shutterstock.com/search/vindula-dejone-erotella>.



Slika 24. (A) *Hyperolius ocellatus* (Hyperoliidae): primjer ontogenetskog spolnog dikromatizma. U spolnoj zrelosti mužjaci su zeleni s bijelim dorzolateralnim linijama, a ženke su hrđavo crvene do srebrne s malim točkicama. Izvor: slobodno dostupno na https://calphotos.berkeley.edu/cgi/img_query?where-taxon=Hyperolius+ocellatus&rel-taxon=beginns+with&where-lifeform=specimen_tag&rel-lifeform=ne. (B) *Litoria wilcoxii* (Hylidae): primjer dinamičkog spolnog dikromatizma. Mužjaci požute na nekoliko dana tijekom sezone parenja. Izvor: preuzeto uz dopuštenje na <https://www.alamy.com/stock-photo-male-and-female-stony-creek-frog-litoria-wilcoxii-in-amplexus-northern-95609997.html>.

Ornamentacija, često prenaplašena, važno je sredstvo spolnog odabira. Izražene ornamente najčešće imaju mužjaci, a u potpunosti se prikazuju tek u tijeku zavođenja potencijalnog partnera za parenje. Oramentacija je najčešća kod riba, ptica i kukaca. Neki od najupečatljivijih promjera su paunov rep te rep mužjaka dugorepe ptice

udovice kao i živopisni ornamenti rajskih ptica. Kod pauna koke biraju mužjake s najvećim brojem oka na repu budući da samo najzdraviji mužjaci mogu ulagati dodatnu energiju i nutrijente za formiranje raskošnog repa. Iako ovakva nametljiva ornamentacija predstavlja hendikep za mužjaka jer mu smanjuje šansu za preživljavanje, na sljedeće generacije se prenosi zbog povećavanja reproduktivnog uspjeha nositelja. Ornamentacija kod ženskog spola je vrlo rijetka. Ona se javlja samo kada korist nadilazi rizike. Najbolji primjer je šilo, mala riba iz porodice Syngnathidae u koju spadaju i morski konjici. Zbog obrnute spolne uloge, kod ove vrste riba mužjaci su zaduženi za postzigotnu skrb za mladunce, što znači da se ženke stvaranjem ornamenata natječu za mužjake radi optimizacije roditeljske skrbi. Najčešće se radi o jarkim bojama na trbuhu koje pokazuju bolju kondiciju ženke što su izraženije (328,329) (slika 25). Neke životinje imaju izražene dijelove tijela koji im služe kao „naoružanje“ u intraseksualnoj selekciji. Tako mužjaci najčešće imaju izražene rogove, kljove ili ostruge, dok ih ženke uopće ne posjeduju (slika 26). U ovu skupinu spadaju brojni sisavci kao što su jeleni, antilope, narvali, neki kukci (kotrljan, jelenak, strizibube) te neke vrste riba.



Slika 25. Spolni dimorfizam u veličini i ornamentaciji kod vrste riba Stigmatopora nigra (pipefish). Rijetki primjer obrnute spolne uloga gdje je ženka (iznad) veća od mužjaka (ispod) i ima naglašenije ornamente jarkih boja na trbuhu. Izvor: preuzeto uz dopuštenje na <https://www.shutterstock.com/search/pipefish>.



Slika 26. Rogovi kod mužjaka antilope predstavljaju tipičnu ornamentaciju za borbu u interseksualnoj selekciji. Lijevo je mužjak, a desno ženka antilope. Izvor: preuzeto uz dopuštenje na <https://www.shutterstock.com/image-photo/male-female-nyala-antelope-tragelaphus-angasii-649306813>.

1.6.3. Spolni dimorfizam kod čovjeka

Iako ljudi pokazuju nisku razinu spolnog dimorfizma u usporedbi s drugim životinjama, u literaturi su opisane brojne spolne razlike. Još je Hipokrat prije više od 2000 godina opisao spolne razlike u manifestaciji bolesti i odgovoru na liječenje kod ljudi (292). Kroz povijest su spolne razlike između muškaraca i žena proučavane kroz različite struke i iz različitih aspekata; od medicine, molekularne biologije, preko antropologije i sociologije, psihologije, filozofije pa do industrije i marketinga. Manje očite spolne razlike potaknule su interes znanstvene zajednice tek prije četrdesetak godina (297). Spolne razlike kod čovjeka su opisane na različitim razinama, od anatomskih do molekularnih razlika, uključujući razlike na lokomotornom sustavu, kardiovaskularnom sustavu, plućima, probavnom sustavu, bubrezima, endokrinom sustavu, hematološkom sustavu, imunosti, živčanom sustavu, govornom aparatu, vestibularnom aparatu, farmakokinetici, farmakodinamici, onkogenezi, psihološkim i bihevioralnim značajkama spolova i epidemiološkim pokazateljima.

Analizom publikacija iz područja spolnog dimorfizma čovjeka, na PubMed-u se do studenog 2023. godine nalazi preko 253 tisuće publikacija koje sadrže ključne riječi

human AND (sex differences OR sexual dimorphism), što ukazuje na veliki znanstveni interes za ovo područje.

Pregled spolnih razlika kod čovjeka

Kod čovjeka su već na prvi pogled jasno vidljive i temeljito proučene razlike u veličini i obliku tijela. Poznato je da od rođenja dječaci i djevojčice prate različite krivulje rasta i tjelesne težine, a tijekom puberteta nastaje očita razlika u sekundarnim spolnim obilježjima. Ne samo medicina, već i antropometrija stoljećima prati spolne razlike u mjerama čovjeka, a važnu ulogu ima u dizajnu obuće i odjeće, ali i svakodnevnih uporabnih predmeta i namještaja. Primjerice, muškarci i žene nose drugačije modele odjeće i imaju različite skale za veličinu odjevnih predmeta. Najvidljivije spolne razlike u obliku i veličini nalazimo na donjoj polovini lica, prsnom košu i u području između struka i koljena (330). Muškarci su u prosjeku za 10 % viši, imaju veći udio koštane i mišićne mase, a manji udio tjelesne masti, abdominalnu distribuciju masti, užu zdjelicu, širi prsni koš i ramena, jaču tjelesnu dlakavost, bradu i brkove, grublje crte lica i višu liniju vlasišta (331). Mišićna masa je kod žena u prosjeku manja, a manji je i udio mišićne mase u ukupnoj tjelesnoj masi kao i volumen mišićnih vlakana, pa su muškarci u prosjeku snažniji za barem 30 % (331). Razlika u snazi je očitija u gornjem dijelu tijela gdje žene u prosjeku imaju svega 50 do 60 % snage muškarca, a u donjem dijelu tijela 60-70% snage muškarca (332-334). Kod žena je veći udio i različita distribucija masti (335). Muškarci veći udio kalorijskog unosa koriste za izgradnju mišića, dok se kod žena energija lakše pretvara u mast. Spolne razlike u skeletu postaju znatno očitije u tijeku puberteta. Budući da koštano tkivo izražava androgene i estrogene receptore kao i enzime za metaboliziranje steroidnih hormona, tijekom puberteta dolazi do značajnog dodavanja koštane mase (336,337). Kod muškaraca je površina kostura za 35 do 42 % veća uz sveukupno veće kosti i jači skelet, ali ne i veću gustoću kostiju (337-339). Rast kralježnice u pubertetu pokazuje znakove dimorfizma kroz šira i nešto viša tijela kralježaka kod muškaraca. Skelet žena je gracilniji nego u muškaraca, prsni koš je obliji i manjeg volumena, lumbalna lordoza je izraženija, a struk užiji (330). Zdjelica je kod žena najdimorfiji dio skeleta te se stoga u forenzici koristi za određivanje spola (340). Prilagođena je ulozi rađanja pa je šira i plicija od muške, sakrum je širi, a interacetabularna udaljenost je veća zbog čega žene imaju naglašeno šire smještene kukove (341). Varijacije u obliku lica su vidljive između rasa, kultura i

spolova. Veza između privlačnosti i oblika lica kod žena je slaba do umjerena, a kod muškaraca slaba ili odsutna (342). Spolni dimorfizam u veličini i obliku na kostima lica je najnaglašeniji na mandibuli i frontalnoj kosti (343) (344). Muška mandibula je u prosjeku veća, šira i kvadratičnije forme, a frontalni tuberi su naglašeniji (345-347). Spolne razlike su utvrđene i u području skeleta srednjeg lica i zubala. Tako muškarci u prosjeku imaju veće zube s većim udjelom dentina, dok je kod žena proporcionalno veći udio cakline (348). Prosječni gornji dišni putevi muškaraca su većeg volumena, s većim piriformnim otvorom, dužim i višim nosnim šupljinama te širim hoanama no u žena, što kod muškog spola smanjuje otpor strujanja udahnutog zraka (349,350). Također, postoje spolne razlike u ždrijelu u pogledu veličine i otpora, pa iako je volumen muškog ždrijela veći, zbog manje elastičnosti mekih tkiva u ovom se području kod muškaraca javljaju veće dinamičke varijacije otpora koje uzrokuju veći faringealni otpor te potencijalno veću učestalost apneje u spavanju (351). Građa grkljana pokazuje značajne spolne razlike u svim dimenzijama. Deblje i dulje glasnice kod muškaraca uzrokuju dublji glas, a veća tiroidna hrskavica s oštrijim kutem je izvana vidljiva kao izraženija Adamova jabučica (349,352,353). Muškarci imaju čak 29 % veću površinu poprečnog presjeka dušnika te 14 do 31 % veću površinu velikih i središnjih dišnih puteva (354,355). Sveukupno, zbog opisanog većeg otpora u cijelom dišnom sustavu, žene bi mogle biti osjetljivije na ograničenja dišnog sustava tijekom fizičkih aktivnosti (355). Opisane su brojne spolne razlike u patofiziologiji, incidenciji, morbiditetu i mortalitetu više plućnih bolesti uključujući sindrom respiratornog distresa, bronhopulmonalnu displaziju, astmu, KOPB, karcinom pluća, cističnu fibrozu, idiopatsku plućnu fibrozu, limfangioleiomiomatozu, plućnu arterijsku hipertenziju, opstruktivnu apneju za vrijeme spavanja te respiratorne virusne infekcije (respiratorni sincicijski virus, gripa, SARS-CoV-2) (356).

Neka stanja i bolesti su izravno vezani za poremećaje na spolnim kromosomima pa se njihova fenotipska ekspresija razlikuje među spolovima. Tu spadaju X-vezani recesivni poremećaji (daltonizam, hemofilija A, hemofilija B, Duchennova mišićna distrofija, Beckerova mišićna distrofija, X-vezana agamaglobulinemija, X-vezana ihtioza) i X-vezani dominantni poremećaji (rahitis rezistentan na vitamin D, Rettov sindrom, sindrom fragilnog X-kromosoma). X- vezani recesivni poremećaji će se fenotipski ekspimirati kod žena samo u slučaju mutacije oba alela, a kod muškaraca ako su naslijedili X-kromosom majke s defektnim genom (357).

Proces starenja kod ljudi također pokazuje spolne razlike pa je očekivana životna dob za žene dulja nego za muškarce u čak 54 zemlje (358, 359). Uz to, spolne razlike u regulaciji imunološkog odgovora utječu na razvoj bolesti povezanih sa starenjem i na očekivani životni vijek. Žene imaju agresivniji imunološki odgovor na infekciju, ali i veću učestalost autoimunih bolesti (360). Smatra se da su spolne razlike u imunološkom odgovoru posljedica kromosomskih i hormonskih utjecaja koji djeluju kao neovisni regulatorni čimbenici (361,362). Kod muškaraca je uočena veća osjetljivost na infekcije od rođenja do odrasle dobi, što sugerira da spolni kromosomi, a ne SSH, imaju glavnu ulogu u spolnom dimorfizmu u prirođenoj imunosti (361). SSH reguliraju imunološke reakcije kroz regulaciju transkripcije odnosno ekspresije vlastitih receptora koja se razlikuje za različite hormone i spolove (363). Posljedično, njihova aktivnost modulira diferencijaciju, sazrijevanje, životni vijek i funkciju stanica imunološkog sustava, uključujući neutrofile, makrofage, prirođene stanice ubojice i dendritičke stanice (361). Pri tome estradiol djeluje kao imunofacilitator dok androgeni djeluju imunosupresivno (360). Smatra se da su genetski i epigenetski čimbenici te X- vezani geni koji sudjeluju u regulaciji imunosti važni faktori u boljoj stečenoj imunosti kod žena, što u konačnici dovodi do proizvodnje viših razina protutijela u usporedbi s muškarcima (363). X-kromosom sadrži nekoliko gena povezanih s imunološkim sustavom, kao što je gen za CD40 ligand, kemokinski receptor CXCR3, O-povezana N-acetilglukozamin transferaza, forkhead box P3 (FOXP3), toll-like receptor (TLR)7, TLR8, IL-2 receptor gama, tirozin-protein kinaza i IL-9 receptor, a njihova pretjerana ekspresija teoretski može utjecati na imunološki odgovor (364). Okolišni faktori igraju važnu ulogu u modulaciji imunosti (365,366). Nekoliko studija je pokazalo postojanje spolno specifičnog transkriptoma i metiloma, neovisnih o X-kromosomu, sugerirajući da se spolni dimorfizam odvija i na epigenetskoj razini (367). Različiti životni stilovi muškaraca i žena utječu na okoliš u kojemu se kreću, prehrambene navike te njihovu interakciju sa spolnim hormonima, pri čemu je dokazano da međudjelovanje spolnih hormona i okolišnih čimbenika kao što je cigaretni dim ili infekti dovodi do promjenjivog imunološkog odgovora kod različitih spolova (363,365). Uz to, estrogene disruptori iz okoliša potencijalno utječu na imunološki odgovor svojim aditivnim učinkom na endogene estrogene (149). Postoje dokazi da spolni hormoni utječu na mikrobiom i posljedično na imunološki odgovor putem metabolita koji se vežu na receptore kao što su ER i peroksisom proliferator aktivirani receptor (PPAR) (368). Utjecaj prehrane na

mikrobiom je mnogo izraženiji kod muškaraca, sugerirajući da prehrana svojim utjecajem na mikrobiom može dodatno produbiti različitost u imunološkom odgovoru između spolova (363,369).

Posljedično naglašenijoj imunološkoj reaktivnosti, žene imaju višestruko veću stopu autoimunih bolesti. Tako je Hashimotov tireoiditis 10 puta učestaliji kod žena nego kod muškaraca, a sistemski eritematozni lupus je 6 do 9 puta učestaliji u žena (295). Većina autoimunih bolesti, uključujući sistemski eritematozni lupus, multiplu sklerozu i autoimune bolesti štitnjače, imaju povećanu incidenciju i prevalenciju kod žena, dok tek nekolicina, kao što su autoimuni dijabetes mellitus, Guillain-Barréov sindrom i psorijaza, ima veću incidenciju kod muškaraca (370).

Epidemiološke studije pokazuju da je spol jedan od ključnih neovisnih faktora koji dovode do razlika u pojavnosti i smrtnost od raka. Sveukupno, žene imaju manji rizik i bolju prognozu kod većine tipova raka nerekproduktivnih tkiva, uz izuzetak karcinom štitnjače koji je češći kod žena (371). Spolne razlike su dijelom vezane uz okolišne faktore rizika kao što je prehrana, pušenje, alkohol, izlaganje drugim karcinogenima, no vidljive su i u molekularnim aspektima tumorske biologije kao što je učestalost mutacija „driver“ gena, opterećenje mutacijama, mutacijski potpisi i imunološka selekcija (371,372). Spolni kromosomi kao i spolni hormoni mogu utjecati na stanice tumora i njihovo okruženje promoviranjem napredovanja tumora ili čak kroz inicijaciju nastanka tumora (372). Analiza spolno vezanih razlike u mutacijama kod planocelularnog karcinoma glave i vrata na temelju Atlasa genoma raka (The Cancer Genome Atlas) ukazuje na spolne razlike u profilima genske ekspresije tumorskih stanica (373). Zanimljivo je da žene imaju 1.2 do 1.7 puta viši rizik od muškaraca za razvoj svih glavnih tipova karcinoma pluća pri bilo kojem stupnju izlaganja cigaretnom dimu. Iako postoji i značajan utjecaj porasta učestalosti pušenja među mladim ženama, vjerojatno kod žena postoji značajnija biološka osjetljivost na toksine iz cigaretnog dima nego kod muškaraca (295,374). Više istraživača ukazuju na ulogu estrogena kao rizičnog faktora za razvoj karcinoma štitne žlijezde. Uz klasični učinak, estrogeni snažno djeluju na različite mehanizme stvaranja slobodnih radikala, što bi također moglo imati važnu ulogu u karcinogenezi (375)

Opisane su spolne razlike na mnogim endokrinim i egzokrinim žlijezdama. Bolesti štitne žlijezde, od autoimunih preko benignih i malignih nodoznih promjena pokazuju spolne razlike u pojavnost te su zastupljenije kod ženskog spola (376). Dobro su proučene i spolne razlike hipofize koje su različito izražene u različitim dobnim skupina, kao i spolne razlike u funkcioniranju osi hipotalamus-hipofiza-ciljna žlijezda te spolni dimorfizam timusa (377-380). Serumske razine hormona rasta su također različiti između spolova (381). Dokazan je spolni dimorfizam kore nadbubrežne žlijezde, a očituje se u raznim aspektima fiziologije, primjerice u spolnoj razlici u proizvodnji adrenalnih androgena kod ljudi (382-384). Žlijezde slinovnice spadaju među prva humana tkiva na kojima je proučen spolni dimorfizam (296). Tako su dokazane spolno vezane razlike u ekspresiji gena u stanicama parotidne žlijezde kao i u veličini žlijezde i volumenu izlučene sline (385,386). Opisan je i spolni dimorfizam u genskoj ekspresiji Meibomove žlijezde i volumenu izlučenih lipida (387-389).

Udružena aktivnost spolnih kromosoma i SSH utječe na gotovo sve aspekte metabolizma, uključujući metabolizam glukoze, lipida i balans energije (390,391). Spolne razlike utječu i na patogenezu većine metaboličkih bolesti, uključujući dijabetes i pretilost. Primjerice, visoke razine androgena kod žena te deficit androgena kod muškaraca promoviraju abdominalnu debljinu i udružene metaboličke poremećaje. Uz to, posljedično debljini nastaje gonadalna disfunkcija koja se manifestira kao hipogonadizam kod muškaraca i hiperandrogenizam u žena (127,392). Detaljno su istražene spolne razlike u metabolizmu proteina, masti, fiziologiji debljanja, kontroli homeostaze inzulina i krvnog tlaka što se posljedično odražava na spolne razlike u prevalenciji kardiometaboličkih poremećaja, u prvom redu zatajenja srca, fibrilacije atrijske, ishemijske bolesti srca, inzulinske rezistencije, dijabetesa tip II i nealkoholne masne jetre (390-396). SSH utječu i na jetrenu funkciju, što objašnjava spolne razlike u brojnim procesima koji se u njoj odvijaju (397). Razlike u metaboliziranju lijekova su opisane na različitim nivoima, a mogu biti posredovane genomskim i ne-genomskim učincima SSH (398). Ove se razlike odražavaju u farmakokinetici odnosno ekspresiji jetrenih enzima aktivnih u metaboliziranju steroida, masnih kiselina, lijekova i ostalih ksenobiotika. Najvažniju ulogu imaju citokrom P450, sulfotransferaze, glutation-transferaze i UDP-glukuronoziltransferaze (399). Poznavanje ovih razlika je ključno za optimizaciju terapije u ovisnosti o spolu pacijenta (398).

U literaturi nalazimo brojne studije neuroanatomskih, neurofizioloških i bihevioralnih spolnih razlika. Na razini temeljnih neurokemijskih i molekularnih mehanizama postoje mnoge iznenađujuće i dramatične spolne razlike u mozgovima kod životinjskih modela i neke indicije za slične spolne razlike u ljudskom mozgu (400). U odrasloj dobi, muški mozak je u prosjeku 10 % do 15 % veći od ženskog, međutim u samom mozgu postoji malo morfoloških razlika između spolova. Najpoznatiji primjer je spolno dimorfna jezgra preoptičke regije (SDN-POA) u mozgu glodavaca, a Witelson je prva opisala spolni dimorfizam u citoarhitektonici sive tvari ljudskog temporalnog režnja (401-403). Unatoč jasnim bihevioralnim razlikama između spolova, razlike u mozgu su suptilne i varijabilne, a odnose se na razlike u veličini, povezanosti i regionalne razlike u mozgu te su predmet kontroverzi (404-408). Najbolje proučena područja su govor i prostorno-vizualne vještine. Zbog evolucijske podjele uloga između ranih žena i muškaraca na mušku ulogu lovca i žensku ulogu skrbi za obitelj i odgoj djece, kod žena dolazi do funkcionalne evolucije Brocinog govornog područja i angularnog girusa što za posljedicu ima integraciju složenijih koncepata i vremenskog slijeda u mišljenje i govor te superiornost ženskog spola u gramatici i vokabularu. S druge strane, lov zahtijeva izvrsne prostorno- vizualne vještine što je rezultiralo muškom superiornošću u ovim pokazateljima (409). Djevojčice progovore statistički ranije od dječaka, brže usvajaju nove riječi, pokazuju više spontanog govora i izgovaraju dulje rečenice za dob. Žene su superiorne kod rješavanja verbalnih zadataka u pokazateljima verbalne fluentnosti, verbalnog pamćenja i stvaranja govora, a neke studije ukazuju na spolne razlike u funkcionalnoj organizaciji dijela mozga zaduženog za jezične zadatke. Spolna razlika u procesuiranju jezika se pripisuje razlici u funkcionalnim vezama između različitih dijelova mozga (410). Nadalje, vidljiv je spolni dimorfizam u rukopisu. Tako muškarci pokazuju jaču aktivaciju Exnerovog područja mozga (lijevi stražnji srednji frontalni girus), uz bolju funkcionalnu povezanost ovog područja s malim mozgom (411). Receptori za androgene u CNS-u posreduju u nastanku bihevioralnih razlika među spolovima (412). Muškarci i žene koriste različite moždane puteve čak i kada pokazuju slične obrasce ponašanja. Primjerice, kada se procjenjuje empatija kod muških i ženskih volontera, oba spola podjednako su uspješna na odvojenim kognitivnim testovima, no funkcionalnom magnetskom rezonancijom je dokazano da pri tome koriste različite moždane regionalne obrasce aktivacije (413). Smatra se da su spolne razlike relevantne i za patogenezu neuropsihijatrijskih poremećaja kao što su

poremećaji iz spektra autizma koji su mnogo češći u muškoj populaciji (414). Razlika u senzoricima je dokazana za osjet mirisa i boli. Više studija je pokazalo bolji osjet i diskriminaciju mirisa kod žena. Žene imaju više receptora za bol u koži i niži prag boli od muškaraca. Žene su osjetljivije na nociceptivne podražaje, uključujući i one iz unutarnjih organa, a posljedica je veća učestalost bolnih sindroma kod žena (415,416).

Perspektiva

2001. godine je Odbora za razumijevanje biologije spolnih i rodni razlika američkog Instituta medicine objavio priručnik pod nazivom „Je li spol bitan? (Does sex matter?) čime je napravljen ključni korak u budućnost proučavanja spolnih razlika. Zaključci Odbora upućuju na potrebu za promjenom paradigme u biomedicini: „Spol je bitna temeljna ljudska varijabla te ga treba uzeti u obzir kod dizajna i analize istraživanja u svim područjima i na svim razinama istraživanja vezanih uz zdravlje i biomedicinu. Individualna genetska i fiziološka konstitucija u kombinaciji s okolišnim faktorima i iskustvenim faktorima utječe na razlike u zdravlju i bolesti. Pojava, učestalost i težina bolesti se razlikuje između muškaraca i žena. Kod istraživanja spolnih razlika je potreban prelazak s deskriptivnih na eksperimentalne studije“ (417).

Mnoge spolne razlike nisu nužno posljedica hormonskog okruženja, već izravna posljedica genetskih razlika između spolova. Napredak molekularne biologije omogućio je bolji uvid u mnogobrojne spolne razlike kod ljudi, pa se danas smatra da „svaka stanica ima spol“. Stoga se preporučuje spolne razlike istraživati na staničnoj razini s ciljem određivanja funkcije i utjecaja gena smještenih na spolnim kromosomima te određivanje načina na koji genetski spolni dimorfizam utječe na više razine biološke organizacije (stanica, organ, organski sustav, organizam). Potrebno je razviti sustav koji može prepoznati i razlikovati učinak gena i učinak hormona.

Spolne razlike bitne za ljudsko zdravlje i bolest su prisutne tijekom cijelog života, ali njihova specifična ekspresija varira u različitim fazama života. Stoga je važno spolne razlike istraživati tijekom cijelog životnog vijeka. Spol je važno uvrstiti kao varijablu u dizajn istraživanja, a istraživanja proširiti na otkrivanje mehanizama intrauterinog utjecaja spola te poticati istraživanja u raznim dobnim skupinama kako bi se razjasnio utjecaj spola na zdravlje, bolest i dugovječnost.

Za istraživanja je potrebno birati modele koji odražavaju spolne razlike kod ljudi te su primjereni za stanje koje se istražuje. S obzirom na razlike između vrsta, mehanizmi spolnih razlika kod nehumanih primata bi najbolje odgovarali nekim mehanizmima spolnih razlika kod čovjeka. Potrebno je poticati neprekinuti razvoj odgovarajućih životinjskih modela, ali i osvijestiti mogućnost susreta s neočekivanim fenotipskim spolnim razlikama kod genetički modificiranih životinja.

1.7. Spolni dimorfizam suzne žlijezde

1.7.1. Spolni dimorfizam suzne žlijezde na životinjskim modelima

Sredinom 20. stoljeća raste interes za histološke značajke suzne žlijezde, prvenstveno zbog njenog značaja u održavanju homeostaze očne površine. Razvijaju se životinjski modeli u svrhu razjašnjavanja fiziologije i patofiziologije disfunkcije suzne žlijezde i njene uloge u razvoju DED, pa je većina dosadašnjih istraživanja provedena na životinjskim modelima (16,50,53,261,418). Najčešće su korišteni modeli miša, štakora i zeca, a nešto rjeđe hrčka.

Većina istraživanja na životinjskim modelima naglašava strukturne promjene suzne žlijezde koje uključuju upalnu infiltraciju, gubitak inervacije te progresiju degenerativnih promjena žljezdanog tkiva s dobi s posljedičnim funkcionalnim reperkusijama na količinu i sastav suza (419). Najčešće opisivane strukturne promjene su degeneracija acinusa, proliferacija veziva, periduktalna i periacinarna fibroza, limfocitna infiltracija te dilatacija i proliferacija izvodnih kanala te stanjenje njihove stijenke (420,421). Pokazalo se da sa starenjem dolazi do pretvorbe seroznih acinusa preko seromucinoznih do mukoznih acinusa čime se smanjuje proizvodnja proteina, a povećava proizvodnja sluzi (422). Posljedično, strukturne promjene u suznim žlijezdama starijih štakora povezane su sa smanjenom razinom suza, smanjenom razinom proteina u suzama kao i izmjenama u epitelu rožnice (420,423,424).

Na životinjskim modelima su detaljno opisane značajne spolno vezane razlike u histološkim nalazima suznih žlijezda, uključujući strukturne razlike u arhitekturi epitela, veličini acinusa i njihovih lumena, stupnju nuklearnog polimorfizma, broju

citoplazmatskih vezikula, specijalizaciji polja Golgijevog aparata, učestalosti intercelularnih kanalića, količini kapilarnih endotelnih pora i gustoći limfocita, harderizaciji ekstraorbitalne suzne žlijezde štakora te razlike u molekularnim, biokemijskim i funkcionalnim parametrima kao što je stupanj izmjene epitelnih stanica, enzimska aktivnost, sinteza proteina, sekrecija, sastav suznog filma, odgovor na živčanu stimulaciju i ekspresija sekretorne imunosti (22,40,225,226,266,420,425,426). Na modelu štakora se pokazalo da ženske suzne žlijezde imaju manju površinu, ali veću gustoću acinusa u odnosu na muške suzne žlijezde s naglašenijom razlikom u starijoj dobnoj skupini (420). Slični rezultati su dobiveni kod „prostaglandin receptor knock-out miševa“ (PRLR^{-/-}) te upućuju na značajniju atrofiju acinusa kod ženskog spola. U uzorcima starijih ženki je značajno naglašenija periacinarna fibroza (420,427). Opisana je i značajnija proliferacija izvodnih kanala kod ženskog spola, značajnija limfocitna infiltracija kod muškog spola te mastocitna infiltracija kod ženskog spola (420,428). Iako rezultati dosadašnjih istraživanja potvrđuju prisutnost fenomena spolnog dimorfizma kod različitih vrsta sisavaca, kod interpretacije rezultata svakako treba uzeti u obzir razlike u građi suznih žlijezda između različitih vrsta laboratorijskih životinja (43,429,430).

Smatra se da spol, SSH i okolišni utjecaji imaju glavnu ulogu u regulaciji površine oka i adneksalnih tkiva kao i u razlici u prevalenciji DED-a između spolova (10). Osim što fiziološki postoje značajne razlike u razinama SSH između spolova, potvrđeno je i postojanje spolno specifičnih razlika u regulaciji ekspresije pojedinih gena aktiviranih ovim hormonima. Naime, kod ovarijektomiranih miševa T, E2 i progesteron reguliraju ekspresiju tisuća gena u lakrimalnoj i Meibomovoj žlijezdi, no iako su brojni geni koji su regulirani testosteronom u ženskom tkivu jednaki onima u muškom spolu, zamijećena je spolna specifičnost u aktivaciji gena, pa čak i suprotan učinak androgena na isti gen kod različitih spolova zbog čega se smatra da spolne razlike u aktivaciji gena doprinose razvoju spolnog dimorfizma (271,418,431).

1.7.2. Spolni dimorfizam suzne žlijezde čovjeka

Utjecaj spola na ljudsko oko je poznat gotovo 2500 godina (10). Spolne razlike su opisane u Meibomovoj žlijezdi, suznoj žlijezdi, konjunktivi, rožnici, prednjoj sobici,

šarenici, cilijarnom tijelu, leći, staklastom tijelu, mrežnici, nazolakrimalnom kanalu i suznom filmu kao i u utjecaju spolnih hormona na navedene strukture (10, 22, 276, 432-435). Dosadašnja istraživanja ljudskih očnih tkiva i suznog aparata potvrđuju utjecaj spolnih razlika na niz aspekata, uključujući morfologiju tkiva, ekspresiju gena, sintezu proteina i lipida, sekretornu aktivnost, imunološku funkciju, staničnu gustoću, dinamiku epitelnih stanica, permeabilnost, imunološku aktivnost, stabilnost suznog filma, brzinu treptanja i vidnu oštrinu (10,266). Posljedično, spolne razlike pogoduju nastanku i progresiji mnogih bolesti oka. U tom kontekstu su dobro proučeni: suho oko, refraktivne greške, miopija, glaukom, katarakta, dobno vezana makularna degeneracija, dijabetička retinopatija, vernalni keratokonjunktivitis, oslabljeni vid i sljepoća (436,437).

Ranije histološke analize ljudske suzne žlijezde uglavnom opisuju patohistološke promjene vezane uz dob ispitanika, ali bez ispitivanja spolno vezanih razlika (438). Tako Prager 1966. godine nalazi smanjenje težine žlijezde, fibrozu i acinarnu atrofiju (41). Senilne promjene u smislu atrofije acinusa, periduktalne fibroze i dilatacije duktusa su opisane i na seriji od 99 kadaveričnih žlijezda (43). U patohistološkoj studiji na seriji od 32 donorske lakrimalne žlijezde čak 75 % uzoraka ljudskih suznih žlijezda je pokazivalo mikroskopske abnormalnosti uz najčešći patohistološki nalaz kronične upale i periduktalne fibroze. Oko 52 % žlijezda iznad 50. godine života je imalo znakova periduktalne fibroze, a 74 % posto duktalne promjene (438).

Do danas je objavljen mali broj ciljanih istraživanja spolnog dimorfizma suzne žlijezde čovjeka. 1963. Waterhouse pokazuje veću učestalost fokalnog adenitisa u lakrimalnim žlijezdama kod žena (25). Prvo sustavno istraživanje spolnih razlika u strukturi suzne žlijezde čovjeka objavljuju Cornell-Bell i suradnici 1985. godine (22). Uz pomoć softvera za stereologiju mjerena je površina područja od 50 acinus. Autori su pronašli razliku od 21 % između muškog i ženskog spola (2.18 mm² kod muškaraca:1.80 mm² kod žena). Istraživanje je provedeno na uzorku od 5 žlijezda po spolu. Na isti su način mjerili i promjer acinusa kod štakora, miševa, zamoraca i kunića. Rezultati istraživanja ukazuju na značajnu razliku u mjerenoj varijabli između proučavanih vrsta te sugeriraju povezanost spolnog dimorfizma s razinama androgena (22). Najopsežnije istraživanje patohistoloških značajki ljudske suzne žlijezde i spolno vezanih razlika u proučavanim varijablama su proveli Obata i suradnici (23). Na uzorku od 80 donorskih kadaveričnih

suznih žlijezda su definirali i detaljno istražili učestalost 8 patohistoloških obilježja (fibroza, acinarna atrofija, periduktalna fibroza, dilatacija interlobularnog duktusa, proliferacija interlobularnih duktusa, limfocitni fokusi, periduktalna limfocitna infiltracija, masna infiltracija) u orbitanom i palpebralom režnju zasebno. Autori su pronašli statistički značajno veću učestalost difuzne fibroze i difuzne atrofije acinusa kod žena iznad 60 godina. Zaključak studije upućuje na spolne razlike u patohistološkom nalazu te moguću povezanost pojedinih patohistoloških promjena sa suhoćom oka (23). Neka istraživanje spolnih razlika u težini suzne žlijezde pokazuje da muška žlijezda ima veću apsolutnu težinu (439).

Do danas je tek nekoliko studija potvrdilo prisutnost mRNA za AR, ER α i ER β u ljudskoj suznoj žlijezdi (12,261,263). Wickham et al. su izolirali mRNA za AR, ER i progesteronske receptore na uzorku od 3 ljudske lakrimalne žlijezde, ali bez kvantifikacije rezultata i osvrta na spolno vezane razlike. U istoj studiji identificirana je i mRNA za AR, ER i progesteronske receptore u Meibomovim žlijezdama, konjunktivi vjeđe i bulbusa, rožnici, šarenici/cilijarnom tijelu, leći, mrežnici/uveji, retini/koroidnoj membrani i retinalnim pigmentnim stanicama štakora, zeca i čovjeka. Spelsberg i sur. su na uzorcima 10 donorskih suznih žlijezda detektirali mRNA za ER α i ER β u različitim okularnim tkivima, uključujući i lakrimalnu žlijezdu. Nije rađena kvantifikacija rezultata niti su istraživane spolno vezane razlike (263).

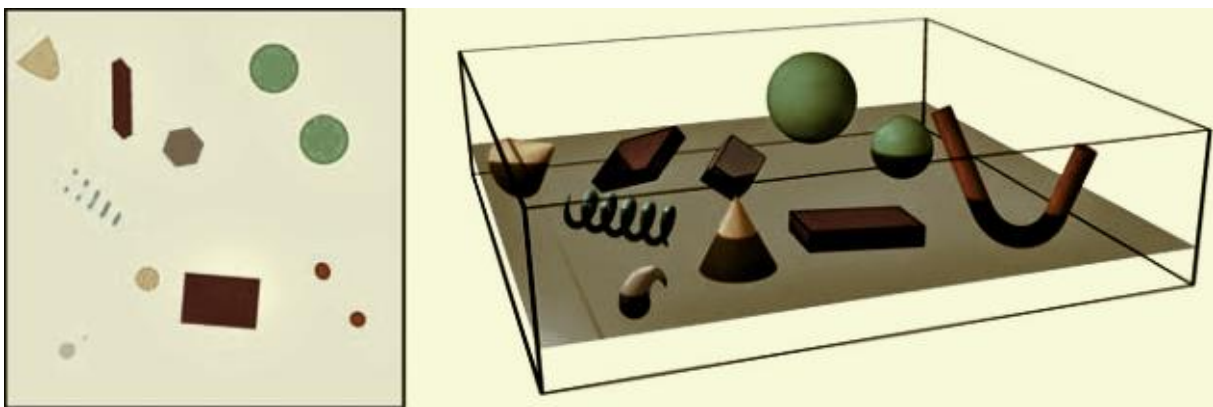
Androgeni receptori su IHC analizom detektirani na ljudskim uzorcima suzne žlijezde kao i na brojnim drugim očnim tkivima (Meibomova žlijezda, bulbarna konjunktiva, fornikalna konjunktiva, rožnica, epitelne stanice leće, retinalne pigmentne stanice), a njihova gustoća je bila mnogo viša kod muškog nego kod ženskog spola. Signal se nalazio u jezgrama stanica acinusa ljudskih suznih žlijezda, ali i u interacinarnom intersticiju kao i na upalnim stanicama unutar lakrimalne žlijezde (12,198,262). Rocha i suradnici su IHC analizom identificirali AR u 2 uzorka ljudske suzne žlijezde te su dokazali postojanje mRNA za 5 α -reduktazu što implicira lokalnu regulaciju razina androgena u ljudskoj suznoj žlijezdi (12).

Do danas je u samo dvije studije postignuta IHC identifikacija ER u ljudskoj suznoj žlijezdi. U prvoj studiji je na 12 od 20 uzoraka kadaveričnih suznih žlijezda uočeno tek slabo bojenje na jako malom broju stanica acinusa dok je u drugoj studiji uočen signal

ER β na 9 od 10 uzoraka te slabi signal ER α izvan stanične jezgre u 2 od 10 uzoraka (263,264).

1.8. Stereologija

Stereologija je znanstvena metodologija za kvantitativnu procjenu trodimenzionalne strukture nekog objekta iz njegovog dvodimenzionalnog presjeka (440, 441) (slika 27).



Slika 27. Prikaz odnosa struktura u 2D i 3D objektu- presijecanjem složene 3D strukture ravninom rezultira gubitkom 3D informacija jer se 3D strukture svode na 2D oblike u ravnini presjeka. Različite strukture se mogu na 2D presjeku prikazati kao isti oblik i obrnuto, iste strukture kao različiti oblik. Izvor: vlastiti materijal.

Smatra se zlatnim standardom među metodama za kvantifikaciju budući da teoretski omogućuje precizno mjerenje trodimenzionalne strukture bez sistemske pogreške (442,443). Kvalitetni kvantitativni rezultati stereoloških studija nam pružaju mnogo više informacija nego sami kvalitativni ili semikvantitativni opisi. Pravilnom stereološkom analizom, moguće je pouzdano detektirati razlike samo malo značajnije od standardnih varijacija od 15 do 20 % (444). Nadalje, rezultati stereologije se mogu analizirati u kombinaciji s kvantitativnim rezultatima dobivenim iz drugih, primjerice molekularnih studija (444). Rekonstrukcija strukturalnih trodimenzionalnih odnosa iz dvodimenzionalnih histoloških presjeka nije jednostavna i temelji se na statistici i stohastičkoj geometriji (443).

Kako bi izrazili vrijednosti dobivene mjerenjem, u stereologiji se često koristi procjena „gustoće“ mjerene značajke u jedinici referentnog volumena koja matematički zapravo predstavlja omjer. Najčešće se koriste:

1. Volumenska gustoća, V_v koja predstavlja volumni udio jedne varijable unutar referentnog volumena;
2. Površinska gustoća, S_v , koja predstavlja površinu mjerene varijable unutar referentnog volumena;
3. Duljinska gustoća, L_v , koja predstavlja duljinu mjerene varijable unutar referentnog volumena;
4. Numerička gustoća, N_v , koja predstavlja broj objekata mjerene varijable unutar referentnog volumena.

Izračunati udjeli se mogu interpretirati tek kada nam je poznat ukupni referentni volumen (442,445). Znanstvena snaga pravilno provedenog stereološkog mjerenja je u preciznosti i nepristranosti kvantitativne procjene strukture tkiva. No, u stereologiji postoje mnogi potencijalni izvori pogrešaka, a uključuju pogreške u načinu prikupljanja tkiva, netočne postavke mikrotoma, pogrešnu optičku postavu mikroskopa, neujednačeno bojenje, pogreške kalibracije, promjenjivu debljinu presjeka, izobličenja kamere i slično (442). Prvi uvjet za osiguranje točnosti stereološkog mjerenja je kvaliteta uzorka. Za ekstrapolaciju dvodimenzionalnih informacija na trodimenzionalni materijal, uzorci neophodno moraju biti 'reprezentativni' za cijeli materijal.

Klasična stereologija odnosno stereologija „temeljena na modelu' omogućuje izračun gore navedenih vrijednosti unutar zadanog tkiva na temelju brojanja točaka, sjecišta struktura ili linija unutar okvira testnog sustava, uz pretpostavku da je materijal homogen pa će svaki presjek biti reprezentativan. Stereologija „temeljena na dizajnu“ ne zahtijeva pretpostavku o homogenosti materijala i smatra se praktički nepristranom (446). Ova metoda istraživanja u stereologiji se temelji na 'nasumičnom uzorkovanju', volumenskim probama i tehnici disektora (446). Naime, statistički principi na kojima se zasniva prikupljanje uzoraka za stereološka istraživanja su jednaki kao i principi uzorkovanja u populacijskim istraživanjima. Cilj je randomiziranim prikupljanjem dobiti reprezentativni uzorak cjelokupne populacije. No, ovaj način uzorkovanja nije uvijek moguće, kao što je primjerice u ovoj studiji, gdje se tkivo prikuplja od donora rožnica te samim time izostaje mogućnost randomizacije. Drugi preduvjet je reprezentativnost

prikupljenih uzoraka tkiva, a najviši stupanj uniformnosti se može postići samo kada se prikuplja cijeli organ (443). U organima s homogenom strukturom (jetra, žlijezde slinovnice itd.) adekvatne rezove je lako dobiti serijskim rezanjem tkiva što se primjenjuje u stereologiji temeljenoj na modelu. No, kod pripreme uzoraka za stereološka mjerenja prema principima stereologije temeljene na dizajnu, ključnim se smatra IUR (isotropic and uniform randomly sections) ili Delesseov princip koji podrazumijeva nasumično rezanje uzorka u sve tri ravnine čime se osigurava randomizacija ravnina presjeka (447). Još jedan važan faktor koji treba uzeti u obzir je promjena strukture tkiva kod histološke obrade. Zna se da parafin ili slični mediji za ugradnju uzrokuju unutarnju distorziju struktura: skupljanje uzrokovano fiksacijom, dehidracijom i infiltracijom parafina i kompresiju uzrokovanu djelovanjem noža u smjeru rezanja. Pokazalo se da prilikom uklapanja tkiva u parafin može doći do skupljanja preparata čak do 25 % odnosno kompresija do 10 % u odnosu na svježije tkivo (448).

Kod analize rezultata stereoloških mjerenja valja imati na umu kako se ne radi o apsolutnim, već relativnim statističkim vrijednostima. U tom slučaju je usporedba dobivenih vrijednosti između sličnih grupa moguća samo ako su preparati obrađeni na isti način i došlo je do istog stupnja sakupljanja i kompresije (447). Veliki nedostatak klasične stereologije je što zahtjeva veliku količinu vremena za analizu uzoraka (449).

2. HIPOTEZA

Kvalitativnom histološkom analizom, kvantitativnom (stereološkom) histološkom analizom i imunohistokemijskom analizom suznih žlijezda muškaraca i žena će se pokazati postojanje spolnog dimorfizma u proučavanim parametrima (volumenska gustoća acinusa (V_{va}), volumenska gustoća kanala (V_{vd}), volumenska gustoća vezivnog tkiva (V_{vct}), duljinska gustoća intralobularnih (L_{vi}) kanala, duljinska gustoća pravih odvodnih kanala (L_{ve}), brojčana gustoća androgenih (N_{va}) i brojčana gustoća estrogenih receptora (N_{ve}).

2. CILJEVI RADA

OPĆI CILJ: Detaljno istražiti pojavu spolnog dimorfizma suzne žlijezde čovjeka

SPECIFIČNI CILJEVI:

1. kvalitativnom histološkom analizom suznih žlijezda ispitanika pod svjetlosnim i elektronskim mikroskopom analizirati razlike u građi acinusa, izvodnih kanala i intersticija između muškaraca i žena.
2. kvantitativnom (stereološkom) histološkom analizom suznih žlijezda ispitanika koristeći višenamjenski testni sustav sa 42 točke (Weibel) usporediti sljedeće parametre između muške i ženske skupine ispitanika: volumensku gustoću acinusa (Vva), kanala (Vvd) i vezivnog tkiva (Vvct) te duljinsku gustoću intralobularnih (Lvi) i pravih odvodnih kanala (Lve).
3. imunohistokemijskom analizom ispitati ekspresiju androgenih i estrogenih receptora u tkivu suzne žlijezde ispitanika te rezultate korelirati sa stupnjem dimorfizma i dobi ispitanika.

4. MATERIJALI I METODE

4.1. Prikupljanje i obrada tkiva

4.1.1. Donori

U ovom istraživanju je korišteno tkivo ljudskih suznih žlijezda.

Za izračun potrebnog broja ispitanika korišten je Fisherov egzaktni test. Uz očekivanu relativnu razliku u varijablama od najmanje 40 %, razinu značajnosti $\alpha=0.05$ i snagu testa od 0.90, u patohistološko i stereološko istraživanje je potrebno uključiti najmanje 60 ispitanika, odnosno 30 donora i 30 donorica. Analiza je provedena s pomoću softvera G*Power, v. 3.1.3 (Heinrich Heine Universität, Düsseldorf, Njemačka).

Uzorci tkiva su prikupljeni od donora rožnica za Banku očnog tkiva koja djeluje pri Kliničkom bolničkom centru Zagreb. Ispitanici su donori odnosno umrli i moždano mrtvi pacijenti iz KBC Zagreb, KBC Sestre Milosrdnice i KB Dubrava kod kojih je neovisno o ovom istraživanju provedeno prikupljanje rožnice, eksplantacija očne jabučice ili multiorganska eksplantacija. Uključni kriteriji za donore su bili: eksplantacija unutar 24 sata od trenutka smrti, dob iznad 18 godina, od uže obitelji potpisani pristanak za prikupljanje rožnica. Isključni kriteriji su bili: akutna infekcija u području orbite, sistemska infekcija (sepsa, HIV, CMV, hepatitis C, COVID), Sjögrenov sindrom, IgG4 vezana bolest, inflamatorni orbitalni pseudotumor, kronični GVHD, sarkoidoza, dijabetes ovisan o inzulinu, raniji operativni zahvat u području očne šupljine (ne kapka), zračenje u području glave i vrata, hormonsko nadomjesno liječenje dulje od 1 mjesec, liječenje sistemskim kortikosteroidima dulje od 1 mjesec, hormonska terapija za karcinom dojke (Tamoxifen, Fulvestrant, Eksemestan), hormonska terapija za karcinom prostate (Lupron, Zoladex, Eulex, Casodex). Za svakog donora koji je zadovoljavao uključne i isključne kriterije je ishođen informirani pristanak od obitelji.

Studija je provedena u skladu s Helsinškom deklaracijom i odobrena od strane Etičkog povjerenstva Medicinskog fakulteta Sveučilišta u Zagrebu, šifra protokola 641-01/22-02/01 od 18. rujna 2019; Etičkog povjerenstva KBC Zagreb, šifra protokola 02/21-JG od 20. kolovoza 2019. godine i od strane Etičkog povjerenstva KBC-a Sestre milosrdnice, šifra protokola 251-29-11-20-01 -1 od 20. ožujka 2020.

4.1.2. Postupak eksplantacije suznih žlijezda

Kod većine ispitanika su eksplantirane obje suzne žlijezde. U pojedinim slučajevima je iz objektivnih razloga (oštećenje rožnice, jače krvarenje nakon eksplantacije rožnice) eksplantirana samo jedna žlijezda. Postupak eksplantacije suznih žlijezda je proveden uz poštivanje svih mjera asepse i antiseptike. Postupak je započeo lateralnom komisurotomijom. Na žlijezdu je pristupano transkonjunktivalno, rezom u lateralnom dijelu gornjeg forniksa u projekciji superolateralnog ruba očne šupljine nakon čega je slijedio rez na pokosnici po unutarnjem rubu zigomatičnog nastavka frontalne kosti iznad fosse lacrimalis. Subperiostalno se nakon oslobađanja lateralnog kantalnog ligamenta pristupilo na lateralnu stijenu orbitalnog režnja lakrimalne žlijezde. Isprepariran je orbitalni, a zatim u kontinuitetu s njim i palpebralni režanj lakrimalne žlijezde. Po potrebi je kod donora stavljen šav na lateralnu komisuru oka. Opisanim postupkom eksplantacije kod donora nije prouzročeno naruženje. Donori u KB Dubrava doniraju cijeli bulbus, tako da je eksplantacija omogućena izravnim pristupom na žlijezdu intraorbitalno. Po eksplantaciji je ablacijska šupljina zbrinuta plasiranjem plastične kuglica i intradermalnim šivanjem gornje za donju vjeđu.

4.1.3. Fiksacija, uklapanje, rezanje i bojenje tkiva za svjetlosnu mikroskopiju i imunohistokemijsku analizu

Histološka obrada preparata za svjetlosnu mikroskopiju i imunohistokemijsku analizu (IHC) je provedena na Zavodu za histologiju i embriologiju Medicinskog fakulteta Sveučilišta u Zagrebu.

Svi uzorci tkiva namijenjeni za svjetlosnu mikroskopiju i imunohistokemijsku analizu su odmah po eksplantaciji pohranjeni u 10 % puferirani formalin. Fiksacija je trajala 24 do 36 sati. Nakon ispiranja fiksativa uslijedila je dehidracija etilnim alkoholom u uzlaznom nizu (50 %-tni etanol, zatim 70 %-tni, 96 %-tni te naposljetku 100 %-tni etanol). Uzorci su zatim premješteni u ksilen:etanol u omjeru 1:1, zatim 2 puta u ksilen te su potom uklopljeni u parafin prema standardnom histološkom protokolu. Parafinski blokovi su rezani rotacijskim mikrotomom Leitz 1512 (Leitz, Austria) na debljinu 5 µm. Rezovi su preneseni na adhezivna predmetna stakalca (Polysine, Polysciences, Warrington, PA, SAD), deparafinirani u ksilenu (2 x 15 minuta) te rehidrirani silaznim nizom etilnog alkohola (od apsolutnog do 70 %-tnog). Svako treće stakalace svakog uzorka je

obojeno u hemalaunu (3 minute) i eozinu (4 minute). Preostala stakalaca su ostavljena neobojena za imunohistokemijsku analizu.

4.1.4. Fiksacija, uklapanje, rezanje i bojenje tkiva za elektronsku mikroskopiju

Uzorci namijenjeni za kvalitativnu analizu pod elektronskim mikroskopom su odmah po eksplantaciji obrađeni na Odjelu za nefropatologiju i elektronsku mikroskopiju Kliničkog zavoda za patologiju i citologiju KB Dubrava.

Uzorci žljezdanog tkiva veličine nekoliko mm su fiksirani u 5.5 % glutaraldehidu kroz 3 sata, isprani u puferu te postfiksirani u 1 % otopini osmijevog tetraklorida kroz 2 sata. Tkivo je zatim isprano u puferu i dehidrirano u uzlaznom nizu alkohola. Dehidrirani preparati su uklopljeni u Durcopan smolu. Smola je polimerizirana u termostatu na temperaturi od 60 °C kroz 3 dana te su formirani blokovi za rezanje na ultramikrotomu (Reichert, Austria). Ultratanki rezovi debljine 70 nm su napravljeni s pomoću dijamantnog noža (Diatom, Švicarska) i ultramikrotoma (Reichert, Austria) te su plasirani na bakrene mrežice (Christine Groepl, Austria) i kontrastirani s olovnom citratom i uranil acetatom.

4.1.5. Prikupljanje i pohrana tkiva za qPCR

Tijekom preliminarnе IHC analize detektirani signali nisu bili dovoljno specifični. Također, postojali su problemi s kvantifikacijom signala u softveru za analizu slika (Image J). Posljedično je odlučeno da će se umjesto IHC analize provesti analiza relativne ekspresije mRNA za AR, ER α i ER β korištenjem kvantitativne lančane reakcije polimeraze (quantitative polymerase chain reaction-qPCR) koja je smatrana egzaktnijom metodom.

Kod 19 donora kod kojih je planirano provođenje molekularne analize, odmah po eksplantaciji sa svake je žlijezde uzeto po 5 uzoraka tkiva veličine oko 1 x 1 mm i zaleđeno na -80° C. Pri tome je posebna pažnja posvećena izbjegavanju potencijalne kontaminacije uzoraka.

4.2. Histološke metode

4.2.1. Kvalitativna histološka analiza

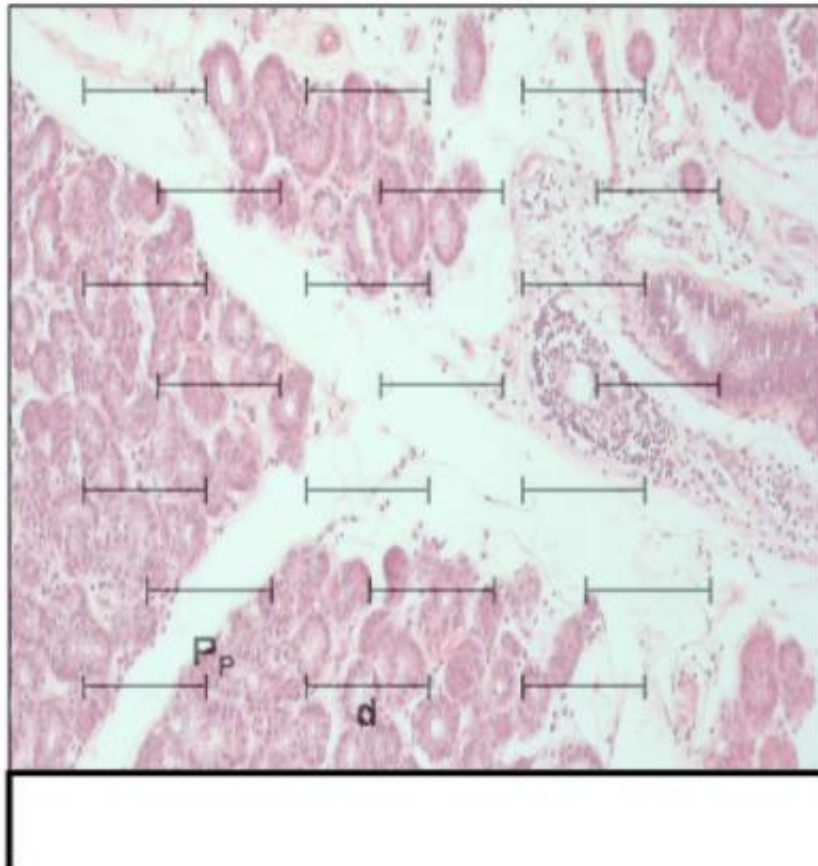
Kvalitativna histološka analiza se temelji na opservaciji uzoraka pod svjetlosnim i elektronskim mikroskopom, a rezultati analize su deskriptivni. U ovom dijelu je detaljno

analizirana histološka građa žlijezde, njenog sekretornog i odvodnog sustava te svojstava vezivnog i masnog tkiva na rezovima suzne žlijezde obojenim hemalaun-eozinom (HE) koristeći svjetlosni mikroskop Nikon Y100 (Nikon Instech Co. Ltd, Tokyo, Japan).

Dodatno je provedena detaljna patohistološka analiza uzoraka na povećanju 100x. Analizirani su uzorci 81 donora (34 žene, 47 muškaraca). Za svakog donora je analiziran jedan uzdužni presjek žlijezde veličine 5 x 5 mm. Proučeno je sedam varijabli (acinarna atrofija, periacinarna fibroza, periduktalna fibroza, interlobularna duktalna proliferacija, duktalna dilatacija, limfocitna infiltracija i masna infiltracija). Patohistološke varijable su analizirane prema kriterijima koje je utvrdio Obata (23). Atrofija acinusa i periacinarna fibroza su klasificirane u četiri kategorije: nije prisutna (NP), promjene prisutne u samo jednom režnjiću (fokalna), promjene prisutne u manje od 50 % režnjića (lobularna) i promjene prisutne u više od 50 % režnjića (difuzna). Periduktalna fibroza je klasificirana kao stupanj 0 (G0) ako nije bila prisutna, stupanj 1 (G1) ako je bila prisutna oko manje od 50 % izvodnih kanala i stupanj 2 (G2) ako je bila prisutna oko više od 50 % izvodnih kanala. Limfocitna infiltracija je klasificirana kao stupanj 0 (G0) ako nije bila prisutna, stupanj 1 (G1) ako je pronađeno jedno žarište koje sadrži najmanje 50 limfocita, a stupanj 2 (G2) ako je pronađeno 2 ili više opisanih žarišta limfocitne infiltracije. Duktalna proliferacija, duktalna dilatacija i masna infiltracija svrstani su u dvije kategorije– prisutna (P) ili nije prisutna (NP). Masna infiltracija je prisutna ako je najmanje 30 % promatranog žljezdanog parenhima zamijenjeno masnim tkivom.

4.2.2. Kvantitativna histološka analiza

Kvantitativna histološka analiza je provedena prema načelima klasične stereologije uz korištenje višenamjenskog testnog sustava po Weibelu s 42 točke ugrađenog u okular svjetlosnog mikroskopa Nikon YS100 (Nikon Instech Co. Ltd, Tokyo, Japan) (slika 28).



Slika 28. Prikaz mrežice višenamjenskog testnog sustava po Weibelu s 42 točke pri analizi preparata. Pp predstavlja testnu točku dok d predstavlja testnu liniju. Izvor: vlastiti materijal.

Analizirani su serijski rezovi tkiva suznih žlijezda 66 donora obojeni HE.

Prije početka analize uzoraka potrebno je odrediti minimalni broj stereoloških mjerenja za svaku proučavanu varijablu. U tu svrhu se provodi tzv. orijentacijsko mjerenje na 5-10 testnih ploha za svaku pojedinu proučavanu strukturu. Iz pojedinačnih rezultata se zatim izračunava aritmetička sredina i standardna devijacija i uvrštava u DeHoffovu jednadžbu:

$$n=(20 \times s/\chi)^2$$

Dobiveni n predstavlja broj polja koji za navedeni interval pouzdanosti od 95 % treba pregledati i izbrojiti u stereološkom mjerenju, s predstavlja standardnu devijaciju vrijednosti dobivenih prilikom mjerenja, a χ aritmetičku sredinu vrijednosti.

4.2.2.1. Stereološka analiza volumenske gustoće

Volumenska gustoća daje informaciju o volumnom udjelu proučavane varijable u jedinici volumena (1 mm^3) istraživane tvorbe. U ovom istraživanju planirano je određivanje sljedećih varijabli:

1. volumenska gustoća acinusa (V_{va})
2. volumenska gustoća kanala (V_{vd})
3. volumenska gustoća vezivnog tkiva (V_{vct})

Prilikom provođenja orijentacijskih mjerenja u svrhu izračuna potrebnog broja vidnih polja za stereološku analizu volumenske gustoće izvodnih kanala, pokazalo se da je za tu varijablu potrebno analizirati iznimno velik broj vidnih polja (nekoliko stotina), što tehnički nije moguće na dostupnim preparatima zbog ograničenog broja stakalaca. Nadalje, određivanje volumenske gustoće kanala je otežano velikom varijabilnošću kanalnog sustava u našim uzorcima te otežanim pouzdanim razlikovanjem intralobularnih kanala uslijed degenerativnih promjena.

Sukladno navedenom, analiza volumenske gustoće izvodnih kanala nije provedena te su varijable za analizu volumenske gustoće redefinirane na sljedeći način:

1. Volumenska gustoća sekretornog tkiva u volumenu žlijezde na povećanju 40x (V_{vs})- predstavlja volumni udio sekretornog tkiva u jedinici volumena žlijezde
2. Volumenska gustoća vezivnog tkiva u volumenu žlijezde na povećanju 40x (V_{vc})- predstavlja volumni udio veziva u jedinici volumena žlijezde
3. Volumenska gustoća masnog tkiva u volumenu žlijezde na povećanju 40x (V_{vf})- predstavlja volumni udio masti u jedinici volumena žlijezde
4. Volumenska gustoća acinusa unutar lobulusa na povećanju 100x (V_{viac})- predstavlja volumni udio acinusa u jedinici volumena lobulusa
5. Volumenska gustoća periacinarnog/periduktalnog vezivnog tkiva unutar lobulusa na povećanju 100x (V_{vic})- predstavlja volumni udio periacinarnog/periduktalnog vezivnog tkiva u jedinici volumena lobulusa
6. Volumenska gustoća masnog tkiva unutar lobulusa na povećanju 100x (V_{vif})- predstavlja volumni udio masnog tkiva u jedinici volumena lobulusa.

4.2.2.2. *Stereološka analiza duljinske gustoće kanalnog sustava*

Određivanje duljinske gustoće kanalnog sustava je otežano velikom varijabilnošću kanalnog sustava u našim uzorcima te otežanim razlikovanjem intralobularnih kanala uslijed degenerativnih promjena. Budući da su za ovu varijablu orijentacijska mjerenja ukazala na iznimno velik broj vidnih polja potrebnih za analizu, što tehnički nije moguće realizirati na dostupnim preparatima, analiza duljinske gustoće kanala nije provedena.

4.2.3. IHC analiza

Preliminarna IHC analiza je provedena na Zavodu za histologiju i embriologiju Medicinskog fakulteta Sveučilišta u Zagrebu. Korištena je metoda imunofluorescencije. Probna imunohistokemijska analiza AR i ER α provedena je na 2 nasumično odabrana uzorka muške i 2 uzorka ženske suzne žlijezde.

Za detekciju AR je korišteno anti-androgensko receptorsko protutijelo (ab133273, Abcam, Cambridge, UK), a za ER α primarna protutijela za estrogene alfa receptore (ab3575, Abcam, Cambridge, UK).

Stakalca su inkubirana u termostatu na 55 °C, a zatim su dalje deparafinizirana u otopini ksilola. Slijedila je rehidriracija u silaznom nizu alkohola (100 %, 96 % i 70 % etilni alkohol), a uzorci su zatim isprani u destiliranoj vodi. Toplinom izazvano vraćanje epitopa provedeno je upotrebom Tris-EDTA pufera s pH 9.0 u pari tijekom 60 minuta, nakon čega su stakalca hladna kroz 30 minuta na sobnoj temperaturi. Stakalca su zatim jednom isprana u PBS puferu. Nespecifično vezanje je blokirano s 2.5 % normalnim konjskim serumom tijekom 20 minuta. Primarna protutijela su razrijeđena u PBS puferu koji sadrži 0.1 % Triton X-100 i 1 % normalnog konjskog seruma. Primarno protutijelo za ER α (ab3575, Abcam, Cambridge, UK) korišteno je u razrjeđenju 1:250, dok je protutijelo za AR (ab133273, Abcam, Cambridge, UK) korišteno u razrjeđenju 1:100. Primarna inkubacija protutijela provedena je preko noći u vlažnoj komori na 4 °C. Uzorci su zatim isprani u PBS puferu te je primijenjeno Goat anti-rabbit IgG Amplifier protutijelo (DK-1594, Vector Laboratories, Burlingame, CA, SAD) tijekom 15 minuta. Nakon ispiranja stakalaca u PBS-u, dodano je sekundarno protutijelo Horse Anti-Goat IgG označeno s VectaFluor DyLight (DK-1594, Vector Laboratories, Burlingame, CA, SAD). Nakon ispiranja u PBS-u, rezovi tkiva su tretirani sa

TrueBlack® otopinom za gašenje autofluorescencije lipofuscina (Biotium, Fremont, CA, SAD), koja je 20 puta razrijeđena 70% etilnim alkoholom kako bi se smanjila pozadinska fluorescencija. Uzorci su također obojeni Hoechst otopinom te prekriveni medijem za montiranje (Vectashield, Vector Laboratories, Burlingame, CA, SAD). Konfokalne mikroskopske slike dobivene su na mikroskopu Olympus FV1000 korištenjem softvera FV10-ASW, verzija 4.2b. Svi parametri su ostali ujednačeni. Intenzitet signala u području interesa (Region of Interest-ROI) je kvantificiran u programu Image J (National Institutes of Health and the Laboratory for Optical and Computational Instrumentation, University of Wisconsin, WI, USA). Određena je srednja vrijednost sive boje, a intenzitet pozadine određen na negativnim kontrolama je oduzet. Za pozitivnu kontrolu za ER α je korišten cerviks, a za AR prostata.

4.2.4. qPCR

Ekstrakcija RNA, reverzna transkripcija i PCR u stvarnom vremenu su provedeni na Zavodu za histologiju i embriologiju Medicinskog fakulteta Sveučilišta u Zagrebu.

Ukupna RNA je ekstrahirana korištenjem RNeasy Mini Kit (Qiagen, Hilden, Njemačka). Za reverznu transkripciju je korišten High-Capacity cDNA Reverse Transcription Kit (Applied Biosystems, Waltham, MA, USA). Za PCR u stvarnom vremenu je korištena SYBR green metoda na ploči s 96 jažica na CFX96 Touch Deep Well Real-Time PCR Detection Systemu. Reakcije su sadržavale 5 μ L PowerUp™ SYBR™ Green Master Mix-a (Applied Biosystems, Waltham, MA, SAD), primer (100 nM) i template u ukupnom volumenu od 10 μ L. Analiza krivulje taljenja provedena je na produktima faze pojačanja. Program „thermocycler“ je uključivao denaturaciju tijekom 3 minute na 95 °C nakon čega je slijedilo još 40 ciklusa. Svaki ciklus na 95 °C je trajao 10 s, a na 60 °C 30 s.

Korišteni su sljedeći primeri:

5'-GCCTTGCTCTCTAGCCTCAA-3' (f) i

5'-GGTCGTCCACGTTAAGTTG-3' (r) za AR;

5'- CCAGGGAAGCTACTGTTTGC -3' (f) i

5'-TGATGTAGCCAGCAGCATGT -3' (r) za ER α ;

5'-GCTGAACGCCGTGACCGATGCT-3' (f) i

5'-CCCGTGATGGAGGACTTGC-3' (r) za ER β ;

5'TCAACGACCACTTTGTCAAGC-3' (f) i

5'GGTGGTCCAGGGGTC-3' (r) za GAPHD.

Negativne kontrole koje ne sadrže cDNA podvrgnute su istom postupku kao i uzorci tkiva kako bi se isključila kontaminacija. Apsolutna vrijednost ekspresije mRNA svakog gena je normalizirana na vrijednost housekeeping kontrolnog gena GAPHD korištenjem $2^{-\Delta Ct}$ metode.

4.3. Statistička obrada podataka

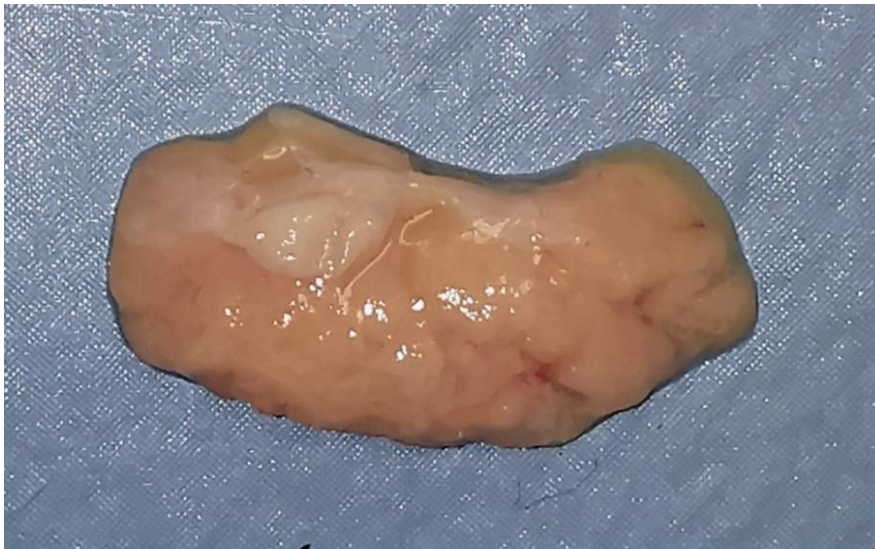Statistička obrada podataka i grafički prikazi su napravljene u programu GraphPad Prism 9 (San Diego, CA, USA). Podaci su prikazani tablično i grafički.

Normalnost distribucije numeričkih podataka je provjerena Kolmogorov-Smirnovljevim testom. Na dobivene rezultate su primijenjene odgovarajuće parametrijske odnosno neparametrijske metode statističke analize i prikaza podataka. Razlike u frekvenciji kategorijskih patohistoloških varijabla između muške i ženske skupine su analizirane Fisherovim egzaktnim testom odnosno χ^2 - testom u slučaju kontingencijskih tablica koje su bile veće od formata 2x2. Razlike u kvantitativnim vrijednostima stereoloških parametara i vrijednosti relativne ekspresije mRNA receptora spolnih hormona između muške i ženske skupine ispitanika su izračunate nezavisnim t-testom kod normalne raspodjele odnosno Mann-Whitney U testom kod nenormalne distribucije. Izračunati su odgovarajući Spearmanovim odnosno Pearsonsovi koeficijenti korelacije između stereoloških varijabli i dobi donora te između ekspresije AR, ER α i ER β i dobi donora, ovisno o normalnosti distribucije izmjerenih vrijednosti. Sve p vrijednosti manje od 0.05 su smatrane statistički značajnima.

5. REZULTATI

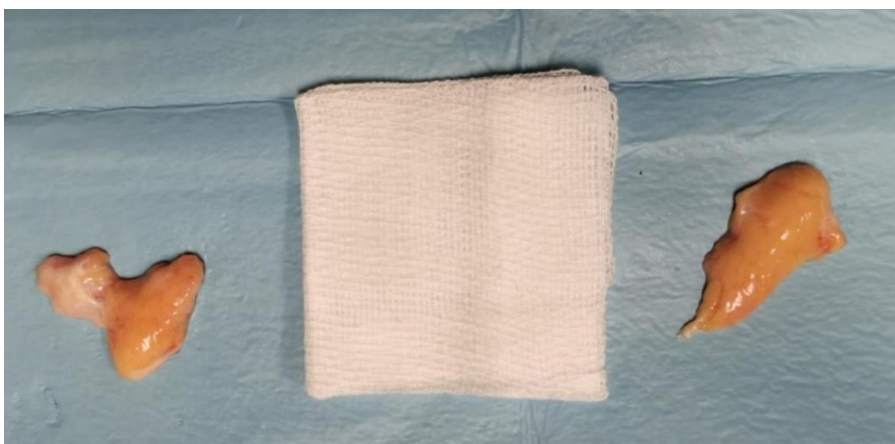5.1. Kvalitativna histološka analiza

Makroskopski, eksplantirane žlijezde su sivkasto-žute boje, elastične konzistencije, nešto tamnije od okolnog masnog tkiva (slika 29). Na površini žlijezde ne može se jasno razlučiti vezivna kapsula. Žlijezda se često otežano odvajala od konjunktive u području palpebralnog režnje kao i od retrobulbarne masti.



Slika 29. Makroskopski izgled orbitalnog režnja svježe eksplantirane ljudske suzne žlijezde. Izvor: vlastiti materijal.

Zamijećeno je postojanje varijacija u veličini preparata (slika 30) te povremene manje razlike u veličini lijeve i desne žlijezde kod istog donora.

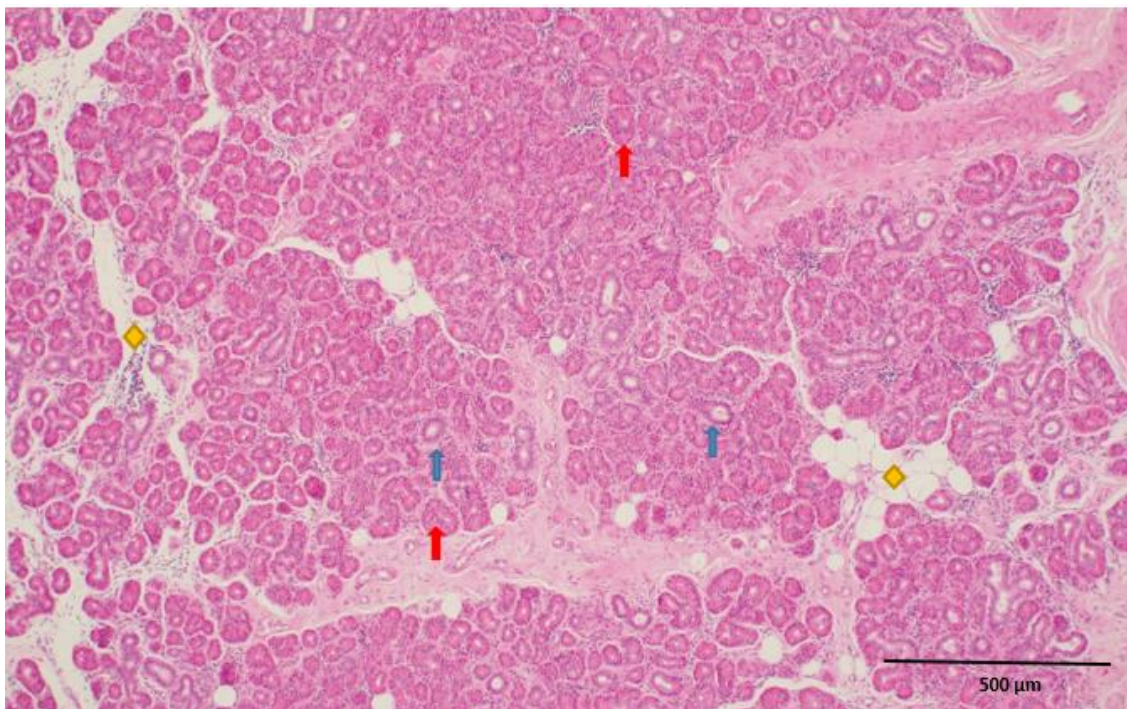


Slika 30. Razlika u veličini lakrimalne žlijezde dvaju donora (gaza 5 x 5 cm). Izvor: vlastiti materijal.

5.1.1. Kvalitativna histološka analiza svjetlosnim mikroskopom

Građa žlijezde je analizirana uz pomoć svjetlosnog mikroskopa Nikon Y100 (Nikon Instech Co. Ltd, Tokyo, Japan) na povećanjima 40x i 100x.

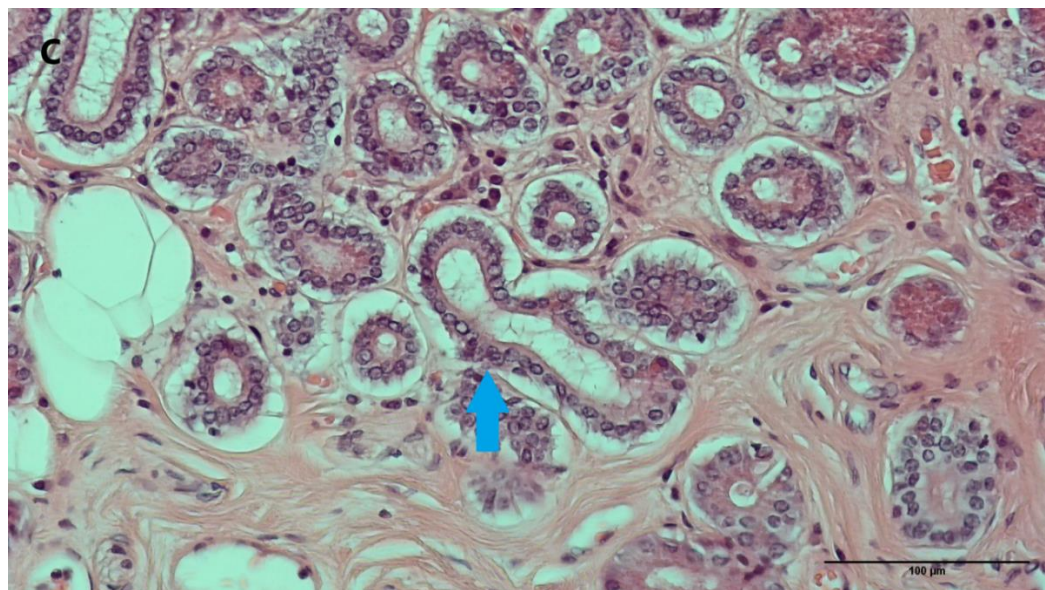
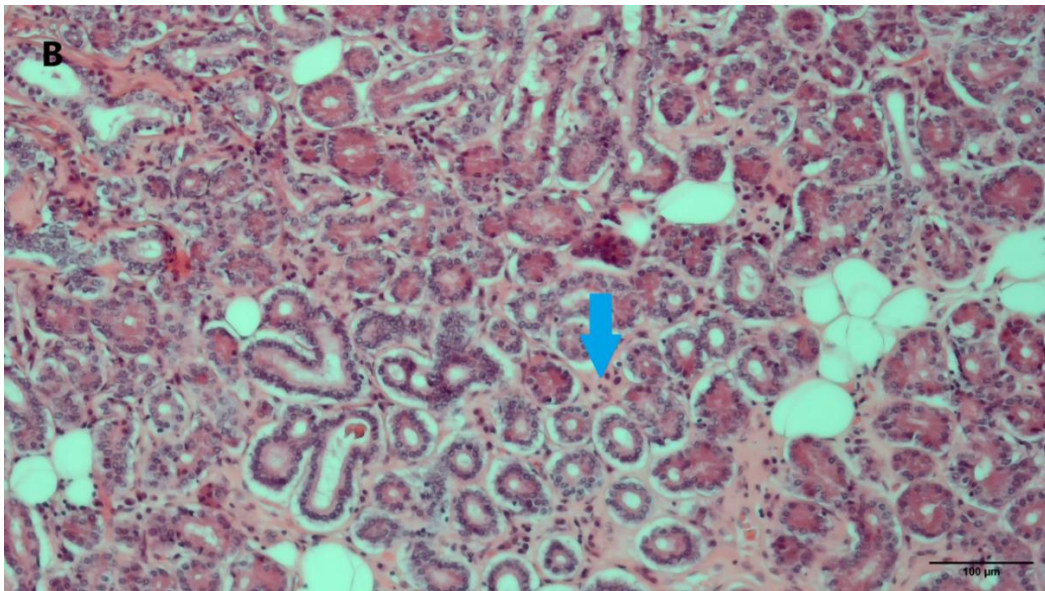
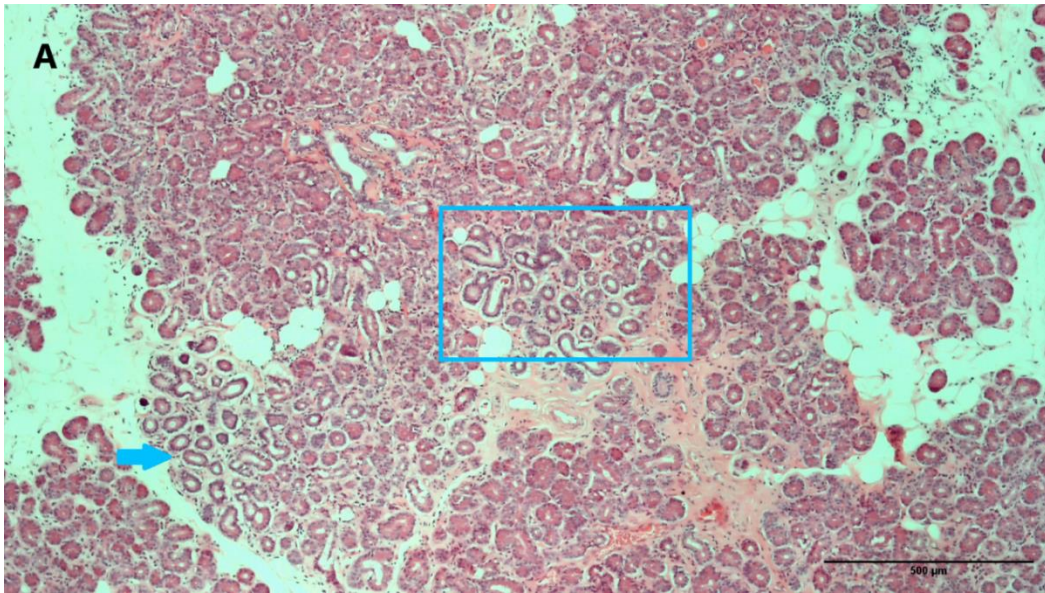
Ljudska suzna žlijezda je građena od većeg orbitalnog i manjeg palpebralnog režnja. Orbitalni reznanj je u svim uzorcima znatno veće površine od palpebralnog režnja. Režnjevi su građeni od brojnih režnjića međusobno odvojenih različito obilnim slojem rahlog vezivnog tkiva koje je često infiltrirano masnim tkivom. Režnjići su građeni od sekretornog tkiva: acinusa, prijelaznih i intralobularnih izvodnih kanala obavijenih malom količinom veziva u koje su uklopljene krvne žile i živci (slika 31). Zamjećuje se razlika u veličini režnjića između palpebralnog i orbitalnog režnja tako da su režnjići u palpebralnom režnju u većini preparata manje površine od režnjića u orbitalnom režnju. Masna infiltracija je mnogo češće vidljiva u orbitalnom režnju.



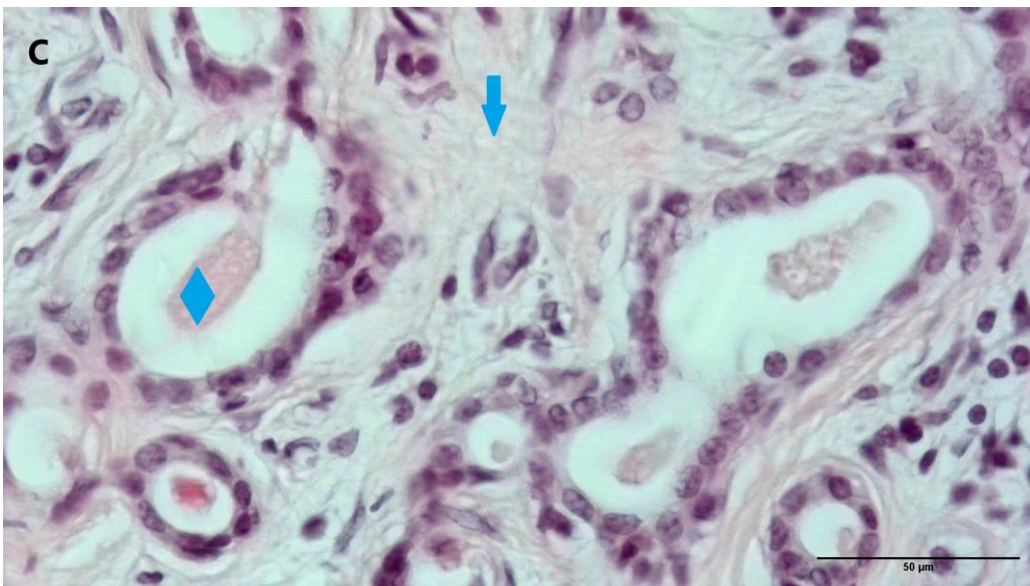
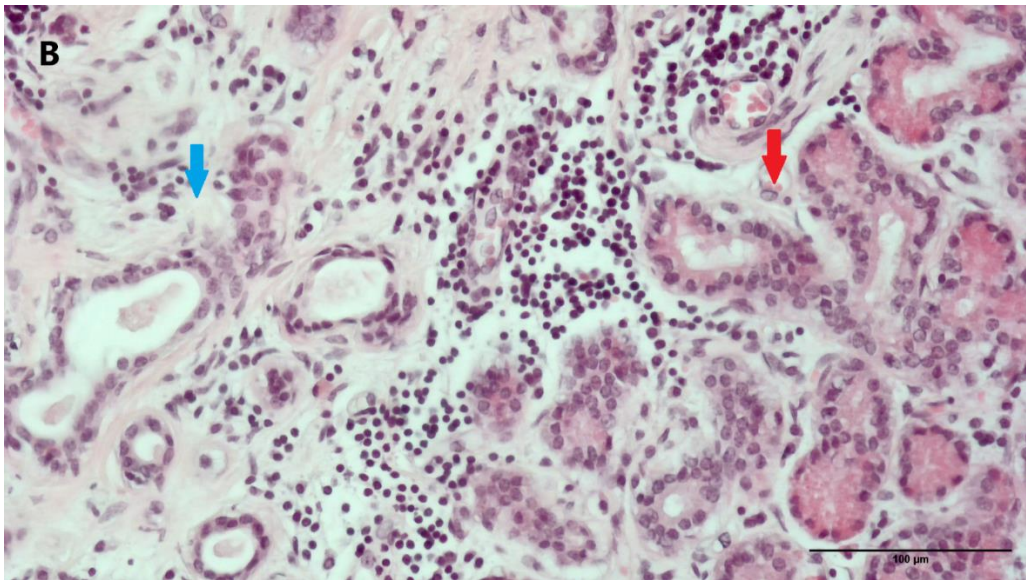
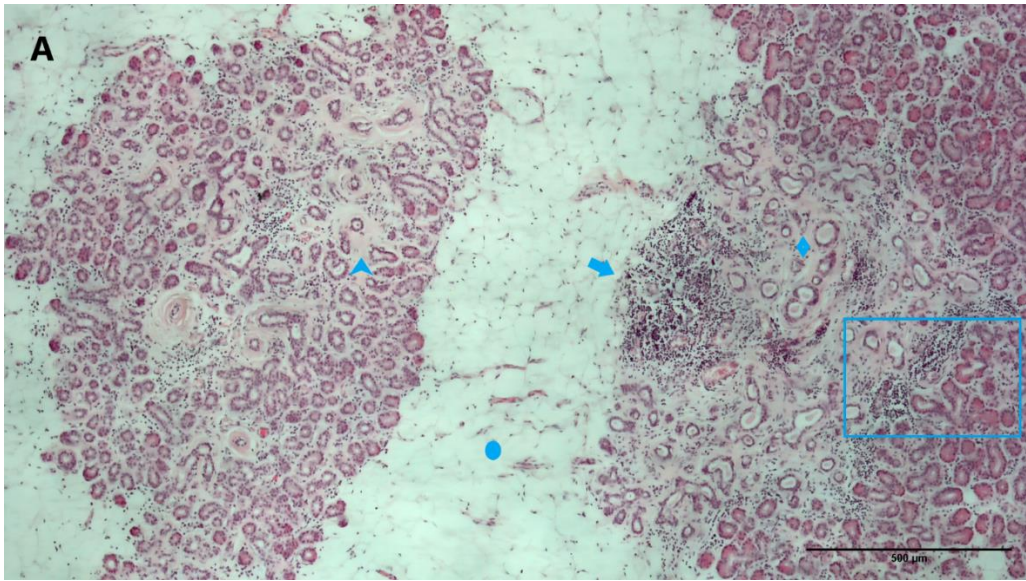
Slika 31. Histološka organizacija ljudske suzne žlijezde s vidljivim režnjićima građenim od acinusa s ili bez vidljivog lumena (crvena strelica), intralobularnih izvodnih kanala (plava strelica), a međusobno odvojenih interlobularnim septumima ponekada infiltriranim s nešto masnih stanica (žuti romb). (Opažanje na povećanju 40x, Nikon Eclipse E600, mjerilo 500 μm). Izvor: vlastiti materijal.

Acinusi su kod analize svjetlosnim mikroskopom vidljivi kao kružne, ovalne ili kapljaste strukture, ovisno o presjeku. Lumen acinusa je samo ponekada vidljiv zbog gustog rasporeda stanica, a može biti prazan ili ispunjen amorfnim eozinofilnim sekretom. Stanice acinusa imaju okrugle do ovalne jezgre smještene u bazalnom dijelu, a citoplazma im je bazofilna. Mioepitelne stanice koje okružuju bazalne dijelove acinarnih stanica, nisu vidljive kod HE bojenja. Suzne žlijezda u analiziranom uzorku pokazuju širok raspon histoloških varijacija između uzoraka različitih donora, ali i unutar uzoraka istog donora (slika 32 A i B, slika 33 A i B).

Atrofija acinusa je prisutna u velikom broju uzoraka, a karakterizira ju smanjenje promjera acinusa i proširenje njihovog lumena, tako da atrofični acinusi kod analize svjetlosnim mikroskopom sličje intralobularnim izvodnim kanalićima (slika 32 A-C). Atrofija acinusa se razlikuje intenzitetom i prostornom distribucijom, te može zahvaćati manje dijelove režnjica, cijeli režnjic ili biti prisutna u više režnjica. U mnogim uzorcima je vidljivo umnažanje periacinarnog veziva koje se pojavljuje samostalno ili u kombinaciji s atrofijom acinusa. Periacinarna fibroza se također može pojavljivati žarišno, u dijelu jednog režnjica, zahvaćati čitav režnjic ili više režnjica istodobno (slika 33).



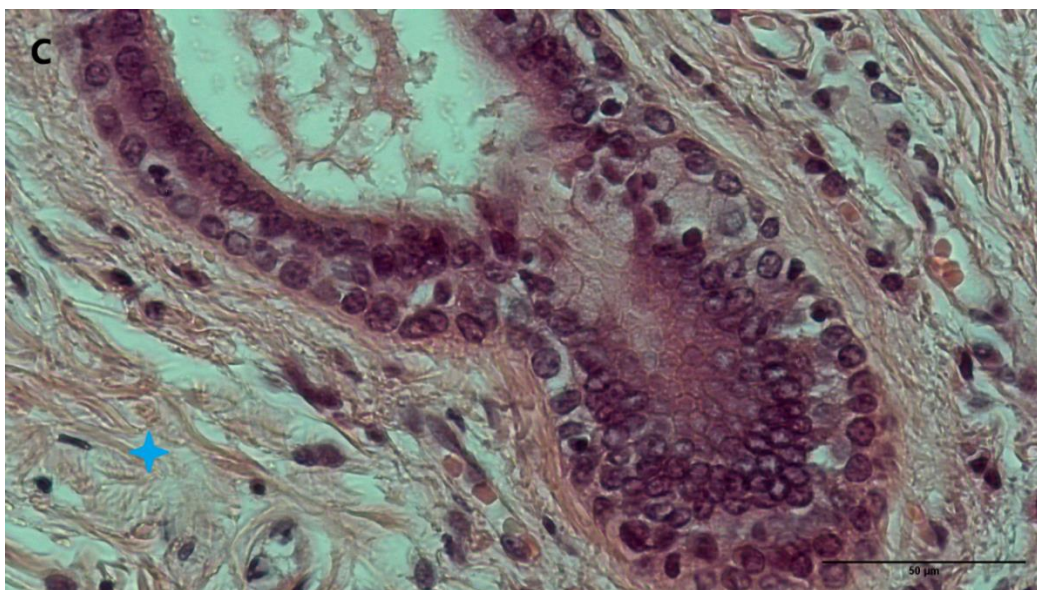
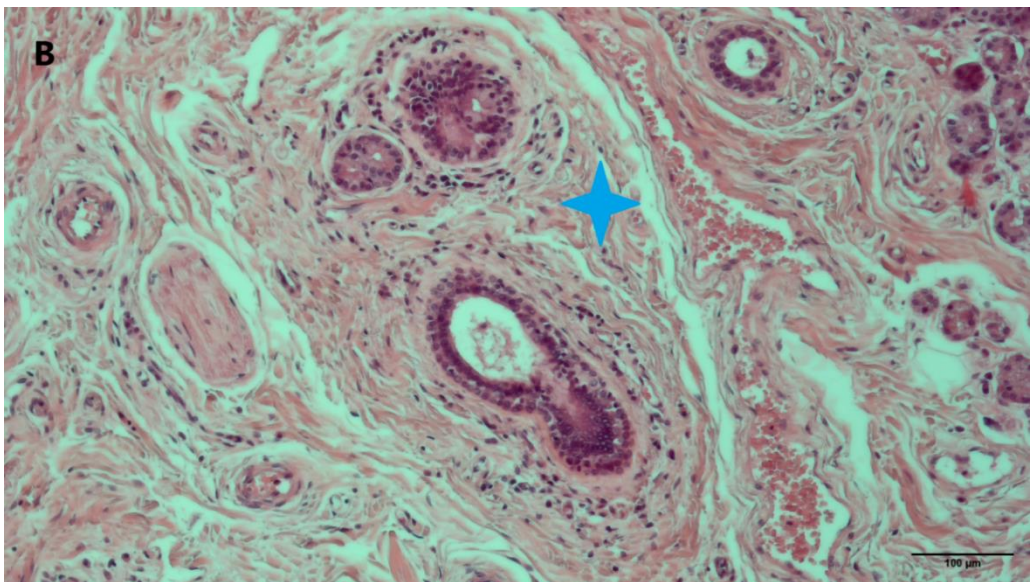
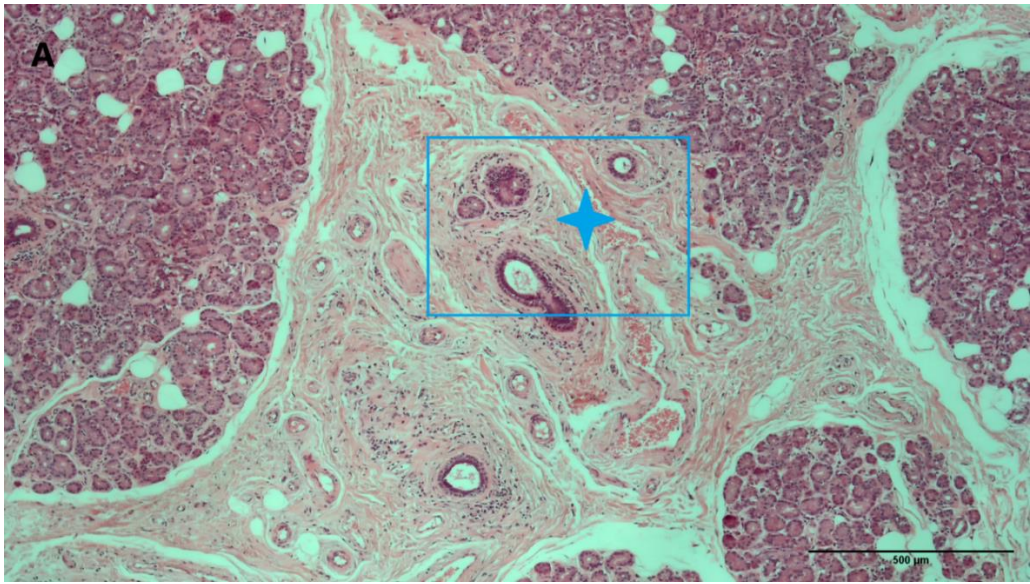
Slika 32. Atrofija acinusa u uzorku ljudske suzne žlijezde 59-godišnje donorice. (A) Mikrofotografija segmenta žlijezde koji sadrži žarišta acinarne atrofije (plava strelica. Uokviren u plavi prozor, fokus acinarne atrofija prikazan uvećan na mikrofotografiji B. Povećanje 40 x. Mjerilo 500 μm . (B) 100 x uvećano žarište atrofije acinusa (plava strelica) uokvireno na mikrofotografiji A. Mjerilo 100 μm . (C) 200 x uvećano žarište acinarne atrofije (plava strelica). Mjerilo 100 μm . (Opažanja snimljena mikroskopom Nikon Eclipse E600). Izvor: vlastiti materijal.



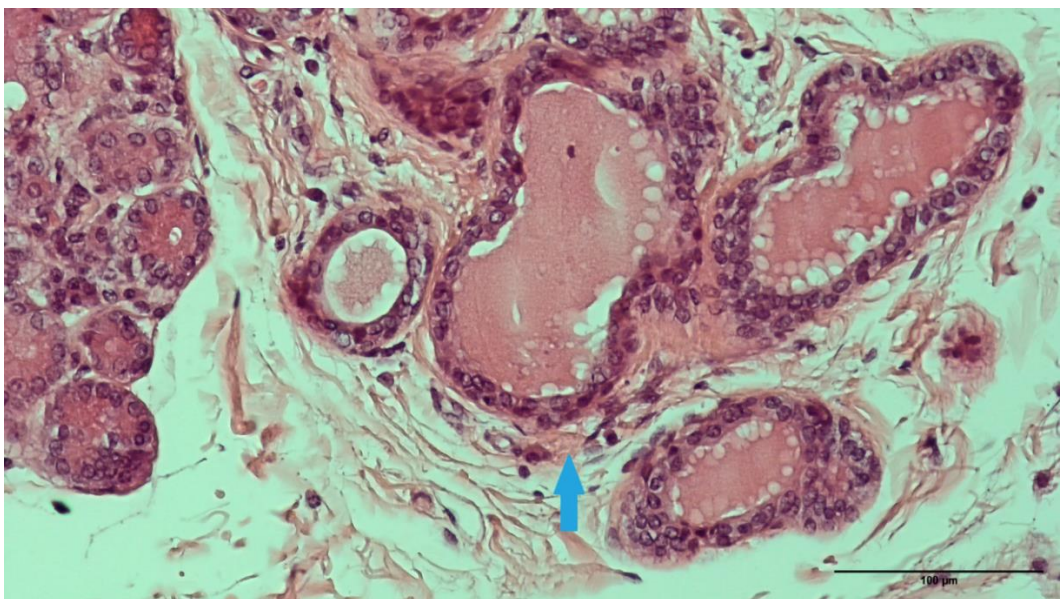
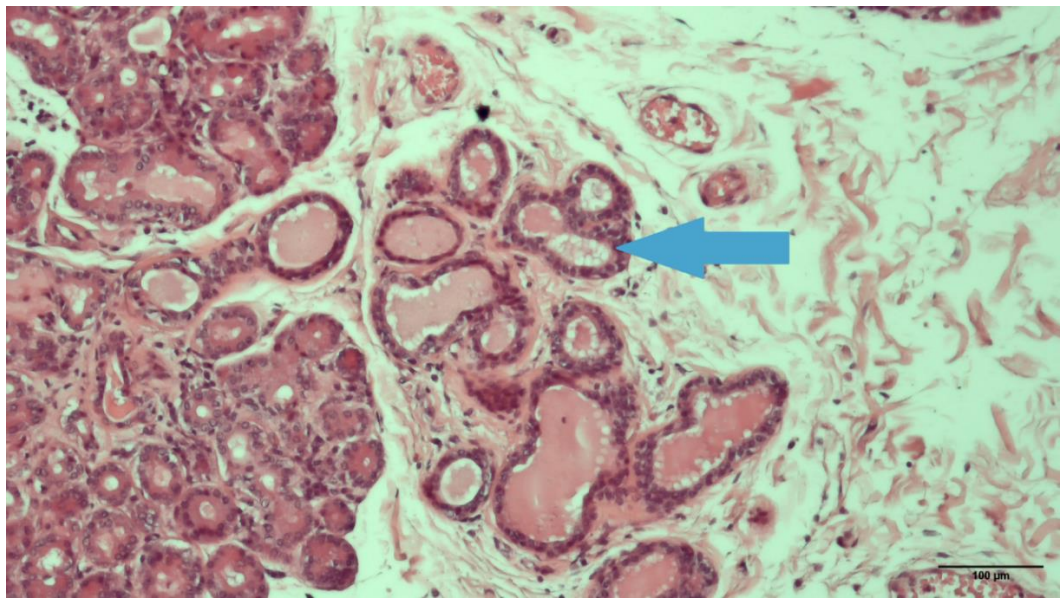
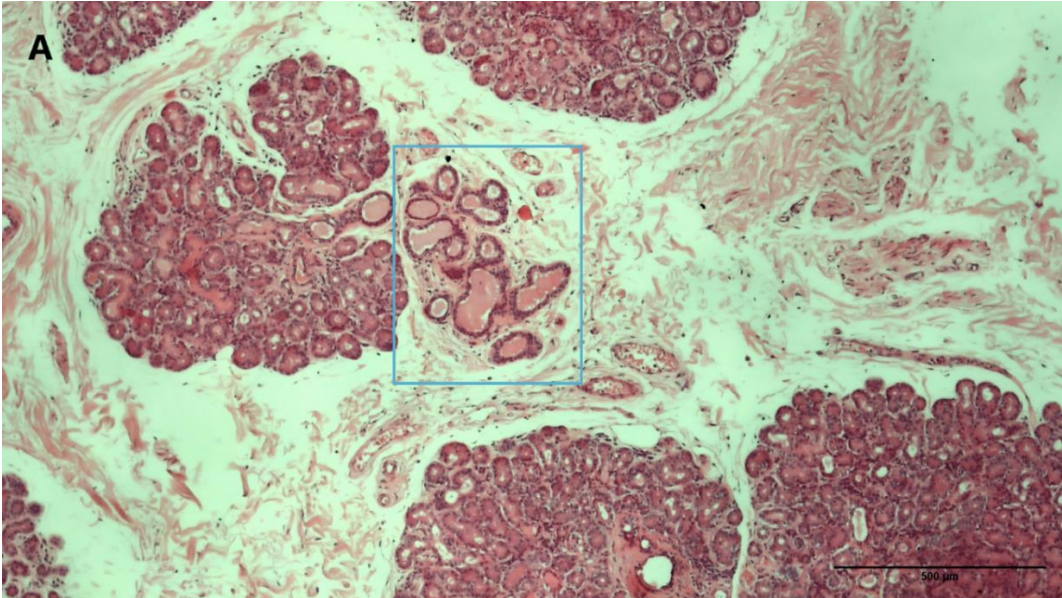
Slika 33. Uznepredovale degenerativne promjene u suznoj žlijezdi donorice stare 73 godine. (A) Izražena periacinarna fibroza u kombinaciji s atrofijom acinusa koja zahvaća cijeli režnjić (plava strelica) odnosno dio režnjića (plavi romb), a praćena je masnom infiltracijom interlobularnog prostora (plavi krug) koja dovodi do redukcije žljezdanog parenhima kao i obilnom limfocitnom infiltracijom sekretornog tkiva (plava strelica). Plavim okvirom je označen segment žlijezde koji sadrži spoj jednog takvog područja i relativno očuvane acinuse unutar jednog režnjića. Povećanje 40x. Mjerilo 500 μ m. (B) Uvećano istaknuto područje s mikrofotografije A koje na lijevoj strani prikazuje uznepredovalu periacinarnu fibrozu (plava strelica) koja okružuje atrofične acinuse dok je desno vidljivo relativno očuvano područje režnjića (crvena strelica). Povećanje 200 x. Mjerilo 100 μ m. (C) Detalj teške periacinarne fibroze (plava strelica) koja okružuje atrofične acinuse (plavi romb). Povećanje 400x. Mjerilo 50 μ m. (Opažanja su snimljena mikroskopom Nikon Eclipse E600). Izvor: vlastiti materijal.

Kanalni sustav započinje prijelaznim kanalima u sekretornom dijelu žlijezde. Sekret se iz lumena acinusa sakuplja u prijelazne kanale koji se zatim dreniraju u intralobularne izvodne kanale. Proksimalni dio prijelaznih kanala je omeđen stanicama koje su slične stanicama acinusa, dok je distalni dio omeđen spljoštenijim stanicama. Prijelazni kanali se ovom metodom ne mogu detaljnije analizirati.

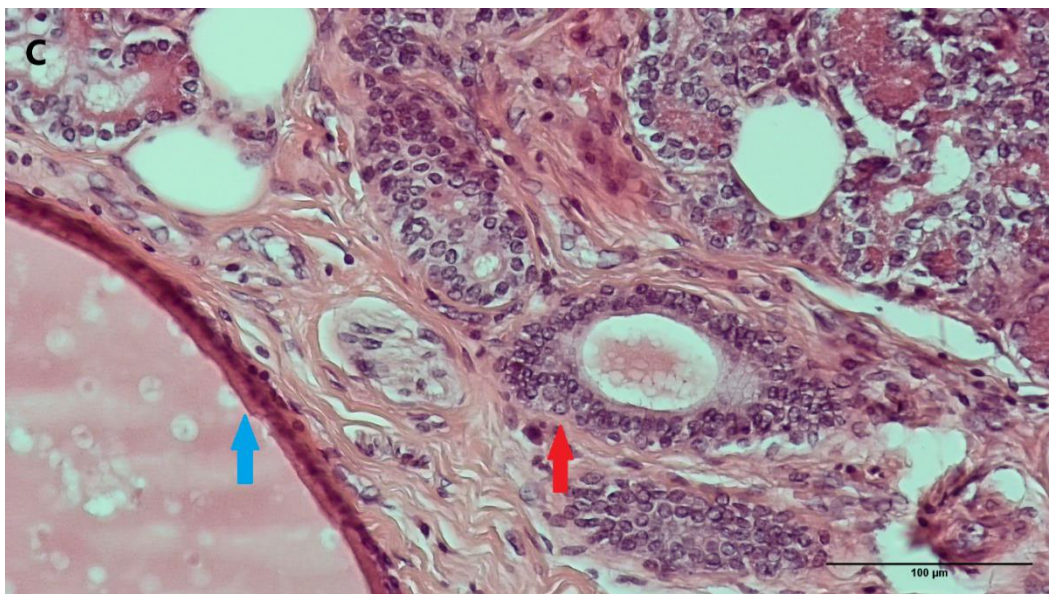
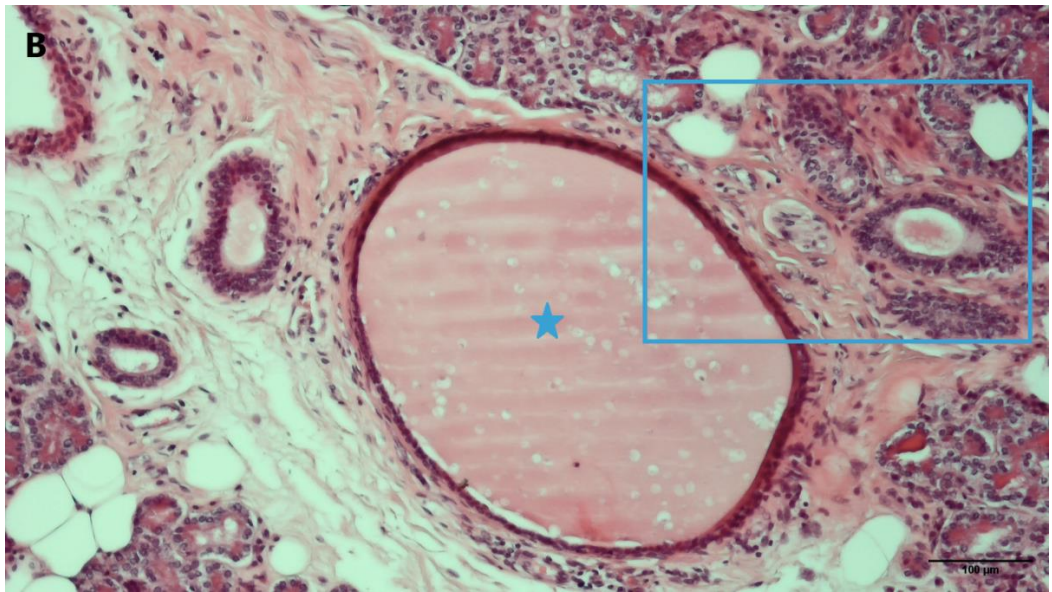
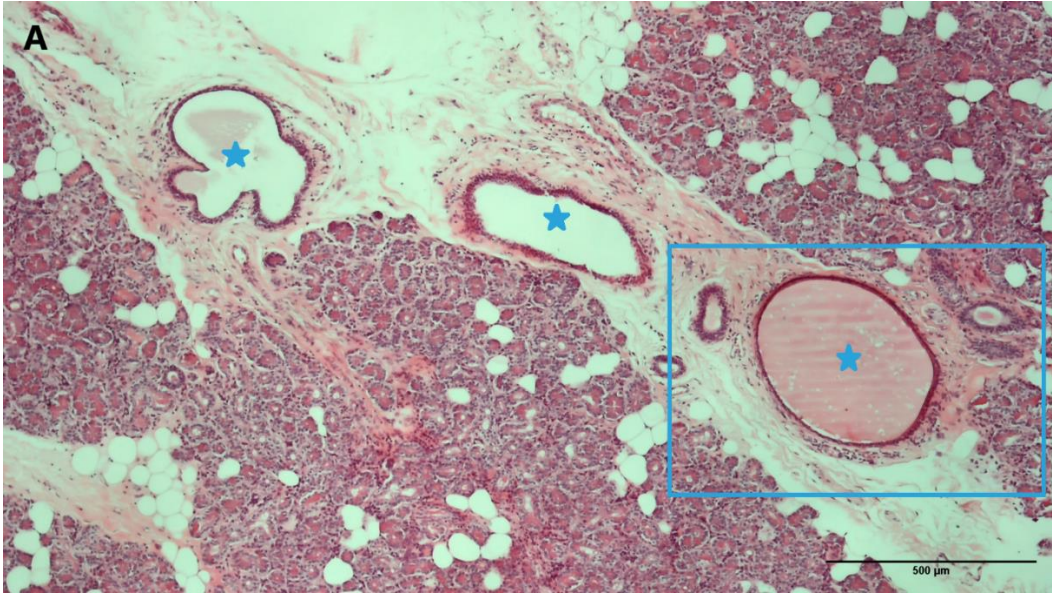
Intralobularni kanali su okruženi malom količinom veziva i imaju širi lumen od lumena acinusa. Intralobularni kanali se dreniraju u veće, interlobularne kanale koji prolaze uklopljeni u interlobularno vezivo. Interlobularni kanali se spajaju u više pravih izvodnih kanala koji se zatim u gornjem fornixu oka otvaraju na površinu konjunktive. S porastom veličine izvodnog kanala raste i broj slojeva epitela te količina periduktalnog veziva. Vezivo uz izvodne kanale sadrži i krvne žile i živci koji u području hilusa ulaze u žlijezdu. U vezivu se mogu vidjeti i fibroblasti, fibrociti i stanice imunološkog sustava. U mnogim uzorcima je zamijećena naglašena hijalinizacija interlobularnog veziva s deformacijama interlobularnih kanala (slika 34), proliferacijom (slika 35) ili dilatacijom interlobularnih izvodnih kanala (slika 36). Epitel dilatiranih izvodnih kanala je atrofičan. Periduktalna fibroza često dovodi do spljoštenog i/ili tortuotičnog izgleda izvodnih kanala (slika 37). Vrlo često je vidljiva limfocitna infiltracija interlobularnog i intralobularnog prostora, a najčešće je smještena periduktalno i perivaskularno (slika 38, 39). Limfocitna infiltracija je vidljiva i u uzorcima mlađih donora (slika 38). U mnogim uzorcima vidljiva je masna infiltracija interlobularnih prostora koja dovodi do redukcije veličine režnjića. Masna infiltracija intralobularnih prostora je prisutna u manjoj mjeri (slika 40).



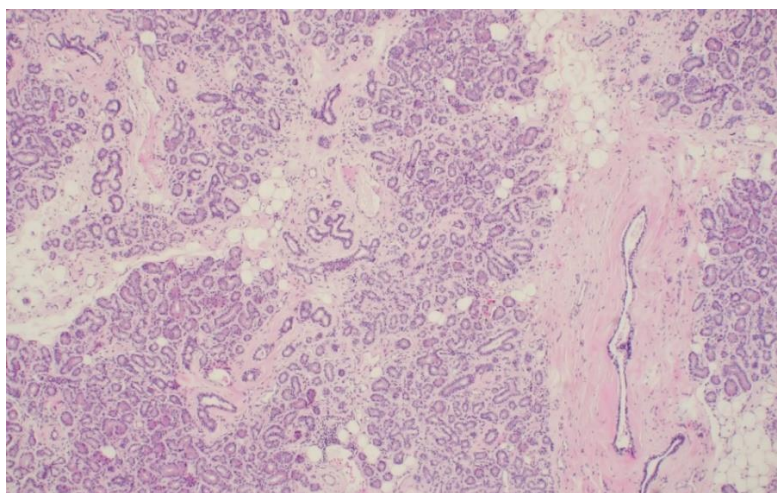
Slika 34. Periduktalna fibroza u ljudskoj suznoj žlijezdi 62-godišnjeg muškog donora. (A) Obilno vezivo u interlobularnom području (plavi križ) koje okružuje izvodne kanale i krvne žile. U plavom prozoru uokviren je detalj uvećan na mikrofotografijama B i C. Povećanje 40x. Mjerilo 500 μm . (B) Istaknuto područje s mikrofotografije A koje pokazuje obilje periduktalnog veziva (plavi križ). Povećanje 100x. Mjerilo 100 μm . (C) Detalj stijenke interlobularnog kanala okruženog debelim vezivnim tkivom (plavi križ). Povećanje 400x. Mjerilo 50 μm . (Opažanja snimljena mikroskopom Nikon Eclipse E600). Izvor: vlastiti materijal.



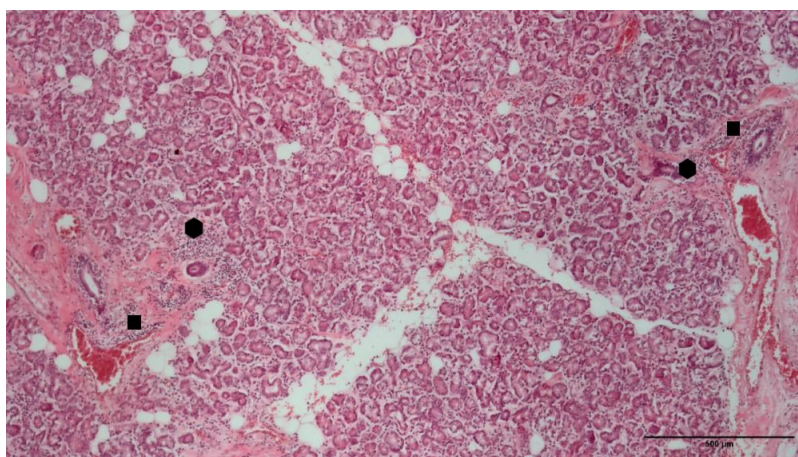
Slika 35. Duktalna proliferacija u ljudskoj suznoj žlijezdi 83-godišnjeg muškog donora. (A) U plavom prozoru je uokviren segment žlijezda koji sadrži otok umnoženih interlobularnih kanalića. Povećanje 40x. Mjerilo 500 μm . (B) Uvećano istaknuto područje proliferacije duktusa s mikrofotografije A (plava strelica). Povećanje 100x. Mjerilo 100 μm . (C) Detalj umnoženog interlobularnog kanala ispunjenog amorfnim sadržajem. Povećanje 200x. Mjerilo 100 μm . (Opažanja snimljena mikroskopom Nikon Eclipse E600). Izvor: vlastiti materijal.



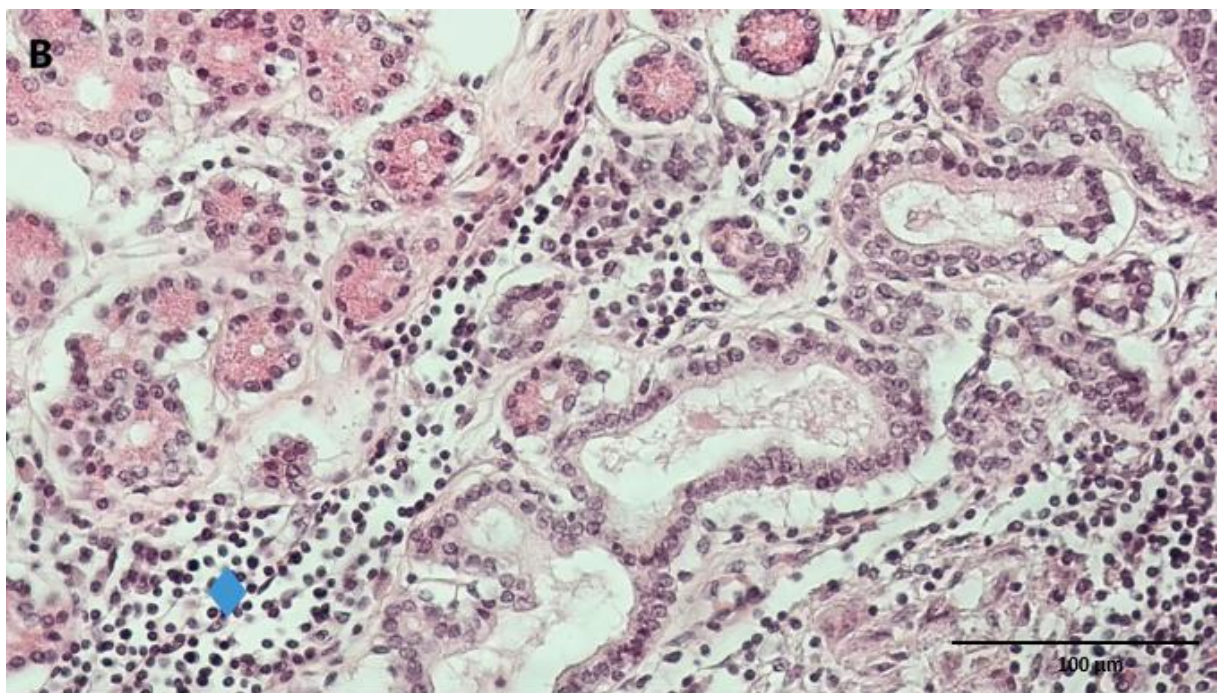
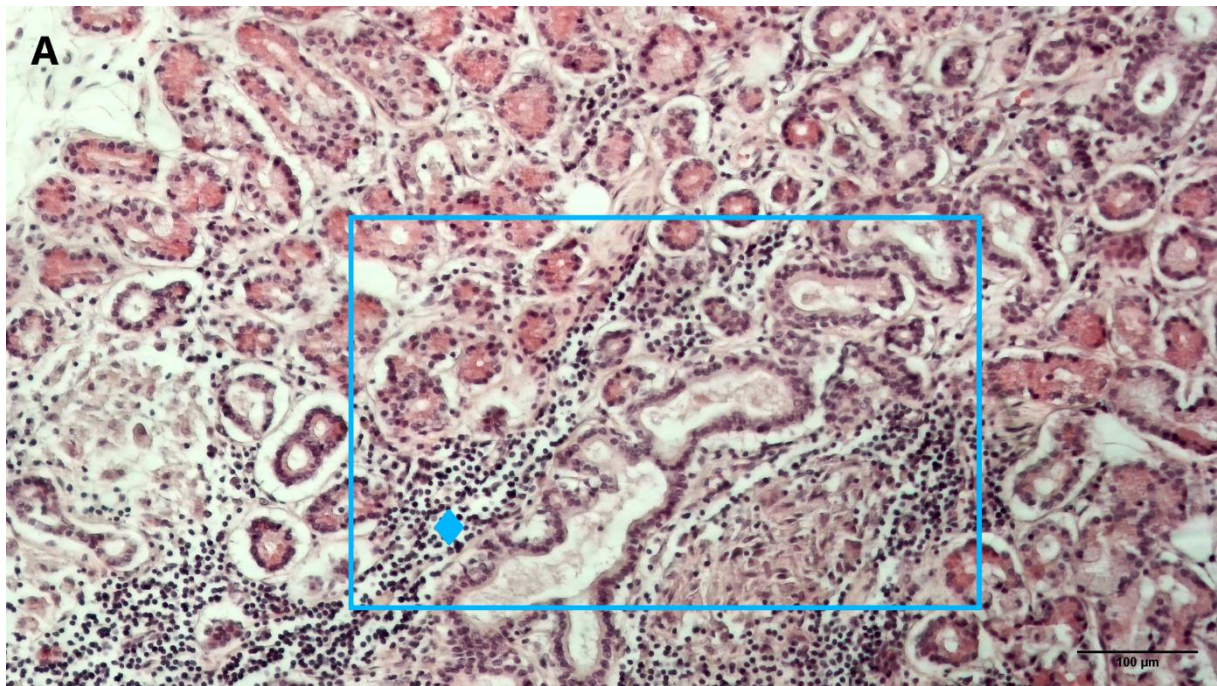
Slika 36. Duktalna dilatacija u ljudskoj suznoj žlijezdi 65-godišnjeg donora. (A) Presjek kroz dilatirane izvodne kanale u interlobularnom prostoru (plava zvijezda). U plavom prozoru je uokviren segment žlijezda s proširenim interlobularnim kanalom (plava zvijezda) uvećanim na mikrofotografiji B. Povećanje 40x. Mjerilo 500 μm . (B) Uvećano istaknuto područje s mikrofotografije A prikazuje prošireni kanal (plava zvijezda). Amorfnu eozinofilnu materiju u kanalu predstavlja stazu suzne tekućine. Povećanje 100x. Mjerilo 100 μm . (C) Detalj tipično istanjene proširene stijenke izvodnog kanala (plava strelica) i očuvanog interlobularnog duktusa (crvena strelica). Povećanje 200x. Mjerilo 100 μm . (Opažanja snimljena mikroskopom Nikon Eclipse E600). Izvor: vlastiti materijal.



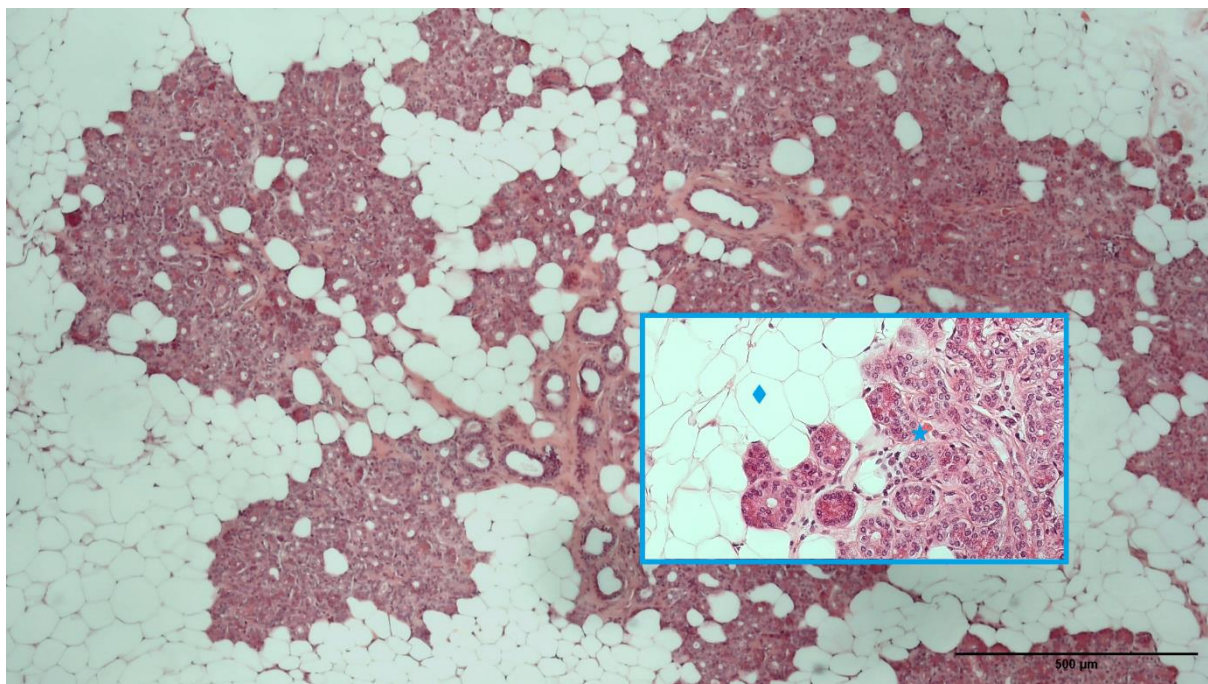
Slika 37. Spljoštjeni izgled interlobularnog izvodnog kanala kod periduktalne fiboze u preparatu donorice stare 76 godina. Povećanje 40x. Mjerilo 500 μm (Opažanje snimljeno mikroskopom Nikon Eclipse E600). Izvor: vlastiti materijal.



Slika 38. Limfocitna infiltracija u suznoj žlijezdi donora starog 26 godina. Infiltrati limfocita se nalaze periduktalno (šesterokut) i perivaskularno (pravokutnik). Povećanje 40x. Mjerilo 500 μm . (Opažanje snimljeno mikroskopom Nikon Eclipse E600). Izvor: vlastiti materijal.



Slika 39. Limfocitna infiltracija u ljudskoj suznoj žlijezdi 83-godišnje donorice. (A) U plavom prozoru je uokviren segment žlijezde s gustom periduktalnom limfocitnom infiltracijom (plavi romb). Povećanje 100x. Mjerilo 500 µm. (B) Istaknuto uvećano područje s mikrofotografije A koje pokazuje limfocitnu infiltraciju (plavi romb). Povećanje 200x. Mjerilo 100 µm. (Opažanja snimljena mikroskopom Nikon Eclipse E600). Izvor: vlastiti materijal.



Slika 40. Masna infiltracija u ljudskoj suznoj žlijezdi 64-godišnje donorice. Uokvireno u plavom prozoru je 200x uvećano područje masne infiltracije na lijevoj strani (plavi romb) te područje očuvanih acinusa na desnoj strani (plava zvijezda). Povećanje 40x. Mjerilo 500 μ m. (Opažanja snimljena mikroskopom Nikon Eclipse E600). Izvor: vlastiti materijal.

Kvalitativnom histološkom analizom pod svjetlosnim mikroskopom nisu zamijećene razlike između uzoraka muških i ženskih donora.

5.1.2. Patohistološka analiza

Kvalitativna histološka analiza pod svjetlosnim mikroskopom ukazuje na prisutnost više oblika degeneracije žlijezde: atrofiju acinusa, periacinarnu fibrozu, periduktalnu fibrozu, interlobularnu fibrozu, masnu infiltraciju, limfocitnu infiltraciju, dilataciju duktusa i proliferaciju duktusa. Za svaku od navedenih varijabli je na uzorcima 81 donora provedena patohistološka analiza te je utvrđena učestalost pojedinih patohistoloških varijabli u oba spola. Zatim je analizirano postojanje spolnih razlika u učestalosti analiziranih varijabli. Dobna i spolna struktura donora za patohistološku analizu prikazana je u Tablici 1.

Tablica 1. Dobna i spolna struktura donora za patohistološku analizu

	Ukupni uzorak	Muškarci	Žene
Broj donora	81	47	34
Dob (M±SD), raspon	67.58±11.94 (26-89)	66.81±11.67 (26-86)	68.65±12.41 (36-89)

Legenda: M- srednja vrijednost dobi, SD-standardna devijacija

5.1.2.1. Učestalost patohistoloških promjena

Sveukupno, najčešće su uočene limfocitna infiltracija (69.14 %), atrofija acinusa (59.26 %), periacinarna fibroza (58.02 %) i periduktalna fibroza (55.56 %). U ženskim uzorcima je utvrđena veća učestalost svih promatranih degenerativnih promjena osim duktalne dilatacije (tablica 2, slika 41).

5.1.2.1. Spolne razlike u patohistološkim promjenama

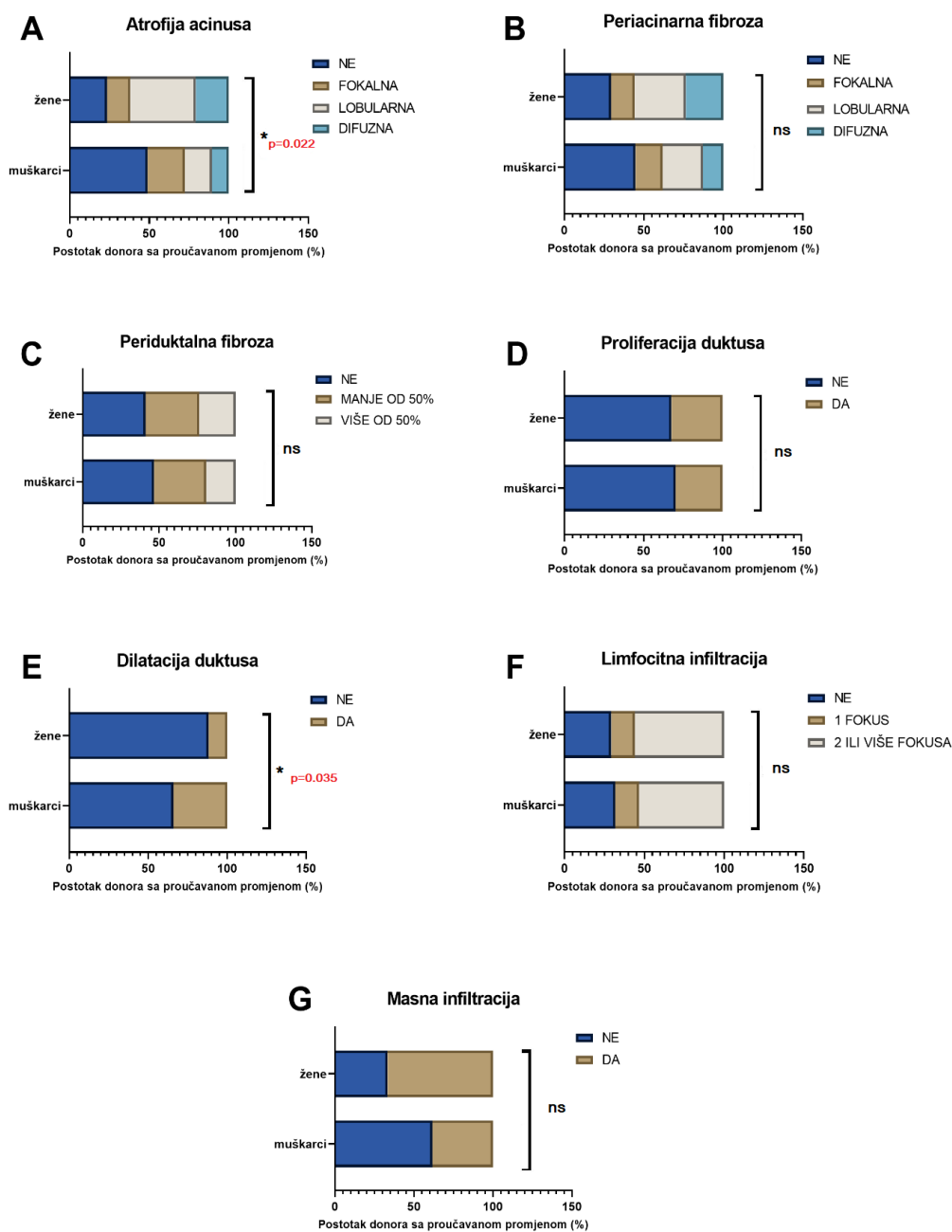
Za testiranje spolnih razlika u patohistološkim promjenama za varijable proliferacija duktusa, dilatacija duktusa i masna infiltracija proveden je Fisherov egzaktni test dok je za varijable atrofija acinusa, periacinarna fibroza, periduktalna fibroza i limfocitna infiltracija korišten χ^2 -test.

Pronađene su statistički značajne razlike u učestalosti atrofije acinusa i duktalne dilatacije. Prisutnost atrofije acinusa je značajno češća kod ženskog, a dilatacije duktusa kod muškog spola (tablica 2, slika 41).

Tablica 2. Rezultati statističke analize spolnih razlika u patohistološkim promjenama suzne žlijezde čovjeka

		Ukupni uzorak (n=81)		Muškarci (n=47)		Žene (n=34)		Rezultat testa
		N	%	N	%	N	%	
Atrofija acinusa*	NP	31	38.2	23	49	8	23.5	$\chi^2(3, 81)=9.64$, $p=0.022$
	Fokalna	16	19.8	11	23.4	5	14.7	
	Lobularna	22	27.2	8	17	14	41.2	
	Difuzna	12	14.8	5	10.6	7	20.6	
Periacinarna Fibroza*	NP	31	38.3	21	44.7	10	29.4	$\chi^2(3, 81)=2.91$ $p=0.405$
	Fokalna	13	16.1	8	17	5	14.7	
	Lobularna	23	28.4	12	25.5	11	32.4	
	Difuzna	14	17.3	6	12.8	8	23.5	
Periduktalna Fibroza*	G0	36	44.4	22	46.9	14	41.5	$\chi^2(2, 81)=0.33$ $p=0.848$
	G1	28	34.6	16	34	12	35	
	G2	17	21	9	19.1	8	23.5	
Limfocitna infiltracija*	G0	25	31	15	31.9	10	29.4	$\chi^2(2, 81)=0.067$ $p=0.967$
	G1	12	14.8	7	14.9	5	14.7	
	G2	44	54.3	25	53.2	19	55.9	
Proliferacija duktusa †	NP	56	69.1	33	70.2	23	67.6	$p=0.813$
	P	25	30.9	14	29.8	11	32.4	
Dilatacija duktusa †	NP	61	75.3	31	66	30	88.2	$p=0.035$
	P	20	24.7	16	34	4	11.8	
Masna infiltracija †	NP	47	58	29	61.7	18	52.9	$p=0.497$
	P	34	42	18	38.3	16	47.1	

Legenda: * χ^2 -test, † Fisherov egzaktni test, n- broj donora, NP-nije prisutan, G0- nulti stupanj, G1-stupanj 1, G2-stupanj 2, P-prisutan

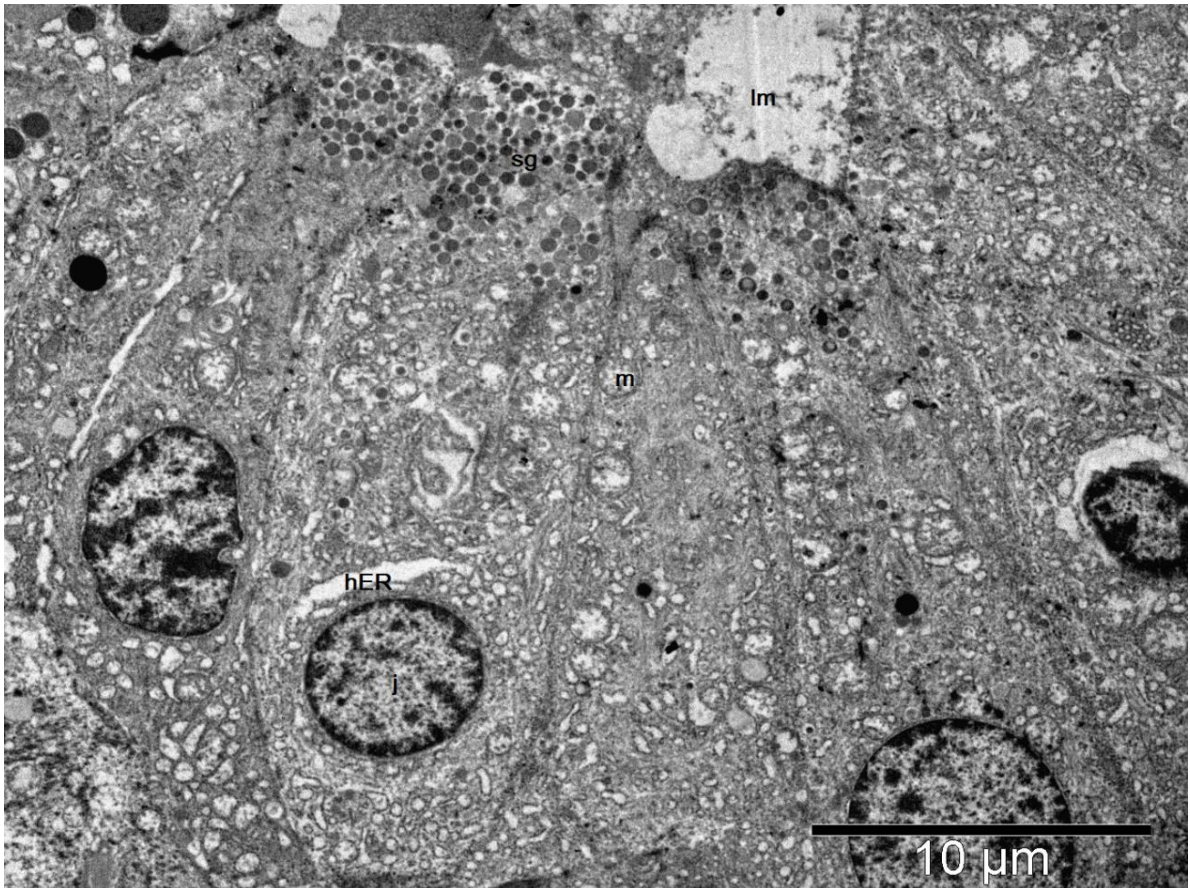

Slika 41. Učestalost patohistoloških promjena u suznoj žlijezdi čovjeka prema spolu (N = 81, F= 34, M= 47). (A) Atrofija acinusa je statistički značajno učestalija u ženskim nego u muškim uzorcima, $p = 0.022$. (B) Nije bilo značajne razlike u učestalosti periacinarne fibroze između spolova, $p = 0.405$. (C) Nije bilo značajne razlike u učestalosti periduktalna fibroza između spolova, $p = 0.848$. (D) Nije bilo značajne razlike u učestalosti duktalne proliferacije među spolovima, $p = 0.813$. (E) Duktalna dilatacija bila je značajno češća u muškim nego u ženskim uzorcima, $p = 0.035$. (F). Nije bilo značajne razlike u učestalosti limfocitne infiltracije između spolova, $p = 0.967$. (G) Nije bilo značajne razlike u učestalosti masne infiltracije između spolova, $p = 0.497$. * $p < 0.05$, ns-nije značajno. Izvor: vlastiti materijal.

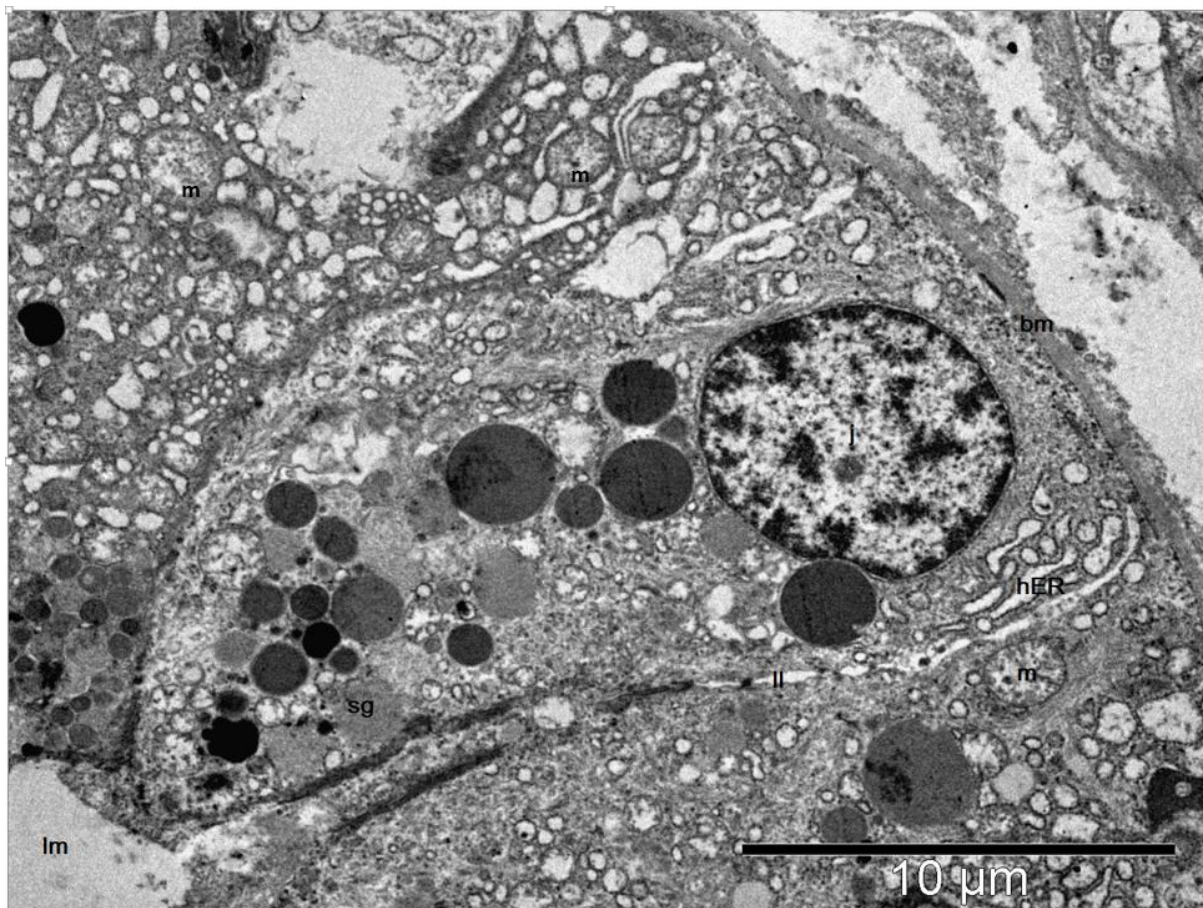
5.1.3. Kvalitativna histološka analiza elektronskim mikroskopom

Analiza je provedena na transmisivskom elektronskom mikroskopu JEOL-JEM 1400 (JEOL Company, Tokyo, Japan).

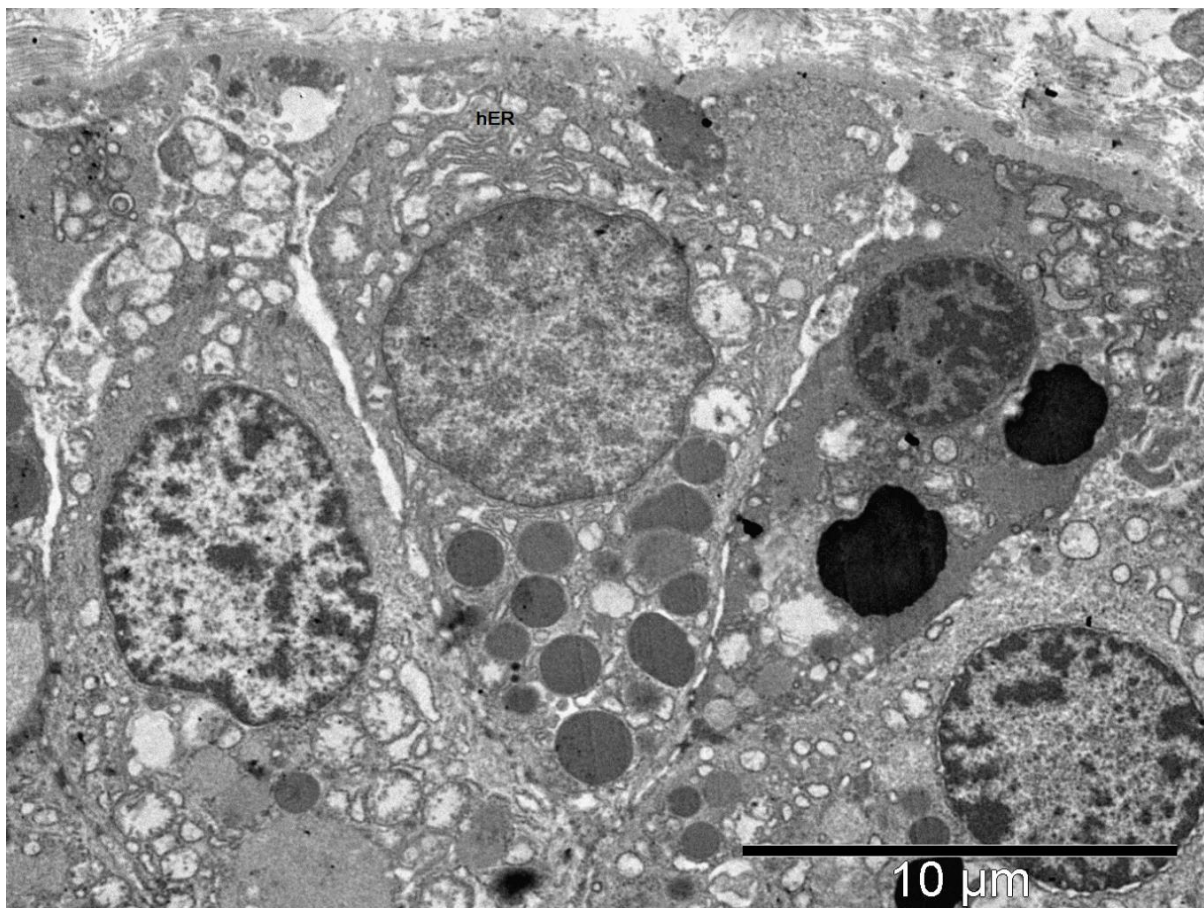
Na ultrastrukturnoj razini tkivo suzne žlijezde otkriva složen raspored različitih vrsta stanica. Žlijezda se sastoji od acinus okruglog ili ovalnog oblika, izvodnih kanala te strome. Acinuse čine stanice piramidalnog oblika koje se svojim vrhom otvaraju u lumen acinusa (slika 42-44). Lumen acinusa nije uvijek vidljiv, ovisno o presjeku. Acinusi i izvodni kanali su okruženi bazalnom membranom uz koju se može vidjeti i pokoja mioepitelna stanica (slika 45). Stanice acinusa su u području lateralne membrane međusobno povezane brojnim dezmosomima, a apeks im je orijentiran prema lumenu acinusa. Vidljive su degenerativne promjene s čestim gubitkom dezmosoma, a apikalno je vidljiv gubitak karakteristične strukture mikrovila (slika 43). Jezgra acinarne stanice je smještena bazalno i heterogene je gustoće ovisno o rasporedu kromatina. Jezgre su često nepravilnog oblika s kondenzacijom i marginalizacijom heterokromatina (slika 42-44). U citoplazmi stanica acinusa su vidljiva mnogobrojna sekretna zrnca različite elektronske gustoće, a gušće su smještena u apikalnom dijelu stanice (slika 42-44). Vidljive su i mnogobrojne stanične organele: hrapavi endoplazmatski retikulum, Golgijev aparat, mitohondriji i slobodni poliribosomi. Većina staničnih organela je smještena u bazalnom dijelu stanice. Hrapavi endoplazmatski retikulum (hER) je smješten perinuklearno i uglavnom je degenerativno promijenjen uz vidljivi gubitak paralelne strukture i česta proširenja njegovih cisterni (slika 42-44). U blizini hER-a se može vidjeti Golgijev aparat i mitohondriji. Mitohondriji acinarnih stanica imaju vanjsku i unutarnju membranu. Unutarnja membrana formira kriste. Mitohondriji često pokazuju znakove degeneracije (mitohondrijsko oticanje, dezorijentaciju, skraćenje i dezorganizaciju krista, smanjeni broj mitohondrija) (slika 43). Uočena su i tzv. degenerativna tjelešca (slika 46). Između acinusa se nalazi rahlo vezivo s izvodnim kanalčićima, ponekom kapilaram i vezivnom stanicom (slika 47). Osim acinarnih i mioepitelnih stanica, ovdje su često vidljive raštrkane imunološke stanice.



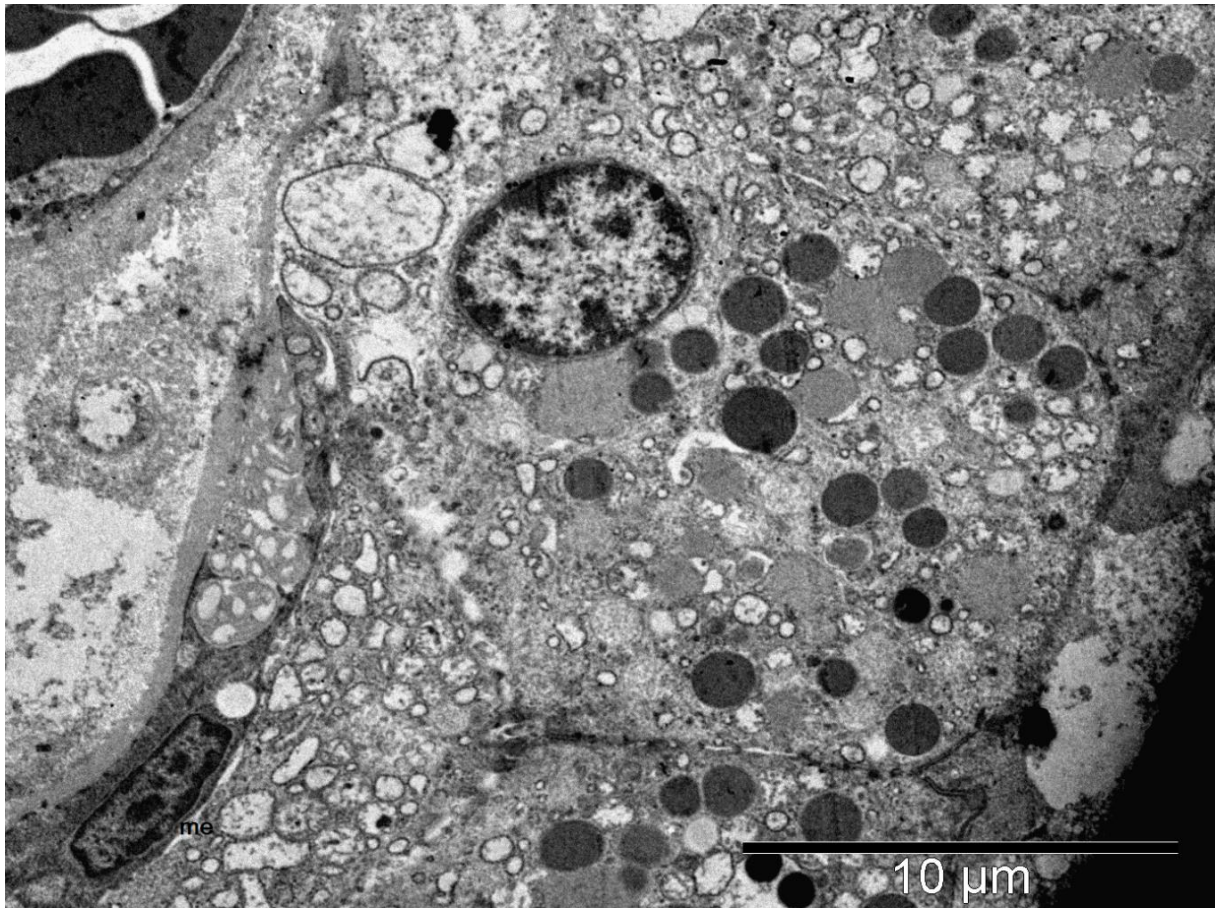
Slika 42. Segment acinusa ljudske suzne žlijezde starijeg donora. Bazalno smještene jezgre (j) stanica acinusa okružene obilnim hrapavim endoplazmatskim retikulumom (hER) s čestim cističnim proširenjima, degenerativno promjenjenim mitohondrijima (m), apikalno vidljive mnogobrojne sekretorne granule (sg) različite elektronske gustoće koje se prazne u lumen acinusa (lm). Opažanje na transmisijskom elektronskom mikroskopu JEOL JEM-1400, mjerilo 10 μ m. Izvor: vlastiti materijal.



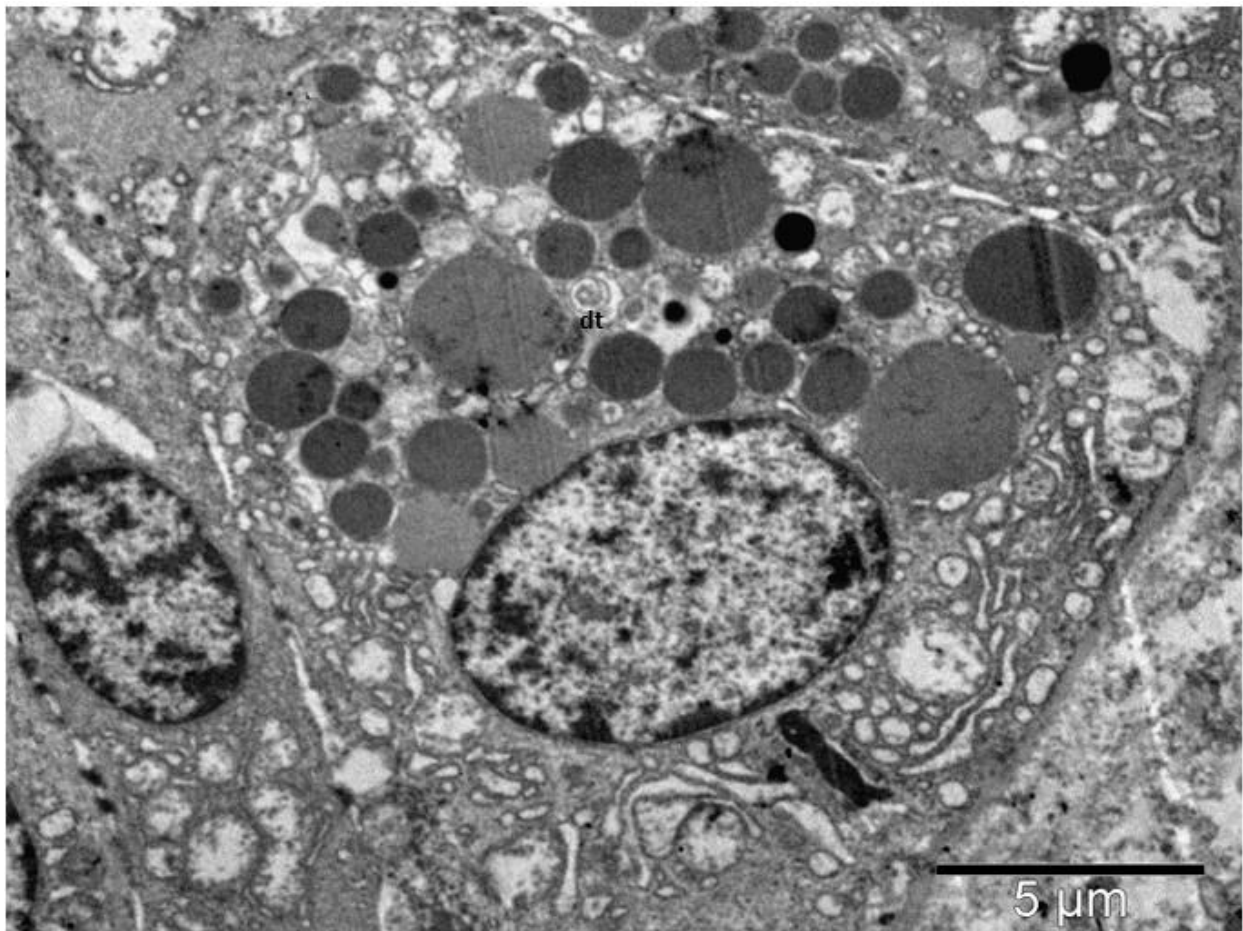
Slika 43. Stanica acinusa ljudske suzne žlijezde starijeg donora sa bazalnije smještenom jezgrom (j), u citoplazmi vidljivim degenerativno promjenjenim hrapavim endoplazmatskim retikulumom (hER) i mitohondrijima (m) te mnogobrojnim sekretornim granulama (sg) različite elektronske gustoće. Baza stanice leži na bazalnoj membrani (bm), a stanice su bočno odvojene lateralnom laminom (ll). Apikalni dio stanice se otvara u lumen acinusa (lm). Opažanje na transmisijskom elektronskom mikroskopu JEOL JEM-1400, mjerilo 10 μm. Izvor: vlastiti materijal.



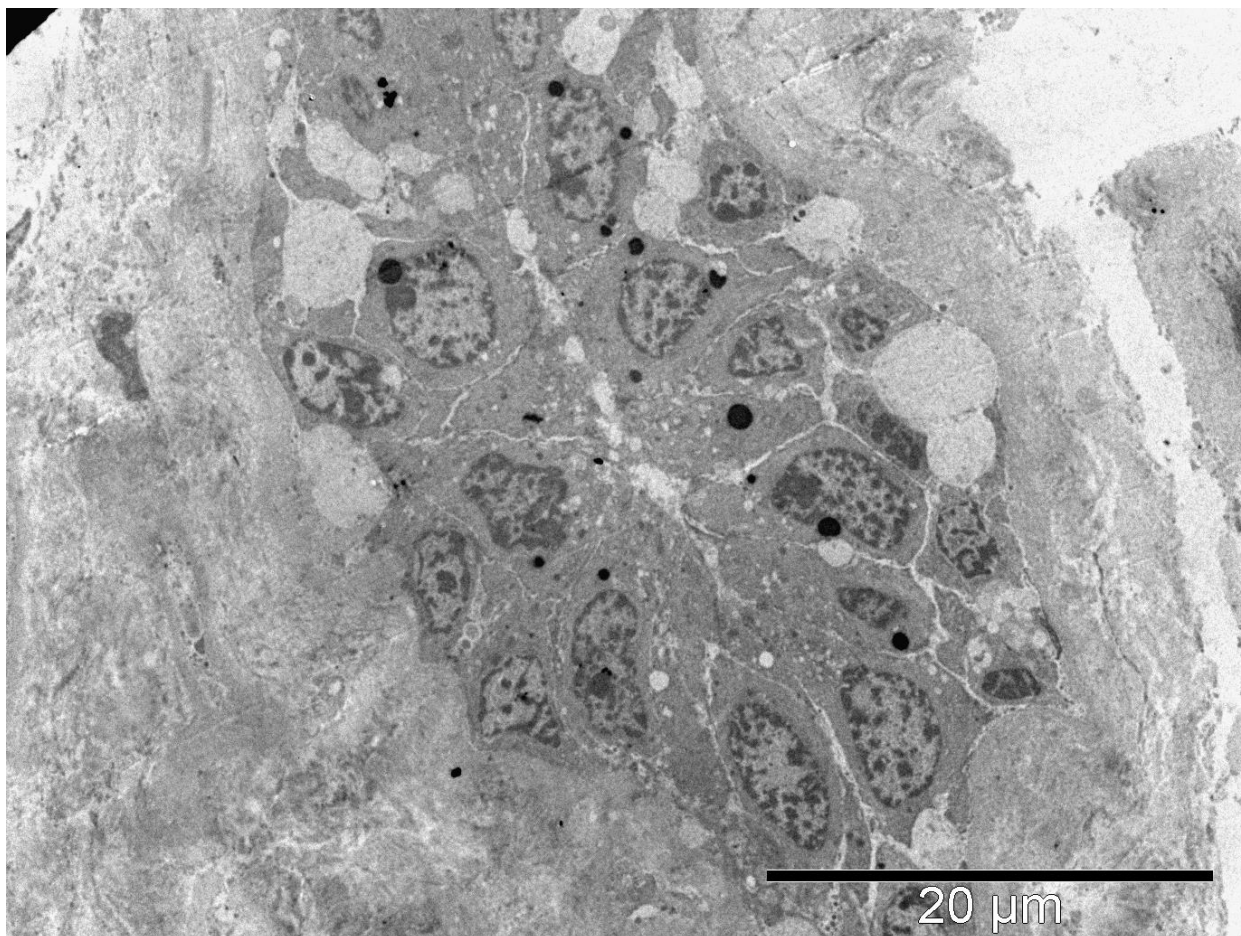
Slika 44. Stanica acinusa ljudske suzne žlijezde starijeg donora. Vidljiv je da je dio hER zadržao karakterističnu strukturu „otiska prsta“ dok ostatak organele pokazuje cistična proširenja. Opažanje na transmisijskom elektronskom mikroskopu JEOL JEM-1400, mjerilo 10 μm. Izvor: vlastiti materijal.



Slika 45. Mioepitelna stanica spljoštene jezgre uz bazu acinusa. Opažanje na transmisijskom elektronskom mikroskopu JEOL JEM-1400, mjerilo 10 μ m. Izvor: vlastiti materijal.



Slika 46. Stanica acinusa ljudske suzne žlijezde s vidljivim degenerativnim tjelešcem (dt) koje odgovara degenerativnim promjenama sekretnih zrnaca. Ne može se sa sigurnošću utvrditi radi li se o pravom degenerativnim tjelešcu ili o artefaktu fiksacije stanice. Opažanje na transmisijskom elektronskom mikroskopu JEOL JEM-1400, mjerilo 5 μm . Izvor: vlastiti materijal.



Slika 47. Izvodni kanal s unutarnjim i vanjskim slojem epitelnih stanica okruženih pokojom mioepitelnom stanicom. Opažanje na transmisijskom elektronskom mikroskopu JEOL JEM-1400, mjerilo 20 μm . Izvor: vlastiti materijal.

Kvalitativnom histološkom analizom pod elektronskim mikroskopom nisu zamijećene razlike između uzoraka muških i ženskih donora.

5.2. Kvantitativna histološka analiza

5.2.1. Stereološka analiza volumenske gustoće

Stereološka analiza volumenske gustoće je provedena na ukupnom uzorku od 109 suznih žlijezda eksplantiranih od 66 ispitanika. Dobna i spolna struktura ispitanika je prikazana u Tablici 3.

Tablica 3. Dobna i spolna struktura ispitanika za stereološku analizu

	Ukupni uzorak	Muškarci	Žene
Broj donora	66	35	31
Dob (M±SD) raspon dobi	67.26±12.67 (26-89)	66.14±12.79 (26-86)	68.52±12.62 (36-89)

Legenda: M- srednja vrijednost dobi, SD-standardna devijacija

Analizirano je 6 stereoloških parametara:

1. Vvs- Volumenska gustoća sekretornog tkiva u jedinici volumena žlijezde na povećanju 40x
2. Vvc- Volumenska gustoća vezivnog tkiva u jedinici volumena žlijezde na povećanju 40x
3. Vvf- Volumenska gustoća interlobularnog i interlobarnog masnog tkiva u jedinici volumen žlijezde na povećanju 40x
4. Vviac- Volumenska gustoća acinusa u jedinici volumena lobulusa na povećanju 100x
5. Vvic- Volumenska gustoća periacinarnog/periduktularnog vezivnog tkiva u jedinici volumena lobulusa na povećanju 100x
6. Vvif- Volumenska gustoća masnog tkiva u jedinici volumena lobulusa na povećanju 100x.

Rezultati stereoloških mjerenja volumenske gustoće su prikazani u Tablici 4.

Tablica 4. Deskriptivna obilježja stereoloških parametara

	M	SD	C	D	min	max	KS	ske	kur
Vvs	0.5923	0.0952	0.6109	0.6178	0.0589	0.7920	0.17**	-2.75	15.04
Vvc	0.3833	0.0672	0.3690	0.3559	0.1955	0.6378	0.12*	0.53	3.48
Vvf	0.1448	0.0810	0.1390	0.0906	0.0000	0.4424	0.09	0.71	1.46
Vviac	0.5404	0.0628	0.5287	0.4869	0.4095	0.7512	0.09	0.54	1.23
Vvic	0.3558	0.0781	0.3607	0.3512	0.0000	0.5357	0.11*	-1.21	6.18
Vvif	0.0399	0.0318	0.0301 9	0.0184	0.0007	0.1422	0.16**	1.46	1.91

Legenda: M – aritmetička sredina, SD – standardna devijacija, C – centralna vrijednost, D – dominantna vrijednosti, min – minimum, max – maksimum, KS – vrijednost Kolmogorov-Smirnovljevog testa, ske – skewness (zakrivljenost distribucije), kur – kurtosis (spljoštenost distribucije), ** - $p < 0.01$; * - $p < 0.05$

5.2.2. Spolne razlike u stereološkim parametrima

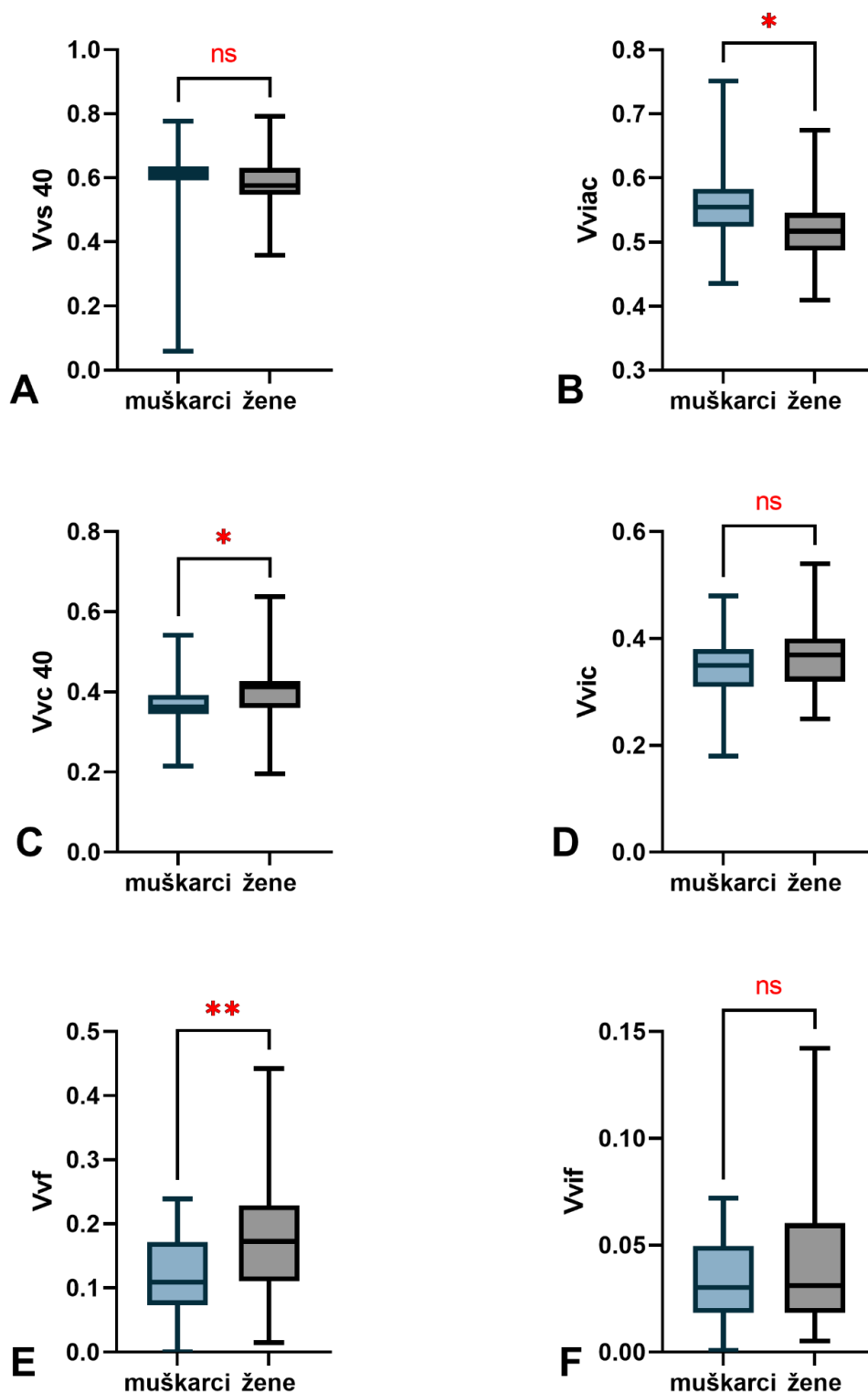
Analiza normalnosti distribucije numeričkih podataka provedena je pomoću Kolmogorov-Smirnovljevog testa. Na dobivene rezultate primijenjene su odgovarajuće parametrijske odnosno neparametrijske statističke metode analize podataka. Za usporedbu spolnih razlika u mjerenim varijablama primjenjen je Mann-Whitney U neparametrijski test za varijable Vvs, Vvc, Vvic i Vvif, a na nezavisne uzorke Vvf i Vviac je primjenjen t-test. Sve p vrijednosti manje od 0.05 su smatrane statistički značajnima. Rezultati statističke analize su prikazani u Tablici 5.

Tablica 5. Testiranje razlika stereoloških parametara po spolu

	Muškarci	Žene	Rezultat testa	p
Vvs median (range)	0.617 (0.718)	0.576 (0.434)	Z = -1.92	0.054
Vvc median (range)	0.362 (0.327)	0.412 (0.442)	Z = -2.51	0.012*
Vvf mean (standard deviation)	0.123 (0.063)	0.175 (0.087)	t = 2.99	0.004**
Vviac mean (standard deviation)	0.556 (0.058)	0.523 (0.064)	t = -2.16	0.034*
Vvic median (range)	0.355 (0.308)	0.373 (0.283)	Z = -1.17	0.242
Vvif median (range)	0.030 (0.071)	0.031 (0.137)	Z = -0.78	0.437

Legenda.: Z- rezultat Mann-Whitney U testa, t-rezultat t-testa, **p < .01; * - p < .05

U istraživanom uzorku pronađena je statistički značajna razlika između muških i ženskih uzoraka u varijablama Vvc (Z = -2.51; p < 0.05), Vvf (t = 2.99; p < 0.01) i Vviac (t = -2.16; p < 0.05), dok za Vvs (Z = -1.93; p = 0.053), Vvic (Z=-1.17, p=0.242) i Vvif (Z=-0.78, p=0.437) nisu pronađene statistički značajne razlike. Pri tome postoji statistički značajno veća volumenska gustoća acinusa u jedinici volumena lobulosa u muškim suznim žlijezdama. Volumenska gustoća vezivnog i masnog tkiva u jedinici volumena suzne žlijezde statistički je značajno veći u ženskim uzorcima lakrimalnih žlijezda, no na razini lobulosa nisu pronađene značajne spolne razlike u volumenskoj gustoći masti i veziva. Rezultati analize spolnih razlika za svaku pojedinu varijablu su grafički prikazani na Slici 48.



Slika 48. Spolne razlike u volumenskoj gustoći pojedinih varijabli. Statistički značajno veća volumenska gustoća acinusa u jedinici volumena lobulosa (B) te manja volumenska gustoća veziva (C) i masti (E) u jedinici volumena žlijezde kod muških ispitanika. Izvor: vlastiti materijal.

5.2.3. Utjecaj dobi na vrijednosti stereoloških parametara

Analiza korelacije pojedinačnih stereoloških parametara s dobi donora je provedena na ukupnom uzorku te zasebno na muškom i ženskom uzorku. Ovisno o normalnosti distribucije podataka, korišteni su Pearsonov parametrijski i Spearmanov neparametrijski koeficijent korelacije. Rezultati analize su prikazani u Tablici 6.

Tablica 6. Korelacija stereoloških parametara s dobi ispitanika za ukupni uzorak, te zasebno za muške i ženske uzorke

	Ukupni uzorak		Muškarci		Žene	
	r	p	r	p	r	p
Vvs	$r_s = -0.56$	<0.0001****	$r_s = -0.36^*$	0.04*	$r(31) = -0.66$	<0.0001****
Vvc	$r_s = 0.53$	<0.0001****	$r_s = 0.33$	0.05	$r(31) = 0.64$	0.0001***
Vvf	$r_s = 0.31$	0.01*	$r(35) = 0.14$	0.41	$r(31) = 0.39$	0.03*
Vviac	$r_s = -0.52$	<0.0001****	$r(35) = -0.59$	0.0002***	$r_s = -0.61$	0.0003***
Vvic	$r_s = 0.36$	0.003**	$r(35) = 0.54$	0.0009***	$r_s = 0.34$	0.06
Vvif	$r_s = 0.11$	0.39	$r(35) = -0.03$	0.87	$r_s = 0.29$	0.12

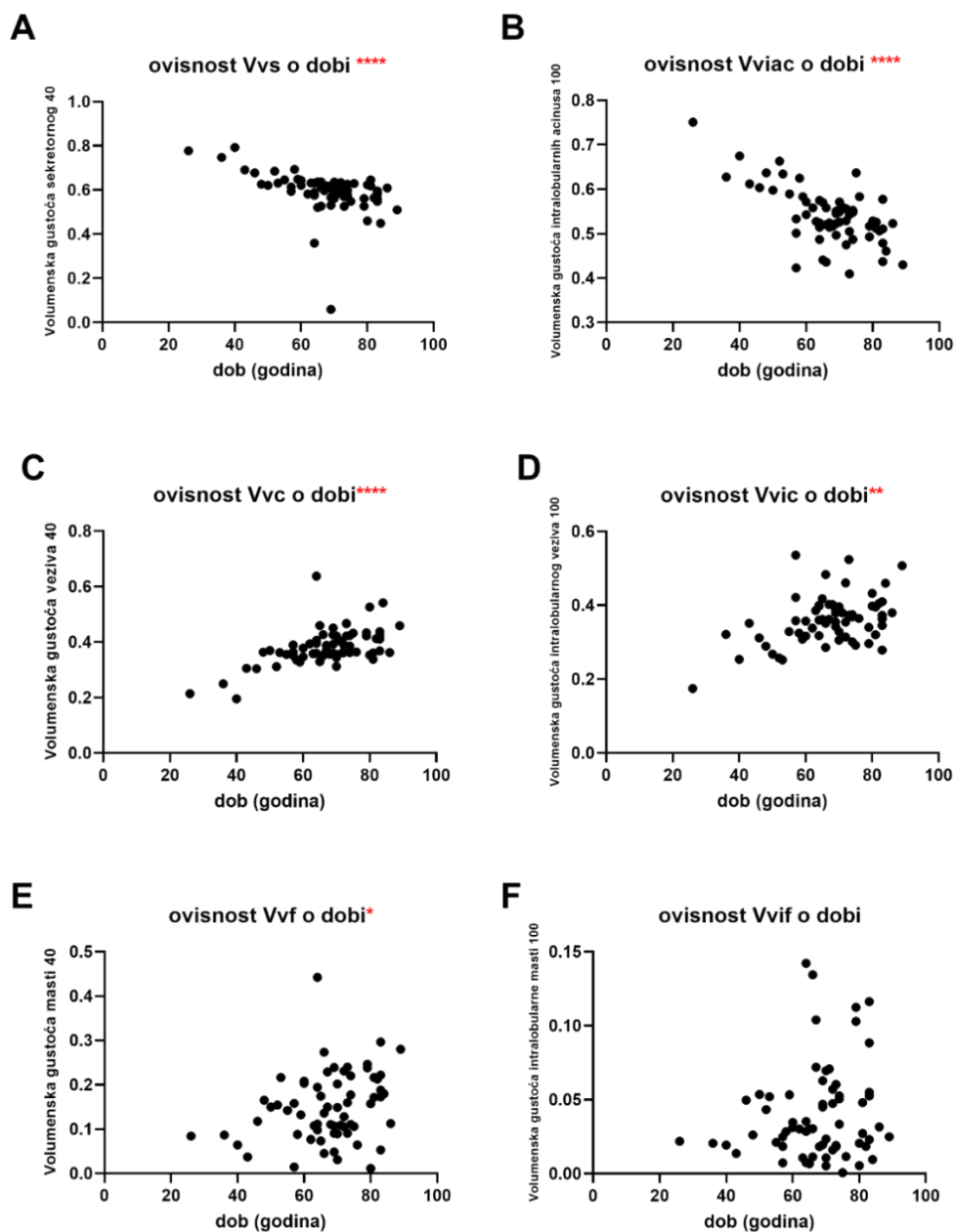
Legenda: r_s -Spearmanov koeficijent korelacije, r -Pearsonov koeficijent korelacije, **** - $p < 0.0001$, ***- $p < 0.001$, ** - $p < 0.01$, *- $p < 0.05$.

S porastom dobi donora dolazi do značajnog pada volumenske gustoće sekretornog tkiva u jedinici volumena žlijezde i volumenske gustoće acinusa u jedinici volumena lobulusa odnosno do porasta volumenska gustoća vezivnog tkiva i masti u jedinici volumena žlijezde te veziva u jedinici volumena lobulusa.

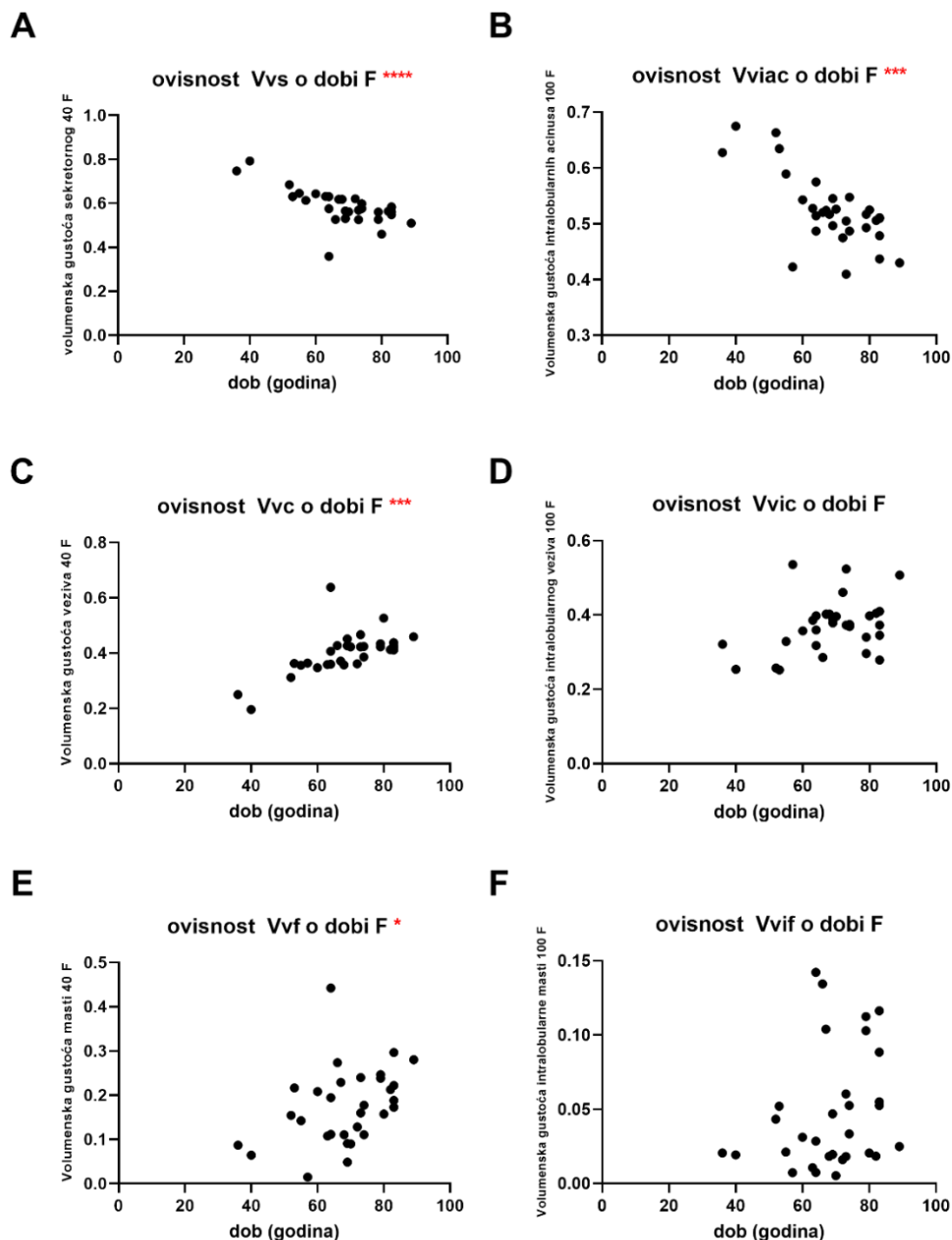
Kada zasebno promatramo mušku i žensku skupinu, vidljivo je da s povećanjem životne dobi i kod muških i kod ženskih ispitanika dolazi do značajnog smanjenja volumenske gustoće sekretornog tkiva u jedinici volumena žlijezde kao i značajnog smanjenja volumenske gustoće acinusa u jedinici volumena lobulusa.

Volumenska gustoća vezivnog tkiva i volumenska gustoća masti u jedinici volumena žlijezde rastu s povećanjem životne dobi u ženskih ispitanika, dok kod muških ispitanika nije pronađena značajna korelacija. Volumenska gustoća intralobularnog vezivnog tkiva pokazuje značajni porast s dobi u muških ispitanika. Volumenska gustoća intralobularnog masnog tkiva nije pokazala statistički značajnu korelaciju s dobi u niti jednoj skupini ispitanika.

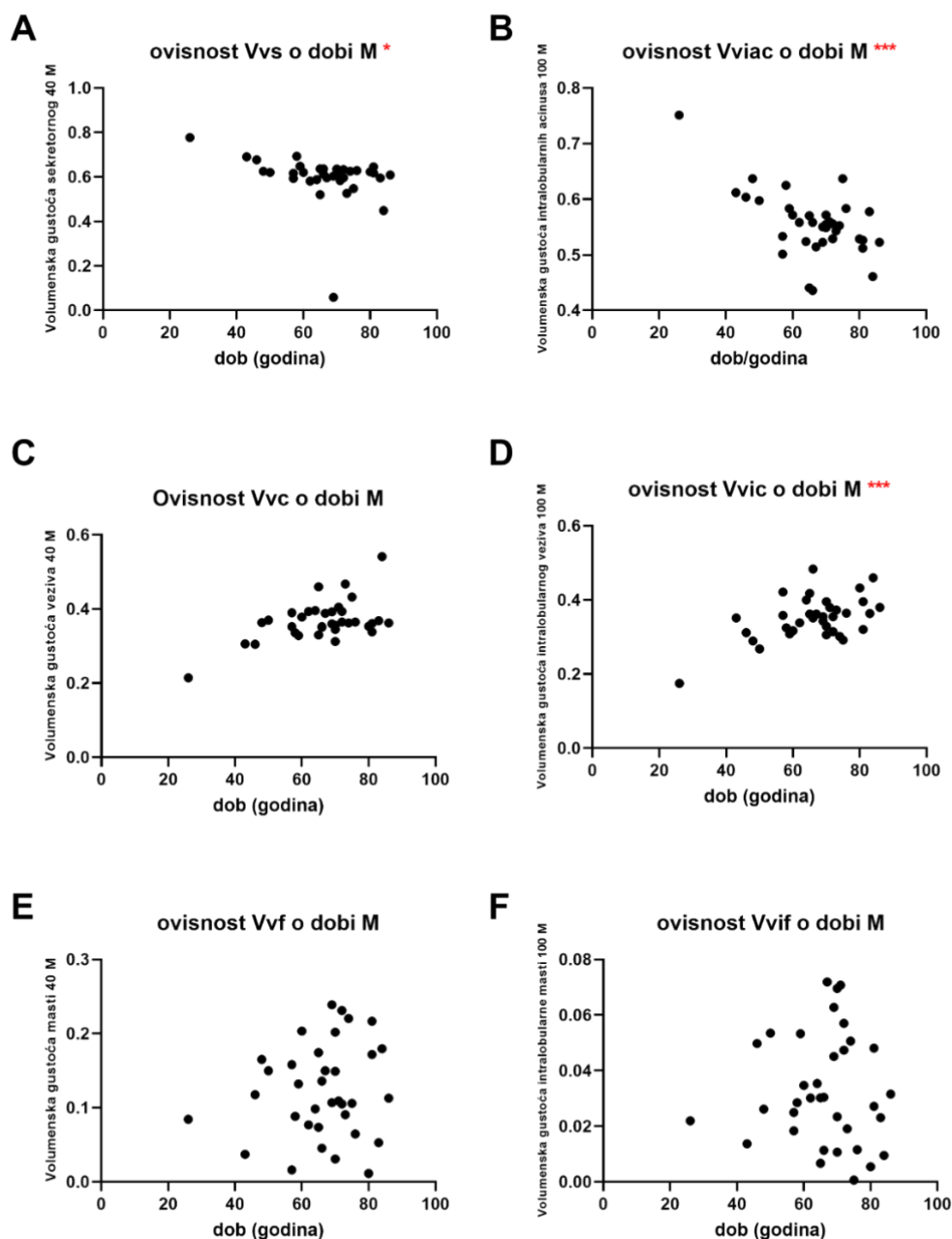
Rezultati su grafički prikazani na slikama 49-51.



Slika 49. Grafički prikaz ovisnosti vrijednosti volumenske gustoće stereoloških parametara o dobi ispitanika za cijeli uzorak ispitanika. (A) Značajna umjerena negativna korelacija volumenske gustoće sekretornog tkiva s dobi ispitanika ($r=-0.56$; $p<0.0001$). (B) Značajna umjerena negativna korelacija volumenske gustoće acinusa intralobularno s dobi ispitanika ($r=-0.52$; $p<0.0001$). (C) Značajna umjerena pozitivna korelacija volumenske gustoće vezivnog tkiva s dobi ispitanika ($r=0.53$; $p<0.0001$). (D) Značajna slaba pozitivna korelacija volumenske gustoće intralobularnog vezivnog tkiva s dobi ispitanika ($r=0.36$; $p<0.01$). (E) Značajna slaba pozitivna korelacija volumenske gustoće masti s dobi ispitanika ($r=0.31$; $p<0.05$). (F) Ne postoji korelacija volumenske gustoće intralobularne masti s dobi ispitanika ($r=0.11$; $p>0.05$). Izvor: vlastiti materijal.



Slika 50. Grafički prikaz ovisnosti vrijednosti volumenske gustoće stereoloških parametara o dobi ispitanika za žensku skupinu ispitanika. (A) Značajna umjerena negativna korelacija volumenske gustoće sekretornog tkiva s dobi ispitanika ($r(31) = -0.66$, $p < 0.0001$). (B) Značajna umjerena negativna korelacija volumenske gustoće acinusa intralobularno s dobi ispitanika ($r_s = -0.61$, $p < 0.001$). (C) Značajna umjerena pozitivna korelacija volumenske gustoće vezivnog tkiva s dobi ispitanika ($r(31) = 0.64$; $p < 0.001$). (D) Nije pronađena značajna korelacija volumenske gustoće intralobularnog vezivnog tkiva s dobi ispitanika ($r_s = 0.34$, $p > 0.05$). (E) Značajna slaba pozitivna korelacija volumenske gustoće masti s dobi ispitanika ($r(31) = 0.39$; $p < 0.05$). (F) Nije pronađena značajna korelacija volumenske gustoće intralobularne masti s dobi ispitanika ($r_s = 0.29$, $p > 0.05$). Izvor: vlastiti materijal.

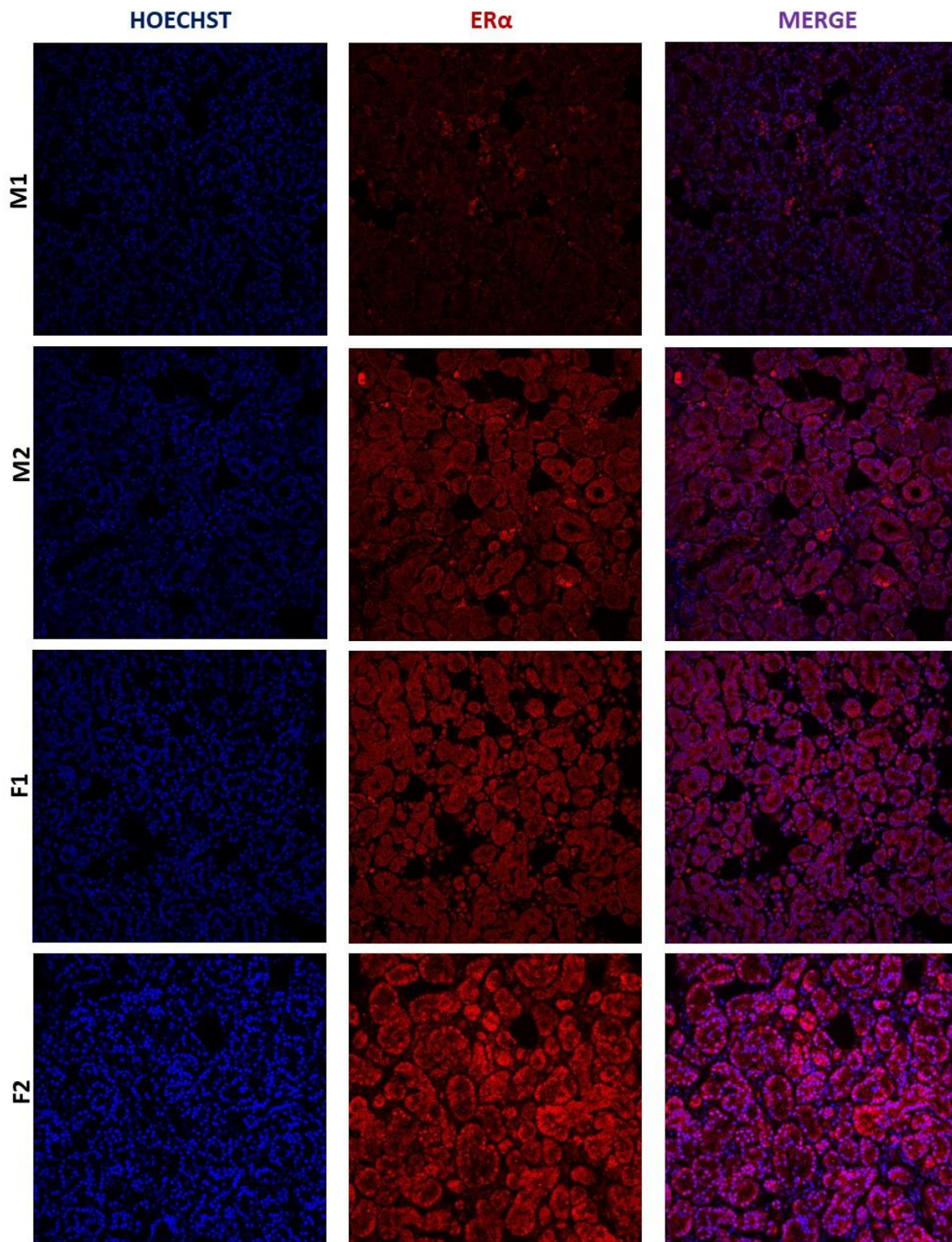


Slika 51. Grafički prikaz ovisnosti vrijednosti volumenske gustoće stereoloških parametara o dobi ispitanika za mušku skupinu ispitanika. (A) Značajna slaba negativna korelacija volumenske gustoće sekretornog tkiva s dobi ispitanika ($r_s = -0.36$; $p < 0.05$). (B) Značajna umjerena negativna korelacija volumenske gustoće intralobularnih acinusa s dobi ispitanika ($r(35) = -0.59$; $p < 0.001$.) (C) Nije pronađena značajna korelacija volumenske gustoće vezivnog tkiva s dobi ispitanika ($r_s = 0.33$, $p = 0.05$). (D) Značajna umjerena pozitivna korelacija volumenske gustoće intralobularnog vezivnog tkiva s dobi ispitanika ($r(35) = 0.54$; $p < 0.001$). (E) Nije pronađena značajna korelacija volumenske gustoće masti s dobi ispitanika ($r(35) = 0.14$; $p > 0.05$). (F) Nije pronađena značajna korelacija volumenske gustoće intralobularne masti s dobi ispitanika ($r(35) = -0.03$; $p > 0.05$). Izvor: vlastiti materijal.

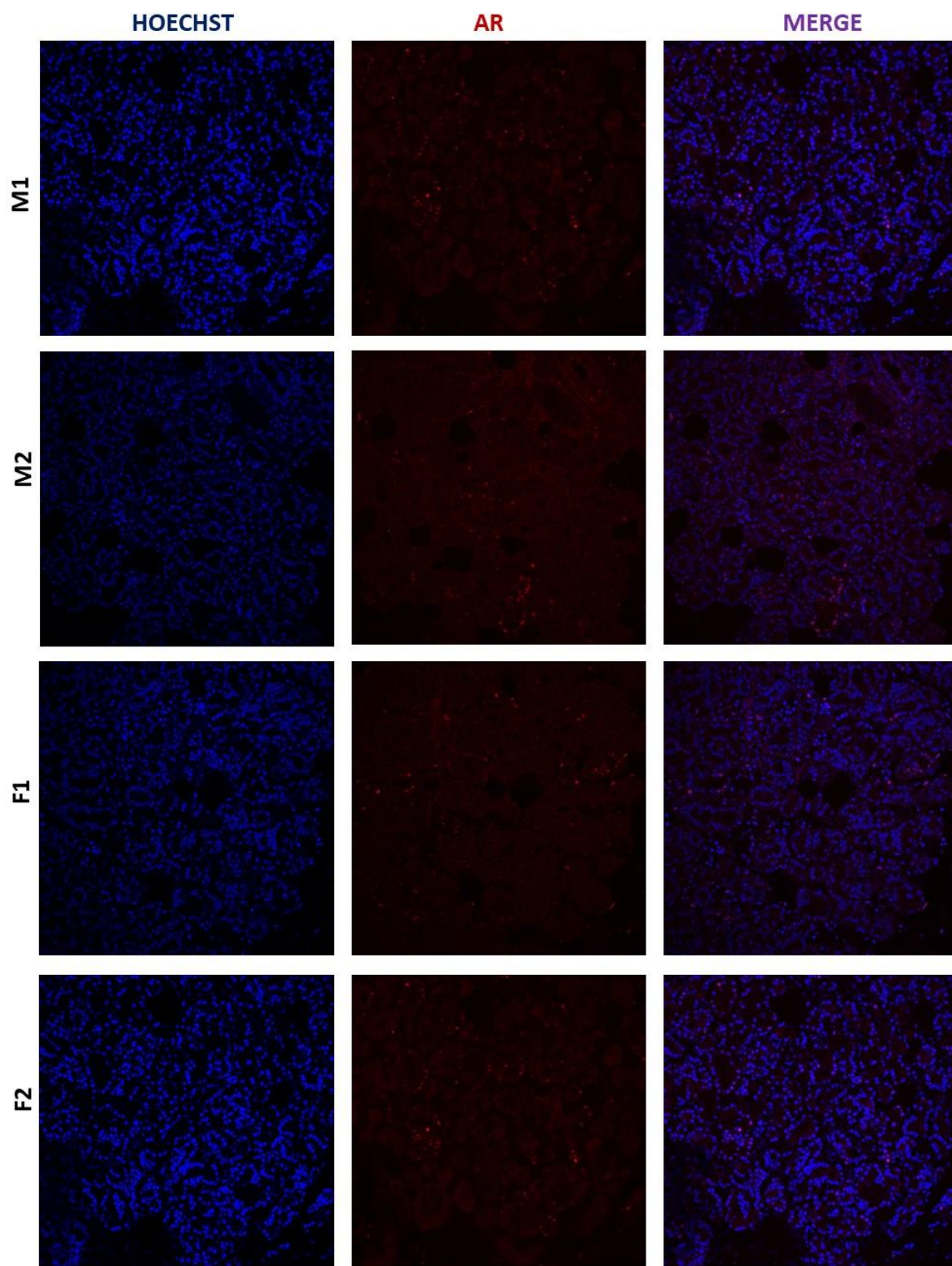
5.3. Analiza ekspresije AR i ER u tkivu ljudske suzne žlijezde

5.3.1. IHC analiza AR i ER α u tkivu ljudske suzne žlijezde

Preliminarna IHC analiza je provedena na 4 nasumično odabrana uzorka suznih žlijezda (dva muška i dva ženska). Signali AR i ER α su uočeni u svim uzorcima. Proteini AR i ER α se općenito opažaju u jezgri, gdje su otkriveni i u kontrolnim uzorcima (cerviks za ER α i prostata za AR). U ljudskoj suznoj žlijezdi, slab signal AR je primijećen u nekim jezgrama acinarnih stanica, dok je mnogo jači ER α signal primijećen u citoplazmi, kao i jezgrama acinarnih stanica (slike 52 i 53).



Slika 52. Ekspresija ER α u ljudskoj suznoj žlijezdi, povećanje 20x. (M1—uzorak muške suzne žlijezde 1, M2—uzorak muške suzne žlijezde 2, F1—uzorak ženske suzne žlijezde 1, F2—uzorak ženske suzne žlijezde 2). Opažanje na mikroskopu Olympus FV1000 uz korištenje softvera FV10-ASW, verzija 4.2b. Izvor: vlastiti materijal.



Slika 53. Ekspresija AR u ljudskoj suznoj žlijezdi, povećanje 20x. (M1—uzorak muške suzne žlijezde 1, M2- uzorak muške suzne žlijezde 2, ; F1—uzorci ženske suzne žlijezde 1, F2-uzorak ženske suzne žlijezde 2). Opažanje na mikroskopu Olympus FV1000 uz korištenje softvera FV10-ASW, verzija 4.2b. Izvor: vlastiti materijal.

5.3.2. Relativna ekspresija mRNA za AR, ER α i ER β u tkivu ljudske suzne žlijezde

Za qPCR je korišteno 35 uzoraka tkiva (19 ženskih i 16 muških) prikupljenih od 19 donora suznih žlijezda. Dobna i spolna struktura ispitanika su prikazani u Tablici 7.

Tablica 7. Dobna i spolna struktura ispitanika za qPCR

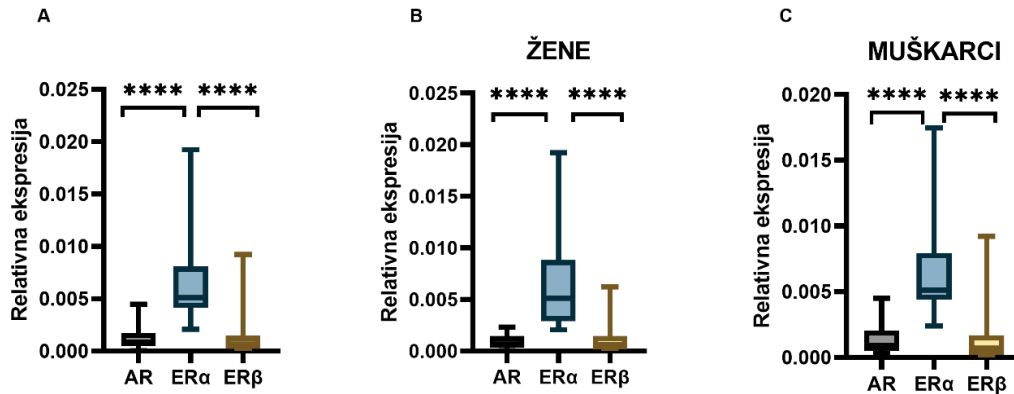
	Ukupni uzorak	Muškarci	Žene
Broj donora	19	9	10
Dob (M\pmSD)	67.95 \pm 15.83	67.44 \pm 16.44	68.4 \pm 16.13

Legenda: M- srednja vrijednost dobi, SD-standardna devijacija

mRNA za AR, ER α i ER β je izolirana u svim analiziranim uzorcima tkiva te je rezultat izražen kao relativna ekspresija u odnosu na ekspresiju mRNA housekeeping gena.

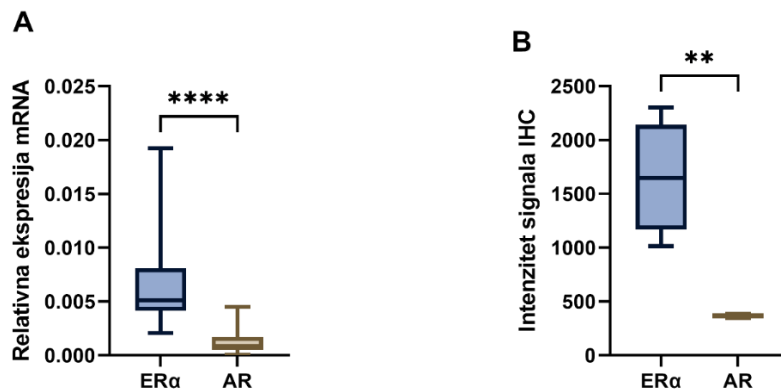
Za usporedbu spolnih razlika u relativnoj ekspresiji mRNA za AR, ER α i ER β u ukupnom, ženskom i muškom uzorku korišten je Mann-Whitney U test.

Relativna ekspresija mRNA za ER α pokazuje statistički značajno višu ekspresiju u odnosu na AR i ER β u ukupnom uzorku kao i u ženskim i muškim uzorcima zasebno ($p < 0.0001$). Nije pronađena značajna razlika u ekspresiji AR u odnosu na ER β u ukupnom uzorku ($p = 0.453$), kao niti u ženskim ($p = 0.789$) i muškim ($p = 0.423$) uzorcima. Međuodnos relativnih ekspresija pojedinih receptora je prikazana na Slici 54.



Slika 54. Relativna ekspresija AR, ER α i ER β u suznoj žlijezdi čovjeka. (A) Statistički značajno viša relativna ekspresija ER α u odnosu na AR ($p < 0.0001$) i ER β ($p < 0.0001$) uz izostanak razlike u ekspresiji između AR i ER β ($p = 0.453$) u ukupnom uzorku. (B) Statistički značajno viša relativna ekspresija ER α u odnosu na AR ($p < 0.0001$) i ER β ($p < 0.0001$) uz izostanak razlike u ekspresiji između AR i ER β ($p = 0.789$) kod žena. (C) Statistički značajno viša relativna ekspresija ER α u odnosu na AR ($p < 0.0001$) i ER β ($p < 0.0001$) uz izostanak razlike u ekspresiji između AR i ER β ($p = 0.423$) kod muškaraca, **** $p < 0.0001$. Izvor: vlastiti materijal.

Kvantificiran je intenzitet signala za AR i za ER α dobiven preliminarnom IHC analizom te je razlika testirana nezavisnim t-testom. Intenzitet signala ER α bio je značajno viši od intenziteta signala AR ($p = 0.0029$). Ovaj rezultat je u skladu s analizom ekspresije mRNA u istim uzorcima (Slika 55).

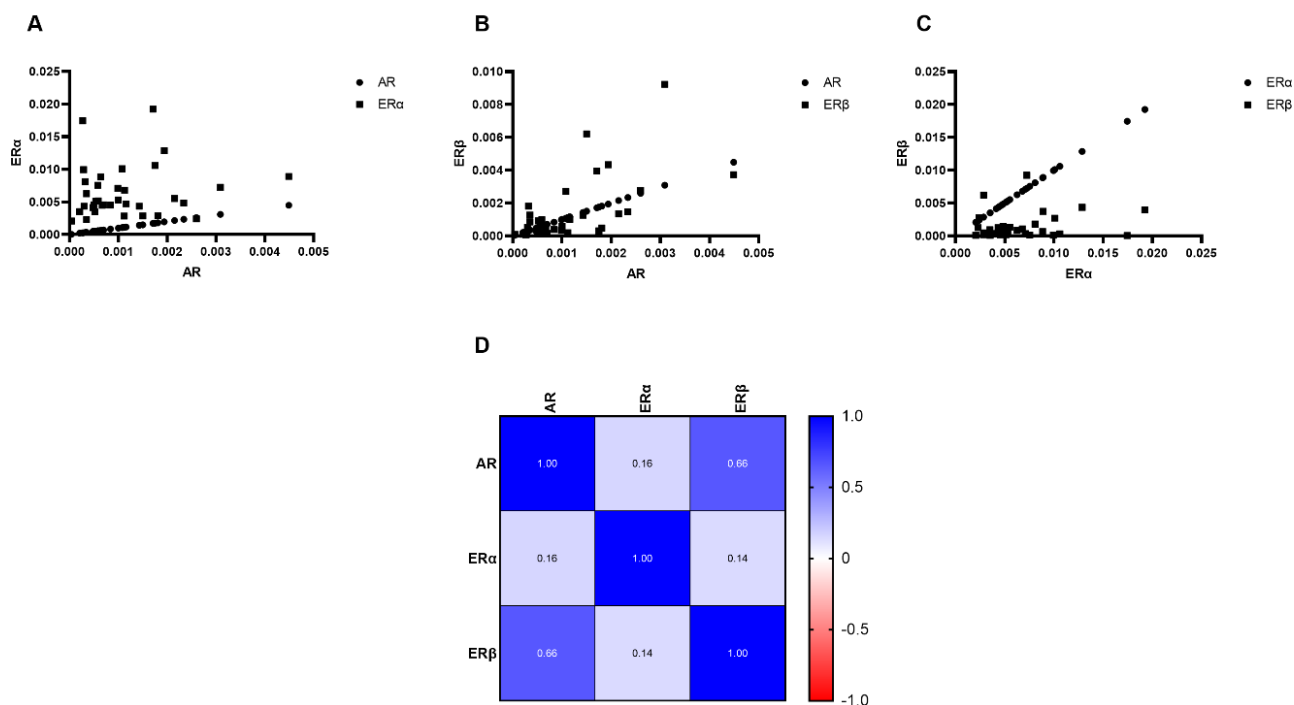


Slika 55. Usporedba relativne ekspresije mRNA i proteina ER α i AR u odabranim uzorcima ljudskih suznih žlijezda. (A) Okvirni dijagram koji pokazuje značajno veću relativnu ekspresiju mRNA ER α u odnosu na AR u uzorcima suzne žlijezde, $p < 0.0001$. (B) Okvirni dijagram koji pokazuje značajno veći intenzitet IHC signala ER α u odnosu na AR u uzorcima suzne žlijezde. $p = 0.0029$. ** $P < 0.01$, **** $p < 0.0001$. Izvor: vlastiti materijal.

5.3.3. Međusobna korelacija relativne ekspresije AR, ER α i ER β

Za analizu međusobne korelacije relativne ekspresije AR, ER α i ER β u suznoj žlijezdi čovjeka korišten je Spearmanov koeficijent korelacije.

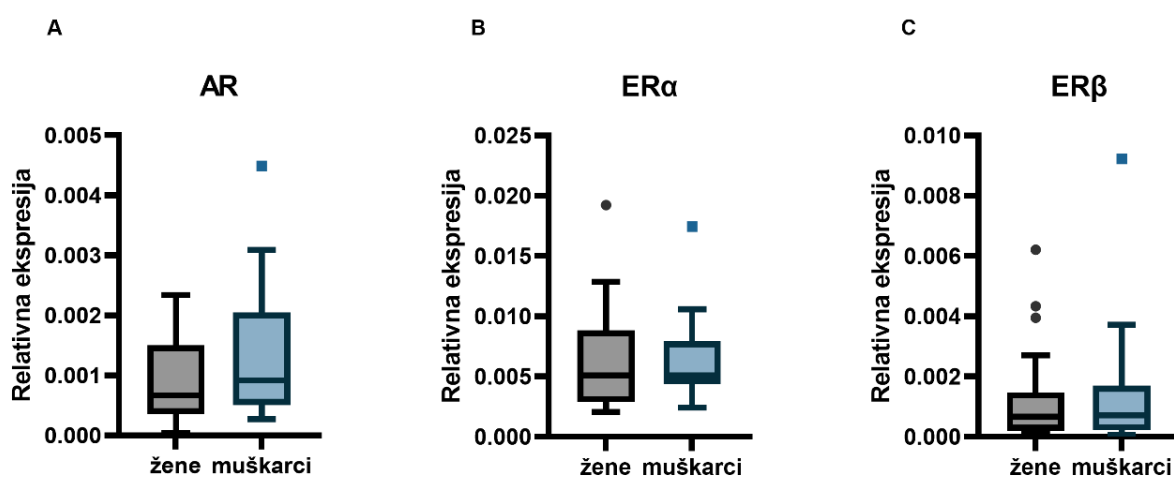
U ukupnom uzorku postoji statistički značajna umjerena pozitivna korelacija relativne ekspresija mRNA između AR i ER β ($r_s=0.658$, $p<0.0001$). Relativna ekspresija mRNA za ER α nije pokazala statistički značajnu korelaciju s relativnom ekspresijom mRNA za AR ($r_s= 0.161$, $p= 0.357$) niti ER β ($r_s= 0.143$, $p= 0.414$). Grafički prikaz rezultata je vidljiv na Slici 56.



Slika 56. Korelacija između relativne ekspresije mRNA AR, ER α i ER β u ljudskoj suznoj žlijezdi. (A) Grafički prikaz statistički neznačajne korelacije ekspresije AR i ER α ($r_s=0.161$, $p=0.357$) (B) Grafički prikaz statistički značajne umjerene pozitivne korelacije ekspresije AR i ER β ($r_s=0.658$, $p<0.0001$). (C) Grafički prikaz statistički neznačajne korelacije ekspresije ER α i ER β ($r_s=0.143$, $p= 0.414$). (D) Matriks korelacije prikazuje umjerenu pozitivnu korelaciju između ekspresije AR i ER β . Izvor: vlastiti materijal.

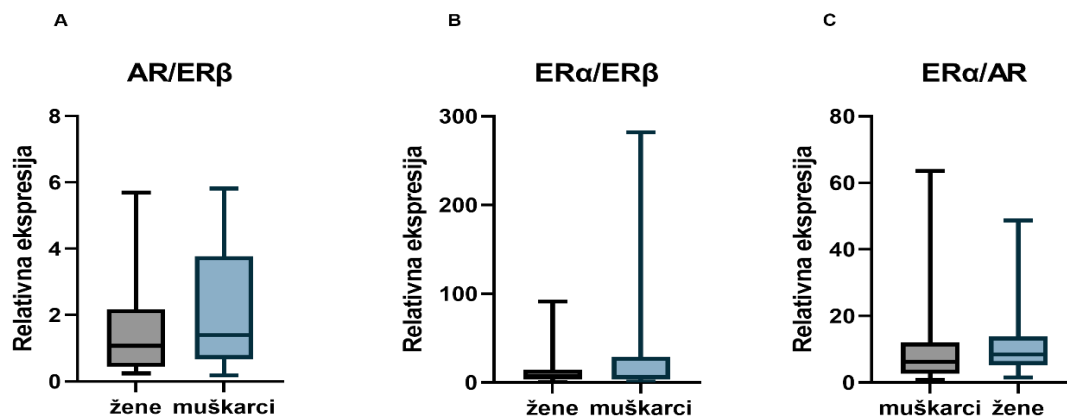
5.3.4. Ovisnost ekspresije AR, ER α i ER β o spolu

Za testiranje spolnih razlika u relativnoj ekspresiji mRNA AR korišten je t-test, dok je za testiranje spolnih razlika u relativnoj ekspresiji mRNA ER α i ER β korišten Mann-Whitney U test. Nisu pronađene statistički značajne spolno vezane razlike u relativnoj ekspresiji AR ($t=1.312$, $df=33$; $p=0.199$), ER α ($Z= -0.61$; $p =0.054$) niti ER β ($Z=0.05$; $p=0.96$) u ljudskoj suznoj žlijezdi. Odnosi ekspresije pojedinih receptora u muškom i ženskom uzorku grafički su prikazani na Slici 57.



Slika 57. Spolne razlike u relativnoj ekspresiji mRNA za AR, ER α i ER β u ljudskoj suznoj žlijezdi. (A) Nije pronađena statistički značajna spolno vezana razlika u ekspresiji AR ($p=0.199$). (B) Nije pronađena statistički značajna spolno vezana razlika u ekspresiji ER α ($p =0.054$). (C) Nije pronađena statistički značajna spolno vezana razlika u ekspresiji ER β ($p=0.96$). Izvor: vlastiti materijal.

Pokazalo se da je omjer AR/ER povezan s ishodima liječenja kod ER+ pacijenata s rakom dojke (450). Omjer ER α /ER β unutar stanice može pokazati osjetljivost stanice na estrogene i njen biološki odgovor na hormon (244). Budući da usporedba omjera ekspresije pojedinih receptora pomaže ujednačavanje varijacije između uzoraka, potrebno je dodatna analiza omjera ekspresije u ispitivanom uzorku (451). Vrijednosti omjera se računaju dijeljenjem relativne ekspresije istraživanih receptora. Spolne razlike u omjeru AR/ER β su testirane t-testom, a za omjere ER α /ER β i ER α /AR je korišten Mann-Whitney U test. Nije primijećena statistički značajna razlika u omjerima ER α prema ER β , ER α prema AR ili AR prema ER β između spolova (slika 58).



Slika 58. Spolne razlike u omjerima relativne ekspresije AR i ER β , ER α i ER β te ER α i AR. (A) Ne postoji statistički značajna spolno vezana razlika u omjeru AR/ER β ($p=0.251$). (B) Ne postoji statistički značajna spolno vezana razlika u omjeru ER α /ER β ($p=0.987$). (C) Ne postoji statistički značajna spolno vezana razlika u omjeru ER α /AR ($p=0.441$). Izvor: vlastiti materijal.

5.3.5. Utjecaj dobi na relativnu ekspresiju mRNA AR, ER α i ER β u ljudskoj suznoj žlijezdi

Izračunati su Spearmanovi koeficijent korelacije relativne ekspresije AR, ER α i ER β s dobi. Nije uočena statistički značajna korelacija između ekspresije AR, ER α ili ER β s dobi. Rezultati statističke analize su prikazani u Tablici 8.

Tablica 8. Spearmanovi koeficijenti korelacije relativne ekspresije AR, ER α ili ER β s dobi ispitanika

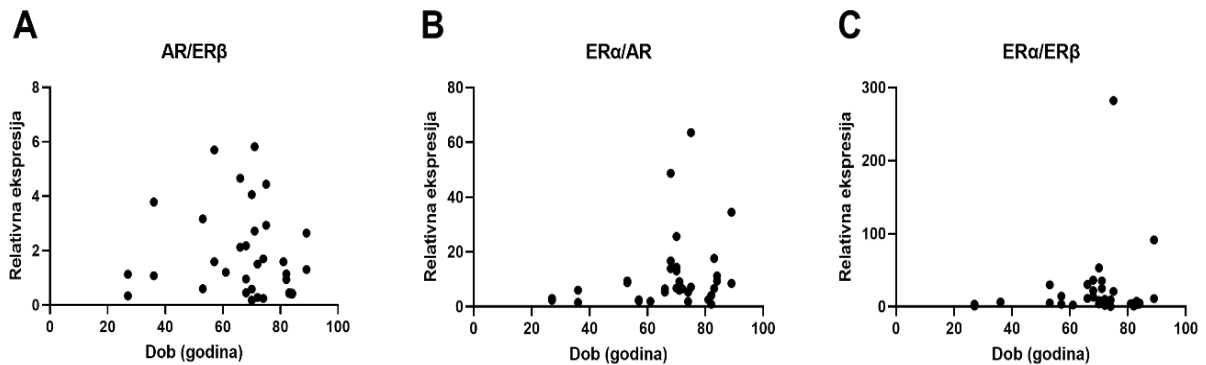
	Ukupni uzorak		Žene		Muškarci	
	r_s	p	r_s	p	r_s	p
AR	-0.15	0.4	-0.17	0.48	-0.10	0.70
ERα	0.26	0.13	0.38	0.10	0,01	0.96
ERβ	0.06	0.72	0.18	0.45	-0.19	0.48

Legenda: r_s -Spearmanov koeficijent korelacije, p — p vrijednost

5.3.6. Utjecaj dobi na omjere AR, ER α i ER β

Izračunati su Spearmanovi koeficijenti korelacije dobi s omjerima ekspresije AR, ER α i ER β u uzorcima ispitanika. Omjeri AR/ ER β ne pokazuje korelaciju s dobi ($r_s=-0.17$, $p= 0.34$) kao ni omjer ER α / AR ($r_s =0.29$, $p=0.09$) i omjer ER α /ER β ($r_s =0.021$, $p= 0.90$).

Rezultati su grafički prikazani na Slici 59.



Slika 59. Utjecaj dobi na omjere AR, ER α i ER β u ljudskim suznim žlijezdama. (A-C) Grafovi redom pokazuju izostanak korelacije omjera AR/ER β , ER α /AR i ER α /ER β s dobi ispitanika. Izvor: vlastiti materijal.

6. RASPRAVA

Proizvodnja suza je složen proces posredovan međudjelovanjem živčanog, mišićnog, endokrinog, vaskularnog i imunološkog sustava (55). Suzna žlijezda je glavni izvor tekućine, elektrolita i proteina u suznoj tekućini te sa akcesornim suznim žlijezdama, Meibomovim žlijezdama, konjunktivom, rožnicom i neuralnim refleksnim lukom čini LFU. Uredna funkcija svih kompenenata LFU neophodna je za uredno ovlaživanje oka i održanje integriteta površine oka (60). Poremećaji koji utječu na bilo koju komponentu LFU, najčešće uzrokovani sistemskom ili lokalnom upalom, mogu uzrokovati DED (1,7). Etiopatogenetski se razlikuje DED s nedostatnom proizvodnjom vodenaste komponente suza u suznim žlijezdama (ADDE) i evaporativno suho oko (EDE) karakterizirano nestabilnošću suznog filma posljedično disfunkciji Meibomovih žlijezda (9). Prevalencija DED raste s dobi te je bolest dijagnosticirana u 2.7 % populacije u dobi od 18 do 34 godine odnosno 18.6 % populacije starije od 75 godina. Prevalencija je viša u žena (8.8 % populacije) u odnosu na muškarce (4.5 % populacije) (85). Pokazalo se da žene imaju oko 50 do 70 % veći rizik od razvoja DED te da je ta razlika još izraženija nakon menopauze, čime se sugerira da su ženski spol i visoka životna dob najznačajniji čimbenici rizika za razvoj DED (10- 12). Starenje je jedan od ključnih faktora za nastanak strukturnih promjena suzne žlijezde. Proces starenje je praćen povećanim rizikom za autoimunost, povećanim razinama proinflatornih i inflamatornih tvari, smanjenom sposobnošću imunološkog odgovora posljedično involuciji timusa i padu ukupnog broja T limfocita, promjenom omjera populacije T limfocita praćenom smanjenim brojem naivnih T limfocita i povećanjem broja memorijskih T stanica (452,453). Posljedično, u procesu starenja u tkivima se javlja kronična upala (454,455). Spolne razlike u starenju suzne žlijezde čovjeka nisu dostatno proučene (456).

Javnozdravstveno opterećenje s DED potaknulo je sredinom 20. stoljeća mnogobrojna istraživanja patofiziološke, genetske, hormonalne, biokemijske i molekularne osnove ovog poremećaja (21). Posljednjih desetljeća razvijeni su brojni životinjski modeli s ciljem pojašnjenja fiziologije i patofiziologije suzne žlijezde i njezine uloge u razvoju DED (50,261,457,458). Većina istraživanja na životinjskim modelima naglašava dobno vezane strukturne promjene suzne žlijezde koje uključuju degeneraciju acinusa, proliferaciju veziva, periduktalnu i periacinarnu fibrozu, limfocitnu infiltraciju te dilataciju

i proliferaciju izvodnih kanala kao i stanjenje njihove stijenke (420-422). Posljedično, ove strukturne promjene u suznim žlijezdama laboratorijskih životinja dovode do kvalitativnih i kvantitativnih promjena u proizvedenim suzama, u prvom redu do manjeg volumena i nižih razina proteina (421,424,425). Spolne razlike u strukturi suznih žlijezda su dobro proučene na životinjskim modelima. Na modelu štakora, suzne žlijezde ženki imaju manju površinu, ali veću gustoću acinusa u odnosu na suzne žlijezde mužjaka što upućuje na manju površinu acinusa kod ženskog spola. Ove razlike su još izraženije u starijoj dobnoj skupini, što sugerira značajniju dobno vezanu atrofiju acinusa kod ženskog spola (421,428). U uzorcima starijih ženki je značajno naglašenija i periacinarna fibroza, proliferacija izvodnih kanala i mastocitna infiltracija dok je kod muškog spola opisana značajnija limfocitna infiltracija (421,429). Iako rezultati dosadašnjih istraživanja potvrđuju prisutnost fenomena spolnog dimorfizma kod različitih vrsta sisavaca, kod interpretacije rezultata svakako treba uzeti u obzir razlike u građi suznih žlijezda između različitih vrsta laboratorijskih životinja (43,422,430).

Tek nekoliko prethodnih studija ukazuje na postojanje spolno vezanih razlika u morfologiji, fiziologiji i patologiji ljudskih očnih tkiva i suznog aparata, dok velika većina istraživanja u obzir ne uzima spolne razlike (22,24,41,43,198,435).

U ovom istraživanju je provedena detaljna histološka analiza ljudske suzne žlijezde. Makroskopski, eksplantirane žlijezde su sivkasto-žute boje, elastične konzistencije i nešto tamnije od okolnog masnog tkiva. Na njihovoj površini se ne može jasno razlučiti vezivna kapsula te se često otežano odvajaju od retrobulbarne masti što upućuje na masnu infiltraciju iz navedene regije. Makroskopski i pod svjetlosnim mikroskopom je vidljivo da je žlijezda građena od 2 reznja različite veličine- većeg orbitalnog i manjeg palpebralnog reznja. Reznjići u palpebralnom reznju su pod svjetlosnim mikroskopom u većini preparata manje površine od reznjića u orbitalnom reznju, a masna infiltracija je češće vidljiva u orbitalnom reznju. Ovi nalazi su u skladu s ranijim Obatinim istraživanjima (23,24). Histološka građa suznih žlijezda pod svjetlosnim mikroskopom u ovom istraživanju odgovara ranije opisanoj histologiji ljudske suzne žlijezde, no veliki postotak uzoraka pokazuje i neke od degenerativnih promjena opisanih u ranijim patohistološkim studijama ljudske suzne žlijezde. Ova pojava je dodatno analizirana u patohistološkoj analizi unutar ovog istraživanja. Kao najčešće patohistološke promjene vezane uz starenje u prethodnim studijama ljudske suzne žlijezde istaknute su:

smanjenje težine žlijezde, fibroza, atrofija acinusa, duktalne promjene te limfocitna i masna infiltracija (23,41,43,438).

U ovom istraživanju su i na ultrastrukturnoj razini zabilježene degenerativne promjene s čestim gubitkom dezmosoma između stanica acinusa i gubitkom karakteristične strukture mikrovila apikalno, dok su jezgre stanica acinusa često nepravilnog oblika s kondenzacijom i marginalizacijom heterokromatina. U citoplazmi stanica acinusa su vidljiva mnogobrojna sekretna zrnca različite elektronske gustoće, pri čemu su zrnca veće gustoće s većim udjelom mukoznog sekreta uglavnom smještena u apikalnom dijelu stanice. Zamjetno je povećanje udjela seromukoznih i mukoznih sekretnih zrnaca u citoplazmi stanica acinusa u starijoj životnoj dobi, što je u skladu s prethodnim studijama na životinjskim modelima (423,459). Uočena su i tzv. degenerativna tjelešca, strukture izgleda ponavljajućih koncentričnih kružnica koje odgovaraju degenerativnim promjenama sekretnih zrnaca. Ne može se sa sigurnošću utvrditi radi li se o pravim degenerativnim tjelešcima ili o artefaktima fiksacije stanice. Vidljiv je gubitak pravilne paralelne strukture i česta proširenja cisterna endoplazmatskog retikuluma, dok mitohondriji vrlo često pokazuju znakove degeneracije (mitohondrijsko oticanje, dezorijentaciju, skraćenje i dezorganizaciju krista, smanjenje broja mitohondrija). Ovi nalazi su u uskladu s dosadašnjim opisima ultrastrukturnih promjena ljudske suzne žlijezde u starije populacije (460,461). Kvalitativnom analizom svjetlosnim i elektronskim mikroskopom nisu zamijećene spolne razlike.

S obzirom na opservacijsku narav kvalitativne histološke analize, provedena je dodatna analiza učestalosti zamijećenih patohistoloških promjena kako bi se objektivnije istražile spolne razlike u njihovoj zastupljenosti. Analiza je bazirana na kriterijima koje su definirali Obata i suradnici (23). Oni su na uzorku od 80 donorskih kadaveričnih suznih žlijezda detaljno istražili patohistološke značajke ljudske suzne žlijezde, no za razliku od ove studije, oni su zasebno promatrali orbitalni i palpebralni režanj. Analizom 8 patohistoloških obilježja (fibroza, atrofija acinusa, periduktalna fibroza, dilatacija interlobularnih duktusa, proliferacija interlobularnih duktusa, limfocitni fokusi, periduktalna limfocitna infiltracija, masna infiltracija), pronašli su značajno veću učestalost difuzne fibroze i difuzne atrofije acinusa kod žena iznad 60 godina. Zaključak studije upućuje na spolne razlike u patohistološkom nalazu te moguću povezanost pojedinih patohistoloških promjena sa suhoćom oka (23). U studiji Roena i suradnika, na seriji od 32 kadaverične lakrimalne žlijezde, čak 75 % žlijezda pokazuje

mikroskopske abnormalnosti uz najčešći patohistološki nalaz kronične upale i periduktalne fibroze. Oko 52 % žlijezda iznad 50. godine života pokazuje znakova periduktalne fibroze, a 74 % posto duktalne promjene (438). Spolne razlike u učestalosti pojedinih degenerativnih promjena u Roenovoj studiji nisu proučene. Damato i suradnici su na uzorku od 99 kadaveričnih suznih žlijezda pronašli periacinarnu fibrozu (48 %), periduktanu fibrozu (94 %), duktalnu patologiju (85 %), atrofiju acinusa (85 %) i limfocitnu infiltraciju (71 %), bez spolnih razlika u učestalosti. U ovoj studiji je na uzorku suznih žlijezda 81 donora čak 76.5 % ženskih i 68.1 % muških žlijezda pokazivalo prisutnost degenerativnih promjena, a najčešće su uočene limfocitna infiltracija (69.14 %), atrofija acinusa (59.26 %), periacinarna fibroza (58.02 %) i periduktalna fibroza (55.56 %). Uzorci ženskih ispitanika pokazuju veću učestalost svih promatranih degenerativnih promjena osim duktalne dilatacije koja je učestalija kod muških ispitanika, no statistički značajne spolno vezane razlike su uočene samo za atrofiju acinusa i duktalnu dilataciju. Učestalost uočenih patohistoloških promjena u našem uzorku je bila u skladu s rezultatima prethodnih Obatinih i Roenovih istraživanja, dok su u Damatovoj studiji degenerativne promjene bile značajno češće (23,43,438).

Promjene u strukturi suzne žlijezde čovjeka, ali i laboratorijskih životinja započinju još u srednjoj dobi (462). Rezultati studija veličine ljudske suzne žlijezde su kontroverzni: prema nekim istraživanjima muške suzne žlijezde su već nakon puberteta makroskopski veće od ženskih, prema nekima su ženske žlijezde veće od muških, a najveći volumen imaju u dvadesetim godinama života dok neki autori nisu pronašli nikakve spolne razlike u volumenu suzne žlijezde (27,429,463).

U ovoj studiji je atrofija acinusa značajno učestalija u starijih žena, što dijelom sugerira i jedno prethodno istraživanje dok druga studija na ljudskim žlijezdama nije pokazala značajne spolne razlike u atrofiji acinusa (23,43). Rezultati ovog istraživanja ukazuju na neovisnost periacinarne fibroze o spolu, što je suprotno Obatinim nalazima kao i nalazu na životinjskim modelima (23,420).

Damato naglašava uloga duktalnih promjena kao pokretača sekvence degenerativnih promjena u ljudskoj suznoj žlijezdi (43). Pretpostavljeno je da ponovljene epizode subkliničke upale tijekom života mogu uzrokovati opstrukciju izlazišta izvodnih kanala što posljedično dovodi do periduktalne fibroze, koja se zatim postupno širi proksimalno

u lobulose. Također, zamijećen je blagi vaskulitis periduktalnih krvnih žila koji bi mogao biti odgovoran za kroničnu upalu u ovom području. Naglašeno je i kako atrofija acinusa započinje još prije srednje dobi, iako je znatno naglašenija u starijoj životnoj dobi, a pojavljuje se fokalno. Nastavno, autori sugeriraju da opstrukcija izvodnih kanala s njihovom posljedičnom dilatacijom i tortuoznošću, ponekad ekstremnom do razmjera cistične formacije, može uzrokovati varijacije u stupnju atrofije acinusa između režnjića. Time bi se objasnila fokalna pojavnost ovih promjena (43). Prevladavanje interlobularne duktalne dilatacije u palpebralnim režnjevima sugerira da se opstrukcija istjecanju suza nalazi na razini forniksa konjunktive (23). Upravo bi se promatranjem degeneracije žlijezde kao slijeda događaja od periduktalnih do intralobularnih promjena mogla objasniti značajnija prisutnost periacinarne fibroze u starijoj životnoj dobi u odnosu na izolirane periduktalne promjene pronađene već u srednjoj životnoj dobi (43). U Obatinoj studiji periduktalna fibroza u orbitalnim režnjevima kod žena i palpebralnim režnjevima kod muškaraca kao i proliferacija duktusa u palpebralnim režnjevima progredira s dobi, no u istom istraživanju duktalna dilatacija nije bila ovisna o dobi (23). Opisana zapažanja o periduktalnim promjenama dodatno potvrđuju i Roen i suradnici (438). Suprotno Obatinoj studiji gdje nije postojala spolna razlika u duktalnoj dilataciji, u ovoj studiji je pronađena značajno veća učestalost duktalne dilatacije u muškim žlijezdama, što bi moglo biti posljedica nejednakog udjela palpebralnih i orbitalnih režnjeva u analiziranim uzorcima. Ostale kategorije duktalnih promjena u ovoj studiji nisu pokazale spolne razlike, što bi se moglo pripisati visokoj srednjoj dobi obiju skupina ispitanika.

Limfocitna infiltracija je u ovom istraživanju uočena u 69 % ispitanika, bez spolnih razlika u učestalosti, što je u skladu s više dosadašnjih istraživanja dok jedna studija opisuje veću učestalost fokalnog adenitisa u starijih žena (23,25,43,464). Izostanak spolnih razlika u limfocitnoj infiltraciji sugerira da se radi o fenomenu prisutnom u oba spola te da sama prisutnost upalnog infiltrata nije ključni faktor za razvoj spolno vezanih razlika u disfunkciji ljudske suzne žlijezde. Tu je potrebno naglasiti nedovoljnu zastupljenost ispitanika mlađih dobnih skupina u ovoj studiji kako bismo potvrdili ovaj zaključak odnosno da bi se mogao donijeti jasan zaključak o korelaciji limfocitne infiltracije s dobi ispitanika. Prema ranijim istraživanjima, uz acinarnu atrofiju i fibrozu, učestalost limfocitne infiltracije raste s porastom životne dobi (462).

Masna infiltracija je zamijećena u 41.98 % svih uzoraka, što je nešto više nego u prethodnoj studiji, a može biti posljedica razlike u srednjoj dobi ispitanika (23). Neujednačen je i nalaz spolnih razlika, budući da je u prethodnoj studiji opisana učestalija masna infiltracija žlijezde u žena srednje dobi (23). S obzirom na prosjek dobi donora u ovom istraživanju, usporedba s prethodnom studijom nije moguća jer ispitanice srednje životne dobi nisu dostatno zastupljene.

Glavno ograničenje ove patohistološke analize je visoka srednja dob ispitanika. Većina uzoraka tkiva potječe od starijih donora s prosječnom dobi od 67.58 ± 11.94 . Uzorci starijih ispitanika su često heterogeni pa jedan dio žlijezde može imati izraženije degenerativne promjene u odnosu na drugi dio žlijezde (23). Dodatno ograničenje je opservacijska narav ovog dijela istraživanja.

Iz prethodnog je vidljivo da dosadašnje patohistološke studije ljudske suzne žlijezde uniformno potvrđuju prisutnost ključnih kategorija patohistoloških promjena, no dijelom daju neujednačene rezultate o njihovoj učestalosti te ovisnosti o dobi i spolu. To vjerojatno proizlazi iz različite metodologije i neujednačenosti proučavanih dobnih skupina kao i iz ograničenja opservacijske analize. Stoga je neophodno strukturu žlijezde proučavati korištenjem što objektivnije metodologije.

Stereološka analiza je kvantitativna analiza koja se temelji na principima geometrije i statistike te nam pruža mnogo više informacija nego sami kvalitativni ili semikvantitativni opisi. Pravilnom stereološkom analizom moguće je pouzdano detektirati razlike samo malo značajnije od standardnih varijacija od 15 do 20 % što je čini superiornom metodologija u odnosu na klasične metode histološke analize (442,444).

Iako je detaljnija histološka analiza suzne žlijezde započela još sredinom 20. stoljeća, do danas nije provedena detaljna stereološka analiza. Prvo sustavno istraživanje spolnih razlika u strukturi suzne žlijezde čovjeka objavljuju Cornell-Bell i suradnici 1985. godine (22). Oni su uz pomoć softvera za stereologiju mjerili površinu područja od 50 acinusa te pronašli razliku od 21 % između muškog i ženskog spola (2.18 mm^2 kod muškaraca : 1.80 mm^2 kod žena). Istraživanje je provedeno na uzorku od samo 5 žlijezda po spolu. Autori su na isti način pokazali i promjer acinusa za štakore, miševe, zamorce i kuniće. Rezultati istraživanja ukazuju na značajnu razliku u površini acinusa između proučavanih vrsta te sugeriraju povezanost spolnog dimorfizma s razinama

androgena (22). Ovo je ujedno i jedino prethodno objavljeno stereološko istraživanje ljudske suzne žlijezde prije ove studije. Rezultati nisu komparabilni budući da je u ovoj studiji rađena analiza volumenske gustoće dok površinska gustoća nije mjerena. Stoga ova studija predstavlja prvu stereološku analizu volumenske gustoće sekretornog tkiva, veziva i masti u jedinici volumena žlijezde te volumenske gustoće acinusa, veziva i masti u jedinici volumena lobulusa, a provedena je pod svjetlosnim mikroskopom na uzorku od 66 donora.

Rezultati studije ukazuju na značajne spolno vezane razlike u volumenskoj gustoći acinusa u jedinici volumena lobulusa, te vezivnog tkiva i masnog tkiva u jedinici volumena ljudske suzne žlijezde. Pronađena je mala i statistički neznčajna spolna razlika u volumenskoj gustoći sekretornog tkiva u jedinici volumena žlijezde, no statistički značajno manja volumenska gustoća acinusa unutar lobulusa u ženskim uzorcima ukazuje na manji udio sekretornog tkiva u lobulusima ženskih suznih žlijezda. Ovi rezultati su u skladu s ranijom patohistološkom analizom na istim uzorcima gdje je atrofija acinusa statistički značajno češća u ženskim žlijezdama. Također, u kontekstu funkcije, očekivan je očuvaniji sekretorni potencijal suzne žlijezde u starijih muškaraca u usporedbi sa starijim ženama, što je u korelaciji s dobro poznatim razlikama u učestalosti DED-a ADDE podtipa (83). Volumenska gustoća sekretornog tkiva i volumenska gustoća intralobularnih acinusa je u statistički značajnoj umjerenoj do jakoj negativnoj korelaciji s dobi u ukupnom, muškom te u ženskom uzorku. Ovaj nalaz ukazuje na pad udjela sekretornog tkiva s porastom životne dobi i kod muškaraca i kod žena, no korelacija je jača kod ženskog spola. To govori u prilog većem značaju dobro vezanih involucijskih promjena ukupnog sekretornog tkiva i acinusa kod ženskog spola.

Udio vezivnog tkiva i masti u ukupnom volumenu žlijezde statistički je značajno veći u ženskim uzorcima, gdje je vidljiva i jaka pozitivna korelacija s dobi za vezivno te umjerena pozitivna korelacija s dobi za masno tkivo što sugerira da udio sekretornog i nesekretornog tkiva u ženskim uzorcima suzne žlijezde sa starenjem pokazuje obrnuto proporcionalni odnos. Statistički značajno češću masnu infiltraciju te difuznu fibrozu u ženskim žlijezdama nalazimo u Obatinoj patohistološkoj analizi (23). Zanimljivo je da u ovoj studiji volumenska gustoća masti u jedinici volumena žlijezde pokazuje najveći stupanj spolnog dimorfizma od svih stereološki izmjerenih vrijednosti, što je u skladu s poznatim spolnim razlikama u udjelu masnog tkiva između muškog i ženskog spola i

pod snažnim je utjecajem SSH. Patohistološka analiza na istim uzorcima nije uspjela detektirati spolne razlike u masnoj infiltraciji i fibrozi koje je detektirala stereološka analiza, što ukazuje na puno veću preciznost stereološke metodologije. Za razliku od ženskih žlijezda, postojanje pozitivne korelacije volumenskog udjela vezivnog tkiva i masti u jedinici volumena žlijezde s dobi, ne doseže granicu statističke značajnosti u muškim žlijezdama, što upućuje na manji intenzitet ovih promjena u muškaraca. Ovi rezultati su sukladni rezultatima ranijih patohistoloških analiza.

Na razini lobulusa nisu pronađene značajne spolne razlike u volumenskoj gustoći masti i veziva što ukazuje na manji značaj intralobularne fibroze i masne infiltracije u spektru degenerativnih promjena suzne žlijezde. Obje varijable su u pozitivnoj korelaciji s dobi, no statistički značajna snažna pozitivna korelaciju s dobi je vidljiva samo za volumensku gustoću intralobularnog veziva u muškim uzorcima. Zamijećeni veći porast intralobularne fibroze s dobi u muškim uzorcima, uz uočen veći volumni udio acinusa unutar lobulusa, sugerira eventualni manji udio duktusa unutar muških lobulusa, varijable koju nismo analizirali. Ova pretpostavka je u skladu s nalazima Obate i suradnika da je duktalna proliferacija učestalija u žena (23). Na temelju nalaza ove stereološke studije, čini se da intralobularna masna infiltracija, za razliku od interlobularne/interlobarne masne infiltracije, ne igra važnu ulogu u spektru uobičajenih degenerativnih promjena tkiva ljudske suzne žlijezde.

Intenzitet istraživanih promjena lakrimalne žlijezde u mlađoj/srednjoj životnoj dobi ne možemo pouzdano procijeniti na našem uzorku, s obzirom na to da prevladava starija populacija. Visoka srednja dob donora (67.26 ± 12.67 ; (26-89)) ujedno je glavno ograničenje ove stereološke studije. Dodatno ograničenje je izostanak analize kanalnog sustava zbog njegove visoke varijabilnosti u dostupnim uzorcima kao i ekstremno velikog broja vidnih polja potrebnih za stereološku analizu.

Zaključno na stereološku analizu, u ženskim suznim žlijezdama je detektiran manji udio acinusa u lobulusima, veći udio masnog i vezivnog tkiva u žlijezdi te snažna korelacija ovih promjena s porastom dobi ispitanika, što ukazuje na veću osjetljivost ženskih suznih žlijezda na degeneraciju i moglo bi biti povezano s većom incidencijom DED u starijih žena. Potrebna je daljnja stereološka analiza većeg broja uzoraka ispitanika različitih dobnih skupina kako bi se razjasnile dobno- i spolno vezane razlike u strukturi ljudske suzne žlijezde i njihov utjecaj na DED.

Poznato je da se spolno vezane razlike u prevalenciji DED u velikoj mjeri pripisuju učincima SSH, osi hipotalamus-hipofiza, kortikosteroidima, inzulinu, IGF-1 i hormonima štitnjače, te spolnim kromosomima, spolno specifičnim autosomskim faktorima i epigenetskim faktorima (10). Budući da razine androgena i estrogena padaju s porastom životne dobi u oba spola, ovi hormoni bi mogli imati značajnu ulogu u patofiziologiji disfunkcije suzne žlijezde te utjecati na razvoj DED (266,431). Unatoč tome što je prisutnost receptora SSH dokazana u brojnim očnim tkivima, o ovoj je temi objavljeno svega nekoliko istraživanja (198,261,263,278).

Poznato je da razine mRNA i njihovih proteinskih produkata ukazuju na utjecaj genoma na fenotip (112). mRNA za AR, ER i progesteronske receptore je detektirana u suznoj žlijezdi, acinarnim epitelnim stanicama suzne žlijezde, Meibomovoj žlijezdi, kapku, palpebralnoj i bulbarnoj konjunktivi, rožnici, šarenici, cilijarnom tijelu, leći, mrežnici, žilnici i retinalnim pigmentnim epitelnim stanicama štakora, zečeva i ljudi, a IHC analizom su detektirani proteini AR, ER α i ER β (261- 264). Nekoliko studija je potvrdilo prisutnost mRNA za AR, ER α i ER β u ljudskoj suznoj žlijezdi (12,261,263). Wickham je pokazao postojanje mRNA za AR, ER i progesteronske receptore na uzorku od 3 ljudske lakrimalne žlijezde, bez kvantifikacije rezultata i usporedbe eventualnih spolnih razlika. Spelsberg je detektirao mRNA za ER α i ER β u različitim orbitalnim tkivima, uključujući i lakrimalnu žlijezdu. Analiza je provedena na uzorcima 10 donorskih suznih žlijezda, no nije rađena kvantifikacija rezultata niti su istraživane spolne razlike (263).

Androgeni receptori su IHC analizom detektirani u uzorcima ljudske suzne žlijezde kao i u brojnim drugim očnim tkivima, a njihova gustoća je bila mnogo viša kod muškog nego kod ženskog spola. Signal se nalazio u jezgrama stanica acinusa ljudskih suznih žlijezda, ali i u interacinarnom intersticiju kao i na upalnim stanicama unutar lakrimalne žlijezde (12,198,262). Rocha i suradnici su IHC analizom identificirali AR u 2 uzorka ljudske suzne žlijezde. Dodatno su dokazali postojanje mRNA za 5 α -reduktazu, enzima neophodnog za konverziju T u DHT, što implicira lokalnu regulaciju razina androgena u ljudskoj suznoj žlijezdi (12). Do danas je u samo dvije studije postignuta IHC identifikacija ER u ljudskoj suznoj žlijezdi. Na 12 od 20 uzoraka kadaveričnih suznih žlijezda je pokazano tek slabo bojenje na jako malom broju stanica acinusa dok je druga studija detektirala signal ER β na 9 od 10 uzoraka te slabi signal ER α izvan stanične jezgre u 2 od 10 uzoraka (263,264). Na temelju prethodnih rezultata, IHC

analiza se ne bi trebala smatrati pouzdanom metodom za identifikaciju ER u ljudskoj suznoj žlijezdi.

Iz gore navedenog je jasno da u dosadašnjim istraživanjima ljudske suzne žlijezde nisu dostatno proučene spolne razlike u ekspresiji receptora SSH.

U ovom radu je kvantifikacijom i usporedbom relativne ekspresije mRNA receptora SSH te IHC verifikacijom i kvantifikacijom ekspresije odgovarajućih proteina, dodatno istražena kompleksnost etiologije spolnih razlika suzne žlijezde čovjeka. qPCR-om je potvrđena ekspresija mRNA za AR, ER α i ER β u ljudskoj suznoj žlijezdi te je prvi puta kvantificirana ekspresija mRNA receptora SSH u ljudskoj suznoj žlijezdi. Zanimljivo je da je relativna ekspresija mRNA za ER α bila značajno veća od relativne ekspresije mRNA za AR i ER β , što je do sada nepoznati nalaz. Značajno veća relativna ekspresija mRNA za ER α u usporedbi s AR i ER β u muškim i ženskim uzorcima sugerira da je ER α dominantni receptor SSH u ljudskoj suznoj žlijezdi. Značajne razlike u ekspresiji mRNA ER α i ER β već su dokumentirane u brojnim ljudskim i životinjskim tkivima (244, 267, 268, 465). ER α i β su proizvodi različitih gena i pokazuju ekspresiju specifičnu za tkivo i tip stanice. Zajedno su prisutni u više tkiva, a dijele istu opću strukturu, uključujući domenu koja veže ligand, domenu koja veže DNA i dvije domene aktivacijske funkcije (AF) (466). Iako dijele visok stupanj homologije sekvence aminokiselina i vežu se za isti element odgovora na estrogen (ERE) na DNA, ER α i β pokazuju različitu distribuciju u tkivima i različite biološke učinke (247,467,468). Biološka uloga koegzistencije ER α i β još nije poznata (245). Vjeruje se da ER β pokazuje inhibitorno djelovanje na ekspresiju gena posredovanu ER α te da antagonizira djelovanje ER α u slučaju njihove koekspresije (244,469). Omjer ER α naspram ER β unutar stanice može odrediti osjetljivost stanice na estrogene i njen biološki odgovor na hormon (244).

Na temelju rezultata preliminarne IHC analize, čini se da ekspresija proteina ER alfa i AR korelira s ekspresijom mRNA, no ovaj nalaz bi trebalo potvrditi na većem uzorku. Također, ER α signal je zamijećen u citoplazmi, kao i u jezgri, što se razlikuje od uobičajenog signalnog obrasca ER α . Sličan uzorak je primijećen u prethodnoj IHC studiji ekspresije ER α u suznoj žlijezdi (263). Potrebno je provesti studiju ekspresije proteina za ER na većem uzorku kako bi se dodatno potvrdio nalaz predominacije

mRNA za ER α u ljudskoj suznoj žlijezdi iz ove studije. Ovo saznanje bi moglo usmjeriti budući dizajn ciljane selektivne hormonske terapije (244).

Analizom spolnih razlika u relativnoj ekspresiji mRNA receptora SSH nisu pronađene spolno vezane razlike kao niti korelacija relativne ekspresije receptora SSH s dobi. Izostanak spolno vezanih razlika u relativnoj ekspresiji mRNA receptora SSH implicira veću važnost drugih čimbenika u razvoju spolnog dimorfizma. Poznato je da je razvoj spolnih razlika posljedica međudjelovanja mnogih čimbenika, međutim, relativni doprinos svakog čimbenika i njihove interakcije nisu razjašnjeni (126). Pretpostavlja se da je većina spolnih razlika posljedica varijacija u ekspresiji gena, a SSH su važni modulatori ekspresije gena (284,418,431). Pokazalo se da u nedostatku SSH, spolni kromosomi nisu dostatni za induciranje spolnog dimorfizma u suznim žlijezdama (470). Studije na ovarijektomiranim i orhidektomiranim štakorima su pokazale jednaku ekspresiju AR u oba spola, dok su intaktni mužjaci štakora imali značajno veći broj AR u usporedbi sa ženkama, pokazujući da androgeni mogu autoregulirati ekspresiju vlastitih receptora (13,14). Štoviše, višak ili manjak steroidnih hormona regulira broj aktivnih receptora putem „up- i down regulacije“ (199). Otežanom tumačenju utjecaja pojedinih čimbenika za razvoj spolnih razlika doprinosi i složenost regulacije razina SSH koja se razlikuje između spolova. Naime, razine serumskog testosterona u muškaraca fiziološki se počinju smanjivati u dobi od oko 35 do 40 godina, za oko 0.5 do 2 % godišnje, međutim, značajniji pad se vidi tek u starijoj dobi (180). S druge strane, razina testosterona u žena počinje intenzivnije padati u četvrtom desetljeću života i prije menopauze se približava 50 % vrijednosti viđenih u trećem desetljeću (471). Po završetku menopauze, prosječne koncentracije testosterona u žena iznose približno 15 % premenopauzalnih vrijednosti s daljnjim smanjenjem unutar 2 do 5 godina nakon menopauze (15,471). Osim toga, razine SSH u serumu fluktuiraju dnevno, tijekom menstrualnog ciklusa, sezonski, u pubertetu, trudnoći, menopauzi i pod utjecajem psiholoških čimbenika (198). Budući da suzna žlijezda također sadrži enzime za sintezu steroida, intrakrina signalizacija mogla bi biti važan čimbenik u regulaciji funkcije suzne žlijezde i razlog zašto odnos između koncentracije SSH u serumu i ekspresije njihovih receptora nije jednostavan. Čini se da zbog složene regulacije ekspresije receptora SSH nema vidljive razlike u ekspresiji među spolovima. Naši rezultati pokazuju da ekspresija receptora SSH nije isključivo odgovorna za uočeni spolni dimorfizam u ljudskoj suznoj žlijezdi.

U ovom istraživanju nisu primijećene značajne spolne razlike u omjerima relativne ekspresije receptora SSH. Pokazalo se da je omjer AR/ER povezan s ishodima bolesti kod ER+ pacijenata s rakom dojke (450). Omjer ER α /ER β unutar stanice može odrediti osjetljivost stanice na estrogene i njen biološki odgovor na hormon (244). Usporedba omjera može normalizirati varijacije uzorak-uzorak, smanjiti šum i pristranosti u studiji i bolje ilustrirati biologiju signalnih puteva ako na njih utječu relativne razine proteina (451).

Ekspresija AR, ER α i ER β nije pokazala značajnu korelaciju s dobi što bi moglo biti povezano s visokom srednjom dobi donora u ovom istraživanju, odnosno s nedovoljnom zastupljenošću mlađe populacije. Niže razine SSH u starijoj dobnoj skupini bi mogle dovesti do smanjene ekspresije receptora SSH te posljedično do gubitka potencijalnih dobnih razlika u njihovoj ekspresiji. Također, dobno vezane degenerativne promjene tkiva bi mogle ugroziti adekvatno prikupljanje tkiva zbog njegove heterogene histološke strukture, pri čemu neki uzorci sadrže manje suznog tkiva, a više vezivnog tkiva. Ovi nalazi opet impliciraju da je ekspresija receptora SSH u suznoj žlijezdi regulirana višestrukim nezavisnim čimbenicima.

Primijećena je umjerena pozitivna korelacija između relativne ekspresije AR i ER β , dok je snažna pozitivna korelacija primijećena između omjera ER α prema ER β i ER α prema AR. Analiziran je odnos između ekspresije AR i ER β u svim ljudskim tkivima koristeći Correlation AnalyzeR (472). Pearsonov koeficijent je bio 0.125, što implicira da relativna ekspresija AR i ER β općenito nije u korelaciji. Pearsonov koeficijent za ekspresiju AR i ER β izračunat iz naših rezultata je iznosio 0.63, što sugerira da bi u ljudskoj suznoj žlijezdi mogli biti aktivni neki od zajedničkih genskih puteva.

Ovo je prva studija koja je kvantificirala relativnu ekspresiju mRNA receptora SSH u ljudskoj suznoj žlijezdi, uzorku tkiva koji je izuzetno rijedak. Glavno ograničenje ove studije je izostanak uvida u oftalmološki klinički status i izostanak provođenja relevantnih dijagnostičkih testova na donorima, budući da su svi uzorci tkiva prikupljeni post mortem. Kako bi se izbjeglo maskiranje razlika između donora zbog prisutnosti DED, provjerena je cjelokupna povijest bolesti za sve donore uzoraka za molekularnu analizu. Nitko od 19 donora nije imao anamnezu DED niti je ikada liječen u tom smislu. Ovime nije isključen nedijagnosticirani DED koji bi u određenoj mjeri mogao prikriti spolne razlike koje postoje između zdravih pojedinaca. Potrebna su daljnja istraživanja

ekspresije AR i ER kod pacijenata s i bez DED kako bi se razjasnile uloge receptora SSH u patofiziologiji ove bolesti. Dodatno ograničenje ove studije je dob donora, budući da većina uzoraka tkiva potječe od starijih darivatelja s medijanom dobi donora od 70 godina. Buduća bi istraživanja trebala uključiti sudionike reproduktivne dobi kako bi se mogao ispitati učinak menopauzalnih i andropauzalnih promjena u razini hormona. Dodatno ograničenje je to što je određivana relativna količina mRNA u tkivu. Iako razine proteina i mRNA obično pokazuju razumnu korelaciju, nejasno je hoće li transkripcija određenog gena dovesti do povećane koncentracije ciljnog proteina (473). Preliminarna IHC analiza ukazuje na postojanje korelacija između ekspresije mRNA i proteina za AR i ER α , no potrebna su daljnja istraživanja.

Zaključno na analizu receptora SSH, iako su spolne razlike uglavnom posljedica varijacija u ekspresiji gena, a SSH su važni modulatori ekspresije gena, naša studija nije uspjela dokazati spolne razlike u relativnoj ekspresiji mRNA za receptore SSH ili bilo kakav utjecaj dobi na njihovu ekspresiju (284). Neočekivani nalaz je dominacija relativne ekspresije mRNA za ER α u uzorcima ljudskih suznih žlijezda muškaraca i žena što bi moglo ukazivati na ER α kao potencijalno važnu metu za buduća istraživanja potencijalne selektivne hormonske terapije kod DED. Potrebna su daljnja istraživanja ekspresije receptora SSH na više sudionika šireg dobnog raspona kako bi se razjasnila njihova uloga u patogenezi disfunkcije ljudskih suznih žlijezda. U budućnosti bi trebalo provesti istraživanje na razini ekspresije proteina, idealno putem Western blota, kako bi se utvrdilo da li se razlika u relativnoj ekspresiji mRNA također opaža na razini proteina i stoga može biti klinički relevantna.

7. ZAKLJUČAK

1. Dosadašnja malobrojna istraživanja strukture ljudske suzne žlijezde karakterizira korištenje različite metodologije i neujednačenost proučavanih dobnih skupina.
2. Kvalitativna analiza ljudske suzne žlijezde pod svjetlosnim i elektronskim mikroskopom pokazuje veliku učestalost degenerativnih promjena s obzirom na visoku srednju dob ispitanika, no bez očitih spolno vezanih razlika.
3. U ovoj studiji, na uzorku od 81 donora, 76.5 % ženskih i 68.1 % muških žlijezda pokazuje prisutnost degenerativnih promjena, a najčešće su uočene limfocitna infiltracija (69.14 %), atrofija acinusa (59.26 %), periacinarna fibroza (58.02 %) i periduktalna fibroza (55.56 %).
4. Ženski uzorci pokazuju veću učestalost svih promatranih degenerativnih promjena osim duktalne dilatacije, no statistički značajna razlika postoji samo za atrofiju acinusa i duktalnu dilataciju.
5. Stereološka analiza kanalnog sustava ljudske suzne žlijezde je otežana njegovom varijabilnošću te zbog toga analiza kanalnog sustava nije provedena.
6. Stereološkom analizom volumenske gustoće je dokazano postojanje spolnog dimorfizma u volumnom udjelu sekretornog, vezivnog i masnog tkiva u ljudskoj suznoj žlijezdi.
7. U ženskim suznim žlijezdama je detektiran manji udio acinusa u lobulusima, veći udio masnog i vezivnog tkiva u volumenu žlijezde te snažna korelacija ovih promjena s porastom dobi ispitanika, što ukazuje na veću osjetljivost ženskih suznih žlijezda na degeneraciju te sugerira korelaciju intenziteta degenerativnih promjena i funkcionalnog deficita suzne žlijezde čovjeka.
8. Patohistološka analiza u ovoj studiji nije uspjela pokazati postojanje spolno vezanih razlika u strukturi žlijezde koje je pokazala stereološka analiza što potvrđuje veću osjetljivost stereologije kao histološke metode za istraživanje spolnih razlika u strukturi tkiva.
9. U ljudskoj suznoj žlijezdi je prisutna mRNA za AR, ER α i ER β , a relativna ekspresija mRNA za ER α pokazuje predominaciju u odnosu na AR i ER β , što je do sada nepoznati nalaz.
10. Ekspresija receptora SSH nije značajan čimbenik za razvoj uočenog spolnog dimorfizma u ljudskoj suznoj žlijezdi budući da ne postoje niti spolno vezane niti

dobno vezane razlike u relativnoj ekspresiji mRNA za receptore SSH. Ovaj nalaz sugerira važnost drugih mehanizama nastanka spolnih razlika u ljudskoj suznoj žlijezdi.

11. IHC signali za AR i ER su prisutni u tkivu suzne žlijezde čovjeka, ali nisu dovoljno specifični, te je potrebna dodatna analiza na većem uzorku.
12. Buduća istraživanja ekspresije SSH bi trebala uključiti sudionike reproduktivne dobi kako bi se mogao ispitati učinak menopauzalnih i andropauzalnih promjena u razini hormona.

8. KRATKI SADRŽAJ

Cilj: Glavni cilj ovog istraživanja je detaljno proučiti spolne razlike u histološkim značajkama suzne žlijezde čovjeka kroz kvalitativnu analizu histoloških i patohistoloških obilježja, stereološku analizu strukturnih elemenata žlijezda te analizu ekspresije AR i ER u tkivu žlijezde.

Materijali i metode: Na HE uzorcima 81 donora pod svjetlosni mikroskopom je provedena kvalitativna i patohistološka analiza. Na HE uzorcima 66 donora je provedena stereološka analiza volumenske gustoće sekretornog tkiva, vezivnog tkiva i masti prema načelima klasične stereologije. mRNA za analizu ekspresije AR, ER α i ER β je izoliran iz 35 uzoraka tkiva ljudskih suznih žlijezda, a njihova ekspresija je kvantificirana s pomoću qPCR-a.

Rezultati: Kvalitativnom analizom ljudske suzne žlijezde svjetlosnim i elektronskim mikroskopom se ne mogu zamijetiti spolne razlike u strukturi. Iako su sve promatrane patohistološke promjene učestalije u ženskim uzorcima, samo atrofija acinusa je statistički značajno učestalija u ženskim, a dilatacija duktusa u muškim uzorcima. Stereološka analiza ukazuje na značajno manji udio acinusa u jedinici volumena lobulus ženskih ispitanika te značajno veći udio vezivnog i masnog tkiva u jedinici volumena žlijezde ženskih ispitanika. Dobno vezana degeneracija suznih žlijezda je izraženija kod ženskih ispitanika. Nisu dokazane spolne razlike u relativnoj ekspresiji mRNA receptora SSH odnosno utjecaj dobi na njihovu ekspresiju

Zaključak: Spolni dimorfizama suzne žlijezde čovjeka te značajnija korelacija degenerativnih promjena s porastom dobi u ženskih ispitanika bi mogli igrati važnu ulogu u većoj učestalosti DED kod starijih žena. Izostanak spolnih razlika u relativnoj ekspresiji mRNA receptora SSH odnosno izostanak utjecaja dobi na njihovu ekspresiju, sugerira veću važnost drugih čimbenika na razvoj disfunkcije suzne žlijezde. Dominacija ekspresije ER α u oba spola bi mogla ukazivati na ER α kao potencijalno važan cilj za buduća istraživanja selektivne hormonske terapije.

Ključne riječi: suzna žlijezda; spolni dimorfizam; stereologija; androgeni receptori; estrogeni receptori

9. KRATKI SADRŽAJ NA ENGLESKOM JEZIKU-SUMMARY

Title: Sexual dimorphism of the human lacrimal gland

Koraljka Hat

Year: 2024.

Aim: The aim of this study was detailed analysis of sex-related differences in the histological features of the human lacrimal gland by means of qualitative analysis, stereological analysis, and AR and ER expression analysis.

Materials and methods: Qualitative histological analysis and pathohistological analysis were performed on HE samples from 81 donors. Stereological analysis of the volume density was performed on HE samples from 66 donors. mRNA for AR, ER α and ER β expression analysis was isolated from 35 samples and quantified by qPCR.

Results: Qualitative analysis of the human lacrimal gland reveals no sex differences in its structure. Pathohistological analysis suggests higher frequency of acinar atrophy in female, and duct dilatation in male group. Stereological analysis confirms sexual dimorphism with a lower proportion of acini and higher proportion of connective and fatty tissue in female group. Age-related degeneration was more pronounced in female group. No sex-related or age-related differences in the relative expression of AR, ER α and ER β mRNA have been found. ER α was dominant receptor in both sexes.

Conclusion: Sexual dimorphism and a more pronounced correlation of the age-related degenerative changes in female glands could play an important role in the higher frequency of DED in older women.

Keywords: lacrimal gland; sexual dimorphism; stereology; androgen receptors; estrogen receptors.

10. POPIS LITERATURE

1. Stern ME, Gao J, Siemasko KF, Beuerman RW, Pflugfelder SC. The role of the lacrimal functional unit in the pathophysiology of dry eye. *Exp Eye Res.* 2004;78(3):409-16.
2. Chang AY, Purt B. *Biochemistry, Tear Film.* StatPearls. Treasure Island (FL): StatPearls Publishing
Copyright © 2023, StatPearls Publishing LLC.; 2023.
3. Pflugfelder SC, Stern ME. Biological functions of tear film. *Exp Eye Res.* 2020;197:108115.
4. Willcox MDP, Argüeso P, Georgiev GA, Holopainen JM, Laurie GW, Millar TJ, i sur. TFOS DEWS II Tear Film Report. *Ocul Surf.* 2017;15(3):366-403.
5. Kaštelan S, Tomić M, Salopek-Rabatić J, Novak B. Diagnostic procedures and management of dry eye. *Biomed Res Int.* 2013;2013:309723.6. Wolff E. The muco-cutaneous junction of the lid margin and the distribution of the tear fluid. *Trans Ophthalmol Soc UK.* 1946;66:291-308.
6. Wolff E. The muco-cutaneous junction of the lid margin and the distribution of the tear fluid. *Trans Ophthalmol Soc UK.* 1946;66:291-308.
7. Wei Y, Asbell PA. The Core Mechanism of Dry Eye Disease Is Inflammation. *Eye & Contact Lens: Science & Clinical Practice.* 2014;40(4):248-56.
8. Tsubota K, Pflugfelder SC, Liu Z, Baudouin C, Kim HM, Messmer EM, i sur. Defining Dry Eye from a Clinical Perspective. *International Journal of Molecular Sciences.* 2020;21(23):9271.
9. McMonnies CW. Aqueous deficiency is a contributor to evaporation-related dry eye disease. *Eye and Vision.* 2020;7(1).
10. Sullivan DA, Rocha EM, Aragona P, Clayton JA, Ding J, Golebiowski B, i sur. TFOS DEWS II Sex, Gender, and Hormones Report. *Ocul Surf.* 2017;15(3):284-333.
11. De Paiva CS. Effects of Aging in Dry Eye. *International Ophthalmology Clinics.* 2017;57(2):47-64.
12. Rocha EM, Wickham LA, da Silveira LA, Krenzer KL, Yu FS, Toda I, i sur. Identification of androgen receptor protein and 5alpha-reductase mRNA in human ocular tissues. *Br J Ophthalmol.* 2000;84(1):76-84.
13. Sullivan DA, Wickham LA, Rocha EM, Kelleher RS, da Silveira LA, Toda I. Influence of gender, sex steroid hormones, and the hypothalamic-pituitary axis on the structure and function of the lacrimal gland. *Adv Exp Med Biol.* 1998;438:11-42.
14. Sullivan DA, Edwards JA, Wickham LA, Pena JD, Gao J, Ono M, i sur. Identification and endocrine control of sex steroid binding sites in the lacrimal gland. *Curr Eye Res.* 1996;15(3):279-91.

15. Sullivan DA, Sullivan BD, Evans JE, Schirra F, Yamagami H, Liu M, i sur. Androgen deficiency, Meibomian gland dysfunction, and evaporative dry eye. *Ann N Y Acad Sci.* 2002;966:211-22.
16. Toda I, Sullivan BD, Rocha EM, Da Silveira LA, Wickham LA, Sullivan DA. Impact of gender on exocrine gland inflammation in mouse models of Sjögren's syndrome. *Exp Eye Res.* 1999;69(4):355-66.
17. Schaumberg DA, Buring JE, Sullivan DA, Dana MR. Hormone replacement therapy and dry eye syndrome. *Jama.* 2001;286(17):2114-9.
18. Fairweather D, Petri MA, Coronado MJ, Cooper LT. Autoimmune heart disease: role of sex hormones and autoantibodies in disease pathogenesis. *Expert Rev Clin Immunol.* 2012;8(3):269-84.
19. Truong S, Cole N, Stapleton F, Golebiowski B. Sex hormones and the dry eye. *Clin Exp Optom.* 2014;97(4):324-36.
20. Oprea L, Tiberghien A, Creuzot-Garcher C, Baudouin C. [Hormonal regulatory influence in tear film]. *J Fr Ophtalmol.* 2004;27(8):933-41.
21. Miljanović B, Dana R, Sullivan DA, Schaumberg DA. Impact of dry eye syndrome on vision-related quality of life. *Am J Ophthalmol.* 2007;143(3):409-15.
22. Cornell-Bell AH, Sullivan DA, Allansmith MR. Gender-related differences in the morphology of the lacrimal gland. *Invest Ophthalmol Vis Sci.* 1985;26(8):1170-5.
23. Obata H, Yamamoto S, Horiuchi H, Machinami R. Histopathologic study of human lacrimal gland: Statistical analysis with special reference to aging. *Ophthalmology.* 1995;102:678-86.
24. Obata H. Anatomy and histopathology of the human lacrimal gland. *Cornea.* 2006;25(10 Suppl 1):S82-9.
25. Waterhouse JP. FOCAL ADENITIS IN SALIVARY AND LACRIMAL GLANDS. *Proc R Soc Med.* 1963;56(10):911-8.
26. Lorber M, Vidić B. Measurements of lacrimal glands from cadavers, with descriptions of typical glands and three gross variants. *Orbit.* 2009;28(2-3):137-46.
27. Bukhari AA, Basheer NA, Joharjy HI. Age, gender, and interracial variability of normal lacrimal gland volume using MRI. *Ophthalmic Plast Reconstr Surg.* 2014;30(5):388-91.
28. Huang S, Juniat V, Satchi K, Cohen LM, Davis G, Rootman DB, i sur. Bilateral lacrimal gland disease: clinical features and outcomes. *Eye (London, England).* 2021.
29. Schechter JE, Warren DW, Mircheff AK. A lacrimal gland is a lacrimal gland, but rodent's and rabbit's are not human. *Ocul Surf.* 2010;8(3):111-34.
30. Singh S, Basu S. The Human Lacrimal Gland: Historical Perspectives, Current Understanding, and Recent Advances. *Curr Eye Res.* 2020;45(10):1188-98.

31. Scarborough J, Putscher M, Lindeboom GA. *Clio Medica. Acta Academiae Internationalis Historiae Medicinae*. Vol. 19. Julius Hirschberg, The History of Ophthalmology, Vol I: Antiquity, preveo Frederick C Blodi Bonn, Verlag JP Wayenborgh, 1982, xxviii, 351 pp, folio, DM 220/7800: Brill; 1984. str. 180-1.
32. Singh S, Basu S. The Human Lacrimal Gland: Historical Perspectives, Current Understanding, and Recent Advances. *Current Eye Research*. 2020;45(10):1188-98.
33. Holomanova A, Ivanova A, Brucknerova I. Niels Stensen--prestigious scholar of the 17th century. *Bratisl Lek Listy*. 2002;103(2):90-3.
34. Perrini P, Lanzino G, Parenti GF. Niels Stensen (1638-1686): scientist, neuroanatomist, and saint. *Neurosurgery*. 2010;67(1):3-9; rasprava
35. Whitnall E. Anatomy of the Human Orbit and Accessory Organs of Vision. *J Anat*. 1932;67(Pt 1):190.
36. Ghafoor M. Sjögren's Before Sjögren: Did Henrik Sjögren (1899–1986) Really Discover Sjögren's Disease? *Journal of Maxillofacial and Oral Surgery*. 2012;11(3):373-4.
37. Whitnall SE. *The Anatomy of the Human Orbit and Accessory Organs of Vision*: Frowde and Hodder & Stoughton; 1921.
38. Conrady CD, Joos ZP, Patel BCK. Review: The Lacrimal Gland and Its Role in Dry Eye. *Journal of Ophthalmology*. 2016;2016:1-11.
39. Mausolf FA. *The anatomy of the ocular adnexa: guide to orbital dissection*: Thomas Springfield, Ill, USA; 1975.
40. Jones LT. The Lacrimal Secretary System and its Treatment. *American Journal of Ophthalmology*. 1966;62(1):47-60.
41. Prager A. [Macroscopic and microscopic investigations on senile atrophy of the lacrimal gland (preliminary report)]. *Bibl Ophthalmol*. 1966;69:146-58.
42. Gedar-Totuk OM, Kalkay AB, Kabadayi K, Demir MK, Barut C. Evaluation of Lacrimal Gland Dimensions with MR Imaging in a Turkish Population Sample. *International Journal of Morphology*. 2018.
43. Damato BE, Allan D, Murray SB, Lee WR. Senile atrophy of the human lacrimal gland: the contribution of chronic inflammatory disease. *Br J Ophthalmol*. 1984;68(9):674-80.
44. Conrady CD, Joos ZP, Patel BCK. Review: The Lacrimal Gland and Its Role in Dry Eye. *Journal of Ophthalmology*. 2016;2016:7542929.
45. Paulsen F, Langer G, Hoffmann W, Berry M. Human lacrimal gland mucins. *Cell Tissue Res*. 2004;316(2):167-77.
46. Lin H, Liu Y, Yiu S. Three Dimensional Culture of Potential Epithelial Progenitor Cells in Human Lacrimal Gland. *Transl Vis Sci Technol*. 2019;8(4):32.
47. *Endoscopic Surgery of the Lacrimal Drainage System*. 2016.

48. Ophthalmology AAo. Basic and Clinical Science Course: Orbit, Eyelids and Lacrimal System: American Academy of ophthalmology; 2011.
49. Tóth-Molnár E, Ding C. New insight into lacrimal gland function: Role of the duct epithelium in tear secretion. *Ocul Surf.* 2020;18(4):595-603.
50. Ubels JL, Hoffman HM, Srikanth S, Resau JH, Webb CP. Gene expression in rat lacrimal gland duct cells collected using laser capture microdissection: evidence for K⁺ secretion by duct cells. *Investigative ophthalmology & visual science.* 2006;47(5):1876-85.
51. Okami T, Yamamoto A, Takada T, Omori K, Uyama M, Tashiro Y. Ultrastructural localization of Na⁺, K⁽⁺⁾-ATPase in the exorbital lacrimal gland of rat. *Investigative Ophthalmology & Visual Science.* 1992;33(1):196-204.
52. Mircheff AK. Lacrimal fluid and electrolyte secretion: a review. *Curr Eye Res.* 1989;8(6):607-17.
53. Ding C, Parsa L, Nandoskar P, Zhao P, Wu K, Wang Y. Duct system of the rabbit lacrimal gland: structural characteristics and role in lacrimal secretion. *Invest Ophthalmol Vis Sci.* 2010;51(6):2960-7.
54. Conrady CD, Joos ZP, Patel BC. Review: The Lacrimal Gland and Its Role in Dry Eye. *J Ophthalmol.* 2016;2016:7542929.
55. Stevenson W, Pugazhendhi S, Wang M. Is the main lacrimal gland indispensable? Contributions of the corneal and conjunctival epithelia. *Survey of Ophthalmology.* 2016;61(5):616-27.
56. Esmaeli-Gutstein B, Hewlett BR, Harvey JT. Characterization of adrenergic receptors in the accessory lacrimal glands of the upper eyelid. *Ophthalmic Plast Reconstr Surg.* 1999;15(4):245-51.
57. Khurana AK, Khurana AK, Khurana B. *Comprehensive ophthalmology.* New Delhi: Jaypee, The Health Sciences Publisher New Delhi; 2015. Dostupno na: <https://search.ebscohost.com/login.aspx?direct=true&scope=site&db=nlebk&db=nlabk&AN=1240409>. [Pristupljeno 24.kolovoza 2023.]
58. Craig JP, Willcox MD, Argüeso P, Maissa C, Stahl U, Tomlinson A, i sur. The TFOS International Workshop on Contact Lens Discomfort: report of the contact lens interactions with the tear film subcommittee. *Invest Ophthalmol Vis Sci.* 2013;54(11):Tfos123-56.
59. Wang J, Zhou R, Gao W. The neural pathway for lacrimal gland tear secretion in New Zealand White rabbits. *Neuroscience Letters.* 2017;649:14-9.
60. Rolando M, Zierhut M. The Ocular Surface and Tear Film and Their Dysfunction in Dry Eye Disease. *Survey of Ophthalmology.* 2001;45:S203-S10.

61. Goto E, Yagi Y, Matsumoto Y, Tsubota K. Goto E, Yagi Y, Matsumoto Y, Tsubota K. Impaired functional visual acuity of dry eye patients. *American journal of ophthalmology*. 2002;133:181-6.
62. Holly FJ, Lemp MA. Tear physiology and dry eyes. *Surv Ophthalmol*. 1977;22(2):69-87.
63. Herbaut A, Liang H, Denoyer A, Baudouin C, Labbé A. Tear film analysis and evaluation of optical quality: A review of the literature. *J Fr Ophtalmol*. 2019;42(2):e21-e35.
64. Tiffany JM. The normal tear film. *Dev Ophthalmol*. 2008;41:1-20.
65. Arita R, Fukuoka S, Morishige N. Functional Morphology of the Lipid Layer of the Tear Film. *Cornea*. 2017;36 Suppl 1:S60-s6.
66. Yokoi N, Bron AJ, Georgiev GA. The precorneal tear film as a fluid shell: the effect of blinking and saccades on tear film distribution and dynamics. *Ocul Surf*. 2014;12(4):252-66.
67. King-Smith PE, Hinel EA, Nichols JJ. Application of a novel interferometric method to investigate the relation between lipid layer thickness and tear film thinning. *Invest Ophthalmol Vis Sci*. 2010;51(5):2418-23.
68. Rosenfeld L, Fuller GG. Consequences of interfacial viscoelasticity on thin film stability. *Langmuir*. 2012;28(40):14238-44.
69. Cher I. A new look at lubrication of the ocular surface: fluid mechanics behind the blinking eyelids. *Ocul Surf*. 2008;6(2):79-86.
70. Mishima S, Gasset A, Klyce SD, Jr., Baum JL. Determination of tear volume and tear flow. *Invest Ophthalmol*. 1966;5(3):264-76.
71. Braun RJ. Dynamics of the tear film. *Annual Review of Fluid Mechanics*. 2012;44:267-97.
72. Bron AJ. Reflections on the tears. *Eye*. 1997;11(5):583-602.
73. Jones LT. The lacrimal secretory system and its treatment. *Am J Ophthalmol*. 1966;62(1):47-60.
74. Edaes F, Ferreira E. THE USE OF PLATELET RICH PLASMA IN THE TREATMENT OF DRY EYE SYNDROME BY MEIBOMIAN GLAND DYSFUNCTION. 2020;17:266.
75. Craig JP, Nichols KK, Akpek EK, Caffery B, Dua HS, Joo CK, i sur. TFOS DEWS II Definition and Classification Report. *Ocul Surf*. 2017;15(3):276-83.
76. Bron AJ, de Paiva CS, Chauhan SK, Bonini S, Gabison EE, Jain S, i sur. TFOS DEWS II pathophysiology report. *Ocul Surf*. 2017;15(3):438-510.
77. Rouen PA, White ML. Dry Eye Disease: Prevalence, Assessment, and Management. *Home Healthc Now*. 2018;36(2):74-83.
78. Research in dry eye: report of the Research Subcommittee of the International Dry Eye WorkShop (2007). *Ocul Surf*. 2007;5(2):179-93.

79. Messmer EM. The Pathophysiology, Diagnosis, and Treatment of Dry Eye Disease. *Deutsches Ärzteblatt international*. 2015.
80. Doctor MB, Basu S. Lacrimal Gland Insufficiency in Aqueous Deficiency Dry Eye Disease: Recent Advances in Pathogenesis, Diagnosis, and Treatment. *Semin Ophthalmol*. 2022;37(7-8):801-12.
81. Singh S, Donthineni PR, Srivastav S, Jacobi C, Basu S, Paulsen F. Lacrimal and meibomian gland evaluation in dry eye disease: A mini-review. *Indian J Ophthalmol*. 2023;71(4):1090-8.
82. McCann LC, Tomlinson A, Pearce EI, Diaper C. Tear and meibomian gland function in blepharitis and normals. *Eye Contact Lens*. 2009;35(4):203-8.
83. Albiets JM. Prevalence of dry eye subtypes in clinical optometry practice. *Optom Vis Sci*. 2000;77(7):357-63.
84. Messmer EM. The pathophysiology, diagnosis, and treatment of dry eye disease. *Dtsch Arztebl Int*. 2015;112(5):71-81; quiz 2.
85. Farrand KF, Fridman M, Stillman IÖ, Schaumberg DA. Prevalence of Diagnosed Dry Eye Disease in the United States Among Adults Aged 18 Years and Older. *American Journal of Ophthalmology*. 2017;182:90-8.
86. Huang R, Su C, Fang L, Lu J, Chen J, Ding Y. Dry eye syndrome: comprehensive etiologies and recent clinical trials. *International Ophthalmology*. 2022;42(10):3253-72.
87. Liu KC, Huynh K, Grubbs J, Jr., Davis RM. Autoimmunity in the pathogenesis and treatment of keratoconjunctivitis sicca. *Curr Allergy Asthma Rep*. 2014;14(1):403.
88. Stern ME, Schaumburg CS, Pflugfelder SC. Dry eye as a mucosal autoimmune disease. *Int Rev Immunol*. 2013;32(1):19-41.
89. Coursey TG, de Paiva CS. Managing Sjögren's Syndrome and non-Sjögren Syndrome dry eye with anti-inflammatory therapy. *Clin Ophthalmol*. 2014;8:1447-58.
90. Abd-Allah NM, Hassan AA, Omar G, Hamdy M, Abdelaziz STA, Abd El Hamid WM, i sur. Dry eye in rheumatoid arthritis: relation to disease activity. *Immunol Med*. 2020;43(2):92-7.
91. Yumori JW, Trinh D, Lee E, Escobedo T, Hollands G, Gordon R, i sur. Prevalence of Dry Eye Disease in Rheumatoid Arthritis Patients. *Investigative Ophthalmology & Visual Science*. 2015;56(7):4437-.
92. Gorimanipalli B, Khamar P, Sethu S, Shetty R. Hormones and dry eye disease. *Indian J Ophthalmol*. 2023;71(4):1276-84.
93. Bonini S, Mantelli F, Moretti C, Lambiase A, Bonini S, Micera A. Itchy-dry eye associated with polycystic ovary syndrome. *Am J Ophthalmol*. 2007;143(5):763-71.
94. Peck T, Olsakovsky L, Aggarwal S. Dry Eye Syndrome in Menopause and Perimenopausal Age Group. *J Midlife Health*. 2017;8(2):51-4.

95. Versura P, Giannaccare G, Campos EC. Sex-Steroid Imbalance in Females and Dry Eye. *Current Eye Research*. 2015;40(2):162-75.
96. Zhang X, Zhao L, Deng S, Sun X, Wang N. Dry Eye Syndrome in Patients with Diabetes Mellitus: Prevalence, Etiology, and Clinical Characteristics. *Journal of Ophthalmology*. 2016;2016:1-7.
97. De Freitas GR, Ferraz GAM, Gehlen M, Skare TL. Dry eyes in patients with diabetes mellitus. *Prim Care Diabetes*. 2021;15(1):184-6.
98. Gold-von Simson G, Axelrod FB. Familial dysautonomia: update and recent advances. *Curr Probl Pediatr Adolesc Health Care*. 2006;36(6):218-37.
99. Mendoza-Santiesteban CE, Hedges TR, 3rd, Norcliffe-Kaufmann L, Warren F, Reddy S, Axelrod FB, i sur. Clinical neuro-ophthalmic findings in familial dysautonomia. *J Neuroophthalmol*. 2012;32(1):23-6.
100. Galor A, Levitt RC, Felix ER, Martin ER, Sarantopoulos CD. Neuropathic ocular pain: an important yet underevaluated feature of dry eye. *Eye*. 2015;29(3):301-12.
101. Belmonte C, Nichols JJ, Cox SM, Brock JA, Begley CG, Bereiter DA, i sur. TFOS DEWS II pain and sensation report. *Ocul Surf*. 2017;15(3):404-37.
102. Moon J, Choi SH, Yoon CH, Kim MK. Gut dysbiosis is prevailing in Sjögren's syndrome and is related to dry eye severity. *PLOS ONE*. 2020;15(2):e0229029.
103. Tsigalou C, Stavropoulou E, Bezirtzoglou E. Current Insights in Microbiome Shifts in Sjogren's Syndrome and Possible Therapeutic Interventions. *Front Immunol*. 2018;9:1106.
104. Alves M, Novaes P, Morraye Mde A, Reinach PS, Rocha EM. Is dry eye an environmental disease? *Arq Bras Oftalmol*. 2014;77(3):193-200.
105. Mandell JT, Idarraga M, Kumar N, Galor A. Impact of Air Pollution and Weather on Dry Eye. *J Clin Med*. 2020;9(11).
106. Xu L, Zhang W, Zhu XY, Suo T, Fan XQ, Fu Y. Smoking and the risk of dry eye: a Meta-analysis. *Int J Ophthalmol*. 2016;9(10):1480-6.
107. Erginturk Acar D, Acar U, Ozen Tunay Z, Ozdemir O, Germen H. The effects of smoking on dry eye parameters in healthy women. *Cutan Ocul Toxicol*. 2017;36(1):1-4.
108. Khalil HE, Aboud SA-A, Azzab MA. Comparative study between smokers and nonsmokers regarding dry eye. *Delta Journal of Ophthalmology*. 2018;19:9 - 13.
109. Akkaya S, Atakan T, Acikalin B, Aksoy S, Ozkurt Y. Effects of long-term computer use on eye dryness. *North Clin Istanb*. 2018;5(4):319-22.
110. Koh S. Contact Lens Wear and Dry Eye: Beyond the Known. *Asia Pac J Ophthalmol (Phila)*. 2020;9(6):498-504.
111. Shtein RM. Post-LASIK dry eye. *Expert Rev Ophthalmol*. 2011;6(5):575-82.
112. Wong AHY, Cheung RKY, Kua WN, Shih KC, Chan TCY, Wan KH. Dry Eyes After SMILE. *Asia Pac J Ophthalmol (Phila)*. 2019;8(5):397-405.

113. Khoo P, Groeneveld T, Boyle F, O'Neill S, Forster B, Watson SL. Dry eye signs and symptoms in patients on aromatase inhibitor therapy. *Eye (Lond)*. 2022;36(4):766-72.
114. Apostol S, Filip M, Dragne C, Filip A. Dry eye syndrome. Etiological and therapeutic aspects. *Oftalmologia*. 2003;59(4):28-31.
115. Oydanich M, Maguire MG, Pistilli M, Hamrah P, Greiner JV, Lin MC, et al. Effects of Omega-3 Supplementation on Exploratory Outcomes in the Dry Eye Assessment and Management Study. *Ophthalmology*. 2020;127(1):136-8.
116. Downie LE, Ng SM, Lindsley KB, Akpek EK. Omega-3 and omega-6 polyunsaturated fatty acids for dry eye disease. *Cochrane Database Syst Rev*. 2019;12(12):Cd011016.
117. Sullivan DA, Wickham LA, Rocha EM, Krenzer KL, Sullivan BD, Steagall R, i sur. Androgens and dry eye in Sjögren's syndrome. *Ann N Y Acad Sci*. 1999;876:312-24.
118. Solomon A, Dursun D, Liu Z, Xie Y, Macri A, Pflugfelder SC. Pro- and anti-inflammatory forms of interleukin-1 in the tear fluid and conjunctiva of patients with dry-eye disease. *Invest Ophthalmol Vis Sci*. 2001;42(10):2283-92.
119. Pflugfelder SC, De Paiva CS, Moore QL, Volpe EA, Li DQ, Gumus K, i sur. Aqueous Tear Deficiency Increases Conjunctival Interferon- γ (IFN- γ) Expression and Goblet Cell Loss. *Invest Ophthalmol Vis Sci*. 2015;56(12):7545-50.
120. Lam H, Bleiden L, de Paiva CS, Farley W, Stern ME, Pflugfelder SC. Tear cytokine profiles in dysfunctional tear syndrome. *Am J Ophthalmol*. 2009;147(2):198-205. e1.
121. Aragona P, Aguenouz M, Rania L, Postorino E, Sommario MS, Roszkowska AM, i sur. Matrix metalloproteinase 9 and transglutaminase 2 expression at the ocular surface in patients with different forms of dry eye disease. *Ophthalmology*. 2015;122(1):62-71.
122. Kunert KS, Tisdale AS, Gipson IK. Goblet cell numbers and epithelial proliferation in the conjunctiva of patients with dry eye syndrome treated with cyclosporine. *Arch Ophthalmol*. 2002;120(3):330-7.
123. de Souza RG, de Paiva CS, Alves MR. Age-related Autoimmune Changes in Lacrimal Glands. *Immune Netw*. 2019;19(1):e3.
124. Hake L, O'Connor C, ur. Genetic Mechanisms of Sex Determination. Dostupno na: <https://www.nature.com/scitable/topicpage/genetic-mechanisms-of-sex-determination-314/>. [Pristupljeno 24.srpnja 2023.]
125. Arnold AP. A general theory of sexual differentiation. *J Neurosci Res*. 2017;95(1-2):291-300.
126. Blencowe M, Chen X, Zhao Y, Itoh Y, McQuillen CN, Han Y, i sur. Relative contributions of sex hormones, sex chromosomes, and gonads to sex differences in tissue gene regulation. *Genome Res*. 2022;32(5):807-24.
127. Mauvais-Jarvis F. Sex differences in metabolic homeostasis, diabetes, and obesity. *Biology of Sex Differences*. 2015;6(1).

128. Stinson S. Sex differences in environmental sensitivity during growth and development. *American Journal of Physical Anthropology*. 1985;28(S6):123-47.
129. Varticovski L, Stavreva DA, McGowan A, Raziuddin R, Hager GL. Endocrine disruptors of sex hormone activities. *Mol Cell Endocrinol*. 2022;539:111415.
130. Iannuzzi V, Bacalini MG, Franceschi C, Giuliani C. The role of genetics and epigenetics in sex differences in human survival. *Genus*. 2023;79(1).
131. Mauvais-Jarvis F, Arnold AP, Reue K. A Guide for the Design of Pre-clinical Studies on Sex Differences in Metabolism. *Cell Metab*. 2017;25(6):1216-30.
132. Morselli E, Aaron, Roberta, Luciana, Biff, Deborah. Sex and Gender: Critical Variables in Pre-Clinical and Clinical Medical Research. *Cell Metabolism*. 2016;24(2):203-9.
133. Mauvais-Jarvis F, Bairey Merz N, Barnes PJ, Brinton RD, Carrero JJ, DeMeo DL, i sur. Sex and gender: modifiers of health, disease, and medicine. *Lancet*. 2020;396(10250):565-82.
134. Hiramatsu R, Matoba S, Kanai-Azuma M, Tsunekawa N, Katoh-Fukui Y, Kurohmaru M, i sur. A critical time window of Sry action in gonadal sex determination in mice. *Development*. 2009;136(1):129-38.
135. Tukiainen T, Villani A-C, Yen A, Rivas MA, Marshall JL, Satija R, i sur. Landscape of X chromosome inactivation across human tissues. *Nature*. 2017;550(7675):244-8.
136. Deng X, Berletch JB, Nguyen DK, Disteche CM. X chromosome regulation: diverse patterns in development, tissues and disease. *Nat Rev Genet*. 2014;15(6):367-78.
137. Disteche CM. Dosage Compensation of the Sex Chromosomes. *Annual Review of Genetics*. 2012;46(1):537-60.
138. Shi W, Sheng X, Dorr KM, Hutton JE, Emerson JI, Davies HA, i sur. Cardiac proteomics reveals sex chromosome-dependent differences between males and females that arise prior to gonad formation. *Dev Cell*. 2021;56(21):3019-34.e7.
139. Selmi C, Brunetta E, Raimondo MG, Meroni PL. The X chromosome and the sex ratio of autoimmunity. *Autoimmun Rev*. 2012;11(6-7):A531-7.
140. Bajrami E, Spiroski M. Genomic Imprinting. *Open Access Maced J Med Sci*. 2016;4(1):181-4.
141. Davies W. Genomic imprinting on the X chromosome: implications for brain and behavioral phenotypes. *Ann N Y Acad Sci*. 2010;1204 Suppl:E14-9.
142. Migeon BR. Why females are mosaics, X-chromosome inactivation, and sex differences in disease. *Gender medicine*. 2007;4(2):97-105.
143. Summers V. Sex differences in number of X chromosomes and X-chromosome inactivation in females promote greater variability in hearing among males. *Biology of Sex Differences*. 2022;13(1).
144. Nugent BM, McCarthy MM. Epigenetic Underpinnings of Developmental Sex Differences in the Brain. *Neuroendocrinology*. 2011;93(3):150-8.

145. Wilhelm D, Chaboissier M-C, Nef S. Poglavlje Genes and Gene Defects Affecting Gonad Development and Primary Sex Determination u knjizi Reference Module in Biomedical Sciences, Elsevier, 2015.146.
146. Diel P. Tissue-specific estrogenic response and molecular mechanisms. *Toxicol Lett.* 2002;127(1-3):217-24.
147. Kato S. [Molecular mechanism of tissue-specific actions of sex steroid hormones and SERM for bone remodeling]. *Clin Calcium.* 2005;15(5):825-30.
148. De Gendt K, Verhoeven G. Tissue- and cell-specific functions of the androgen receptor revealed through conditional knockout models in mice. *Molecular and Cellular Endocrinology.* 2012;352(1):13-25.
149. Chighizola C, Meroni PL. The role of environmental estrogens and autoimmunity. *Autoimmun Rev.* 2012;11(6-7):A493-501.
150. Gray LE, Ostby JS, Kelce WR. Developmental Effects of an Environmental Antiandrogen: The Fungicide Vinclozolin Alters Sex Differentiation of the Male Rat. *Toxicology and Applied Pharmacology.* 1994;129(1):46-52.
151. Toppari J. Environmental endocrine disrupters and disorders of sexual differentiation. *Semin Reprod Med.* 2002;20(3):305-12.
152. Spoletini I, Vitale C, Malorni W, Rosano GM. Sex differences in drug effects: interaction with sex hormones in adult life. *Handb Exp Pharmacol.* 2012(214):91-105.
153. Miller WL, Auchus RJ. The molecular biology, biochemistry, and physiology of human steroidogenesis and its disorders. *Endocr Rev.* 2011;32(1):81-151.
154. Heinlein CA, Chang C. The roles of androgen receptors and androgen-binding proteins in nongenomic androgen actions. *Mol Endocrinol.* 2002;16(10):2181-7.
155. Saldanha CJ. Brain-Derived Steroids and Behaviors. *Oxford Research Encyclopedia of Neuroscience.* 2019. Dostupno na: <https://oxfordre.com/neuroscience/view/10.1093/acrefore/9780190264086.001.0001/acrefore-9780190264086-e-261>. [Pristupljeno 25.srpnja 2023.]
156. Zulma Tatiana R-Cs. Gonadal Sex Steroids: Production, Action and Interactions in Mammals. In: Sergej MO, ur. *Steroids.* Rijeka: IntechOpen; 2012. p. Ch. 1.
157. Wen Q, Cheng CY, Liu YX. Development, function and fate of fetal Leydig cells. *Semin Cell Dev Biol.* 2016;59:89-98.
158. Hu J, Zhang Z, Shen W-J, Azhar S. Cellular cholesterol delivery, intracellular processing and utilization for biosynthesis of steroid hormones. *Nutrition & Metabolism.* 2010;7(1):47.

159. Miller WL. Steroidogenesis: Unanswered Questions. *Trends Endocrinol Metab.* 2017;28(11):771-93.
160. Li J, Papadopoulos V, Vihma V. Steroid biosynthesis in adipose tissue. *Steroids.* 2015;103:89-104.
161. King SR, Manna PR, Ishii T, Syapin PJ, Ginsberg SD, Wilson K, i sur. An essential component in steroid synthesis, the steroidogenic acute regulatory protein, is expressed in discrete regions of the brain. *J Neurosci.* 2002;22(24):10613-20.
162. King SR. Emerging roles for neurosteroids in sexual behavior and function. *J Androl.* 2008;29(5):524-33.
163. Mensah-Nyagan AG, Kibaly C, Schaeffer V, Venard C, Meyer L, Patte-Mensah C. Endogenous steroid production in the spinal cord and potential involvement in neuropathic pain modulation. *J Steroid Biochem Mol Biol.* 2008;109(3-5):286-93.
164. Melcangi RC, Giatti S, Pesaresi M, Calabrese D, Mitro N, Caruso D, i sur. Role of neuroactive steroids in the peripheral nervous system. *Front Endocrinol (Lausanne).* 2011;2:104.
165. Slominski A, Zbytek B, Nikolakis G, Manna PR, Skobowiat C, Zmijewski M, i sur. Steroidogenesis in the skin: implications for local immune functions. *J Steroid Biochem Mol Biol.* 2013;137:107-23.
166. Schirra F, Suzuki T, Dickinson DP, Townsend DJ, Gipson IK, Sullivan DA. Identification of steroidogenic enzyme mRNAs in the human lacrimal gland, meibomian gland, cornea, and conjunctiva. *Cornea.* 2006;25(4):438-42.
167. Bouguen G, Dubuquoy L, Desreumaux P, Brunner T, Bertin B. Intestinal steroidogenesis. *Steroids.* 2015;103:64-71.
168. Quinkler M, Bumke-Vogt C, Meyer B, Bähr V, Oelkers W, Diederich S. The Human Kidney Is a Progesterone-Metabolizing and Androgen-Producing Organ. *The Journal of Clinical Endocrinology & Metabolism.* 2003;88(6):2803-9.
169. Ahmed A, Schmidt C, Brunner T. Extra-Adrenal Glucocorticoid Synthesis in the Intestinal Mucosa: Between Immune Homeostasis and Immune Escape. *Front Immunol.* 2019;10:1438.
170. Talaber G, Jondal M, Okret S. Local glucocorticoid production in the thymus. *Steroids.* 2015;103:58-63.
171. Vacchio MS, Papadopoulos V, Ashwell JD. Steroid production in the thymus: implications for thymocyte selection. *J Exp Med.* 1994;179(6):1835-46.
172. Saito K, Cui H. Estrogen Receptor Alpha Splice Variants, Post-Translational Modifications, and Their Physiological Functions. *Cells.* 2023;12(6):895.
173. Davey RA, Grossmann M. Androgen Receptor Structure, Function and Biology: From Bench to Bedside. *Clin Biochem Rev.* 2016;37(1):3-15.

174. Yaşar P, Ayaz G, User SD, Güpür G, Muyan M. Molecular mechanism of estrogen–estrogen receptor signaling. *Reproductive Medicine and Biology*. 2017;16(1):4-20.
175. Burger HG, Dudley EC, Cui J, Dennerstein L, Hopper JL. A prospective longitudinal study of serum testosterone, dehydroepiandrosterone sulfate, and sex hormone-binding globulin levels through the menopause transition. *J Clin Endocrinol Metab*. 2000;85(8):2832-8.
176. Burger HG. Androgen production in women. *Fertility and Sterility*. 2002;77:3-5.
177. Grino PB, Griffin JE, Wilson JD. Testosterone at high concentrations interacts with the human androgen receptor similarly to dihydrotestosterone. *Endocrinology*. 1990;126(2):1165-72.
178. Gubbels Bupp MR, Jorgensen TN. Androgen-Induced Immunosuppression. *Front Immunol*. 2018;9:794.
179. Griffin JE, Wilson JD. The syndromes of androgen resistance. *N Engl J Med*. 1980;302(4):198-209.
180. Handelsman DJ. Androgen Physiology, Pharmacology, Use and Misuse. In: Feingold KR, Anawalt B, Boyce A, Chrousos G, de Herder WW, Dhatariya K, i sur., ur. *Endotext*. South Dartmouth (MA): MDTText.com, Inc. Copyright © 2000-2022, MDTText.com, Inc.; 2000.
Dostupno na: <https://www.ncbi.nlm.nih.gov/books/NBK279000/>. [Pristupljeno 24.srpnja 2023]
181. Labrie F. Adrenal androgens and intracrinology. *Semin Reprod Med*. 2004;22(4):299-309.
182. Wilson CM, McPhaul MJ. A and B forms of the androgen receptor are expressed in a variety of human tissues. *Molecular and Cellular Endocrinology*. 1996;120(1):51-7.
183. Rana K, Davey RA, Zajac JD. Human androgen deficiency: insights gained from androgen receptor knockout mouse models. *Asian J Androl*. 2014;16(2):169-77.
184. Navarro G, Allard C, Xu W, Mauvais-Jarvis F. The role of androgens in metabolism, obesity, and diabetes in males and females. *Obesity*. 2015;23(4):713-9.
185. Yeap BB, Alfonso H, Chubb SA, Handelsman DJ, Hankey GJ, Almeida OP, i sur. In older men an optimal plasma testosterone is associated with reduced all-cause mortality and higher dihydrotestosterone with reduced ischemic heart disease mortality, while estradiol levels do not predict mortality. *J Clin Endocrinol Metab*. 2014;99(1):E9-18.
186. Bianchi VE, Bresciani E, Meanti R, Rizzi L, Omeljaniuk RJ, Torsello A. The role of androgens in women's health and wellbeing. *Pharmacol Res*. 2021;171:105758.
187. Snyder PJ. Editorial: The Role of Androgens in Women. *The Journal of Clinical Endocrinology & Metabolism*. 2001;86(3):1006-7.
188. Miller KK. Androgen Deficiency in Women¹. *The Journal of Clinical Endocrinology & Metabolism*. 2001;86(6):2395-401.

189. Foradori CD, Weiser MJ, Handa RJ. Non-genomic actions of androgens. *Front Neuroendocrinol.* 2008;29(2):169-81.
190. Golan R, Scovell JM, Ramasamy R. Age-related testosterone decline is due to waning of both testicular and hypothalamic-pituitary function. *The Aging Male.* 2015;18(3):201-4.
191. Sartorius G, Spasevska S, Idan A, Turner L, Forbes E, Zamojska A, i sur. Serum testosterone, dihydrotestosterone and estradiol concentrations in older men self-reporting very good health: the healthy man study. *Clin Endocrinol (Oxf).* 2012;77(5):755-63.
192. Tserotas K, Merino G. Andropause and the aging male. *Arch Androl.* 1998;40(2):87-93.
193. Goodman-Gruen D, Barrett-Connor E. Sex differences in the association of endogenous sex hormone levels and glucose tolerance status in older men and women. *Diabetes Care.* 2000;23(7):912-8.
194. Daniel SA, Armstrong DT, ur. Androgens in the ovarian microenvironment. *Seminars in Reproductive Endocrinology*; 1986: Copyright© 1986 by Thieme Medical Publishers, Inc.
195. Zumoff B, Strain GW, Miller LK, Rosner W. Twenty-four-hour mean plasma testosterone concentration declines with age in normal premenopausal women. *J Clin Endocrinol Metab.* 1995;80(4):1429-30.
196. Longcope C. Androgen metabolism and the menopause. *Semin Reprod Endocrinol.* 1998;16(2):111-5.
197. Chakravarti S, Collins WP, Forecast JD, Newton JR, Oram DH, Studd JW. Hormonal profiles after the menopause. *Br Med J.* 1976;2(6039):784-7.
198. Gupta PD, Johar K, Sr., Nagpal K, Vasavada AR. Sex hormone receptors in the human eye. *Surv Ophthalmol.* 2005;50(3):274-84.
199. Mani SK, Mermelstein PG, Tetel MJ, Anesetti G. Convergence of multiple mechanisms of steroid hormone action. *Horm Metab Res.* 2012;44(8):569-76.
200. Narayanan R, Coss CC, Dalton JT. Development of selective androgen receptor modulators (SARMs). *Mol Cell Endocrinol.* 2018;465:134-42.
201. Tetel MJ. Nuclear Receptor Coactivators: Essential Players for Steroid Hormone Action in the Brain and in Behaviour. *Journal of Neuroendocrinology.* 2009;21(4):229-37.
202. Heinlein CA, Chang C. The Roles of Androgen Receptors and Androgen-Binding Proteins in Nongenomic Androgen Actions. *Molecular Endocrinology.* 2002;16(10):2181-7.
203. Brinkmann AO, Faber PW, van Rooij HCJ, Kuiper GGJM, Ris C, Klaassen P, i sur. The human androgen receptor: Domain structure, genomic organization and regulation of expression. *Journal of Steroid Biochemistry.* 1989;34(1):307-10.
204. Gelmann EP. Molecular Biology of the Androgen Receptor. *Journal of Clinical Oncology.* 2002;20(13):3001-15.

205. Jin HJ, Kim J, Yu J. Androgen receptor genomic regulation. *Transl Androl Urol.* 2013;2(3):157-77.
206. Slavi D, Katerina G. Cellular and Molecular Mechanisms of the Effects of Sex Hormones on the Nervous System. U: Gorazd D, ur. Sex Hormones in Neurodegenerative Processes and Diseases. Rijeka: IntechOpen; 2017. poglavlje 1.
207. Lucas-Herald AK, Alves-Lopes R, Montezano AC, Ahmed SF, Touyz RM. Genomic and non-genomic effects of androgens in the cardiovascular system: clinical implications. *Clin Sci (Lond).* 2017;131(13):1405-18.
208. Haas D, White SN, Lutz LB, Rasar M, Hammes SR. The Modulator of Nongenomic Actions of the Estrogen Receptor (MNAR) Regulates Transcription-Independent Androgen Receptor-Mediated Signaling: Evidence that MNAR Participates in G Protein-Regulated Meiosis in *Xenopus laevis* Oocytes. *Molecular Endocrinology.* 2005;19(8):2035-46.
209. Kang HY, Cho CL, Huang KL, Wang JC, Hu YC, Lin HK, i sur. Nongenomic androgen activation of phosphatidylinositol 3-kinase/Akt signaling pathway in MC3T3-E1 osteoblasts. *J Bone Miner Res.* 2004;19(7):1181-90.
210. Gill A, Jamnongjit M, Hammes SR. Androgens promote maturation and signaling in mouse oocytes independent of transcription: a release of inhibition model for mammalian oocyte meiosis. *Mol Endocrinol.* 2004;18(1):97-104.
211. Papakonstanti EA, Kampa M, Castanas E, Stournaras C. A Rapid, Nongenomic, Signaling Pathway Regulates the Actin Reorganization Induced by Activation of Membrane Testosterone Receptors. *Molecular Endocrinology.* 2003;17(5):870-81.
212. Lamont KR, Tindall DJ. Minireview: Alternative activation pathways for the androgen receptor in prostate cancer. *Mol Endocrinol.* 2011;25(6):897-907.
213. Wang C, Liu Y, Cao JM. G protein-coupled receptors: extranuclear mediators for the non-genomic actions of steroids. *Int J Mol Sci.* 2014;15(9):15412-25.
214. Pi M, Parrill AL, Quarles LD. GPRC6A mediates the non-genomic effects of steroids. *J Biol Chem.* 2010;285(51):39953-64.
215. Ye R, Pi M, Nooh MM, Bahout SW, Quarles LD. Human GPRC6A Mediates Testosterone-Induced Mitogen-Activated Protein Kinases and mTORC1 Signaling in Prostate Cancer Cells. *Mol Pharmacol.* 2019;95(5):563-72.
216. Hatzoglou A, Kampa M, Kogia C, Charalampopoulos I, Theodoropoulos PA, Anezinis P, i sur. Membrane androgen receptor activation induces apoptotic regression of human prostate cancer cells in vitro and in vivo. *J Clin Endocrinol Metab.* 2005;90(2):893-903.
217. Oury F, Sumara G, Sumara O, Ferron M, Chang H, Smith CE, i sur. Endocrine regulation of male fertility by the skeleton. *Cell.* 2011;144(5):796-809.
218. Weigel NL, Zhang Y. Ligand-independent activation of steroid hormone receptors. *J Mol Med (Berl).* 1998;76(7):469-79.

219. Ueda T, Mawji NR, Bruchofsky N, Sadar MD. Ligand-independent Activation of the Androgen Receptor by Interleukin-6 and the Role of Steroid Receptor Coactivator-1 in Prostate Cancer Cells. *Journal of Biological Chemistry*. 2002;277(41):38087-94.
220. Hobisch A, Eder IE, Putz T, Horninger W, Bartsch G, Klocker H, et al. Interleukin-6 regulates prostate-specific protein expression in prostate carcinoma cells by activation of the androgen receptor. *Cancer Res*. 1998;58(20):4640-5.
221. Greenspan F, Gardner D, Greenspan F, Gardner D. Appendix: normal hormone reference ranges. *Basic and Clinical Endocrinology*. 2004;7:925-6.
222. Yu Z, Jiao Y, Zhao Y, Gu W. Level of Estrogen in Females-The Different Impacts at Different Life Stages. *J Pers Med*. 2022;12(12).
223. Melmed S, Polonsky KS, Larsen PR, Kronenberg HM. *Williams textbook of endocrinology* E-Book: Elsevier Health Sciences; 2015. Dostupno na: <https://www.ncbi.nlm.nih.gov/pmc/articles/PMC6586758/>. [Pristupljeno 25.srpnja 2023]
224. Hansen M. Female hormones: do they influence muscle and tendon protein metabolism? *Proceedings of the Nutrition Society*. 2018;77(1):32-41.
225. Charlton WP, Coslett-Charlton LM, Ciccotti MG. Correlation of estradiol in pregnancy and anterior cruciate ligament laxity. *Clinical Orthopaedics and Related Research*®. 2001;387:165-70.
226. Kumar P, Magon N. Hormones in pregnancy. *Niger Med J*. 2012;53(4):179-83.
227. Prior JC. Ovarian aging and the perimenopausal transition: the paradox of endogenous ovarian hyperstimulation. *Endocrine*. 2005;26:297-300.
228. Samavat H, Kurzer MS. Estrogen metabolism and breast cancer. *Cancer Lett*. 2015;356(2 Pt A):231-43.
229. Simpson ER. Sources of estrogen and their importance. *J Steroid Biochem Mol Biol*. 2003;86(3-5):225-30.
230. Carreau S, Bouraima-Lelong H, Delalande C. Estrogens in male germ cells. *Spermatogenesis*. 2011;1(2):90-4.
231. Cooke PS, Nanjappa MK, Ko C, Prins GS, Hess RA. Estrogens in Male Physiology. *Physiological Reviews*. 2017;97(3):995-1043.
232. Decaroli MC, Rochira V. Aging and sex hormones in males. *Virulence*. 2017;8(5):545-70.
233. Gruber CJ, Tschugguel W, Schneeberger C, Huber JC. Production and actions of estrogens. *N Engl J Med*. 2002;346(5):340-52.
234. Iorga A, Cunningham CM, Moazeni S, Ruffenach G, Umar S, Eghbali M. The protective role of estrogen and estrogen receptors in cardiovascular disease and the controversial use of estrogen therapy. *Biol Sex Differ*. 2017;8(1):33.

235. Straub RH. The complex role of estrogens in inflammation. *Endocr Rev.* 2007;28(5):521-74.
236. Sherwin BB. Estrogen and cognitive functioning in women. *Endocr Rev.* 2003;24(2):133-51.
237. Lasiuk GC, Hegadoren KM. The effects of estradiol on central serotonergic systems and its relationship to mood in women. *Biol Res Nurs.* 2007;9(2):147-60.
238. Lombardi G, Zarrilli S, Colao A, Paesano L, Di Somma C, Rossi F, i sur. Estrogens and health in males. *Mol Cell Endocrinol.* 2001;178(1-2):51-5.
239. Schulster M, Bernie AM, Ramasamy R. The role of estradiol in male reproductive function. *Asian J Androl.* 2016;18(3):435-40.
240. Rubinow KB. Estrogens and Body Weight Regulation in Men. *Adv Exp Med Biol.* 2017;1043:285-313.
241. Menazza S, Murphy E. The Expanding Complexity of Estrogen Receptor Signaling in the Cardiovascular System. *Circ Res.* 2016;118(6):994-1007.
242. Fuentes N, Silveyra P. Estrogen receptor signaling mechanisms. *Adv Protein Chem Struct Biol.* 2019;116:135-70.
243. Paterni I, Granchi C, Katzenellenbogen JA, Minutolo F. Estrogen receptors alpha (ER α) and beta (ER β): Subtype-selective ligands and clinical potential. *Steroids.* 2014;90:13-29.
244. Böttner M, Thelen P, Jarry H. Estrogen receptor beta: tissue distribution and the still largely enigmatic physiological function. *J Steroid Biochem Mol Biol.* 2014;139:245-51.
245. Matthews J, Gustafsson JA. Estrogen signaling: a subtle balance between ER alpha and ER beta. *Mol Interv.* 2003;3(5):281-92.
246. Medzikovic L, Aryan L, Eghbali M. Connecting sex differences, estrogen signaling, and microRNAs in cardiac fibrosis. *J Mol Med (Berl).* 2019;97(10):1385-98.
247. Hall JM, Couse JF, Korach KS. The multifaceted mechanisms of estradiol and estrogen receptor signaling. *J Biol Chem.* 2001;276(40):36869-72.
248. Revankar CM, Cimino DF, Sklar LA, Arterburn JB, Prossnitz ER. A transmembrane intracellular estrogen receptor mediates rapid cell signaling. *Science.* 2005;307(5715):1625-30.
249. Vrtačnik P, Ostanek B, Mencej-Bedrač S, Marc J. The many faces of estrogen signaling. *Biochem Med (Zagreb).* 2014;24(3):329-42.
250. Stice JP, Knowlton AA. Estrogen, NFkappaB, and the heat shock response. *Mol Med.* 2008;14(7-8):517-27.
251. Marino M, Galluzzo P, Ascenzi P. Estrogen signaling multiple pathways to impact gene transcription. *Curr Genomics.* 2006;7(8):497-508.
252. O'Malley BW. A Life-Long Search for the Molecular Pathways of Steroid Hormone Action. *Molecular Endocrinology.* 2005;19(6):1402-11.

253. Le Dily F, Vidal E, Cuartero Y, Quilez J, Nacht AS, Vicent GP, i sur. Hormone-control regions mediate steroid receptor-dependent genome organization. *Genome Res.* 2019;29(1):29-39.
254. O'Lone R, Frith MC, Karlsson EK, Hansen U. Genomic targets of nuclear estrogen receptors. *Mol Endocrinol.* 2004;18(8):1859-75.
255. Björnström L, Sjöberg M. Mechanisms of estrogen receptor signaling: convergence of genomic and nongenomic actions on target genes. *Mol Endocrinol.* 2005;19(4):833-42.
256. Wang MM, Traystman RJ, Hurn PD, Liu T. Non-classical regulation of estrogen receptor-alpha by ICI182,780. *J Steroid Biochem Mol Biol.* 2004;92(1-2):51-62.
257. Heldring N, Pike A, Andersson S, Matthews J, Cheng G, Hartman J, i sur. Estrogen receptors: how do they signal and what are their targets. *Physiol Rev.* 2007;87(3):905-31.
258. Filardo EJ, Thomas P. Minireview: G protein-coupled estrogen receptor-1, GPER-1: its mechanism of action and role in female reproductive cancer, renal and vascular physiology. *Endocrinology.* 2012;153(7):2953-62.
259. Nilsson S, Mäkelä S, Treuter E, Tujague M, Thomsen J, Andersson G, i sur. Mechanisms of estrogen action. *Physiol Rev.* 2001;81(4):1535-65.
260. Fuentes N, Silveyra P. Chapter Three - Estrogen receptor signaling mechanisms. U: Donev R, ur. *Advances in Protein Chemistry and Structural Biology.* 116: Academic Press; 2019. str. 135-70.
261. Wickham LA, Gao J, Toda I, Rocha EM, Ono M, Sullivan DA. Identification of androgen, estrogen and progesterone receptor mRNAs in the eye. *Acta Ophthalmol Scand.* 2000;78(2):146-53.
262. Smith RE, Taylor CR, Rao NA, Young LL, Rife LL. Immunohistochemical identification of androgen receptors in human lacrimal glands. *Curr Eye Res.* 1999;18(4):300-9.
263. Spelsberg H, Klueppel M, Reinhard T, Glaeser M, Niederacher D, Beckmann MW, i sur. Detection of oestrogen receptors (ER) alpha and beta in conjunctiva, lacrimal gland, and tarsal plates. *Eye (Lond).* 2004;18(7):729-33.
264. Gligorijevic J, Krstic M, Babić G. Immunohistochemical detection of estrogen and progesterone receptors in the human lacrimal gland. *Archives of Biological Sciences.* 2011;63.
265. Sullivan DA, Krenzer KL, Sullivan BD, Tolls DB, Toda I, Dana MR. Does androgen insufficiency cause lacrimal gland inflammation and aqueous tear deficiency? *Invest Ophthalmol Vis Sci.* 1999;40(6):1261-5.
266. Sullivan DA. Tearful relationships? Sex, hormones, the lacrimal gland, and aqueous-deficient dry eye. *Ocul Surf.* 2004;2(2):92-123.
267. Konttinen YT, Porola P, Konttinen L, Laine M, Poduval P. Immunohistopathology of Sjögren's syndrome. *Autoimmun Rev.* 2006;6(1):16-20.

268. Nikolov NP, Illei GG. Pathogenesis of Sjögren's syndrome. *Curr Opin Rheumatol.* 2009;21(5):465-70.
269. Ono M, Rocha FJ, Sullivan DA. Immunocytochemical location and hormonal control of androgen receptors in lacrimal tissues of the female MRL/Mp-lpr/lpr mouse model of Sjögren's syndrome. *Exp Eye Res.* 1995;61(6):659-66.
270. Khandelwal P, Liu S, Sullivan DA. Androgen regulation of gene expression in human meibomian gland and conjunctival epithelial cells. *Mol Vis.* 2012;18:1055-67.
271. Richards SM, Liu M, Jensen RV, Schirra F, Yamagami H, Lombardi MJ, i sur. Androgen regulation of gene expression in the mouse lacrimal gland. *J Steroid Biochem Mol Biol.* 2005;96(5):401-13.
272. Ranganathan V, De PK. Androgens and estrogens markedly inhibit expression of a 20-kDa major protein in hamster exorbital lacrimal gland. *Biochem Biophys Res Commun.* 1995;208(1):412-7.
273. Toda I, Wickham LA, Sullivan DA. Gender and androgen treatment influence the expression of proto-oncogenes and apoptotic factors in lacrimal and salivary tissues of MRL/lpr mice. *Clin Immunol Immunopathol.* 1998;86(1):59-71.
274. Haendler B, Toda I, Sullivan DA, Schleuning WD. Expression of transcripts for cysteine-rich secretory proteins (CRISPs) in the murine lacrimal gland. *J Cell Physiol.* 1999;178(3):371-8.
275. Gao J, Lambert RW, Wickham LA, Banting G, Sullivan DA. Androgen control of secretory component mRNA levels in the rat lacrimal gland. *J Steroid Biochem Mol Biol.* 1995;52(3):239-49.
276. Richards SM, Yamagami H, Schirra F, Suzuki T, Jensen RV, Sullivan DA. Sex-related effect on gene expression in the mouse meibomian gland. *Curr Eye Res.* 2006;31(2):119-28.
277. Richards SM, Liu M, Sullivan BD, Sullivan DA. Gender-related differences in gene expression of the lacrimal gland. *Adv Exp Med Biol.* 2002;506(Pt A):121-7.
278. Rocha FJ, Wickham LA, Pena JD, Gao J, Ono M, Lambert RW, i sur. Influence of gender and the endocrine environment on the distribution of androgen receptors in the lacrimal gland. *J Steroid Biochem Mol Biol.* 1993;46(6):737-49.
279. Wickham LA, Rocha EM, Gao J, Krenzer KL, da Silveira LA, Toda I, i sur. Identification and hormonal control of sex steroid receptors in the eye. *Adv Exp Med Biol.* 1998;438:95-100.
280. Sullivan DA. Sex hormones and Sjögren's syndrome. *J Rheumatol Suppl.* 1997;50:17-32.
281. Arakaki R, Ishimaru N, Hayashi Y. Immunotherapeutic targets in estrogen deficiency-dependent Sjögren's syndrome-related manifestations. *Immunotherapy.* 2010;2(3):339-46.
282. Konttinen YT, Fuellen G, Bing Y, Porola P, Stegaev V, Trokovic N, i sur. Sex steroids in Sjögren's syndrome. *Journal of Autoimmunity.* 2012;39(1):49-56.

283. Ishimaru N, Arakaki R, Watanabe M, Kobayashi M, Miyazaki K, Hayashi Y. Development of Autoimmune Exocrinopathy Resembling Sjögren's Syndrome in Estrogen-Deficient Mice of Healthy Background. *The American Journal of Pathology*. 2003;163(4):1481-90.
284. Richards SM, Jensen RV, Liu M, Sullivan BD, Lombardi MJ, Rowley P, i sur. Influence of sex on gene expression in the mouse lacrimal gland. *Experimental eye research*. 2006;82(1):13-23.
285. Sato EH, Sullivan DA. Comparative influence of steroid hormones and immunosuppressive agents on autoimmune expression in lacrimal glands of a female mouse model of Sjögren's syndrome. *Invest Ophthalmol Vis Sci*. 1994;35(5):2632-42.
286. Rahimi Darabad R, Suzuki T, Richards SM, Jakobiec FA, Zakka FR, Barabino S, i sur. Does estrogen deficiency cause lacrimal gland inflammation and aqueous-deficient dry eye in mice? *Experimental Eye Research*. 2014;127:153-60.
287. Affinito P, Di Spiezio Sardo A, Di Carlo C, Sammartino A, Tommaselli GA, Bifulco G, i sur. Effects of hormone replacement therapy on ocular function in postmenopause. *Menopause*. 2003;10(5):482-7.
288. Feng Y, Feng G, Peng S, Li H. The effects of hormone replacement therapy on dry eye syndromes evaluated by Schirmer test depend on patient age. *Cont Lens Anterior Eye*. 2016;39(2):124-7.
289. Chen SP, Massaro-Giordano G, Pistilli M, Schreiber CA, Bunya VY. Tear osmolarity and dry eye symptoms in women using oral contraception and contact lenses. *Cornea*. 2013;32(4):423-8.
290. Mathers WD, Stovall D, Lane JA, Zimmerman MB, Johnson S. Menopause and tear function: the influence of prolactin and sex hormones on human tear production. *Cornea*. 1998;17(4):353-8.
291. Sullivan DA, Kelleher RS, Vaerman JP, Hann LE. Androgen regulation of secretory component synthesis by lacrimal gland acinar cells in vitro. *J Immunol*. 1990;145(12):4238-44.
292. Tokatli MR, Sisti LG, Marziali E, Nachira L, Rossi MF, Amantea C, i sur. Hormones and Sex-Specific Medicine in Human Physiopathology. *Biomolecules*. 2022;12(3):413.
293. Sivapathasundharam B, Prabhakar M. Sexual dimorphism. *Journal of Oral and Maxillofacial Pathology*. 2019;23(1):152-3.
294. Lau ES, Binek A, Parker SJ, Shah SH, Zanni MV, Van Eyk JE, i sur. Sexual Dimorphism in Cardiovascular Biomarkers: Clinical and Research Implications. *Circulation Research*. 2022;130(4):578-92.
295. Institute of Medicine Committee on Understanding the Biology of S, Gender D. *The National Academies Collection: Reports funded by National Institutes of Health*. U: Wilemann

TM, Pardue ML, ur. Exploring the Biological Contributions to Human Health: Does Sex Matter? Washington (DC): National Academies Press (US)

Copyright 2001 by the National Academy of Sciences. All rights reserved.; 2001.

296. Pinkstaff CA. Salivary gland sexual dimorphism: a brief review. *Eur J Morphol.* 1998;36 Suppl:31-4.

297. Bardin CW, Catterall JF. Testosterone: a major determinant of extragenital sexual dimorphism. *Science.* 1981;211(4488):1285-94.

298. Rigby N, Kulathinal RJ. Genetic Architecture of Sexual Dimorphism in Humans. *J Cell Physiol.* 2015;230(10):2304-10.

299. Chelsea MB. The Evolution of Sexual Dimorphism: Understanding Mechanisms of Sexual Shape Differences. U: Hiroshi M, ur. *Sexual Dimorphism.* Rijeka: IntechOpen; 2013. poglavlje 1.

300. Ralls K, Mesnick S. Sexual Dimorphism. In: Perrin WF, Würsig B, Thewissen JGM, editors. *Encyclopedia of Marine Mammals (Second Edition).* London: Academic Press; 2009. str. 1005-11.

301. Maan ME, Seehausen O. Ecology, sexual selection and speciation. *Ecology Letters.* 2011;14(6):591-602.

302. Gates K, Sandoval-Castillo J, Brauer CJ, Unmack PJ, Laporte M, Bernatchez L, i sur. Environmental selection, rather than neutral processes, best explain regional patterns of diversity in a tropical rainforest fish. *Heredity.* 2023.

303. Andersson M, Iwasa Y. Sexual selection. *Trends in Ecology & Evolution.* 1996;11(2):53-8.

304. Leivers S, Rhodes G, Simmons LW. Sperm competition in humans: mate guarding behavior negatively correlates with ejaculate quality. *PLoS One.* 2014;9(9):e108099.

305. M C. The Evolution of Sexual Dimorphism: Understanding Mechanisms of Sexual Shape Differences. InTech; 2013. Dostupno na: <http://dx.doi.org/10.5772/55154>. [Pristupljeno 25.srpnja 2023.]

306. Brown GR, Laland KN, Mulder MB. Bateman's principles and human sex roles. *Trends in Ecology & Evolution.* 2009;24(6):297-304.

307. Goss RJ. *Deer Antlers: Regeneration, Function and Evolution:* Elsevier Science; 2012.

308. Andersson M. Female choice selects for extreme tail length in a widowbird. *Nature.* 1982;299(5886):818-20.

309. Fisher RA. *The genetical theory of natural selection: a complete variorum edition:* Oxford University Press; 1999.

310. Mai LL. *The Cambridge Dictionary of human biology and evolution:* Cambridge ; New York : Cambridge University Press, 2005.; 2005.

311. Renner SS, Ricklefs RE. Dioecy and Its Correlates in the Flowering Plants. *American Journal of Botany*. 1995;82(5):596-606.
312. Behnke HD, Lüttge U, Esser K, Kadereit JW, Runge M. *Progress in Botany / Fortschritte der Botanik: Structural Botany Physiology Genetics Taxonomy Geobotany / Struktur Physiologie Genetik Systematik Geobotanik*: Springer Berlin Heidelberg; 1996.
313. Geber MA, Dawson TE, Delph LF, ur. *Gender and Sexual Dimorphism in Flowering Plants*. Springer Berlin Heidelberg; 1999.
314. Friedman J, Barrett SCH. Wind of change: new insights on the ecology and evolution of pollination and mating in wind-pollinated plants. *Annals of Botany*. 2009;103(9):1515-27.
315. Kuo C-Y, Lin Y-T, Lin Y-S. Sexual size and shape dimorphism in an agamid lizard, *Japalura swinhonis* (Squamata: Lacertilia: Agamidae). *Zoological Studies*. 2009;48(3):351-61.
316. Bell RC, Zamudio KR. Sexual dichromatism in frogs: natural selection, sexual selection and unexpected diversity. *Proceedings of the Royal Society B: Biological Sciences*. 2012;279(1748):4687-93.
317. Salthe S, Duellman W, Vial J. *Evolutionary biology of the anurans. Quantitative constraints associated with reproductive mode in anurans*: University of Missouri Press Columbia; 1973. p. 229-49.
318. Shine R. Sexual selection and sexual dimorphism in the Amphibia. *Copeia*. 1979:297-306.
319. Rensch B. Die Abhängigkeit der relativen Sexualdifferenz von der Körpergröße. *Bonner Zoologische Beiträge*. 1950;1:58-69.
320. Székely T, Freckleton RP, Reynolds JD. Sexual selection explains Rensch's rule of size dimorphism in shorebirds. *Proc Natl Acad Sci U S A*. 2004;101(33):12224-7.
321. Gordon AD. Scaling of Size and Dimorphism in Primates II: Macroevolution. *International Journal of Primatology*. 2006;27(1):63-105.
322. Wilder S, Rypstra A, Elgar M. The Importance of Ecological and Phylogenetic Conditions for the Occurrence and Frequency of Sexual Cannibalism. 402009, str. 21-39.
323. Berns CM, Romero-Lopez AA, Benitez HA, Ozawa H. *Sexual Dimorphism*: DI Press; 2022.
324. Lou Y, Chen L, Zhao Q, Møller AP, Fang Y, Sun Y. Sexual dichromatism and assortative mating by multiple plumage color traits in wild Chestnut Thrush. *Avian Research*. 2022;13:100033.
325. Bartlett TQ, Light LEO. Sexual Dichromatism. *The International Encyclopedia of Primatology*, str. 1-2.
326. Stewart MM. *Amphibians of Malawi*: State University Of New York Press. 1967.
327. Bell RC, Zamudio KR. Sexual dichromatism in frogs: natural selection, sexual selection and unexpected diversity. *Proc Biol Sci*. 2012;279(1748):4687-93.

328. Cunha M, Macedo N, Wilson J, Rosenqvist G, Berglund A, Monteiro N. Reduced sexual size dimorphism in a pipefish population where males do not prefer larger females. *Ecol Evol.* 2019;9(22):12826-35.
329. Mobley KB, Morrongiello JR, Warr M, Bray DJ, Wong BBM. Female ornamentation and the fecundity trade - off in a sex - role reversed pipefish. *Ecology and Evolution.* 2018;8(18):9516-25.
330. Gray H, Lewis WH. *Anatomy of the human body.* Twentieth edition, thoroughly revised and re-edited ed. Philadelphia: Lea & Febiger Philadelphia; 1918.
331. Miedema B. The active female. Health issues throughout the lifespan. *Can Fam Physician.* 2008;54(7):1025-6.
332. Holloway JB, Gater DA, Ritchie M, Gilstrap L, Stoessel L, Todd J, i sur. Strength training for female athletes: A position paper: Part I. *National Strength & Conditioning Association Journal.* 1989;11:43-51.
333. Wells JC. Sexual dimorphism of body composition. *Best Pract Res Clin Endocrinol Metab.* 2007;21(3):415-30.
334. Legato MJ. Gender-specific medicine in the genomic era. *Clin Sci (Lond).* 2016;130(1):1-7.
335. Boulet N, Briot A, Galitzky J, Bouloumié A. The Sexual Dimorphism of Human Adipose Depots. *Biomedicines.* 2022;10(10).
336. Laurent M, Antonio L, Sinnesael M, Dubois V, Gielen E, Classens F, i sur. Androgens and estrogens in skeletal sexual dimorphism. *Asian J Androl.* 2014;16(2):213-22.
337. Riggs BL, Melton lii LJ, 3rd, Robb RA, Camp JJ, Atkinson EJ, Peterson JM, i sur. Population-based study of age and sex differences in bone volumetric density, size, geometry, and structure at different skeletal sites. *J Bone Miner Res.* 2004;19(12):1945-54.
338. Seeman E. Sexual Dimorphism in Skeletal Size, Density, and Strength. *The Journal of Clinical Endocrinology & Metabolism.* 2001;86(10):4576-84.
339. Callewaert F, Sinnesael M, Gielen E, Boonen S, Vanderschueren D. Skeletal sexual dimorphism: relative contribution of sex steroids, GH-IGF1, and mechanical loading. *J Endocrinol.* 2010;207(2):127-34.
340. Best KC, Garvin HM, Cabo LL. An Investigation into the Relationship between Human Cranial and Pelvic Sexual Dimorphism. *Journal of Forensic Sciences.* 2018;63(4):990-1000.
341. Correia H, Balseiro S, De Areia M. Sexual dimorphism in the human pelvis: Testing a new hypothesis. *HOMO.* 2005;56(2):153-60.
342. Kleisner K, Tureček P, Roberts SC, Havlíček J, Valentova JV, Akoko RM, i sur. How and why patterns of sexual dimorphism in human faces vary across the world. *Sci Rep.* 2021;11(1):5978.

343. Teodoru-Raghina D, Perlea P, Marinescu M. Forensic anthropology from skeletal remains to CT scans: a review on sexual dimorphism of human skull. *Romanian Journal of Legal Medicine*. 2017;25(3):287-92.
344. Burns KR. *Forensic Anthropology Training Manual*. (3rd ed.). Routledge. <https://doi.org/10.4324/97813156641632015>.
345. Coquerelle M, Bookstein FL, Braga J, Halazonetis DJ, Weber GW, Mitteroecker P. Sexual dimorphism of the human mandible and its association with dental development. *American journal of physical anthropology*. 2011;145(2):192-202.
346. Bejdová Š, Krajíček V, Velemínská J, Horák M, Velemínský P. Changes in the sexual dimorphism of the human mandible during the last 1200 years in Central Europe. *HOMO*. 2013;64(6):437-53.
347. Petaros A, Garvin HM, Sholts SB, Schlager S, Wärmländer S. Sexual dimorphism and regional variation in human frontal bone inclination measured via digital 3D models. *Leg Med (Tokyo)*. 2017;29:53-61.
348. Schwartz GT, Dean MC. Sexual dimorphism in modern human permanent teeth. *Am J Phys Anthropol*. 2005;128(2):312-7.
349. Bastir M, Godoy P, Rosas A. Common features of sexual dimorphism in the cranial airways of different human populations. *Am J Phys Anthropol*. 2011;146(3):414-22.
350. LoMauro A, Aliverti A. Sex differences in respiratory function. *Breathe*. 2018;14(2):131-40.
351. White DP, Lombard RM, Cadieux RJ, Zwillich CW. Pharyngeal resistance in normal humans: influence of gender, age, and obesity. *J Appl Physiol (1985)*. 1985;58(2):365-71.
352. Kahane JC. A morphological study of the human prepubertal and pubertal larynx. *American Journal of Anatomy*. 1978;151(1):11-9.
353. Hirose H. Investigating the physiology of laryngeal structures. *The handbook of phonetic sciences*. 2010;2:130-52.
354. Brooks LJ, Byard PJ, Helms RC, Fouke JM, Strohl KP. Relationship between lung volume and tracheal area as assessed by acoustic reflection. *J Appl Physiol (1985)*. 1988;64(3):1050-4.
355. Sheel AW, Dominelli PB, Molgat-Seon Y. Revisiting dysanapsis: sex-based differences in airways and the mechanics of breathing during exercise. *Exp Physiol*. 2016;101(2):213-8.
356. Silveyra P, Fuentes N, Rodriguez Bauza DE. Sex and Gender Differences in Lung Disease. *Adv Exp Med Biol*. 2021;1304:227-58.
357. Migeon BR. X-linked diseases: susceptible females. *Genetics in Medicine*. 2020;22(7):1156-74.

358. Sampathkumar NK, Bravo JI, Chen Y, Danthi PS, Donahue EK, Lai RW, i sur. Widespread sex dimorphism in aging and age-related diseases. *Human Genetics*. 2020;139(3):333-56.
359. Rochelle TL. Masculinity, health behavior, and age: An examination of Hong Kong Chinese men. *Psychology of Men & Masculinity*. 2015;16(3):294.
360. Manuel RSJ, Liang Y. Sexual dimorphism in immunometabolism and autoimmunity: Impact on personalized medicine. *Autoimmun Rev*. 2021;20(4):102775.
361. Jaillon S, Berthenet K, Garlanda C. Sexual Dimorphism in Innate Immunity. *Clin Rev Allergy Immunol*. 2019;56(3):308-21.
362. Ortona E, Pierdominici M, Maselli A, Veroni C, Aloisi F, Shoenfeld Y. Sex-based differences in autoimmune diseases. *Ann Ist Super Sanita*. 2016;52(2):205-12.
363. Taneja V. Sexual dimorphism, aging and immunity. *Vitam Horm*. 2021;115:367-99.
364. Rubtsova K, Marrack P, Rubtsov AV. Sexual dimorphism in autoimmunity. *J Clin Invest*. 2015;125(6):2187-93.
365. Ngo ST, Steyn FJ, McCombe PA. Gender differences in autoimmune disease. *Front Neuroendocrinol*. 2014;35(3):347-69.
366. Gay L, Melenotte C, Lakbar I, Mezouar S, Devaux C, Raoult D, i sur. Sexual Dimorphism and Gender in Infectious Diseases. *Front Immunol*. 2021;12:698121.
367. Shepherd R, Cheung AS, Pang K, Saffery R, Novakovic B. Sexual Dimorphism in Innate Immunity: The Role of Sex Hormones and Epigenetics. *Front Immunol*. 2020;11:604000.
368. Park H-J, Choi J-M. Sex-specific regulation of immune responses by PPARs. *Experimental & Molecular Medicine*. 2017;49(8):e364-e.
369. Leone VA, Cham CM, Chang EB. Diet, gut microbes, and genetics in immune function: can we leverage our current knowledge to achieve better outcomes in inflammatory bowel diseases? *Current Opinion in Immunology*. 2014;31:16-23.
370. McCombe PA, Greer JM, Mackay IR. Sexual dimorphism in autoimmune disease. *Curr Mol Med*. 2009;9(9):1058-79.
371. Dart A. Sexual dimorphism in cancer. *Nature Reviews Cancer*. 2020;20(11):627-.
372. Clocchiatti A, Cora E, Zhang Y, Dotto GP. Sexual dimorphism in cancer. *Nature Reviews Cancer*. 2016;16(5):330-9.
373. Brooks YS, Ostano P, Jo S-H, Dai J, Getsios S, Dziunycz P, i sur. Multifactorial ER β and NOTCH1 control of squamous differentiation and cancer. *Journal of Clinical Investigation*. 2014;124(5):2260-76.
374. Guinee DG, Jr., Travis WD, Trivers GE, Benedetti VMGD, Cawley H, Welsh JA, i sur. Gender comparisons in human lung cancer: analysis of p53 mutations, anti-p53 serum antibodies and C-erbB-2 expression. *Carcinogenesis*. 1995;16(5):993-1002.

375. Faria CC, Peixoto MS, Carvalho DP, Fortunato RS. The Emerging Role of Estrogens in Thyroid Redox Homeostasis and Carcinogenesis. *Oxidative Medicine and Cellular Longevity*. 2019;2019:2514312.
376. Fortunato RS, Braga WM, Ortenzi VH, Rodrigues DC, Andrade BM, Miranda-Alves L, i sur. Sexual dimorphism of thyroid reactive oxygen species production due to higher NADPH oxidase 4 expression in female thyroid glands. *Thyroid*. 2013;23(1):111-9.
377. MacMaster FP, Keshavan M, Mirza Y, Carrey N, Upadhyaya AR, El-Sheikh R, i sur. Development and sexual dimorphism of the pituitary gland. *Life Sciences*. 2007;80(10):940-4.
378. Oyola MG, Handa RJ. Hypothalamic–pituitary–adrenal and hypothalamic–pituitary–gonadal axes: sex differences in regulation of stress responsivity. *Stress*. 2017;20(5):476-94.
379. Moreira-Filho CA, Bando SY, Bertonha FB, Ferreira LR, Vinhas CF, Oliveira LHB, i sur. Minipuberty and Sexual Dimorphism in the Infant Human Thymus. *Sci Rep*. 2018;8(1):13169.
380. Aspinall R, Andrew D. Gender-related differences in the rates of age associated thymic atrophy. *Dev Immunol*. 2001;8(2):95-106.
381. Kohn DT, Kopchick JJ. Growth hormone receptor antagonists. *Minerva Endocrinol*. 2002;27(4):287-98.
382. Lyraki R, Schedl A. The Sexually Dimorphic Adrenal Cortex: Implications for Adrenal Disease. *Int J Mol Sci*. 2021;22(9).
383. Masi AT, Rehman AA, Jorgenson LC, Smith JM, Aldag JC. Sexual Dimorphisms of Adrenal Steroids, Sex Hormones, and Immunological Biomarkers and Possible Risk Factors for Developing Rheumatoid Arthritis. *Int J Endocrinol*. 2015;2015:929246.
384. Rehman KS, Carr BR. Sex differences in adrenal androgens. *Semin Reprod Med*. 2004;22(4):349-60.
385. Srivastava A, Wang J, Zhou H, Melvin JE, Wong DT. Age and gender related differences in human parotid gland gene expression. *Archives of Oral Biology*. 2008;53(11):1058-70.
386. Inoue H, Ono K, Masuda W, Morimoto Y, Tanaka T, Yokota M, i sur. Gender difference in unstimulated whole saliva flow rate and salivary gland sizes. *Archives of Oral Biology*. 2006;51(12):1055-60.
387. Chen X, Sullivan BD, Darabad RR, Liu S, Kam WR, Sullivan DA. Are BALB/c Mice Relevant Models for Understanding Sex-Related Differences in Gene Expression in the Human Meibomian Gland? *Cornea*. 2019;38(12):1554-62.
388. Chew CKS, Hykin PG, Jansweijer C, Dikstein S, Tiffany JM, Bron AJ. The casual level of meibomian lipids in humans. *Current Eye Research*. 1993;12(3):255-9.
389. Shine W, Aronowicz J, Butovich I, McCulley J. Sex Differences in Meibomian Gland Triglycerides. *Investigative Ophthalmology & Visual Science*. 2005;46(13):4472-.

390. Clegg DJ, Mauvais-Jarvis F. An integrated view of sex differences in metabolic physiology and disease. *Mol Metab.* 2018;15:1-2.
391. Varlamov O, Bethea CL, Roberts CT, Jr. Sex-specific differences in lipid and glucose metabolism. *Front Endocrinol (Lausanne).* 2014;5:241.
392. Mauvais-Jarvis F, Clegg DJ, Hevener AL. The role of estrogens in control of energy balance and glucose homeostasis. *Endocr Rev.* 2013;34(3):309-38.
393. Faulkner JL, Belin De Chantemèle EJ. Sex hormones, aging and cardiometabolic syndrome. *Biology of Sex Differences.* 2019;10(1).
394. Faulkner JL, Belin de Chantemèle EJ. Sex differences in mechanisms of hypertension associated with obesity. *Hypertension.* 2018;71(1):15-21.
395. Gerds E, Regitz-Zagrosek V. Sex differences in cardiometabolic disorders. *Nat Med.* 2019;25(11):1657-66.
396. Schiffer L, Kempegowda P, Arlt W, O'Reilly MW. Mechanisms in endocrinology: the sexually dimorphic role of androgens in human metabolic disease. *European journal of endocrinology.* 2017;177(3):R125-R43.
397. Soria-Jasso LE, Cariño-Cortés R, Muñoz-Pérez VM, Pérez-Hernández E, Pérez-Hernández N, Fernández-Martínez E. Beneficial and Deleterious Effects of Female Sex Hormones, Oral Contraceptives, and Phytoestrogens by Immunomodulation on the Liver. *Int J Mol Sci.* 2019;20(19).
398. Valodara AM, Sr KJ. Sexual Dimorphism in Drug Metabolism and Pharmacokinetics. *Curr Drug Metab.* 2019;20(14):1154-66.
399. Waxman DJ, Holloway MG. Sex Differences in the Expression of Hepatic Drug Metabolizing Enzymes. *Molecular Pharmacology.* 2009;76(2):215-28.
400. McEwen BS, Milner TA. Understanding the broad influence of sex hormones and sex differences in the brain. *J Neurosci Res.* 2017;95(1-2):24-39.
401. Gorski RA, Csernus VJ, Jacobson CD. SEXUAL DIMORPHISM IN THE PREOPTIC AREA. U: Flerkó B, Sétáló G, Tima L, ur. *Reproduction and Development: Pergamon*; 1981, str. 121-30.
402. Witelson S, Glezer I, Kigar D. Women have greater density of neurons in posterior temporal cortex. *The Journal of Neuroscience.* 1995;15(5):3418-28.
403. Witelson SF, Kigar DL. Neuroanatomical Aspects of Hemisphere Specialization in Humans. U: Ottoson D, ur. *Duality and Unity of the Brain: Unified Functioning and Specialisation of the Hemispheres.* London: Palgrave Macmillan UK; 1987, sr. 466-95.
404. Chekroud AM, Ward EJ, Rosenberg MD, Holmes AJ. Patterns in the human brain mosaic discriminate males from females. *Proc Natl Acad Sci U S A.* 2016;113(14):E1968.
405. Joel D, Persico A, Hänggi J, Pool J, Berman Z. Reply to Del Giudice i sur., Chekroud i sur., and Rosenblatt: Do brains of females and males belong to two distinct populations?

Proceedings of the National Academy of Sciences of the United States of America. 2016;113(14):E1969-70.

406. Ingalhalikar M, Smith A, Parker D, Satterthwaite TD, Elliott MA, Ruparel K, i sur. Sex differences in the structural connectome of the human brain. *Proc Natl Acad Sci U S A*. 2014;111(2):823-8.

407. Cahill L. Fundamental sex difference in human brain architecture. *Proc Natl Acad Sci U S A*. 2014;111(2):577-8.

408. Eliot L, Ahmed A, Khan H, Patel J. Dump the "dimorphism": Comprehensive synthesis of human brain studies reveals few male-female differences beyond size. *Neurosci Biobehav Rev*. 2021;125:667-97.

409. Joseph R. Fetal Brain Behavior and Cognitive Development. *Developmental Review*. 2000;20(1):81-98.

410. Xu M, Liang X, Ou J, Li H, Luo Y-j, Tan LH. Sex differences in functional brain networks for language. *Cerebral Cortex*. 2020;30(3):1528-37.

411. Yang Y, Tam F, Graham SJ, Sun G, Li J, Gu C, i sur. Men and women differ in the neural basis of handwriting. *Hum Brain Mapp*. 2020;41(10):2642-55.

412. Angelopoulou G, Meier EL, Kasselimis D, Pan Y, Tsolakopoulos D, Velonakis G, i sur. Investigating Gray and White Matter Structural Substrates of Sex Differences in the Narrative Abilities of Healthy Adults. *Frontiers in Neuroscience*. 2020;13.

413. Derntl B, Finkelmeyer A, Eickhoff S, Kellermann T, Falkenberg DI, Schneider F, i sur. Multidimensional assessment of empathic abilities: Neural correlates and gender differences. *Psychoneuroendocrinology*. 2010;35(1):67-82.

414. Ostatníková D, Lakatošová S, Babková J, Hodosy J, Celec P. Testosterone and the brain: from cognition to autism. *Physiol Res*. 2020;69(Suppl 3):S403-s19.

415. Berkley KJ. Sex differences in pain. *Behav Brain Sci*. 1997;20(3):371-80; discussion 435-513.

416. Kröner-Herwig B, Gaßmann J, Tromsdorf M, Zahrend E. The effects of sex and gender role on responses to pressure pain. *GMS Psycho-Social-Medicine*. 2012;9.

417. Medicine Io. Exploring the Biological Contributions to Human Health: Does Sex Matter? Wizemann TM, Pardue M-L, ur. Washington, DC: The National Academies Press; 2001. 288 p.

418. Tellefsen S, Morthen MK, Richards SM, Lieberman SM, Rahimi Darabad R, Kam WR, et al. Sex Effects on Gene Expression in Lacrimal Glands of Mouse Models of Sjögren Syndrome. *Invest Ophthalmol Vis Sci*. 2018;59(13):5599-614.

419. Williams RM, Singh J, Sharkey KA. Innervation and mast cells of the rat exorbital lacrimal gland: the effects of age. *Journal of the Autonomic Nervous System*. 1994;47(1):95-108.

420. El-Fadaly AB, El-Shaarawy EAA, Rizk AA, Nasralla MM, Shuaib DMA. Age-related alterations in the lacrimal gland of adult albino rat: A light and electron microscopic study. *Annals of Anatomy - Anatomischer Anzeiger*. 2014;196(5):336-51.
421. Ríos JD, Horikawa Y, Chen LL, Kublin CL, Hodges RR, Dartt DA, i sur. Age-dependent alterations in mouse exorbital lacrimal gland structure, innervation and secretory response. *Exp Eye Res*. 2005;80(4):477-91.
422. Draper CE, Adeghate EA, Singh J, Pallot DJ. Evidence to Suggest Morphological and Physiological Alterations of Lacrimal Gland Acini with Ageing. *Experimental Eye Research*. 1999;68(3):265-76.
423. Draper CE, Adeghate E, Lawrence PA, Pallot DJ, Garner A, Singh J. Age-related changes in morphology and secretory responses of male rat lacrimal gland. *J Auton Nerv Syst*. 1998;69(2-3):173-83.
424. Draper CE, Singh J, Adeghate E. Effects of age on morphology, protein synthesis and secretagogue-evoked secretory responses in the rat lacrimal gland. *Mol Cell Biochem*. 2003;248(1-2):7-16.
425. Sashima M, Hatakeyama S, Satoh M, Suzuki A. Harderianization is another sexual dimorphism of rat exorbital lacrimal gland. *Acta Anat (Basel)*. 1989;135(4):303-6.
426. Ferrara D, Monteforte R, Baccari GC, Minucci S, Chieffi G. Androgen and estrogen receptors expression in the rat exorbital lacrimal gland in relation to "harderianization". *Journal of Experimental Zoology Part A: Comparative Experimental Biology*. 2004;301A(4):297-306.
427. McClellan KA, Robertson FG, Kindblom J, Wennbo H, Törnell J, Bouchard B, i sur. Investigation of the role of prolactin in the development and function of the lacrimal and harderian glands using genetically modified mice. *Invest Ophthalmol Vis Sci*. 2001;42(1):23-30.
428. Ricciardi MP, Gesi M, Giannessi E, Soldani P, Stornelli MR, Lenzi P. Comparative analysis of senescent exorbital lacrimal glands in male and female albino rats. *J Submicrosc Cytol Pathol*. 2002;34(2):167-75.
429. Sullivan DA, Hann LE, Yee L, Allansmith MR. Age- and gender-related influence on the lacrimal gland and tears. *Acta Ophthalmol (Copenh)*. 1990;68(2):188-94.
430. Christensen F, Dam H. A sexual dimorphism of the harderian glands in hamsters. *Acta Physiol Scand*. 1953;27(4):332-6.
431. Sullivan DA, Jensen RV, Suzuki T, Richards SM. Do sex steroids exert sex-specific and/or opposite effects on gene expression in lacrimal and meibomian glands? *Mol Vis*. 2009;15:1553-72.
432. Chew CK, Hykin PG, Jansweijer C, Dikstein S, Tiffany JM, Bron AJ. The casual level of meibomian lipids in humans. *Curr Eye Res*. 1993;12(3):255-9.

433. Suzuki T, Richards SM, Liu S, Jensen RV, Sullivan DA. Influence of sex on gene expression in human corneal epithelial cells. *Mol Vis*. 2009;15:2554-69.
434. Sullivan DA, Hann LE. Hormonal influence on the secretory immune system of the eye: endocrine impact on the lacrimal gland accumulation and secretion of IgA and IgG. *J Steroid Biochem*. 1989;34(1-6):253-62.
435. Goto T, Klyce SD, Zheng X, Maeda N, Kuroda T, Ide C. Gender- and age-related differences in corneal topography. *Cornea*. 2001;20(3):270-6.
436. Clayton JA, Davis AF. Sex/gender disparities and women's eye health. *Curr Eye Res*. 2015;40(2):102-9.
437. Zetterberg M. Age-related eye disease and gender. *Maturitas*. 2016;83:19-26.
438. Roen JL, Stasior OG, Jakobiec FA. Aging changes in the human lacrimal gland: role of the ducts. *Clao j*. 1985;11(3):237-42.
439. Lorber M. Gross characteristics of normal human lacrimal glands. *Ocul Surf*. 2007;5(1):13-22.
440. Weibel ER, Kistler GS, Scherle WF. Practical stereological methods for morphometric cytology. *J Cell Biol*. 1966;30(1):23-38.
441. Boyce RW, Dorph-Petersen KA, Lyck L, Gundersen HJ. Design-based stereology: introduction to basic concepts and practical approaches for estimation of cell number. *Toxicol Pathol*. 2010;38(7):1011-25.
442. Howard V, Reed M. Unbiased stereology: three-dimensional measurement in microscopy. Garland Science, 2004.
443. Boyce RW, Dorph-Petersen K-A, Lyck L, Gundersen HJG. Design-based Stereology. *Toxicologic Pathology*. 2010;38(7):1011-25.
444. Peterson DA. Stereology. U: Kompoliti K, Metman LV, ur. *Encyclopedia of Movement Disorders*. Oxford: Academic Press; 2010, str. 168-70.
445. Cruz-Orive LM. Stereology of single objects. *Journal of Microscopy*. 1997;186(2):93-107.
446. Mandarim-De-Lacerda CA, Del-Sol M. Tips for Studies with Quantitative Morphology (Morphometry and Stereology). *International Journal of Morphology*. 2017;35(4):1482-94.
447. Mandarim-De-Lacerda CA. Stereological tools in biomedical research. *Anais da Academia Brasileira de Ciências*. 2003;75(4):469-86.
448. Weibel ER. Measuring through the microscope: Development and evolution of stereological methods. *Journal of Microscopy*. 1989;155(3):393-403.
449. Evanko SP, Chan CK, Johnson PY, Frevert CW, Wight TN. Chapter 15 - The biochemistry and immunohistochemistry of versican. U: Mecham RP, ur. *Methods in Cell Biology*. 143: Academic Press; 2018, str. 261-79.

450. Rangel N, Rondon-Lagos M, Annaratone L, Aristizábal-Pachon AF, Cassoni P, Sapino A, i sur. AR/ER Ratio Correlates with Expression of Proliferation Markers and with Distinct Subset of Breast Tumors. *Cells*. 2020;9(4).
451. Reddy A, Growney JD, Wilson NS, Emery CM, Johnson JA, Ward R, i sur. Gene Expression Ratios Lead to Accurate and Translatable Predictors of DR5 Agonism across Multiple Tumor Lineages. *PLoS One*. 2015;10(9):e0138486.
452. Goronzy JJ, Lee WW, Weyand CM. Aging and T-cell diversity. *Exp Gerontol*. 2007;42(5):400-6.
453. Jagger A, Shimojima Y, Goronzy JJ, Weyand CM. Regulatory T Cells and the Immune Aging Process: A Mini-Review. *Gerontology*. 2014;60(2):130-7.
454. Cevenini E, Monti D, Franceschi C. Inflamm-aging. *Curr Opin Clin Nutr Metab Care*. 2013;16(1):14-20.
455. Franceschi C, Bonafè M, Valensin S, Olivieri F, De Luca M, Ottaviani E, i sur. Inflamm-aging. An evolutionary perspective on immunosenescence. *Ann N Y Acad Sci*. 2000;908:244-54.
456. Fischer KE, Riddle NC. Sex Differences in Aging: Genomic Instability. *The Journals of Gerontology: Series A*. 2017;73(2):166-74.
457. Ding C, Huang J, Macveigh-Aloni M, Lu M. Not all lacrimal epithelial cells are created equal-heterogeneity of the rabbit lacrimal gland and differential secretion. *Curr Eye Res*. 2011;36(11):971-8.
458. Haarsma LD, Ubels JL. Patch-Clamp Recording of K⁺ Current from Lacrimal Gland Duct Cells. *bioRxiv*. 2019:670653.
459. Seo YR, Yeo A, Noh H, Chung DY, Kim T-i, Seo KY, I sur. Transmission Electron Microscopic Findings of Lacrimal Gland Acinar Cells Induced by In Vivo Dry Eye. *Journal of The Korean Ophthalmological Society*. 2014;55:1187-94.
460. Singh S, Basu S. Ultrastructural study of the lacrimal glands in severe dry eye disease following Stevens-Johnson syndrome. *Ocul Surf*. 2022;23:204-6.
461. Singh S, Winter Z, Necker F, Bäuerle T, Scholz M, Bräuer L, i sur. New insights into lacrimal gland anatomy using 7T MRI and electron microscopy: Relevance for lacrimal gland targeted therapies and bioengineering. *Ocul Surf*. 2023;30:204-12.
462. Rocha EM, Alves M, Rios JD, Dartt DA. The aging lacrimal gland: changes in structure and function. *Ocul Surf*. 2008;6(4):162-74.
463. Tenzel PA, Moffa D, Decilveo AP, Reddy HS. Normal Lacrimal Gland Volumes by Magnetic Resonance Imaging and the Relationship of Lacrimal Gland Volume to Orbital Size. *J Craniofac Surg*. 2019;30(8):e741-e3.

464. Nasu M, Matsubara O, Yamamoto H. Post-mortem prevalence of lymphocytic infiltration of the lacrimal gland: a comparative study in autoimmune and non-autoimmune diseases. *J Pathol.* 1984;143(1):11-5.
465. Hutson DD, Gurralla R, Ogola BO, Zimmerman MA, Mostany R, Satou R, i sur. Estrogen receptor profiles across tissues from male and female *Rattus norvegicus*. *Biology of Sex Differences.* 2019;10(1).
466. Aranda A, Pascual A. Nuclear hormone receptors and gene expression. *Physiol Rev.* 2001;81(3):1269-304.
467. Eyster KM. The Estrogen Receptors: An Overview from Different Perspectives. *Methods Mol Biol.* 2016;1366:1-10.
468. Imamov O, Shim GJ, Warner M, Gustafsson JA. Estrogen receptor beta in health and disease. *Biol Reprod.* 2005;73(5):866-71.
469. Hewitt SC, Korach KS. Oestrogen receptor knockout mice: roles for oestrogen receptors alpha and beta in reproductive tissues. *Reproduction.* 2003;125(2):143-9.
470. Šemanjski K, Majdič G, Kozina V, Ježek D. Sexual dimorphism of the extraorbital lacrimal glands in SF-1 knockout mice. *Acta Histochemica.* 2021;123(2):151669.
471. Gibson EJ, Stapleton F, Wolffsohn JS, Golebiowski B. Local synthesis of sex hormones: are there consequences for the ocular surface and dry eye? *British Journal of Ophthalmology.* 2017;101(12):1596-603.
472. Miller HE, Bishop AJR. Correlation AnalyzeR: functional predictions from gene co-expression correlations. *BMC Bioinformatics.* 2021;22(1).
473. Kotwicki T, Tomaszewski M, Andrusiewicz M, Śliwa A, Rusin B, Kotwicka M. Estrogen Receptor Type 1 and Type 2 Presence in Paravertebral Skeletal Muscles: Expression Level and Relation to Phenotype in Children with Idiopathic Scoliosis. *Genes (Basel).* 2022;13(5).

11. ŽIVOTOPIS

Koraljka Hat, dr. med, specijalistica maksilofacijalne kirurgije, subspecijalistica plastične kirurgije glave i vrata, Klinika za kirurgiju lica, čeljusti i usta, KB Dubrava, Zagreb.

Koraljka Hat je rođena 28. siječnja 1981. godine. Osnovnu i srednju školu završila je u Zagrebu. Medicinski fakultet Sveučilišta u Zagrebu upisuje 1999. godine, a diplomu stječe 2005. godine s prosjekom ocjena 4.83. 2006. godine polaže državni stručni ispit. Od 2007. godine radi na Klinici za kirurgiju lica, čeljusti i usta gdje 2008. godine započinje specijalizaciju. 2012. godine polaže specijalistički ispit iz maksilofacijalne kirurgije, a 2018. godine subspecijalistički ispit iz plastične kirurgije glave i vrata.

Uz rad na Klinici za kirurgiju lica, čeljusti i usta, KB Dubrava, sudjeluje u izvođenju nastave na hrvatskom i engleskom jeziku iz predmeta Maksilofacijalna kirurgija sa stomatologijom Medicinskog fakulteta Sveučilišta u Zagrebu kao vanjski suradnik. Suradnica je na projektu Hrvatske zaklade za znanost. Dobitnica je nagrade „Primarijus Mikolji“ za specijalizanta 2009. godine. Autorica je i koautorica više znanstvenih i stručnih radova u domaćim i stranim časopisima, te je kao predavač sudjelovala na brojnim domaćim i inozemnim medicinskim kongresima.