

Povezanost kolina i pojavnoga difuzijskoga koeficijenta dobivenih analizom multiparametrijske magnetske rezonancije s receptorom osjetljivim na kalcij u karcinomu dojke

Bušić Pavlek, Iva

Doctoral thesis / Disertacija

2024

Degree Grantor / Ustanova koja je dodijelila akademski / stručni stupanj: **University of Zagreb, School of Medicine / Sveučilište u Zagrebu, Medicinski fakultet**

Permanent link / Trajna poveznica: <https://urn.nsk.hr/urn:nbn:hr:105:723048>

Rights / Prava: [In copyright](#)/[Zaštićeno autorskim pravom.](#)

Download date / Datum preuzimanja: **2025-03-13**



Repository / Repozitorij:

[Dr Med - University of Zagreb School of Medicine Digital Repository](#)



SVEUČILIŠTE U ZAGREBU
MEDICINSKI FAKULTET

Iva Bušić Pavlek

**Povezanost kolina i pojava
difuzijskoga koeficijenta dobivenih
analizom multiparametrijske
magnetske rezonancije s receptorom
osjetljivim na kalcij u karcinomu
dojke**

DISERTACIJA

Zagreb, 2024.

Disertacija je izrađena u Kliničkom zavodu za dijagnostičku i intervencijsku radiologiju Kliničkog bolničkog centra Zagreb

Voditelji rada: Prof. dr. sc. Maja Prutki

Doc.dr.sc. Zlatko Marušić

Prvenstveno želim zahvaliti mojoj mentorici prof. Maji Prutki koja je vjerovala u mene i kada sama nisam vjerovala. Njezino strpljenje i razumijevanje su bili od neizrecive i presudne važnosti u nastanku ovog rada.

Zahvaljujem mojem mentoru doc. Zlatku Marušiću na njegovoj nesebičnoj pomoći i stručnom vođenju potrebnom za nastanak ovog rada.

Hvala cjelokupnom osoblju Zavoda za dijagnostičku i intervencijsku radiologiju KBC-a Zagreb, napose radiološkim tehnolozima i kolegama uključenim u dijagnostiku bolesti dojke.

Mojoj obitelji, beskrajno hvala na razumijevanju i podršci koju su mi pružili na svakom koraku akademskog puta.

Ovaj rad, kao i sve ostalo, posvećujem Korini i Karlu.

Popis oznaka i kratica:

DALY	Disability adjusted life years
DCIS	Ductal Carcinoma In Situ
LCIS	Lobular Carcinoma In Situ
NST	Invasive Carcinoma no special type
CLI	Invasive lobular carcinoma
CaSR,	Calcium Sensing Receptor
PTH	Paratiroidni hormon
PTHrP	Parathyroid hormon related protein
MR	Magnetska rezonancija
MRS	Magnetic resonance spectroscopy
DCE	Dynamic contrast enhancement
DWI	Diffusion-weighted imaging
ADC	Apparent diffusion coefficient, pojavni difuzijski koeficijent
BIRADS	Breast Imaging and Reporting Data System
VEGF	Vascular endothelial growth factor
AJCC	American Joint Committee on Cancer
LVI	Lymphatic vessel invasion
NGS	Nottingham grading score
AIF	Apoptosis-inducing factor

Sadržaj

1.UVOD.....	1
1.1. Epidemiologija i rizici za razvoj karcinoma dojke	1
1.1.1.Incidencija karcinoma dojke	1
1.1.2 Etiologija karcinoma dojke	1
1.2. Tipovi karcinoma dojke	3
1.2.1. Histološka podjela.....	3
1.2.1.1. Invazivni karcinom dojke.....	3
1.2.2. Molekularna podjela	4
1.3. Receptor osjetljiv na kalcij.....	6
1.4 Magnetska rezonancija dojke.....	7
1.4.1 Morfološke karakteristike karcinoma dojke na magnetskoj rezonanciji	12
1.4.2. Kinetičke karakteristike karcinoma dojke na MR-u	16
1.5. Prognostički čimbenici karcinoma dojke	18
1.5.1. Veličina tumora.....	19
1.5.2. Status aksilarnih limfnih čvorova	19
1.5.3. Ki-67	19
1.5.4. Status hormonskih receptora	20
1.5.5. HER2.....	21
1.5.6. Limfovaskularna invazija.....	21
1.5.7. Histološki tip tumora.....	21
1.5.8. Histološki gradus.....	22
1.5.9. Dob.....	23
1.6. Stupnjevanje karcinoma dojke	23
1.7. Svrha rada	26
2. HIPOTEZA.....	27
3.CILJEVI ISTRAŽIVANJA	28
3.1. Opći cilj.....	28

3.2. Specifični ciljevi	28
4. MATERIJALI I METODE.....	29
4.1. Ispitanici.....	29
4.2. Metode	29
4.2.1. MR snimanje	29
4.2.2. Procjena i obrada snimaka	31
4.2.3. Patohistološka analiza	32
4.2.4. Statističke metode	34
4.2.5. Etička načela	34
5. REZULTATI.....	35
5.1. Karakteristike NST karcinoma dojke.....	35
5.2. Multivarijantna povezanost povezanost morfoloških i kinetičkih MR karakteristika s CaSR kod karcinoma dojke.....	43
6. RASPRAVA.....	53
7. ZAKLJUČAK.....	60
8. SAŽETAK.....	61
9. SUMMARY	62
10. POPIS LITERATURE	63
11. BIOGRAFIJA.....	78

1.UVOD

1.1. Epidemiologija i rizici za razvoj karcinoma dojke

1.1.1.Incidencija karcinoma dojke

Karcinom dojke je najučestaliji karcinom kod žena u Republici Hrvatskoj. Incidencija karcinoma dojke u 2020. godini iznosila je 134,7/100 000, odnosno oko 2800 novih slučajeva uz kontinuirani porast incidencije tijekom vremena. Uzroci nastanka karcinoma dojke nisu do kraja poznati, ali činjenica jest da je karcinom dojke dijagnosticiran gotovo svakoj 4. ženi oboljeloj od karcinoma (24%) u Republici Hrvatskoj. Unatoč neospornim napredcima u dijagnostici i liječenju, smrtnost od karcinoma dojke u Hrvatskoj 2020. iznosila je 37,3/ 100 000 (1). Prema podacima Svjetske zdravstvene organizacije u 2020. godini na svijetu je bilo 2,3 milijuna žena s novo dijagnosticiranim karcinomom dojke te 685 000 smrti od karcinoma dojke. Krajem 2020. na svijetu je bilo gotovo 8 milijuna žena koje su u proteklih 5 godina bile dijagnosticirane s karcinomom dojke. Svjetska zdravstvena organizacije je objavila da je najviše godina života prilagođeno invaliditetu (DALY od engleski disability-adjusted life years) u svijetu izgubljeno zbog karcinoma dojke, više nego zbog bilo kojeg drugog karcinoma (2,3).

Preživljenje osoba oboljelih od karcinoma dojke povezano je sa stadijem bolesti prilikom otkrivanja, podtipom karcinoma dojke te brojnim drugim prognostičkim čimbenicima, a smanjenje smrtnosti oboljelih od karcinoma dojke moguće je ranim otkrivanjem metodama probira, te suvremenom dijagnostičkom obradom i terapijom (4). Stoga je znanstvena zajednica u kontinuiranoj potrazi za načinima poboljšanja dijagnostike karcinoma dojke te markerima koji bi omogućili predviđanje tijeka bolesti. Na taj se način želi poboljšati izbor terapijskih opcija kako bi smo se približili idealu personalizirane medicine te u konačnici poboljšali preživljenje i kvalitetu života oboljelih.

1.1.2 Etiologija karcinoma dojke

Etiologija karcinoma dojke nije do kraja razjašnjena. Kao i kod drugih malignih bolesti poznati su pojedini mehanizmi koji omogućavaju razvoj bolesti, a među kojima su najvažniji: izbjegavanje apoptoze, neograničena mogućnost diobe, poboljšana neoangiogeneza i poticanje unutarnjih mehanizama rasta te mogućnost presađivanja (5).

Procese koji dovode do aktivacije gore opisanih mehanizama možemo podijeliti na genetske tj. predisponirane čimbenike te učinke okoliša.

Od važnijih predisponirajućih čimbenika rizika u razvoju karcinoma dojke svakako treba napomenuti ženski spol obzirom da muškarci čine manje od 1% oboljelih (6) i stariju životnu dob pošto su 80% oboljelih žene starije od 50 godina (7).

Obiteljska anamneza također je značajan čimbenik rizika, te prema istraživanjima 13%-19% žena oboljelih od karcinoma dojke ima u prvom koljenu (majka, sestra, kćer) osobu s istom dijagnozom (8).

Nekoliko genetskih mutacija do sada je povezano s povećanim rizikom za razvoj karcinoma dojke. Tu svakako treba izdvojiti BRCA1 i BRCA2 gene zbog njihove izražene prodornosti i utjecaja na karcinogenezu u karcinomu dojke. Navedeni geni se uglavnom nasljeđuju autosomno dominantno, što dijelom objašnjava obiteljsku sklonost razvoju karcinoma, ali su opisane i sporadične mutacije. Drugi opisani geni s visokom prodornošću su TP53, CDH1, PTEN i STK11 (9, 10, 11,12).

Brojne studije su pokazale da je rizik za karcinom dojke povećan u žena koje nisu rađale, koje su ranije imale menarhu i kasnije ušle u menopauzu kao i u osoba koje su bile izložene visokim dozama zračenja prsnog koša, s time da je rizik veći, ako je dob ozračenih bila manja (13, 14).

Gustoća žljezdanog tkiva također je opisana kao predisponirajući čimbenik rizika za razvoj karcinoma dojke. Trend povećane incidencije karcinoma dojke u žena s gušćim parenhimom uočen je u premenopauzalnih, kao i u postmenopauzalnih žena (15).

Za razliku od gore navedenih predisponirajućih čimbenika na koje nije moguće preventivno djelovati, utjecaji okoliša čine promjenjive rizike na koje možemo utjecati te su mjesto preventivnog djelovanja.

Od utjecaja okoliša svakako treba izdvojiti izbor lijekova. Istraživanja su pokazala da upotreba dietilstilbestrola tijekom trudnoće povećava rizik za razvoj karcinoma, kako u majke, tako i u djeteta, iako točan mehanizam djelovanja još nije utvrđen (16, 17).

Do sada provedena istraživanja ukazuju na činjenicu da hormonska nadomjesna terapija, osobito u trajanju duljem od 5 godina, utječe na povećanu incidenciju karcinoma dojke (18, 19).

Osim lijekova, pretilost, manjak tjelesne aktivnosti te prevelik unos prerađene hrane su, kroz još nedovoljno poznate mehanizme, povezani s povećanom incidencijom karcinoma dojke (20, 21, 22, 23).

1.2. Tipovi karcinoma dojke

1.2.1. Histološka podjela

Svjetska Zdravstvena Organizacija razlikuje više od 18 različitih vrsta karcinoma dojke (24).

Načelno, karcinomi dojke se prema podrijetlu mogu podijeliti na karcinome nastale iz stanica dukalnog epitela (duktni karcinomi) te karcinome nastale iz stanica lobularnog epitela (lobularni karcinomi).

Ovisno o proširenosti tumora u trenutku otkrivanja bolesti, i duktni i lobularni karcinomi se dalje mogu podijeliti na one koji nisu probili bazalnu membranu (neinvazivni, „*in situ*“) te na one koji jesu (invazivni). Slijedom navedenog, neki od češćih oblika karcinoma dojke su: duktni karcinom *in situ* (DCIS, od. engl. Ductal Carcinoma *In Situ*), lobularni karcinom *in situ* (LCIS, od. engl. Lobular Carcinoma *In Situ*), invazivni karcinom bez karakteristika određenog tipa (NST, od engl. Invasive Carcinoma no special type), lobularni invazivni karcinom (CLI, od engl. Invasive lobular carcinoma), medularni karcinom, koloidni karcinom, Pagetova bolest, tubularni karcinom.

1.2.1.1. Invazivni karcinom dojke

Invazivni karcinomi dojke čine široku skupinu karcinoma. Među njima najzastupljeniji je NST-invazivni karcinom bez osobina određenog tipa (ranije poznat kao invazivni duktni karcinom), koji čini između 40% i 80% svih karcinoma dojke. Ova dijagnoza nastaje metodom isključivanja te se pridaje tumorima koji ne iskazuju specifična svojstva pojedinih odvojenih grupa (25). Da bi određeni tumor mogao biti klasificiran kao NST na histološkom uzorku zastupljenost stanica bez osobina nekog drugog tipa mora činiti više od 90% ukupne tumorske mase.

Ovi tumori su makroskopski najčešće sivo bijele boje, heterogenog izgleda, neoštro ograničeni od okolnog tkiva, zvjezdoliki, a mogu sadržavati i žarišta nekroze i ovapnjenja, pogotovo kod većih tumora. Patohistološki je tumor sastavljen od čvrste vezivne strome u kojoj se nalaze žarišta ili tračci tumorskih stanica. U uzorcima s rubnih dijelova tumora moguće je uočiti perivaskularnu i perineuralnu invaziju te zahvaćenost krvnih i limfnih žila zbog širenja tumora u okolne strukture. Zbog udjela vezivne strome, tumor je na dodir čvrst i naziva se sciroznim karcinomom (od grč. skirrhos – tvrd poput kamena). Kada se tumor širi prema okolnim strukturama zbog svoje tvrdoće i manjka elasticiteta mijenja svojstva priležećih tkiva. Tako na koži uzrokuje nabiranje i uvlačenje kože (“poput kore naranče”) te ako zahvaća bradavicu istu i uvlači. Vezanjem za torakalnu stijenu i pektoralni mišić, tumor postaje fiksiran te se na kliničkom pregledu palpacijski prezentira kao nepomična tvorba.

U invazivne karcinome dojke osim NST-a ubrajamo i CLI. Ovaj oblik karcinoma čini, prema istraživanjima daljnjih 5% do 15% invazivnih karcinoma dojke. U prosjeku, oboljeli su 3 godine stariji u odnosu na oboljele od NST-a. CLI nastaje iz žljezdanog, lobularnog tkiva dojke. Oblikuju ga raspršene stanice posložene u linearne uzorke unutar fibrozne strome. Zbog manjka E-kadherina, proteina koji djeluje poput ljepila među stanicama, tumor se lakše raspršuje unutar tkiva. Upravo zbog te raspršenosti stanica CLI se teže detektira prilikom fizikalnog pregleda, kao i mamografski u usporedbi s invazivnim duktalnim karcinomom. U odnosu na NST, CLI je rjeđe povezan s mikrokalcifikatima. U odnosu na druge vrste karcinoma CLI je češće bilateralan pri otkrivanju. Otprilike jedna od pet žena u trenutku dijagnosticiranja ima zahvaćene obje dojke (26,27,28).

Od rjeđih oblika invazivnih karcinoma koji čine manje od 5% svih karcinoma dojke treba izdvojiti:

- Adenoidni cistični (ili adenocistični) karcinom
- Adenoskvamozni karcinom niskog gradusa
- Medularni karcinom
- Mucinozni (koloidni)karcinom
- Papilarni karcinom
- Tubularni karcinom

Ovi oblici invazivnog karcinoma dojke imaju bolju prognozu od NST-a, ali se liječe kao i NST (29,30).

1.2.2. Molekularna podjela

Molekularna podjela postoji neovisno o histološkom tipu tumora te je određena molekularnim obilježjima ovisno o izraženosti specifičnog podtipa mRNA. Temeljem istraživanja Peroua i suradnika 2000. godine, te brojnih nakon njega, izdvojena su četiri podtipa: Luminal A, Luminal B, Her2 -pozitivni te trostruko negativni.. Luminal B tip se dijeli na Luminal B1 i Luminal B2, ovisno izražava li HER2 (31, 32). Luminal B1 podtip izražava receptore HER2 skupine (HER2+), dok Luminal B2 podtip karcinoma dojke nema izražene HER2 (HER2-)(33, 34).

Luminalni podtipovi (A i B) čine skupinu karcinoma s izraženim estrogenskim receptorima (ER+). U Zapadnoj populaciji ovi karcinomi čine 70% karcinoma dojke (35). Unatoč tome što obuhvaćaju većinu karcinoma s pozitivnim ER, Luminal A i Luminal B podtipovi se značajno razlikuju. Unutarnji biološki procesi vezani uz proliferaciju stanica i luminalno regulirane puteve dovode do značajno različitih kliničkih ishoda između luminalnih podtipova (36). Luminal A podtipovi obilježeni su izražajnosti estrogenskih (ER+) i/ili progesteronskih (PR+) receptora te manjkom

HER2 receptora. Osim toga, ovi tumori imaju nisku izražajnost gena povezanih sa staničnom proliferacijom te su nižeg gradusa i klinički načelno imaju najbolju prognozu (33, 36). Suprotno od njih Luminal B podtip tumora ima slabiju prognozu. Ovi tumori povezani su s visokom izražajnosti estrogenskih receptora, te varijabilnom izražajnosti HER2 skupine i višom izražajnosti gena povezanih sa staničnom proliferacijom. Luminal B podtip uobičajeno ima viši gradus i viši proliferacijski indeks izražen s Ki-67. Osim toga Luminal B podtip zbog receptora koje izražava na stanicama ima neujednačen odgovor na endokrinu terapiju i kemoterapiju. Oko 30% HER 2 pozitivnih tumora klasificiraju se u Luminal B skupinu (36).

HER2 podtip obuhvaća oko 10% do 15% karcinoma dojke. Značajke ovog tipa su visoka izražajnost HER2 i proliferacijske skupine gena te niska izražajnost bazalne i luminalne skupine gena. Ovi tumori najčešće imaju negativne ER i PR receptore te prekomjernu izražajnost HER2. Ipak, kao što je prethodno navedeno, HER2 podtip nije sinonim za klinički HER2 pozitivan karcinom dojke. Mnogi HER2 pozitivni tumori u stvari pripadaju Luminal B1 podskupini. Izražajnost HER2 je moguće detektirati različitim laboratorijskim metodama. Među najčešće korištenima su imunohistokemijska metoda i fluorescentna *in situ* hibridizacija. Istraživanja su pokazala da postoji razlika od oko 20%-30% između pojedinih laboratorija i metoda određivanja (37, 38, 39, 40). Radovi koji su se bavili uzrocima ovog razilaženja u rezultatima kao potencijalne uzroke navode razlike u upoznatosti laboratorija s korištenim metodama te razilaženje u interpretaciji rezultata. Temeljem ovih nalaza Američko društvo kliničke onkologije i Udruženje američkih patologa razvili su još 2007. smjernice za provođenje i interpretaciju HER2 testiranja (38). Ipak i novija istraživanja ukazivala su na kontinuiranu razliku u rezultatima unatoč ostvarenim naprecima u standardizaciji HER2 testiranja (41, 42,43). Godine 2013. izdane su nove, redefinirane smjernice ranije navedenih društava o standardizaciji HER2 testiranja. Glavni cilj pravilnog određivanja HER2 statusa ostaje odrediti oboljele koji će imati kliničke koristi od ciljane HER2 terapije.

Izraz trostruko negativni i karcinom tipa bazalnih stanica većinom se koriste kao istoznačnice. Ipak nisu svi trostruko negativni karcinomi dojke tipa bazalnih stanica. Međutim, klinička važnost ovih genetskih varijanti za sada nije potpuno jasna (44). Trostruko negativne karcinome obilježava manjak izražajnosti estrogenskih, progesteronskih i HER2 receptora. Ova skupina karcinoma čini oko 20% svih karcinoma dojke, te je povezana s mlađim ženama, mutacijama BRCA 1 i 2 gena i klinički lošijom prognozom (44, 45). U tablici 1. pregledno su prikazani surogatni podtipovi karcinoma dojke.

Tablica 1. Surogatni podtipovi karcinoma dojke kao i molekularna obilježja svakog od navedenih (31).

Surogatni podtip	Molekularna obilježja
Luminal A	ER+ i/ili PR+, Her2-, Ki67<20%
Luminal B Her2-	ER+ i/ili PR+, Her2-, Ki67≥20%
Luminal B Her2+	ER+ i/ili PR+, Her2+, bilo koji Ki67
Her 2	ER-, PR-, Her2+, bilo koji Ki67
Trostruko negativni	ER-, PR-, Her2-, CK5/6+ i/ili EGFR+, bilo koji Ki67

1.3. Receptor osjetljiv na kalcij

Receptor osjetljiv na kalcij (CaSR, od engl. Calcium Sensing Receptor) je stanični receptor, koji je jedan od mehanizama odgovoran za homeostazu kalcija u tijelu. Ovaj receptor pripada porodici receptora povezanih s G proteinom (GPCR od engl. G-protein-coupled receptor) te je prvi put opisan u istraživanjima Browna i suradnika kada je uočena njegova uloga u regulaciji paratiroidnog hormona (PTH) u sklopu odgovora na promjene u koncentraciji izvanstaničnog slobodnog kalcija (Ca²⁺) (46, 47). Fiziološki je ovaj receptor izražen na stanicama tkiva koja su odgovorna za održavanje razine kalcija u uskom rasponu u sklopu homeostaze. Tkiva koja fiziološki izražavaju CaSR uključuju paratiroidne žlijezde, bubrege i kosti (48). Potrebno je istaknuti da osim regulacije PTH, CaSR regulira i lučenje proteina povezanog s paratiroidnim hormonom (PTHrP od engl. parathyroid hormon-related protein). Navedeni protein je faktor rasta, koji koristi iste receptore kao i PTH. CaSR je također fiziološki izražen na stanicama epitela dojke tijekom dojenja. Za vrijeme dojenja, CaSR povećava transport kalcija u mlijeko te sudjeluje u regulaciji sistemskog kalcija i metabolizma kostiju (49). CaSR na stanicama tkiva dojke u žena za vrijeme dojenja suprimira proizvodnju PTHrP. Kao što je ranije istaknuto, PTHrP je faktor rasta koji utječe na homeostazu kalcija u tijelu. U sistemskoj cirkulaciji majke PTHrP aktivira mehanizam resorpcije kosti da bi se povećala dostupnost kalcija za proizvodnju mlijeka. U cirkulaciji djeteta, s druge strane, PTHrP još nerazjašnjenim mehanizmima utječe na nakupljanje kalcija u kostima (50).

Daljnja istraživanja su, također, ukazala na uključenost CaSR u velikom broju procesa kao npr. proliferaciji i diferencijaciji stanica, apoptozi, sekreciji hormona, izražajnosti gena (51, 52, 53, 54, 55).

CaSR je nađen i u kulturama stanica karcinoma dojke, te je dokazano da je izražajnost ovog receptora direktno povezana s pojavom koštanih metastaza (56, 57). Za razliku od fiziološkog utjecaja CaSR na supresiju izlučivanja PTHrP, u sklopu odgovora na porast razine Ca^{2+} , u stanicama karcinoma dojke CaSR djeluje tako da potiče stvaranje PTHrP. Uslijed izlučivanja PTHrP dolazi do resorpcije kosti i povišenja sistemske koncentracije Ca^{2+} iona (58). Visoke razine kalcijevih iona zatim u stanicama karcinoma dojke potiču stvaranje PTHrP, vjerojatno mehanizmom posredovanim CaSR (56). Povišene razine PTHrP zatim djeluju osteolitički čime se oslobađa nova količina kalcijevih iona te se uspostavlja mehanizam pozitivne povratne sprege koji potiče daljnju masivnu osteolizu (59, 60, 61).

Studije na miševima i kulturama stanice karcinoma dojke su pokazale da isključenje CaSR smanjuje proliferaciju stanica karcinoma dojke te je kod miševa s isključenim CaSR u karcinomu dojke došlo do sporijeg rasta tumora i duljeg preživljenja u odnosu na kontrolnu skupinu (61). Van Houten je u svojem istraživanju koje se bavilo razinom izražajnosti CaSR kod metastatskog karcinoma dojke ukazao na pozitivnu povezanost razine izražajnosti CaSR s zahvaćenošću limfnih čvorova bolesti, te negativnu povezanost s izražajnosti progesteronskih receptora (62). Sva navedena istraživanja ukazuju na važnu, ali nedovoljno istraženu ulogu koju CaSR ima u razvoju i tijeku bolesti karcinoma dojke.

1.4 Magnetska rezonancija dojke

U dijagnostici i liječenju bolesti dojke slikovne metode čine neizostavan dio procesa. Osnovne radiološke metode za dijagnozu karcinoma dojke su mamografije, ultrazvuk i magnetska rezonancija (MR).

Metoda izbora u dijagnostici i probiru asimptomatskih žena starijih od 40 godina je mamografija. Mamografija koristi niskoenergetske (20-30kV) rendgenske zrake za akviziciju snimke. Prema literaturi osjetljivost ove metode je oko 75%, dok se kod žena s gustim žljezdanim parenhimom smanjuje na oko 50% (63). Zbog niske osjetljivosti u žena s gustim parenhimom, kao i u žena mlađih od 40 godina, ultrazvučni pregled se koristi kao komplementarna metoda. Osim toga, indikacija za ultrazvučni pregled je evaluacija palpabilnih promjena u dojkama kod negativnog mamografskog nalaza (64). U žena s patološkim nalazom na mamografiji ultrazvuk se također koristi za dodatnu evaluaciju te u sklopu ultrazvučno vođene biopsije kao metode uzorkovanja tkiva dojke (64, 65).

U odnosu na ranije navedene modalitete MR dojki se razvila značajno kasnije. Krajem 90ih godina prošlog stoljeća napretkom tehnologije stvorena je mogućnost dinamičkog snimanja nakupljanja kontrastnog sredstva čime je pregled MR-om dobio na važnosti u dijagnostici bolesti dojke (66).

Tijekom vremena MR dojki s kontrastom postala je standardizirana metoda u oslikavanju dojki s visokom osjetljivošću za detekciju tumora i praćenje bolesti dojke.

Međutim, dijelom je problem specifičnost same pretrage, odnosno preklapanje uzoraka imbibicije nakon aplikacije kontrasta.

U literaturi je opisana osjetljivost MR-a između 94% i 100%, dok specifičnost iznosi između 37% i 97% (67, 68, 69, 70).

Daljnijim tehnološkim napretkom došlo je do uvođenja novih metoda u oslikavanju MR-om sa svrhom povećanja specifičnosti i dijagnostičke vrijednosti MR pregleda dojke. Ovdje je prvenstveno potrebno istaknuti difuzijske sekvence te in-vivo spektroskopiju.

Multiparametrijski MR (mpMRI- od engl. Multiparametric Magnetic Resonance Imaging) koristi različite funkcijske parametre MR-a za vizualizaciju i kvantifikaciju procesa važnih za razvoj karcinoma. Upotreba mpMRI povećava dijagnostičku točnost u dijagnostici karcinoma dojke, smanjuje broj nepotrebnih biopsija dojke te omogućuje bolju procjenu odgovora na neoadjuvantnu terapiju. MpMRI obuhvaća, uz standardne sekvence, upotrebu dinamičkog kontrastnog oslikavanja (DCE od engl.- dynamic contrast enhancement) te difuzijski mjerene slike (DWI od engl. Diffusion-weighted imaging). Uz ove sekvence istražuju se i druge sekvence kao npr. spektroskopija magnetskom rezonancijom, hiperpolarizirani MR, zasićeni transfer kemijske izmjene (CEST od engl. Chemical Exchange Saturation Transfer), MR ovisna o razini kisika u krvi (BOLD od engl. Blood Oxygen Level-Dependent MRI) i druge (71).

Fizikalni temelj akvizicije snimke magnetskom rezonancijom čini pobuđivanje jezgri atoma vodika, koje se postiže postavljanjem pacijentice unutar osnovnog jakog magnetskog polja te primjenom dodatnih elektromagnetskih pulseva (72,73). Dobivene snimke omogućuju slojevni prikaz mekotkivnih struktura dojke i okolnih tkiva uz dobru kontrastnost različitih tkiva, koja se dodatno pojačava aplikacijom gadolinijskog kontrastnog sredstva intravenski. U kliničkoj primjeni je najraširenija upotreba uređaja jakosti polja 1,5 T. Danas je za standardni pregled dojki MR-om neophodna intravenska aplikacija paramagnetnog kontrastnog sredstva. Kontrastno sredstvo temeljeno na gadoliniju djeluje na način da skraćuje T1 vrijeme relaksacije povećavajući intenzitet signala tkiva u kojem se nakuplja time poboljšavajući prostornu rezoluciju snimki. Osim toga, dinamika nakupljanja i ispiranja kontrastnog sredstva osnova je detekcije i karakterizacije lezija dojke. Dinamičke karakteristike prvenstveno se odnose na brzinu prolaska kontrastnog sredstva

kroz leziju. Rani porast intenziteta signala (unutar 2 minute) karakterizira lezije vaskularnije od okolnog tkiva dojke, odnosno lezije s većom gustoćom malih krvnih žila, što može upućivati na tumorsku neoangiogenezu.

Vremenska razlučivost snimke postiže se korištenjem brzih 3D sekvenci koje omogućuju optimalni prikaz prolaska kontrastnog sredstva. Moderni uređaji omogućavaju snimanje obje dojke istovremeno uz debljinu sloja od 1 mm i vremensku razlučivost od 10s (73, 74). Kao što je ranije spomenuto, hipervaskularne lezije postižu rani porast signala zbog utjecanja kontrastnog sredstva te se najbolji kontrast između tumora i zdravog tkiva dojke postiže u prve dvije minute nakon aplikacije kontrastnog sredstva. Nakon toga, zdravo tkivo dojke također nakuplja kontrastno sredstvo što može maskirati prisutnost tumora. Vremenska razlučivost je neophodna i za prikaz brzog ispiranja kontrastnog sredstva.

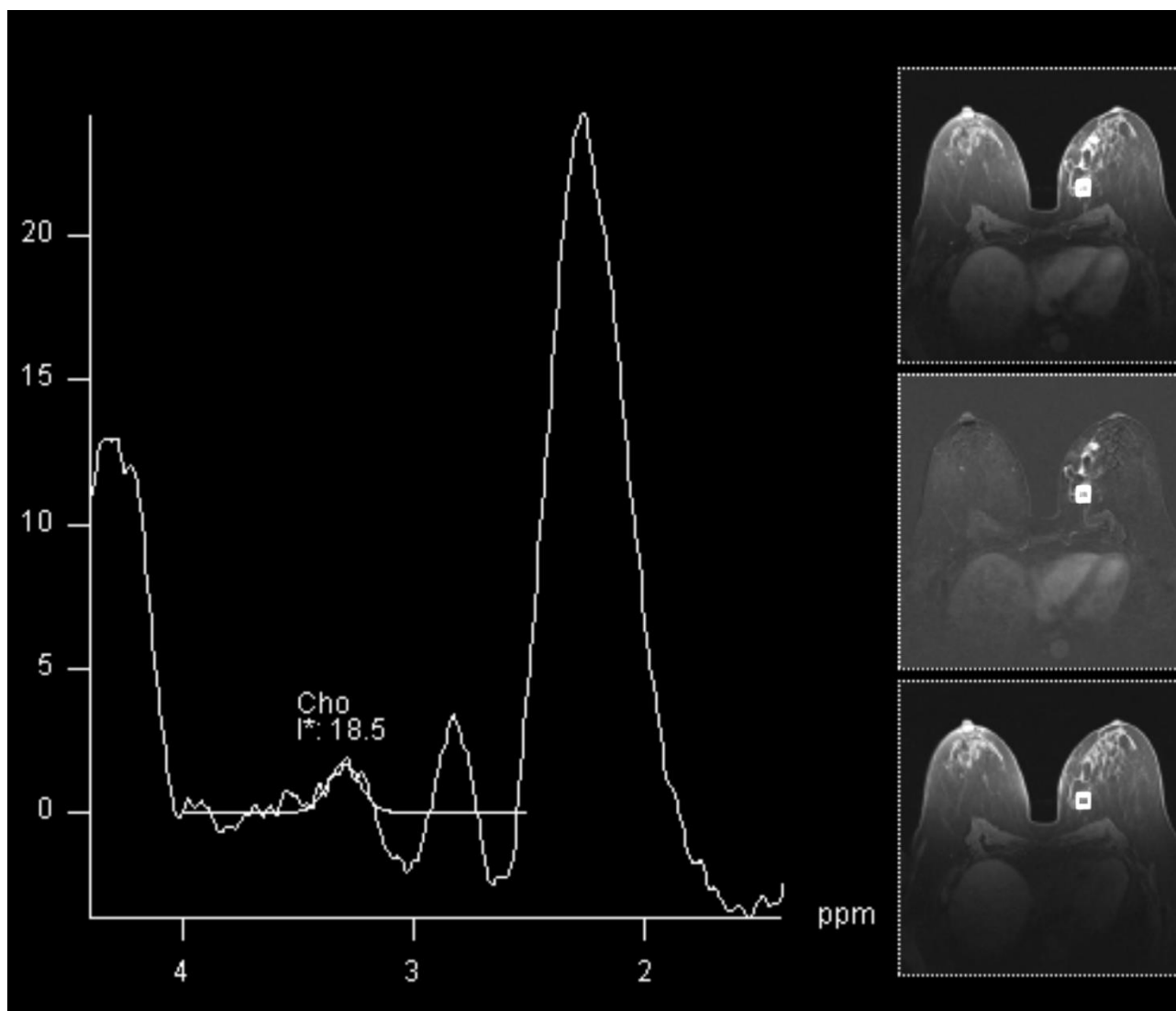
Međutim, povećanje vremenske razlučivosti upotrebom brzih dinamičkih sekvenci, dovodi do smanjenja prostorne razlučivosti što može otežavati analizu i utvrđivanje morfoloških karakteristika. Tako se spikulirani rubovi mogu doimati pravilni ili se zahvaćenost okolnih tkiva može podcijeniti.

Da bi se poboljšala prostorna razlučivost neophodna je supresija signala masti koja može biti aktivna ili pasivna. Naime, signal masnog tkiva je približno jednak leziji imbibiranoj kontrastnim sredstvom. Aktivna supresija masti se postiže uporabom spektralno selektivnih pulsničkih sekvencija za supresiju signala masti, dok pasivna supresija označava subtrakciju signala prekontrastnih od postkontrastnih snimaka. Korištenje subtrakcije omogućuje brže snimanje s dobrom prostornom i vremenskom rezolucijom, no ograničeno je eventualnim pomicanjem bolesnice između dva snimanja. Osnova za dijagnosticiranje i karakterizaciju lezija dojke na MR-u su morfološki izgled lezije i njezine kinetičke karakteristike.

In-vivo MR spektroskopija (MRS od engl. magnetic resonance spectroscopy) jedna je od metoda koja se koristi za karakterizaciju kemijskih komponenti stanične strukture. U istraživanju je korištena protonska spektroskopija (^1H -MRS) koja mjeri pomak u frekvenciji vrška kolina (u dijelovima na milijun ppm od engl. parts per million) u odnosu na standard koji je voda. Tako je moguće identificirati pojedine molekule i njihovu koncentraciju u odnosu na standard. Osim protone spektroskopije, MRS je moguće koristiti i za druge jezgre kao npr fosfor-31 (^{31}P), fluor-19 (^{19}F) i ugljik-13 (^{13}C).

Dijagnostička vrijednost MRS-a temeljena je na činjenici da je kod tumora moguće mjeriti povišenu razinu kolinskih sastavnica, u usporedbi sa zdravim tkivom (75). U slučaju kolinskih sastavnica

dolazi do rezoniranja metilnih protona kod kemijskog pomaka od 3,2 ppm (76) kako je prikazano na slici 1.



Slika 1. ¹H-MRS- vršak integrala kolina kod patohistološki verificiranog karcinoma dojke

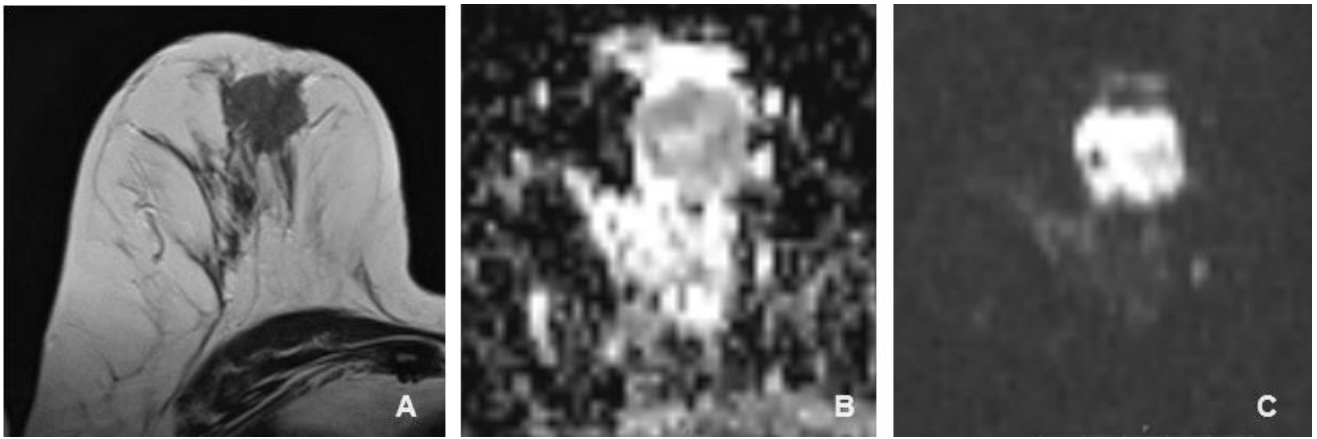
Kolinske sastavnice uključuju kolin, fosfokolin, glicerofosfokolin, mioinozitol i taurin (76). Prospektivna studija Bartelle i suradnika provedena na pre- i postmenopausalnim ženama te ženama u različitim fazama menstrualnog ciklusa na zdravom tkivu dojke pokazala je da vršak kolina nije moguće detektirati u zdravom tkivu dojke na MR jakosti polja od 1,5T (77). Karcinom dojke pokazuje povišene vrijednosti kolina na MRS, a vrijednost kolina je prema istraživanjima bila direktno povezana s agresivnijim karcinomomdojke (77, 78). Studija Hee i suradnika provedena na 184 pacijentice s karcinomom dojke pokazala je povezanost apsolutne vrijednosti vrška kolina s razinom izražajnosti hormonskih receptora što ukazuje na činjenicu da je vršak kolina na MRS moguće koristiti za neinvazivnu procjenu patohistoloških osobina tumora. Apsolutna vrijednost

kolina je bila viša u karcinomima s pozitivnim estrogenskim receptorima. Također, trostruko negativni karcinomi su imali višu ukupnu razinu kolina od drugih oblika karcinoma dojke (79). Razumijevanje mehanizama koji podižu razinu kolina je prilično ograničeno. In vitro studije su pokazale da je izražajnost CaSR važna za aktiviranje kolinkinaze (ChoK) i porast razine kolina (80). Visoka izražajnost CaSR povećava razinu kalcijevih iona koji aktiviraju ChoK i time povećavaju razinu kolina. Preliminarna studija Baio i suradnika koja je analizirala različite histološke tipova karcinoma dojke pokazala je da bi mogla postojati povezanost između izražajnosti CaSR i pojave vrška kolina na MRS. Ova studija, međutim, nije našla povezanost izražajnosti estrogenskih i progesteronskih receptora s vrškom kolina (81).

DWI je tehnika oslikavanja magnetskom rezonancijom koja karakterizira trodimenzionalnu pokretljivost molekula vode in vivo te time omogućuje indirektnu procjenu mikrostrukture tkiva. DWI se prvo razvio kao metoda u neuroradiologiji gdje je služio za procjenu oštećenja tkiva kod moždanog udara. Prvu primjenu u MR dojke, DWI je imao 1997. kada su Englander i suradnici ukazali na mogućnost primjene u karakterizaciji lezija dojke (82). Od tada su i druge studije potvrdile korisnost ove tehnologije kod detekcije i karakterizacije lezija pri oslikavanju dojke (83). DWI kvantificira Brownovo slobodno gibanje molekula vode. U tkivima s mnoštvom stanica i posljedično malo izvanstaničnog matriksa, gibanje molekula vode je ograničeno, odnosno postoji restrikcija difuzije. DWI koristi gradijent osjetljiv na pokret za mjerenja gibanja molekula vode. Na taj način DWI prikazuje mikro okoliš u polju snimanja. Podaci dobiveni upotrebom DWI govore o gustoći stanica, integritetu stanične membrane i viskoznosti polja interesa.

Sama DWI je ustvari T2 sekvenca uz koju se upotrebljavaju gradijenti osjetljivi na pokret. Kao mjera DWI koristi se b vrijednost koja se izražava jedinicom sec/mm^2 .

Pojavni difuzijski koeficijent (ADC od engl. apparent diffusion coefficient) je mjera difuzije molekula voda unutar tkiva, a dobiva se softverskim izračunom te omogućava kvantifikaciju difuzijskog signala. ADC se izračunava kao logaritamska vrijednost umnoška razlike intenziteta signala i razlike b vrijednosti. ADC izražava prosječnu površinu koju molekula vode zauzima u jedinici vremena i izražava se mm^2/sec . Meta analiza 13 studija koje su procjenjivale mogućnost kvantifikacije vrijednosti difuzije na 964 lezije dojke utvrdila je ukupnu senzitivnost od 84% i specifičnost od 79% kada je cut-off vrijednost pojavnog difuzijskog koeficijenta postavljena između 0.90 i $1.76 \times 10^{-3} \text{ mm}^2/\text{s}$ (84). Druga meta-analiza radova objavljenih između 2000 i 2008 utvrdila je prag vrijednosti za maligne lezije od $1.23 \times 10^{-3} \text{ mm}^2/\text{sec}$ (85). Prema ovim meta analizama lezije čija se je vrijednost restrikcije difuzije nalazi oko i ispod $1 \times 10^{-3} \text{ mm}^2/\text{sec}$ mogu se sa velikom sigurnošću smatrati malignima. Opisano je prikazano na slici 2.



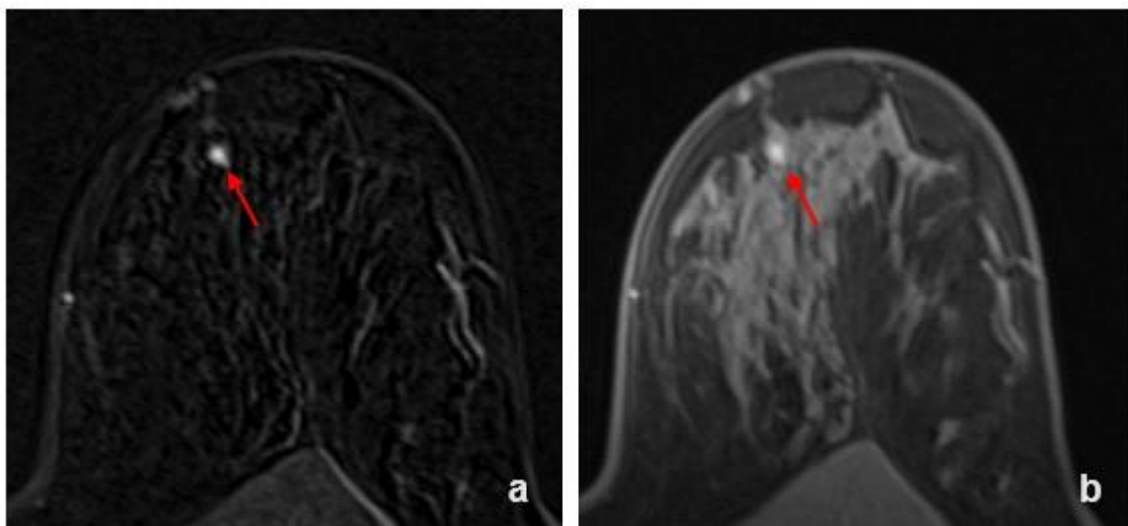
Slika 2. T1 mjerena slika, ADC i DWI (b-1500) patohistološki verificiranog karcinoma dojke (A=T1, B=ADC, C=DWI)

1.4.1 Morfološke karakteristike karcinoma dojke na magnetskoj rezonanciji

Morfološke karakteristike karcinoma dojke opisuju se koristeći nazivlje i klasifikaciju Američkog društva radiologa koje je prvi put objavljeno u atlasu 1992. i od tada je doživjelo nekoliko unaprjeđenja zaključno sa trenutno aktualnim V. izdanjem iz 2013. godine (86). Klasifikacija nosi ime BIRADS (od engl. Breast Imaging and Reporting Data System) te je ušla u rutinsku uporabu širom svijeta.

BIRADS za MR omogućuje standardizaciju rječnika kojim se promjene opisuju kao i morfološku karakterizaciju temeljem lokalizacije, oblika, rubova te načina nakupljanja kontrasta. Prema obrascu nakupljanja kontrastnog sredstva, lezije u dojci se dijele na nespecifične fokuse postkontrastne imbibicije, tvorbe te područja ili zone patološkog nakupljanja kontrasta koja ne čine tvorbu (od engl. non-mass enhancement).

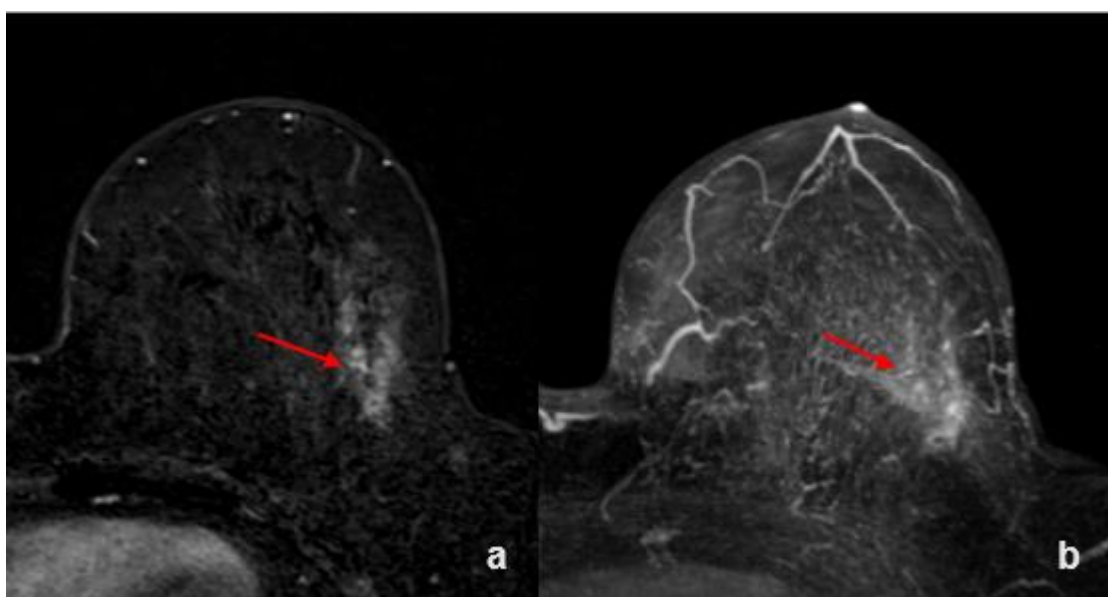
Fokusi su područja nakupljanja kontrasta manja od 5 mm, kako je prikazano na slici 3.



Slika 3. Fokus patološkog nakupljanja (a=T1 postkontrastno sa subtrakcijom, b=T1 postkontrastno bez suptrakcije)

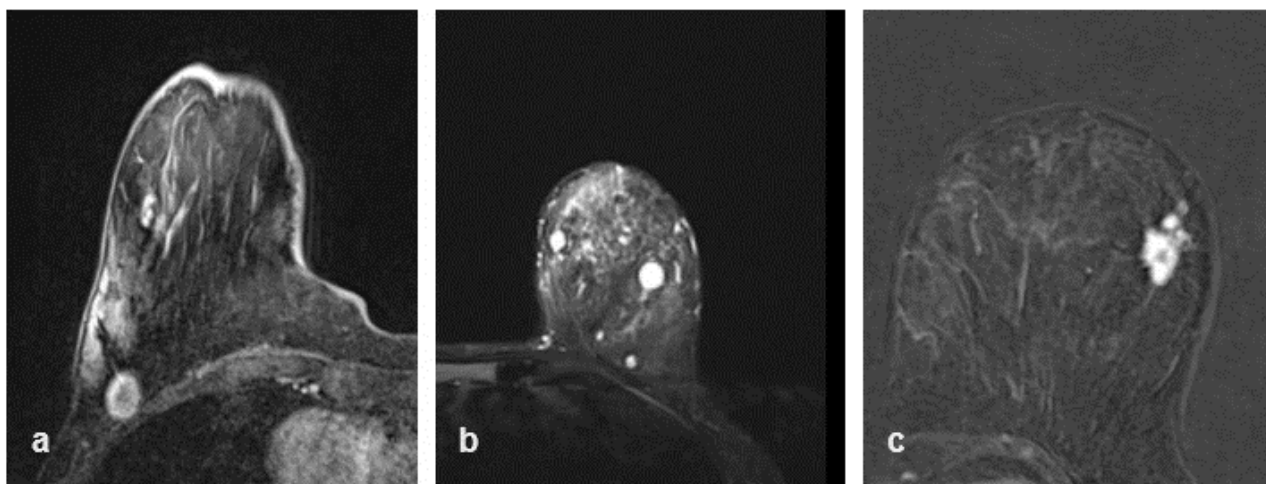
Patološke zone nakupljanja kontrasta koja ne čine tvorbu su neodvojive od okolnog zdravog parenhima na prekontrastnim snimkama, dok postkontrastno pokazuju patološki uzorak imbibicije kako je prikazano na slici 4. Morfološki se patološke zone nakupljanja kontrasta koja ne čine tvorbu opisuju raspodjelom i uzorkom imbibicije (86,87). Uzorak raspodjele može biti fokalni, linearni, segmentalni, regionalni, unutar više regija te difuzni. Imbibicija zone nakupljanja kontrasta koja ne čine tvorbu dojke se opisuje kao homogena, heterogena, grudasta i prstenasta.

Prema istraživanju Liu i suradnika segmentalna distribucija i prstenasti uzorak imbibicije su češći kod malignih lezija (88).



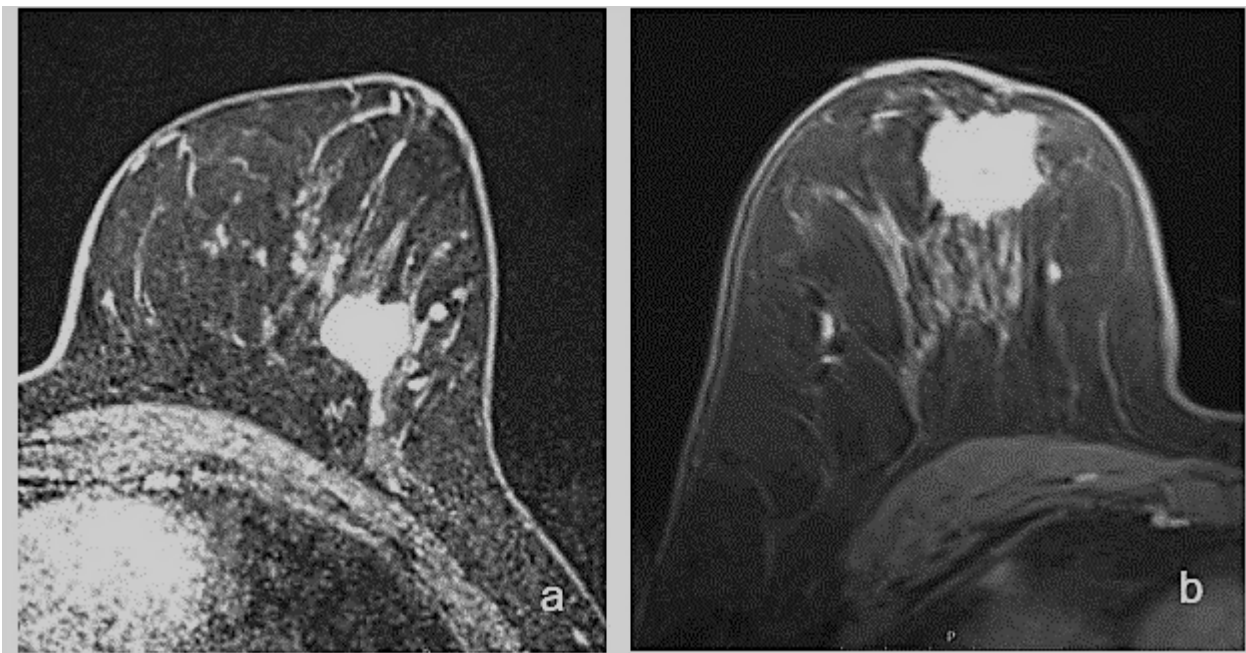
Slika 4. Zona patološkog nakupljanja kontrastnog sredstva-segmentalna distribucija (a=T1 postkontrastni sa subtrakcijom, b=postkontrastni MIP)

Naposlijetku, tvorbe su lezije veće od 5 mm, koje zauzimaju volumen tkiva, te ih se morfološki karakterizira oblikom, rubovima i uzorkom imbibicije. Oblik tvorbe može biti ovalni, okrugli ili nepravilni kako je prikazano na slici 5.



Slika 5. MR prikaz tvorbi ovalne (a) okrugle (b) i nepravilne (c) tvorbe u dojci

Rubovi se dijele na oštro ograničene, pravilne i neoštro ograničene, uz daljnju podjelu na nepravilne i spikulirane kako je prikazano na slici 6.



Slika 6. MR prikaz različitih tvorbi nepravilnih rubova (a) i tvorbe spikuliranih rubova (b)

Malignu leziju tipično karakterizira tvorba, uglavnom nepravilnih rubova, koji mogu biti spikulirani ili nepravilni. Tvorbe se mogu imbibirati homogeno, nehomogeno, prstenasto ili s tamnim unutarnjim septima. Maligne tvorbe se odlikuju ranim heterogenim ili rubnim nakupljanjem kontrastnog sredstva (89).

Razumijevanje rubova i oblika tvorbe donekle je ograničeno mogućnostima uređaja odnosno prostornom razlučivošću. Tako nepravilne granice mogu u slučaju loše rezolucije izgledati glatko. Također prilikom nakupljanja kontrastna upalno izmijenjena područja (inflamirane ciste) mogu uzorkom imbibicije podsjećati na maligne lezije (90). U tablici 2. prikazane su morfološke karakteristike karcinoma dojke prema BIRADS leksikonu.

Tablica 2. Morfološke karakteristike karcinoma dojke prema BIRADS klasifikaciji (40)

MR karakteristike karcinoma dojke		
Tvorbe	Oblik	Nepravilna
	Rubovi	Neoštro ograničeni: nepravilni, spikulirani
	Uzorak imbibicije	Heterogena
		Rubna (prstenasta)
Zone imbibicije (non masss enh.)	Distribucija	Segmentalna
	Uzorak imbibicije	Heterogena
		Prstenasta
Pridružene karakteristike	Retrakcija bradavice	
	Zahvaćanje bradavice	
	Retrakcija kože	
	Zadebljanje kože	
	Zahvaćanje kože	Direktno zahvaćanje
		Inflamatorni karcinom
	Aksilarna limfadenopatija	
	Zahvaćanje pektoralnih mišića	
	Zahvaćanje torakalne stijenke	
	Distorzija parenhima	

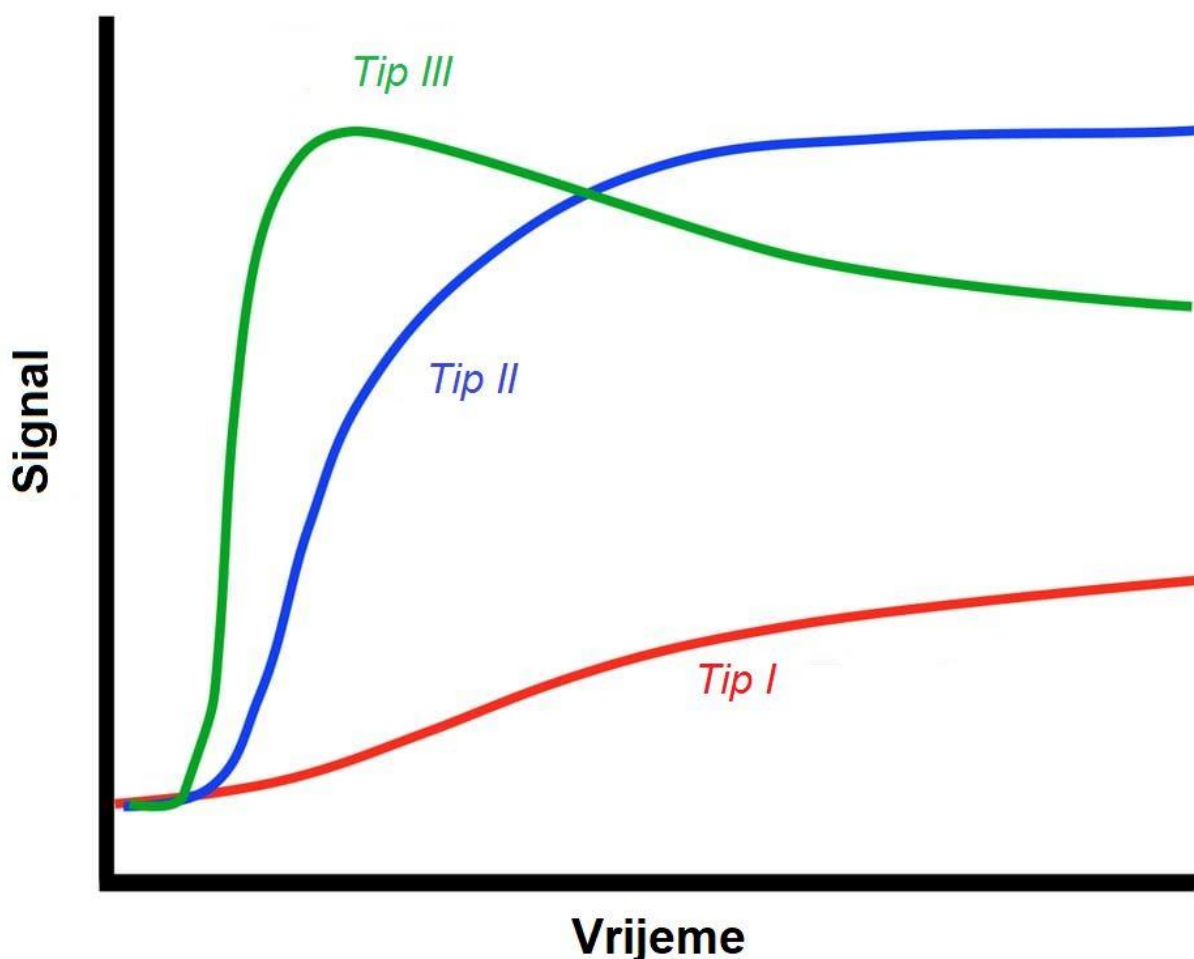
1.4.2. Kinetičke karakteristike karcinoma dojke na MR-u

Razlika u kontrastnoj imbibiciji između zdravog tkiva dojke i tumorske lezije nije do kraja razjašnjena, ali primarno se temelji na neoangiogenezi u tumorskom tkivu. Zloćudne lezije oslobađaju vaskularni endotelni faktor rasta (VEGF, od engl. vascular endothelial growth factor) koji potiče rast kapilara i stvaranje novih krvnih žila (91). Stijenke novonastalih krvnih žila su izmijenjene strukture s propusnim endotelom. Stoga je u zloćudnim lezijama povećana ne samo gustoća krvnih žila nego i njihova propusnost. Brzina kojom novostvorene krvne žile omogućavaju

dotok hranjivih tvari u tumorsko tkivo uz otplavlivanje nusproizvoda stanične proliferacije može se procijeniti analizom kinetičkih krivulja imbibicije.

Postoje tri tipa krivulja koje se razlikuju prema vremenu ispiranja kontrastnog sredstva.

Tip I krivulje („perzistentni“) je obilježen kontinuiranim nakupljanjem kontrastnog sredstva i obično je povezan s dobroćudnim lezijama. Tip II krivulje („plato“) pokazuje stabilan intenzitet signala nakon dosezanja maksimuma, a može se naći i kod zloćudnih i kod dobroćudnih lezija. Tip III krivulje se nalazi kod zloćudnih tumora, a karakterizira ga brzo ispiranje kontrastnog sredstva. Na slici 5 prikazani su tipovi krivulje imbibicije.



Slika 5. Tipovi krivulje postkontrastne imbibicije lezija u dojci na MR

Iako postoje tipične karakteristike pojedinih lezija, postoji preklapanje kinetičkih karakteristika benignih i malignih lezija. Odgovor na pitanje zašto je tome tako dijelom leži u činjenici da porast intenziteta signala nije direktno proporcionalan sa količinom kontrasta u leziji kao što je to slučaj kod kompjuterizirane tomografije. Kod MR-a, nakupljanje kontrastnog sredstva ovisi o više

čimbenika kao što su propusnost krvnih žila, stopa difuzije kontrastnog sredstva, količina i sastav izvanstaničnog matriksa te vrijeme relaksacije tkiva (72, 92, 93). Dodatni problem je i ciklička promjenjivost tkiva dojke. Osobito u sredini ciklusa i zdravo tkivo dojke pojačano nakuplja kontrast (94). U pravilu, ipak, fiziološki fibroglandularni parenhim sporije nakuplja kontrastno sredstvo te ga i kasnije otplavljuje.

Dodatno ograničenje stvara činjenica da neke maligne lezije nisu hipervaskularne. Istraživanje Yeha i suradnika pokazuje da CLI mogu biti hipovaskularni, kao i scirozni i dezmostoplastični oblik dukalnog invazivnog karcinoma (95). Unatoč ograničenjima, mogućnost razlikovanja lezija na temelju dinamike postkontrastne imbibicije je bolja nego što bi se moglo očekivati obzirom na nespecifičnu distribuciju gustoće krvnih žila između malignih i benignih lezija. Maligne lezije zbog bržeg metabolizma ipak načelno brže nakupljaju i otplavljaju kontrast, odnosno pokazuju tip 3 krivulje.

Informacije o morfološkim i kinetičkim karakteristikama tumora dobivene MR-om omogućavaju uvid u biološku aktivnost tumora. Upravo zato se smatra da bi karakteristike karcinoma dojke na MR-u mogle biti povezane s patohistološkim odlikama tumora te se uloga MR-a dojki u procjeni tih čimbenika intenzivno istražuje. Danas se MR rutinski koristi u detekciji i karakterizaciji lezija dojki, no uvijek se mora interpretirati u korelaciji s anamnezom, fizikalnim pregledom te nalazima konvencionalnih pretraga mamografije i ultrazvuka.

1.5. Prognostički čimbenici karcinoma dojke

Način liječenja karcinoma dojke se značajno promijenio tijekom vremena. Današnji pristupi liječenju uvelike su oblikovani pojavom novih terapijskih i dijagnostičkih metoda. Terapijske metode omogućavaju liječenje, kako primarnog tumora, tako i metastatske bolesti. Da bi terapijski pristup bio optimalan, a ishod liječenja pozitivan, važno je uzeti u obzir više prognostičkih čimbenika. Prognostički čimbenici osim kod izbora terapije, također pomažu pri definiranju oboljelih s većim rizikom za razvoj udaljenih metastaza i nepovoljnijim tijekom bolesti. U prognostičke čimbenike ubrajamo veličinu tumora, status aksilarnih limfnih čvorova, histološki tip tumora, histološki gradus tumora, prisutnost limfovaskularne invazije, status hormonskih receptora, proliferacijski indeks Ki 67, izražajnost gena za receptor humanog epidermalnog faktora rasta (HER2, prema engl. Human Epidermal Growth Factor Receptor 2) te dob oboljele osobe.

1.5.1. Veličina tumora

Velik broj studija s više tisuća uključenih oboljelih osoba utvrdio je da je veličina tumora snažan prognostički čimbenik preživljenja, neovisno o proširenosti bolesti prilikom dijagnoze. U svojem radu Narod utvrđuje na uzorku od 1894 oboljele osobe da 15 godišnje preživljenje oboljelih s malim tumorom (0,1-1 cm) iznosi 92% odnosno 80% ovisno o statusu limfnih čvorova u trenutku dijagnoze. Tumorom zahvaćeni limfni čvorovi u trenutku dijagnoze utječu na pad 15-godišnjeg preživljenja od čak 12%. Kod oboljelih sa srednje velikim tumorima, preživljenje je bilo 89% odnosno 70%, dok je kod velikih tumora (2-5 cm) preživljenje bilo 79% odnosno 47% (96). Iako se u zadnje vrijeme raspravljalo o važnosti veličine tumora kao zasebnog prognostičkog čimbenika, velika studija Liu i suradnika provedena na 21696 žena oboljelih od karcinoma dojke sa zahvaćenim limfnim čvorovima u trenutku dijagnoze utvrdila je da postoji značajna razlika u preživljenju oboljelih ovisno o veličini primarnog tumora (97).

1.5.2. Status aksilarnih limfnih čvorova

Karcinom dojke se primarno širi limfnim čvorovima (LN – od engl. Lymph node). Regionalni limfni čvorovi u dojci uključuju aksilarne, supraklavikularne te čvorove uz intramamarnu krvnu žilu. Aksilarni limfni čvorovi se dodatno dijele na tri razine, koje su određene u odnosu na mali pektoralni mišić. Studije su dokazale da inicijalna zahvaćenost limfnih čvorova značajno utječe na preživljenje oboljelih od karcinoma dojke. U ranije spomenutoj Narodovoj studiji razlika u preživljenju je bila od 12% do 32% za istu veličinu tumora, ovisno o zahvaćenosti limfnih čvorova (96). Drugi autori govore o čak 40% lošijem preživljenju oboljelih u slučaju zahvaćenosti limfnih čvorova (97,98). Nadalje, postoji izravna povezanost između broja zahvaćenih aksilarnih limfnih čvorova i rizika od razvoja metastatske bolesti (99). Kada se govori o metastatskim limfnim čvorovima, primarno se misli na makrometastaze koje su veće od 2 mm. Značaj mikrometastaza (nakupine tumorskih stanica veće od 0.2 mm i/ili nakupine više od 200 stanica u jednom histološkom presjeku, ali ne veće od 2 mm) te izoliranih tumorskih stanica (nakupine manje od 2 mm ili manje od 200 stanica u jednom histološkom presjeku) nije do kraja razjašnjen. Neke studije su pokazale da je prognoza pacijenata s mikrometastazama u aksilarnim limfnim čvorovima jednaka kao prognoza pacijenata s negativnim limfnim čvorovima (100, 101), dok radovi drugih autora govore u prilog lošije prognoze u toj skupini bolesnika (102, 103).

1.5.3. Ki-67

Ki-67 je nuklearni protein koji je prvi put identificirani ranih 80ih u radu Gerda i suradnika (104). Daljnjim istraživanjem utvrđeno je da se ovaj protein može detektirati na stanicama u različitim

fazama staničnog ciklusa; S, G1 i G2 te M, ali se ne nalazi u G0 fazi (105). U uzorcima zdravog tkiva dojke Ki-67 se može detektirati na stanicama koje ne izražavaju estrogenske receptore (ER-), dok se na stanicama s pozitivnim estrogenskim receptorima (ER+) Ki-67 ne nalazi (106). Meta analiza de Azambuje i suradnika je 2007. utvrdila kako više vrijednosti Ki-67 koreliraju sa slabijim ishodom liječenja (107). Tijekom vremena postojali su problemi sa standardizacijom određivanja vrijednosti Ki-67 te njegovom reproducibilnosti između različitih laboratorija. U 2011. osnovana je radna skupina kojoj je cilj bio odrediti i standardizirati načine određivanja Ki-67 (108). Ipak, čak i nove smjernice velikih društava poput AJCC ostaju donekle rezervirane prema upotrebi Ki-67 kao izoliranog prognostičkog čimbenika (109). Uzimajući u obzir stavove relevantnih društava, ali i nova istraživanja u 2021. radna skupina za karcinom dojke objavila je ažuriranje vlastitih preporuka (110). Temeljem ovog ažuriranja, Ki-67 manji od 5% smatra se niskom vrijednosti dok se Ki-67 veći od 30% smatra visokom vrijednosti. Ki-67 između 5% i 30% nije do kraja reproducibilan te ne bi trebao utjecati na terapijske odluke. Istraživanje Lombardija i suradnika sa dugotrajnim praćenjem 1685 žena oboljelih od karcinoma dojke predložilo je vrijednost Ki 67 od 20% kao graničnu vrijednost koja dijeli visoki Ki67 od niskog Ki 67 (111). Granična vrijednost od 20% prihvaćena je u Hrvatskoj te je korištena i u ovom istraživanju (112).

1.5.4. Status hormonskih receptora

Estrogenski i progesteronski receptori su intracelularni receptori koji vezanjem estrogena odnosno progesterona dovode do specifične izražajnosti gena. Prisutnost estrogenskih i progesteronskih receptora je istovremeno prediktivna i prognostička. U NSABP studiji žene s pozitivnim estrogenskim receptorima imale su 5 godišnje preživljenje bez bolesti od 74% za razliku od žena s negativnim estrogenskim receptorima kod kojih je 5 godišnje preživljenje bez bolesti iznosilo 66% (113). Studija Hilsenbecka i suradnika utvrdila je da pozitivna prognostička vrijednost estrogenskih receptora postoji samo u prve tri godine nakon dijagnoze, ali ne i nakon toga (114). Moguće je da postojanje estrogenskih ili progesteronskih receptora ima prediktivnu vrijednost za postojanje indolentnijeg, sporije rastućeg tumora s duljim vremenom do ponovne pojave bolesti. Tumori koji izražavaju estrogenske i progesteronske receptore imaju povoljniji tijek bolesti (115). Prisutnost ovih receptora ima pozitivnu prediktivnu vrijednost za korištenje adjuvantne endokrine terapije. Studija provedena na 37000 žena pokazala je da koristi od uzimanja endokrine terapije (u studiji je korišten Tamoxifen) imaju samo žene s pozitivnim receptorskim statusom (116).

1.5.5. HER2

HER2 onkogen je dio erbB-slične onkogene obitelji i u daljnjem je srodstvu s epidermalnim faktorom rasta. Studije su pokazale da je HER2 prekomjerno izražen u stanicama pojedinih vrsta karcinoma dojke (117). Zajedno s hormonskim receptorima HER2 je važan prediktivni i prognostički čimbenik. Amplifikacija i prekomjerna izražajnost HER2 gena javlja se u otprilike 15% do 30% karcinoma dojke (118). Prekomjerna izražajnost HER2 gena povezana je s agresivnijim kliničkim tijekom bolesti, bržim rastom tumora, većim rizikom za razvoj metastaza i lošijom prognozom (119, 120, 121). Otkrićem lijekova koji ciljano djeluju na HER2 receptore uočena je pozitivna prediktivna vrijednost HER2 u odgovoru na kemoterapiju i endokrinu terapiju.

1.5.6. Limfovaskularna invazija

Limfovaskularna invazija (LVI od engl. lymphatic vessel invasion) označava zahvaćenost peritumoralnih limfnih žila tumorskim stanicama. LVI označava početak limfogenog širenja tumora. LVI je karakterizirana s više procesa koji uključuju ne samo primarni rast tumora i urastanje u limfne žile, nego i brojne druge biološke mehanizme na molekularnoj razini. Tumori stvaraju polisaharide i proteine koji mijenjaju mikro okolinu u tkivu te potiču migraciju i rast stanica. Osim toga mehanizmima posredovanim enzimima tumori razgrađuju stromu tkiva u kojem se nalaze i sudjeluju u stvaranju nove strome koja potpomaže rast tumora (122, 123).

Istraživanja su pokazala da se LVI može koristiti kao prediktivni faktor širenja i povrata karcinoma dojke (124,125). U studiji koja je pratila oboljele od karcinoma dojke tijekom 20 godina stopa povrata karcinoma dojke prvog stadija bila je veća kod oboljelih s inicijalno potvrđenom LVI te je iznosila 38% , za razliku od 22% recidiva kod oboljelih bez LVI (125).

LVI je prema istraživanjima prisutna u oko 30% svih karcinoma dojke uz značajnu varijaciju između pojedinih tipova. LVI je tako bila značajno viša u oboljelih s negativnim estrogenskim i progesteronskim receptorima, kod HER2 pozitivnih, pri visokim vrijednostima Ki-67, kod većeg nuklearnog gradusa te u slučaju većih tumora (126). Štoviše, LVI je bila najviša u Luminal B2/Her2 tumorima (40,9%) te potom: Her2 tumorima (38,1%), Luminal B tumorima (34,6%), trostruko negativnim tumorima (29.8%) i Luminal A (20%) (126).

1.5.7. Histološki tip tumora

Karcinom dojke čini heterogenu skupinu s različitim morfološkim oblicima, molekularnim obilježjima, tijekom bolesti i odgovorom na terapiju. Patohistološke karakteristike tumora imaju

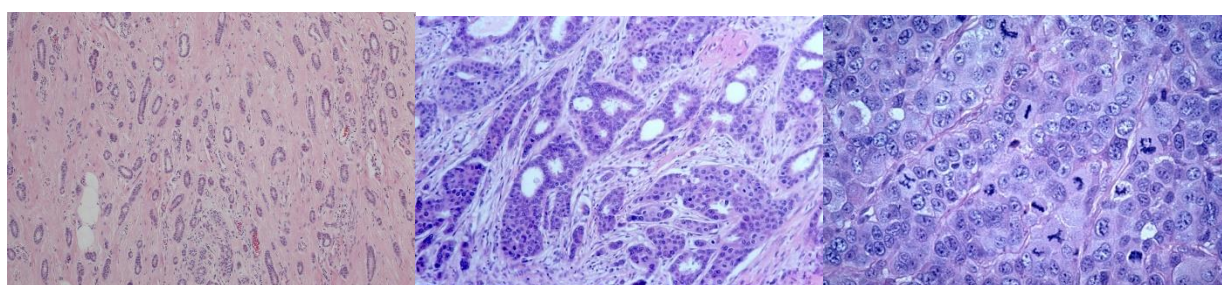
prognostički značaj. U literaturi je tako opisano da su mucinozni, tubularni i kribriformni karcinomi uglavnom nižeg histološkog gradusa, s pozitivnim hormonskim receptorima i negativnim aksilarnim limfnim čvorovima, te imaju 10 godišnje preživljenje između 80% do 90% (127). Unatoč prethodno opisanim razlikama koje ovise o histološkom tipu tumora, potrebno je uzeti u obzir da većina (40% do 80%) karcinoma dojke nemaju posebne karakteristike, odnosno pripadaju u skupinu NST što znači da su posebni tipovi karcinoma relativno rijetki (25).

1.5.8. Histološki gradus

Invazivni karcinom dojke se mogu podijeliti prema načinu rasta te stupnju diferencijacije. Stupanj diferencijacije označava sličnost tkiva karcinoma dojke s normalnim tkivom dojke. Stoga, histološki gradus predstavlja morfološku procjenu bioloških karakteristika tumora. Histološki gradus temelji se na semikvantitavnoj metodi uzorkovanja po Nottinghamskom sustavu.

Nottinghamski sustav stupnjevanja (NGS od engl. Nottingham grading score) karcinoma dojke (modifikacija Scarff-Bloom Richardson sustava prema Elston-Ellisu) (128) je unaprijedio reproducibilnost određivanja histološkog gradusa. Ovaj sustav koristi kombinaciju nuklearnog pleomorfizma, formiranja tubula i broja mitozu na periferiji tumora pri čemu se svaki navedeni element boduje s 1, 2 ili 3 boda (Tablica 3, Slika 6.).

Brojna istraživanja su potvrdila da NGS ima prognostičku vrijednost sličnu onoj statusa limfnih čvorova, te veću od same veličine tumora (129,130,131). Oboljeli s nižim histološkim gradusom imaju značajno dulje preživljenje od onih s višim histološkim gradusom (132,133,134).



Gradus 1

Gradus 2

Gradus 3

Slika 6. Nottinghamski sustav bodovanja

Histološki gradus tumora ocijenjen NGS definira se na slijedeći način: dobro diferencirani tumor (gradus 1) koji je obilježen homogenošću i sličnošću sa zdravom terminalnom duktalno lobarnom jedinicom, visokom razinom formiranja tubula (>75%), umjereno izraženim nuklearnim pleomorfizmom i niskim mitotičkim indeksom; umjereno diferenciran tumor (gradus 2); slabo

diferenciran tumor (gradus 3) s izraženim pleuralnim pleomorfizmom, velikim brojem mitoza i bez formiranja tubula.

Tablica 3. Nottinghamski sustav stupnjevanja karcinoma dojke. (81)

Bodovi	1	2	3
Nuklearni pleomorfizam	minimalna varijacija veličine i oblika jezgara	umjerena varijacija veličine i oblika jezgara	naglašena varijacija veličine i oblika jezgara
Formiranje tubula	>75% tumora	10-75% tumora	<10% tumora
Broj mitoza	0-9/10 HPF*	10-19/10 HPF	=>20/10 HPF

*HPF- vidno polje velikog povećanja (prema engl. High Power Field)

1.5.9. Dob

Oboljeli mlađe životne dobi (< 35 godina) imaju značajno lošiju prognozu. Kod mlađih oboljelih osoba karcinomi su češće agresivnijeg oblika, većeg promjera, višeg gradusa, negativnih hormonskih receptora te s pozitivnim limfnim čvorovima pri inicijalnoj prezentaciji. Čak i nakon korelacije s drugim prognostičkim faktorima studije su pokazale da osobe oboljele u mlađoj životnoj dobi imaju lošiju prognozu (135,136).

1.6. Stupnjevanje karcinoma dojke

TNM sustav stupnjevanja karcinoma dojke je međunarodno prihvaćeni sustav za utvrđivanje stadija bolesti. Stadij bolesti je mjera proširenosti bolesti koja se koristi za procjenu prognoze i donošenje odluke o terapijskom pristupu. Ovaj sustav koristi tri parametra za opis stadija bolesti. Pri tome T opisuje primarni tumor, N označava zahvaćenost limfnih čvorova, a M udaljene metastaze. TNM klasifikacija uključuje kliničku i patološku klasifikaciju. Tablica 4. prikazuje TNM klasifikaciju karcinoma dojke (137).

Tablica 4. TNM klasifikacija karcinoma dojke (137)

Primarni tumor (T)	
Tx	Primarni tumor se ne može odrediti
T0	Primarni tumor se ne može dokazati
Tis	Karcinom <i>in situ</i>
Tis (DCIS)	Duktalni karcinom <i>in situ</i>
Tis (LCIS)	Lobularni karcinom <i>in situ</i>
Tis (Paget)	Pagetova bolest bradavice bez tumora
T1	Tumor najvećeg promjera ≤ 2 cm
T1mi	Tumor ≤ 1mm u najvećem promjeru
T1a	0,1-0,5 cm
T1b	0,5-1 cm
T1c	1-2 cm
T2	Tumor veličine 2-5 cm
T3	Tumor >5 cm
T4	Tumor bilo koje veličine sa zahvaćanjem a) torakalne stijenke ili b) kože
T4a	Širenje na torakalnu stijenku (s izuzetkom pektoralnog mišića)
T4b	Edem ili ulceracija kože dojke ili satelitski kožni nodusi iste dojke
T4c	T4a i T4b
T4d	Upalni karcinom
Regionalni limfni čvorovi (N)	
Nx	Postojanje metastaza u regionalnim limfnim čvorovima nije moguće dokazati
N0	Ne nalaze se metastaze u limfnim čvorovima
N1	Metastaze u pomicne limfne cvorove razine I i II
N2	Metastaze u ipsilateralne fiksirane aksilarne limfne cvorove razine I i II ili klinicki detektabilne metastaze u unutarnjim mamarnim limfnim čvorovima u odsutnosti aksilarnih limfnih čvorova
N2a	Metastaze u fiksiranim aksilarnim limfnim čvorovima razine I i II
N2b	Metastaze u klinički evidentnim unutarnjim mamarnim limfnim čvorovima u odsutnosti metastaza u aksilarnim limfnim čvorovima
N3	Metastaze u ipsilateralnim infraklavikularnim limfnim čvorovima (razina III) sa ili bez zahvacanja razine I i II ili klinicki evidentne metastaze u u ipsilateralnim unutarnjim mamarnim limfnim čvorovima sa zavacanjem razine I i II ili metastaze u ipsilateralnim supraklavikularnim limfnim čvorovima sa ili bez zahvacanja aksilarnih ili unutarnjih mamarnih limfnih cvorova
N3a	
N3b	Metastaze u infraklavikularnim limfnim čvorovima Metastaze u ipsilateralnim unutarnjim mamarnim limfnim čvorovima i aksilarnim limfnim čvorovima
N3c	Metastaze u ipsilateralnim supraklavikularnim limfnim čvorovima
Udaljene metastaze (M)	
Mx	Postojanje udaljenih metastaza nije moguće dokazati
M0	Ne postoje udaljene metastaze
M1	Postoje udaljene metastaze

Nakon određivanja lokalnog rasta primarnog tumora, zahvaćenosti limfnih čvorova i prisutnosti ili odsutnosti udaljenih metastaza, karcinom dojke se može razvrstati u anatomske prognostičke stadije što olakšava kliničku komunikaciju (Tablica 5). Dodavanjem nalaza hormonskih receptora i histološkog gradusa u anatomske prognostičke stadije nastaju klinički prognostički stadiji. Kod žena koje su inicijalno liječene operativnim zahvatom formirani su patološki prognostički stadiji.

Tablica 5. TNM i anatomsko prognostički stadij prema AICC UICC 8. izdanje (137)

TNM i anatomsko prognostički stadij prema AICC UICC 8 izdanje			
Kada je T...	Kada je N...	Kada je M...	Onda je stadij...
Tis	N0	M0	0
T1	N0	M0	1A
T0	N1mi	M0	1B
T1	N1mi	M0	1B
T0	N1	M0	2A
T1	N1	M0	2A
T2	N0	M0	2A
T2	N1	M0	2B
T3	N0	M0	2B
T0	N2	M0	3A
T1	N2	M0	3A
T2	N2	M0	3A
T3	N1	M0	3A
T3	N2	M0	3A
T4	N0	M0	3B
T4	N1	M0	3B
T4	N2	M0	3B
Bilo koji T	N3	M0	3C
Bilo koji T	Bilo koji N	M1	4

1.7. Svrha rada

Do sada provedena istraživanja nisu suglasna oko postojanja povezanosti vrška kolina s izražajnosti estrogenskih i progesteronskih receptora. Nadalje, studije o povezanosti vrška kolina sa izražajnosti CaSRa su oskudne, a rezultati nisu sasvim jednoznačni.

Vršak kolina, osim toga, za sada u studijama nije povezivan s razinom restrikcije difuzije.

Ovo istraživanje ima za cilj utvrditi potencijalnu korelaciju između povišene razine kolina, sniženih vrijednosti pojavnog difuzijskog koeficijenta kod karcinoma dojke dobivenih mpMR analizom i izraženosti receptora osjetljivog na kalcij.

Cilj istraživanja je bolje razumjeti molekularne karakteristike karcinoma dojke kroz analizu različitih parametara dobivenih mpMR te proučiti njihovu povezanost s biološkim markerom, CaSR.

Svrha rada je doprinijeti boljem razumijevanju molekularnih i radioloških karakteristika karcinoma dojke te identificirati potencijalne biomarkere koji bi mogli poslužiti u dijagnostici, prognozi ili praćenju terapijskog odgovora kod karcinoma dojke. Osim toga, istraživanje bi moglo pružiti osnovu za razvoj personaliziranih terapijskih strategija usmjerenih na specifične molekularne karakteristike tumora dojke

2. HIPOTEZA

Povišena razina kolina i snižena vrijednost pojavaog difuzijskog koeficijenta kod karcinoma dojke dobivenih mpMR analizom pozitivno korelira s razinom izraženosti receptora osjetljivog na kalcij.

3.CILJEVI ISTRAŽIVANJA

3.1. Opći cilj

Odrediti postoji li pozitivna korelacija između razine kolina i pojavnog difuzijskog koeficijenta kod MR dojke te razine CaSR u invazivnim karcinomima dojke.

3.2. Specifični ciljevi

1. Ustanoviti postoji li povezanost morfoloških i kinetičkih MR karakteristika s CaSR kod karcinoma dojke
2. Usporediti stupanj izraženosti CaSR s prognostičkim čimbenicima karcinoma dojke
3. Utvrditi pouzdanost vrijednosti kolina i CaSR kod karcinoma dojke u procjeni biološke agresivnosti karcinoma dojke prema razini vrijedosti proliferacijskog indeksa Ki67

4. MATERIJALI I METODE

4.1. Ispitanici

U retrospektivno istraživanje uključeno je 79 žena s karcinomom dojke kojima je prije operacije učinjen MR pregled dojki unutar mjesec dana prije operativnog zahvata na Zavodu za dijagnostičku i intervencijsku radiologiju Kliničkog bolničkog centra Zagreb, a patohistološkom analizom tkiva dobivenog operativnim zahvatom postavljena je konačna dijagnoza NST-a. U obzir je uzeta multifokalnost i multicentričnost tumora kao i širenje tumora na okolne strukture (kožu, pektoralni mišić i/ili mamilu). U svih bolesnica je patohistološkom analizom utvrđen status hormonskih receptora (ER i PR), status HER2, nuklearni gradus i proliferacijski indeks Ki-67 te je temeljem toga određen molekularni podtip tumora surogatnom klasifikacijom (32). U pacijentica s predoperativno postavljenom sumnjom na zahvaćenost limfnih čvorova aksile, učinjena je citološka punkcija pod kontrolom UZVa radi procjene prisutnosti malignih stanica.

Osim potpisanog pristanka pacijentice, uključni kriteriji za pristup istraživanju bili su dostupan nalaz patohistološke analize karcinoma te učinjen standardni MR dojki s DWI i MRS tumora. U istraživanje nisu bile uključene pacijentice u kojih predoperativna MR dojki nije učinjena ili nije bila upotrebljiva (regija interesa u području nekroze, artefakti micanja), pacijentice u kojih nije učinjen operativni zahvat ili konačni patohistološki nalaz nije dostupan te pacijentice s drugim tipovima karcinoma dojki.

4.2. Metode

4.2.1. MR snimanje

Svi pregledi su učinjeni na Zavodu za dijagnostičku i intervencijsku radiologiju Kliničkog bolničkog centra Zagreb na MR uređaju jakosti 1,5 T (Avanto, Siemens, Erlangen, Njemačka). Tijekom oslikavanja dojke pacijentice su polegnute u pronacijskom položaju, a dojke su postavljene unutar zavojnice za dojke. Promjene u dojkama su analizirane upotrebom slijedećih sekvenci:

- Transverzalna TIRM (prema engl. Turbo Inversion Recovery Magnitude) mjerena snimka (Repetition Time /TR/ = 5.600,0, Echo Time /TE/ = 59,0, pojasna širina = 252,0, matriks = 1,0 x 0,7 x 1,0, debljina sloja = 4,0 mm, interval = 0,8 mm, veličina vidnog polja /FOV, prema engl. Field Of View/ = 340 mm, broj ekscitacija /NEX, prema engl. Number of Excitations/ = 2.

- Transverzalne T2 mjerene snimke bez saturacije masti (TR= 5.000, TE = 94, matriks = 0,8 x 0,8 x 4,0, debljina sloja = 4,0 mm, interval = 0,4 mm, FOV = 370 mm, NEX = 1)
- Transverzalna 3D T1 mjerena snimka bez saturacije masti (TR= 8,6, TE= 4,70, FlipAngle (FA) = 20,0, NEX= 1, debljina sloja= 1,0, interval= 0, matriks= 1,0x0,7x1,0, FOV= 320 mm)
- Transverzalne 3D T1 mjerene snimke uz saturaciju masti (TR = 4,06, TE = 1,65, FA = 10,0, matriks = 1,0 x 0,8 x 1,5, debljina sloja = 1,0 mm, interval = 0, FOV = 320 mm, NEX = 1) s prvom prekontrastnom sekvencijom te pet uzastopnih dinamičkih postkontrastnih snimaka, koristeći intravensko paramagnetsko kontrastno sredstvo (Dotarem®, Guerbet USA) aplicirano automatskim injektorom u dozi od 0,1 mmol/kg tjelesne mase brzinom od 2 - 3,5 mL/s te s postkontrastnom aplikacijom 15 mL fiziološke otopine
- Transverzalni DWI (prema engleski Diffusion weighted Imaging) mjerena snimka (GRAPPA factor 2, TR 3500 ms, TE_{eff} 73 ms, echo distance 0.95 ms, 2 b-vrijednosti - 500 i 1500 s/mm², način difuzije: 3-Scan Trace, spektralna saturacija masti, rezolucija u ravnini 1.8 × 1.8 mm², debljina sloja 6 mm, matrix 192 × 192 pixels, FOV 350 × 350 mm, vrijeme snimanja 2:30 min
- ADC mape izračunate iz difuzijskih sekvenci korištenjem svih b-vrijednosti uz korištenje standardnog monoeksponencijalnog regresijskog modela automatski primjenom priloženog softvera
- ¹H MR spektroskopija učinjena je nakon poluautomatskog homogeniziranja magnetskog polja (shimming) uz supresiju masti i vode (TR = 1.500, TE = 100, volumen interesa (voxel) = 10 x 10 x 10 mm, NEX 128, veličina vektora = 1.024. Dobivena krivulja opisana je amplitudom krivulje i integralom u području metabolita koji sadržavaju kolin na 3,2 ppm
- Dodatne sekvencije su uključivale MIP (Maximum Intensity Projection), suptrakciju postkontrastnih od prekontrastnih snimaka te analizu kinetičkih krivulja u područjima nakupljanja kontrastnog sredstva.

4.2.2. Procjena i obrada snimaka

NST karcinomi su na MR-u bili podijeljeni na tvorbe te na zone patološke imbibicije. Veličina tumora određena je mjerenjem najveće dimenzije tumora na aksijalnim snimkama druge postkontraste sekvence i izražena je u milimetrima.

U slučaju postojanja više tumorskih tvorbi, tumori su podijeljeni na multifokalne i multicentrične tumore prema radiološkom nalazu. Multifokalni tumori su definirani kao tumori unutar istog kvadranta dojke međusobno udaljeni barem 2 cm zdravog tkiva. Multicentrični tumori su definirani kao dva ili više tumora unutar različitih kvadranta. Ova podjela je rađena prema radiološkim kriterijima. Patološki, multifokalni tumor je dodatno definiran kao tumor sa barem jednim satelitskim nodusom razdvojen od primarnog tumora barem jednim presjekom bez tumora u preparatu, dok je multicentrični tumor dodatno definiran različitim patohistološkim karakteristikama pregledanih tumora.

Kod svake tvorbe je analiziran oblik, rubovi te način nakupljanja kontrastnog sredstva. Prema obliku tvorbe su klasificirane kao okrugle, ovalne ili nepravilne (Slika 3).

Rubovi su opisani kao oštro ograničeni i neoštro ograničeni, a neoštro ograničeni su dodatno podijeljeni na nepravilne i spikulirane (Slika 4.). Ovisno o načinu nakupljanja kontrastnog sredstva, karcinomi su podijeljeni u skupine s homogenim, inhomogenim, rubnim nakupljanjem kontrastnog sredstva ili nakupljanjem kontrasta sa tamnim unutarnjim septama. Kod svake promjene analizirani su slijedeći kinetički parametri: povišenje intenziteta signala ((intenzitet signala nakon aplikacije kontrasta – bazični intenzitet signala)/bazični intenzitet signala X 100%), PT (od engl. peak time), inicijalna imbibicija (povišenje intenziteta signala/PT) i tip dinamičke krivulje (I, II i III). Intenziteti signala su mjereni na prekontrastnoj seriji te svakoj postkontrastnoj seriji. Intenziteti signala su mjereni ručnim postavljanjem regije interesa (ROI, prema engl. „Region Of Interest“) na minimalno tri mjesta unutar lezije, a za analizu je odabrana regija interesa koja je pokazivala najjače nakupljanje kontrastnog sredstva.

Unutar tumora vizualno je određeno postojanje eventualnih zona nekroze, koje su se odlikovale blago povišenim T2 signalom, niskim signalom u T1 mjenom vremenu, a postkontrastno se nisu imbibirale.

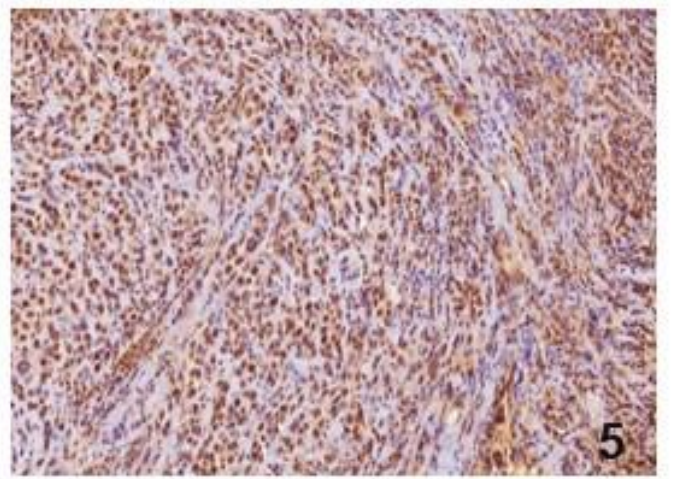
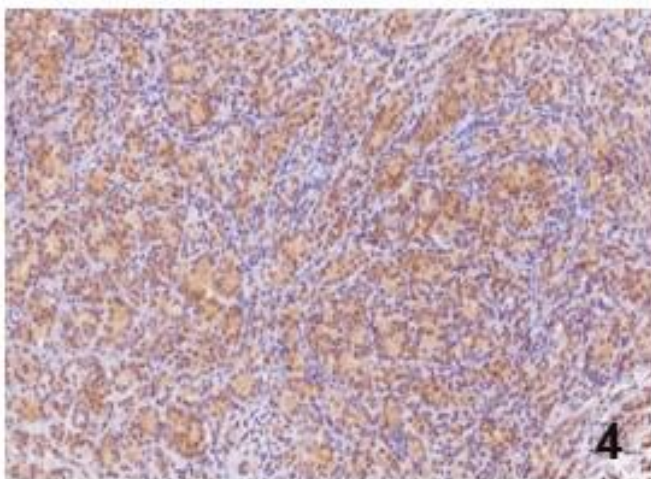
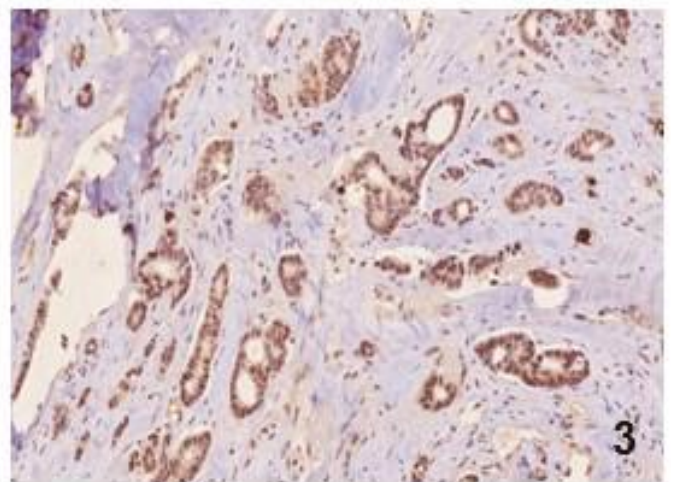
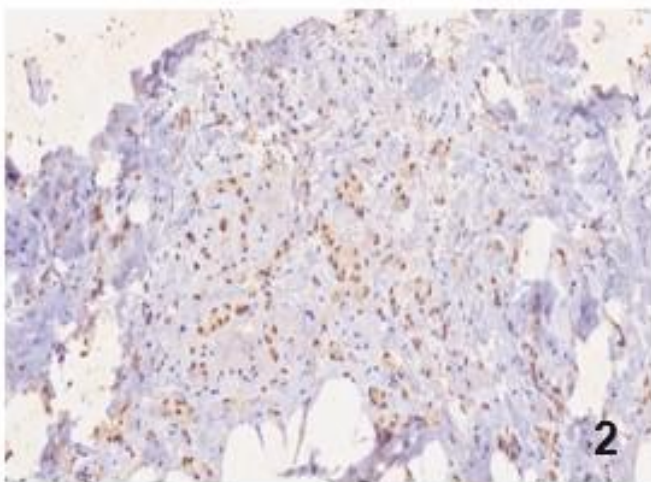
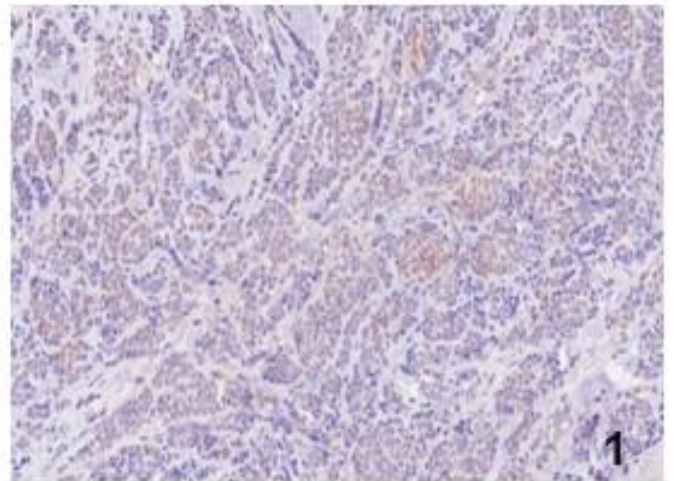
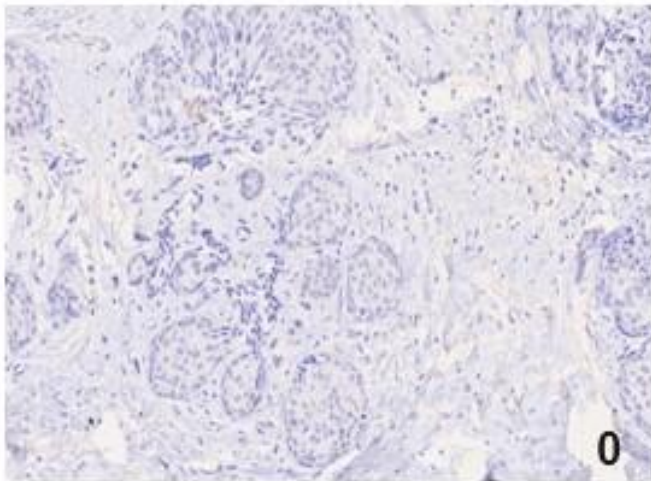
Na učinjenoj MR spektroskopiji kvantitativno je određen vršak kolina. Vrijednost površine ispod krivulje (integral) korištena je u području metabolita kolina na oko 3,2 ppm (3,14 – 3,34 ppm) (Slika 1.)(138).

Kvantifikacija difuzije i određivanje vrijednosti primjetnog difuzijskog koeficijenta napravljeno je određivanjem i postavljanjem regije interesa na odgovarajuću lokaciju tako da obuhvaća što veći dio lezije pazeći pritom da se ne pređe rub lezije. Usporedbom sa snimkama u T1 i T2 mjenom vremenu izbjegavane su zone nekroze i/ili krvarenja.

4.2.3. Patohistološka analiza

Uvidom u patohistološki nalaz utvrđena je vrsta tumora (prema histološkoj klasifikaciji tumora dojki Svjetske zdravstvene organizacije iz 2019. godine), veličina tumora, status aksilarnih limfnih čvorova, histološki gradus, LVI, status hormonskih receptora estrogena i progesterona (ER i PR), izražajnost HER2 te proliferacijski indeks mjeren pomoću Ki-67 (139). Na temelju receptorskog statusa, proliferacijskog indeksa i izražajnosti HER2, tumori su bili podijeljeni u molekularne podtipove: Luminal A (ER+, PR+, HER2-, Ki67<20%), Luminal B1 (ER+, HER2-, jedno od: PR<20%, Ki67>=20%), Luminal B2 (ER+, HER2+), HER2 tip (HER2+, ER-, PR-) i trosrtno negativni tip (ER-, PR-, HER2-). Imunohistokemijskim bojenjem pomoću komercijalno dostupnih protutijela određeni su ER, PR, HER2 i Ki-67 (Ventana, Tucson, AZ, USA). Granična vrijednost za pozitivnu izražajnost ER i PR je postavljena na 1% (140). Pozitivna izražajnost HER2 je određena semikvantitativno prema intenzitetu bojenja i postotku obojenih tumorskih stanica na slijedeći način: 0 - nema membranskog bojanja, 1+ - slabo i djelomično membransko bojanje prisutno u >10% tumorskih stanica, 2+ - slabo do umjereno membransko bojanje u >10% tumorskih stanica, 3+ - jako bojanje cijele membrane koje se nalazi u >10% tumorskih stanica (141). Nalazi 0 i 1+ su kategorizirani kao negativni, nalaz 2+ kao dvosmislen, a samo nalaz 3+ kao pozitivan, odnosno kao prekomjerna izražajnost HER2 proteina. Kod uzoraka s dvosmislenim nalazom (2+) je dodatno primijenjena metoda *in situ* hibridizacije (SISH, od engl. *Silver In Situ Hybridisation*) kako bi se identificirali tumori koji pokazuju amplifikaciju HER2 gena.

Imunohistokemijska analiza izvedena je na parafinskim rezovima tumorskog tkiva debljine 3µm nakon fiksacije u formalinu. Kao primarno antiCaSR protutijelo koristilo se PA1-934A (AffinityBioReagents, Inc., ThermoScientific INC Rockford, IL USA), poliklonalno; dilucija 1:200. Izražajnost CaSR kvantificirana je kao negativna (0), rijetke pozitivne stanice (1), nejednoliko slaba (2), nejednoliko slaba/jaka (3), nejednoliko jaka (4), jednoliko jaka (5) (81) kako je prikazano na slici 7.



Slika 7. Izražajnost CaSR 0-5 na preparatima karcinoma dojke

4.2.4. Statističke metode

Podaci su prikazani tablično i grafički. Obzirom na neparametrijsku raspodjelu kontinuiranih podataka koja je provjerena Kolmogorov-Smirnovljevim testom u statističkoj analizi su se primijenili odgovarajući neparametrijski testovi (Mann-Whitney U test za nezavisne usporedbe kao i grafički prikazi (Box i Whiskerov plot). Povezanost između razine kolina i pojavnog difuzijskog koeficijenta kod MR dojki te razine CaSR u lezijama invazivnog karcinoma dojke analizirana je Spearmanovim koeficijentom korelacije ρ . ROC analizom određena je optimalna granična vrijednost CaSR kod karcinoma dojke u procjeni biološke agresivnosti karcinoma dojke prema razini vrijedosti proliferacijskog indeksa Ki67 >20 . Sve p vrijednosti manje od 0,05 su smatrane značajnima. U analizi se koristila licencirana programska podrška IBM SPSS *Statistics*, verzija 25.0 (<https://www.ibm.com/analytics/spss-statistics-software>).

4.2.5. Etička načela

Istraživanje je provedeno sukladno svim etičkim načelima, uz informirani pristanak uključenih pacijentica. Etička povjerenstava Kliničkog bolničkog centra Zagreb i Medicinskog fakulteta Sveučilišta u Zagrebu odobrila su ovo istraživanje.

5. REZULTATI

U istraživanje je uključeno ukupno 79 pacijentica s NST karcinomom dojke koje su učinile inicijalnu MR dojke na Kliničkom zavodu za dijagnostičku i intervencijsku radiologiju Kliničkog bolničkog centra Zagreb. Srednja vrijednost dobi bolesnica bila je 56,8 godine (raspon 28-79 godine).

5.1. Karakteristike NST karcinoma dojke

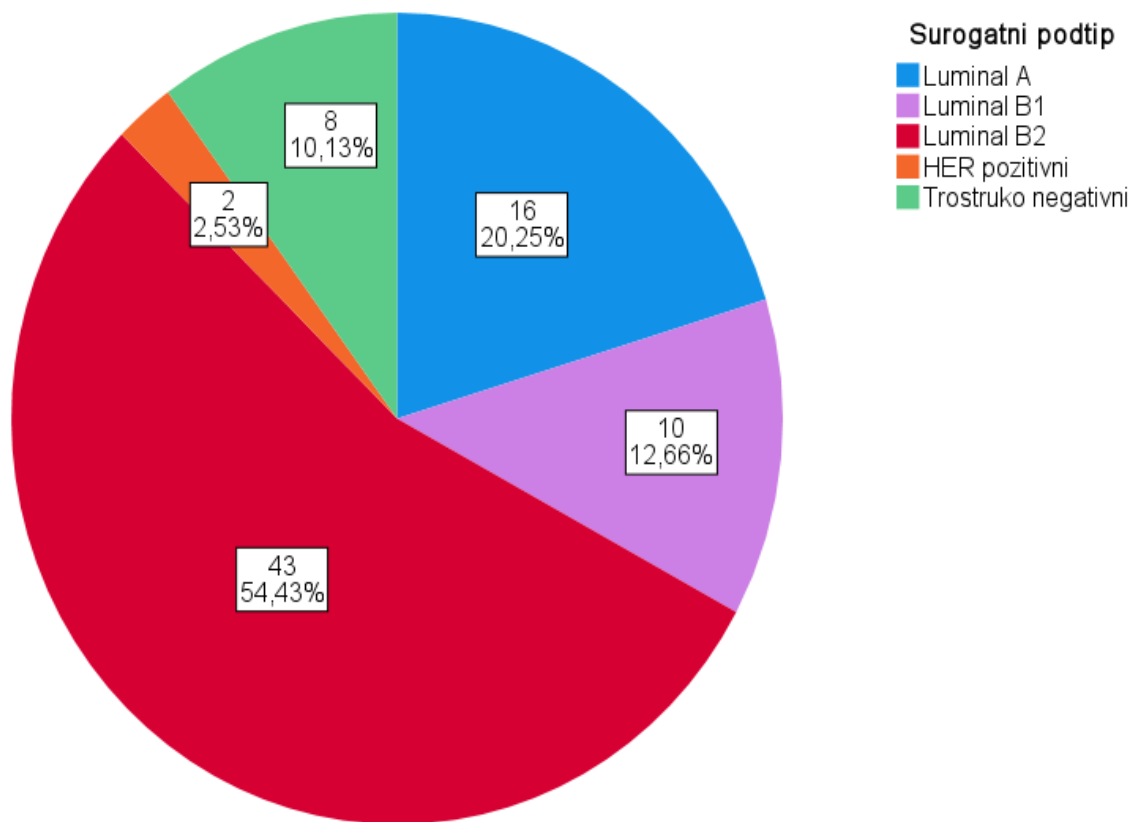
Svi invazivni karcinomi bili su NST. Statističkom obradom uzorkovanih pacijentica (n=79) ustanovljeno je da je medijan promjera tumora bio 25 mm (SD 17-34 mm). Većina tumora, njih 57 (72,2%), bila je solitarna.

U 59 (74,6%) pacijentica karcinom dojke nije pokazivao znakove zahvaćenosti okolnih struktura. U slučaju širenja tumora na okolne strukture uglavnom se radilo o zahvaćenosti kože n=7(8,9%), pektoralnog mišića n=7(8,9%) te u manjem postotku mamile n=6 (7,6%). Tumori su uglavnom bili ER+ n=69 (87,3%), PR+ n=61 (77,2%) te HER2- n=64 (81%). Većina tumora, n=60 (75,9%) imala je vrijednosti Ki67 >20. Navedena opisna statistika ispitivanih kliničkih varijabli detaljno je prikazana u Tablici 6.

Tablica 6. Opisna statistika ispitivanih kliničkih kategorijskih varijabli u uključenih pacijentica (n=79)

		N	%
Zahvaćena strana	Lijeva	37	46,8
	Desna	42	53,2
Vrsta tumora	Solitarni	57	72,2
	Multicentrični	16	20,3
	Multifokalni	6	7,6
Proširenost tumora	Nema	59	74,7
	Zahvaćenost kože	7	8,9
	Zahvaćenost mamile	6	7,6
	Zahvaćenost pektoralnog mišića	7	8,9
	Kombinacija	0	0,0
ER	Negativni	10	12,7
	Pozitivni	69	87,3
PR	Negativni	18	22,8
	Pozitivni	61	77,2
HER	Negativni	64	81,0
	Pozitivni	15	19,0
Ki-67 skupine	≤20	19	24,1
	>20	60	75,9

Najviše tumora bilo je Luminal B1 podtipa, n=43 (54,4%), a najmanje HER2 podtipa, n=2 (2,5%) - raspodjela surogatnih podtipova dodatno je prikazana na slici 8. Nuklearni gradusi 2 i 3 bili su gotovo podjednako zastupljeni (51,9% nasuprot 46,8%). Limfovaskularna invazija bila je prisutna u 39 (49,4%) pacijentica, dok je pozitivne limfne čvorove imalo njih 33 (41,8%). Najzastupljeniji status prema TNM klasifikaciji bio je T2 (51,9%), N0 (58,2%) i M0 (93,7%). Statistika ispitivanih patohistoloških karakteristika tumora kod uključenih ispitanica (n=79) detaljno je prikazana u tablici 7.



Slika 8. Raspodjela surogatnih podtipova NST karcinoma

Tablica 7. Opisna statistika ispitivanih patohistoloških karakteristika tumora kod uključenih ispitanica (N=79)

		N	%
Surogatni podtip	Luminal A	16	20,30
	Luminal B1	43	54,40
	Luminal B2	10	12,70
	Trostruko negativni	8	10,10
	HER2 pozitivni	2	2,50
Gradus	1	1	1,30
	2	41	51,90
	3	37	46,80
LVI	Ne	40	50,60
	Da	39	49,40
LN	Negativni	46	58,20
	Pozitivni	33	41,80
T	1	21	26,60
	2	41	51,90
	3	3	3,80
	4	14	17,70
N	0	46	58,20
	1	26	32,90
	2	5	6,30
	3	2	2,50
M	0	74	93,70
	1	5	6,30

Većina tvorbi je na MR bila nepravilnog oblika n = 36 (48%), nepravilnih n = 32 (42,7%) ili spikuliranih n = 31 (41,3%) rubova.

Većina tumora je pokazala heterogeno n= 40 (52,6%) ili prstenasto n= 21 (27,6%) nakupljanje kontrastnog sredstva, dok je kod malog broja tumora nakupljanje kontrastnog sredstva bilo homogeno n= 15 (19,7%). Tip III krivulje imalo je 47 oboljelih pacijentica (59,5%), dok je tip II krivulje zabilježen u 32 oboljele pacijentice (40,5%). Statistička analiza ispitivanih MR karakteristika tumora u uključenih ispitanica dodatno je prikazana u Tablici 8.

Tablica 8. Opisna statistika ispitivanih MR karakteristika tumora kod uključenih ispitanica (n=79)

		N	%
Kinetička krivulja	II	32	40,50
	III	47	59,50
Rubovi	Oštri	12	16,00
	Nepravilni	32	42,70
	Spikulirani	31	41,30
Oblik tvorbe	Okrugla	14	18,70
	Ovalna	25	33,30
	Nepravilna	36	48,00
Imbibicija	Homogena	15	19,70
	Heterogena	40	52,60
	Prstenasta	21	27,60
Nekroza	Izostanak septalne	0	0,00
	Ne	57	72,16
	Da	22	27,84

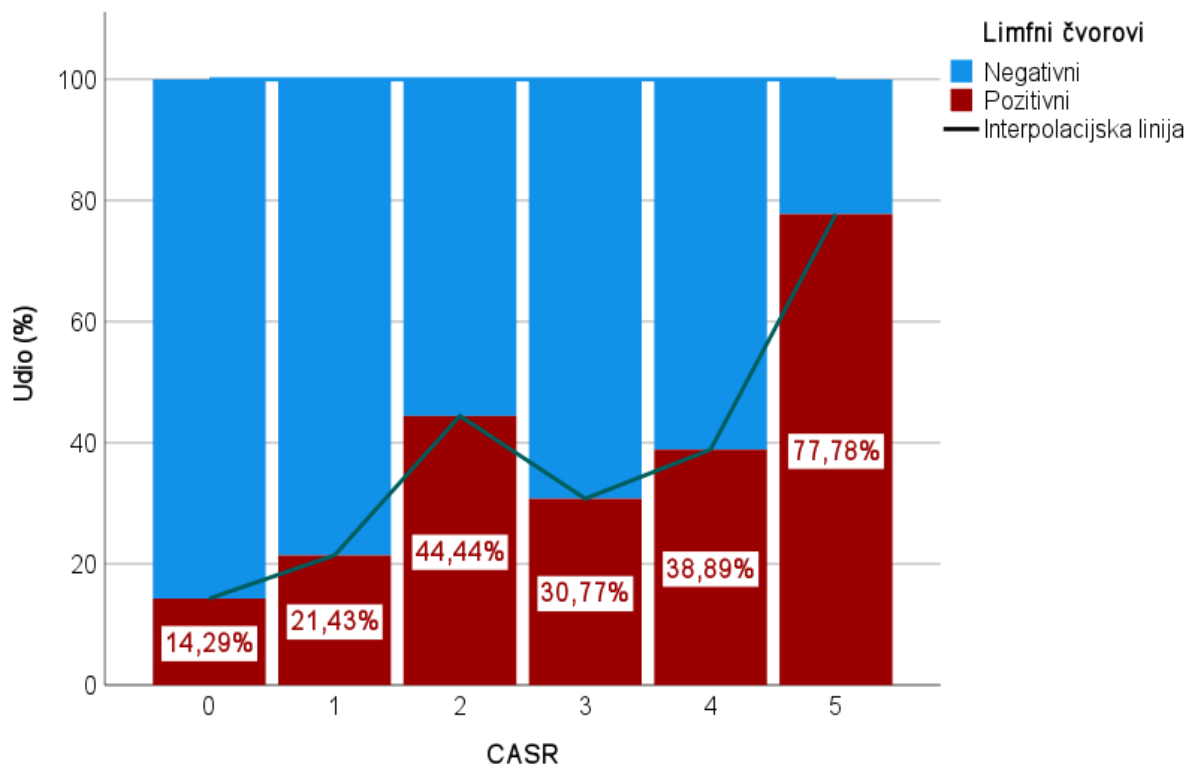
Izražajnost CaSR mjerena je prilikom završne patohistološke analize, provedene nakon kirurške resekcije. Usporedbom raspodjele izraženosti CaSR u odnosu na estrogenske, progesteronske i HER2 receptore te gradus, surogatni podtip tumora i pozitivne limfne čvorove zabilježena je značajna razlika jedino u odnosu na pozitivnost limfnih čvorova ($P=0,011$). Ta razlika je najvidljivija kada se uspoređuju skupine izraženosti CaSR 5 u odnosu na skupinu 1 gdje je razlika u zastupljenosti pozitivnih limfnih čvorova 14 (77,8%) naprema 3 (21,4%) s razinom značajnosti $p=0,023$, što je dodatno prikazano na slici 9. Također, razlike u zastupljenosti HER receptora su na graničnoj značajnosti ($p=0,051$) - što je veća izraženost CaSR to je i veća zastupljenost HER pozitivnih receptora što je dodatno prikazano na slici 10.

Pacijentice, čiji karcinomi su patohistološki imali pozitivne ER i PR većinom su imali i jednoliku jaku (5) izražajnost CaSR (P=0,393 i P=0,419).

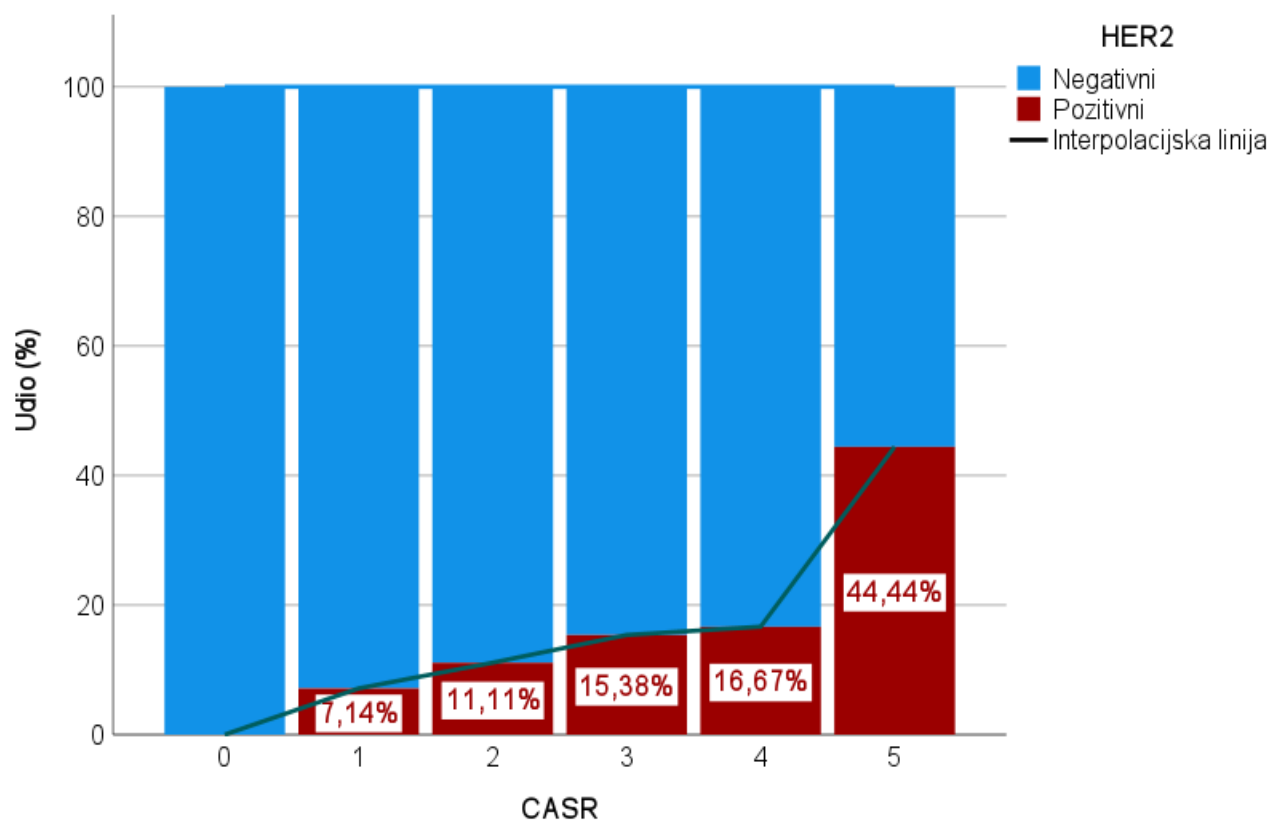
Opisna statistika izražajnosti CaSR ovisno o navedenim karakteristikama tumora detaljno je prikazana u Tablici 9.

Tablica 9. Opisna statistika izražajnosti CaSR ovisno o receptorskom statusu, histološkom gradusu tumora, surogatnom podtipu i pozitivnosti limfnih čvorova pri dijagnozi

		CaSR												P*
		0		1		2		3		4		5		
		N	%	N	%	N	%	N	%	N	%	N	%	
ER	Negativni	1	14,3%	0	0,0%	0	0,0%	2	15,4%	4	22,2%	3	16,7%	0,393
	Pozitivni	6	85,7%	14	100,0%	9	100,0%	11	84,6%	14	77,8%	15	83,3%	
PR	Negativni	2	28,6%	2	14,3%	0	0,0%	4	30,8%	6	33,3%	4	22,2%	0,419
	Pozitivni	5	71,4%	12	85,7%	9	100,0%	9	69,2%	12	66,7%	14	77,8%	
HER	Negativni	7	100,0%	13	92,9%	8	88,9%	11	84,6%	15	83,3%	10	55,6%	0,051
	Pozitivni	0	0,0%	1	7,1%	1	11,1%	2	15,4%	3	16,7%	8	44,4%	
Gradus	1	0	0,0%	1	7,1%	0	0,0%	0	0,0%	0	0,0%	0	0,0%	0,178
	2	3	42,9%	9	64,3%	7	77,8%	6	46,2%	5	27,8%	11	61,1%	
	3	4	57,1%	4	28,6%	2	22,2%	7	53,8%	13	72,2%	7	38,9%	
Surogatni podtip	Luminal A	3	42,9%	6	42,9%	1	11,1%	1	7,7%	1	5,6%	4	22,2%	0,083
	Luminal B	0	0,0%	1	7,1%	1	11,1%	1	7,7%	2	11,1%	5	27,8%	
	Trostruko negativni	1	14,3%	0	0,0%	0	0,0%	2	15,4%	4	22,2%	1	5,6%	
	HER pozitivni Luminal b HER	0	0,0%	0	0,0%	0	0,0%	0	0,0%	0	0,0%	2	11,1%	
LN	Negativni	6	85,7%	11	78,6%	5	55,6%	9	69,2%	11	61,1%	4	22,2%	0,011
	Pozitivni	1	14,3%	3	21,4%	4	44,4%	4	30,8%	7	38,9%	14	77,8%	



Slika 9. Izraženost CaSR u odnosu na pozitivnost limfnih čvorova pri dijagnozi



Slika 10. Izraženost CaSR ovisno o izraženosti HER2 receptora

5.2. Multivarijantna povezanost povezanost morfoloških i kinetičkih MR karakteristika s CaSR kod karcinoma dojke

Povezanost između razine kolina i pojavnog difuzijskog koeficijenta kod MR dojki te razine CaSR prikazana je u Tablici 10. Nije bilo značajne povezanosti, iako je korelacijski koeficijent između vrijednosti kolina i CaSR bio na graničnoj razini značajnosti – $P=0,096$. Na MRS medijan vrijednosti integrala kolina bio je 66,7 (34,0-95,7).

Difuzijska vrijednost ADC-a u prosjeku je bila $0,702 \times 10^{-3} \text{ mm}^2/\text{s}$ ($0,45 \times 10^{-3} \text{ mm}^2/\text{s}$ - $1,2 \times 10^{-3} \text{ mm}^2/\text{s}$), medijan $0,695 \times 10^{-3} \text{ mm}^2/\text{s}$ ($0,583 \times 10^{-3} \text{ mm}^2/\text{s}$ - $0,8 \times 10^{-3} \text{ mm}^2/\text{s}$).

Patohistološkom obradom utvrđeno je da je medijan vrijednosti CaSR iznosio 3,0 (1,0-4,0).

Tablica 10. Povezanost između razine kolina i pojavnog difuzijskog koeficijenta kod MR dojki te razine CaSR: Spearmanov koeficijent korelacije rho

		CaSR	CHO integral	Difuzija vrijednost ADC-a
CASR	Korelacijski koeficijent	1,000	0,189	-0,095
	P	.	0,096	0,406
CHO integral	Korelacijski koeficijent	0,189	1,000	-0,195
	P	0,096	.	0,085
Difuzija vrijednost ADC-a	Korelacijski koeficijent	-0,095	-0,195	1,000
	P	0,406	0,085	.

Vrijednost CaSR značajno pozitivno je korelirala s promjerom tumora ($\rho=0,379$; $P=0,001$), HER2 ($\rho=0,340$; $P=0,002$), pozitivnošću limfnih čvorova ($\rho=0,383$; $P<0,001$), kao i pojavnosti metastaza ($\rho=0,234$; $P=0,038$). Vrijednost CaSR značajno je negativno korelirala s izražajnosti ER receptora ($\rho=-0,240$, $P=0,033$). Nije bilo statistički značajne povezanosti između vrijednosti kolina i difuzijske vrijednosti ADCa s prognostičkim čimbenicima karcinoma dojke. U Tablici 11

detaljno je prikazana povezanosti CaSR, kolina i difuzijske vrijednosti ADC-a s prognostičkim čimbenicima karcinoma dojke.

Tablica 11. Povezanost stupnja izraženosti CaSR, kolina i difuzijske vrijednosti ADC-a s prognostičkim čimbenicima karcinoma dojke

		CaSR	CHO integral	Difuzija vrijednost ADC-a
Dob (godine)	Korelacijski koeficijent	-0,076	0,175	-0,165
	P	0,503	0,123	0,146
	N	79	79	79
Promjer tumora (mm)	Korelacijski koeficijent	0,379	-0,008	-0,044
	P	0,001	0,942	0,698
	N	79	79	79
ER (%)	Korelacijski koeficijent	-0,240	-0,023	-0,103
	P	0,033	0,841	0,367
	N	79	79	79
PR (%)	Korelacijski koeficijent	-0,114	-0,020	0,008
	P	0,316	0,859	0,943
	N	79	79	79
HER2	Korelacijski koeficijent	0,340	0,078	-0,192
	P	0,002	0,495	0,090
	N	79	79	79
ki67 (vrijednost)	Korelacijski koeficijent	0,204	-0,006	0,039
	P	0,072	0,956	0,732
	N	79	79	79
Gradus	Korelacijski koeficijent	0,105	0,121	0,205
	P	0,356	0,287	0,070
	N	79	79	79
LVI	Korelacijski koeficijent	0,217	-0,116	0,027
	P	0,055	0,309	0,815
	N	79	79	79
LN	Korelacijski koeficijent	0,383	-0,012	0,104
	P	<0,001	0,918	0,361
	N	79	79	79
T	Korelacijski koeficijent	0,214	-0,026	-0,074
	P	0,059	0,822	0,518
	N	79	79	79
N	Korelacijski koeficijent	0,378	-0,032	0,142
	P	0,001	0,780	0,211
	N	79	79	79
M	Korelacijski koeficijent	0,234	-0,116	0,040
	P	0,038	0,308	0,727
	N	79	79	79

Nije bilo značajne povezanosti između razine kolina i pojavnog difuzijskog koeficijenta kod MR dojki te razine CaSR u područjima s nekrozom i bez nekroze, kako je prikazano u Tablici 12. Od ukupnog broja ispitanica 57 (72,16%) tumora nije pokazivalo zone nekroze na učinjenoj MR, dok su 22 (27,84%) tumora sadržavala zone nekroze.

Tablica 12. Povezanost između razine kolina i pojavnog difuzijskog koeficijenta kod MR dojki te razine CaSR u područjima s nekrozom i bez nekroze: Spearmanov koeficijent korelacije rho

Nekroza			CASR	CHO integral	Difuzija vrijednost ADC-a
Ne	CASR	Korelacijski koeficijent	1,000	0,133	-0,055
		P		0,509	0,785
	CHO integral	Korelacijski koeficijent	0,133	1,000	-0,222
		P	0,509		0,265
	Difuzija vrijednost ADC-a	Korelacijski koeficijent	-0,055	-0,222	1,000
		P	0,785	0,265	
Da	CASR	Korelacijski koeficijent	1,000	0,206	-0,071
		P		0,357	0,753
	CHO integral	Korelacijski koeficijent	0,206	1,000	-0,073
		P	0,357		0,747
	Difuzija vrijednost ADC-a	Korelacijski koeficijent	-0,071	-0,073	1,000
		P	0,753	0,747	

Nije bilo značajne povezanosti između razine kolina i pojavnog difuzijskog koeficijenta kod MR dojki te razine CaSR u različitim podtipovima tumora te u pojedinim gradusima tumora (tablica 13. i 14). Za HER2 + tumore u tablici 13 izostavljen je grafički prikaz kao i za tumore gradusa I u tablici 14 zbog statistički nesignifikantnog uzorka.

Tablica 13. Povezanost između razine kolina i pojavnog difuzijskog koeficijenta kod MR dojki te razine CaSR u različitim podtipovima tumora: Spearmanov koeficijent korelacije rho

Surogatni podtip			CaSR	CHO integral	Difuzija vrijednost ADC-a
Luminal A	CaSR	Korelacijski koeficijent	1,000	0,157	-0,046
		P	.	0,561	0,866
	CHO integral	Korelacijski koeficijent	0,157	1,000	-0,174
		P	0,561	.	0,520
	Difuzija vrijednost ADC-a	Korelacijski koeficijent	-0,046	-0,174	1,000
		P	0,866	0,520	.
Luminal B	CaSR	Korelacijski koeficijent	1,000	0,519	-0,409
		P	.	0,124	0,241
	CHO integral	Korelacijski koeficijent	0,519	1,000	-0,261
		P	0,124	.	0,467
	Difuzija vrijednost ADC-a	Korelacijski koeficijent	-0,409	-0,261	1,000
		P	0,241	0,467	.
Trostruki negativni	CaSR	Korelacijski koeficijent	1,000	-0,089	-0,193
		P	.	0,833	0,648
	CHO integral	Korelacijski koeficijent	-0,089	1,000	-0,180
		P	0,833	.	0,670
	Difuzija vrijednost ADC-a	Korelacijski koeficijent	-0,193	-0,180	1,000
		P	0,648	0,670	.
Luminal b HER	CaSR	Korelacijski koeficijent	1,000	0,153	-0,067
		P	.	0,328	0,672
	CHO integral	Korelacijski koeficijent	0,153	1,000	-0,140
		P	0,328	.	0,370
	Difuzija vrijednost ADC-a	Korelacijski koeficijent	-0,067	-0,140	1,000
		P	0,672	0,370	.

Tablica 14. Povezanost između razine kolina i pojavnog difuzijskog koeficijenta kod MR dojki te razine CaSR u pojedinim gradusima tumora: Spearmanov koeficijent korelacije rho

Gradus		CaSR	CHO integral	Difuzija vrijednost ADC-a	
2	CaSR	Korelacijski koeficijent	1,000	0,279	-0,134
		P	.	0,077	0,404
	CHO integral	Korelacijski koeficijent	0,279	1,000	-0,079
		P	0,077	.	0,623
	Difuzija vrijednost ADC-a	Korelacijski koeficijent	-0,134	-0,079	1,000
		P	0,404	0,623	.
3	CaSR	Korelacijski koeficijent	1,000	-0,022	-0,115
		P	.	0,899	0,497
	CHO integral	Korelacijski koeficijent	-0,022	1,000	-0,341
		P	0,899	.	0,039
	Difuzija vrijednost ADC-a	Korelacijski koeficijent	-0,115	-0,341	1,000
		P	0,497	0,039	.

U tablici 15. detaljno je prikazana povezanost između razine kolina i pojavnog difuzijskog koeficijenta kod MR dojki te razine CaSR u pojedinim kliničkim stadijima tumora (1A, 1B, 2A i 2B), a u tablici 16 povezanost između razine kolina i pojavnog difuzijskog koeficijenta kod MR dojki te razine CaSR u pojedinim kliničkim stadijima tumora (3A, 3B, 3C i 4). Nije bilo statistički značajne povezanosti.

Tablica 15. Povezanost između razine kolina i pojavnog difuzijskog koeficijenta kod MR dojki te razine CaSR u pojedinim kliničkim stadijima tumora (1A, 1B, 2A i 2B): Spearmanov koeficijent korelacije rho

Klinički stadij			CaSR	CHO integral	Difuzija vrijednost ADC-a
1A	CaSR	Korelacijski koeficijent	1,000	0,018	-0,094
		P	.	0,951	0,750
	CHO integral	Korelacijski koeficijent	0,018	1,000	0,343
		P	0,951	.	0,230
	Difuzija vrijednost ADC-a	Korelacijski koeficijent	-0,094	0,343	1,000
		P	0,750	0,230	.
1B	CaSR	Korelacijski koeficijent	1,000	0,427	-0,265
		P	.	0,069	0,272
	CHO integral	Korelacijski koeficijent	0,427	1,000	-0,391
		P	0,069	.	0,098
	Difuzija vrijednost ADC-a	Korelacijski koeficijent	-0,265	-0,391	1,000
		P	0,272	0,098	.
2A	CaSR	Korelacijski koeficijent	1,000	0,444	0,000
		P	.	0,085	1,000
	CHO integral	Korelacijski koeficijent	0,444	1,000	-0,455
		P	0,085	.	0,077
	Difuzija vrijednost ADC-a	Korelacijski koeficijent	0,000	-0,455	1,000
		P	1,000	0,077	.
2B	CaSR	Korelacijski koeficijent	1,000	-0,254	0,171
		P	.	0,510	0,660
	CHO integral	Korelacijski koeficijent	-0,254	1,000	-0,393
		P	0,510	.	0,295
	Difuzija vrijednost ADC-a	Korelacijski koeficijent	0,171	-0,393	1,000
		P	0,660	0,295	.

Tablica 16. Povezanost između razine kolina i pojavnog difuzijskog koeficijenta kod MR dojki te razine CaSR u pojedinim kliničkim stadijima tumora (3A, 3B, 3C i 4): Spearmanov koeficijent korelacije rho

Klinički stadij			CASR	CHO integral	Difuzija vrijednost ADC-a
3A	CaSR	Korelacijski koeficijent	1,000	0,000	0,866
		P	.	1,000	0,333
	CHO integral	Korelacijski koeficijent	0,000	1,000	0,500
		P	1,000	.	0,667
	Difuzija vrijednost ADC-a	Korelacijski koeficijent	0,866	0,500	1,000
		P	0,333	0,667	.
3B	CaSR	Korelacijski koeficijent	1,000	-0,042	-0,154
		P	.	0,902	0,651
	CHO integral	Korelacijski koeficijent	-0,042	1,000	-0,536
		P	0,902	.	0,089
	Difuzija vrijednost ADC-a	Korelacijski koeficijent	-0,154	-0,536	1,000
		P	0,651	0,089	.
3C	CaSR	Korelacijski koeficijent	1,000	-1,000	-1,000
		P	.	.	.
	CHO integral	Korelacijski koeficijent	-1,000	1,000	1,000
		P	.	.	.
	Difuzija vrijednost ADC-a	Korelacijski koeficijent	-1,000	1,000	1,000
		P	.	.	.
4	CaSR	Korelacijski koeficijent	1,000	-0,224	0,447
		P	.	0,718	0,450
	CHO integral	Korelacijski koeficijent	-0,224	1,000	0,300
		P	0,718	.	0,624
	Difuzija vrijednost ADC-a	Korelacijski koeficijent	0,447	0,300	1,000
		P	0,450	0,624	.

Nije bilo značajnih razlika između vrijednosti CaSR obzirom na morfološke i kinetičke MR karakteristike, kako je prikazano u Tablici 17.

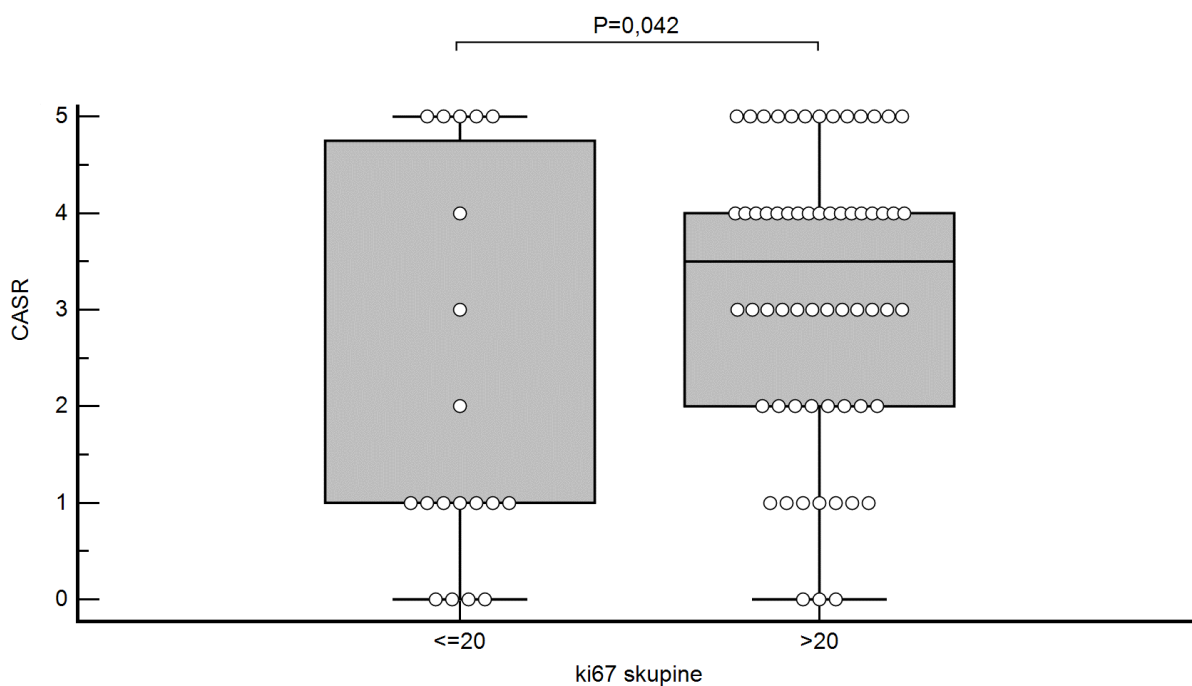
Tablica 17. Razlike vrijednosti CaSR obzirom na morfološke i kinetičke MR karakteristike: Mann-Whitney *U* test

		N	Centile			P	
			25.	Medijan	75.		
CA SR	Kinet krivulja	2	32	1,00	3,00	4,00	0,091
		3	47	2,00	4,00	5,00	
	Rubovi	Oštri	12	0,50	2,50	4,00	0,716
		Neppravilni	32	1,00	3,00	4,50	
		Spikulirani	31	2,00	3,00	4,00	
	Oblik tvorbe	Okrugla	14	1,00	3,00	5,00	0,773
		Ovalna	25	2,00	4,00	4,00	
		Neppravilna	36	1,00	3,00	4,50	
	Imbibicija	Homogena	15	2,00	2,00	3,00	0,601
		Heterogena	40	1,00	3,50	5,00	
Prstenasta		21	2,00	4,00	4,00		

Razlike u vrijednostima kolina i CaSR kod karcinoma dojke u procjeni biološke agresivnosti karcinoma dojke prema razini vrijedosti proliferacijskog indeksa Ki67 prikazane su u Tablici 18 i na Slici 11. Vrijednosti CaSR bile su značajno veće u Ki-67 skupini s vrijednostima >20: 3,5 (2,0-4,0) u usporedbi s vrijednostima 1,0 (1,0-5,0); P=0,042.

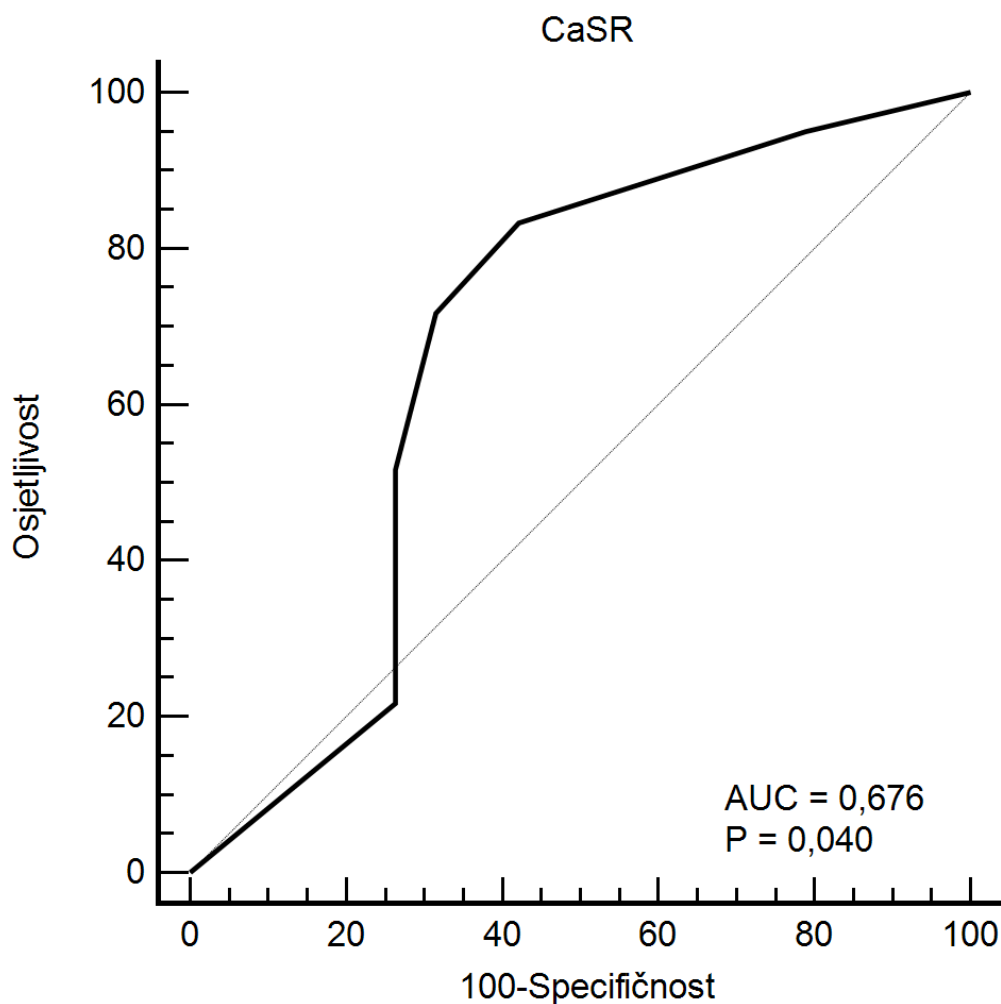
Tablica 18. Razlike u vrijednostima kolina i CaSR kod karcinoma dojke u procjeni biološke agresivnosti karcinoma dojke prema razini vrijedosti proliferacijskog indeksa Ki67: Mann-Whitney *U* test

Ki-67 skupine	N	Min	Max	Centile			P	
				25.	Medijan	75.		
CaSR	≤20	19	0,00	5,00	1,00	1,00	5,00	0,042
	>20	60	0,00	5,00	2,00	3,50	4,00	
CHO integral	≤20	19	4,76	135,80	26,82	45,24	74,50	0,90
	>20	60	6,57	212,00	26,20	46,36	79,71	



Slika 11. Razlike u vrijednostima CaSR kod karcinoma dojke u procjeni biološke agresivnosti karcinoma dojke prema razini proliferacijskog indeksa Ki67

ROC analizom vrijednosti CaSR kod karcinoma dojke u procjeni biološke agresivnosti karcinoma dojke prema razini vrijednosti proliferacijskog indeksa Ki67 >20 procijenjena je optimalna granična vrijednost CaSR >1 s najboljim odnosom osjetljivosti (83,3%) i specifičnosti (57,89%) (Slika 12).



Površina ispod krivulje (AUC)	0,676
Standardna greška	0,09
95% CI	0,562 do 0,777
z statistika	2,054
Razina značajnosti P	0,040
Youden index J	0,4123
Povezani kriterij	>1
Osjetljivost	83,33
Specifičnost	57,89

Slika 12. ROC analiza vrijednosti CaSR kod karcinoma dojke u procjeni biološke agresivnosti karcinoma dojke prema razini proliferacijskog indeksa Ki67 >20

6. RASPRAVA

Karcinom dojke čini skupina značajno različitih tumora. Shodno tome različit je i očekivani tijek bolesti kao i ishod liječenja. Porastom specifičnosti MR dojki u detektiranju lezija, te uvođenjem difuzijskih sekvenci u standardnu primjenu omogućena je preciznija dijagnostika bolesti dojke u odnosu na ranije dostupne dijagnostičke metode-mamografiju i ultrazvuk (142). Meta analiza Alarefa i suradnika (143) pokazala je da je dijagnostika bolesti dojke MR-om superiorna u odnosu na mamografiju i ultrazvuk u otkrivanju i karakterizaciji lezija dojke, bilo da se one očituju kao zona patološke imbibicije ili kao tvorba. Standardni protokol snimanja MR u literaturi opisuje osjetljivost između 71% i 100%, ali relativno nisku specifičnost od oko 65% (27,69, 144, 145). Ovako niska specifičnost dijelom proizlazi, prema gore navedenim istraživanjima, iz činjenice da postoji preklapanje uzoraka imbibicije između benignih i malignih lezija. Pojedine benigne lezije kao i zdravi parenhim, osobito u premenopausalnih žena, mogu se imbibirati dajući dojam patološke tvorbe, te time i lažno pozitivnog nalaza (94). Lažno pozitivni nalazi su češći kod zona patološke imbibicije nego kod tvorbe (146).

Osim toga, čak ni izostanak postkontrastne imbibicije ne može isključiti postojanje tumorske mase. Iako izostanak postkontrastne imbibicije ima negativnu prediktivnu vrijednost za postojanje tumora između 88% i 96% ipak jedan dio tumora ne pokazuje znakove postkontrastne imbibicije. Među tumorima koji se ne imbibiraju kontrastom čak je 52% invazivnih karcinoma (147).

Kao razlog niske specifičnosti ranije se, također, često isticao manjak iskustva radiologa u pojedinim centrima te loša standardizacija protokola i indikacija između centara (148). Porastom broja pregleda dojki MR-om, te uvođenjem standardiziranih indikacija Europskog društva za oslikavanje dojki u kliničku praksu uvelike se povećala specifičnost MR pregleda dojki (149).

MR dojki u nekim je studijama povezan s mogućnošću procjene pojedinih patohistoloških karakteristika karcinoma dojke. U vremenima precizne medicine, mogućnost karakteriziranja bioloških svojstava karcinoma dojke neinvazivnim metodama predstavlja potencijalno vrijedni dodatak standardnim dijagnostičkim metodama. Galati i suradnici su u svojoj studiji utvrdili su da je mpMR dojki moguće predvidjeti surogatne podtipove karcinoma dojke, osobito Luminal A i trostruko negativni. Prema njima većina Luminal A tumora se prezentira kao nepravilna masa, neoštro ograničenih rubova. Ovo istraživanje je također opisalo postojanje pozitivne povezanost između vrijednosti ADC-a i nuklearnog gradusa tumora. Tako je izraženija restrikcija difuzije bila opisana kod tumora s višim nuklearnim gradusom (150). U istraživanju Wu i suradnika utvrđeno je

da je moguće, uvidom u morfološke karakteristike karcinoma dojke na MR-u odrediti razinu tumor-infiltrirajućih limfocita (TIL- od engl. tumor infiltrating lymphocytes) kao obećavajućeg biomarkera potencijalnog odgovora na imunoterapiju. Naime, prethodna istraživanja pokazala su da je postojanje tumor infiltrirajućih limfocita prije započinjanja imunoterapije blokadom kontrolnih točaka (ICB od engl. immune checkpoint blockade) potrebno da bi se postigao adekvatan odgovor na imunoterapiju. Korištenjem pojedinih obilježja tumora na mpMR dojki studija je utvrdila oboljele koji su imali koristi od primjene imunoterapije blokadom kontrolnih točaka (151). S druge strane, studija Temiza i suradnika nije našla povezanost između oblika lezije, veličine tumora, tipa kinetičke krivulje ili uzorka imbibicije sa prognostičkim faktorima (152). Slične rezultate potvrdile su i druge studije koje nisu našle povezanost pojedinih morfoloških i kinetičkih karakteristika tumora s prognostičkim faktorima (153, 154, 155, 156).

Uključivanjem dodatnih sekvencija u protokol snimanja MR dojki nastoji se s jedne strane povećati specifičnost same pretrage, a s druge strane istražiti proširiti doseg MR izvan područja morfološke karakterizacije utvrđivanjem potencijalne mogućnosti karakterizacije patohistoloških osobina tumora.

Obzirom na proturječne rezultate ranijih istraživanja o povezanosti morfoloških karakteristika tumora s patohistološkim karakteristikama karcinoma dojke te kontinuiranu potragu znanstvene zajednice za poboljšanjem dijagnostike ove bolesti, ovo istraživanje željelo je pridonijeti općem znanju o postojanju eventualne, ranije navedene, povezanosti. Konkretno, cilj ovog istraživanja je bio utvrditi postoji li eventualna povezanost ADC-a i MRS-a učinjenih u sklopu MR-a dojki s patohistološkim karakteristikama karcinoma dojke.

DWI omogućava neinvazivnu procjenu Brownovog slobodnog gibanja molekula vode. Temelj ove sekvence je spoznaja da je kod visoko staničnih tkiva, kao što su tumori dojke, difuzija molekula vode izmijenjena. Ovo znači da je u visoko staničnim tkivima Brownovo gibanje molekula vode ograničeno, odnosno postoji restrikcija difuzije. Jačina signala molekula vode je stoga proporcionalna razini difuzije. Iz sirovih podataka difuzije izračunava se, računalnim modelom, pojavni difuzijski koeficijent- ADC. ADC je kvantitativna mjera restrikcije difuzije te je u tumoru snižena. U ovom istraživanju medijan vrijednosti ADCa je bio $0,695 \times 10^{-3} \text{ mm}^2/\text{s}$ ($0,583 \times 10^{-3} \text{ mm}^2/\text{s} - 0,8 \times 10^{-3} \text{ mm}^2/\text{s}$) što je očekivano obzirom da su u istraživanje uključene samo maligne lezija. Niske opservirane vrijednosti ADCa u ovoj studiji koreliraju s onima u literaturi opisanim kod malignih lezija. Meta analiza 13 studija koje su procjenjivale mogućnost kvantifikacije vrijednosti difuzije na 964 lezije dojke utvrdila je ukupnu senzitivnost od 84% i specifičnost od 79% kada je cut-off vrijednost pojavnog difuzijskog koeficijenta za maligne lezije postavljena između 0.90 i $1.76 \times 10^{-3} \text{ mm}^2/\text{s}$ (84). Druga meta-analiza radova objavljenih između 2000 i 2008

utvrdila je prag vrijednosti za maligne lezije od 1.23×10^{-3} mm²/sec (85). Gore navedena specifičnost veća je od one samog standardnog protokola MR dojki, što su potvrdile i druge studije (157, 158). Vrijednost ADC-a se u gore navedenim studijama pokazala kao korisna mjera za određivanje malignosti lezija dojke.

S druge strane veliko multicentrično istraživanje Surova i suradnika utvrdilo je da ADC vrijednosti nisu povezane s prognostičkim faktorima (159). Slična istraživanje koja su se bavila povezanošću prognostičkih faktora sa MR karakteristikama malignih lezija u dojkama nije našlo povezanost između karakteristika malignih lezija i vrijednosti ADC-a (150,151,152). Iz gore navedenog proizlazi da, iako je moguće korištenjem vrijednosti ADC-a odrediti je li lezija maligna, nije moguće preciznije karakterizirati leziju. Ovo istraživanje je, također, potvrdilo zaključke pojedinih drugih studija u smislu da nije nađena povezanost vrijednosti ADC-a s prognostičkim faktorima kao ni s patohistološkim karakteristikama. Potencijalni uzroci izostanka korelacije između morfoloških karakteristika tumora i prognostičkih faktora te vrijednosti ADC-a mogu biti zbog činjenice da difuzijske sekvence odnosno korištene b-vrijednosti nisu standardizirane između pojedinih istraživanja, kao i u ranije utvrđenoj činjenici da se razina restrikcije difuzije dijelom preklapa između različitih tumora (150, 152, 159).

Osim toga nije pronađena povezanost između kliničkog stadija tumora i vrijednosti ADC-a. Ovi su rezultati sukladni rezultatima ranijih istraživanja. ADC se u ovom istraživanju mjerio iz dvije b vrijednosti 500 i 1500 s/mm². Ne postoji suglasje oko optimalne b vrijednosti za dijagnozu karcinoma dojke što potencijalno dovodi do razlike u rezultatima istraživanja. Moguće ograničenje ove, kao i nekih drugih studija je i činjenica da su ADC vrijednosti mjerene ručno određivanjem ROI-ja. Iako većina studija koristi ovaj pristup pitanje je bolje uniformnosti mjerenja i realnijih rezultata u slučaju korištenja AI (od engl.- artificial intelligence) . Upotrebom AI bilo bi moguće standardizirati mjerenja te računalnim modelima predvidjeti optimalno mjesto uzorkovanja kako bi se izbjegle potencijalne greške.

In- vivo protonska MRS pruža dodatne informacije u odnosu na ranije opisane sekvence, te ima potencijal za dodatno povećanje specifičnosti MR dojki. Prospektivna studija Bartelle i suradnika provedena na pre- i post- menopausalnim ženama te ženama u različitim fazama menstrualnog ciklusa na zdravom tkivu dojke pokazala je da vršak kolina nije moguće detektirati u zdravom tkivu dojke na magnetu jakosti polja od 1,5T. S druge strane, ista je studija utvrdila da postoje lažno negativni nalazi u oko 14% oboljelih. Druge studije su potvrdile ove rezultate u smislu da ni svi karcinomi ne izražavaju vršak kolina (77, 135). U istraživanju Geraghtya i suradnika oko 88% karcinoma dojke imalo je mjerljivi kolin na magnetskoj rezonanciji (160). Kontroverzan je i utjecaj vrška kolina na karakterizaciju patoloških zona. Dok neka istraživanja potvrđuju prisutnost vrška

kolina u patološkim zonama te opisuju 100% osjetljivost i 85% specifičnost u otkrivanju maligno izmijenjenih zona (161), druge studije opisuju patološke zone kao potencijalno problematične za karakterizaciju spektroskopijom (160). U ovo istraživanje su bile uključene samo pacijentice koje su se prezentirale tvorbom.

Vršak kolina je prema istraživanjima, nadalje ovisio i o veličini tumora. Prema ranijim istraživanjima postoji pad osjetljivosti MRS kod tumora manjih od 1,5 cm (162). Ovo istraživanje je obuhvaćalo i tumore manje od 1,5 cm. Gotovo 27% svih uzoraka su bili T1 tumori. Pad osjetljivosti kod manjih lezija moguće je objasniti utjecajem parcijalnog volumnog efekta u uzorku. Nadalje, vršak kolina nije statistički značajno korelirao sa CaSR. U istraživanjima tkiva karcinoma dojke studije su dokazale izražajnost CaSR na stanicama karcinoma dojke te povezanost izražajnosti CaSR s malignosti tumora (56, 57, 49, 163). Iako nije bilo statistički značajne povezanosti između vrška kolina i CaSR-a korelacijski koeficijent između vrijednosti kolina i CaSR bio na graničnoj razini značajnosti – $P=0,096$. Uzevši u obzir podatke ranijih studija da izraženost vrška kolina nije vidljiva u oko 12% karcinoma dojke (160) pitanje je eventualne povezanosti u slučaju većeg uzorka. U slučaju većeg uzorka moguće je da bi se vidjela statistički značajna povezanost. Također, kao što je ranije navedeno kod manjih lezija moguć je utjecaj parcijalnog volumnog efekta. Moguće je da je manjak statistički značajne povezanosti dijelom uzrokovan činjenicom da su ovom istraživanju uključeni relativno maleni tumori (manji od 1,5 cm). Uzevši u obzir navedene limitacije ovog istraživanja, moguće je da bi više uključenih oboljelih s većim tumorima dokazalo postojanje povezanosti vrška kolina i CASRa kod karcinoma dojke.

Ovo istraživanje nije dokazalo povezanost između vrijednosti kolina i prognostičkih čimbenika karcinoma dojke. Pojedina istraživanja koja pokazuju pozitivnu povezanost između vrška kolina i većeg nuklearnog gradusa, manjka izražajnosti estrogenskih receptora te veličine tumora (162, 164), su provedena na malom broju oboljelih, upotrebom različitih polja jakosti MR-a i različitim tehničkim karakteristikama te je otežana reproducibilnost između studija. Sharma i suradnici u svojem istraživanju zaključili su da iako MRS ima potencijal za karakterizaciju različitih prognostičkih čimbenika karcinoma dojke, istraživanja su za sada limitirana na eksperimentalne uzorke i istraživačke centre. Potrebna su daljnja istraživanja da bi se ujednačio pristup te omogućila bolja reproducibilnost između studija i na taj način standardiziralo primjenu MRS-a (165).

Receptor osjetljiv na kalcij (CaSR) igra presudnu ulogu u održavanju sistemske razine kalcija u fiziološkim uvjetima. Kako je prethodno opisano CaSR je fiziološki izražen na stanicama mnogih

tkiva (paratiroidne žlijezde, bubrezi, kosti, dojka u laktaciji) te je uključen u više različitih procesa u organizmu. Prethodna istraživanja su utvrdila važnost CaSR u proliferaciji i diferencijaciji stanica, apoptozi, sekreciji hormona, izražajnosti gena (51, 52, 53, 54, 55). Osim toga, ranije je opisana i važnost CaSR u povećanju dostupnosti i transportu Ca^{2+} u mlijeko. U fiziološkim uvjetima CaSR je aktivan samo na stanicama dojke za vrijeme laktacije.

U ovom istraživanju je uočena značajna pozitivna povezanost između izražajnosti CaSR i razvoja udaljenih presadnica.

Prije nego stanice karcinoma nađu put u cirkulaciju potrebno je da usvoje invazivni fenotip. Ovaj se proces zove epitelijalno-mezenhimalna transformacija (EMT- od engleski epithelial–mesenchymal transition). Tijekom ove transformacije važnu ulogu igraju *in situ* mikrokalcifikati koji se sastoje od kalcijevog oksalata i hidroksiapatita (166, 167). Pojava hidroksiapatita, kalcijskog minerala, u čijem formiranju važnu ulogu igra dostupnost Ca^{2+} povezana je sa malignim lezijama (168). Ova istraživanja ukazuju na značajnu ulogu kalcijskog signaliziranja u širenju karcinoma dojke. Kroz ranije opisanu pozitivnu povratnu spregu sa Ca^{2+} , kao i uslijed utjecaja CaSR na epitelijano mezenhimalnu transformaciju omogućeno je širenje tumora. Ovi mehanizmi mogu objasniti pozitivnu korelaciju između CaSR i širenja bolesti karcinoma dojke u limfne čvorove i udaljena sijela.

U istraživanjima tkiva karcinoma dojke studije su dokazale izražajnost CaSR na stanicama karcinoma dojke te je opisana uloga CaSR u razvoju koštanih metastaza (49, 56, 57, 169). Za razliku od fizioloških uvjeta gdje CaSR djeluje na smanjenje razgradnje kosti u situacijama povećane razine Ca^{2+} u stanicama karcinoma dojke CaSR djeluje tako da potiče daljnju resorpcije kosti i povišenje sistemske koncentracije Ca^{2+} iona u odgovoru na porast koncentracije Ca^{2+} iona(58). Ovime se uspostavlja mehanizam pozitivne povratne sprege koji potiče daljnju masivnu osteolizu (49, 59,60). CaSR je u istraživanjima povezan s razvojem koštanih presadnica te pozitivno korelira s njihovom veličinom i pojavnosti. Istraživanja *in-vivo* su pokazala da pretjerana izražajnost CaSR u MDA-MB-231 liniji stanica karcinoma dojke povećava osteolitički potencijal povećanjem osteoklastogeneze (170). Porast broja osteoklasta rezultira povećanom resorpcijom kosti što prema istraživanjima omogućuje brži rast tumorskih presadnica (49). Aktivacija kalcijskog receptora stimulira proliferaciju stanica osteoklasta stimulacijom PTHrP koji djeluje kao faktor rasta, mehanizmom opisanim u uvodu (171, 172).

Ovo istraživanje je pokazalo da postoji značajna pozitivna povezanost između veličine tumora i izražajnosti CaSRa. U stanicama karcinoma dojke CaSR kroz još nepotpuno objašnjene mehanizme djeluje i kao onkogen te potiče rast tumora. Studije na miševima i kulturama stanice karcinoma

dojke su pokazale da isključenje CaSR smanjuje proliferaciju stanica karcinoma dojke te je kod miševa s isključenim CaSR u karcinomu dojke došlo do sporijeg rasta tumora i duljeg preživljenja u odnosu na kontrolnu skupinu (61). Prema istraživanjima CaSR djeluje kao onkogen ne samo u stanicama karcinoma dojke, nego i u karcinomu jajnika, prostate i testisa (173, 174, 175). U istraživanju Promkan i suradnika, provedenom na kulturi stanica aktivacija BRCA1 onkogen je bila pozitivno povezana s izražajnošću CaSR. Kada je došlo do deaktivacije BRCA1 onkogen, bila je snižena i razina CaSR (176). CaSR je u studijama također djelovao kao zaštitni mehanizam za stanice karcinoma dojke koji štiti stanice karcinoma od kapsaza neovisne smrti stanica posredovane apoptoza inducirajućim faktorom (AIF od engl.- apoptosis-inducing factor) (177). Zaštitom stanica od apoptoze karcinom je u mogućnosti brže rasti, kao i ranije se širiti u okolna tkiva.

Karcinom dojke se prema izražajnošću ER može podijeliti na ER+ i ER - karcinome. Gotovo 70% karcinoma dojke su ER+ te pripadaju skupini hormonski ovisnih tumora. U prethodnim istraživanjima dokazan je učinak estrogena u razvoju bolesti karcinoma dojke, te je opisano da oboljele sa izraženim estrogenskim receptorima imaju brže širenje karcinoma dojke u odnosu na ER- oboljele (178, 179, 180).

S druge strane, u fiziološkim uvjetima prisutnost estrogenskih receptora važna je za održavanje koštane mase. Kod žena u postmenopauzi kao i kod žena na hormonskoj terapiji tamoxifenom koji selektivno djeluje na estrogenske receptore i smanjuje vezanje estrogena za receptor uočeno je značajno smanjenje ukupne koštane mase. Ovo smanjenje koštane mase je dijelom objašnjivo pojačanom aktivnosti osteoklasta u odsutnosti estrogena.

U slučaju karcinoma dojke kada pojavnost CaSR mehanizmom pozitivne povratne sprege dovodi do povećanja resorpcije kosti dokazano je da dolazi do regulacije ER na niže i smanjene izražajnosti ER receptora. Mehanizam kojim CaSR dovodi do snižene izražajnosti ER nije do kraja razjašnjen, ali je u literaturi opisano da u liniji stanica karcinoma dojke MCF-7 visoke razine izvanstaničnog Ca^{2+} utječu na transkripcijsku aktivnost ER (181). Moguće je da oslobađanje Ca^{2+} posredovano PTHrP preko CaSR utječe na regulaciju ER. U prilog tome govori i ovo istraživanje koje je uočilo značajnu negativnu povezanost između pojavnosti CaSR i ER.

CaSR je u ovom istraživanju značajno pozitivno korelirao s izražajnošću HER2. Istraživanje Xionga i suradnika na oko 250 000 žena, od kojih je 8901 u inicijalnoj prezentaciji imala koštane metastaze pokazalo je da je kod većine žena s koštanim metastazama bio pozitivan HER2 receptor (182). Daljnji radovi povezuju prekomjernu izražajnost HER2 onkogen s multifokalnošću tumora i pozitivnim limfnim čvorovima pri dijagnozi (150). Obzirom da su dijelom opisani mehanizmi kojima CaSR sudjeluje i pospešuje iste procese kao i prisutnost prekomjerne izražajnosti HER 2

receptore (brži rast tumora, pozitivni limfni čvorovi, raniji razvoj udaljenih metastaza) moguće je da postoji veza između izražajnosti CaSR i HER2. U literaturi trenutno nema radova koji bi istraživali eventualne mehanizme povezanosti između HER2 i CaSR te su potrebna daljnja istraživanja da bi se utvrdilo eventualno postojanje ovisnosti izražajnosti HER2 i CaSR.

U ovom istraživanju statističkom analizom je utvrđena značajna pozitivna povezanost između vrijednosti CaSR u karcinomu dojke i vrijednosti proliferacijskog indeksa Ki67 kao markera biološke agresivnosti karcinoma dojke. Ovo istraživanje je utvrdilo da veći tumori s pozitivnim limfnim čvorovima i udaljenim metastazama pri inicijalnoj prezentaciji imaju višu razinu CaSR. Opisane karakteristike kao i vrijednosti Ki67 govore o agresivnosti tumora. Vrijednosti CaSR bile su značajno veće u Ki-67 skupini s vrijednostima većim od 20, u odnosu na oboljele sa Ki67 manjim od 20.

Kako je i ranije opisano u zdravom tkivu dojke Ki-67 se može detektirati na stanicama koje ne izražavaju estrogenske receptore (ER-), dok se na stanicama s estrogenskim receptorima Ki-67 ne nalazi (106). Obzirom da izražajnost CaSR značajno negativno korelira s izražajnosti ER moguće je da i ER sudjeluju u međuodnosu s Ki 67. Rezultati ove studije koreliraju s radovima u literaturi gdje tumori većeg malignog potencijala s jedne strane imaju više vrijednosti Ki 67, više razine CaSR te morfološke odlike povezane s malignijim lezijama (veće lezije, pozitivni limfni čvorovi, udaljene metastaze).

Iako povezanost između vrijednosti kolina i proliferacijskog indeksa Ki67 nije utvrđena potrebno je istaknuti tehničke limitacije ove studije. Naime, kao što je ranije opisano kod tumora manjih od 1,5 cm vjerojatno zbog parcijalnog volumnog efekta dolazi do značajnog pada osjetljivosti *in vivo* MRS. Istraživanje na većim tumorima moglo bi ipak potvrditi postojanje ove korelacije.

7. ZAKLJUČAK

Prognostički biomarkeri su potrebni da bi se poboljšalo i optimiziralo liječenje karcinoma dojke. Za sada je tek mali broj studija istraživao povezanost morfoloških karakteristika s patohistološkim nalazom. Iako u ovom istraživanju nije potvrđena povezanost vrška kolina sa izražajnosti CaSR, postoji trend pozitivne povezanosti kojeg bi daljnja istraživanja mogla potvrditi. CaSR se u istraživanju pokazao kao dobar prognostički čimbenik tijekom bolesti karcinoma dojke. Vrijednost CaSR je značajno pozitivno korelirala s promjerom tumora, izražajnosti HER2, metastatski promijenjenim limfnim čvorovima, kao i pojavnosti metastaza. Osim toga, vrijednost CaSR je značajno negativno korelirala s izražajnosti ER receptora. Ovo istraživanje je pokazalo značajnu povezanost između vrijednosti CaSR i razine Ki67. Navedeno ukazuje na činjenicu da je CaSR važan u malignom potencijalu karcinoma dojke.

Iako smo kao zajednica daleko napredovali u dijagnostici i liječenju karcinoma dojke, metastatska bolest ostaje izazov. Stoga je istraživanje CaSR-a važno jer karakteriziranjem ovisnosti i detektiranju točnih mehanizama kojima ovaj receptor djeluje otvara se mogućnost eventualnih novih terapijskih postupaka. Ukoliko daljnja istraživanja pokažu postojanje pozitivne povezanosti CaSR i vrška kolina, otvorila bi se mogućnost bolje dijagnostike malignog potencijala karcinoma dojke.

8. SAŽETAK

Povezanost kolina i pojavnoga difuzijskoga koeficijenta dobivenih analizom multiparametrijske magnetske rezonancije s receptorom osjetljivim na kalcij u karcinomu dojke

Svrha rada: Svrha rada je bila istražiti povezanost između razine kolina, difuzijskog koeficijenta i razine CaSR u lezijama invazivnog karcinoma dojke putem MR dojki.

Metode: Uključeno je 79 pacijentica s NST karcinomom dojke te analizira morfološke i kinetičke karakteristike karcinoma. Postoperativno su preparati podvrgnuti imunohistokemijskoj analizi za razinu CaSR.

Rezultati: Rezultati su pokazali značajnu pozitivnu korelaciju CaSR s promjerom tumora, izražajnošću HER2, statusom limfnih čvorova i metastazama te negativnu korelaciju s izražajnošću ER receptora. Također, otkrivena je značajna pozitivna povezanost između CaSR i proliferacijskog indeksa Ki67. Iako nije potvrđena povezanost između kolina, CaSR i difuzijskog koeficijenta, postoji trend pozitivne povezanosti.

Zaključak: Ovi nalazi impliciraju da CaSR može biti važan prognostički čimbenik i pokazatelj malignog potencijala karcinoma dojke. Daljnja istraživanja mogla bi dodatno razjasniti ovu povezanost, što bi moglo poboljšati dijagnostiku i upravljanje karcinomom dojke.

9. SUMMARY

Correlation between Cholin Peak and apparent diffusion coefficient at multiparametric magnetic resonance and Calcium sensing receptor expression in breast cancer

Iva Bušić Pavlek, 2024

Objective: The study aimed to investigate the correlation between choline level, diffusion coefficient, and CaSR level in lesions of invasive breast carcinoma using breast MR imaging.

Methods: Seventy-nine patients with NST breast carcinoma were included, analyzing the morphological and kinetic characteristics of the carcinomas. Postoperatively, specimens underwent immunohistochemical analysis for CaSR level.

Results: The results showed a significant positive correlation of CaSR with tumor diameter, HER2 expression, lymph node status, and metastases, and a negative correlation with ER receptor expression. A significant positive association between CaSR and Ki67 proliferation index was also discovered. Although the correlation between choline, CaSR, and diffusion coefficient was not confirmed, there was a positive correlation trend.

Conclusion: These findings suggest that CaSR may be an important prognostic factor and indicator of breast carcinoma's malignant potential. Further research could clarify this association, potentially improving breast cancer diagnosis and management.

10. POPIS LITERATURE

1. Hrvatski zavod za javno zdravstvo. Registar za rak. Incidencija raka u Hrvatskoj, Bilten br. 45, Hrvatski zavod za javno zdravstvo 2020.
2. Sharma R. Breast cancer incidence, mortality and mortality-to-incidence ratio (MIR) are associated with human development, 1990–2016: Evidence from Global Burden of Disease Study 2016. *Breast Cancer*. 2019;26:428–445.
3. Ferlay J, Ervik M, Lam F, Colombet M, Mery L, Piñeros M, i sur. *Global Cancer Observatory: Cancer Today*. Lyon: International Agency for Research on Cancer; 2020.
4. Perry N, Broeders M, de Wolf C, Törnberg S, Holland R, von Karsa L. European guidelines for quality assurance in breast cancer screening and diagnosis. Fourth edition-- summary document. *Ann Oncol* 2008;19:614-22.
5. Hanahan D., Weinberg R.A. The Hallmarks of Cancer. *Cell*. 2000;100:57–70.
6. Giordano S.H. Breast cancer in men. *N. Engl. J. Med*. 2018;378:2311–2320.
7. Benz C.C. Impact of aging on the biology of breast cancer. *Crit. Rev. Oncol*. 2008;66:65–74.
8. Collaborative Group on Hormonal Factors in Breast Cancer. Familial breast cancer: collaborative reanalysis of individual data from 52 epidemiological studies including 58,209 women with breast cancer and 101,986 women without the disease. *Lancet*. 2001;358(9291):1389-99.
9. Shahbandi A., Nguyen H.D., Jackson J.G. TP53 Mutations and Outcomes in Breast Cancer: Reading beyond the Headlines. *Trends Cancer*. 2020;6:98–110.
10. Corso G., Veronesi P., Sacchini V., Galimberti V. Prognosis and outcome in CDH1-mutant lobular breast cancer. *Eur. J. Cancer Prev*. 2018;27:237–238.
11. Kechagioglou P., Papi R.M., Provatopoulou X., Kalogera E., Papadimitriou E., Grigoropoulos P., i sur. Tumor suppressor PTEN in breast cancer: Heterozygosity, mutations and protein expression. *Anticancer. Res*. 2014;34:1387–1400.
12. Chen J., Lindblom A. Germline mutation screening of the STK11/LKB1 gene in familial breast cancer with LOH on 19p. *Clin. Genet*. 2001;57:394–397.
13. Bernstein L. Epidemiology of Endocrine-Related Risk Factors for Breast Cancer. *J. Mammary Gland. Biol. Neoplasia*. 2002;7:3–15.
14. Albrektsen G., Heuch I., Hansen S., Kvåle G. Breast cancer risk by age at birth, time since birth and time intervals between births: Exploring interaction effects. *Br. J. Cancer*. 2004;92:167–175.

15. Checka C.M., Chun J.E., Schnabel F.R., Lee J., Toth H. The Relationship of Mammographic Density and Age: Implications for Breast Cancer Screening. *Am. J. Roentgenol.* 2012;198:W292–W295.
16. Hilakivi-Clarke L. Maternal exposure to diethylstilbestrol during pregnancy and increased breast cancer risk in daughters. *Breast Cancer Res.* 2014;16:208.
17. Palmer J.R. Prenatal Diethylstilbestrol Exposure and Risk of Breast Cancer. *Cancer Epidemiol. Biomark. Prev.* 2006;15:1509–1514.
18. Narod S.A. Hormone replacement therapy and the risk of breast cancer. *Nat. Rev. Clin. Oncol.* 2011;8:669–676.
19. Vinogradova Y., Coupland C., Hippisley-Cox J. Use of hormone replacement therapy and risk of breast cancer: Nested case-control studies using the QResearch and CPRD databases. *BMJ.* 2020;371:m3873.
20. Dandamudi A., Tommie J., Nommsen-Rivers L., Couch S. Dietary Patterns and Breast Cancer Risk: A Systematic Review. *Anticancer. Res.* 2018;38:3209–3222.
21. Fiolet T., Srour B., Sellem L., Kesse-Guyot E., Allès B., Méjean C., i sur. Consumption of ultra-processed foods and cancer risk: Results from Nutri Net-Santé prospective cohort. *BMJ.* 2018;360:k322.
22. Chen X., Wang Q., Zhang Y., Xie Q., Tan X. Physical Activity and Risk of Breast Cancer: A Meta-Analysis of 38 Cohort Studies in 45 Study Reports. *Value Health.* 2018;22:104–128.
23. Wang X., Hui T.-L., Wang M.-Q., Liu H., Li R.-Y., Song Z.-C. Body Mass Index at Diagnosis as a Prognostic Factor for Early-Stage Invasive Breast Cancer after Surgical Resection. *Oncol. Res. Treat.* 2019;42:195–201.
24. Tavassoli F.A. Pathology and Genetics of Tumours of the Breast and Female Genital Organs. World Health Organization Classification of Tumours; Lyon: 2003.
25. Weigelt B., Horlings H.M., Kreike B., Hayes M.M., Hauptmann M., Wessels L.F.A., i sur. Refinement of breast cancer classification by molecular characterization of histological special types. *J. Pathol.* 2008;216:141–150.
26. Arpino G, Infiltrating lobular carcinoma of the breast:tumor board characteristics and clinical outcome. *Breast Cancer Research.* 2004; 6: 149.
27. Rakha EA, Ellis IO. Lobular breast carcinoma and its variants. *Semin Diagn Pathol.* 2010;27(1):49-61.
28. Cornford EJ, Wilson AR, Athanassiou E, Galea M, Ellis IO, Elston CW, i sur. Mammographic features of invasive lobular and invasive ductal carcinoma of the breast: a comparative analysis. *Br J Radiol.* 1995;68(809):450-3.

29. Dillon DA, Guidi AJ, Schnitt SJ. Pathology of invasive breast cancer. U: Harris JR, Lippman ME, Morrow M, Osborne CK. Diseases of the Breast. 5th ed. Philadelphia, Pa: Lippincott-Williams & Wilkins; 2014.
30. Huober J, Gelber S, Goldhirsch A, Coates AS, Viale G, Öhlschlegel C, i sur. Prognosis of medullary breast cancer: analysis of 13 International Breast Cancer Study Group (IBCSG) trials. *Ann Oncol.* 2012;23(11):2843–2851.
31. Perou C., Sørlie T., Eisen M., Van De Rijn M., Jeffrey S., Rees C.A., i sur. Molecular portraits of human breast tumours. *Nat. Cell Biol.* 2000;406:747–752.
32. Vasconcelos I, Hussainzada A, Berger S, Fietze E, Linke J, Siedentopf F, i sur. The St. Gallen surrogate classification for breast cancer subtypes successfully predicts tumor presenting features, nodal involvement, recurrence patterns and disease free survival. *Breast.* 2016;29:181-5.
33. Eroles P., Bosch A., Pérez-Fidalgo J.A., Lluch A. Molecular biology in breast cancer: Intrinsic subtypes and signaling pathways. *Cancer Treat. Rev.* 2012;38:698–707.
34. Voduc KD, Cheang MC, Tyldesley S, Gelmon K, Nielsen TO, Kennecke H. Breast cancer subtypes and the risk of local and regional relapse. *J Clin Oncol* 2010;28:1684-91.
35. Howlader N., Altekruse S.F., Li C.I., Chen V.W., Clarke C.A., Ries L.A.G., i sur. US Incidence of Breast Cancer Subtypes Defined by Joint Hormone Receptor and HER2 Status. *J. Natl. Cancer Inst.* 2014;106:dju055.
36. Makki J. Diversity of Breast Carcinoma: Histological Subtypes and Clinical Relevance. *Clin. Med. Insights Pathol.* 2015;8:23–31.
37. Plasilova M.L., Hayse B., Killelea B.K., Horowitz N.R., Chagpar A.B., Lannin D.R. Features of triple-negative breast cancer. *Medicine.* 2016;95:e4614
38. Wolff AC, Hammond ME, Hicks DG, Dowsett M, McShane LM, Allison KH, i sur. Recommendations for human epidermal growth factor receptor 2 testing in breast cancer: American Society of Clinical Oncology/College of American Pathologists clinical practice guideline update. *J Clin Oncol.* 2013;31(31):3997-4013.
39. Perez, E. A., Roche, P. C., Jenkins, R. B., Reynolds, C. A., Halling, K. C., Ingle, J. N., Wold, L. E. HER2 testing in patients with breast cancer: Poor correlation between weak positivity by immunohistochemistry and gene amplification by fluorescence in situ hybridization. *Mayo Clinic proceedings*, 77(2), 148-154.
40. Roche PC, Suman VJ, Jenkins RB, Davidson NE, Martino S, Kaufman PA, i sur. Concordance between local and central laboratory HER2 testing in the breast intergroup trial N9831. *J Natl Cancer Inst.* 2002;94(11):855-7.

41. Mollerup J, Henriksen U, Müller S, Schönau A. Dual color chromogenic in situ hybridization for determination of HER2 status in breast cancer: a large comparative study to current state of the art fluorescence in situ hybridization. *BMC Clin Pathol.* 2012;12:3.
42. Denkert C, Huober J, Loibl S, Prinzler J, Kronenwett R, Darb-Esfahani S, i sur. HER2 and ESR1 mRNA expression levels and response to neoadjuvant trastuzumab plus chemotherapy in patients with primary breast cancer. *Breast Cancer Res.* 2013 7;15(1):R11.
43. Perez EA, Press MF, Dueck AC, Jenkins RB, Kim C, Chen B, i sur. Immunohistochemistry and fluorescence in situ hybridization assessment of HER2 in clinical trials of adjuvant therapy for breast cancer (NCCTG N9831, BCIRG 006, and BCIRG 005). *Breast Cancer Res Treat.* 2013;138(1):99-108.
44. Pareja F. Triple-negative breast cancer: The importance of molecular and histologic subtyping, and recognition of low-grade variants. *NPJ Breast Cancer.* 2016;2:16036.
45. Newman L.A., Reis-Filho J.S., Morrow M., Carey L.A., King T.A. The 2014 Society of Surgical Oncology Susan G. Komen for the Cure Symposium: Triple-Negative Breast Cancer. *Ann. Surg. Oncol.* 2014;22:874–882.
46. Brown, E. M., Gamba, G., Riccardi, D., Lombardi, M., Butters, R., Kifor, O., i sur. Cloning and characterization of an extracellular Ca(2+)-sensing receptor from bovine parathyroid. *Nature* 366, 575–580.
47. Brown, E. M., MacLeod, R. J. Extracellular calcium sensing and extracellular calcium signaling. *Physiol. Rev.* 81, 239–297.
48. Diez-Fraile A, Lammens T, Benoit Y, D'Herde KG. The calcium-sensing receptor as a regulator of cellular fate in normal and pathological conditions. *Curr Mol Med* 2013;13: 282–295.
49. Kim W, Wysolmerski JJ. Calcium-Sensing Receptor in Breast Physiology and Cancer. *Frontiers in Physiology.* 2016;7:440.
50. Wysolmerski JJ. Parathyroid hormone-related protein: an update. *J Clin Endocrinol Metab.* 2012;97(9):2947-56.
51. Hofer A. M., Brown E. M. Extracellular calcium sensing and signalling. *Nat. Rev. Mol. CellBiol.* 2003; 4, 530–538.
52. Brennan S. C., Conigrave A. D. Regulation of cellular signal transduction pathways by the extracellular calcium-sensing receptor. *Curr. Pharm. Biotechnol.*2009; 10, 270–281.
53. Brennan SC, Thiem U, Roth S, Aggarwal A, Fetahu I, Tennakoon S, i sur. Calcium sensing receptor signalling in physiology and cancer. *Biochim. Biophys. Acta.* 2013; 1833, 1732–1744.
54. Breitwieser GE. Minireview: the intimate link between calcium sensing receptor trafficking and signaling: implications for disorders of calcium homeostasis. *Mol. Endocrinol.*2012; 26, 1482–1495.

55. Chakravarti B, Chattopadhyay N, Brown EM. Signaling through the extracellular calcium-sensing receptor (CaSR). *Adv. Exp. Med. Biol.* 2012; 740, 103–142.
56. Sanders JL1, Chattopadhyay N, Kifor O, Yamaguchi T, Butters RR, Brown EM. Extracellular calcium-sensing receptor expression and its potential role in regulating parathyroid hormone-related peptide secretion in human breast cancer cell lines., *Endocrinology*. 2000;141(12):4357-64.
57. Mihai R, Stevens J, McKinney C, Ibrahim NB. Expression of the calcium receptor in human breast cancer-a potential new marker predicting the risk of bone metastases. *Eur J Surg Oncol* 32:511–515.
58. Silver IA, Murrills RJ, Etherington DJ. Microelectrode studies on the acid micro environment beneath adherent macro-phages and osteoclasts. *E Exp Cell Res* 1998;175:266–276.
59. Coleman RE. Skeletal complications of malignancy. *Cancer*. 1997; 80:1588–1594.
60. Guise TA, Mundy GR. Cancer and bone. *Endocr Rev*. 1998; 19:18–54.
61. Guise TA, Yin JJ, Taylor SD, Kumagai Y, Dallas M, Boyce BF i sur. Evidence for a causal role of parathyroid hormone-related protein in the pathogenesis of human breast cancer-mediated osteolysis. *J Clin Invest*. 1996; 98:1544–1549.
62. VanHouten J, Sullivan C, Bazinet C, Ryoo T, Camp R, Rimm DL i sur. PMCA2 regulates apoptosis during mammary gland involution and predicts outcome in breast cancer. *Proc. Natl. Acad. Sci. U.S.A.* 2010; 107, 11405–11410.
63. Weigel S, Heindel W, Heidrich J, Hense HW, Heidinger O. Digital mammography screening: sensitivity of the programme dependent on breast density. *Eur Radiol*. 2017; 27, 2744–2751.
64. Crystal P, Strano SD, Shcharynski S, Koretz MJ. Using Sonography to Screen Women with Mammographically Dense Breasts. *AJR* 2003;181:177-82.
65. Nothacker M, Duda V, Hahn M, Warm M, Degenhardt F, Madjar H, i sur. Early detection of breast cancer: benefits and risks of supplemental breast ultrasound in asymptomatic women with mammographically dense breast tissue. A systematic review. *BMC Cancer*. 2009;9:335.
66. Morris, E.A., Liberman, L. *Breast MRI: diagnosis and intervention*. New York: Springer; 2005, 3-6.
67. Seely JM, Nguyen ET, Jaffey J. Breast MRI in the evaluation of locally recurrent or new breast cancer in the postoperative patient: correlation of morphology and enhancement features with the BI-RADS category. *Acta Radiol*. 2007;48(8):838-45.
68. DeMartini W, Lehman C. A review of current evidence-based clinical applications for breast magnetic resonance imaging. *Top Magn Reson Imaging*. 2008;19(3):143-50.
69. Zhang Y, Ren H. Meta-analysis of diagnostic accuracy of magnetic resonance imaging and mammography for breast cancer. *J Can Res Ther* 2017;13:862-8.

70. Aristokli N, Polycarpou I, Themistocleous SC, Sophocleous D, Mamais I. Comparison of the diagnostic performance of Magnetic Resonance Imaging (MRI), ultrasound and mammography for detection of breast cancer based on tumor type, breast density and patient's history: A review. *Radiography*. 2022;28(3):848-856.
71. Marino MA, Helbich T, Baltzer P, Pinker-Domenig K. Multiparametric MRI of the breast: A review. *J Magn Reson Imaging*. 2018;47(2):301-315.
72. Vlaardingerbroek MT, Boer JA. *Magnetic Resonance Imaging : Theory and Practice*. Third ed. Berlin Heidelberg: Springer Berlin Heidelberg; 2003.
73. Kilic F, Ogul H, Bayraktutan U, Gumus H, Unal O, Kantarci M, i sur. Diagnostic magnetic resonance imaging of the breast. *Eurasian J Med*. 2012;44(2):106-14.
74. Jimenez, J. E., Strigel, R. M., Johnson, K. M., Henze Bancroft, L. C., Reeder, S. B., Block, W. F. Feasibility of high spatiotemporal resolution for an abbreviated 3D radial breast MRI protocol. *Magnetic resonance in medicine*, 80(4), 1452.
75. Mader I, Rauer S, Gall P, Klose U. (1)H MR spectroscopy of inflammation, infection and ischemia of the brain. *Eur J radiol*. 2008;67(2): 250-7.
76. Negendank W. Studies of human tumors by MRS: a review. *NMR Biomed* 1992; 5: 303–324.
77. Bartella L, Thakur S, Morris E. Proton magnetic resonance spectroscopy (MRS) of the breast: does normal breast parenchyma give a false positive choline peak?. *Radiological Society of North America scientific assembly and annual meeting program*. OakBrook, Ill: Radiological Society of North America, 2005; 178.
78. Aboagye EO, Bhujwall ZM. Malignant transformation alters membrane choline phospholipid metabolism of human mammary epithelial cells. *Cancer Res* 1999; 59:80–84.
79. Glunde K, Ackerstaff E, Mori N, Jacobs MA, Bhujwalla ZM. Choline phospholipid metabolism in cancer: consequences for molecular pharmaceutical interventions. *Mol Pharm*. 2006;3(5):496-506.
80. Huang C, Hydo LM, Liu S, Miller RT. Activation of choline kinase by extracellular Ca²⁺ is Ca(2+)-sensing receptor, Galph12 and Rho-dependent in breast cancer cells. *Cell Signal* 2009; 21:1894–1900.
81. Baio G, Rescinito G, Rosa F, Boccardo S, Basso L, Salvi S, i sur. Correlation between Choline Peak at MR Spectroscopy and Calcium-Sensing Receptor Expression Level in Breast Cancer: A Preliminary Clinical Study. *Mol Imaging Biol* 2015; 17: 548-56.
82. Englander SA, Ulug AM, Brem R, Glickson JD, van Zijl PC. Diffusion imaging of human breast. *NMR Biomed*.1997;10(7):348–352.

83. Partridge SC, McDonald ES. Diffusion weighted MRI of the breast: Protocol optimization, guidelines for interpretation, and potential clinical applications. *Magnetic resonance imaging clinics of North America*. 2013;21(3):601-624.
84. Chen X, Li WL, Zhang YL, Wu Q, Guo YM, Bai ZL. Meta-analysis of quantitative diffusion-weighted MR imaging in the differential diagnosis of breast lesions. *BMC Cancer*. 2010;10:693.
85. Tsushima Y, Takahashi-Taketomi A, Endo K. Magnetic resonance (MR) differential diagnosis of breast tumors using apparent diffusion coefficient (ADC) on 1.5-T. *JMRI*. 2009;30(2):249–255.
86. D’Orsi CJ, Sickles EA, Mendelson EB, Morris EA. *ACR BI-RADS® Atlas, Breast Imaging Reporting and Data System*. Reston, VA, American College of Radiology; 2013.
87. Thomassin-Naggara I, Salem C, Darai E, Bazot M, Uzan S, Marsault C, i sur. Le rehaussement sans masse en IRM mammaire: comment j’interprète? [Non-masslike enhancement on breast MRI: interpretation pearls]. *J Radiol*. 2009;90(3 Pt 1):269-75.
88. Liu G, Li Y, Chen SL, Chen Q. Non-mass enhancement breast lesions: MRI findings and associations with malignancy. *Ann Transl Med*. 2022;10(6):357.
89. Mahoney MC, Gatsonis C, Hanna L, DeMartini WB, Lehman C. Positive predictive value of BI-RADS MR imaging. *Radiology*. 2012;264(1):51-8.
90. Millet I, Pages E, Hoa D, Merigeaud S, Curros Doyon F, Prat X, i sur. Pearls and pitfalls in breast MRI. *Br J Radiol*. 2012;85(1011):197-207.
91. Lewin M, Bredow S, Sergeev N, Marecos E, Bogdanov A Jr, Weissleder R. In vivo assessment of vascular endothelial growth factor-induced angiogenesis. *Int J Cancer*. 1999;83(6):798-802.
92. Buadu LD, Murakami J, Murayama S, Hashiguchi N, Sakai S, Masuda K, i sur. Breast lesions: correlation of contrast medium enhancement patterns on MR images with histopathologic findings and tumor angiogenesis. *Radiology*. 1996;200(3):639-49.
93. Buckley DL, Drew PJ, Mussurakis S, Monson JR, Horsman A. Microvessel density of invasive breast cancer assessed by dynamic Gd-DTPA enhanced MRI. *J Magn Reson Imaging*. 1997;7(3):461-4.
94. Kuhl CK, Bieling HB, Gieseke J, Kreft BP, Sommer T, Lutterbey G, i sur. Healthy premenopausal breast parenchyma in dynamic contrast-enhanced MR imaging of the breast: normal contrast medium enhancement and cyclical-phase dependency. *Radiology*. 1997;203(1):137-44.
95. Yeh ED, Slanetz PJ, Edmister WB, Talele A, Monticciolo D, Kopans DB. Invasive lobular carcinoma: spectrum of enhancement and morphology on magnetic resonance imaging. *Breast J*. 2003;9(1):13-8.

96. Narod SA. Tumour size predicts long-term survival among women with lymph node-positive breast cancer. *Curr Oncol.* 2012;19(5):249-53.
97. Liu Y, He M, Zuo WJ, Hao S, Wang ZH, Shao ZM. Tumor Size Still Impacts Prognosis in Breast Cancer With Extensive Nodal Involvement. *Front Oncol.* 2021;11:585613.
98. Rosen PR, Groshen S, Saigo PE, Kinne DW, Hellman S. A long-term follow-up study of survival in stage I (T1N0M0) and stage II (T1N1M0) breast carcinoma. *J Clin Oncol.* 1989;7(3):355-66.
99. Saez RA, McGuire WL, Clark GM. Prognostic factors in breast cancer. *Semin Surg Oncol.* 1989;5(2):102-10.
100. Kahn HJ, Hanna WM, Chapman JA, Trudeau ME, Lickley HL, Mobbs BG, et al. Biological significance of occult micrometastases in histologically negative axillary lymph nodes in breast cancer patients using the recent American Joint Committee on Cancer breast cancer staging system. *Breast J.* 2006;12(4):294-301.
101. Hetterich M, Gerken M, Ortmann O, Inwald EC, Klinkhammer-Schalke M, Eggemann H, et al. Adjuvant chemotherapy for breast cancer patients with axillary lymph node micrometastases. *Breast Cancer Res Treat.* 2021;187(3):715-727.
102. Viale G, Maiorano E, Mazzarol G, Zurrada S, Galimberti V, Luini A, et al. Histologic detection and clinical implications of micrometastases in axillary sentinel lymph nodes for patients with breast carcinoma. *Cancer.* 2001;92(6):1378-84.
103. Houvenaeghel G, Nos C, Mignotte H, Classe JM, Giard S, Rouanet P, et al. Micrometastases in sentinel lymph node in a multicentric study: predictive factors of nonsentinel lymph node involvement--Groupe des Chirurgiens de la Federation des Centres de Lutte Contre le Cancer. *J Clin Oncol.* 2006;24(12):1814-22.
104. Gerdes J, Schwab U, Lemke H, Stein H. Production of a mouse monoclonal antibody reactive with a human nuclear antigen associated with cell proliferation. *Int J Cancer.* 1983;31(1):13-20.
105. Gerdes J, Lemke H, Baisch H, Wacker HH, Schwab U, Stein H. Cell cycle analysis of a cell proliferation-associated human nuclear antigen defined by the monoclonal antibody Ki-67. *J Immunol.* 1984;133(4):1710-1715.
106. Urruticoechea A, Smith IE, Dowsett M. Proliferation marker Ki-67 in early breast cancer. *J Clin Oncol.* 2005;23:7212-7220.
107. de Azambuja E, Cardoso F, de Castro G, Colozza M, Jr, Mano MS, Durbecq V, et al. Ki-67 as prognostic marker in early breast cancer: a meta-analysis of published studies involving 12,155 patients. *Br J Cancer.* 2007;96(10):1504-1513.

108. Dowsett M, Nielsen TO, A'Hern R, Bartlett J, Coombes RC, Cuzick J, i sur. Assessment of Ki67 in breast cancer: recommendations from the International Ki67 in Breast Cancer working group. *J Natl Cancer Inst.* 2011;103(22):1656-64.
109. Amin MB, Greene FL, Edge SB, Compton CC, Gershenwald JE, Brookland RK, i sur. The Eighth Edition AJCC Cancer Staging Manual: Continuing to build a bridge from a population-based to a more "personalized" approach to cancer staging. *CA Cancer J Clin.* 2017;67(2):93-99.
110. Nielsen TO, Leung SCY, Rimm DL, Dodson A, Acs B, Badve S, i sur. Assessment of Ki67 in Breast Cancer: Updated Recommendations From the International Ki67 in Breast Cancer Working Group. *J Natl Cancer Inst.* 2021;113(7):808-819.
111. Lombardi A, Lazzeroni R, Bersigotti L, Vitale V, Amanti C. The Proper Ki-67 Cut-Off in Hormone Responsive Breast Cancer: A Monoinstitutional Analysis with Long-Term Follow-Up. *Breast Cancer (Dove Med Press).* 2021;13:213-217.
112. Tomić S, Mrklić I, Razumović JJ, Jonjić N, Šarčević B, Blažičević V, i sur. Inter-laboratory comparison of Ki-67 proliferating index detected by visual assessment and automated digital image analysis. *Breast Dis.* 2019;38(2):73-79.
113. Fisher B, Redmond C, Fisher ER, Caplan R. Relative worth of estrogen or progesterone receptor and pathologic characteristics of differentiation as indicators of prognosis in node negative breast cancer patients: findings from National Surgical Adjuvant Breast and Bowel Project Protocol B-06. *J Clin Oncol.* 1988;6(7):1076-87.
114. Hilsenbeck SG, Ravdin PM, de Moor CA, Chamness GC, Osborne CK, Clark GM. Time-dependence of hazard ratios for prognostic factors in primary breast cancer. *Breast Cancer Res Treat.* 1998;52(1-3):227-37.
115. Aaltomaa S, Lipponen P, Eskelinen M, Kosma VM, Marin S, Alhava E, i sur. Hormone receptors as prognostic factors in female breast cancer. *Ann Med.* 1991;23(6):643-8.
116. Early Breast Cancer Trialists' Collaborative Group (EBCTCG); Davies C, Godwin J, Gray R, Clarke M, Cutter D, i sur. Relevance of breast cancer hormone receptors and other factors to the efficacy of adjuvant tamoxifen: patient-level meta-analysis of randomised trials. *Lancet.* 2011;378(9793):771-84.
117. Slamon DJ, Clark GM, Wong SG, Levin WJ, Ullrich A, McGuire WL. Human breast cancer: correlation of relapse and survival with amplification of the HER-2/neu oncogene. *Science.* 1987;235:177-182.
118. Burstein HJ. The distinctive nature of HER2-positive breast cancers. *N Engl J Med.* 2005;353(16):1652-4.
119. Egorin MJ, Snyder SW, Wietharn BE. Effects of ethanolamine and choline on thiotepa cellular accumulation and cytotoxicity in L1210 cells. *Cancer Res.* 1990;50(14):4322-7.

120. Winstanley J, Cooke T, Murray GD, Platt-Higgins A, George WD, Holt S, i sur. The long term prognostic significance of c-erbB-2 in primary breast cancer. *Br J Cancer*. 1991;63(3):447-50.
121. Clark GM, McGuire WL. Follow-up study of HER-2/neu amplification in primary breast cancer. *Cancer Res*. 1991;51(3):944-8.
122. Auvinen P, Tammi R, Parkkinen J, Tammi M, Agren U, Johansson R, i sur. Hyaluronan in peritumoral stroma and malignant cells associates with breast cancer spreading and predicts survival. *Am J Pathol*. 2000;156(2):529-36.
123. Ohtani H. Stromal reaction in cancer tissue: pathophysiologic significance of the expression of matrix-degrading enzymes in relation to matrix turnover and immune/inflammatory reactions. *Pathol Int*. 1998;48(1):1-9.
124. Neville AM, Bettelheim R, Gelber RD, Säve-Söderbergh J, Davis BW, Reed R, i sur. Factors predicting treatment responsiveness and prognosis in node-negative breast cancer. The International (Ludwig) Breast Cancer Study Group. *J Clin Oncol*. 1992;10(5):696-705.
125. Rosen PP, Groshen S, Saigo PE, Kinne DW, Hellman S. Pathological prognostic factors in stage I (T1N0M0) and stage II (T1N1M0) breast carcinoma: a study of 644 patients with median follow-up of 18 years. *J Clin Oncol*. 1989;7(9):1239-51.
126. Nishimura R, Osako T, Okumura Y, Nakano M, Ohtsuka H, Fujisue M, i sur. An evaluation of lymphovascular invasion in relation to biology and prognosis according to subtypes in invasive breast cancer. *Oncol Lett*. 2022;24(2):245.
127. Ellis IO, Galea M, Broughton N, Locker A, Blamey RW, Elston CW. Pathological prognostic factors in breast cancer. II. Histological type. Relationship with survival in a large study with long-term follow-up. *Histopathology*. 1992;20(6):479-89.
128. Elston CW, Ellis IO. Pathological prognostic factors in breast cancer. I. The value of histological grade in breast cancer: experience from a large study with long-term follow-up. *Histopathology*. 1991;19(5):403-10.
129. Sundquist M, Thorstenson S, Brudin L, Nordenskjöld B. Applying the Nottingham Prognostic Index to a Swedish breast cancer population. South East Swedish Breast Cancer Study Group. *Breast Cancer Res Treat*. 1999;53(1):1-8.
130. Galea MH, Blamey RW, Elston CE, Ellis IO. The Nottingham Prognostic Index in primary breast cancer. *Breast Cancer Res Treat*. 1992;22(3):207-19.
131. Walker, Rosemary A., Alastair M. Thompson, eds. *Prognostic and predictive factors in breast cancer*. London, UK: Informa Healthcare, 2008.
132. Kollias J, Murphy CA, Elston CW, Ellis IO, Robertson JF, Blamey RW. The prognosis of small primary breast cancers. *Eur J Cancer*. 1999;35(6):908-12.

133. Pinder SE, Murray S, Ellis IO, Trihia H, Elston CW, Gelber RD, i sur. The importance of the histologic grade of invasive breast carcinoma and response to chemotherapy. *Cancer*. 1998;83(8):1529-39.
134. Frkovic-Grazio S, Bracko M. Long term prognostic value of Nottingham histological grade and its components in early (pT1N0M0) breast carcinoma. *J Clin Pathol*. 2002;55(2):88-92.
135. Nixon AJ, Neuberg D, Hayes DF, Gelman R, Connolly JL, Schnitt S, i sur. Relationship of patient age to pathologic features of the tumor and prognosis for patients with stage I or II breast cancer. *J Clin Oncol*. 1994;12(5):888-94.
136. Albain KS, Allred DC, Clark GM. Breast cancer outcome and predictors of outcome: are there age differentials? *J Natl Cancer Inst Monogr*. 1994;(16):35-42.
137. Giuliano AE, Edge SB, Hortobagyi GN. Eighth Edition of the AJCC Cancer Staging Manual: Breast Cancer. *Ann Surg Oncol*. 2018;25(7):1783-1785.
138. Sardanelli, F., Fausto, A., Di Leo, G., de Nijs, R., Vorbuchner, M., Podo, F. In vivo proton MR spectroscopy of the breast using the total choline peak integral as a marker of malignancy. *AJR Am. J Roentgenol.*, 2009; 192(6): 1608-17.
139. Tan PH, Ellis I, Allison K, Brogi E, Fox SB, Lakhani S, i sur.; WHO Classification of Tumours Editorial Board. The 2019 World Health Organization classification of tumours of the breast. *Histopathology*. 2020;77(2):181-185.
140. Hammond ME, Hayes DF, Dowsett M, Allred DC, Hagerty KL, Badve S, i sur. American Society of Clinical Oncology; College of American Pathologists. American Society of Clinical Oncology/College of American Pathologists guideline recommendations for immunohistochemical testing of estrogen and progesterone receptors in breast cancer (unabridged version). *Arch Pathol Lab Med*. 2010;134(7):e48-72.
141. Wolff AC, Hammond ME, Hicks DG, Dowsett M, McShane LM, Allison KH, i sur. American Society of Clinical Oncology; College of American Pathologists. Recommendations for human epidermal growth factor receptor 2 testing in breast cancer: American Society of Clinical Oncology/College of American Pathologists clinical practice guideline update. *J Clin Oncol*. 2013;31(31):3997-4013.
142. Leung JW. Screening mammography reduces morbidity of breast cancer treatment. *AJR Am J Roentgenol*. 2005;184(5):1508-9.
143. Alaref A, Hassan A, Sharma Kandel R, Mishra R, Gautam J, Jahan N. Magnetic Resonance Imaging Features in Different Types of Invasive Breast Cancer: A Systematic Review of the Literature. *Cureus*. 2021;13(3):e13854.

144. Seely JM, Nguyen ET, Jaffey J. Breast MRI in the evaluation of locally recurrent or new breast cancer in the postoperative patient: correlation of morphology and enhancement features with the BI-RADS category. *Acta Radiol.* 2007;48(8):838-45.
145. DeMartini W, Lehman C. A review of current evidence-based clinical applications for breast magnetic resonance imaging. *Top Magn Reson Imaging.* 2008;19(3):143-50.
146. Baltzer PA, Benndorf M, Dietzel M, Gajda M, Runnebaum IB, Kaiser WA. False-positive findings at contrast-enhanced breast MRI: a BI-RADS descriptor study. *AJR Am J Roentgenol.* 2010;194(6):1658-63.
147. Schnall MD, Blume J, Bluemke DA, DeAngelis GA, DeBruhl N, Harms S, i sur. Diagnostic architectural and dynamic features at breast MR imaging: multicenter study. *Radiology.* 2006;238(1):42-53.
148. Kuhl C. The current status of breast MR imaging. Part I. Choice of technique, image interpretation, diagnostic accuracy, and transfer to clinical practice. *Radiology* 2007;244:356–78.
149. Mann, R.M., Balleyguier, C., Baltzer, P.A., Bick, U., Colin, C., Cornford, E. i sur., Breast MRI: EUSOBI recommendations for women's information. *Eur. Radiol.*, 2015; 25(12): 3669-78.
150. Galati F, Rizzo V, Moffa G, Caramanico C, Kripa E, Cerbelli B, i sur. Radiologic-pathologic correlation in breast cancer: do MRI biomarkers correlate with pathologic features and molecular subtypes? *Eur Radiol Exp.* 2022;6(1):39.
151. Wu J, Li X, Teng X, Rubin DL, Napel S, Daniel BL, i sur. Magnetic resonance imaging and molecular features associated with tumor-infiltrating lymphocytes in breast cancer. *Breast Cancer Res.* 2018;20(1):101.
152. Temiz, K., Oztekin, P.S., Hucumenoglu. Correlation of prognostic factors with MRI findings in malignant breast lesions. *Egypt J Radiol Nucl Med*, 2020; 51:153.
153. Szabó BK, Aspelin P, Kristoffersen Wiberg M, Tot T, Boné B. Invasive breast cancer: correlation of dynamic MR features with prognostic factors. *Eur Radiol.* 2003;13(11):2425-35.
154. Kuhl CK, Schmutzler RK, Leutner CC, Kempe A, Wardelmann E, Hocke A, i sur. Breast MR imaging screening in 192 women proved or suspected to be carriers of a breast cancer susceptibility gene: preliminary results. *Radiology.* 2000;215(1):267-79.
155. Stomper PC, Herman S, Klippenstein DL, Winston JS, Budnick RM, Stewart CC. Invasive breast carcinoma: analysis of dynamic magnetic resonance imaging enhancement features and cell proliferative activity determined by DNA S-phase percentage. *Cancer.* 1996;77(9):1844-9.

156. Baltzer PA, Vag T, Dietzel M, Beger S, Freiberg C, Gajda M, i sur. Computer-aided interpretation of dynamic magnetic resonance imaging reflects histopathology of invasive breast cancer. *Eur Radiol.* 2010;20(7):1563-71.
157. Palle L, Reddy B. Role of diffusion MRI in characterizing benign and malignant breast lesions. *Indian J Radiol Imaging.* 2009;19(4):287-90.
158. Kim SH, Cha ES, Kim HS, Kang BJ, Choi JJ, Jung JH, i sur. Diffusion-weighted imaging of breast cancer: correlation of the apparent diffusion coefficient value with prognostic factors. *J Magn Reson Imaging.* 2009;30(3):615-20.
159. Surov A, Clauser P, Chang YW, Li L, Martincich L, Partridge SC, i sur. Can diffusion-weighted imaging predict tumor grade and expression of Ki-67 in breast cancer? A multicenter analysis. *Breast Cancer Res.* 2018;20(1):58.
160. Geraghty PR, van den Bosch MA, Spielman DM, Hunjan S, Birdwell RL, Fong KJ, i sur. MRI and (1)H MRS of the breast: presence of a choline peak as malignancy marker is related to K21 value of the tumor in patients with invasive ductal carcinoma. *Breast J.* 2008;14(6):574-80.
161. Bartella L, Thakur SB, Morris EA, Dershaw DD, Huang W, Chough E, i sur. Enhancing nonmass lesions in the breast: evaluation with proton (1H) MR spectroscopy. *Radiology.* 2007;245(1):80-7.
162. Tozaki M, Fukuma E. 1H MR spectroscopy and diffusion-weighted imaging of the breast: are they useful tools for characterizing breast lesions before biopsy? *AJR Am J Roentgenol.* 2009;193(3):840-9.
163. Das S, Clézardin P, Kamel S, Brazier M, Mentaverri R. The CaSR in Pathogenesis of Breast Cancer: A New Target for Early Stage Bone Metastases. *Front. Oncol.* 2020;10:69.
164. Shin HJ, Baek HM, Cha JH, Kim HH. Evaluation of breast cancer using proton MR spectroscopy: total choline peak integral and signal-to-noise ratio as prognostic indicators. *AJR Am J Roentgenol.* 2012;198(5):W488-97.
165. Sharma U, Jagannathan NR. Magnetic Resonance Imaging (MRI) and MR Spectroscopic Methods in Understanding Breast Cancer Biology and Metabolism. *Metabolites.* 2022;12(4):295.
166. Morgan MP, Cooke MM, McCarthy GM. Microcalcifications associated with breast cancer: an epiphenomenon or biologically significant feature of selected tumors? *J Mammary Gland Biol Neoplasia.* 2005; 10:181-7.
167. Rominger MB, Steinmetz C, Westerman R, Ramaswamy A, Albert U-S. Microcalcification-associated breast cancer: presentation, successful first excision, long-term recurrence and survival rate. *Breast Care.* 2015;10:380-5.

168. Cox RF, Jenkinson A, Pohl K, O'Brien FJ, Morgan MP. Osteomimicry of mammary adenocarcinoma cells in vitro; increased expression of bone matrix proteins and proliferation within a 3D collagen environment. *PLoS ONE*. 2012; 7:e41679.
169. Das S, Clézardin P, Kamel S, Brazier M and Mentaverri R. The CaSR in Pathogenesis of Breast Cancer: A New Target for Early Stage Bone Metastases. *Front. Oncol*. 2020; 10:69.
170. Boudot C, Hénaut L, Thiem U, Geraci S, Galante M, Saldanha P, i sur. Overexpression of a functional calcium-sensing receptor dramatically increases osteolytic potential of MDA-MB-231 cells in a mouse model of bone metastasis through epiregulin-mediated osteoprotegerin downregulation. *Oncotarget*. 2017; 8:56460.
171. El Hiani Y, Ahidouch A, Lehen'kyi V, Hague F, Gouilleux F, Mentaverri R, i sur. Extracellular signal-regulated kinases 1 and 2 and TRPC1 channels are required for calcium-sensing receptor-stimulated MCF-7 breast cancer cell proliferation. *Cell Physiol Biochem*. 2009;23:335–46.
172. El Hiani Y, Lehen'kyi V, Ouadid-Ahidouch H, Ahidouch A. Activation of the calcium-sensing receptor by high calcium induced breast cancer cell proliferation and TRPC1 cation channel over-expression potentially through EGFR pathways. *Arch Biochem Biophys*. 2009; 486:58–63.
173. Hobson SA, Wright J, Lee F, McNeil SE, Bilderback T, Rodland KD. Activation of the MAP kinase cascade by exogenous calcium-sensing receptor. *Mol Cell Endocrinol*. 2003; 200:189–98.
174. Feng J, Xu X, Li B, Brown E, Farris AB, Sun S-Y, i sur. Prostate cancer metastatic to bone has higher expression of the calcium-sensing receptor (CaSR) than primary prostate cancer. *Receptors Clin Investig*. 2014; 1:e270.
175. Tfelt-Hansen J, Schwarz P, Terwilliger EF, Brown EM, Chattopadhyay N. Calcium-sensing receptor induces messenger ribonucleic acid of human securin, pituitary tumor transforming gene, in rat testicular cancer. *Endocrinology*. 2003; 144:5188–93.
176. Promkan M, Liu G, Patmasiriwat P, Chakrabarty S. BRCA1 suppresses the expression of survivin and promotes sensitivity to paclitaxel through the calcium sensing receptor (CaSR) in human breast cancer cells. *Cell Calcium*. 2011;49(2):79-88.
177. Sevrioukova IF. Apoptosis-inducing factor: structure, function, and redox regulation. *Antioxid Redox Signal*. 2011;14(12):2545-79.
178. Hua H, Zhang H, Kong Q, Jiang Y. Mechanisms for estrogen receptor expression in human cancer. *Exp Hematol Oncol*. 2018; 7:24.

179. Lønning PE, Helle SI, Johannessen DC, Ekse D, Adlercreutz H. Influence of plasma estrogen levels on the length of the disease-free interval in postmenopausal women with breast cancer. *Breast Cancer Res Treat.* 1996;39(3):335-41.
180. Croton R, Cooke T, Holt S, George WD, Nicolson R, Griffiths K. Oestrogen receptors and survival in early breast cancer. *Br Med J (Clin Res Ed).* 1981;283(6302):1289-91.
181. Journé F, Dumon J-C, Kheddoumi N, Fox J, Laios I, Leclercq G, i sur. Extracellular calcium downregulates estrogen receptor alpha and increases its transcriptional activity through calcium-sensing receptor in breast cancer cells. *Bone.* 2004; 35:479–88.
182. Xiong Z, Deng G, Huang X, Li X, Xie X, Wang J, i sur. Bone metastasis pattern in initial metastatic breast cancer: a population-based study. *Cancer Manag Res.* 2018;10:287-295.

11. BIOGRAFIJA

Iva Bušić Pavlek rođena je 7. kolovoza 1985. godine u Splitu, Republika Hrvatska. Završila je osnovnu školu i opću gimnaziju te je 2004. godine upisala Medicinski fakultet Sveučilišta u Zagrebu na kojemu je diplomirala 2010. godine s Dekanovom nagradom za Znanstveni rad.

Godinu dana pripravničkog staža, od listopada 2010. do listopada 2011. godine, odradila je u Dječjoj bolnici Srebrnjak, KBC-u Zagreb i KB Dubrava te je u studenome 2011. godine položila državni ispit. Od siječnja 2012. započela je specijalizaciju iz Kliničke radiologije na Kliničkom zavodu za dijagnostičku i intervencijsku radiologiju KBC Sestre Milosrdnice. U tijeku specijalizacije 2015. godine upisuje i završava poslijediplomski stručni studij Radiologija na Medicinskom fakultetu Sveučilišta u Zagrebu. U prosincu 2019. godine polaže specijalistički ispit iz radiologije.

Doktorski studij Biomedicina i zdravstvo na Medicinskom fakultetu Sveučilišta u Zagrebu upisuje 2015/2016. godine.

Članica je Hrvatskog liječničkog zbora, Hrvatskog i Europskog društva radiologa te Europskog društva za onkološko oslikavanje. Dobitnica je stipendije Europskog društva za onkološko oslikavanje za 2022. godinu. Aktivno sudjeluje na domaćim i stranim radiološkim i onkološkim kongresima te u provođenju dodiplomske i poslijediplomske nastave na Medicinskom fakultetu Sveučilišta u Splitu u nastavnom zvanju asistenta na Katedri za Medicinsku radiologiju. Autorica ili koautorica je nekoliko znanstvenih radova indeksiranih u različitim bazama podataka.