

Suvremeni koncept reanimacije lica

Belužić, Patricija

Master's thesis / Diplomski rad

2024

Degree Grantor / Ustanova koja je dodijelila akademski / stručni stupanj: **University of Zagreb, School of Medicine / Sveučilište u Zagrebu, Medicinski fakultet**

Permanent link / Trajna poveznica: <https://um.nsk.hr/um:nbn:hr:105:005477>

Rights / Prava: [In copyright](#)/[Zaštićeno autorskim pravom.](#)

Download date / Datum preuzimanja: **2025-03-14**



Repository / Repozitorij:

[Dr Med - University of Zagreb School of Medicine Digital Repository](#)



**SVEUČILIŠTE U ZAGREBU
MEDICINSKI FAKULTET**

Patricija Belužić

Suvremeni koncept reanimacije lica

Diplomski rad



Zagreb, 2024.

Ovaj diplomski rad izrađen je na Katedri za otorinolaringologiju Medicinskog fakulteta u Zagrebu, na Klinici za otorinolaringologiju i kirurgiju glave i vrata Kliničkog bolničkog centra „Sestre milosrdnice“, pod vodstvom doc. dr. sc. Alana Pegana i predan je na ocjenu u akademskoj godini 2023./2024.

Popis kratica

a.	arterija
BTX-A	botulinum toksin tip A
BTX-B	botulinum toksin tip B
CFNG	engl. <i>cross – facial nerve graft</i>
CT	kompjutorizirana tomografija (engl. <i>computed tomography</i>)
DNA	deoksiribonukleinska kiselina (engl. <i>deoxyribonucleic acid</i>)
EMG	elektromiografija
ENoG	elektroneuronografija
f.	otvor (lat. <i>foramen</i>)
LTS	engl. <i>lateral tarsal strip</i>
m.	mišić (lat. <i>musculus</i>)
MIT3	engl. <i>minimally invasive temporalis tendon transposition</i>
MR	magnetska rezonancija
OSA	opća somatska aferentna živčana vlakna
OSE	opća somatska eferentna živčana vlakna
OVA	opća visceralna aferentna živčana vlakna
OVE	opća visceralna eferentna živčana vlakna
r.	ogranak (lat. <i>ramus</i>)
SSA	specijalna somatska aferentna živčana vlakna
SVA	specijalna visceralna aferentna živčana vlakna
SVE	specijalna visceralna eferentna živčana vlakna
VZV	Varicella-zoster virus

Sadržaj

Sažetak	I
Summary	II
1. Uvod.....	1
2. Anatomija ličnog živca	2
2.1. Vrste živčanih vlakana.....	2
2.2. Jezgre ličnog živca.....	4
2.3. Topografija	5
2.3.1. Izlazak iz moždanog debla	5
2.3.2. Intrakranijalni tijek	5
2.3.3. Terminalni ogranci	6
3. Oštećenje ličnog živca	8
3.1. Vrste kljenuti	8
3.2. Etiologija	9
3.2.1. Idiopatska	9
3.2.2. Trauma	9
3.2.3. Infekcije.....	10
3.2.4. Tumori.....	11
3.3. Klinička slika.....	11
3.4. Dijagnostika.....	12
4. Kirurške metode liječenja – reanimacija lica.....	14
4.1. Izravni popravak živca.....	15
4.2. Interpozicijski presadak	15
4.3. Transfer lokalnih motoričkih živaca.....	16
4.4. Cross – facial nerve graft (CFNG)	18
4.5. Mišićni režnjevi	19

4.5.1.	Lokalni reŕnjevima.....	20
4.5.2.	Slobodni reŕnjevima.....	21
5.	Nekirurŕke metode liječenja.....	23
5.1.	Kemodenervacija upotrebom botulinum toksina tipa A (BTX-A).....	23
5.2.	Fizikalna terapija i rehabilitacija	24
6.	Odabir metode liječenja	26
7.	Zahvale.....	28
8.	Literatura.....	29
9.	Œivotopis	39

Sažetak

Suvremeni koncept reanimacije lica

Patricija Belužić

Lični živac zaslužan je za inervaciju mimičnih mišića glave i vrata čijom se kontrakcijom oblikuju različiti izrazi čovjekovog lica. Lični živac može biti oštećen čimbenicima poput traume, infekcije ili tumora, no nerijetko uzrok njegove disfunkcije ostaje nepoznat. Kod pacijenata s parezom/paralizom ličnog živca vidljiva je mlohavost jedne polovice lica. Mogu biti prisutne poteškoće prilikom pijenja, jedenja i artikulacije govora. Nadalje, pacijenti ne mogu mimikom iskazati svoje emocije, pogotovo sreću oblikovanjem osmijeha, što značajno otežava komunikaciju između pacijenta i okoline. Osim funkcionalnih posljedica, za pacijente je značajan i estetski manjak koji se manifestira gubitkom simetrije i ravnoteže na licu. Na početku kliničke obrade pacijenta važno je definirati vrijeme nastupa kljenuti, kao i potencijalne uzroke i čimbenike rizika. Za određivanje stupnja paralize koriste se House-Brackmann i Sunnybrook ocjenske ljestvice. Liječenje je u prvom redu etiološko, no ono često nije moguće ili nije u potpunosti uspješno. Terapijske metode tada podrazumijevaju vraćanje ravnoteže, simetrije i pokreta u paralizirano lice kirurškim putem, što se naziva reanimacijom lica. Reanimacija lica obuhvaća statičke i dinamičke kirurške metode. Danas prednost imaju dinamičke metode i uključuju izravni popravak živca, primjenu interpozicijskih presađaka, transfer lokalnih motoričkih živaca, CFNG i lokalne i slobodne mišićne reznjeve. Uz kirurško liječenje, ili kao njegova zamjena, mogu se primjenjivati poštenije metode poput kemodenervacije botulinum toksinom i fizikalne terapije i rehabilitacije. Prilikom odabira metode liječenja ključno je definirati koliko je vremena proteklo od nastupa kljenuti. Ako je prošlo manje od godinu dana, primjenjuju se reinervacijske metode poput izravnog popravka živca, interpozicijskih presađaka i CFNG. Ako je prošlo više od godinu dana, denervirani mimični mišići gube sposobnost reagiranja na živčane impulse i ireverzibilno atrofiraju. Tada se primjenjuju lokalni i slobodni mišićni reznjevi kako bi nadomjestili funkciju atrofiranih mimičnih mišića zahvaćene polovice lica.

Ključne riječi: kljenut ličnog živca, reanimacija lica, popravak živca, CFNG, slobodni reznjevi

Summary

Contemporary Concept of Facial Reanimation

Patricija Belužić

The facial nerve is responsible for innervating the mimetic muscles of the head and neck, whose contractions form various facial expressions. The facial nerve can be damaged by factors such as trauma, infection, or tumors, but often the cause of its dysfunction remains unknown. Patients with facial nerve paresis/paralysis exhibit flaccidity on one side of the face. They may have difficulties drinking, eating, and articulating speech. Additionally, they cannot express their emotions through facial expressions, especially joy through forming a smile, which significantly impairs communication between the patient and their surroundings. Besides functional consequences, patients also face significant aesthetic deficiencies manifested by the loss of facial symmetry and balance. At the beginning of the clinical assessment, it is important to determine the onset of the paralysis, as well as potential causes and risk factors. The degree of paralysis is assessed using the House-Brackmann and Sunnybrook grading scales. Treatment is primarily etiological, but this is often not possible or completely successful. In those cases, therapeutic methods aim to restore balance, symmetry, and movement to the paralyzed face surgically, which is known as facial reanimation. Facial reanimation includes both static and dynamic surgical methods. Today, dynamic methods are preferred and include direct nerve repair, the use of interpositional grafts, transfer of local motor nerves, CFNG, and local and free muscle flaps. In addition to surgical treatment, or as an alternative to it, more conservative methods such as chemodenervation with botulinum toxin or physical therapy and rehabilitation can be applied. When choosing a treatment method, it is crucial to define how much time has passed since the onset of the paralysis. If less than a year has passed, reinnervation methods such as direct nerve repair, interpositional grafts, and CFNG can be used. If more than a year has passed, the denervated mimetic muscles lose their ability to respond to nerve impulses and irreversibly atrophy. In such cases, local and free muscle flaps are used to replace the function of the atrophied mimetic muscles of the affected side of the face.

Keywords: facial nerve palsy, facial reanimation, nerve repair, CFNG, free flaps

1. Uvod

Sedmi kranijalni živac, *nervus facialis*, motorički oživčuje mimične mišiće putem kojih čovjek, često i nesvjesno, izražava svoje osjećaje različitim izrazima lica (1). Mimični mišići se također aktiviraju prilikom jedenja i pijenja, kao i kod artikulacije govora i disanja na nos (2). Osim motoričke inervacije, lični živac sudjeluje i u parasimpatičkoj inervaciji suzne žlijezde i sublingvalne i submandibularne žlijezde slinovnice. Aferentnim vlaknima prenosi informacije o površinskom osjetu s retroaurikularnog područja i o osjetu okusa s prednje 2/3 jezika. Aksoni ličnog živca polaze iz 4 skupine jezgara smještenih u tegmentumu moždanog debla (1). Svako oštećenje lokalizirano distalno od moždanog debla definira se kao periferno i manifestira se mlohavošću jedne polovice lica. Pri tome je kut usana spušten, pacijent ne može nabrati čelo, čvrsto zatvoriti oči ili se nasmiješiti (3). Ako je oštećenje živca potpuno, naziva se perifernom paralizom ličnog živca, a ako je djelomično, koristi se izraz periferna pareza ili kljenut. Može biti posljedica različitih infektivnih zbivanja, od kojih se ističe Ramsay Hunt sindrom. Disfunkcija ličnog živca u ovome sindromu posljedica ponovne aktivacije Varicella-zoster virusa unutar koljenastog ganglija (4). Kljenut se također može javiti kao posljedica djelovanja jake sile na područje oko sljepoočne kosti i parotidne žlijezde (5), ali i ijatrogenom traumom prilikom izvođenja parotidektomije, mastoidektomije i adenoidektomije (6). Ipak, najčešći oblik periferne kljenuti ličnog živca jest idiopatski, koji se još naziva i Bellovom paralizom (7). U ovom radu će biti opisane različite, pretežno kirurške metode liječenja periferne paralize ličnog živca u slučajevima kada etiološko liječenje (npr. antibiotici za bakterijsku upalu srednjeg uha) nije bilo uspješno ili nije dovelo do potpunog oporavka, s ciljem povratka ravnoteže, simetrije i pokreta u paraliziranu stranu lica (8).

2. Anatomija ličnog živca

Lični živac (lat. *nervus facialis*) sedmi je po redu moždani (kranijalni) živac. Sadrži više vrsta živčanih vlakana pa su shodno tome i njegove funkcije višestruke i raznolike. Njegova najvažnija zadaća jest motorička inervacija mimičnih mišića glave i vrata. Vlakna VII. moždanog živca također sudjeluju u parasimpatičkoj inervaciji egzokrinih žlijezda na području glave, prenose osjet okusa s prednjeg dijela jezika i opći osjet s područja iza uške i vanjskog uha (1).

2.1. Vrste živčanih vlakana

Lični je živac, kao i svi ostali moždani živci, funkcionalno građen od više vrsta živčanih vlakana. Za razliku od moždinskih živaca koji sadrže samo 4 vrste vlakana, a to su opća somatska aferentna (OSA), opća somatska eferentna (OSE), opća visceralna aferentna (OVA) i opća visceralna eferentna vlakna (OVE), kranijalni živci ih sadrže sveukupno 7 (Tablica 1). Uz već navedene, to su još specijalna somatska aferentna vlakna (SSA), specijalna visceralna aferentna (SVA) i specijalna visceralna eferentna vlakna (SVE) (9).

TABLICA 1: VRSTE ŽIVČANIH VLAKANA U SASTAVU KRANIJALNIH ŽIVACA

Vrsta živčanih vlakana	Funkcija	Sastav <i>n. facialis</i>
OSA	prijenos osjeta dodira, boli i temperature; propiocepcija	+
OSE	motorička inervacija poprečnoprugastih skeletnih mišića	-
OVA	prijenos podražaja iz unutarnjih organa (ždrijelo, grkljan) i krvnih žila	-
OVE	motorička inervacija glatkih mišića i žlijezda	+

SSA	prijenos podražaja iz osjetnih receptora mrežnice i unutarnjeg uha	-
SVA	prijenos podražaja od osjetnih stanica organa njuha i okusa	+
SVE	motorička inervacija branhiogenih mišića	+

Izrađeno prema: Katavić V, Petanjek Z, Vinter I, urednici. *Duale Reihe: Anatomija. 3.*, prerađeno izdanje. Zagreb: Medicinska naklada; 2018.

Sam lični živac sadrži 4 vrste vlakana: SVE vlakna koja motorički inerviraju mimične mišića lica, SVA vlakna koja prenose osjet okusa s prednje 2/3 jezika, OVE vlakna koja inerviraju suznu žlijezdu te sublingvalnu i submandibularnu žlijezdu slinovnicu i malobrojna OSA vlakna koja prenose opći osjet s retroaurikularnog područja i vanjskog slušnog hodnika (1).

SVE vlakna se nazivaju još i branhiogenim zbog njihovog specifičnog embrionalnog podrijetla. Ždrijelni (škržni ili branhijalni) lukovi zametne su strukture koje nastaju u području vrata tijekom 4. i 5. tjedna embrionalnog razvoja i čine osnovicu za razvoj koštanih, mišićnih i živčanih struktura lica i vrata. Svaki ždrijelni luk ima svoju krvnu opskrbu (vlastitu arteriju) i vlastite mišiće koje oživčuju njegova vlastita živčana vlakna. VII. kranijalni živac se tako razvija iz drugog ili hioidnog ždrijelnog luka. Od stražnjeg dijela njegove hrskavice (tzv. Reichterova hrskavica) nastaju stremen, stiloidni nastavak sljepoočne kosti i stilohioidni ligament. Prednji segment hrskavice se kasnije razvija u mali rog (*cornu minor*) i gornju polovicu trupa jezične kosti. Mišići podrijetlom iz drugog ždrijelnog luka su *m. stapedius*, *m. stylohyoideus*, *venter posterior m. digastrici* i mimični mišići, a sve ih inervira lični živac sa svojim SVE vlaknima (10).

2.2. Jezgre ličnog živca

Četiri skupine vlakana od kojih se sastoji VII. moždani živac proizlaze iz četiri različite skupine jezgara moždanih živaca koje se nalaze na području tegmentuma moždanog debla. SVE vlakna potječu iz motoričke jezgre ličnog živca (lat. *nucleus nervi facialis*). Ova jezgra sastoji se od gornje i donje skupine stanica u koje se, putem kortikonuklearnog (kortikobulbarnog) puta, primaju projekcije iz precentralnog girusa kore velikog mozga (primarnog motoričkog korteksa). Aksoni kortikonuklearnog puta prenose impulse za sve kranijalne živce s motoričkom komponentom (III. – VII. živac i IX. – XII. živac) i time kontroliraju voljnu motoriku glave i vrata. Oni svojim tijekom prolaze kroz koljeno *capsulae internae*, raspoređeni su ventralno u piramidalnom putu unutar cerebralnih pedunkula i završavaju, križajući stranu, na pripadajućim motoričkim jezgrama kranijalnih živaca. Gornja skupina stanica motoričke jezgre ličnog živca, iz koje potječu vlakna za inervaciju mimičnih mišića čela i vjeđa, dobiva impulse iz ipsilateralnog i kontralateralnog precentralnog područja (bilateralna inervacija). Donja skupina stanica s pripadajućim vlaknima koja inerviraju preostale mimične mišiće lica primaju impulse samo iz kontralateralnog precentralnog girusa (unilateralna inervacija).

Gornja salivatorna jezgra (lat. *nucleus salivatorius superior*) izvor je OVE vlakana koja parasimpatički inerviraju suznu žlijezdu i dvije velike žlijezde slinovnice – sublingvalnu i submandibularnu. Uz njih inerviraju i manje skupine nosnih žlijezda, nepčanih žlijezda i prednju lingvalnu žlijezdu.

Solitarna jezgra (lat. *nucleus tractus solitarii*), točnije njen gornji dio, preko SVA vlakana prima informacije o osjetu okusa s prednje 2/3 jezika.

OSA vlakna, koja prenose informacije o osjetu dodira, boli, temperature i pritiska, i to s retroaurikularnog područja i vanjskog slušnog hodnika, u moždanom deblu svoj put završavaju u spinalnoj jezgri trigeminalnog živca (lat. *nucleus spinalis nervi trigemini*) (1).

2.3. Topografija

2.3.1. Izlazak iz moždanog debla

Nakon što napusti svoju jezgru, motorički dio vlakana (SVE) ličnog živca usmjeren je medijalno, nakon čega zaokreće i penje se prema gore, gdje obavija jezgru šestog moždanog živca (lat. *nervus abducens*), a na dnu rombne udubine kao „unutarnje facijalno koljeno“ formira *colliculus facialis*. Tim se vlaknima pridružuju i OSA vlakna iz spinalne jezgre trigeminalnog živca. Nemotorički dio ličnog živca još se naziva i intermedijalni dio (lat. *nervus intermedius*), a njime se prenose impulsi iz gornje salivatorne jezgre (OVE vlakna) i solitarne jezgre (SVA vlakna). Aksoni i motoričkog i nemotoričkog segmenta ličnog živca izlaze zajedno iz moždanog debla u području pontocerebelarnog kuta (1).

2.3.2. Intrakranijalni tijek

Oba segmenta VII. moždanog živca kroz unutarnji slušni otvor (lat. *porus acusticus internus*) ulaze u unutarnji slušni hodnik (lat. *meatus acusticus internus*) petroznog dijela sljepoočne kosti zajedno s osmim (VIII.) moždanim živcem (lat. *nervus vestibulocochlearis*). Unutar sljepoočne kosti živac mijenja svoj smjer iz anteromedijalnog u posterolateralni i tako oblikuje „vanjsko facijalno koljeno“. Na početku kanala ličnog živca (lat. *canalis nervi facialis*) nalazi se koljenasti ganglij (lat. *ganglion geniculi*) koji sadrži tijela pseudounipolarnih neurona, a distalni izdanci tih neurona formiraju *chordu tympani*. Nakon početnog horizontalnog tijeka živca u kanalu, lični živac oštro se usmjerava kaudalno i daje 3 ogranka. Najranije, već u razini koljenastog ganglija, odvaja se parasimpatički veliki petrozni živac (lat. *nervus petrosus major*) i kroz *hiatus canalis nervi petrosi majoris* na području prednje strane piramide sljepoočne kosti ulazi u lubanjsku šupljinu prekriven tvrdom moždanom ovojnicom. *Nervus stapedius* sljedeći je ogranak VII. moždanog živca koji se odvaja u njegovu kanalu. On ne izlazi iz sljepoočne kosti, već ulazi u istoimenu mišić unutar bubnjišta. Nešto prije završetka kanala ličnog živca odvaja se već spomenuti živac *chorda tympani* i prolazi kroz bubnjište (uz *pars flaccida* bubnjića, između čekića i nakovnja) (1).

2.3.3. Terminalni ogranci

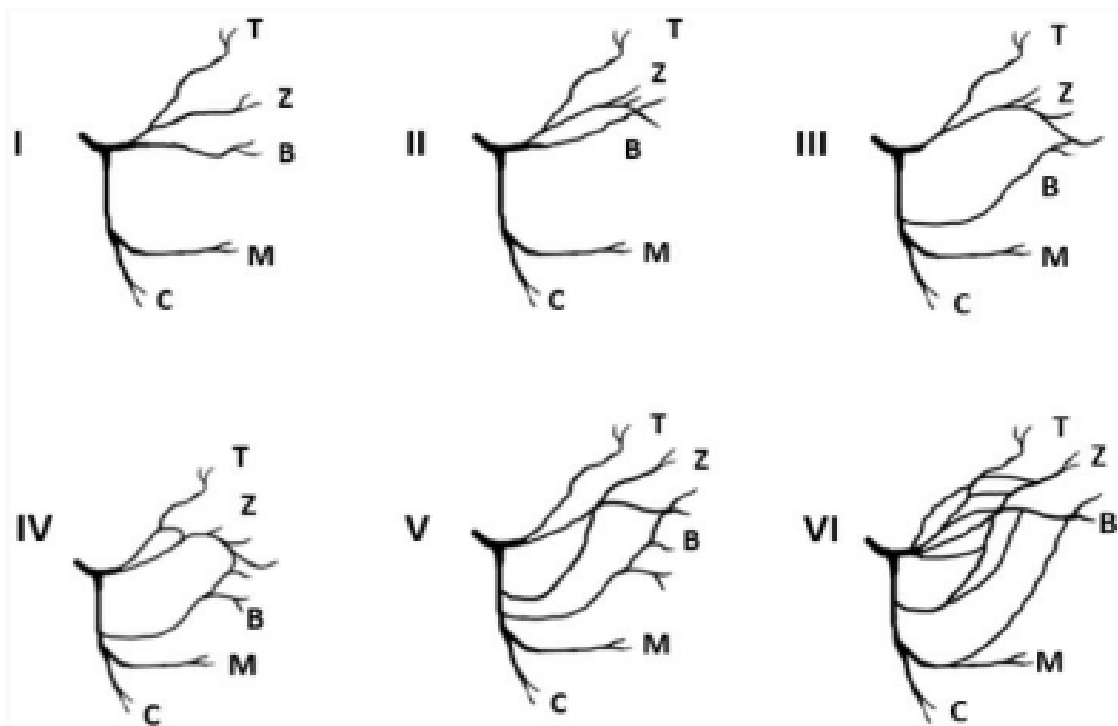
Veliki petrozni živac bazu lubanje prolazi kroz razdrti otvor (lat. *foramen lacerum*) (11). Neposredno ispod njegovim se preganglijskim parasimpatičkim vlaknima pridružuje *nervus petrosus*, simpatički živac čija postganglijska vlakna dolaze iz spleta oko unutarnje karotidne arterije. Ova dva živca putem pterigoidnog kanala (lat. *canalis pterygoideus*) ulaze u *ganglion pterygopalatinum* unutar krilnonepčane udubine (lat. *fossa pterygopalatina*) gdje se parasimpatička vlakna prekapčaju i zatim pristupaju na žlijezde koje inerviraju. To su suzna žlijezda te nazalne i palatinalne žlijezde (1).

Chorda tympani iz bubnjišta izlazi kroz *fissuru petrotympanicu* i pridružuje se ogranku petog (V.) kranijalnog živca, *nervusu lingualisu*. Sadrži preganglijska parasimpatička (OVE) vlakna, koja se prekapčaju u submandibularnom gangliju i pristupaju na submandibularnu, sublingvalnu i prednju lingvalnu žlijezdu, i SVA vlakna koja dolaze iz okusnih pupoljaka s prednje 2/3 jezika (1).

Glavno stablo ličnog živca (SVE vlakna) napušta unutrašnjost sljepoočne kosti kroz *foramen stylomastoideum*. Unutar površinskog i dubinskog sloja parotidne žlijezde se prvo podijeli na gornji (temporofacijalni) i donji (cervikofacijalni) odjeljak (12). Odjeljci svojim daljnjim zrakastim širenjem stvaraju *plexus intraparotideus* čiji terminalni ogranci (*rr. temporales, rr. zygomatici, rr. buccales, r. marginalis mandibulae, r. coli*) pristupaju mimičnim mišićima čela, jagodice, obraza, usta i vrata. Manji dio aksona odvaja se u *nervus auricularis posterior* koji motorički inervira stražnji trbuh okcipitofrontalnog mišića. Uz njega putuju i OSA vlakna koja prenose opći osjet dodira s vanjskog slušnog hodnika i retroaurikularnog područja, a završavaju u spinalnoj jezgri trigeminalnog živca. *Ramus dygastricus* motorički inervira stražnji trbuh *m. dygastricus*, a *ramus stylohyoideus* motorički inervira istoimeni mišić (1).

Morfologija završnog grananja ličnog živca poprilično je kompleksna i varijabilna. Davis i sur. su 1956. godine objavili opsežno istraživanje u kojem su analizirali načine grananja i anastomoziranja između pojedinih terminalnih ogranaka s ciljem pronalaska nekog zajedničkog obrasca. Uočili su da postoji 6 različitih obrazaca završnog grananja ličnog živca (**Slika 1**). Kod tipa I nema prisutnih anastomoza između ogranaka, dok su kod tipa II prisutne anastomoze između distalnih ogranaka temporofacijalnog odjeljka. Tip III karakterističan je po pojedinačnoj anastomozi između ogranka temporofacijalnog i ogranka cervikofacijalnog

odjeljka. Tip IV kombinacija je tipa II i III – ogranaci temporofacijalnog odjeljka anastomoziraju međusobno, uz dodatnu anastomozu između donjeg i gornjeg odjeljka. Kod tipa V prisutne su dvije anastomoze između ogranaka gornjeg i donjeg odjeljka. Tip VI sastoji se od višestrukih anastomozu između dva odjeljka. Prema ovom istraživanju, najučestaliji obrazac grananja je tip III (28%), a slijede ga tip IV (24%) i tip II (20%). Najrjeđi je tip VI koji se pojavio samo u 6% slučajeva (13).



Slika 1: Davisova klasifikacija obrazaca grananja ličnog živca (T – *r. temporalis*, Z – *r. zygomaticus*, B – *r. buccalis*, M – *r. marginalis mandibulae*, C – *r. colli*)

Zabala AE, ResearchGate. Davis' classification: T: Temporal branch; Z: Zygomatic branch; B: Buccal branch; M: Mandibular branch; C: Cervical branch [slika s interneta]. 15.7.2021. [pristupljeno 18.6.2024.]. Dostupno na: https://www.researchgate.net/figure/Davis-classification-T-Temporal-branch-Z-Zygomatic-branch-B-Buccal-branch-M_fig1_353807272

3. Oštećenje ličnog živca

Glavni simptom lezije ličnog živca jest mlohava paraliza mišića lica. Ako je došlo do potpunog gubitka funkcije, radi se o paralizi ličnog živca, a ako je oštećenje nepotpuno, tada se naziva pareza ili kljenut (1).

3.1. Vrste kljenuti

Ovisno o lokalizaciji lezije, kljenut može biti centralna ili periferna. Centralno oštećenje ličnog živca odnosi se na svaku leziju rostralno od motoričke jezgre ličnog živca u moždanom deblu. Svaka lezija distalno od jezgara jest shodno tome periferna paraliza. Već prije spomenut specifičan način prijenosa impulsa u gornju, odnosno donju skupinu stanica motoričke jezgre ličnog živca, značajan je prilikom razlikovanja centralnog oštećenja od periferne paralize ličnog živca. Kod centralne lezije nastaje slabost kontralateralne mimične muskulature periorbitalno i kaudalno od čela, dok pacijent ima očuvanu sposobnost nabiranja čela zahvaljujući bilateralnoj inervaciji. Kod periferne paralize zahvaćeni su svi mimični mišići i to ipsilateralno u odnosu na mjesto lezije. Sintagma „centralna paraliza ličnog živca“ nije anatomski ispravna i trebalo bi ju izbjegavati zbog toga što kod oštećenja rostralno od motoričkih jezgara nije uopće zahvaćena struktura ličnog živca, već aksoni kortikonuklearnog puta (1).

Za određivanje stupnja oštećenja ličnog živca često se koriste klasifikacije po Seddonu i Sunderlandu. Seddonova klasifikacija navodi tri stupnja ozljede živca – neurapraksiju, aksonotmezu i neurotmezu. Kod neurapraksije, najblažeg oblika ozljede, dolazi do segmentalnog oštećenja mijelinske ovojnice, a aksoni ostaju očuvani. Kod ovog stupnja ozljede živca moguć je spontani povratak funkcije. Treći stupanj, odnosno neurotmeza, pak podrazumijeva potpuni prekid kontinuiteta živca i oštećenje i mijelinske ovojnice, aksona, endo-, peri- i epineurija. Ovdje je za povratak funkcije neophodna kirurška intervencija. Sunderlandova klasifikacija nadograđuje prijašnju trostupanjsku klasifikaciju, pri čemu drugi stupanj ozljede živca po Seddonu, aksonotmezu, dijeli u tri zasebna stupnja. Drugi stupanj po Sunderlandu tako se odnosi na oštećenje aksona s očuvanim endoneurijem, treći na oštećenje aksona i endoneurija s očuvanim perineurijem, a četvrti na oštećenje aksona, endoneurija i

perineurija s očuvanim epineurijem. Kod drugog stupnja spontani oporavak je moguć, ali sporiji nego kod prvog. Kod trećeg, a osobito četvrtog stupnja, vjerojatnost spontanog povratka funkcije je manja i tu se kod liječenja razmatraju opcije kirurškog zbrinjavanja. Prvi i peti stupanj ozljede živca po Sunderlandu odgovaraju neurapraksiji i neurotmezi po Seddonovoj klasifikaciji (14,15).

3.2. Etiologija

U daljnjim odlomcima navode se uzroci periferne kljenuti ličnog živca. Uzroci centralnih oštećenja spadaju u područje neurologije i neurokirurgije te nisu obuhvaćeni u sadržaju ovog rada.

3.2.1. Idiopatska

Idiopatska kljenut ličnog živca, nazvana još i Bellovom paralizom, najčešći je uzrok naglog i jednostranog gubitka funkcije sedmog moždanog živca. Tijekom godine se pojavi oko 10 – 50 novih slučajeva na 100 000 stanovnika opće populacije (7) . Bellova paraliza manifestira se kao periferna kljenut pri čemu je oštećen donji moto – neuron živca, dakle pogođeni su svi mimični mišići koje inervira ipsilateralni *n. facialis*. Kako samo ime govori, ne zna se uzrok gubitka funkcije živčanih vlakana, ali se uočilo da je bolest češća u trudnica i osoba koje boluju od šećerne bolesti. Prije nastupa kljenuti pacijenti se nerijetko žale na bol u području uha. Kljenut se najčešće razvije naglo, ali se može i postepeno pogoršavati tijekom više sati. Ovisno o lokalizaciji i opsegu oštećenja živčanih vlakana mogu se javiti i dodatni simptomi poput epifore, hiperakuzije ili poremećaja osjeta okusa (16).

3.2.2. Trauma

Lični živac može biti oštećen kao posljedica fraktura na baze lubanje, kod kojih dolazi do kidanja i istežanja živčanih vlakana na području njegovog intrakranijalnog tijeka. Ove

frakture na području sljepoočne kosti gotovo su uvijek posljedica djelovanja vrlo jake sile, a prilikom pregleda pacijenta mogu se uočiti otolikvoreja, hemotimpanum, nistagmus i retroaurikularni hematoma (Battleov znak) (5). Isto tako, živac može stradati i prilikom penetrantnih ozljeda srednjeg uha, gdje se oštećuje prvo *chorda tympani*, a zatim i koljenasti ganglij i lični živac u istoimenom kanalu. Mekotkivne ozljede lica i vrata, poput reznih rana i rana sjekotina, mogu zahvatiti i oštetiti vlakna ličnog živca ako je ozljeda lokalizirana u blizini izlaska živca iz sljepoočne kosti kroz *f. stylo mastoideum* ili u području grananja glavnog stabla unutar parotidne žlijezde. Zabilježeni su i slučajevi ozljede živca barotraumom prilikom ronjenja na velike dubine ili boravka na velikim nadmorskim visinama. Još jedna specifična vrsta traume koja nerijetko zahvaća lični živac jest ijtrogena. Njegova živčana vlakna mogu biti oštećena nakon neprecizne aplikacije mandibularne provodne anestezije i nakon kirurških zahvata poput mastoidektomije, tonzilektomije i adenoidektomije te parotidektomije (6).

3.2.3. Infekcije

Kljenut se može pojaviti kao simptom ili kao komplikacija raznih infektivnih zbivanja. Tako se neliječeni slučajevi upale srednje uha, mastoiditisa i nekrotizirajuće upale vanjskog uha mogu proširiti dublje u sljepoočnu kost i zahvatiti vlakna ličnog živca. Ove infekcije su pretežno bakterijske etiologije (6).

Od virusnih uzročnika, ističe se Varicella-zoster virus (VZV) ili humani herpes virus 3 koji uzrokuje *herpes zoster oticus*, poznatiji kao Ramsay Hunt sindrom (17). Patofiziološki se radi o reaktivaciji virusa koji je nakon primoinfekcije bio u latentnom stanju unutar koljenastog ganglija, što rezultira upalom, edemom i kompresijom VII. moždanog živca. Incidencija ovog sindroma jest 5/100 000, što ga čini drugim najčešćim uzrokom periferne kljenuti ličnog živca (4). Tipični simptomi su jednostrana mlohavost mimične muskulature, periaurikularna bol i herpetiformne vezikule na koži uške. I unutarnje uho može biti zahvaćeno, što se manifestira simptomima poput tinitusa, vrtoglavice i oslabljenog sluha (18). Rijetko dođe do spontanog ozdravljenja. Bez adekvatnog liječenja, samo 20 % pacijenata se potpuno oporavi (19). Važno je imati na umu da se sindrom može javiti i bez kožnih manifestacija bolesti, što znači da je moguće da pojedini pacijenti kojima je dijagnosticirana idiopatska kljenut ličnog živca zapravo boluju od Ramsay Hunt sindroma *sine herpete* (bez osipa) (18). Tada je uz mlohavost mimičnih

mišića prisutan ili porast titra anti-VZV protutijela u serumu ili je dokazana prisutnost VZV DNA u koži (20).

3.2.4. Tumori

Spori i postepeni razvoj jednostrane mlohavosti mišića lica može sugerirati na tumorsku etiologiju kljenuti. Primarni tumori ličnog živca koji su lokalizirani unutar sljepoočne kosti čine 0.8 % svih tumora glave i vrata. Među njima najčešći su švanomi, koji su se pokazali uzrokom periferne kljenuti ličnog živca u oko 5 % slučajeva, i hemangiomi, koji se najčešće formiraju u području koljenastog ganglija. Zbog neposredne blizine unutarnjeg uha, tumori se često manifestiraju i simptomima poput oslabljenog sluha, tinitusa i vrtoglavice. Kljenut uslijed sekundarnog rasapa opažena je kod malignih tumora parotidne žlijezde zbog njihove tendencije perineuralnog širenja. Nadalje, i benigni i maligni tumori parotidne žlijezde mogu kompromitirati funkciju terminalnih ogranaka ličnog živca uslijed njihovog ekspanzivnog rasta u blizini intraparotidnog pleksusa (21).

3.3. Klinička slika

Periferna kljenut ličnog živca manifestira se kao jednostrana djelomična ili potpuna slabost mimične muskulature lica (22). Pacijenti ne mogu u potpunosti zatvoriti oko (lagoftalmus), često izostaje refleks treptaja, ne mogu nabrati čelo, a luk obrve je spušten. Zbog nepotpunog zaklapanja vjeđa može doći do isušivanja, a zbog gubitka refleksa treptaja i ozljeda rožnice i konjunktive. Znatno spušten luk obrve može rezultirati sekundarnom ptozom gornje vjeđe i smanjenjem vidnog polja. Ako su zahvaćena i parasimpatička (OVE) vlakna ličnog živca, kod pacijenta može biti prisutno i smanjeno lučenje suza. Nadalje, oslabljen je tonus mišića obraza i spušten je kut usana (3). Pacijenti stoga mogu imati poteškoće prilikom pijenja, jedenja i disanja na nos. Otežana je artikulacija govora, izostaje uobičajeno iskazivanje emocija izrazom lica, kao i formiranje osmijeha, što otežava komunikaciju pacijenta s njegovom okolinom (2). Osim funkcionalnih posljedica, ispad funkcije mimičnih mišića rezultira i značajnim estetskim manjkom. Gubitak simetrije na licu često znatno

pogađa pacijente i smatraju ga neprihvatljivim. Stoga pacijenti, posebno oni kod kojih je kljenut dugo prisutna, nerijetko razvijaju simptome anksioznosti i depresije, smanjuje im se samopouzdanje i skloni su socijalnoj izolaciji (22).

3.4. Dijagnostika

U bolesnika s kljenuti ličnog živca, detaljna anamneza i temeljit fizički pregled vrijedni su dijagnostički alati. Potrebno je najprije identificirati simptome, koliko dugo oni traju i njihove moguće uzroke (8) Trajanje simptoma je ključna informacija prema kojoj se definira daljnji tijek liječenja, s obzirom na to da reverzibilnost paralize/pareze ličnog živca usko ovisi o duljini trajanja denervacije mimičnih mišića. Naime, pokazalo se da se defekti 1. i 2. stupnja po Sunderlandu mogu povući nakon 12 mjeseci ili duže bez potrebe za kirurškom intervencijom (2).

Točna i pouzdana procjena funkcije ličnog živca je izazov za kliničare zbog njegove kompleksne građe i raznolikih funkcija (23). Danas postoji velik broj ocjenskih ljestvica za objektivnu procjenu funkcije ličnog živca, ali jedna je još uvijek najčešće korištena. Od njenog uvođenja 1983. godine, House-Brackmannova ocjenska ljestvica postala je zlatni standard za procjenu težine kljenuti (24). Ona pacijente svrstava u jednu od 6 kategorija na temelju stupnja disfunkcije ličnog živca (25) s preko 90% pouzdanosti (26). Ova ljestvica ima svoja ograničenja, s obzirom na to da dobiveni rezultat predstavlja cjelokupnu funkciju mimičnih mišića lica i ne uzima u obzir različite pokrete povezane s izoliranim dijelovima lica poput čela, oka, srednjeg dijela lica i ustiju (27). Nadalje, manifestacija čak i najblaže sinkinezije, abnormalne i nevoljne kontrakcije jedne skupine mišića prilikom voljnog pokreta druge skupine (28), zahtijeva dodjeljivanje gradusa II, unatoč činjenici da funkcija svih terminalnih ogranaka živca može biti normalna (29). Isto tako, zbog toga što ovisi o procjeni promatrača, skala se pokazala dosta subjektivnom (23,27).

Zbog potrebe za preciznijom procjenom funkcije pojedinih skupina mimičnih mišića razvila se Sunnybrook ocjenska ljestvica. Ona ispituje funkcionalnost svih pet terminalnih ogranaka ličnog živca i temelji se na procjeni simetrije lica u mirovanju, određivanju stupnja voljne ekscurzije mišića i prisutnosti sekundarnih pojava poput kontraktura i sinkinezija (8). Maksimalan rezultat po Sunnybrook ljestvici jest 100 bodova, što znači da je funkcija mimičnih mišića potpuno uredna (30). Kod ove ljestvice također dolazi do varijacija u

rezultatima, zbog toga što ovise o promatraču i njegovoj subjektivnoj vizualnoj procjeni pacijentovog stanja (23,30).

Laboratorijska testiranja preporučuju se u slučaju prisutnosti simptoma ili čimbenika rizika karakterističnih za infekcije i autoimune bolesti (31). Radiološke pretrage uključuju CT i MR mozga i koriste se u slučaju postojanja kliničke sumnje na ekspanzivni proces samog ličnog živca ili intrakranijalnih struktura koje mogu komprimirati živac (32).

4. Kirurške metode liječenja – reanimacija lica

Dostupne su razne kirurške metode kojima se može korigirati kljenut ličnog živca. Još se nazivaju i metodama reanimacije, zbog toga što se s pomoću njih vraća pokret u paraliziranu polovicu lica. Mogu se općenito podijeliti u statičke i dinamičke. Statičke metode podupiru meka tkiva paraliziranog segmenta lica kako bi se poboljšala simetrija bez osiguravanja aktivnog pokreta. Dinamičke metode vraćaju aktivni pokret u zahvaćenu stranu lica. Uključuju direktno šivanje ličnog živca, upotrebu interpozicijskih graftova, transfer lokalnih motoričkih živaca, *cross – facial nerve graft* (CFNG) i lokalne i slobodne mišićne reznjeve (33). Ove metode bit će detaljnije objašnjene u nastavku poglavlja.

Općenito se danas češće koriste dinamičke metode liječenja, dok se statičkim metodama pribjegava tek u slučajevima kada pacijenti nisu kandidati za opsežnije kirurške zahvate. Statičke metode su se pokazale kao dobra opcija kod zbrinjavanja estetskih i funkcionalnih defekata periorbitalnog i perioralnog područja, kao i kod nosne opstrukcije prilikom kolapsa nosne valvule (34).

Jedna takva kirurška metoda naziva se statička suspenzija, a odnosi se na ovjes nazolabijalnog nabora i oralne komisure za luk zigomatične kosti i područje fascije temporalnog mišića. Za formiranje ove suspenzije mogu se koristiti sintetički materijali, trajni šavovi i biološki materijali (auto- i alograftovi) (35). *Fascia lata* kao biološki presadak koristi se još od početka 20. stoljeća i pokazao se sigurnom i dugovječnom metodom s minimalnim komplikacijama tijekom procesa cijeljenja. Smanjuje težinu nosne opstrukcije i pruža potporu srednjoj trećini lica i kutu usana (8).

Za zbrinjavanje lagoftalmusa zbog ispada funkcije periorbitalnog mimičnog mišićja može se koristiti tanki uteg od zlata (34) ili platine koji se pod lokalnom anestezijom postavi ispod kože gornje vjeđe i svojom težinom potpomaže u zatvaranju oka, a da pritom ne ometa vid. Izvrtavanje (ektropion) donje vjeđe liječi se lateralnom ili medijalnom kantopeksijom i LTS suspenzijom. Sekundarna ptoza koja se nekada razvija može se liječiti minimalno invazivnim podizanjem obrva (8).

4.1. Izravni popravak živca

Primarna koaptacija proksimalnog i distalnog segmenta oštećenog ličnog živca moguća je u periodu od 24 sata od nastanka ozljede (8). Nakon toga započinje proces Wallerove degeneracije, koji traje otprilike 48 sati, pri čemu se raspada mijelinska ovojnica i akson distalno od mjesta lezije. Ako je izvediva, ova metoda daje najbolje rezultate. Aksoni se regeneriraju brzinom od 1 mm/dan, a primarnom koaptacijom se osigurava da će nakon određenog vremena doseći neuromuskularnu spojnicu i reinervirati paralizirane mišiće (36).

Može se ostvariti uz pomoć šavova ili bez njih. Ako se ne koriste šavovi, već samo repozicija aksona, reducira se ijatrogeno oštećenje živčanih segmenata tijekom manipulacije kirurškim instrumentima, a i izbjegava se učinak stranog tijela koji šavovi imaju na regenerirajuće aksone (37). Šavovi pak pružaju stabilniju i čvršću koaptaciju (37,38). Bez obzira na metodu koja se koristi, rezultat zahvata mora biti popravak živca bez napetosti. Krvna opskrba živaca je osjetljiva na preveliku napetost tkiva pa se prevelikim istezanjem može narušiti perfuzija regenerirajućih aksona (36). Koaptacija unutar sljepoočne kosti i na području pontocerebelarnog kuta vrši se u pravilu bez šavova, a ekstratemporalna najčešće uz upotrebu šavova (39).

Umjesto koaptacije šavovima, kod teško dostupnih lezija živca može se koristiti i fibrinsko ljepilo. Fibrinsko ljepilo oponaša završnu fazu koagulacijske kaskade, ponašajući se kao fiziološki krvni ugrušak, koji služi kao omotač i drži živčane segmente zajedno (40). Pokazalo se da fibrinsko ljepilo nema nikakve prednosti u odnosu na klasično „end – to – end“ šivanje živca. Naprotiv, zbog niske vlačne čvrstoće ljepila često se naknadno moraju koristiti šavovi kako bi se fiksiralo mjesto ozljede (41). Zato je, usprkos potencijalnim komplikacijama i tehničkoj zahtjevnosti, koaptacija šavovima i dalje najčešće upotrebljavana tehnika (8).

4.2. Interpozicijski presadak

Nevaskularizirani živčani presadci koriste se u „premošćivanju“ praznine između proksimalnog i distalnog segmenta živca u slučajevima kada je ta praznina toliko velika da se izravnim spajanjem segmenata ne može osigurati koaptacija bez napetosti. Najčešće se koristi za defekte koji premašuju 2 cm. Kada je lični živac djelomično odsječen može se provesti

dekompresija i repozicija aksona ili kirurški kompletno presjeći stradali živac i nadomjestiti ga presatkom (8).

Donorski živci od kojih se izoliraju nevaskeularizirani presadci uključuju *n. auricularis magnus*, *n. suralis*, *n. cutaneus antebrachii medialis* ili *lateralis*, *n. thoracodorsalis* i *r. superficialis nervi radialis*. Odabir donorskog živca ovisi o tome koliko je velik kalibar živčanog segmenta koji se mora nadomjestiti i o njegovom obrascu grananja (42).

Neki smatraju da su vaskularizirani presadci optimalnije rješenje za premošćivanje živčanog defekta zbog njihovih boljih regenerativnih osobina, pogotovo kod slučajeva gdje je oštećen podulji segment živca, zatim na područjima s malo okolnog mekog tkiva koje osigurava dotok krvi, kao i kod pacijenata koji su prethodno ozračeni na mjestu ozljede (43). Nadalje, vaskulariziranim presadcima osigurava se neprekidna nutritivna potpora živčanom segmentu, izbjegavajući pritom razvoj rane ishemije (44). Doi i sur. su u svome istraživanju ustanovili da je korištenje vaskulariziranog presatka indicirano ako je praznina između proksimalnog i distalnog segmenta veća od 6 cm i uz to je prisutan defekt mekih tkiva. U ostalim situacijama korištenje nevaskeulariziranog presatka pruža jednako dobre rezultate (45).

4.3. Transfer lokalnih motoričkih živaca

Transfer živca je kirurški zahvat kod kojeg se vrši koaptacija između funkcionalnog živca donora i denerviranog živca primaoca, s ciljem povratka funkcije tkivima i organima koje živac primalac oživčuje (46). Transfer je indiciran kod pacijenata čiji je intrakranijalni i/ili intratemporalni segment ličnog živca bespovratno oštećen, dok distalni živčani ogranci čitavi, a mimični mišići reaktivni na inervaciju (47). Očiti nedostatak kod primjene ove metode jest gubitak funkcije struktura inerviranih živcem donorom, osim u slučajevima primjene „end – to – side“ koaptacije, kod koje se očuvani distalni segment ličnog živca primaoca priljubi uz intaktna motorička živčana vlakna živca donora (8).

Najučestaliji živci donori su motorički *n. hypoglossus* i *n. massetericus* (47). Transfer podjezičnog živca tradicionalno uključuje potpuno presijecanje živčanog snopa i koaptaciju s glavnim ogrankom ličnog živca (2). Koristi se za uspostavu pasivnog tonusa mišića i simetrije lica prilikom mirovanja, dok je aktivni pokret nakon ovog zahvata ograničen (48,49).

Transfer ovog živca također je vezan uz značajan postoperativni morbiditet – razvoj hemiatrofije jezika može dovesti do poteškoća u govoru, žvakanju i gutanju (50). Stoga je tradicionalna tehnika transfera doživjela preinake, uključujući već spomenutu „end – to – side“ koaptaciju i parcijalnu transekciju podjezičnog živca longitudinalnom neurotomijom i latero – terminalnom anastomozom, s ciljem smanjenja morbiditeta nakon zahvata (36).

Maseterični živac je morfološki sitniji živac, ali se sastoji od preko 2700 mijeliniziranih motoričkih aksona (51). Nalazi se unutar subzigomatičnog trokuta, gdje ga se može lako locirati. Njegov se tijek prati distalno radi osiguravanja dostatne dužine segmenta koji će se prespojiti na lični živac. Ako se uspije izolirati 3 cm živca, on se može spojiti na glavni ogranak ličnog živca bez napetosti. Ipak, povoljnije je spojiti donorski maseterični živac na neki distalni ogranak (najčešće *r. buccalis*), kako bi se izbjegla pojava sinkinezija i istovremeni pokret svih mimičnih mišića. Postoperativno pacijenti moraju uvježbavati oblikovanje osmijeha aktivacijom žvačnih mišića tako što stišću čeljust (2), za što im je potrebno u prosjeku 6 mjeseci (8).

Istraživanja su pokazala da je nakon mnogo godina rehabilitacije i ponovnog učenja pokreta moguće postići formiranje spontanog osmijeha kao nesvjesne emocionalne reakcije na neki događaj, bez potrebe za svjesnom aktivacijom žvačnih mišića. Pretpostavlja se da tome zaslužna neuronska plastičnost mozga i opsežno preklapanje reprezentacije mimičnih i žvačnih mišića u motoričkom korteksu (52).

U posljednje vrijeme transfer maseteričnog živca sve više zamjenjuje transfer podjezičnog. Razlozi tome su neposredna blizina ličnog živca, niži stupanj morbiditeta nakon zahvata i značajni opseg pokreta koji se može ostvariti ovom koaptacijom. Također se smatra da je korištenje žvačnih mišića za oblikovanje osmijeha ipak prirodnija kretnja od pokretanja mišića jezika (53). Albathi i sur. su zabilježili brži oporavak kod transfera maseteričnog živca (5,6 mjeseci) nego kod transfera podjezičnog živca (10,8 mjeseci) (54). Negativna strana maseteričnog transfera jest ta da reinervacija ne pruža adekvatan pasivni tonus mimičnih mišića, što posljedično narušava ravnotežu i simetriju lica u mirovanju (49).

Uzimajući u obzir nedostatke transfera pojedinačnog podjezičnog ili maseteričnog živca, Pepper i sur. uveli su metodu dvostrukog živčanog transfera, kod kojeg je osigurano svjesno pokretanje mimičnih mišića zahvaljujući impulsima maseteričnog živca, kao i adekvatan tonus i simetrija lica u mirovanju zahvaljujući impulsima podjezičnog živca. Zahvat započinje mastoidektomijom i disekcijom ličnog živca uz njegovo drugo (vanjsko) koljeno.

Živac se zatim premješta niže, u područje vrata, gdje se spaja s podjezičnim živcem „end – to – side“ koaptacijom. Maseteričkom živcu se pristupa incizijom kao i kod ritidektomije i zatim ga se prespaja na bukalni ogranak ličnog živca (48). Postoperativnim kontrolnim pregledima nisu zapaženi novonastali poremećaji zagriža ili disfunkcije temporomandibularnog zgloba, koji su se potencijalno mogli javiti zbog denervacije žvačnih mišića (55).

4.4. Cross – facial nerve graft (CFNG)

Ova metoda se temelji na korištenju živčanih presadaka za prenošenje živčanih impulsa s kontralateralnih glavnih perifernih ogranaka nezahvaćenog ličnog živca na podudarajuće živčane ogranke zahvaćene strane, ostvarujući tako reinervaciju odgovarajućih skupina mimičnih mišića (56). Broj presadaka za provedbu CFNG-a ovisi o težini paralize ličnog živca i o individualnim potrebama pacijenta, no najčešće se koriste 2 - 4 presatka po zahvatu. Za premošćivanje razmaka između zdravih i zahvaćenih živčanih ogranaka uobičajeno se upotrebljava *n. suralis*, osjetni živac potkoljenice. U rijetkim slučajevima, ako on nije dostupan, ili je već iskorišten, uzima se *n. saphenus* (57).

Na nezahvaćenoj polovici lica cilj je lokalizirati živčana vlakna (*r. zygomaticus* ili *r. buccalis*) koja inerviraju *m. zygomaticus major* zbog toga što je on neophodan za oblikovanje osmijeha i zato vrlo prikladan za korištenje tijekom CFNG zahvata. Neki autori predlažu korištenje orijentacijskog markera na koži lica, tzv. Zukerove točke, za lakše i preciznije lociranje potrebnih ogranaka. Zukerova točka nalazi se na sredini zamišljene linije koja spaja početak heliksa uške, tik iznad tragusa, i kuta usana (58).

Živčani presadci se spoje s ograncima nezahvaćenog živca, polažu se u novoformirane cjevaste prostore unutar mekog tkiva lica i prelaze na zahvaćenu stranu, sve do preaurikularnog područja, gdje se izvodi koaptacija s podudarnim ograncima oštećene strane lica. Presadci moraju biti dovoljno dugački da osiguraju normalno otvaranje usta bez zatezanja i da mjesta koaptacije ne budu napeta (59).

Uspješnost ovog zahvata temelji se na suvišku aksona kontralateralnog ličnog živca koji mogu preuzeti kontrolu nad reinervacijom zahvaćene strane. CFNG zato pacijentima omogućava provedbu istovremenih i sinkroniziranih pokreta obje strane lica te izražavanje

vlastitih emocija spontanom mimikom (57). Negativne strane ove metode se odnose prvotno na ispade osjeta donjih udova na područjima gdje je izoliran donorski živac. Također, sam proces reinervacije traje poprilično dugo zbog velike udaljenosti koju regenerirajući aksoni moraju prijeći da bi stigli do mjesta prespajanja na zahvaćenoj strani lica. Dva koaptacijska mjesta povećavaju rizik od neuspješnosti zahvata, kao i nestručnost pri manipulaciji tkivima koja mogu dovesti do ijtrogene ozljede ogranaka zdravog ličnog živca (60).

Da bi provedba CFNG-a bila uspješna, od nastupa denervacije do zahvata ne smije proći više od 6 mjeseci. U protivnom se riskira razvoj ireverzibilne atrofije mimičnih mišića tijekom poduzetog vremena koje je potrebno za rast i reinervaciju kontralateralnih aksona (34,61,62).

U slučajevima kada period denervacije traje duže od 6 mjeseci, Terzis i sur. predlažu provedbu tzv. „*babysitter*“ zahvata, u kojem se uz uobičajeni CFNG postupak implementira i transfer lokalnog motoričkog živca koji „čuva“ denervirane mimične mišiće od inaktivacijske atrofije tijekom vremena koje je potrebno da aksoni nezahvaćenog ličnog živca prijeđu na paraliziranu stranu lica. To je najčešće *n. hypoglossus*, no mogu se koristiti i ipsilateralni *n. trigeminus*, *n. accessorius*, motoričke grane cervikalnog spleta te C7 korijen kralježničke moždine (57). Kako je klasični transfer podjezičnog živca vezan uz neželjene posljedice poput teškoća pri govoru, žvakanju i gutanju zbog potpunog gubitka motoričke inervacije jedne polovice jezika (63), ovaj „*babysitter*“ zahvat uključuje samo parcijalni, koristeći oko 40 % aksona ovog motoričkog živca pri čemu ne dolazi razvoja prije navedenih komplikacija (64).

4.5. Mišićni reznjevi

U situacijama kada se već razvila ireverzibilna atrofija mišića lica zbog dugotrajne denervacije (2,8) ili su mimični mišići nepopravljivo ozlijeđeni, za ponovnu uspostavu simetrije, tonusa i pokreta koristi se transfer lokalnih i slobodnih mišićnih reznjeva (51).

4.5.1. Lokalni režnjevi

Kod korištenja lokalnih režnjeva, tetiva određenog mišića se odvaja od njenog hvatišta, mobilizira i ponovno fiksira za neku strukturu (drugu tetivu ili kost) kako bi nadomjestila funkciju ozlijeđenog ili atrofičnog mišića. Tkivo se ne odvaja u potpunosti od svoje izvorne lokacije, već je povezan s njome krvnim žilama i živcima (51).

Od lokalnih režnjeva najčešće se upotrebljava režanj sljepoočnog mišića (65,66). Zbog lepezaste građe njegovih mišićnih vlakana koji izlaze iz jednog mišićnog trbuha, kao i kratke tetive koja se veže na koronoidni nastavak donje čeljusti, može se na različite načine spretno iskoristiti u provođenju reanimacije lica (34).

Labbé i Huault još su 1997. godine opisali zahvat elongacijske mioplastike sljepoočnog mišića (66). Kroz rez na vlasištu se locira mišić te se zatim njegova stražnja trećina odiže i odvaja od podležecog periosta. Uklanja se luk zigomatične kosti kako bi se prikazali koronoidni nastavak i na njega spojena tetiva sljepoočnog mišića. Koronoidni nastavak se osteotomira, a oslobođena tetiva se produljuje i fiksira u kutu usana (51).

Boahene i sur. su 2011. godine predložili alternativnu, pošteniju metodu transfera koju su nazvali *minimally invasive temporalis tendon transposition* (MIT3). Kod nje se ne pristupa sljepoočnom mišiću vanjskim rezom na vlasištu, niti se uklanja zigomatični luk, već se koronoidnom nastavku donje čeljusti pristupa kroz obraz. Rez se formira uzduž nazolabijalnog nabora ili intraoralno na bukalnoj sluznici. Tetiva se oslobađa uz manji dio koronoidnog nastavka, provodi kroz novoformirani prostor unutar mekih tkiva obraza, spaja na modiolus komisure usana te zatim produljuje na *m. orbicularis oris* i *m. zygomaticus* (65).

Bez obzira na metodu koja se koristi, maksimalni opseg pokreta koji se ostvaruje nakon transfera ovisi primarno o napetosti s kojom je tetiva spojena na kut usana. Zato je ključno namjestiti tetivu sljepoočnog mišića tako da je njena duljina što bliža njenoj fiziološkoj duljini u mirovanju (51). Također se tijekom zahvata koristi i električna stimulacija mišićnog tkiva, kako bi se procijenila ekscurzija koja se može postići kontrakcijom mišića i povlačenjem oslobođene tetive, pazeći pritom na napetost koja se stvara (67).

Pacijenti su općenito zadovoljni s ishodom ovakvih zahvata zbog toga što im vraća simetriju, tonus i pokretljivost srednje trećine lica (51). Što se tiče aktivnog pokreta, on

ponajprije ovisi o pacijentovoj sposobnosti da nauči kako angažirati sljepoočni mišić da bi se oblikovao osmijeh. Stoga se preporučuje provođenje fizikalne terapije, i prije i nakon zahvata, kako bi se poboljšao sveukupni ishod zahvata (38).

4.5.2. Slobodni režnjevi

Slobodni mišićni režnjevi su tkiva koja su u potpunosti odvojena od svoje primarne lokacije i za njihovo održavanje potrebno je provesti mikrokiruršku revaskularizaciju i reinervaciju. Kod dugotrajne kljenuti ličnog živca, s uznapredovalom inaktivacijskom atrofijom mimičnih mišića, čine terapiju izbora (68). U reanimaciji lica kao donori mišićnog tkiva mogu se koristiti *m. gracilis*, *m. extensor brevis*, *m. latissimus dorsi*, *m. pectoralis minor* i *m. serratus anterior* (8,51).

Transfer gracilnog mišića prvi su puta opisali Harii i sur. 1976. g., a danas ga se smatra zlatnim standardom u reanimaciji srednje trećine lica i oralne komisure (51,69). Gracilni mišić najmedijalniji je aduktor natkoljenice i inervira ga *n. obturatorius* (L3, L4). Vaskulariziraju ga ogranci *a. circumflexae femoris medialis* ili *a. femoris profundae* (1). Mišić je po poprečnom presjeku zamjetno deblji od mimičnih mišića srednje trećine lica pa se koristi samo njegov dio, tzv. „split“ transfer *m. gracilisa*. Kirurškim se zahvatom može uz mišić u prosjeku izolirati i segment arterije i vene za revaskularizaciju duljine 5 – 6 cm. A kako je opturatorni živac građen od četiri fascikulusa, jednog glavnog i tri sporedna, selektivnom elektrostimulacijom se lokalizira i izolira segment mišića kojeg oživčuje glavni fascikulus (51). Gracilni mišić je pouzdan izbor za oblikovanje slobodnog neuromuskularnog režnja, a njegovo uklanjanje ne dovodi do značajnih funkcionalnih deficita na donorskom mjestu (70).

Na licu je prvo potrebno ukloniti dio bukalnog masnog tkiva kako bi se izbjegao „bulking“ efekt nakon transfera gracilnog mišića. Zatim se lokaliziraju lična arterija i vena i pripreme za revaskularizaciju režnja. Šavovi se apliciraju na područje oralne komisure i nazolabijalnog nabora, formirajući tako novo hvatište za mišić. Drugi kraj režnja se fiksira za temporoparijetalnu fasciju, tik iznad zigomatičnog luka. Kut pod kojim se namjesti slobodni režanj ključan je za povoljni ishod operacije, jer o njemu ovisi pravilno usmjereno oblikovanje osmijeha. Pri završetku transfera je poželjno da je prisutna blaga prenaplašenost nazolabijalnog nabora i oralne komisure, jer će se mišić naknadno opustiti tijekom oporavka (51).

Za reinervaciju ovog reznja kao donorski živci mogu se koristiti maseterični živac, podjezični živac i CFNG metoda. Prednost korištenja CFNG-a jest da taj zahvat omogućuje usklađivanje pokreta mimičnih mišića nezahvaćene strane lica i slobodnog reznja na paraliziranoj strani, a time daje i prirodniji izgled licu (51). CFNG se onda obično provodi 6 mjeseci prije samog transfera mišića, kako bi se osiguralo dovoljno vrijeme za regeneraciju aksona (71). Ako je na sljedećem pregledu, 4 – 6 mjeseci kasnije, živac pozitivan na Tinellov znak, to je znak uspješne aksonalne regeneracije i pacijent je spreman za drugu fazu liječenja - transfer slobodnog reznja (72). Maseterični živac se također često koristi zbog svoje neposredne blizine i dostupnosti, a prikladan je i zbog potrebe samo za jednim kirurškim zahvatom (73). Prilikom transfera gracilnog mišića živčani ogranaci opturatornog živca namjeste se ispod šavova u gingivobukalni sulkus gdje se onda spajaju s presadcima suralnog živca (CFNG metoda) ili s izoliranim maseteričnim živcem (51).

Transfer slobodnih reznjeva smatra se vrlo učinkovitom metodom reanimacije lica, sa zadovoljavajućim rezultatima u pogledu ponovne uspostave simetrije i velikog opsega pokreta paralizirane strane (2,34,47). Ipak, zbog njene složenosti ova je metoda povezana s ukupno duljim trajanjem operacija, s većim brojem operacija, kao i s mogućim vaskularnim postoperativnim komplikacijama. Također, potrebno je dosta vremena za reaktivaciju slobodnog mišićnog reznja. Nekad treba proći i nekoliko godina kako bi se vidio konačni rezultat uspješnog zahvata, što je značajno dulje vrijeme kada ga se uspoređuje s tijekom oporavka nakon transfera lokalnih reznjeva (2,34,47).

5. Nekirurške metode liječenja

Današnje metode reanimacije lica još nažalost nisu dosegle razinu gdje se njihovom primjenom mogu u potpunosti vratiti simetrija i pokret u paraliziranu stranu lica. Smatra se da je tome razlog to što paraliza ličnog živca utječe na neuromuskularnu mrežu na više razina, uključujući pritom jezgre ličnog živca, njegova živčana vlakna i u konačnici mimične mišiće. Također, promjene koje se događaju unutar jezgara ličnog živca, kao i u motoričkoj moždanoj kori, ne mogu se nakon dugotrajne paralize u potpunosti ispraviti reanimacijskom kirurgijom (51). Stoga se uz kirurške metode primjenjuju i različite manje invazivne tehnike s ciljem vraćanja simetrije i ravnoteže u paralizirano lice. Najčešće se pritom koriste tehnike fizikalne terapije i rehabilitacije te kemodenervacija upotrebom botulinum toksina (8).

5.1. Kemodenervacija upotrebom botulinum toksina tipa A (BTX-A)

Botulinum toksin je protein kojeg sintetizira Gram – pozitivna anaerobna bakterija *Clostridium botulinum*. Identificirano je 7 njegovih serotipova (A – G) (74). Ipak, samo se tipovi A i B koriste u kliničkoj praksi, i to pretežno serotip A (75). Botulinum toksin tip B (BTX-B) koristi se primarno u liječenju cervikalne distonije. BTX-A pokazuje nešto sporiji početak djelovanja, ali dulje trajanje učinka u odnosu na BTX-B (76).

Njegova primjena je prvi puta bila odobrena 1979. g. u SAD-u za liječenje strabizma (74,77,78), a 1987. se počeo koristiti kao metoda liječenja kod pacijenata s paralizom ličnog živca (74,77). BTX-A koči presinaptičko otpuštanje acetilkolina u neuromišićnu spojnicu i tako sprječava prijenos akcijskih potencijala na poprečnoprugasta mišićna vlakna, a time i njihovu kontrakciju. Prvi učinci toksina vidljivi su 1 – 2 tjedna nakon primjene (79,80), a optimalni otprilike mjesec dana nakon (80). Nakon 3 – 6 mjeseci vidljivo je slabljenje kemodenervacijskog djelovanja zbog razvoja kolateralne reinervacije zahvaćenih mišića (74,80).

Strategija korištenja BTX-A u liječenju kljenuti ličnog živca ovisi ponajprije o tome je li paraliza kod određenog pacijenta mlohava (engl. *flaccid*) ili sinkinetička (engl. *non-flaccid*) (81,82). „*Non-flaccid*“ paralizu karakteriziraju nevoljni sinkinetički i/ili hiperkinetički pokreti mimičnih mišića. Pri tome se sinkinezija definira kao abnormalna i nevoljna kontrakcije jedne skupine mišića prilikom pokretanja druge skupine mišića (26), a hiperkinnezija kao

prekomjerna kontrakcija mišića (83,84). Postoje mnoga objašnjenja oko toga zašto uopće dolazi do razvoja ovih abnormalnih pokreta mišića. Danas najprihvaćenija teorija tvrdi da se oni javljaju zbog nepravilne mijelinizacije i organizacije mreže živčanih vlakana tokom reinervacije (83,84).

BTX-A se bolje apsorbira u neuromuskularnim sinapsama hiperaktivnih mišića pa se zato često koristi za smanjivanje pojava sinkinezija i hiperkinezija na periokularnom i periorbitalnom području, kao i na vratu (85,86). Kad je pak prisutna mlohava kljenut ličnog živca, injekcije BTX-A mogu se aplicirati u određene mišiće neparalizirane strane lica, osiguravajući njihovom privremenom kemonervacijom ravnotežu i simetriju lica i u mirovanju i pri pokretu (47).

5.2. Fizikalna terapija i rehabilitacija

Pojedina istraživanja pokazuju da fizikalna terapija i rehabilitacija mogu doprinijeti oporavku i povećati kvalitetu života pacijentima koji boluju od kljenuti ličnog živca (87–89).

Stupanj oporavka mimičnih mišića ovisi o tome koliko opsežno je živac prvotno bio oštećen. Prema literaturi, pacijenti s ozljedom živca trećeg stupnja prema Sunderlandu najviše profitiraju od provođenja rehabilitacije i fizikalne terapije. S obzirom na to da mnogi pacijenti s paralizom lica razvijaju slabost mimičnih mišića i sinkinezije, rehabilitacija mora biti usmjerena na kontrolu voljnih pokreta i smanjenje pojava nevoljnih pokreta poput sinkinezija i hiperkinezija. Opisane su brojne rehabilitacijske metode, a uključuju fizikalne vježbe, električnu stimulaciju, *biofeedback* i neuromuskularnu reedukaciju (90).

Treba ipak naglasiti da sustavni pregledi literature koji su obrađivali ovu temu do sada nisu pronašli jasnu uzročno - posljedičnu povezanost između primjene rehabilitacijskih metoda i boljeg ishoda oporavka nakon nastupa kljenuti ličnog živca (87,91).

Fizikalna terapija i rehabilitacija nisu rezervirane samo za konzervativno liječene pacijente, već se koriste i kao adjuvantni oblici liječenja nakon provedbe različitih kirurških metoda reanimacije lica.

Tako se nakon transfera maseteričnog živca osmijeh pojavljuje kada pacijent zagrije i aktivira žvačne mišiće, pri čemu se impulsi šalju prvo motoričkim ograncima *n. trigeminusa*, preko bukalne grane ličnog živca, sve do ciljnog mimičnog mišića (2). Pacijenti se upućuju na

fizikalnu terapiju otprilike 2 mjeseca nakon operacije s ciljem edukacije pacijenta i prepoznavanja prirode pokreta pri zagrizu. Cilj mobilizacije mekih tkiva je i smanjenje postoperativnog edema koji se često javlja nakon zahvata (92).

Iako reanimacija lica CFNG metodom rezultira spontanim pokretima, i ovdje se provode fizikalne vježbi s ciljem podučavanja pacijenta kako olakšati i kontrolirati kretnje mimičnih mišića. Pacijentima se prvo preporučuje formiranje osmijeha maksimalne ekskurzije, a zatim i nježnijih osmijeha s manjim opsegom pokreta. Korištenje zrcala ili kamere za vizualnu povratnu informaciju pomaže pacijentu oko samostalne procjene i uvježbavanja pokreta (92).

6. Odabir metode liječenja

Prilikom razrađivanja terapijskog plana za pacijenta s paralizom ličnog živca potrebno je utvrditi etiologiju ozljede, njezinu lokalizaciju i opsežnost te koliko je vremena prošlo od nastanka ozljede. Također treba uzeti u obzir i opće zdravstveno stanje pacijenta, kao i njegova očekivanja od samog procesa liječenja (2).

Nekirurške metode poput apliciranja BTX-A i rehabilitacijskih vježbi prikladne su za pacijente lošijeg općeg stanja i za pacijente koji se ne žele podvrgnuti kirurškom zahvatu. Također se često koriste kao oblik adjuvantne terapije nakon kirurškog zahvata kako bi se ispravile i umanjile zaostale nepravilnosti (8).

Cilj kirurškog liječenja jest ponovna uspostava simetrije, tonusa i spontanog pokreta paralizirane strane lica. Za precizan odabir vrste kirurškog zahvata nužno je odrediti potencijalnu reverzibilnost paralize ličnog živca (47,93). U slučaju reverzibilne paralize, npr. kod djelomičnog presijecanja živca, mišići inervirani tim živčanim vlaknima imaju očuvane motoričke jedinice i reagirat će na živčane impulse regenerirajućih aksona (8). To znači da se u tim slučajevima mogu koristiti reinervacijske metode poput direktnog šivanja živca (ako su očuvani i vidljivi i proksimalni i distalni segment), interpozicijskih graftova (ako je jedan kraći segment živca oštećen) i CFNG (ako je proksimalni segment živca oštećen i nije ga moguće ponovno spojiti s distalnim, funkcionalnim segmentom) (8).

Ako je pak došlo do potpune transekcije živca i denervacije mišića, njihove motoričke jedinice više ne primaju nikakve živčane impulse. Ako se ozljeda ne uoči na vrijeme, s vremenom postupno dolazi do inaktivacije motoričkih jedinica, do raspadanja intramuskularnih živčanih ovojnica i potpornih satelitskih stanica te posljedično tome do nastupa mišićne atrofije i fibroze (2,47). Konačni rezultat ovakve dugotrajne denervacije jest ireverzibilna paraliza ličnog živca. Ona zahtijeva upotrebu lokalnih ili slobodnih mišićnih reznjeva kako bi se oponašao tonus i/ili funkcionalni pokret ireverzibilno paraliziranih i atrofiranih mišića lica (2,47).

Kod akutne traume ličnog živca je stoga preporučeno napraviti kiruršku eksploraciju u roku od 3 dana od njenog nastanka, s ciljem ponovne uspostave kontinuiteta živca i sprječavanja inaktivacije motoričkih jedinica i razvoja ireverzibilne paralize (34). Nepovratna degeneracija motoričkih jedinica kreće 12-18 mjeseci nakon denervacije mišića te je tada rezultat reinervacijskih zahvata nepredvidljiv (94).

Razumljivo je onda da se duljina vremenskog perioda tijekom kojeg su mišići lica denervirani pokazala kao prediktor reverzibilnosti paralize, a shodno tome je i ključni faktor tijekom odabira metode kirurškog liječenja (47,93). Pomoćna elektrofiziološka testiranja, kao što su EMG i ENoG, mogu pomoći u određivanju reverzibilnosti paralize. EMG se može koristiti za određivanje postojanja funkcionalnih motoričkih jedinica i isključivanje ireverzibilne atrofije. ENoG se općenito koristi između 3 i 14 dana nakon početka paralize i prediktivan je za razvoj sinkinezija 12 mjeseci kasnije (2,8).

U slučajevima kada je lični živac strukturno neoštećen, npr. kod Bellove paralize, švanoma ili meningeoma ličnog živca, a prisutni su simptomi i znakovi kljenuti, pretpostavka je da će se živac s vremenom spontano oporaviti. Nije točno definirano koliko dugo mora trajati period praćenja, no istraživanja su pokazala da pacijenti koji ne pokažu nikakve znakove poboljšanja nakon 6 mjeseci imaju vrlo malu vjerojatnost spontanog povratka funkcije ličnog živca (33). Zato se kod takvih pacijenata može se razmotriti operacija reinervacije prije potpune atrofije mišića i motoričkih jedinica živaca (2,47). EMG se onda ponavlja nakon 9-12 mjeseci i ako su prisutni fibrilacijski potencijali, što označava nefunkcionalni živac, ali i signali funkcionalnih motoričkih jedinica, što označava funkcionalni mišić, razmatraju se reinervacijske metode. Reinervacija može pružiti zadovoljavajuće rezultate do 12 do 18 mjeseci nakon denervacije, no konačni rezultat uvelike ovisi i o dobi i vrsti zahvata (2). Dulji vremenski period denervacije i uznapredovala dob pacijenta ometaju proces regeneracije živca (8).

7. Zahvale

Hvala mom mentoru, doc. dr. sc. Alanu Peganu, na uloženom vremenu i trudu te na vrijednim i poučnim savjetima.

Hvala mojim prijateljima na neizmjernoj potpori, brizi i strpljenju, kojima su mi olakšali i uljepšali studentske dane.

Hvala mojoj majci i ocu, mom bratu i sestri, mojim nećakinjama, što su bili uz mene na svakom koraku i vjerovali u mene onda kada ja nisam.

8. Literatura

1. Katavić V, Petanjek Z, Vinter I, urednici. Duale Reihe: Anatomija. 3., prerađeno izdanje. Zagreb: Medicinska naklada; 2018.
2. Jandali D, Revenaugh PC. Facial reanimation: an update on nerve transfers in facial paralysis. *Current Opinion in Otolaryngology & Head & Neck Surgery*. 2019.;27(4):231–6.
3. Mavrikakis I. Facial Nerve Palsy: Anatomy, Etiology, Evaluation, and Management. *Orbit*. 2008.;27(6):466–74.
4. Donati D, De Santi L, Ginanneschi F, Cerase A, Annunziata P. Successful response of non-recovering Ramsay Hunt syndrome to intravenous high dose methylprednisolone. *Journal of the Neurological Sciences*. srpanj 2012.;318(1–2):160–2.
5. Cannon CR, Jahrsdoerfer RA. Temporal Bone Fractures: Review of 90 Cases. *Archives of Otolaryngology - Head and Neck Surgery*. 1983.;109(5):285–8.
6. Gordin E, Lee TS, Ducic Y, Arnaoutakis D. Facial Nerve Trauma: Evaluation and Considerations in Management. *Craniofacial Trauma & Reconstruction*. ožujak 2015.;8(1):1–13.
7. Zhang W, Xu L, Luo T, Wu F, Zhao B, Li X. The etiology of Bell's palsy: a review. *J Neurol* [Internet]. 2020. [citirano 21. svibanj 2024.];267(7). Dostupno na: <http://link.springer.com/10.1007/s00415-019-09282-4>
8. Pinkiewicz M, Dorobisz K, Zatoński T. A Comprehensive Approach to Facial Reanimation: A Systematic Review. *JCM*. 2022.;11(10):2890.
9. Standring S, urednik. *Gray's anatomy: the anatomical basis of clinical practice*. Forty-first edition. New York: Elsevier Limited; 2016. 1562 str.
10. Bradamante Ž, Grbeša Đ, urednici. *Langmanova medicinska embriologija*. 10. izdanje. Zagreb: Školska knjiga; 2008.
11. Jalšovec D. *Sustavna i topografska anatomija čovjeka*. Zagreb: Školska knjiga; 2008.

12. Stankevicius D, Suchomlinov A. Variations in Facial Nerve Branches and Anatomical Landmarks for Its Trunk Identification: A Pilot Cadaveric Study in the Lithuanian Population. *Cureus* [Internet]. 08. studeni 2019. [citirano 18. lipanj 2024.]; Dostupno na: <https://www.cureus.com/articles/24434-variations-in-facial-nerve-branches-and-anatomical-landmarks-for-its-trunk-identification-a-pilot-cadaveric-study-in-the-lithuanian-population>
13. Davis RA, Anson BJ, Budinger JM, Kurth LR. Surgical anatomy of the facial nerve and parotid gland based upon a study of 350 cervicofacial halves. *Surgery, gynecology & obstetrics*. 1956.;102 4:385–412.
14. Modrak M, Talukder MAH, Gurgenshvili K, Noble M, Elfar JC. Peripheral nerve injury and myelination: Potential therapeutic strategies. *J of Neuroscience Research*. 2020.;98(5):780–95.
15. Shamoun F, Shamoun V, Akhavan A, Tuffaha SH. Target Receptors of Regenerating Nerves: Neuroma Formation and Current Treatment Options. *Front Mol Neurosci* [Internet]. 2022. [citirano 21. svibanj 2024.]; Dostupno na: <https://www.frontiersin.org/articles/10.3389/fnmol.2022.859221/full>
16. Greenberg DA, Simon RP, Aminoff MJ. *Clinical Neurology*. 10. izdanje. New York: McGraw-Hill Education; 2018.
17. Boemo RL, Navarrete ML, García-Arumí AM, Copa SL, Graterol D, Scherdel EP. Síndrome de Ramsay Hunt: nuestra experiencia. *Acta Otorrinolaringológica Española*. studeni 2010.;61(6):418–21.
18. Monsanto R, Bittencourt A, Bobato Neto N, Beilke S, Lorenzetti F, Salomone R. Treatment and Prognosis of Facial Palsy on Ramsay Hunt Syndrome: Results Based on a Review of the Literature. *Int Arch Otorhinolaryngol*. 2016.;20(04):394–400.
19. De Ru JA, Van Benthem PPG. Combination Therapy Is Preferable for Patients With Ramsay Hunt Syndrome. *Otology & Neurotology*. srpanj 2011.;32(5):852–5.
20. Sweeney CJ. NOSOLOGICAL ENTITIES?: Ramsay Hunt syndrome. *Journal of Neurology, Neurosurgery & Psychiatry*. 01. kolovoz 2001.;71(2):149–54.

21. Spencer CR, Irving RM. Causes and management of facial nerve palsy. *Br J Hosp Med.* 2016.;77(12):686–91.
22. De Sanctis Pecora C, Shitara D. Botulinum Toxin Type A to Improve Facial Symmetry in Facial Palsy: A Practical Guideline and Clinical Experience. *Toxins.* 2021.;13(2):159.
23. Kang TS, Vrabc JT, Giddings N, Terris DJ. Facial Nerve Grading Systems (1985–2002): Beyond the House-Brackmann Scale. *Otology & Neurotology* [Internet]. 2002.;23(5). Dostupno na: https://journals.lww.com/otology-neurotology/fulltext/2002/09000/facial_nerve_grading_systems__1985_2002___beyond.26.aspx
24. Reitzen SD, Babb JS, Lalwani AK. Significance and reliability of the House-Brackmann grading system for regional facial nerve function. *Otolaryngol--head neck surg. veljača 2009.*;140(2):154–8.
25. House JW, Brackmann DE. Facial Nerve Grading System. *Otolaryngol--head neck surg. travanj 1985.*;93(2):146–7.
26. Evans RA, Harries MLe, Baguley DM, Moffat DA. Reliability of the House and Brackmann grading system for facial palsy. *J Laryngol Otol. studeni 1989.*;103(11):1045–6.
27. Yen TL, Driscoll CLW, Lalwani AK. Significance of House-Brackmann Facial Nerve Grading Global Score in the Setting of Differential Facial Nerve Function. *Otology & Neurotology* [Internet]. 2003.;24(1). Dostupno na: https://journals.lww.com/otology-neurotology/fulltext/2003/01000/significance_of_house_brackmann_facial_nerve.23.aspx
28. Vakharia K, Vakharia K. Bell’s Palsy. *Facial Plastic Surgery Clinics of North America.* 2016.;24(1):1–10.
29. Coulson SE, Croxson GR, Adams RD, O’dwyer NJ. Reliability of the “Sydney,” “Sunnybrook,” and “House Brackmann” Facial Grading Systems to Assess Voluntary Movement and Synkinesis after Facial Nerve Paralysis. *Otolaryngol--head neck surg. travanj 2005.*;132(4):543–9.

30. Fattah AY, Gurusinghe ADR, Gavilan J, Hadlock TA, Marcus JR, Marres H, i ostali. Facial Nerve Grading Instruments: Systematic Review of the Literature and Suggestion for Uniformity. *Plastic and Reconstructive Surgery*. 2015.;135(2):569–79.
31. George E, Richie MB, Glastonbury CM. Facial Nerve Palsy: Clinical Practice and Cognitive Errors. *The American Journal of Medicine*. rujan 2020.;133(9):1039–44.
32. Lassaletta L, Morales-Puebla JM, Altuna X, Arbizu Á, Arístegui M, Batuecas Á, i ostali. Parálisis facial: guía de práctica clínica de la Sociedad Española de ORL. *Acta Otorrinolaringológica Española*. ožujak 2020.;71(2):99–118.
33. Owusu JA, Stewart CM, Boahene K. Facial Nerve Paralysis. *Medical Clinics of North America*. 2018.;102(6):1135–43.
34. Harris BN, Tollefson TT. Facial reanimation: evolving from static procedures to free tissue transfer in head and neck surgery. *Current Opinion in Otolaryngology & Head and Neck Surgery*. listopad 2015.;23(5):399–406.
35. Langille M, Singh P. Static Facial Slings. *Facial Plastic Surgery Clinics of North America*. 2016.;24(1):29–35.
36. Sahoaler A, Yeh D, Yoo J. Primary facial reanimation in head and neck cancer. *Oral Oncology*. studeni 2017.;74:171–80.
37. Sánchez-Ocando M, Gavilán J, Penarrocha J, González-Otero T, Moraleda S, Roda JM, i ostali. Facial nerve repair: the impact of technical variations on the final outcome. *Eur Arch Otorhinolaryngol*. prosinac 2019.;276(12):3301–8.
38. Prasad SC, Balasubramanian K, Piccirillo E, Taibah A, Russo A, He J, i ostali. Surgical technique and results of cable graft interpositioning of the facial nerve in lateral skull base surgeries: experience with 213 consecutive cases. *Journal of Neurosurgery*. veljača 2018.;128(2):631–8.
39. Rodriguez Colon R, Park JJ, Boczar D, Diep GK, Berman ZP, Trilles J, i ostali. Evaluating Functional Outcomes in Reanimation Surgery for Chronic Facial Paralysis: A Systematic Review. *Plastic and Reconstructive Surgery - Global Open*. 18. ožujak 2021.;9(3):e3492.

40. Barton MJ, Morley JW, Stoodley MA, Lauto Antonio, Mahns DA. Nerve repair: toward a sutureless approach. *Neurosurg Rev.* listopad 2014.;37(4):585–95.
41. Langhals NB, Urbanchek MG, Ray A, Brenner MJ. Update in facial nerve paralysis: tissue engineering and new technologies. *Current Opinion in Otolaryngology & Head and Neck Surgery.* kolovoz 2014.;22(4):291–9.
42. Renkonen S, Sayed F, Keski-Säntti H, Ylä-Kotola T, Bäck L, Suominen S, i ostali. Reconstruction of facial nerve after radical parotidectomy. *Acta Oto-Laryngologica.* 03. listopad 2015.;135(10):1065–9.
43. Agrogiannis N, Rozen S, Reddy G, Audolfsson T, Rodriguez-Lorenzo A. Vastus lateralis vascularized nerve graft in facial nerve reconstruction: An anatomical cadaveric study and clinical implications. *Microsurgery.* veljača 2015.;35(2):135–9.
44. Bedarida V, Qassemayar Q, Temam S, Janot F, Kolb F. Facial functional outcomes analysis after reconstruction by vascularized thoracodorsal nerve free flap following radical parotidectomy with facial nerve sacrifice. *Head & Neck.* svibanj 2020.;42(5):994–1003.
45. Doi K, Tamaru K, Sakai K, Kuwata N, Kurafuji Y, Kawai S. A comparison of vascularized and conventional sural nerve grafts. *The Journal of Hand Surgery.* srpanj 1992.;17(4):670–6.
46. Moore AM. Nerve Transfers to Restore upper Extremity Function: A Paradigm Shift. *Front Neurol* [Internet]. 31. ožujak 2014. [citirano 05. lipanj 2024.];5. Dostupno na: <http://journal.frontiersin.org/article/10.3389/fneur.2014.00040/abstract>
47. Garcia RM, Hadlock TA, Klebuc MJ, Simpson RL, Zenn MR, Marcus JR. Contemporary Solutions for the Treatment of Facial Nerve Paralysis: Plastic and Reconstructive Surgery. *lipanj 2015.*;135(6):1025e–46e.
48. Pepper JP. Dual Nerve Transfer for Facial Reanimation. *JAMA Facial Plast Surg.* svibanj 2019.;21(3):260–1.
49. Volk GF, Geitner M, Geißler K, Thielker J, Raslan A, Mothes O, i ostali. Functional Outcome and Quality of Life After Hypoglossal-Facial Jump Nerve Suture. *Front Surg.* 19. ožujak 2020.;7:11.

50. Kochhar A, Albathi M, Sharon JD, Ishii LE, Byrne P, Boahene KD. Transposition of the Intratemporal Facial to Hypoglossal Nerve for Reanimation of the Paralyzed Face: The VII to XII Transposition Technique. *JAMA Facial Plast Surg.* rujanj 2016.;18(5):370–8.
51. Boahene K. Reanimating the paralyzed face. F1000Prime Rep [Internet]. 01. studeni 2013. [citirano 06. lipanj 2024.];5. Dostupno na: <https://facultyopinions.com/prime/reports/m/5/49/>
52. Buendia J, Loayza FR, Luis EO, Celorrio M, Pastor MA, Hontanilla B. Functional and anatomical basis for brain plasticity in facial palsy rehabilitation using the masseteric nerve. *Journal of Plastic, Reconstructive & Aesthetic Surgery.* ožujak 2016.;69(3):417–26.
53. Murphey AW, Clinkscales WB, Oyer SL. Masseteric Nerve Transfer for Facial Nerve Paralysis: A Systematic Review and Meta-analysis. *JAMA Facial Plast Surg.* ožujak 2018.;20(2):104–10.
54. Albathi M, Oyer S, Ishii LE, Byrne P, Ishii M, Boahene KO. Early Nerve Grafting for Facial Paralysis After Cerebellopontine Angle Tumor Resection With Preserved Facial Nerve Continuity. *JAMA Facial Plast Surg.* siječanj 2016.;18(1):54–60.
55. Klebuc MJA. Facial Reanimation Using the Masseter-to-Facial Nerve Transfer: Plastic and Reconstructive Surgery. *svibanj 2011.;127(5):1909–15.*
56. Scaramella LF. Anastomosis between the two facial nerves. *The Laryngoscope.* kolovoz 1975.;85(8):1359–66.
57. Terzis J, Konofaos P. Nerve Transfers in Facial Palsy. *Facial plast Surg.* svibanj 2008.;24(2):177–93.
58. Dorafshar AH, Borsuk DE, Bojovic B, Brown EN, Manktelow RT, Zuker RM, i ostali. Surface Anatomy of the Middle Division of the Facial Nerve: Zuker's Point. *Plastic and Reconstructive Surgery.* veljača 2013.;131(2):253–7.
59. Terzis J, Faibisoff B, Williams B. The nerve gap: suture under tension vs. graft. *Plast Reconstr Surg.* kolovoz 1975.;56(2):166–70.
60. Terzis JK, Schnarrs RH. Facial nerve reconstruction in salivary gland pathology: a review. *Microsurgery.* 1993.;14(6):355–67.

61. Forootan SK, Fatemi MJ, Pooli AH, Habibi M, Javidan S. Cross-Facial Nerve Graft: A Report of Chronically Paralyzed Facial Muscle Neurotization by a Nerve Graft. *Aesth Plast Surg.* siječanj 2008.;32(1):150–2.
62. Terzis JK, Tzafetta K. The “Babysitter” Procedure: Minihypoglossal to Facial Nerve Transfer and Cross-Facial Nerve Grafting: *Plastic and Reconstructive Surgery.* ožujak 2009.;123(3):865–76.
63. Conley J, Baker DC. Hypoglossal-Facial Nerve Anastomosis for Reinnervation of the Paralyzed Face: *Plastic and Reconstructive Surgery.* siječanj 1979.;63(1):63–72.
64. Mersa B, Tiangco DA, Terzis JK. Efficacy of the „Baby-Sitter“ Procedure After Prolonged Denervation. *J reconstr Microsurg.* 2000.;Volume 16(Number 1):0027–36.
65. Boahene KD, Farrag TY, Ishii L, Byrne PJ. Minimally Invasive Temporalis Tendon Transposition. *Archives of Facial Plastic Surgery.* 03. siječanj 2011.;13(1):8–13.
66. Labbé D, Huault M. Lengthening temporalis myoplasty and lip reanimation. *Plast Reconstr Surg.* travanj 2000.;105(4):1289–97; discussion 1298.
67. Boahene KDO. Principles and biomechanics of muscle tendon unit transfer: Application in temporalis muscle tendon transposition for smile improvement in facial paralysis. *The Laryngoscope.* veljača 2013.;123(2):350–5.
68. Biglioli F, Colombo V, Tarabbia F, Pedrazzoli M, Battista V, Giovanditto F, i ostali. Double innervation in free-flap surgery for long-standing facial paralysis. *Journal of Plastic, Reconstructive & Aesthetic Surgery.* listopad 2012.;65(10):1343–9.
69. Lindsay RW, Bhamra P, Weinberg J, Hadlock TA. The Success of Free Gracilis Muscle Transfer to Restore Smile in Patients With Nonflaccid Facial Paralysis. *Annals of Plastic Surgery.* kolovoz 2014.;73(2):177–82.
70. Roy M, Corkum JP, Shah PS, Borschel GH, Ho ES, Zuker RM, i ostali. Effectiveness and safety of the use of gracilis muscle for dynamic smile restoration in facial paralysis: A systematic review and meta-analysis. *Journal of Plastic, Reconstructive & Aesthetic Surgery.* kolovoz 2019.;72(8):1254–64.

71. Braam MJI, Nicolai JA. Axonal regeneration rate through cross-face nerve grafts. *Microsurgery*. siječanj 1993.;14(9):589–91.
72. Azizzadeh B, Pettijohn KJ. The Gracilis Free Flap. *Facial Plastic Surgery Clinics of North America*. veljača 2016.;24(1):47–60.
73. Hontanilla B, Marré D. Comparison of Hemihypoglossal Nerve versus Masseteric Nerve Transpositions in the Rehabilitation of Short-Term Facial Paralysis Using the Facial Clima Evaluating System: *Plastic and Reconstructive Surgery*. studeni 2012.;130(5):662e–72e.
74. Filipo R, Spahiu I, Covelli E, Nicastrì M, Bertoli GA. Botulinum toxin in the treatment of facial synkinesis and hyperkinesis. *The Laryngoscope*. veljača 2012.;122(2):266–70.
75. Carruthers A, Carruthers J. Botulinum toxin products overview. *Skin Therapy Lett*. kolovoz 2008.;13(6):1–4.
76. Sadick NS, Herman AR. Comparison of Botulinum Toxins A and B in the Aesthetic Treatment of Facial Rhytides. *Dermatol Surg*. travanj 2003.;29(4):340–7.
77. Borodic G, Bartley M, Slattery W, Glasscock M, Johnson E, Malazio C, i ostali. Botulinum Toxin for Aberrant Facial Nerve Regeneration: Double-Blind, Placebo-Controlled Trial Using Subjective Endpoints: *Plastic and Reconstructive Surgery*. srpanj 2005.;116(1):36–43.
78. Monini S, De Carlo A, Biagini M, Buffoni A, Volpini L, Lazzarino AI, i ostali. Combined protocol for treatment of secondary effects from facial nerve palsy. *Acta Oto-Laryngologica*. kolovoz 2011.;131(8):882–6.
79. Maio M 'Cio D. Use of botulinum toxin in facial paralysis. *Journal of Cosmetic and Laser Therapy*. prosinac 2003.;5(3–4):216–7.
80. De Maio M, Bento RF. Botulinum Toxin in Facial Palsy: An Effective Treatment for Contralateral Hyperkinesis: *Plastic and Reconstructive Surgery*. rujan 2007.;120(4):917–27.

81. Cooper L, Lui M, Nduka C. Botulinum toxin treatment for facial palsy: A systematic review. *Journal of Plastic, Reconstructive & Aesthetic Surgery*. lipanj 2017.;70(6):833–41.
82. De Almeida JR, Al Khabori M, Guyatt GH, Witterick IJ, Lin VYW, Nedzelski JM, i ostali. Combined Corticosteroid and Antiviral Treatment for Bell Palsy: A Systematic Review and Meta-analysis. *JAMA*. 02. rujan 2009.;302(9):985.
83. Crawford KL, Stramiello JA, Orosco RK, Greene JJ. Advances in facial nerve management in the head and neck cancer patient. *Current Opinion in Otolaryngology & Head & Neck Surgery*. kolovoz 2020.;28(4):235–40.
84. Kim IA, Wu TJ, Byrne PJ. Paralytic Lagophthalmos: Comprehensive Approach to Management. *Curr Otorhinolaryngol Rep*. prosinac 2018.;6(4):311–7.
85. Jowett N, Hadlock TA. A Contemporary Approach to Facial Reanimation. *JAMA Facial Plast Surg*. srpanj 2015.;17(4):293–300.
86. Azuma T, Nakamura K, Takahashi M, Ohyama S, Toda N, Iwasaki H, i ostali. Mirror Biofeedback Rehabilitation after Administration of Single-Dose Botulinum Toxin for Treatment of Facial Synkinesis. *Otolaryngol--head neck surg*. siječanj 2012.;146(1):40–5.
87. Vaughan A, Gardner D, Miles A, Copley A, Wenke R, Coulson S. A Systematic Review of Physical Rehabilitation of Facial Palsy. *Front Neurol*. 31. ožujak 2020.;11:222.
88. Wamkpah NS, Jeanpierre L, Lieu JEC, Del Toro D, Simon LE, Chi JJ. Physical Therapy for Iatrogenic Facial Paralysis: A Systematic Review. *JAMA Otolaryngol Head Neck Surg*. 01. studeni 2020.;146(11):1065.
89. Volk GF, Steinerstauch A, Lorenz A, Modersohn L, Mothes O, Denzler J, i ostali. Facial motor and non-motor disabilities in patients with central facial paresis: a prospective cohort study. *J Neurol*. siječanj 2019.;266(1):46–56.
90. Novak CB. Rehabilitation Strategies for Facial Nerve Injuries. *Seminars in Plastic Surgery*. veljača 2004.;18(1):47–51.
91. Khan AJ, Szczepura A, Palmer S, Bark C, Neville C, Thomson D, i ostali. Physical therapy for facial nerve paralysis (Bell's palsy): An updated and extended systematic

review of the evidence for facial exercise therapy. *Clin Rehabil.* studeni 2022.;36(11):1424–49.

92. Robinson MW, Baiungo J. Facial Rehabilitation. *Otolaryngologic Clinics of North America.* prosinac 2018.;51(6):1151–67.
93. Harris BN, Tollefson TT. Facial reanimation: evolving from static procedures to free tissue transfer in head and neck surgery. *Current Opinion in Otolaryngology & Head and Neck Surgery.* 2015.;23(5):399–406.
94. Hussain G, Wang J, Rasul A, Anwar H, Qasim M, Zafar S, i ostali. Current Status of Therapeutic Approaches against Peripheral Nerve Injuries: A Detailed Story from Injury to Recovery. *Int J Biol Sci.* 2020.;16(1):116–34.

9. Životopis

Rođena sam 15. listopada 1999. godine u Zaboku. Osnovnu školu pohađala sam u Bedekovčini, a srednju školu sam završila u Zaboku u Gimnaziji Antuna Gustava Matoša, opći smjer. 2018. godine upisala sam Medicinski fakultet Sveučilišta u Zagrebu. Tijekom studiranja bila sam demonstratorica na Katedri za anatomiju i kliničku anatomiju, tri godine na Medicinskom fakultetu i dvije godine na Stomatološkom fakultetu. Dobitnica sam Dekanove nagrade za postignut uspjeh u akademskoj godini 2021./2022. kao najbolja studentica četvrte godine studija medicine. Aktivno sam sudjelovala na nekoliko kongresa s prikazima kliničkih slučajeva.