

Radiološka dijagnostika tumora debelog crijeva

Bognar, Sara

Master's thesis / Diplomski rad

2024

Degree Grantor / Ustanova koja je dodijelila akademski / stručni stupanj: **University of Zagreb, School of Medicine / Sveučilište u Zagrebu, Medicinski fakultet**

Permanent link / Trajna poveznica: <https://um.nsk.hr/um:nbn:hr:105:664089>

Rights / Prava: [In copyright](#)/[Zaštićeno autorskim pravom.](#)

Download date / Datum preuzimanja: **2024-07-29**



Repository / Repozitorij:

[Dr Med - University of Zagreb School of Medicine Digital Repository](#)



SVEUČILIŠTE U ZAGREBU

MEDICINSKI FAKULTET

Sara Bognar

Radiološka dijagnostika tumora debelog crijeva

DIPLOMSKI RAD



Zagreb, 2024.

Ovaj diplomski rad izrađen je u Kliničkom zavodu za dijagnostičku i intervencijsku radiologiju, Klinička bolnica Dubrava, pod vodstvom izv.prof.dr.sc. Jelene Popić i predan je na ocjenu u akademskoj godini 2023./2024.

KRATICE

2D – dvodimenzionalni

3D – trodimenzionalni

5-FU – 5-fluorouracil

β – beta

APC – adenomatozna polipoza kolona

APR – abdominoperinealna resekcija

C-RADS – CT Colonography Reporting and Data System

CEA – karcinoembrionalni antigen

cm – centimetar

CO₂ – ugljikov dioksid

CRC – karcinom debelog crijeva

CRT – kemoradioterapija

CT – kompjutorizirana tomografija

CTC – kompjutorizirana tomografska kolonografija

DNK – deoksiribonukleinska kiselina

DWI – diffusion-weighted imaging

EMVI – ekstramuralna vaskularna invazija

ESGAR – European Society of Gastrointestinal and Abdominal Radiology

EUS – endoskopski ultrazvuk

F-18 FDG – F-18 fluorodeoksiglukoza

FAP – obiteljska adenomatozna polipoza kolona

FDA – Agencija za hranu i lijekove Sjedinjenih Američkih Država (*engl.* Food and Drug Administration)

HNPCC – hereditarni nepolipozni kolorektalni karcinom

lat. – latinski

LD – low dose protokol

LV – leukovorin

MERCURY – Magnetic Resonance Imaging and Rectal Cancer European Equivalence Study

mm – milimetar

MR – magnetna rezonancija

MRF – mezorektalna fascija

mrTRG – stupanj regresije tumora procijenjen MR-om (*engl.* MRI-based tumor regression grade)

mSv – milisivert

PET – pozitronska emisijska tomografija

PHD – patohistološka dijagnoza

T – tesla

TAE – transanalna ekscizija

TEM – transanalna endoskopska mikrokirurgija

TME – totalna mezorektalna ekscizija

UC – ulcerozni kolitis

ULD – ultra-low dose protokol

UZV – ultrazvuk

SADRŽAJ

SAŽETAK.....

SUMMARY.....

1.	Anatomija debelog crijeva	1
2.	Karcinom debelog crijeva	2
2.1.	Epidemiologija.....	2
2.2.	Etiologija	2
2.3.	Patogeneza.....	3
2.4.	Patologija.....	5
2.5.	Klinička slika	6
2.6.	Klinički stadiji (TNM klasifikacija) i prognoza.....	7
2.7.	Liječenje.....	9
2.7.1.	Liječenje karcinoma kolona.....	9
2.7.2.	Liječenje karcinoma rektuma	10
2.7.3.	Liječenje metastatske bolesti	12
3.	Radiološka dijagnostika tumora debelog crijeva	13
3.1.	CT kolonografija	13
3.1.1.	Uvod	13
3.1.2.	Priprema i izvođenje pretrage	13
3.1.3.	Interpretacija nalaza.....	14
3.1.4.	Prednosti i nedostaci.....	17
3.1.5.	Komplikacije.....	19
3.2.	Irigografija	19
3.3.	Magnetna rezonancija	21
3.3.1.	Uvod	21
3.3.2.	Priprema i izvođenje pretrage	22

3.3.3. Interpretacija nalaza.....	22
3.3.3.1.Lokalizacija i morfologija.....	23
3.3.3.2.TNM klasifikacija.....	24
3.3.3.3.Procjena odgovora na neoadjuvantnu kemoradioterapiju.....	27
3.4. Kompjutorizirana tomografija.....	30
3.5. Ultrazvuk.....	33
4. Zaključak	35
5. Zahvale	36
6. Literatura	37
7. Životopis.....	42

SAŽETAK

RADIOLOŠKA DIJAGNOSTIKA TUMORA DEBELOG CRIJEVA

Autor: Sara Bognar

Karcinom debelog crijeva jedna je od najčešćih i najsmrtonosnijih malignih bolesti diljem svijeta, s najvećom incidencijom u razvijenim zemljama. Oko 80% karcinoma posljedica je maligne transformacije adenomatoznih polipa. Tipični simptomi uključuju bolove u abdomenu, izmjenu razdoblja konstipacije i proljeva, osjećaj nadutosti, krv u stolici te sideropeničnu anemiju uslijed kroničnog krvarenja, no zbog dugog asimptomatskog razdoblja i nespecifične simptomatologije bolest se često dijagnosticira u uznapređovalom stadiju. Temelj liječenja jest kirurška resekcija tumora, a prema indikaciji može se provesti i (neo)adjuvantna kemoterapija i/ili radioterapija. Radiološke dijagnostičke metode važan su alat u dijagnostici benignih i malignih tumora debelog crijeva, procjeni proširenosti bolesti prema TNM klasifikaciji što uvjetuje daljnji tijek liječenja, te praćenju bolesnika nakon provedenog liječenja. Dok se neke radiološke metode poput irigografije danas rijetko koriste u dijagnostici tumora debelog crijeva, druge metode poput kompjutorizirane tomografske kolonografije (CT kolonografija) i magnetne rezonancije (MR) imaju veliku važnost i neizostavan su dio dijagnostičkog algoritma. CT kolonografija, poznata i kao virtualna kolonoskopija, visoko je osjetljiva i minimalno invazivna radiološka metoda koja omogućava detekciju adenomatoznih polipa i karcinoma debelog crijeva. Koristi se kao dijagnostička metoda i metoda probira za rano otkrivanje karcinoma debelog crijeva, jednako vrijedna optičkoj kolonoskopiji. MR je zbog svoje izvrsne mekotkivne rezolucije zlatni standard za dijagnostiku i procjenu lokalne proširenosti karcinoma rektuma. Ova neionizirajuća radiološka pretraga ključna je za određivanje daljnjeg plana liječenja bolesnika, kao i za procjenu terapijskog odgovora. Druge radiološke metode poput kompjutorizirane tomografije (CT) i ultrazvuka važne su za detekciju udaljenih metastaza karcinoma debelog crijeva, posebice u jetri i plućima.

Ključne riječi: CT kolonografija, karcinom debelog crijeva, magnetna rezonancija

SUMMARY

DIAGNOSTIC IMAGING OF COLORECTAL TUMORS

Author: Sara Bognar

Colorectal cancer is one of the most common and deadliest malignant diseases worldwide, with the highest incidence in developed countries. About 80% of cancers result from the malignant transformation of adenomatous polyps. Typical symptoms of colorectal cancer include abdominal pain, alternating periods of constipation and diarrhea, bloating, hematochezia and sideropenic anemia due to chronic bleeding. Due to a long asymptomatic period and nonspecific symptoms, the disease is often diagnosed in an advanced stage. The primary treatment is the surgical resection of the tumor, with (neo)adjuvant chemotherapy and/or radiotherapy as indicated. Diagnostic imaging is an important tool in diagnosing benign and malignant colorectal tumors, cancer staging according to the TNM classification, and monitoring patients post-treatment. While some imaging modalities such as barium enema are rarely used for diagnosing colorectal tumors, computed tomographic colonography (CT colonography) and magnetic resonance imaging (MRI) are of a great importance. CT colonography, also known as virtual colonoscopy, is highly sensitive and minimally invasive imaging technique used for the detection of adenomatous polyps and colorectal cancer. It can be used as a diagnostic or screening method, equivalent to optical colonoscopy. MRI is the gold standard for diagnosing and assessing the local spread of rectal cancer due to its excellent soft tissue resolution. This non-ionizing technique is crucial for determining treatment plans and assessing therapeutic response. Computed tomography (CT) and ultrasound are important for detecting distant metastases, especially in the liver and lungs.

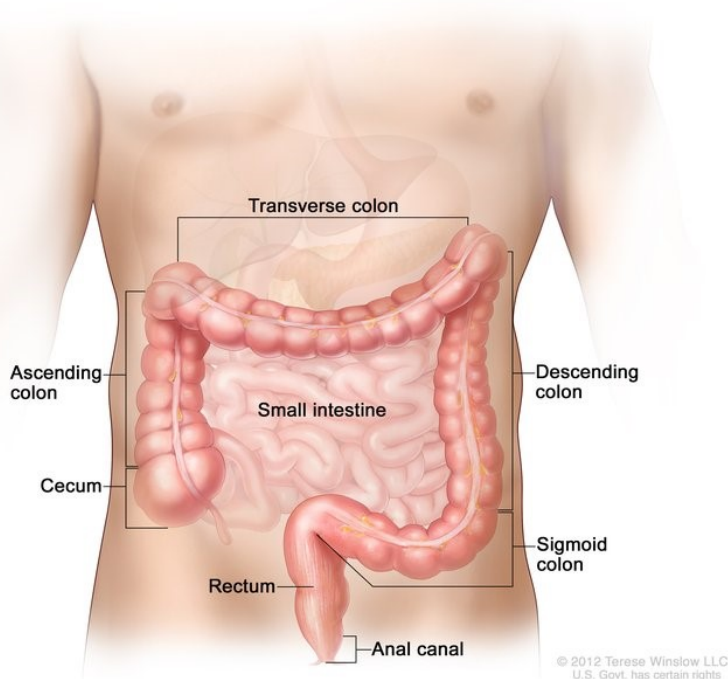
Keywords: colorectal cancer, CT colonography, magnetic resonance imaging

1. Anatomija debelog crijeva

Debelo crijevo (lat. *intestinum crassum*) završni je dio probavne cijevi dužine oko 1,5 metara. Sastoji se od 4 dijela: cekuma s crvuljkom, kolona, rektuma i analnog kanala. Kolon se dalje dijeli na ascendentni, transverzalni, descendentni i sigmoidni dio.

U području cekuma i kolona odvija se proces zgušnjavanja himusa pristiglog iz tankog crijeva resorpcijom vode. Daljnjim djelovanjem bakterijske flore, pretežito anaerobne, nastaje feces. Krajnji dijelovi debelog crijeva, rektum i analni kanal, imaju ulogu ispražnjavanja fecesa (defekacije).

Bakterije debelog crijeva također stvaraju vitamin K, važan za zgrušavanje krvi, dok je crvuljak dio imunskog sustava (1).



Slika 1. Anatomija debelog crijeva. Preuzeto od: National Cancer Institute (2)

2. Karcinom debelog crijeva

2.1. Epidemiologija

Karcinom debelog crijeva, odnosno kolorektalni karcinom (CRC) zajedno čini treći najčešći oblik raka diljem svijeta, odnosno drugi najčešći u žena, a treći u muškaraca. Drugi je najčešći uzrok smrti od maligne bolesti gledajući oba spola, iza karcinoma pluća (3).

CRC je nešto češći u muškaraca, a incidencija mu raste s dobi. Rijetko nastaje prije četrdesete godine, a od pedesete godine incidencija mu počinje rasti te se povećava svako naredno desetljeće života sve do vrška u dobi između 60 i 70 godina (4).

Incidencija CRC najviša je u razvijenim zemljama svijeta. Trenutno postoji trend pada incidencije i mortaliteta CRC u Sjedinjenim Američkim Državama te u većini europskih i azijskopacifičkih zemalja, što se pripisuje široj primjeni metoda probira, ranom detektiranju i uklanjanju prekanceroznih lezija, boljoj prehrani, učestalijoj primjeni aspirina za kardioprotekciju te učinkovitijim metodama liječenja (5).

U Hrvatskoj je CRC na drugom mjestu po incidenciji u oba spola, iza karcinoma pluća u muškaraca i karcinoma dojke u žena. Također se nalazi među 5 najčešćih uzroka smrti i u muškaraca i u žena (6).

2.2. Etiologija

Glavni etiološki čimbenici povezani s razvojem karcinoma debelog crijeva uključuju prehrambene navike, obiteljsko nasljeđe i kronične upalne bolesti debelog crijeva.

Prehrana ima važno značenje u etiopatogenezi te se njome može objasniti različita incidencija CRC u pojedinim dijelovima svijeta. Visokokalorična hrana bogata životinjskim mastima i siromašna vlaknima povećava rizik, dok hrana bogata vlaknima, voćem i povrćem te kalcijem smanjuje rizik nastanka CRC (4). Prekomjerna tjelesna težina, povećan unos kalorija i smanjena tjelesna aktivnost djeluju kao rizični

čimbenici, dok uporaba nesteroidnih antireumatika, posebice aspirina i redovita fizička aktivnost imaju protektivno djelovanje (7).

Nasljedne bolesti koje se dovode u vezu s nastankom CRC uključuju obiteljsku adenomatoznu polipozu kolona i Lynchov sindrom.

Obiteljska adenomatozna polipoza kolona (FAP) rijetki je autosomno dominantni poremećaj karakteriziran razvojem stotina, pa i nekoliko tisuća adenomatoznih polipa u debelom crijevu i drugim dijelovima probavnog trakta. Polipi se počinju razvijati već od 10. godine života, a do 40. godine njih 100% maligno alterira. Zbog toga se u bolesnika s FAP-om preporuča profilaktična kolektomija u dobi od 20 do 25 godina.

Lynchov sindrom ili hereditarni nepolipozni kolorektalni karcinom (HNPCC) autosomno je dominantni poremećaj koji nastaje mutacijom jednog alela gena za popravak pogrešno sparenih baza deoksiribonukleinske kiseline (DNK) i epigenetičkim utišavanjem drugog alela. Posljedično se u tih bolesnika, osim CRC, mogu razviti i neoplazme endometrija, bubrega, uretera, tankog crijeva, hepatobilijarnog sustava i jajnika. Karcinomi debelog crijeva nastaju u mlađoj životnoj dobi (prosječno 45 do 50 godina) (4).

Upalne bolesti crijeva, osobito ulcerozni kolitis (UC), također se smatraju rizičnim čimbenikom. Glavna je karakteristika ove bolesti kronična infiltracija crijevne sluznice makrofagima i ostalim upalnim stanicama koje neprekidno oštećuju epitelne stanice sluznice debelog crijeva i luče proupalne citokine koji potiču tumorigenezu. Uslijed stalne izmjene oštećenja i cijeljenja crijevne sluznice dolazi do nagomilavanja mutacija u epitelnim stanicama i posljedično njihove maligne alteracije. Rizik od nastanka CRC u bolesnika s UC-om iznosi 13.91% nakon 30 godina bolesti, te su takvi karcinomi u pravilu slabije diferencirani i imaju lošiju prognozu u usporedbi sa sporadičnim CRC (8).

2.3. Patogeneza

Postoje 2 genetska puta uključena u razvoj karcinoma debelog crijeva: APC/ β -kateninski put i put mikrosatelitske nestabilnosti.

Oko 80% svih CRC nastaje APC/ β -kateninskim putem, koji je karakteriziran mutacijom obje kopije gena adenomatozne polipoze kolona (APC), a u oko 50% slučajeva i *KRAS* onkogena. Posljedično tome dolazi do nekontrolirane proliferacije epitelnih stanica crijevne sluznice što rezultira nastankom adenomatoznih polipa.

Adenomatozni polipi benigne su izrasline crijevne sluznice koje se smatraju prethodnicima invazivnih CRC. Građeni su od tubularne (žljezdane) i vilozne (resičaste) sastavnice, a ovisno o njihovom udjelu dijele se na tubularne, vilozne i tubulovilozne.

Tubularni adenomi sadrže manje od 25% vilozne sastavnice, a građeni su od žljezdanih struktura organiziranih u tubule. Obloženi su pseudostratificiranim epitelom koji uvijek pokazuje određeni stupanj displazije. Uobičajeno su manji od 2 centimetra (cm), a u polovici slučajeva pojavljuju se kao solitarne tvorbe.

Vilozni adenomi sadrže više od 50% vilozne sastavnice. Sastoje se od resica obloženih displastičnim cilindričnim epitelom, a u pravilu su veći od tubularnih adenoma i mogu dosegnuti do 10 cm u promjeru. Poput tubularnih, i vilozni adenomi najčešće su lokalizirani u rektosigmoidnom dijelu debelog crijeva.

Tubulovilozni adenomi sadrže između 25 i 50% vilozne sastavnice. Imaju obilježja i tubularnih i viloznih adenoma (4).

Maligni potencijal adenomatoznog polipa ovisi o njegovoj veličini, udjelu vilozne sastavnice i stupnju displazije epitelnih stanica koje ga oblažu. Polipi manji od 1 cm imaju 1%-tni maligni potencijal, oni promjera od 1 do 2 cm imaju 10%-tni maligni potencijal, a polipi veći od 2 cm imaju 50%-tni maligni potencijal (9). Također, što je veći udio vilozne sastavnice u polipu i što je veći stupanj displazije epitela, veća je i vjerojatnost njegove maligne alteracije.

Drugi mehanizam nastanka karcinoma debelog crijeva jest put mikrosatelitske nestabilnosti. Njime nastaje preostalih 20% CRC, uključujući i one koji nastaju u sklopu Lynchova sindroma, a obilježen je mutacijom gena za popravak pogrešno sparenih baza DNK te *BRAF* onkogena (4).

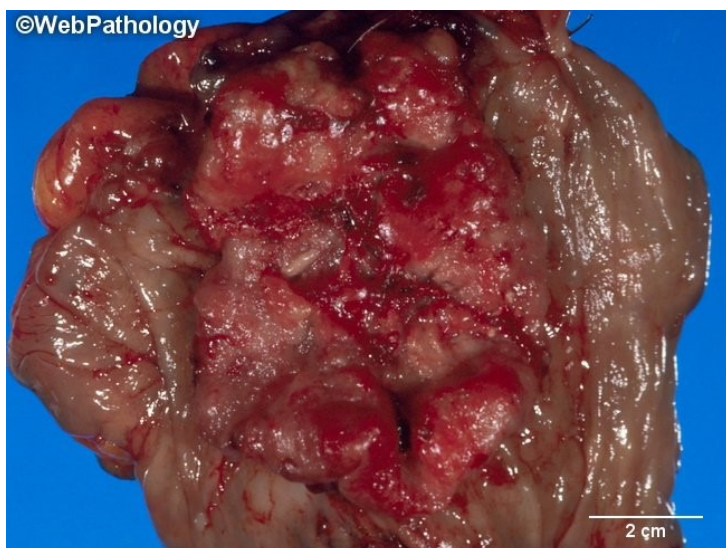
2.4. Patologija

Najčešća lokalizacija karcinoma debelog crijeva jest područje rektuma i sigmoidnog kolona (50% slučajeva), nakon čega slijede cekum i ascendentni kolon (20%) te transverzalni i descendentni kolon sa po 15% (4).

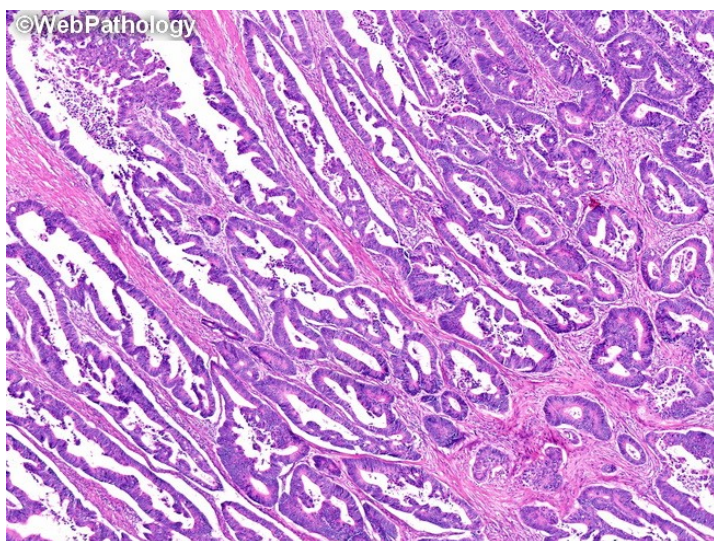
Makroskopski, karcinomi nastali u desnostranom kolonu koji obuhvaća cekum, ascendentni kolon, jetrenu fleksuru i proksimalnu polovicu transverzalnog kolona, najčešće imaju polipozan izgled, no mogu imati i izgled ulkusa izdignutih rubova. U pravilu ne dovode do opstrukcije crijevnoga lumena, zbog čega kasno uzrokuju simptome. Karcinomi nastali u lijevoj polovici kolona koja se sastoji od distalne polovice transverzalnog kolona, splenične fleksure, descendentnog i sigmoidnog kolona, najčešće imaju prstenast izgled, opstruiraju lumen crijeva te ranije dovode do simptoma (4).

Histološki gledano, CRC su najčešće adenokarcinomi, dok su ostali tipovi (neuroendokrini tumori, limfomi i leiomiosarkomi) znatno rjeđi. Prema stupnju diferencijacije dijele se na dobro i slabodiferencirane. Dobrodiferencirani karcinomi građeni su od više od 50% žlijezda obloženih pseudostratificiranim, visoko cilindričnim epitelnim stanicama nalik onima u adenomima, dok su slabodiferencirani građeni od atipičnih tumorskih stanica koje mogu biti pojedinačne ili organizirane u tračke ili solidne nakupine, s manje od 50% žlijezda (4).

Svi se karcinomi debelog crijeva mogu širiti na 4 načina. Probijajući crijevnu stijenku i serozu šire se izravno u okolne organe i strukture. Limfogeno metastaziraju u regionalne limfne čvorove, a hematogeno najčešće u jetru putem portalne vene. Metastaziranje u pluća preko donje šuplje vene karakteristično je za nisko smještene karcinome rektuma. Mogu se širiti i po trbušnoj šupljini uzrokujući karcinomatozu peritoneuma (4).



Slika 2. Karcinom debelog crijeva polipoznog izgleda s područjima krvarenja.
Preuzeto od: WebPathology (10)



Slika 3. Dobro diferencirani adenokarcinom debelog crijeva. Preuzeto od:
WebPathology (11)

2.5. Klinička slika

Bolesnici s karcinomom debelog crijeva dugo su asimptomatski te simptomi često perzistiraju mjesecima, pa i godinama prije postavljanja dijagnoze (4).

Simptomatologija karcinoma kolona uključuje grčevite bolove u abdomenu, konstipaciju, proljev, učestale promjene u pražnjenju crijeva (izmjena konstipacije i proljeva), distenziju abdomena, osjećaj nadutosti, pojačanu flatulenciju te krv u stolici, kao i nespecifične simptome poput gubitka apetita, povišene temperature, umora i gubitka na tjelesnoj masi (12). Oni su najčešće znak već uznapredovale bolesti.

Karcinomi rektuma češće se prezentiraju proljevom, pojavom sluzi u stolici, promjenom oblika stolice (tanka poput olovke) te bolovima u dnu zdjelice (7).

Kronično krvarenje u probavnom traktu dovodi do sideropenične anemije, zbog čega postoji nepisano pravilo da svaki muškarac starije dobi sa sideropeničnom anemijom ima radnu dijagnozu karcinoma u probavnom sustavu dok se ne dokaže suprotno, dok u žena postoje i drugi mogući uzroci sideropenične anemije kao što su prethodne trudnoće, menstrualna krvarenja i nepravilna krvarenja iz endometrija (4).

Uznapredovali oblici bolesti mogu uzrokovati opstruktivni ileus te posljedično perforaciju crijeva i peritonitis. Uslijed širenja na okolne strukture (mokraćni mjehur, vagina) mogu nastati fistule debelog crijeva s tim organima, uzrokujući rekurentne urinarne infekcije, hematuriju te nalaz fekalnog sadržaja u vagini (7).

2.6. Klinički stadiji (TNM klasifikacija) i prognoza

Klinički stadij CRC može se odrediti pomoću nekoliko klasifikacija, pri čemu se najčešće rabi TNM klasifikacija, a rjeđe Dukesova i Astler-Collerova. TNM klasifikacijom se, kao i kod drugih malignih tumora, dobiva informacija o dubini prodora kroz stijenku i širenju na okolne organe i strukture (T), broju zahvaćenih regionalnih limfnih čvorova (N) i postojanju udaljenih metastaza (M) te se temeljem toga bolest svrstava u jedan od 4 stadija (7).

Tablica 1. TNM klasifikacija kolorektalnog karcinoma (7)

T – primarni tumor	
Tis	karcinom in situ, intraepitelni (<i>zahvaća lamina propriae</i>)
T1	tumor invadira submukozu (kroz <i>muscularis mucosa</i> , ali ne u <i>muscularis propria</i>)
T2	tumor invadira <i>muscularis propria</i>
T3	tumor invadira kroz <i>muscularis propria</i> u perikolorektalno masno tkivo
T4a	tumor prodire u visceralni peritoneum
T4b	tumor izravno invadira ili priliježe na ostale organe/strukture
N – limfni čvorovi	
N0	u regionalnim limfnim čvorovima nema metastaza
N1	metastaze u 1-3 regionalna limfna čvora ili bilo koji broj tumorskih depozita u supserozi, mezenteriju, perikoličnom ili perirektalnom tkivu, ali bez metastaza u limfnim čvorovima
N1a	metastaze u 1 regionalni limfni čvor
N1b	metastaze u 2-3 regionalna limfna čvora
N1c	bez metastaza u limfne čvorove, ali postoje tumorski depoziti u supserozi, mezenteriju, perikoličnom ili perirektalnom tkivu
N2	metastaze u 4 ili više regionalnih limfnih čvorova
N2a	metastaze u 4-6 regionalnih limfnih čvorova
N2b	metastaze u 7 ili više regionalnih limfnih čvorova
M – metastaze (presadnice)	
M0	bez udaljenih metastaza
M1a	udaljene metastaze u 1 organ/lokalizaciju
M1b	udaljene metastaze u više od 1 organa/lokalizacije
M1c	metastaze u peritoneum sa/bez drugih udaljenih metastaza

Najvažniji prognostički čimbenik je klinički stadij bolesti u trenutku postavljanja dijagnoze, određen opisanom TNM klasifikacijom. U čak 25-30% bolesnika bolest se dijagnosticira u uznapredovalom stadiju, kada više nije operabilna. Prognostički čimbenici koji ukazuju na lošiju prognozu uključuju slabu diferencijaciju tumora, infiltrativni rast te prodor u krvne i limfne žile (4).

Petogodišnje preživljenje bolesnika u stadiju I iznosi više od 90%, u stadiju II 70-80%, u stadiju III 40-60%, a u stadiju IV (metastatska bolest) 20-40%, ako postoji mogućnost kirurške resekcije izoliranih jetrenih ili plućnih metastaza, kemoterapije ili kemoimunoterapije. U bolesnika s inoperabilnim metastatskim CRC srednje preživljenje iznosi oko 24 mjeseca (7).

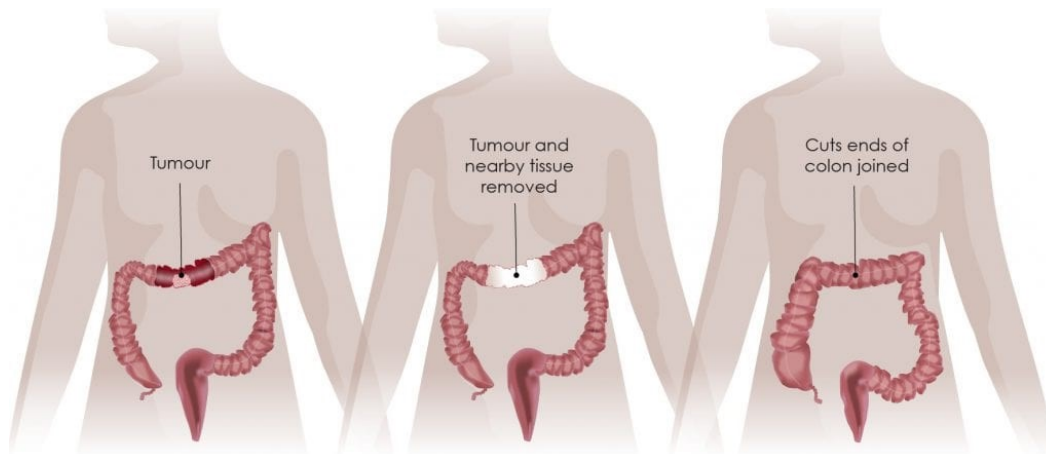
2.7. Liječenje

2.7.1. Liječenje karcinoma kolona

Kirurška resekcija metoda je izbora za liječenje karcinoma kolona. Opseg kirurškog zahvata ovisi o lokalizaciji i proširenosti tumora.

Većina adenomatoznih polipa, kao i dio karcinoma stadija I mogu se u jednome komadu ukloniti već tijekom kolonoskopije. Polipektomija je zahvat u kojemu se polip presijeca na bazi tako da se obuhvati omčom kroz koju se provodi električna struja. Lokalnom se ekscizijom tijekom kolonoskopije može resecirati suspektna lezija zajedno s manjim dijelom okolnog zdravog tkiva crijevne stijenke (13).

Kolektomija je kirurški zahvat kojime se uklanja dio kolona ili cijeli kolon. Resekcija cijelog kolona naziva se totalna kolektomija, a u pravilu se provodi u onih bolesnika koji uz CRC imaju i drugu bolest debelog crijeva, kao što je UC ili FAP. Puno se češće resecira samo dio kolona zahvaćen karcinomom i manji segment okolnog zdravog crijeva, a ovisno o opsegu zahvata razlikuju se hemikolektomija, parcijalna kolektomija i segmentalna resekcija. U istom se aktu provodi i limfadenektomija. Nakon resekcije zahvaćenog dijela kolona zdravi se rubovi preostalog crijeva anastomoziraju, dok se u bolesnika lošijeg zdravstvenog statusa i onih koji su kandidati za adjuvantnu kemoterapiju formira kolostoma – otvor na prednjoj trbušnoj stijenci kroz koji se evakuira izmet. Kolostome su najčešće privremene te se zatvaraju 2 do 6 mjeseci nakon operacije. Kolektomija može biti otvorena (klasična) ili laparoskopska operacija. Stope preživljenja podjednake su kod obje metode, a laparoskopska omogućava brži oporavak bolesnika (13).



Slika 4. Transverzalna kolektomija s anastomozom. Preuzeto od: Digestive Cancers Europe (14)

U bolesnika s karcinomom kolona stadija II i visokog rizika od recidiva bolesti te stadija III primjenjuje se adjuvantna kemoterapija temeljena na kombinaciji 5-fluorouracila (5-FU) i leukovorina (LV) (Mayo protokol), kombinaciji 5-FU, LV i oksaliplatine (FOLFOX protokol) ili monoterapiji peroralnim kapecitabinom. Radioterapija se rutinski ne koristi (7).

2.7.2. Liječenje karcinoma rektuma

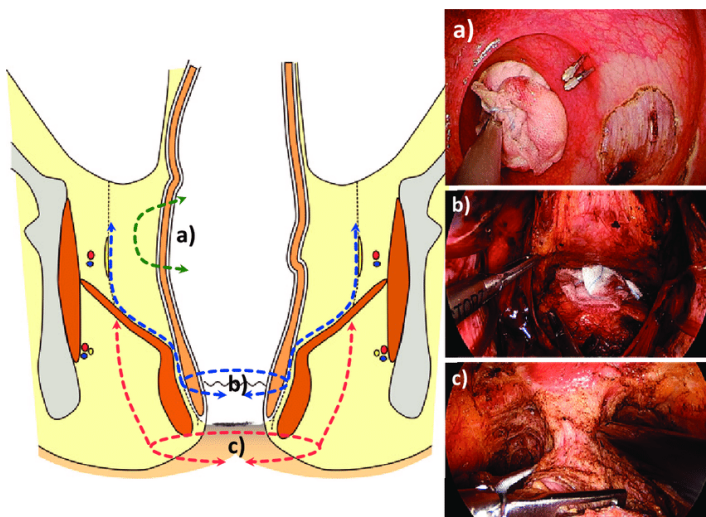
Kirurško odstranjenje tumora uz limfadenektomiju osnovna je metoda liječenja karcinoma rektuma. Vrsta kirurškog zahvata ovisi o stadiju bolesti i udaljenosti karcinoma od anusa. (15) U bolesnika s lokalno uznapredovalom bolešću indicirana je i neoadjuvantna radiokemoterapija u cilju smanjenja volumena lokalne bolesti prije operacije (7).

Transanalna ekscizija (TAE) primjenjuje se kod karcinoma rektuma stadija I koji nisu veliki i lokalizirani su blizu anusa. Pristupom kroz analni otvor zarezuju se svi slojevi rektalne stijenke i ekscidira se tumor i manji dio okolnog zdravog tkiva. Kod karcinoma stadija I koji su smješteni u gornjem rektumu te su zbog toga nedostupni za TAE, primjenjuje se transanalna endoskopska mikrokirurgija (TEM). Niti TAE niti TEM ne uključuju limfadenektomiju (15).

Niska anteriorna resekcija metoda je izbora za karcinome stadija II, III i IV uz očuvanu funkciju analnog sfinkterskog kompleksa. Tim se zahvatom resecira zahvaćeni dio rektuma, manji segment okolnog zdravog tkiva te perirektalno masno tkivo i limfni čvorovi. Zdravi rubovi potom se anastomoziraju kako bi se očuvala funkcija analnog sfinktera, dok se u nekih bolesnika formira kolostoma. U slučaju zahvaćenosti analnog sfinkterskog kompleksa karcinomom provodi se abdominoperinealna resekcija (APR), kojom se uklanjaju rektum, analni kanal te okolno tkivo uključujući i analni sfinkter uz formiranje trajne kolostome (15).

Za većinu karcinoma stadija II i III koji su lokalizirani u srednjoj i donjoj trećini rektuma potrebno je kirurško uklanjanje čitavog rektuma, što se naziva prokterektomija. Time je omogućena totalna mezorektalna ekscizija (TME) s limfadenektomijom, koja je kirurška metoda izbora za lokalno uznapredovale karcinome. Kontinuitet debelog crijeva i funkcija analnog sfinktera čuvaju se uspostavljanjem koloanalne anastomoze (15).

Egzenteracija zdjelice kirurška je metoda koja se rijetko primjenjuje, a indicirana je kod karcinoma stadija T4 koji su zahvatili okolne zdjelčne organe (primjerice mokraćni mjehur, prostatu i maternicu), a nisu dali udaljene metastaze (15).



Slika 5. Operacije rektuma koje koriste transanalni endoskopski pristup: a) transanalna ekscizija (TAE), b) intersfinkterična resekcija i totalna mezorektalna ekscizija (TME), c) abdominoperinealna resekcija (APR). Preuzeto od: ResearchGate (16)

Najčešće komplikacije kirurških zahvata na kolonu i rektumu uključuju krvarenje, infekciju, ileus, dehiscenciju crijevne anastomoze koja može rezultirati peritonitisom te adhezije (13,15).

Adjuvantna kemoradioterapija indicirana je u bolesnika s karcinomom rektuma stadija II ako je visok rizik od lokalnog povrata bolesti, u bolesnika stadija III, kod tumora koji uzrokuju krvarenje i bol te kod recidiva. Inoperabilni bolesnici također se liječe kemoradioterapijom. Kemoterapijski protokol uključuje kapecitabin ili kombinaciju 5-FU i LV (7).

2.7.3. Liječenje metastatske bolesti

Kod metastatske bolesti postoji nekoliko modaliteta liječenja.

Kirurško liječenje (metastazektomija) dovodi do duljeg preživljenja u onih bolesnika koji se mogu podvrgnuti tom obliku liječenja, što ovisi o broju metastaza i stadiju primarnog tumora.

Kemoterapija se može primijeniti adjuvantno u bolesnika s reseciranim primarnim tumorom i metastazama, ili kao jedini oblik liječenja u bolesnika s inoperabilnom metastatskom bolešću. Koriste se 5-FU, LV, oksaliplatin i irinotekan (7).

Unazad zadnjih 20 godina u liječenju CRC, kao i brojnih drugih malignih bolesti koriste se ciljana terapija i imunoterapija. One se zasnivaju na principu inhibicije čimbenika rasta, njihovih receptora i drugih molekula uključenih u tumorigenezu i tumorsku angiogenezu, čime se sprječava daljnji rast tumora. Brojna monoklonalna protutijela i mali molekularni inhibitori odobreni su za korištenje u kliničkoj praksi, a danas njihova kombinacija s kemoterapijskim lijekovima predstavlja prvu liniju terapije metastatske bolesti te omogućuje dulje preživljenje tih bolesnika u usporedbi s kemoterapijom kao jedinim modalitetom liječenja. Molekularne karakteristike tumora određuju vrstu lijeka koji će se primijeniti u svakog pojedinog bolesnika, što predstavlja začetak personaliziranog pristupa u liječenju malignih bolesti koji bi u budućnosti trebao dovesti do boljih rezultata i manje nuspojava liječenja (17).

3. Radiološka dijagnostika tumora debelog crijeva

3.1. CT kolonografija

3.1.1. Uvod

Kompjutorizirana tomografska kolonografija ili skraćeno CT kolonografija (CTC) minimalno je invazivna radiološka metoda prikaza debelog crijeva, kao i ostalih abdominalnih organa i struktura. Riječ je o modifikaciji konvencionalne kompjutorizirane tomografije (CT) u kojoj je omogućen dvodimenzionalni (2D) i trodimenzionalni (3D) prikaz debelog crijeva i patoloških procesa unutar njega s naglaskom na polipe i karcinome, zbog čega je pretraga još poznata i pod nazivom virtualna kolonoskopija (18).

CTC prvi je put predstavljena kao nova metoda dijagnostike polipa i CRC 1994. godine (18), a 2006. Agencija za hranu i lijekove Sjedinjenih Američkih Država (FDA) odobrila ju je kao metodu probira za kolorektalne neoplazme. Od 2016. provodi se kao metoda probira za CRC jednako vrijedna optičkoj kolonoskopiji, a preporuča se osobama u dobi između 50 i 75 godina, svakih 5 godina ukoliko je prethodni nalaz uredan (19). Osim kao metoda probira koristi se i kao dijagnostička metoda kod sumnje na CRC u simptomatskih bolesnika, gdje je također ravnopravna alternativa kolonoskopiji (18).

3.1.2. Priprema i izvođenje pretrage

Prije izvođenja CT kolonografije potrebno je adekvatno pripremiti debelo crijevo, a sam postupak pripreme sličan je onomu kod kolonoskopije. Dan prije pretrage pacijent provodi čišćenje debelog crijeva od fecesa, što se može postići kombinacijom magnezijeva citrata i bisakodila (niskovolumna priprema) ili pripravcima na bazi polietilen glikola (visokovolumna priprema). Time je omogućena jasnija vizualizacija struktura debelog crijeva. Postupkom označavanja stolice (*fecal tagging*) rezidualni se feces obilježava oralnim kontrastom, najčešće 2%-tnim barijevim sulfatom ili diatrizoatom (Gastrografinom), čime se on lakše diferencira od polipa na koje se kontrast ne veže. Na dan pretrage pacijent ne smije uzimati ništa per os (18).

Sama pretraga traje oko 15 minuta (19). Prvo se ugljikov dioksid (CO₂) insuflira u debelo crijevo pod niskim tlakom uz pomoć tankog fleksibilnog katetera koji se umeće u rektum. Time se postiže distenzija crijeva i posljedično bolja vizualizacija struktura u cijeloj cirkumferenciji. Snimanje se izvodi u 2 položaja: supinacijskom (odnosno na leđima) i pronacijskom (na truhu) (18). Ukoliko se CTC provodi kao metoda probira, pacijentu se rutinski ne daje intravenski kontrast prije samog snimanja. Ako se pak provodi kao dijagnostička metoda u simptomatskih pacijenata sa suspektnim CRC, intravenski kontrast može se upotrijebiti u svrhu bolje vizualizacije suspektne lezije i diferencijacije od okolnih struktura (20).

3.1.3. Interpretacija nalaza

Analiza rezultata CT kolonografije standardizirana je uporabom sustava CT Colonography Reporting and Data System (C-RADS). Na temelju dokazane odsutnosti ili prisutnosti polipa u debelom crijevu i njegove veličine, svaki se nalaz svrstava u jednu od 5 kategorija (C0 do C4) (21).

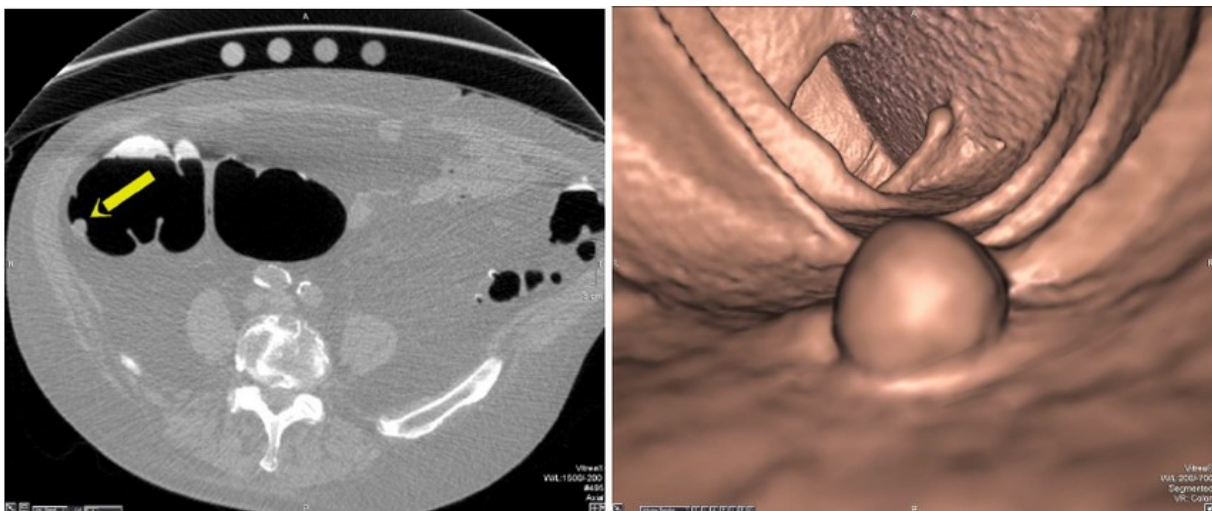
Tablica 2. CT Colonography Reporting and Data System, klasifikacija nalaza unutar debelog crijeva (21)

Kategorija	Nalaz
C0	Tehnički neadekvatan nalaz (neadekvatna priprema crijeva ili insuflacija CO ₂)
C1	Nisu detektirani polipi veći od 6 milimetara (mm)
C2	Detektirano <3 polipa veličine 6 do 9 mm
C3	Detektiran barem 1 polip veličine 10 mm ili veći ili barem 3 polipa veličine 6 do 9 mm
C4	Detektirana lezija koja opstruira lumen crijeva ili invadira izvan crijevne stijenke

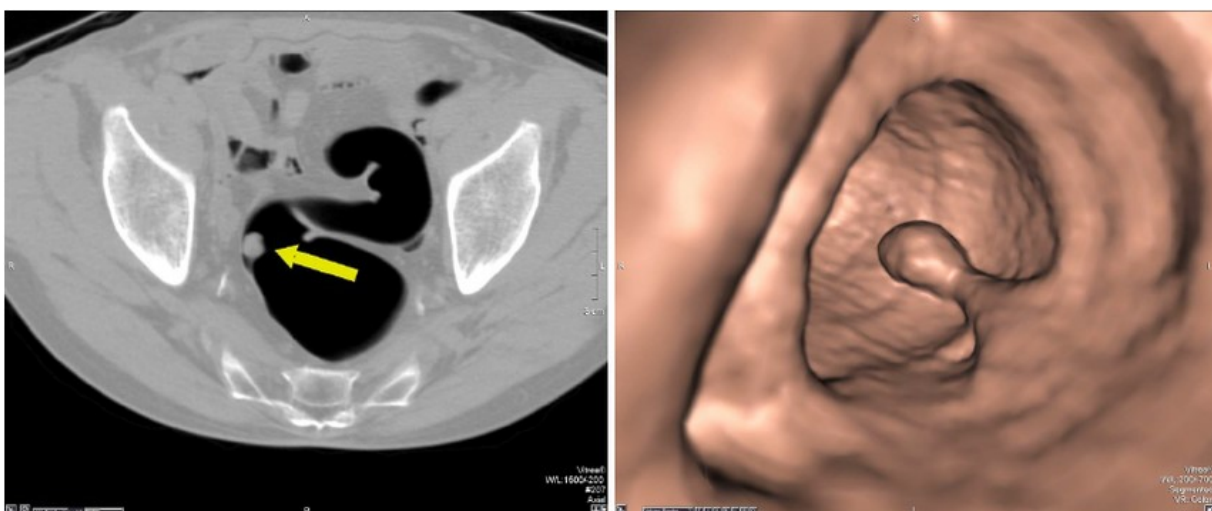
Što je C-RADS kategorija veća, veća je i vjerojatnost da se radi o CRC pa se tako kod nalaza C1 kategorije preporuča ponoviti CTC ili učiniti kolonoskopiju za 5 godina, kod nalaza C2 i C3 kategorije preporuča se kolonoskopija s polipektomijom, a kod nalaza

C4 kategorije konzultacija s kirurgom zbog vjerojatne potrebe za kirurškom resekcijom lezije (21).

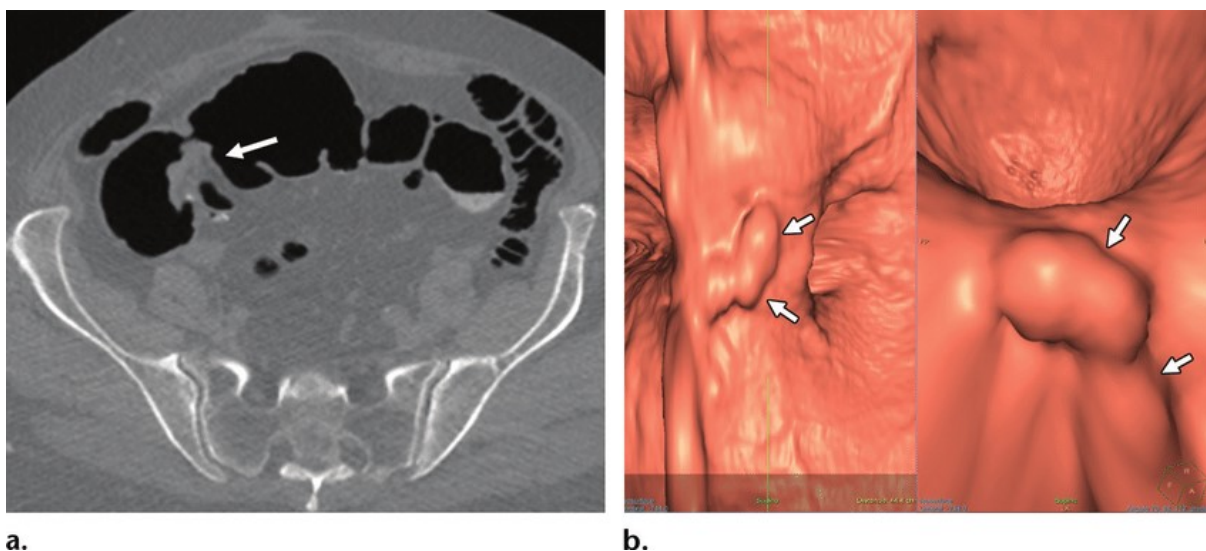
Osim detekcije polipa i procjene njihove veličine, CT kolonografijom analizira se i njihova morfologija i lokalizacija. Morfološki, polipi mogu biti sesilni ili pedunkularni. Sesilni polipi tipično se prikazuju kao okrugle ili jajolike tvorbe koje ostaju fiksirane na crijevnoj stijenci bez obzira na položaj pacijenta pri snimanju, dok se pedunkularni polipi prepoznaju po peteljci koja je lako uočljiva na 2D i 3D prikazu. Pedunkularni polipi kao i neoznačeni feces i tekućina mogu promijeniti položaj na crijevnoj stijenci ovisno je li pacijent u supinacijskom ili pronacijskom položaju pri snimanju (20).



Slika 6. CT kolonografija, prikaz sesilnog polipa u ascendentnom kolonu u aksijalnoj i 3D endoluminalnoj projekciji. Preuzeto od: ResearchGate (22)



Slika 7. CT kolonografija, prikaz pedunkularnog polipa u sigmoidnom kolonu u aksijalnoj i 3D endoluminalnoj projekciji. Preuzeto od: ResearchGate (23)



Slika 8. CT kolonografija, prikaz endoluminalne mase suspektne na CRC koja opstruira lumen debelog crijeva u aksijalnoj (A) i 3D endoluminalnoj (B) projekciji. Preuzeto od: ResearchGate (24)

CTC osim debelog crijeva prikazuje i ostale abdominalne organe i strukture, kao što su krvne žile. Na temelju odsutnosti ili prisutnosti patoloških nalaza i njihove kliničke relevantnosti, svaki se nalaz svrstava u jednu od 5 kategorija (E0 do E4) (21).

Tablica 3. CT Colonography Reporting and Data System, klasifikacija nalaza izvan debelog crijeva (21)

Kategorija	Nalaz
E0	Nalaz limitiran zbog artefakta, otežana evaluacija tkiva izvan debelog crijeva
E1	Nisu detektirane abnormalnosti izvan debelog crijeva
E2	Detektirane klinički irelevantne abnormalnosti izvan debelog crijeva (primjer: kolelitijaza bez kolecistitisa)
E3	Detektirane vjerojatno klinički irelevantne abnormalnosti izvan debelog crijeva (primjer: kompleksna cista bubrega)
E4	Detektirane klinički relevantne abnormalnosti izvan debelog crijeva (primjer: aneurizma abdominalne aorte)

3.1.4. Prednosti i nedostaci

Poznate su brojne prednosti CT kolonografije u odnosu na optičku kolonoskopiju i druge radiološke metode koje se koriste za dijagnostiku polipa i CRC. Prije svega, CTC minimalno je invazivna i sigurna pretraga koja ne zahtijeva sedaciju, anesteziju niti intubaciju, a pacijentu nakon njezina izvođenja nije potrebna hospitalizacija (18). Također nema potrebe za ukidanjem antikoagulantne terapije prije pretrage, za razliku od kolonoskopije (19). Zahvaljujući svemu tome povećana je adherentnost pacijenata, te su istraživanja pokazala kako oni preferiraju CTC kao metodu probira za kolorektalni karcinom u odnosu na kolonoskopiju u onim sredinama gdje se provode obje pretrage, a glavni razlozi bili su manja invazivnost i izbjegavanje rizika vezanih uz kolonoskopiju, intubaciju i anesteziju (20).

CTC također omogućava prikaz cijelog debelog crijeva i u slučaju postojanja stenoze ili opstrukcije crijevnog lumena tumorom, divertikulima, adhezijama i drugim patološkim tvorbama koje često onemogućavaju izvođenje kompletne kolonoskopije. Potpuni pregled debelog crijeva, i oralno i aboralno od mjesta stenoze ili opstrukcije uzrokovane neoplazmom, izuzetno je važan zbog mogućnosti postojanja sinkronih tumora koji čine čak 4 do 5% svih tumora u debelom crijevu. CTC također daje mogućnost višekratnog pregleda snimljenog crijeva, što je korisno kod nejasnih slučajeva i za uspoređivanje nalaza pacijenta tijekom vremena (20).

CT kolonografija visokoosjetljiva je i visokospecifična pretraga. Prema istraživanjima, osjetljivost CTC za kolorektalne karcinome doseže 96% što je na razini osjetljivosti optičke kolonoskopije (95%). Uz potpunu pripremu crijeva prije pretrage (čišćenje crijeva i označavanje rezidualnog fecesa) dostiže i 100%-tnu osjetljivost. S druge strane, osjetljivost CTC za detekciju polipa varira ovisno o njihovoj veličini te iznosi 48% za polipe manje od 6 mm, 70% za polipe veličine 6 do 9 mm odnosno 85% za polipe veće od 9 mm (18).

Nadalje, u pacijenata sa suspektnim kolorektalnim karcinomom CTC omogućava i klasični dvodimenzionalni CT prikaz u svim trima ravninama (9), što je nužno u preoperativnoj obradi proširenosti bolesti ukoliko se ona potvrdi, bez izlaganja pacijenata dodatnom zračenju (18).

Uz brojne prednosti, CT kolonografija ima i nekoliko nedostataka. Ona je za razliku od kolonoskopije isključivo dijagnostička, a ne i kurativna metoda jer u slučaju nalaza polipa ili lezije suspektne na CRC ne postoji mogućnost njihove biopsije niti uklanjanja (odnosno polipektomije) već je potrebno naknadno učiniti kolonoskopiju sa biopsijom kako bi se potvrdila dijagnoza. Također je otežana detekcija lezija koje su u ravnini crijevne stijenke, što može dovesti do lažno negativnih rezultata (18).

Iako je osjetljiva metoda za detekciju polipa, CT kolonografijom ne mogu se razlikovati adenomatozni, odnosno tumorski polipi od netumorskih. Netumorski polipi kao što su hiperplastični i inflamatorni, nemaju potencijal za malignu alteraciju. I u tom je slučaju nakon CTC potrebno učiniti kolonoskopiju, biopsiju i patohistološku dijagnozu (PHD) polipa (20). Nadalje, uslijed mogućnosti vizualizacije svih abdominalnih struktura i organa na CTC česti su slučajni nalazi asimptomatskih patoloških stanja izvan debelog crijeva. Najčešće je riječ o benignim stanjima koja ne zahtijevaju terapijsku intervenciju, no mogu dovesti do stresa i zabrinutosti pacijenata, eventualne daljnje radiološke obrade koja je često nepotrebna, te dodatnog izlaganja ionizacijskom zračenju (19).

Upravo je izloženost ionizacijskom zračenju tijekom izvođenja pretrage najveći nedostatak CT kolonografije, te se postavlja pitanje opravdanosti korištenja ionizacijske radiološke metode u programu probira na CRC među zdravim pojedincima. Međutim, potrebno je naglasiti da je doza zračenja koja se koristi pri CTC dvostruko niža u odnosu na konvencionalni CT zbog visokog prirodnog kontrasta između mekog tkiva stijenke debelog crijeva, intraluminalnog plina te označenog rezidualnog fecesa i tekućine. Kao i kod drugih radioloških metoda, i kod CTC primjenjuje se „As Low As Reasonably Achievable“ princip kojemu je cilj pronaći ravnotežu između primijenjene doze zračenja i adekvatne kvalitete dobivene snimke, koja radiologu omogućava razlikovanje normalnog i patološkog nalaza uz najmanji mogući rizik za pacijenta. Prosječna efektivna doza zračenja koju pacijent prima pri CT kolonografiji iznosi 1 do 5 milisiverta (mSv), što je ekvivalent 1 do 2 rendgenograma pluća i srca, odnosno prosječnog godišnjeg pozadinskog zračenja koje stanovništvo prima u nekim državama (primjerice u Sjedinjenim Američkim Državama). Danas su u uporabi i low dose (LD) i ultra-low dose (ULD) protokoli kod kojih efektivna doza zračenja pri izvođenju CTC iznosi i manje od 1 mSv, uz očuvanu kvalitetu snimke i osjetljivost i specifičnost pretrage (20).

3.1.5. Komplikacije

CT kolonografija smatra se vrlo sigurnom pretragom, s niskim rizikom od komplikacija. Perforacija debelog crijeva vrlo je rijetka, no potencijalno životno ugrožavajuća komplikacija koja može nastati kao posljedica distenzije crijeva insufliranim CO₂. Procjenjuje se da se javlja u tek 0.035% slučajeva od kojih većinu čine asimptomatski, slučajni nalazi plina izvan debelog crijeva koji ne zahtijevaju medicinsku intervenciju. U samo 0.015% slučajeva javljaju se simptomatske perforacije koje se mogu komplicirati peritonitisom i sepsom, te zbog toga zahtijevaju zbrinjavanje (18).

Također, s obzirom na izloženost ionizacijskom zračenju tijekom CTC postavlja se pitanje njezine povezanosti s povećanim rizikom razvoja raka kao kasne komplikacije, posebice u slučajevima kada se pretraga provodi kao metoda probira u zdravih pojedinaca svakih 5 godina. No, prema trenutno dostupnim istraživanjima CT kolonografija ne povećava rizik od razvoja maligne bolesti, posebice ako se uzme u obzir da se pretraga dominantno provodi u osoba starijih od 50 godina, u kojih je incidencija CRC najviša. Što se stanice ljudskog tijela brže dijele, osjetljivije su na ionizacijsko zračenje, a budući da se s godinama smanjuje udio stanica koje imaju sposobnost diobe, sve je manji utjecaj zračenja na njihovu moguću zloćudnu transformaciju (20).

3.2. Irigografija

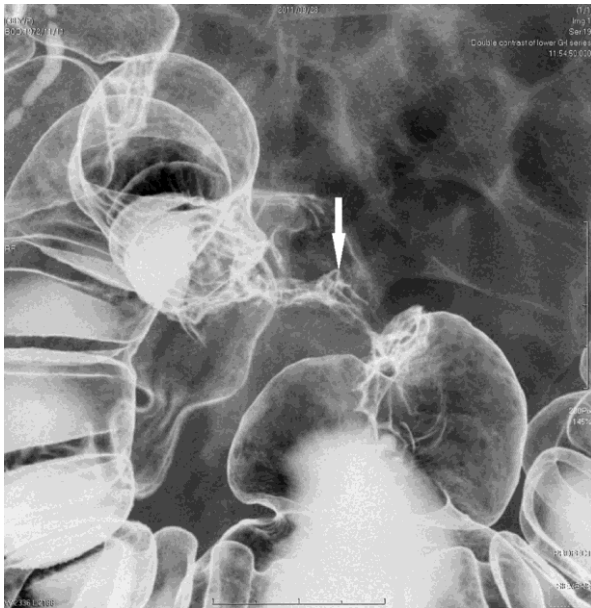
Irigografija je konvencionalna radiološka metoda prikaza debelog crijeva koja se sve rjeđe koristi u suvremenoj radiologiji. Nepotpuna kolonoskopija odnosno nemogućnost prikaza cijelog debelog crijeva sve do cekuma zbog primjerice stenoze tumorskim procesom, danas je glavna indikacija za njezinu primjenu, iako se u takvim situacijama češće daje prednost CT kolonografiji (9).

Priprema za irigografiju jednaka je onoj za CT kolonografiju i optičku kolonoskopiju, a uključuje čišćenje debelog crijeva 2 dana prije izvođenja pretrage. Pri irigografiji koristi se metoda dvostrukog kontrasta: prvo se putem rektalne klizme insuflira barijev sulfat sve do transverzalnog kolona, a zatim se insuflira zrak. Barijev sulfat dobro je podnošljiva, netoksična anorganska sol koja oblaže sluznicu debelog crijeva te tako

povećava kontrastnost radiološkog prikaza. Korištenjem dvostrukog kontrasta postiže se distenzija i bolja vizualizacija debelog crijeva (9).

Pri analizi morfologije debelog crijeva na radiološkim snimkama vrlo je važna procjena distendibilnosti i haustracije vijuga crijeva jer se patološki promijenjeni segmenti debelog crijeva neće distendirati, dok normalni hoće. Polipi će se karakteristično prikazati kao defekti punjenja kontrasta ovalnog ili okruglog oblika i glatkih kontura, koji rastu endoluminalno na peteljci ili bazi (9). Pri nalazu polipa nužno je odrediti njegovu lokalizaciju, veličinu, oblik (pravilan/nepravilan), teksturu površine (glatka/lobulirana/nodularna), simetriju baze te brojnost (25). Bitno je naglasiti da se na irigografiji, kao niti na CT kolonografiji, adenomatozni polipi ne mogu razlikovati od netumorskih polipa i hamartoma, pa će u slučaju njihova nalaza biti indicirana kolonoskopija s biopsijom. U bolesnika s FAP-om naći će se mnogobrojni defekti punjenja kontrasta različitih veličina kojih može biti i nekoliko stotina do tisuća. Diferencijalno dijagnostički potrebno ih je razlikovati od pseudopolipa koji nastaju u reparacijsko-proliferacijskoj fazi UC (9).

Rani CRC obično se na irigografiji prikazuje kao lezija polipoidnog izgleda s defektom punjenja kontrasta, neravnom i/ili ulceriranom površinom i širokom bazom (25). Često je prisutna i retrakcija stijenke debelog crijeva (9). Infiltrativni tip CRC pojavljuje se kao zadebljanje crijevne stijenke uslijed infiltracije submukoznog i mišićnog sloja tumorskim stanicama (25). U uznapredovaloj fazi tumor zahvaća čitav opseg debelog crijeva i urasta u lumen, što se na irigografiji prikazuje karakterističnim izgledom „odgriska jabuke“. Zahvaćeni segmenti crijeva rigidni su i ne mogu se distendirati pri pretrazi (9).



Slika 9. Irigrafija s dvostrukim kontrastom, lezija izgleda „odgriska jabuke“ u gornjoj trećini rektuma. Preuzeto od: ResearchGate (26)

3.3. Magnetna rezonancija

3.3.1. Uvod

Magnetna rezonancija (MR) radiološka je metoda izbora za dijagnostiku karcinoma smještenih u području rektuma te za određivanje lokalne proširenosti bolesti, što je nužno u preoperativnoj obradi i planiranju opsega kirurškog zahvata. Njome se također provodi identifikacija rizičnih čimbenika za povrat bolesti, kao i praćenje nakon provedenog liječenja u svrhu ranog otkrivanja lokalnog recidiva (27).

Magnetna rezonancija superiorna je u prikazu mekih tkiva u odnosu na druge radiološke metode, kao što je CT. Izvrsna mekotkivna rezolucija omogućava diferencijaciju slojeva rektalne stijenke i prikazivanje struktura zdjeličnog dna te perirektalnog masnog tkiva, što je korisno u procjeni proširenosti bolesti. Pritom se najčešće rabi dvodimenzionalna T2 sekvencija s visokom prostornom rezolucijom čime se postiže maksimalan kontrast između tumora i okolnih struktura i masnog tkiva (28).

Glavna je prednost ove radiološke metode njezina neškodljivost. MR ne koristi ionizirajuće zračenje, a magnetska polja snage 0.5 do 3 tesle (T) koja se koriste u

dijagnostici nemaju nepovoljna djelovanja na organizam. Visoka kvaliteta i kontrastna rezolucija snimki osiguravaju visoku osjetljivost i specifičnost pretrage (9).

3.3.2. Priprema i izvođenje pretrage

Za razliku od CTC i irigografije, prije izvođenja MR-a ne koristi se insuflacija zraka niti CO₂ za distenziju crijeva (27). Intravensko kontrastno sredstvo (gadolinij) također se rutinski ne rabi (28). Spazmolitici poput glukagona ili hioscin-butilbromida mogu se upotrijebiti u cilju smanjenja artefakata uzrokovanih peristaltikom crijeva (27). Snimanje se provodi u supinacijskom položaju (27), a prikazane strukture analiziraju se u 3 projekcije: sagitalnoj, aksijalnoj i koronarnoj (28).

Sagitalna projekcija važna je za određivanje točne lokalizacije tumora i planiranje snimanja u preostale dvije projekcije. Kranijalna granica MR snimke u sagitalnoj projekciji trebala bi biti na razini promontorija križne kosti, a kaudalna ispod analnog kanala. Kod aksijalne (ili kose aksijalne) projekcije kut snimanja mora biti okomit na os tumorske mase, a koristi se za procjenu dubine prodora u rektalnu stijenku i udaljenosti tumora od mezorektalne fascije (MRF). U koronarnoj projekciji kut snimanja mora biti paralelan s osi tumora, a kod karcinoma koji su smješteni blizu analnoga kanala ili ga invadiraju potrebno je dodatno snimanje u koronarnoj projekciji tako da kut snimanja bude paralelan s analnim kanalom, kako bi se adekvatno mogla procijeniti zahvaćenost analnog sfinktera (29).

3.3.3. Interpretacija nalaza

Pri svakom nalazu lezije suspektne na CRC, MR-om mora se odrediti njezina lokalizacija i morfologija, veličina, zahvaćenost analnog sfinkterskog kompleksa, udaljenost od mezorektalne fascije, zahvaćenost limfnih čvorova, zdjeličnih organa i struktura te ektramuralna vaskularna invazija (EMVI) (27).

3.3.3.1. Lokalizacija i morfologija

Po lokalizaciji, karcinomi rektuma dijele se na one smještene u donjoj trećini (0 do 5 cm od anokutane granice), srednjoj trećini (5.1 do 10 cm od anokutane granice) odnosno gornjoj trećini rektuma (10.1 do 15 cm od anokutane granice). Karcinome smještene na više od 15 cm udaljenosti od anokutane granice smatramo karcinomima kolona (27). Lokalizacija karcinoma može se odrediti i ovisno o udaljenosti od mjesta prelaska sigmoidnog kolona u rektum, što se naziva rektosigmoidni prijelaz. U sagitalnoj projekciji on se prikazuje kao točka od koje se sigmoidni kolon horizontalno udaljava od sakruma, a u aksijalnoj kao točka od koje se sigmoid projicira ventralno (29). Također je važno odrediti i točan položaj tumora u cirkumferenciji rektuma. Precizno određivanje lokacije karcinoma rektuma na MR snimci važno je za odabir najboljeg kirurškog pristupa, ali i za prognozu jer su tumori bliži anokutanoj granici skloniji metastaziranju i recidiviranju (27). Također, vrlo je važno razlikovati karcinome rektuma od karcinoma kolona zbog drugačijeg terapijskog pristupa (29).

Rektalni karcinomi po obliku mogu biti polipoidni ili sesilni. Polipoidni karcinomi najčešće su nižeg stupnja malignosti, a na MR-u prikazuju se kao tvorba koja prominira u lumen crijeva s peteljkom koja ju povezuje sa stijenkom. Sesilni se tumori na MR-u vide kao semicirkularno ili cirkularno zadebljanje stijenke. Osim oblika, također je važno procijeniti invazivni rub (mjesto spajanja tumorske tvorbe sa crijevnom stijenkom). Ta je procjena ključna za određivanje T stadija i ekstramuralnog širenja (29).

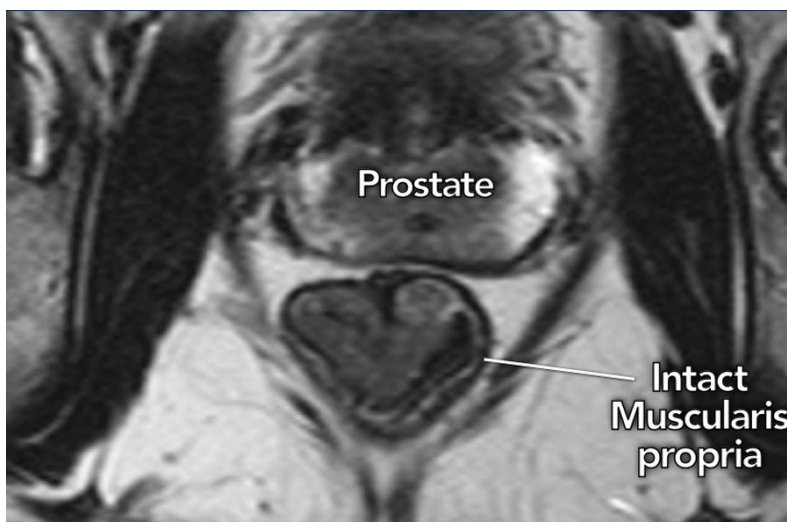MR također omogućava razlikovanje mucinoznih i nemucinoznih tumora što je važan prognostički čimbenik. Mucinozni se karcinomi na T2 sekvenciji prikazuju kao hiperintenzivne tvorbe te imaju veću sklonost metastaziranju i lošiju prognozu. Obje vrste mogu proizvoditi mucinozni sadržaj koji se nakuplja u rektalnom lumenu, a također se prikazuje na MR-u (27).

3.3.3.2. TNM klasifikacija

Magnetna rezonancija najpouzdanija je i najkorištenija radiološka metoda za određivanje proširenosti karcinoma rektuma uporabom TNM klasifikacije (29).

Veličina tumora (T) određena je dubinom prodora u crijevnu stijenku te ekstramuralnim širenjem (27).

Karcinomi T1 stadija zahvaćaju submukozni sloj rektalne stijenke, dok je kod T2 stadija zahvaćen i mišićni sloj (*muscularis propria*). U oba stadija karcinomi su ograničeni na rektalnu stijenku i ne probijaju mišićni sloj, koji se na MR-u prikazuje kao intaktna hipointenzivna linija koja okružuje rektum. Sama rektalna stijenka građena je od tri sloja: mukoznog, submukoznog i mišićnog. Na T2 sekvenciji MR-a mukozni je sloj izointenzivan, submukozni hiperintenzivan, dok se mišićni sloj prikazuje hipointenzivno. Međutim, ova je tri sloja na MR-u moguće razlikovati jedino ako postoji submukozni edem, a inače se stijenka prikazuje kao dvoslojna – mukoza i submukoza vide se kao jedan sloj, dok se *muscularis propria* prikazuje kao drugi, zasebni sloj (29). Iz tog razloga karcinome rektuma T1 i T2 stadija nije moguće sa sigurnošću razlikovati MR-om, već se u tu svrhu rabi endorektalni ultrazvuk (27).



Slika 10. Magnetna rezonancija, T2 sekvencija, prikaz karcinoma distalnog rektuma stadija T1/2. Intaktna *muscularis propria* vidljiva je kao kontinuirana hipointenzivna linija. Preuzeto od: Radiology Assistant (30)

U T3 stadiju karcinom prodire kroz rektalnu stijenku u mezorektum, što se na MR-u vidi kao prekid kontinuiteta hipointenzivne *muscularis propriae* sa spikuliranim ili nodularnim širenjem tumorske mase u perirektalno masno tkivo. T3 karcinomi dijele se na niskorizične i visokorizične. Niskorizični invadiraju mezorektum do najviše 5 mm te su udaljeni od MRF više od 1 mm, dok visokorizični karcinomi prodiru više od 5 mm u mezorektum te su udaljeni od MRF manje od 1 mm ili ju direktno invadiraju. Mezorektalna fascija prikazuje se na MR-u kao tanka hipointenzivna linija koja okružuje mezorektum, a u slučaju njezine zahvaćenosti karcinomom potrebno je opisati preciznu lokalizaciju invazije (29). Udaljenost ruba tumora i MRF jedan je od najvažnijih prognostičkih čimbenika, stoga ju je obvezno izmjeriti na MR snimci. Udaljenost veća od 1 mm pouzdani je prediktor negativnih resekcijskih rubova nakon kirurškog zahvata, dok kod udaljenosti manje od 1 mm raste vjerojatnost pozitivnih resekcijskih rubova, a time i lokalnog recidiva i nepovoljne prognoze (27).

Karcinomi stadija T4 dijele se na T4a i T4b. U T4a stadiju zahvaćeni su visceralni peritoneum i peritonealna refleksija. Pri tome je važno naglasiti da su čitav donji rektum, stražnja i lateralna strana srednjeg te stražnja strana gornjeg rektuma prekriveni mezorektalnom fascijom, dok je ostatak (prednja strana srednjeg te prednja i lateralna strana gornjeg rektuma) prekriven peritoneumom. Karcinomi rektuma koji zahvaćaju MRF klasificiraju kao T3, a oni koji zahvaćaju peritoneum kao T4 stadij zbog većeg rizika od širenja u peritonealnu šupljinu. Karcinomi T4b stadija prodiru u organe i strukture smještene izvan mezorektuma, što uključuje zdjelčne organe (mokraćni mjehur, maternicu, rodnicu, prostatu i sjemene mjehuriće), kosti, zdjelčne mišiće, krvne žile i masno tkivo, uretere i uretru, ishijadične živce i sakralni plexus, sakrospinozni i sakrotuberozni ligament te vijuge tankog i debelog crijeva smještene u zdjelici (29).

U sklopu određivanja T stadija važno je procijeniti i postojanje ekstramuralne vaskularne invazije te zahvaćenost analnog sfinkterskog kompleksa i mišića dna zdjelice. Magnetna rezonancija zlatni je standard za detekciju EMVI. Krvne žile mezorektuma invadirane tumorskim stanicama prikazuju se na MR-u kao tubularne ili serpiginozne strukture, nepravilnih ili nodularnih rubova te intenziteta podjednakog primarnom tumoru, a prisutnost EMVI smatra se izrazito nepovoljnim prognostičkim čimbenikom. Prediktor je metastaziranja, lokalnog i udaljenog recidiva bolesti te loše prognoze (28). Procjena zahvaćenosti analnog sfinkterskog kompleksa i mišića dna

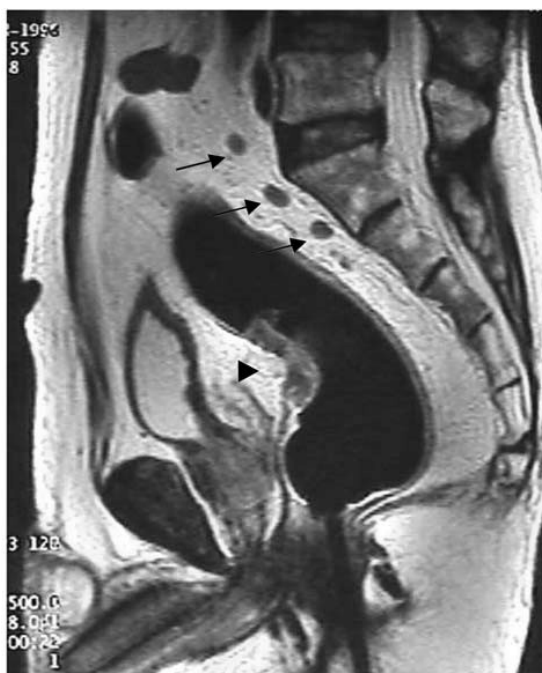zdjelice na MR-u najpogodnija je u koronarnoj projekciji, a važna je kod karcinoma donje trećine rektuma jer utječe na odabir najpogodnijeg kirurškog zahvata (27). U slučaju širenja karcinoma na navedene strukture potrebno je opisati koji su slojevi analnog sfinkterskog kompleksa zahvaćeni (unutarnji sfinkter, međusfinkterični prostor, vanjski sfinkter) i postoji li širenje karcinoma u analni kanal, a isto vrijedi i za mišiće dna zdjelice (iliokokcigealni, pubokokcigealni, puborektalni i mišić podizač anusa) (29).

N stadij određen je brojem zahvaćenih regionalnih limfnih čvorova, a u slučaju karcinoma rektuma to su 4 skupine limfnih čvorova: mezorektalni, unutarnji ilijačni, obturatorni te oni smješteni uz donju mezenteričnu i gornju rektalnu arteriju (presakralni). U N0 stadiju nema suspektnih limfnih čvorova, u N1 stadiju postoje 1 do 3 suspektna limfna čvora, a u N2 stadiju 4 ili više (29).

Kod procjene mezorektalnih i limfnih čvorova smještenih uz donju mezenteričnu i gornju rektalnu arteriju (29), sama veličina nije pouzdan kriterij malignosti jer se u praksi pokazalo da veliki broj metastatskih limfnih čvorova mjeri manje od 5 mm u kraćoj osi (27). Uz promjer, postoje tri kriterija koji ukazuju na malignost limfnog čvora na MR-u, a to su: nepravilni rubovi, okrugli oblik i heterogeni intenzitet signala (27). Prema tome, suspektnim limfnim čvorovima smatraju se oni promjera ≥ 9 mm, promjera 5 do 9 mm s 2 kriterija malignosti, promjera < 5 mm s 3 kriterija malignosti, te svi mucinozni limfni čvorovi (29). Kod nalaza suspektnih limfnih čvorova potrebno je opisati njihovu lokaciju i brojnost (27), kao i preciznu lokaciju najproksimalnijeg suspektnog čvora kako bi se moglo odrediti adekvatno polje zračenja u slučaju da je bolesnik kandidat za radioterapiju (29).

Za evaluaciju unutarnjih ilijačnih i obturatornih limfnih čvorova (takozvanih lateralnih) dovoljan je kriterij veličine. Svi limfni čvorovi promjera ≥ 7 mm u kraćoj osi suspektni su na malignost (29).

Metastatske limfne čvorove ponekad je na MR-u teško razlikovati od tumorskih depozita. Oni se najčešće opisuju kao nodularne nakupine tumorskih stanica, nepravilnih rubova, smještene uz krvne žile i bez kapsule karakteristične za limfne čvorove. Njihova se prisutnost isto tako opisuju u sklopu N stadija (29).



Slika 11. Magnetna rezonancija, T2 sekvencija, prikaz karcinoma rektuma s prodorom u mezorektum i 3 metastatska limfna čvora (stadij T3, N1) u sagitalnoj projekciji. Preuzeto od: ResearchGate (31)

M stadij određen je odsutnošću ili prisutnošću udaljenih metastaza, uključujući i ne-regionalne limfne čvorove koji se u slučaju zahvaćenosti računaju kao jedan organ. Kod M0 stadija nema udaljenih metastaza. Kod M1a stadija postoje metastaze u jednom organu, a bez peritonealnih metastaza (primjerice u jednom ili oba bubrega ili plućna krila), dok su u M1b stadiju prisutne metastaze u dva ili više organa. M1c stadij obilježen je postojanjem peritonealnih metastaza, sa ili bez metastaza u organima (29).

3.3.3.3. Procjena odgovora na neoadjuvantnu kemoradioterapiju

Kako bi se odredio pravilan terapijski pristup za svakog bolesnika s karcinomom rektuma, pri postavljanju dijagnoze nužno je napraviti procjenu rizika te na temelju nalaza MR-a malignu bolest klasificirati kao niskorizičnu, srednjerizičnu ili visokorizičnu.

U karcinome niskog rizika ubrajaju se T1, T2 i niskorizični T3 karcinomi bez metastaza u regionalnim limfnim čvorovima (N0). Oni se zbrinjavaju kirurškim liječenjem, bez potrebe za neoadjuvantnom kemoradioterapijom (CRT). Uznapredovali T3 karcinomi s manjim brojem zahvaćenih limfnih čvorova (N1) smatraju se karcinomima srednjeg rizika, a kod njih je prije kirurške resekcije indicirana kratka neoadjuvantna radioterapija. Karcinomi visokog rizika su uznapredovali T3 i svi T4 karcinomi koji invadiraju MRF, okolne organe i strukture ili veći broj regionalnih limfnih čvorova (N2). Prije kirurškog liječenja tih karcinoma obvezna je duža neoadjuvantna CRT u svrhu smanjenja proširenosti i volumena bolesti (*downstaging* i *downsizing*) (29).

6 do 8 tjedana nakon provedene neoadjuvantne CRT, a neposredno prije planiranog kirurškog zahvata ponavlja se MR kojim se procjenjuje terapijski odgovor i ponovno određuje stadij bolesti po TNM klasifikaciji (*restaging*). Odgovor na CRT uvjetuje opseg kirurškog zahvata te daljnji tijek liječenja. Procjena terapijskog odgovora na MR snimci obuhvaća određivanje lokalne proširenosti bolesti, zahvaćenosti MRF i limfnih čvorova te EMVI (32).

Lokalni tumorski status nakon CRT ključan je za planiranje daljnjeg liječenja, a može se izraziti kao stupanj regresije tumora procijenjen MR-om (engleski *MRI-based tumor regression grade*, mrTRG) ili kao ponovno procijenjeni T stadij nakon provedene CRT. Postoje dva sustava koja se koriste za određivanje mrTRG, a to su Magnetic Resonance Imaging and Rectal Cancer European Equivalence Study (MERCURY) i European Society of Gastrointestinal and Abdominal Radiology (ESGAR) (32).

Prema MERCURY-ju, mrTRG određen je omjerom količine fibroznog tkiva i rezidualnog tumora. Fibrozno je tkivo posljedica provedene CRT, a na MR-u prikazuje se niskim intenzitetom signala koji je sličan intenzitetu mišićnog sloja crijevne stijenke. Rezidualni tumor pak ima srednji intenzitet signala, sličan primarnom tumoru. mrTRG 1 označava potpuni odgovor na neoadjuvantnu CRT, a na MR-u se vidi kao ožiljno tkivo veličine 1 do 2 mm u mukozi ili submukozi crijevne stijenke. mrTRG 2 označava dobar odgovor, a morfološki se prikazuje kao gusto fibrozno tkivo bez tumorske rezidue vidljive na MR-u (iako nije isključeno postojanje mikroskopski vidljive rezidualne bolesti). mrTRG 3 označava umjeren odgovor, pri kojemu više od 50% područja na kojemu se inicijalno nalazio karcinom sada čini fibroza, uz uočljiv izointenzivni rezidualni tumor. mrTRG 4 znači slab odgovor, a na MR-u se prikazuje kao nekoliko manjih područja fibroze uz dominantnu reziduu. Kod mrTRG 5 nema odgovora na CRT,

odnosno rezidua je na MR-u jednako velika kao i primarni tumor ili je zabilježen rast tumora (32).

Prema ESGAR-u postoje tri stupnja odgovora na neoadjuvantnu CRT, a to su: normalizacija izgleda rektalne stijenke (tipičan dvoslojni prikaz na MR-u), fibrozno zadebljanje stijenke i vidljiva rezidualna bolest. Oba sustava za procjenu stupnja regresije tumora MR-om detaljnije su prikazana u tablici 4 (32). Kod karcinoma distalnog rektuma potrebno je odrediti i odnos rezidue i analnog sfinkterskog kompleksa, o čemu ovisi opseg planiranog kirurškog zahvata.

Tablica 4. Određivanje mrTRG prema MERCURY i ESGAR sustavu. Preuzeto od: Seo N, Kim H, Cho MS, Lim JS; 2019.

Grade	Response	MERCURY (2012)	MERCURY (2016)	ESGAR (2016)
mrTRG 1	Complete response	No evidence of tumor SI or fibrosis only	Linear/crescentic 1–2 mm scar in mucosa or submucosa only	Completely normalized rectal wall
mrTRG 2	Good response	Dense hypointense fibrosis with minimal residual tumor	No obvious residual tumor, signifying minimal residual disease or no tumor	Fibrotic wall thickening without clear mass
mrTRG 3	Moderate response	> 50% fibrosis/mucin and visible tumor with intermediate SI	> 50% fibrosis/mucin and visible tumor with intermediate SI	Residual mass (and/or focal high SI on DWI)
mrTRG 4	Slight response	Little areas of fibrosis/mucin, but mostly tumor	Little areas of fibrosis/mucin, but mostly tumor	
mrTRG 5	No response	Intermediate SI, same appearances as original tumor/tumor regrowth	Intermediate SI, same appearances as original tumor/tumor regrowth	

DWI = diffusion-weighted imaging, ESGAR = European Society of Gastrointestinal and Abdominal Radiology, MERCURY = Magnetic Resonance Imaging and Rectal Cancer European Equivalence Study, mrTRG = MRI-based tumor regression grade, SI = signal intensity

Zahvaćenost MRF nakon neoadjuvantne CRT važan je prognostički čimbenik, a njezina procjena na MR-u otežana je zbog postojanja fibroznih promjena nakon provedenog liječenja. Općenito se smatra da je infiltracija MRF bilo fibroznim, bilo rezidualnim tumorskim tkivom uz fibrozno zadebljanje same fascije vidljivo na MR-u prediktor pozitivnih resekcijskih rubova nakon kirurškog zahvata, a time i lokalnog recidiva bolesti (32).

U procjeni zahvaćenosti limfnih čvorova ne koriste se morfološki kriteriji malignosti (nepravilni rubovi, okrugli oblik i heterogeni intenzitet signala) već prvenstveno veličina limfnog čvora. Smanjenje promjera čvora na manje od 5 mm u kraćoj osi smatra se zadovoljavajućim odgovorom, no treba imati na umu da se i benigni i maligni limfni čvorovi mogu smanjiti posljedično kemoradioterapiji (32).

Ekstramuralna vaskularna invazija definira se kao pozitivna ako nakon CRT nema vidljivog fibroznog tkiva na MR-u ili ono zauzima <25% prethodno detektirane tumorske mase u krvnim žilama (32).

U 4 do 31% bolesnika postiže se potpuni terapijski odgovor nakon neoadjuvantne CRT, koji se radiološki definira kao MR nalaz mrTRG 1 ili 2 po MERCURY-ju, odnosno normalizacija izgleda ili fibrozno zadebljanje rektalne stijenke prema ESGAR-u. Daljnji terapijski pristup u tih bolesnika uključuje minimalno invazivne, poštudne lokalne ekscizijske metode (TAE ili TEM) ili *watch-and-wait* pristup (32).

Međutim, iako je MR metoda izbora za evaluaciju terapijskog odgovora, ipak ima ograničenu sposobnost razlikovanja rezidualnog tumora od promjena koje nastaju kao posljedica CRT (edem, nekroza i posebice fibroza tkiva). Kod potpunog terapijskog odgovora na T2 sekvenciji MR-a može se opaziti regresija izointenzivne tumorske mase u cijelosti i pad intenziteta signala (s obzirom da fibrozno tkivo ima niži intenzitet signala od tumorskog), no to se rijetko viđa u kliničkoj praksi. Puno češće nakon CRT zaostaje rezidualni tumor različite veličine, a njega je teško sa sigurnošću razlikovati od fibroznog tkiva. Ako postoji i hiperintenzivna mucinska komponenta, razlikovanje je još nepouzdanije. Isto tako, postoji mogućnost da se u fibroznom tkivu koje je niskog intenziteta signala nalazi rezidualna bolest vidljiva isključivo mikroskopski. Prema istraživanjima osjetljivost MR-a za procjenu terapijskog odgovora iznosi oko 50%, a može se povećati primjenom *diffusion-weighted imaging* (DWI) sekvencije. Stoga odluka o daljnjem liječenju ne bi trebala ovisiti samo o nalazu MR-a već i o drugim čimbenicima, kao što je nalaz kolonoskopije (32).

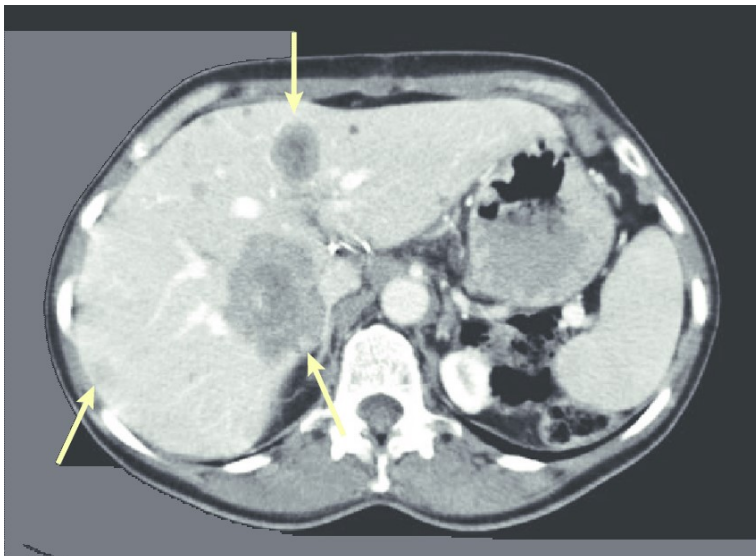
3.4. Kompjutorizirana tomografija

Kompjutorizirana tomografija (CT) radiološka je metoda izbora za procjenu proširenosti CRC nakon postavljanja dijagnoze i određivanje kliničkog stadija bolesti pomoću TNM klasifikacije (9). U sklopu preoperativne obrade bolesnika potrebno je napraviti multifazni CT toraksa i abdomena s intravenskim kontrastom, pri čemu se jetra prikazuje u arterijskoj fazi, a torakalni i ostali abdominalni organi u venskoj fazi (33).

CT-om se, osim lokalizacije primarnog tumora u debelom crijevu, određuje i zahvaćenost okolnog masnog tkiva te lokalnih i regionalnih limfnih čvorova (9), prisutnost ascitesa i karcinomatoze peritoneuma (33) kao i udaljenih metastaza, najčešće u jetru, kosti i pluća (9).

Pretraga ima visoku osjetljivost (do 95%) za detekciju jetrenih metastaza većih od 1 cm i plućnih metastaza, kao i za razlikovanje dobroćudnih od zloćudnih tvorbi u tim organima. Za metastaze manje od 1 cm osjetljivost pretrage pada. Za procjenu veličine tumora odnosno dubine prodora kroz stijenku crijeva (T) CT ima umjerenu pouzdanost. Rani stadij bolesti (T1) ne može se sa sigurnošću dijagnosticirati konvencionalnim CT-om, pa se u tom slučaju preporučuju druge radiološke metode (CTC, endorektalni ultrazvuk kod karcinoma rektuma) odnosno optička kolonoskopija. I pri procjeni zahvaćenosti regionalnih limfnih čvorova (N) CT ima umjerenu pouzdanost. Točnost procjene T stadija iznosi 67%, a N stadija 69% (33).

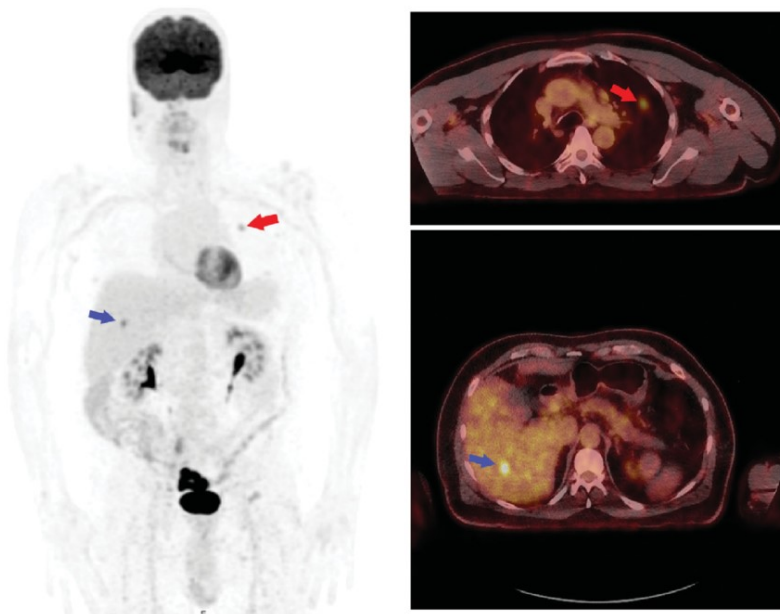
CT je također metoda izbora za detekciju poslijeoperacijskih komplikacija poput hematoma, apscesa i dehiscencije anastomoze (9). Služi i za praćenje terapijskog odgovora u bolesnika s inoperabilnim metastatskim CRC-om koji primaju palijativnu kemoterapiju, te za otkrivanje lokalnog ili udaljenog recidiva bolesti nakon provedenog liječenja (33).



Slika 12. Kompjutorizirana tomografija s kontrastom, prikaz tri jetrene metastaze karcinoma debelog crijeva u aksijalnoj projekciji. Preuzeto od: ResearchGate (34)

Pozitronska emisijska tomografija (PET) spregnuta s CT-om hibridna je tehnika koja omogućava istodobni prikaz morfolologije tkiva CT-om i njegove metaboličke aktivnosti PET-om. F-18 fluordeoksiglukoza (F-18 FDG) najčešće je upotrebljavan radiofarmak kod PET-CT pregleda, a riječ je o analogu glukoze koji se pojačano nakuplja u stanicama s povećanom metaboličkom aktivnošću, kao što su tumorske (9). PET-CT omogućava precizniju vizualizaciju i raniju detekciju tumorskih tvorbi u odnosu na konvencionalne slikovne metode kao što su CT i MR jer pojačana metabolička aktivnost prethodi razvoju morfoloških promjena tkiva za nekoliko tjedana (35).

PET-CT ne koristi se rutinski u određivanju proširenosti CRC-a preoperativno, no vrlo je koristan u procjeni terapijskog odgovora u bolesnika s inoperabilnom metastatskom bolešću koji primaju ciljanu terapiju ili imunoterapiju s kemoterapijom (35) te u bolesnika koji su kandidati za metastazektomiju zbog mogućnosti preciznog određivanja lokalizacije i brojnosti plućnih i jetrenih metastaza (7). Također omogućava razlikovanje zloćudnih tumorskih tvorbi od ožiljkastog tkiva zaostalog nakon kirurškog zahvata, zbog čega se može koristiti u poslijeoperacijskom praćenju rezidualne bolesti te ranom otkrivanju lokalnog ili udaljenog recidiva CRC-a, najčešće u kombinaciji s određivanjem razine karcinoembrionalnog antigena (CEA) u krvi (35).



Slika 13. F-18 FDG PET-CT, prikaz metastaza karcinoma rektuma u lijevom plućnom krilu i jetri. Preuzeto od: ResearchGate (36)

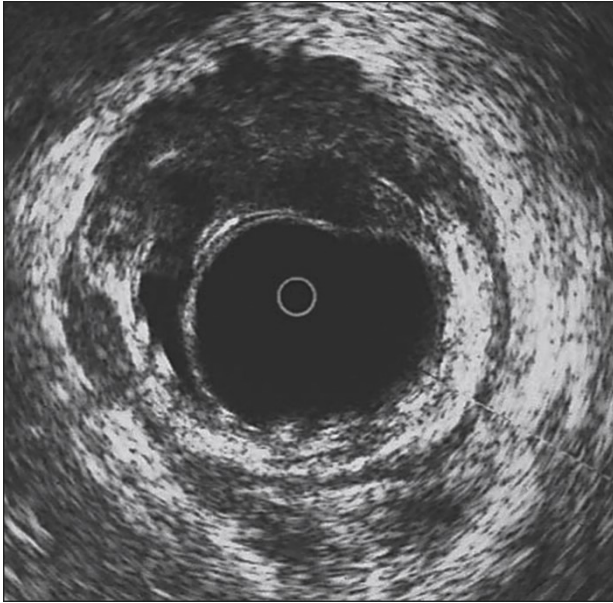
3.5. Ultrazvuk

Ultrazvuk (UZV) široko je dostupna i neinvazivna slikovna dijagnostička metoda koja ne koristi ionizirajuće zračenje te nema poznata štetna djelovanja na organizam. Praktičan je za korištenje, jeftiniji od ostalih slikovnih metoda poput CT-a i MR-a i ne zahtijeva čišćenje crijeva prije pretrage niti rutinsku primjenu kontrasta, zbog čega je vrlo prihvatljiv pacijentima (37). No, potrebno je naglasiti i da je UZV subjektivna slikovna metoda čija se interpretacija vrši u stvarnom vremenu te uvelike ovisi o iskustvu i vještini osobe koja ga radi (9).

Uvođenjem endoskopskog ultrazvuka (EUS) u kliničku praksu proširile su se indikacije za njegovu uporabu u dijagnostici CRC-a i procjeni proširenosti bolesti. EUS je izrazito koristan u procjeni dubine prodora kroz crijevnu stijenku (T), posebice u ranim stadijima (T1 i T2) karcinoma rektuma (37). Magnetnom rezonancijom nije moguće razlikovati navedene stadije, dok EUS to omogućava (27).

UZV se također koristi u procjeni zahvaćenosti retroperitonealnih limfnih čvorova, kao i u preoperativnoj ili intraoperativnoj detekciji jetrenih metastaza CRC-a (9). Intraoperativni ultrazvuk jetre izrazito je koristan jer njegova visoka prostorna rezolucija omogućava prikaz jetrenih metastaza malog promjera koje nisu bile vidljive na preoperativnom CT-u ili MR-u, što može utjecati na opseg kirurškog zahvata i daljnji plan liječenja. Također, obzirom da se ultrazvučna sonda postavlja direktno na jetru reduciran je broj artefakata, a uporabom kontrasta može se dodatno poboljšati diferencijacija metastatskih lezija od normalnog tkiva, što povećava osjetljivost i pozitivnu prediktivnu vrijednost pretrage (37).

Danas postoji mogućnost biopsije subepitelijalnih i ekstraluminalnih lezija suspektnih na rektalni karcinom, kao i minimalno invazivnih intervencija na jetrenim metastazama pod kontrolom ultrazvuka (primjerice termalna ablacija). Isto tako, UZV s naprednim softverskim programima oslikavanja pokazuje obećavajuće rezultate u razlikovanju dobroćudnih i zloćudnih tvorbi debelog crijeva u ranim stadijima. Ove su tehnike još u razvoju i očekuje se njihova šira primjena u budućnosti (37).



Slika 14. Endorektalni ultrazvuk, prikaz karcinoma rektuma s prodorom u perirektalno masno tkivo kroz crijevnu stijenku. Preuzeto od: ResearchGate (38)

4. Zaključak

Karcinom debelog crijeva danas je treći najčešći oblik raka i drugi najčešći uzrok smrti od maligne bolesti diljem svijeta, što ga čini velikim javnozdravstvenim problemom. Rana dijagnostika CRC-a ključna je za dobru prognozu bolesti i izravno utječe na preživljenje bolesnika. Uloga radioloških dijagnostičkih metoda stoga više nije isključivo dijagnostika simptomatskih bolesnika i određivanje proširenosti bolesti, već i detekcija prekanceroznih lezija te rano otkrivanje maligne bolesti. U tome se posebice ističe CT kolonografija, koja se danas koristi kao visokoosjetljiva i visokospecifična metoda probira za CRC jednako vrijedna optičkoj kolonoskopiji. Zbog svoje minimalne invazivnosti, sigurnosti i jednostavnog provođenja (nije potrebna anestezija niti intubacija) vrlo je prihvatljiva pacijentima kao alternativa kolonoskopiji, no njezin je glavni nedostatak izloženost ionizacijskom zračenju tijekom izvođenja pretrage.

Zbog svoje superiornosti u prikazu mekih tkiva, magnetna je rezonancija glavna radiološka metoda za dijagnostiku karcinoma rektuma. Na temelju MR nalaza utvrđuje se opseg planiranog kirurškog liječenja, kao i potreba za neoadjuvatnom kemoradioterapijom te odgovor na primijenjeno liječenje. Glavna prednost MR-a njegova je neškodljivost – metoda ne koristi ionizirajuće zračenje, a magnetska polja koja se koriste pri provođenju pretrage nemaju štetna djelovanja na organizam.

Važnost kompjutorizirane tomografije u dijagnostici tumora debelog crijeva pretežito je u određivanju proširenosti bolesti, odnosno postojanja udaljenih metastaza. Metoda je visokoosjetljiva za detekciju plućnih i jetrenih metastaza većih od 1 cm, a hibridna tehnika PET-CT koja kombinira prikaz morfologije i metaboličke aktivnosti tkiva omogućuje precizniju i raniju detekciju malignih tumorskih tvorbi.

Ultrazvuk je isto tako vrijedna metoda za dokazivanje postojanja jetrenih metastaza. Endorektalni ultrazvuk ključan je za dijagnostiku ranih karcinoma rektuma i određivanje dubine prodora tumora kroz rektalnu stijenku.

Dok je irigografija danas uglavnom opsolentna metoda za dijagnostiku tumora debelog crijeva, sve ostale opisane radiološke dijagnostičke metode važan su i neizostavan dio dijagnostike tumora debelog crijeva, određivanja stadija bolesti i plana liječenja, procjene terapijskog odgovora te praćenja bolesnika nakon provedenog liječenja u svrhu ranog otkrivanja recidiva maligne bolesti.

5. Zahvale

Zahvaljujem svojim roditeljima, bakama, djedovima i ostatku obitelji na svakodnevnoj moralnoj i svakoj drugoj podršci, strpljenju i razumijevanju koje su mi pružali tijekom mog cjelokupnog školovanja, a posebno posljednjih 6 godina.

Zahvaljujem svojim kolegicama i kolegama s fakulteta, uz koje su ponekad teški studentski dani na medicini bili lakši, zabavniji, ispunjeni smijehom i odlascima na kave i u menzu. Zbog njih će mi studentski dani svakako ostati u lijepom sjećanju. Zahvaljujem i svim svojim prijateljima koji nisu s Medicinskog fakulteta, a koji su uvijek imali razumijevanja kad ne bih imala vremena za izlaske, kavu ili kino jer sam morala učiti.

Zahvaljujem svojoj mentorici, izv. prof. prim. dr. sc. Jeleni Popić na savjetima i pomoći prilikom pisanja diplomskog rada. Zahvaljujem i svim onim liječnicima, medicinskim sestrama i drugom osoblju te nastavnicima Medicinskog fakulteta koji su imali volje i želje podijeliti svoje znanje s nama studentima kako bismo bili što bolji liječnici svojim budućim pacijentima.

6. Literatura

1. Aumüller G, Aust G, Engele J, Kirsch J, Maio G, Mayerhofer A, i sur. Duale Reihe Anatomija. 3. izd. Katavić V, Petanjek Z, Vinter I, ur. Zagreb: Medicinska naklada; 2018.
2. Winslow T. Colon Anatomy (with Small Intestine Label) [slika s interneta]. 21.7.2014. [pristupljeno 16.1.2024.]. Dostupno na: <https://visualsonline.cancer.gov/details.cfm?imageid=9686>
3. Mattiuzzi C, Lippi G. Current Cancer Epidemiology. *J Epidemiol Glob Health*. 2019 Dec;9(4):217-222. doi: 10.2991/jegh.k.191008.001
4. Seiwert S, Krušlin B, Kos M, Galešić Ljubanović D, ur. Patologija. 6. izd. Zagreb: Medicinska naklada; 2023.
5. Sullivan BA, Noujaim M, Roper J. Cause, Epidemiology, and Histology of Polyps and Pathways to Colorectal Cancer. *Gastrointest Endosc Clin N Am*. 2022 Apr;32(2):177-194. doi:10.1016/j.giec.2021.12.001
6. Vorko-Jović A, Strnad M, Rudan I, ur. Epidemiologija kroničnih nezaraznih bolesti. Zagreb: Medicinska naklada; 2010.
7. Vrdoljak E, Belac Lovasić I, Kusić Z, Gugić D, Juretić A. Klinička onkologija. 3. izd. Zagreb: Medicinska naklada; 2018.
8. Zhang M, Li X, Zhang Q, Yang J, Liu G. Roles of macrophages on ulcerative colitis and colitis-associated colorectal cancer. *Front Immunol*. 2023 Mar 16;14:1103617. doi: 10.3389/fimmu.2023.1103617
9. Brkljačić B, Vidjak V, ur. Radiologija. Zagreb: Medicinska naklada; 2023.

10. WebPathology. AdenoCA of Colon: Gross [slika s interneta]. [pristupljeno 19.1.2024.]. Dostupno na: <https://www.webpathology.com/image.asp?case=222&n=19>
11. WebPathology. AdenoCA of Colon [slika s interneta]. [pristupljeno 19.1.2024.]. Dostupno na: <https://www.webpathology.com/image.asp?case=222&n=21>
12. Høltedahl K, Borgquist L, Donker GA, Buntinx F, Weller D, Campbell C, i sur. Symptoms and signs of colorectal cancer, with differences between proximal and distal colon cancer: a prospective cohort study of diagnostic accuracy in primary care. BMC Fam Pract. 2021 Jul 8;22(1):148. doi: 10.1186/s12875-021-01452-6
13. American Cancer Society. Surgery for Colon Cancer [internet]. [pristupljeno 29.5.2024.]. Dostupno na: <https://www.cancer.org/cancer/types/colon-rectal-cancer/treating/colon-surgery.html>
14. Digestive Cancers Europe. An illustration of a colectomy with anastomosis [slika s interneta]. [pristupljeno 31.5.2024.]. Dostupno na: <https://digestivecancers.eu/colorectal-treatments-surgery/>
15. American Cancer Society. Surgery for Rectal Cancer [internet]. [pristupljeno 30.5.2024.]. Dostupno na: <https://www.cancer.org/cancer/types/colon-rectal-cancer/treating/rectal-surgery.html>
16. Transanal TME: new standard or fad? - Scientific Figure on ResearchGate. Operations performed using transanal endoscopic approach [slika s interneta]. [pristupljeno 31.5.2024.]. Dostupno na: https://www.researchgate.net/figure/Figure1Operations-performed-using-transanal-endoscopic-approach-a-Local-excision-also_fig1_330696481
17. Ohishi T, Kaneko MK, Yoshida Y, Takashima A, Kato Y, Kawada M. Current Targeted Therapy for Metastatic Colorectal Cancer. Int J Mol Sci. 2023 Jan 15;24(2):1702. doi: 10.3390/ijms24021702

18. Kadari M, Subhan M, Saji Parel N, Krishna PV, Gupta A, Uthayaseelan K, i sur. CT Colonography and Colorectal Carcinoma: Current Trends and Emerging Developments. *Cureus*. 2022 May 11;14(5):e24916. doi: 10.7759/cureus.24916
19. Bryce C, Bucaj M. CT Colonography for Colorectal Cancer Screening. *Am Fam Physician*. 2021 Jan 1;103(1):55-56.
20. Popic J, Tipuric S, Balen I, Mrzljak A. Computed tomography colonography and radiation risk: How low can we go? *World J Gastrointest Endosc*. 2021 Mar 16;13(3):72-81. doi: 10.4253/wjge.v13.i3.72
21. Pooler BD, Kim DH, Lam VP, Burnside ES, Pickhardt PJ. CT Colonography Reporting and Data System (C-RADS): benchmark values from a clinical screening program. *AJR Am J Roentgenol*. 2014 Jun;202(6):1232-7. doi: 10.2214/AJR.13.11272
22. Advances in CT Colonography for Colorectal Cancer Screening and Diagnosis - Scientific Figure on ResearchGate. Sessile polyp [slika s interneta]. [pristupljeno 20.4.2024.]. Dostupno na: https://www.researchgate.net/figure/Sessile-Polyp-Axial-view-A-shows-a-sessile-polyp-in-the-ascending-colon-The-3D_fig1_235786798
23. Advances in CT Colonography for Colorectal Cancer Screening and Diagnosis - Scientific Figure on ResearchGate. Pedunculated polyp [slika s interneta]. [pristupljeno 20.4.2024.]. Dostupno na: https://www.researchgate.net/figure/Pedunculated-Polyp-Axial-view-A-shows-a-large-pedunculated-polyp-with-a-short-stalk_fig2_235786798
24. Advanced Imaging Techniques in Evaluation of Colorectal Cancer - Scientific Figure on ResearchGate. Relapsing CRC in a 67-year-old woman in whom conventional colonoscopy was not feasible [slika s interneta]. [pristupljeno 20.4.2024.]. Dostupno na: https://www.researchgate.net/figure/Relapsing-CRC-in-a-67-year-old-woman-in-whom-conventional-colonoscopy-was-not-feasible_fig6_324664510

25. Li YZ, Wu PH. Conventional radiological strategy of common gastrointestinal neoplasms. *World J Radiol.* 2015 Jan 28;7(1):7-16. doi: 10.4329/wjr.v7.i1.7
26. Rectal endometriosis mimicking neoplasm - Scientific Figure on ResearchGate. Double contrast barium enema showing an apple-core lesion over the upper rectum (arrow) [slika s interneta]. [pristupljeno 8.5.2024.]. Dostupno na: https://www.researchgate.net/figure/Double-contrast-barium-enema-showing-an-apple-core-lesion-over-the-upper-rectum-arrow_fig1_255690996
27. Horvat N, Carlos Tavares Rocha C, Clemente Oliveira B, Petkovska I, Gollub MJ. MRI of Rectal Cancer: Tumor Staging, Imaging Techniques, and Management. *Radiographics.* 2019 Mar-Apr;39(2):367-387. doi: 10.1148/rg.2019180114
28. Fernandes MC, Gollub MJ, Brown G. The importance of MRI for rectal cancer evaluation. *Surg Oncol.* 2022 Aug;43:101739. doi: 10.1016/j.suronc.2022.101739
29. Radiology Assistant. Rectal Cancer MR Staging 3.0 [internet]. [pristupljeno 31.5.2024.]. Dostupno na: <https://radiologyassistant.nl/abdomen/rectum/rectal-cancer-mr-staging-1>
30. Radiology Assistant. A cT1-2 tumor in the distal rectum [slika s interneta]. [pristupljeno 2.6.2024.]. Dostupno na: <https://radiologyassistant.nl/abdomen/rectum/rectal-cancer-mr-staging-1>
31. MRI diagnosis of mesorectal lymph node metastasis in patients with rectal carcinoma. What is the optimal criterion? - Scientific Figure on ResearchGate. Rectal carcinoma and lymph node metastasis on MRI. (stage T3, N1) (T2-weighted imaging, sagittal section) [slika s interneta]. [pristupljeno 16.5.2024.]. Dostupno na: https://www.researchgate.net/figure/Rectal-carcinoma-and-lymph-node-metastasis-on-MRI-stage-T3-N1-T2-weighted-imaging_fig1_7998342

32. Seo N, Kim H, Cho MS, Lim JS. Response Assessment with MRI after Chemoradiotherapy in Rectal Cancer: Current Evidences. Korean J Radiol. 2019 Jul;20(7):1003-1018. doi: 10.3348/kjr.2018.0611
33. Tamandl D, Mang T, Ba-Ssalamah A. Imaging of colorectal cancer - the clue to individualized treatment. Innov Surg Sci. 2018 Mar 13;3(1):3-15. doi: 10.1515/iss-2017-0049
34. Surveillance after curative treatment for colorectal cancer - Scientific Figure on ResearchGate. CT imaging surveillance for the diagnosis of colorectal liver metastases [slika s interneta]. [pristupljeno 20.5.2024.]. Dostupno na: <https://www.researchgate.net/figure/CT-imaging-surveillance-for-the-diagnosis-of-colorectal-liver-metastases-An-axial-fig1-311783960>
35. Shi Y, Wang M, Zhang J, Xiang Z, Li C, Zhang J, Ma X. Tailoring the clinical management of colorectal cancer by ¹⁸F-FDG PET/CT. Front Oncol. 2022 Dec 22;12:1062704. doi: 10.3389/fonc.2022
36. Molecular imaging in management of colorectal metastases by the interventional oncologist - Scientific Figure on ResearchGate. PET-CT for colorectal cancer staging [slika s interneta]. [pristupljeno 21.5.2024.]. Dostupno na: <https://www.researchgate.net/figure/PET-CT-for-colorectal-cancer-staging-70-year-old-man-presenting-with-biopsy-proven-fig1-360172266>
37. Fábíán A, Bor R, Szepes Z. The use of ultrasound in colonic and perianal diseases. Curr Opin Gastroenterol. 2023 Jan 1;39(1):50-56. doi: 10.1097/MOG.0000000000000891
38. Induction Chemoradiation for Rectal Cancer - Scientific Figure on ResearchGate. Endorectal ultrasound illustrating rectal cancer invading beyond the rectal wall into perirectal fat [slika s interneta]. [pristupljeno 21.5.2024.]. Dostupno na: <https://www.researchgate.net/figure/Endorectal-ultrasound-illustrating-rectal-cancer-invading-beyond-the-rectal-wall-into-fig2-6621201>

7. Životopis

Rođena sam 5. srpnja 1999. u Zagrebu. Završila sam Osnovnu školu Trnsko i I. gimnaziju u Zagrebu (program opće gimnazije), obje s odličnim uspjehom. Tijekom osnovnoškolskog obrazovanja sudjelovala sam na Državnim natjecanjima iz geografije 2013. i 2014. i Županijskom natjecanju iz njemačkog jezika 2014. Medicinski fakultet u Zagrebu upisala sam 2018. godine. Tijekom studija bila sam demonstratorica na kolegijima Fizika i biofizika te Histologija i embriologija. Aktivno sam sudjelovala na nekoliko studentskih kongresa s prikazima kliničkih slučajeva (Student Congress of Emergency Medicine u Rijeci, International congress of translational medicine of students and young physicians u Osijeku). U akademskoj godini 2022./2023. dobila sam Dekanovu nagradu za najbolju studenticu pete godine studija medicine. Aktivno govorim engleski i njemački jezik. U slobodno vrijeme šetam sa svojim psom Albom, vozim bicikl i gledam filmove i utrke Svjetskog skijaškog kupa.