

Transplantacija hrvkavičnih stanica

Marić, Antonio

Master's thesis / Diplomski rad

2024

Degree Grantor / Ustanova koja je dodijelila akademski / stručni stupanj: **University of Zagreb, School of Medicine / Sveučilište u Zagrebu, Medicinski fakultet**

Permanent link / Trajna poveznica: <https://um.nsk.hr/um:nbn:hr:105:702824>

Rights / Prava: [In copyright](#)/[Zaštićeno autorskim pravom.](#)

Download date / Datum preuzimanja: **2024-10-06**



Repository / Repozitorij:

[Dr Med - University of Zagreb School of Medicine Digital Repository](#)



SVEUČILIŠTE U ZAGREBU

MEDICINSKI FAKULTET

Antonio Marić

Transplantacija hrskavičnih stanica

DIPLOMSKI RAD



Zagreb, 2024.

Ovaj diplomski rad izrađen je na Zavodu za ortopediju Kliničkog bolničkog centra Zagreb i Medicinskog fakulteta Sveučilišta u Zagrebu pod vodstvom mentora prof. dr. sc. Mislava Jelića i predan je na ocjenu u akademskoj godini 2023./2024.

POPIS KRATICA

- ACI - autologna implantacija hondrocita (engl. autologous chondrocyte implantation)
- ACT - autologna transplantacija hondrocita (engl. autologous chondrocyte transplantation)
- BMI - indeks tjelesne mase (engl. body mass index)
- CAIS - implantacija hrskavičnog autografta (engl. cartilage autograft transfer system)
- CCI - karakterizirana hondrocitna implantacija (engl. characterized chondrocyte implantation)
- CPM - kontinuirani pasivni pokret (engl. continuous passive motion)
- CT - kompjutorizirana tomografija
- EQ-VAS - EuroQol Visual Analogue Scale
- FSA - French Society of Arthroscopy
- ICRS - International Cartilage Regeneration & Joint Preservation Society
- IKDC - International Knee Documentation Committee
- IL - interleukin
- MACI - matriksom inducirana autologna implantacija hondrocita (engl. matrix-induced autologous chondrocyte implantation)
- MR - magnetska rezonancija
- RTG - rendgenogram
- OAT - transplantacija osteohondralnog alografta (engl. osteochondral allograft transplantation)
- OATS - transfer osteohondralnog autografta (engl. osteochondral autograft transfer system)
- PROM - pasivni opseg pokreta (engl. passive range of motion)
- ROM - opseg pokreta (engl. range of motion)
- TNF - faktor nekroze tumora (engl. tumor necrosis factor)

SADRŽAJ

SAŽETAK

SUMMARY

1. UVOD	1
2. HRSKAVIČNE STANICE I ZGLOBNA HRSKAVICA	2
2.1. STRUKTURA I FUNKCIJA HRSKAVIČNIH STANICA	2
2.2. STRUKTURA I FUNKCIJA ZGLOBNE HRSKAVICE	3
3. OŠTEĆENJE ZGLOBNE HRSKAVICE	4
3.1. MEHANIZMI OŠTEĆENJA ZGLOBNE HRSKAVICE	4
3.2. KLASIFIKACIJA OŠTEĆENJA ZGLOBNE HRSKAVICE	5
4. KLINIČKA SLIKA I DIJAGNOSTIKA OŠTEĆENJA	6
ZGLOBNE HRSKAVICE	6
5. METODE LIJEČENJE OŠTEĆENJA ZGLOBNE HRSKAVICE	7
6. TRANSPLANTACIJA HRSKAVIČNIH STANICA	11
6.1. INDIKACIJE I KONTRAINDIKACIJE	11
6.2. TEMELJNI KONCEPT	12
6.3. ACT GENERACIJE	14
6.3.1. PRVA GENERACIJA	14
6.3.3. TREĆA GENERACIJA	17
6.3.4. ČETVRTA GENERACIJA	18
6.4. POSTOPERATIVNE KOMPLIKACIJE	19
6.5. POSTOPERATIVNA REHABILITACIJA	21
6.6. REZULTATI OPERACIJE	23
7. ZAKLJUČAK	27
8. ZAHVALE	28
9. LITERATURA	29
10. ŽIVOTOPIS	33

SAŽETAK

Transplantacija hrskavičnih stanica

Antonio Marić

Hrskavične stanice (hondrociti) odgovorne su za održavanje i popravak zglobne hrskavice čime igraju ključnu ulogu u zdravlju zglobova. Zglobna hrskavica specijalizirano je tkivo koje prekriva klizne površine sinovijalnih zglobova pri čemu osigurava glatku, podmazanu površinu za artikulaciju i olakšava prijenos opterećenja. Ne sadrži krvne žile, živce ni limfne žile te posljedično tome ima ograničen kapacitet za cijeljenje i reparaciju. Liječenje oštećenja zglobne hrskavice predstavlja jedan od najvećih izazova suvremene ortopedije. Među naprednim terapijskim metodama razvijenim za liječenje ovih oštećenja ističe se i autologna transplantacija hondrocita (ACT) koja se koristi za liječenje fokalnih oštećenja hrskavice visokoga stupnja. Temeljni koncept ove metode uključuje uzimanje zdravih pacijentovih hondrocita iz manje nosivih dijelova zglobova, umnožavanje tih stanica *in vitro*, a zatim njihova ponovna implantacija u oštećeno područje. Cilj ACT-a je regeneracija hrskavice i povratak normalne funkcije zgloba. ACT je obično dvofazni operativni zahvat, pri čemu se tijekom prve faze uzimaju hondrociti, a tijekom druge faze se kultivirane stanice implantiraju u oštećeno područje, no postoje razvijeni i jednofazni operativni zahvati. Razvojem tehnologije, ACT je prošao kroz nekoliko generacija modifikacija. Ove modifikacije prate najnovije trendove u transplantaciji stanica i znanosti o biomaterijalima. Danas se raspravlja o mogućnosti razvoja pete generacije operacija koja bi uključivala 3D printane stanične alternative, što dodatno naglašava potencijal i napredak ove metode. Upotreba pacijentovih vlastitih stanica predstavlja značajnu prednost ove metode jer je rizik od imunoloških reakcija i odbacivanja značajno smanjen. Potrebno je naglasiti da ova metoda sa sobom nosi i neke nedostatke, kao što su složenost procedure i visoki troškovi čime se smanjuje dostupnost ove metode. Brojni klinički rezultati i istraživanja pokazuju da je ACT uspješna i sigurna procedura s relativno niskim stopama komplikacija.

Ključne riječi: hondrociti, regeneracija hrskavice, transplantacija hrskavičnih stanica

SUMMARY

Chondrocyte transplantation

Antonio Marić

Cartilage cells (chondrocytes) are responsible for the maintenance and repair of articular cartilage, playing a crucial role in joint health. Articular cartilage is a specialized tissue that covers the sliding surfaces of synovial joints, providing a smooth, lubricated surface for articulation and facilitating load transmission. It is devoid of blood vessels, nerves, and lymphatic vessels, which consequently limits its capacity for healing and repair. Treating articular cartilage damage is one of the greatest challenges in modern orthopedics. Among the advanced therapeutic methods developed to address these injuries, Autologous Chondrocyte Transplantation (ACT) stands out for treating high-grade focal cartilage defects. The fundamental concept of this method involves harvesting healthy chondrocytes from less weight-bearing areas of the patient's joints, expanding these cells in vitro, and then re-implanting them into the damaged area. The goal of ACT is to regenerate cartilage and restore normal joint function. ACT is typically a two-stage surgical procedure, where the first stage involves harvesting chondrocytes, and the second stage involves implanting the cultured cells into the damaged area, although one-stage procedures have also been developed. With advancements in technology, ACT has undergone several generations of modifications. These modifications align with the latest trends in cell transplantation and biomaterials science. Currently, there is discussion about the possibility of developing a fifth generation of procedures that would include 3D-printed cell alternatives, further highlighting the potential and progress of this method. The use of the patient's own cells is a significant advantage of this method, as it considerably reduces the risk of immunological reactions and rejection. However, it is important to note that this method also carries certain drawbacks, such as procedural complexity and high costs, which limit its accessibility. Numerous clinical results and studies indicate that ACT is a successful and safe procedure with relatively low complication rates.

Key words: chondrocytes, cartilage regeneration, chondrocyte transplantation

1. UVOD

Transplantacija hrskavičnih stanica stručno se u literaturi naziva autologna transplantacija hondrocita (ACT) ili autologna implantacija hondrocita (ACI) (1). Prva autologna transplantacija hondrocita izvedena je u Göteborgu u Švedskoj 1987.godine od strane Brittberga i suradnika, a njihova prva kohorta slučajeva s kontrolnom biopsijom objavljena je 1994.godine (2). ACT predstavlja napredni kirurški postupak koji se koristi za popravak oštećenja zglobne hrskavice, posebno u koljenu. Tehnika uključuje transplantaciju pacijentovih vlastitih zdravih hrskavičnih stanica (hondrocita) u oštećeno područje s ciljem poticanja regeneracije i stvaranja novog hrskavičnog tkiva te popravka oštećenoga područja, čime se poboljšava funkcija i smanjuje bol. Rizik od imunoloških reakcija i odbacivanja značajno je smanjen jer se upotrebljavaju pacijentove vlastite stanice. Razmatra se za osobe s većim oštećenjima hrskavice ili kada druge metode liječenja nisu bile učinkovite (3).

Cilj ovoga preglednog rada je sažeto obuhvatiti i prikazati dosadašnje spoznaje o transplantaciji hrskavičnih stanica.

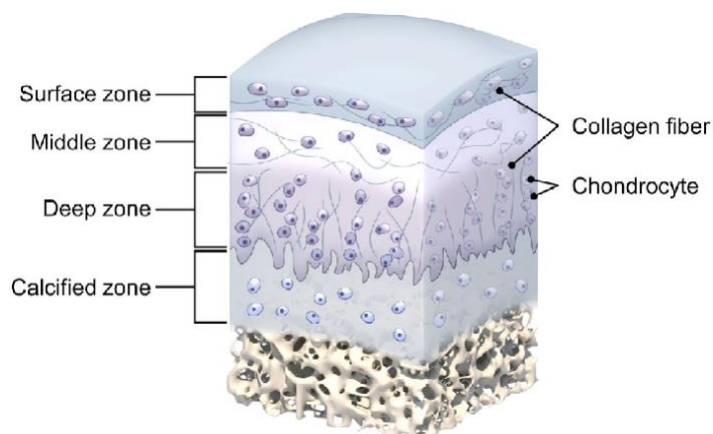
2. HRSKAVIČNE STANICE I ZGLOBNA HRSKAVICA

2.1. STRUKTURA I FUNKCIJA HRSKAVIČNIH STANICA

Hrskavične stanice (hondrociti) jedini su tip stanica u zreom hrskavičnom tkivu odgovorne za održavanje normalne funkcije zglobne hrskavice (4,5). Mehaničke sile unutar zglobne hrskavice određuju različite vrste ponašanja hondrocita uključujući adheziju, migraciju, signalne putove i fenotip (5). Hondrociti su visoko specijalizirane, metabolički aktivne stanice koje imaju jedinstvenu ulogu u razvoju, održavanju i popravku komponenti hrskavičnog ekstracelularnog matriksa koji je posebno obogaćen kolagenom tipa II i proteoglikanima koji tvore mreže (sadrže hijaluronsku kiselinu, glikozaminoglikane, hondroitin sulfat, vlakna, laminin i fibronektin). Potječu iz mezenhimalnih matičnih stanica i čine svega oko 1-5% ukupnog volumena zglobne hrskavice (6–8). Karakterizirani su prisutnošću primarne cilije, kratkog dodatka bogatog mikrotubulima, za koji se smatra da ima važnu ulogu kao mehanosenzor. Općenito, molekule stanične adhezije, elementi citoskeleta, proteinski receptori matriksa, integrini, primarna cilija i mehanički aktivirani ionski kanali prepoznati su kao mehanosenzori odgovorni za mehaničko ponašanje hondrocita (8). Ultrastruktura hondrocita karakterizirana je obilnim hrapavim endoplazmatskim retikulumom, dobro razvijenim Golgijevim kompleksom, uz manje količine glikogena i kapljica lipida. Sadrže malo mitohondrija i stoga koriste proces glikolize za dobivanje energije, a prehranjuju se difuzijom kroz matriks (4,9). Hondrociti se razlikuju po obliku, broju i veličini ovisno o anatomskim regijama zglobne hrskavice. Oni koji su smješteni u površinskim zonama su spljošteniji, manji i imaju veću gustoću u odnosu na one koji su smješteni u dubljim zonama (6). S rastom hrskavice stanice postupno prelaze u dublje zone hrskavice. Stanice se dijele i postupno stvaraju staničnu masu od 2-8 stanica koja se naziva homologna stanična masa (4). Hondrociti imaju ograničen potencijal za replikaciju, a njihovo preživljavanje ovisi o optimalnom kemijskom i mehaničkom okruženju. Okolni izvanstanični matriks štiti ih od potencijalno štetnih biomehaničkih sila (6). Glavna funkcija hondrocita je regulacija nastanka, rasta, popravka i remodeliranja zglobne hrskavice preko utjecaja na ravnotežu između anaboličkih i kataboličkih procesa zglobnog ekstracelularnog matriksa (4,8).

2.2. STRUKTURA I FUNKCIJA ZGLOBNE HRSKAVICE

Zglobna hrskavica visoko je specijalizirano vezivno tkivo diartrodijalnih zglobova (6). Ona zapravo predstavlja posebnu vrstu hijaline hrskavice koja prekriva klizne površine sinovijalnih zglobova (9). Zglobna hrskavica debljine je od 2 do 4 milimetra i ne sadrži krvne žile, živce ni limfne žile te ima ograničen kapacitet za cijeljenje i reparaciju. Prehrana zglobne hrskavice odvija se difuzijom iz sinovijalne tekućine (6). Na svojoj bazi omeđena je subhondralnom koštanom pločom koja ima nepravilnu površinu na koju je pričvršćena zglobna hrskavica (10). Građena je od gustog izvanstaničnog matriksa s rijetkom raspodjelom visoko specijaliziranih hrskavičnih stanica koje se nazivaju hondrociti. Izvanstanični matriks u većem se dijelu sastoji od vode (65-80%), kolagena (10-20%) i proteoglikana (10-20%), s lipidima, fosfolipidima, nekolagenskim proteinima i proteoglikanima prisutnim u manjim količinama. Zajedno, ove komponente imaju ključnu ulogu u zadržavanju vode unutar izvanstaničnog matriksa što je neophodno u održavanju mehaničkih svojstava (6,9). Ultrastruktura zglobne hrskavice karakterizirana je s četiri morfološke zone, od vrha do dna: površinska, prijelazna ili srednja, duboka ili radijalna i zona kalcificirane hrskavice. Svaka zona sastoji se od tri regije: pericelularna, teritorijalna i interteritorijalna regija (9). Glavne funkcije zglobne hrskavice su osiguravanje glatke, podmazane površine za artikulaciju, olakšanje prijenosa opterećenja s niskim koeficijentom trenja i smanjivanje pritiska na subhondralnu kost (6,9).



Slika 1. Struktura zglobne hrskavice. Prema: Yu i suradnici (2023) (11). Preuzeto s web stranice: <https://onlinelibrary.wiley.com/doi/full/10.1002/anbr.202200114>

3. OŠTEĆENJE ZGLOBNE HRSKAVICE

3.1. MEHANIZMI OŠTEĆENJA ZGLOBNE HRSKAVICE

Zglobna hrskavica ima ograničen kapacitet za cijeljenje i reparaciju, stoga je maksimalno očuvanje njene strukture i funkcije najvažnije za zdravlje zglobova. Oštećenje zglobne hrskavice prepoznato je kao vrlo važan uzrok mišićno-koštanih morbiditeta. Jedinstvena i složena struktura zglobne hrskavice čini liječenje i obnavljanje oštećenja vrlo izazovnim za pacijente, kirurge i fizikalne terapeute (6). Eksperimentalni radovi pokazali su da prekomjerno opterećenje zglobova i tupa trauma izlažu zglobnu hrskavicu silama smicanja i intenzivnoj kompresiji. Te sile mogu oštetiti hrskavični matriks i stanice, mijenjajući mehanička svojstva hrskavice bez vidljivih oštećenja tkiva. Budući da hrskavica nema krvnih žila, samo oštećenje hrskavice ne uzrokuje upalu, međutim ako ozljeda uz hrskavicu ošteti i subhondralnu kost, oštećenje koštanih krvnih žila uzrokuje upalu i pokreće proces cijeljenja prijeloma. Ugrušak i reparacijsko tkivo iz subhondralne kosti mogu ispuniti defekte zglobne hrskavice (12). Morfološke studije zglobne hrskavice pokazuju histološke odgovore na mehaničke zahtjeve. Promjene u staničnim zahtjevima potiču izmijenjene stanične odgovore koji utječu na sintezu kolagena i matriksa hrskavice. S obzirom na patofiziologiju koljena, to znači da iznenadno povećani zahtjevi mogu uzrokovati dekompenzaciju, stoga je terapijski cilj zglobnoj hrskavici uvijek dati dovoljno vremena za prilagodbu (13).

Ozljede zglobne hrskavice mogu nastati kao posljedica ponavljajućih udaraca, traume ili progresivne mehaničke degeneracije uslijed različitih događaja ili aktivnosti te se manifestiraju na različite načine (14).

Općenito, ozljede hrskavice mogu se podijeliti u dvije široke kategorije:

1. Direktna mehanička trauma matriksa, bez oštećenja stanica: u ovoj situaciji, ako gubitak komponenti matriksa ne premašuje sposobnost hondrocita da sintetiziraju nove molekule proteoglikana, hrskavica će se obnoviti.
2. Mehanička destrukcija matriksa i stanica, uslijed tupe ili penetrantne traume: ovo je najčešće viđena situacija u kliničkoj praksi, a rezultati obnove hrskavice ovise o nekoliko čimbenika kao što su dubina defekta, veličina defekta, dob, vrsta traume i mehaničke nepravilnosti zgloba (9).

3.2. KLASIFIKACIJA OŠTEĆENJA ZGLOBNE HRKAVICE

Klasifikacija oštećenja zglobne hrskavice od vrlo je velike kliničke važnosti jer pomaže u određivanju odgovarajuće metode liječenja (15). Postoji nekoliko klasifikacija koje su u upotrebi. Određene klasifikacije koriste se za oštećenja hrskavice na pojedinim zglobovima, kao što su koljeno (modificirana Collinsova klasifikacija i French Society of Arthroscopy [FSA] klasifikacija) ili kuk (Beckova klasifikacija i Konanova klasifikacija) (16). Danas se za klasifikaciju oštećenja zglobne hrskavice najčešće koriste dvije klasifikacije: Outerbridge klasifikacija i International Cartilage Regeneration & Joint Preservation Society (ICRS) klasifikacija.

Outerbridge klasifikacija dijeli oštećenja zglobne hrskavice na temelju direktnog prikaza zglobne šupljine putem artroskopije ili otvorenog pristupa na stupnjeve 0-IV:

Stupanj 0 - zdrava zglobna hrskavica

Stupanj I - omekšanje i otekline zglobne hrskavice

Stupanj II - fragmentacija i napuknuće promjera manjeg od 1,25 cm

Stupanj III - fragmentacija i napuknuće promjera većeg od 1,25 cm

Stupanj IV - erozija zglobne hrskavice do subhondralne kosti (16,17)

ICRS klasifikacija dijeli oštećenja zglobne hrskavice na temelju dubine oštećenja na stupnjeve 0-IV:

Stupanj 0 - zdrava zglobna hrskavica

Stupanj I - površinsko oštećenje

Stupanj II - oštećenje koje zahvaća manje od 50% debljine zglobne hrskavice

Stupanj III - oštećenje koje zahvaća više od 50% debljine zglobne hrskavice

Stupanj IV - oštećenje koje zahvaća subhondralnu kost (17)

4. KLINIČKA SLIKA I DIJAGNOSTIKA OŠTEĆENJA

ZGLOBNE HRSKAVICE

U pacijenata s oštećenjem zglobne hrskavice prijeko je potrebna detaljna anamneza, fizikalni pregled, radiološke pretrage i artroskopija prije liječenja samoga oštećenja kako bismo bili sigurni da su bolesnikovi simptomi povezani s navedenim oštećenjem. Ishodi liječenja usko su povezani s odgovarajućim odabirom pacijenata i indikacijama za liječenje. Početna evaluacija oštećenja zglobne hrskavice ključna je za postizanje optimalnih rezultata liječenja kod svakoga pacijenta (18,19). Zanimljivo je da se znakovi oštećenja zglobne hrskavice nalaze u dvije trećine pacijenata koji se podvrgavaju artroskopiji koljena, što govori o vrlo visokoj učestalosti ove vrste oštećenja (20).

Oštećenje zglobne hrskavice klinički se očituje bolovima povezanim s aktivnošću, oticanjem i funkcionalnim oštećenjem zahvaćenoga zgloba (20,21).

Za dijagnostičku procjenu i planiranje kirurškog zahvata koristimo radiološke pretrage kao što su kompjutorizirana tomografija (CT) artrogram, magnetska rezonancija (MR) i rendgenogram (RTG). U nekim centrima CT artrogram se koristi za procjenu integriteta hrskavice, no glavni nedostatak CT-a izloženost je ionizirajućem zračenju, stoga je potrebno vrlo dobro odvagati potencijalne koristi ili rizike za pacijenta. MR je radiološka metoda izbora za oštećenja zglobne hrskavice. Današnji moderni MR uređaji omogućuju izvrsnu vizualizaciju svih površina hrskavice. Iako je sama hrskavica slabo vidljiva na rentgenogramu, može se koristiti za prepoznavanje nekih stanja povezanih s bolešću. Takav primjer je osteoartritis čiji su mogući znakovi na rendgenogramu sljedeći: osteofiti, suženje zglobnog prostora, subhondralna pseudocistična sklerotična područja i promijenjeni oblik koštanih vrhova. Artroskopija predstavlja zlatni standard za dijagnozu oštećenja zglobne hrskavice zbog mogućnosti direktne vizualizacije i određivanja stupnja oštećenja (19,22).

5. METODE LIJEČENJE OŠTEĆENJA ZGLOBNE HRŠKAVICE

Liječenje oštećenja zglobne hrskavice predstavlja jedan od najvećih izazova suvremene ortopedije. Postoje 3 glavna cilja koja treba postići prilikom liječenja oštećenja, a to su: ponovno uspostavljanje zglobne pokretljivosti, ublažavanje boli i eliminacija ili odgađanje pojave osteoartritisa. Liječenje može biti konzervativno ili operacijsko (23). Konzervativne metode liječenja često se primjenjuju i obično se smatraju prvom linijom liječenja. Kod dugotrajnih simptomatskih ili većih zglobnih ozljeda, operacijsko liječenje često može osigurati značajno poboljšanje funkcionalne sposobnosti i simptoma (17). Liječenje oštećenja ovisi o izboru pacijenta, dnevnim i sportskim aktivnostima, dobi, etiologiji, stupnju i kvaliteti lezija.

Cilj konzervativnog liječenja je smanjiti simptome, a ne popraviti oštećenje. Njega razmatramo u blagim simptomatskim slučajevima ili u slučajevima s malim oštećenjima gdje bi operacijsko liječenje moglo donijeti veći rizik nego korist. Konzervativne metode liječenja uključuju farmakološku terapiju, uz upotrebu lijekova kao što su nesteroidni antireumatici, analgetici i hormoni (estrogen, hormon rasta), gubitak tjelesne težine, odmor, upotrebu leda, istežanje, fizikalnu terapiju, intraartikularne injekcije kortikosteroida, ali i neka hondroprotektivna sredstva kao što su glukozamin i hondroitin sulfat. Do sada ne postoje nikakvi dokazi o strukturnom poboljšanju oštećenja s primjenom ovih konzervativnih metoda liječenja (24).

Prilikom razmatranja opcija operacijskoga liječenja, pacijenti općenito preferiraju minimalno invazivne kirurške postupke, ambulantno provođenje postupaka, lokalnu anesteziju, rani povratak svakodnevnim aktivnostima i hobijima, uz minimalnu mogućnost komplikacija (14). Operacijsko liječenje uključuje različite modalitete liječenja koje općenito možemo svrstati u tri kategorije, a to su: palijativna (artroskopska lavaža i debridman), reparativna (mikrofrakture i subhondralno bušenje) i restauracijska (autologna transplantacija hondrocita [ACT], transfer osteohondralnog autografta [OATS] i transplantacija osteohondralnog alografta [OAT]) (25).

Odgovarajući modalitet liječenja odabire se na temelju veličine lezije, odnosno oštećenja zglobne hrskavice kao što će biti prikazano u tablici 1.

Tablica 1. Operacijske opcije liječenja na temelju veličine oštećenja zglobne hrskavice (17,26).

Velčina oštećenja	Operacijska opcija
$\leq 1.0 \text{ cm}^2$	Opservacija Debridman Mikrofrakture Transfer osteohondralnog autografta
1.0-2.0 cm^2	Debridman Mikrofrakture Transfer osteohondralnog autografta
2.0-3.5 cm^2	Transplantacija osteohondralnog alografta Autologna transplantacija hondrocita
3.5-10.0 cm^2	Autologna transplantacija hondrocita
$>10 \text{ cm}^2$	Transplantacija osteohondralnog alografta
Više oštećenja (2 ili 3)	Autologna transplantacija hondrocita

Artroskopska lavaža metoda je koja se koristi za ublažavanje bolova u zglobovima ispiranjem zgloba tijekom artroskopije. Prekomjerni rast nadražene sinovijalne membrane može dovesti do oslobađanja upalnih medijatora, točnije destruktivnih enzima i citokina (kao što su IL-1 i 2, TNF- α) u zglobni prostor uzrokujući oticanje i bol u zglobu. Lavažom uklanjamo, odnosno ispiremo oslobođene upalne medijatore, ostatke kolagena i odlomljenu hrskavicu (24,27).

Debridman hrskavice (hondroplastika) metoda je koja služi za uklanjanje debrisa koji je nastao kao posljedica oštećenja zgloba. Uključuje uklanjanje rubova i fragmenata hrskavice, osteofita, suvišne sinovije koji uzrokuju mehaničko oštećenje. Obično se izvodi mehaničkim

instrumentima, međutim mogu se koristiti i druge metode poput elektrokauterizacije, lasera ili radiofrekvencije (28).

Mikrofrakture predstavljaju metodu popravka zglobne hrskavice u kojoj se prave sitni prijelomi udaljeni 2-4 milimetra jedan od drugoga kako bi se izazvalo krvarenje u subhondralnoj kosti. Ova kontrolirana perforacija omogućava efluks pluripotentnih matičnih stanica i faktora rasta u hondralnu leziju. Oslobođeni elementi stimuliraju proizvodnju fibrinskog superugruška, koji omogućuje diferencijaciju stanica u fibrohondrocite. Nastaje reparativna vlaknasta hrskavica koja sadrži više kolagena i manje proteoglikana u usporedbi s hijalinom hrskavicom. Sastoji se od više kolagena tipa I, nego kolagena tipa II, koji ima manju čvrstoću, elastičnost i otpornost na trošenje u usporedbi s kolagenom tipa II. Posljedično tome, fibrokartilaginozni popravak na kraju rezultira ponovnim oštećenjem pod opetovanim mehaničkim stresom. Iz navedenih razloga poboljšanje funkcije kod ove tehnike relativno je kratkotrajno (26,29).

Subhondralno bušenje metoda je u kojoj se nakon odstranjenja rubova lezije do zaokruženoga kratera, subhondralna kost buši svrdlom kroz trabekularnu kost. Krv perfundira u defekt stvarajući krvni ugrušak i inicirajući popravak defekta. Oporavljena hrskavica mješavina je hijaline i fibrokartilaginozne hrskavice (24).

Autologna transplantacija hondrocita (ACT) dvofazna je metoda temeljena na stanicama. Prva faza uključuje artroskopsko uzimanje hondrocita, nakon čega slijedi uzgoj stanica tijekom otprilike 6 tjedana. Druga faza uključuje transplantaciju uzgojenih stanica otvorenom kirurgijom. Mjesto lezije očisti se i prekrije periostalnim režnjem uzetim s tibije ili femura. Ovaj periostalni pokrov zatim se s pomoću fibrinskog ljepila pričvrsti na rubu defekta, a uzgojene stanice ubrizgavaju se na mjesto defekta ispod ovoga pokrova (28).

Transfer osteohondralnog autografta (OATS) jednofazna je metoda prikupljanja pacijentovih vlastitih cilindričnih osteoartikularnih čepova zdrave zglobne hrskavice i subhondralne kosti s područja koja su pod manjim opterećenjem i transplantacije istih na simptomatski defekt. Izvodi se i otvoreno i artroskopski. Svako oštećeno područje prvo se očisti do zdravih rubova, a zatim se mjeri kako bi se odredila potrebna veličina i broj čepova. Transplantirani graftovi brzo se ugrađuju kako bi se dobila obnovljena površina održive, zrele hijaline hrskavice. Donorska mjesta prirodno zacjeljuju s trabekularnom kosti i prekrivajućom fibrokartilaginoznom hrskavicom (17).

Transplantacija osteohondralnog alografta (OAT) metoda je vrlo slična OATS metodi, samo što se uzima tkivo koje se dobiva od kadavera donora, a ne vlastito pacijentovo tkivo. Postoje dva tipa alografta na temelju uključivanja subhondralne kosti, a to su: tip ljuske, koji uključuje <1 cm subhondralne kosti, i duboki tip, koji uključuje dublje slojeve subhondralne kosti. Također, na temelju metode očuvanja grafta postoje tri tipa alografta, a to su: svježi alografti, krioprezervirani smrznuti alografti i svježi smrznuti alografti, svaki s vlastitim prednostima i nedostacima u pogledu rizika od imunološkoga odbacivanja i prijenosa bolesti (26).

Važno je naglasiti da se OATS metoda koristi za manja oštećenja zglobne hrskavice (<2 cm²), dok se OAT metoda može koristiti i za oštećenja zglobne hrskavice koja su veća od 10 cm² (26).

6. TRANSPLANTACIJA HRSKAVIČNIH STANICA

6.1. INDIKACIJE I KONTRAINDIKACIJE

Indikacije i kontraindikacije za transplantaciju hrskavičnih stanica, odnosno autolognu transplantaciju hondrocita bit će prikazane u tablici 2.

Tablica 2. Indikacije i kontraindikacije za ACT (30).

Indikacije	Kontraindikacije
Simptomatski fokalni hondralni i osteohondralni defekti	Gubitak više od 50% debljine hrskavice (suženje zglobnog prostora)
Outerbridge stupanj III ili IV defekata većih od 2 cm ² na femuru, trohleji ili pateli	Uznapredovali osteoartritis
Dob od 13 do 55 godina, iako se stariji pacijenti s lokaliziranim oštećenjem također mogu liječiti ACT-om	Neizliječeni septički artritis ili liječenje septičkog artritisa unutar posljednjih 12 mjeseci
Pacijentova spremnost i sposobnost pridržavanja postoperativne rehabilitacije	Priljubljena („kissing“) oštećenja
Defekti kod kojih su drugi tretmani bili neuspješni	Trenutno aktivni pušački status
	Pretilost (BMI \geq 35 kg/m ²)
	Kronična uporaba narkotika
	Pacijentova nesuradljivost
	Dob>55 godina (relativna kontraindikacija)
	Alergija na kolagen

6.2. TEMELJNI KONCEPT

Koncept operacije ACT-a temelji se na postupku koji se odvija u tri koraka: hondrociti se izoliraju iz male biopsije hijaline hrskavice, umnažaju se u in vitro procesu te se nakon umnažanja implantiraju na mjesto defekta. Primarni cilj početne in vitro kulture hondrocitnih stanica povećati je broj stanica kako bi se osigurao dovoljan broj za ispunjavanje defekta zglobne hrskavice. Da bi se to postiglo, hondrociti se izoliraju iz malih uzoraka hrskavice artroskopski uzetih s manje nosivog dijela ozlijeđenoga zgloba. Ekstracelularni matriks uklanja se enzimskom digestijom, a stanice se zatim proširuju u jednoslojnoj kulturi. Nakon što se dobije dovoljan broj stanica, hondrociti se ugrađuju u defekt hrskavice (31). Nakon implantacije, stanice počinju proizvoditi matriks hrskavice koji postupno popunjava defekt hrskavice, što je slično mezenhimalnoj kondenzaciji koja se događa tijekom formiranja udova (32).

Prvi korak: Biopsija hrskavice

U početnoj intervenciji izvodi se artroskopija zahvaćenoga zgloba. Pregledava se defekt hrskavice i odlučuje je li transplantacija stanica moguća ili indicirana. Zatim se uzima zdrava hijalina hrskavica iz nenosivog dijela zgloba (150-300 mg) i biopsija se prenosi u posebnu hranjivu otopinu u sterilnu transportnu posudu.

Drugi korak: Kultivacija hondrocita

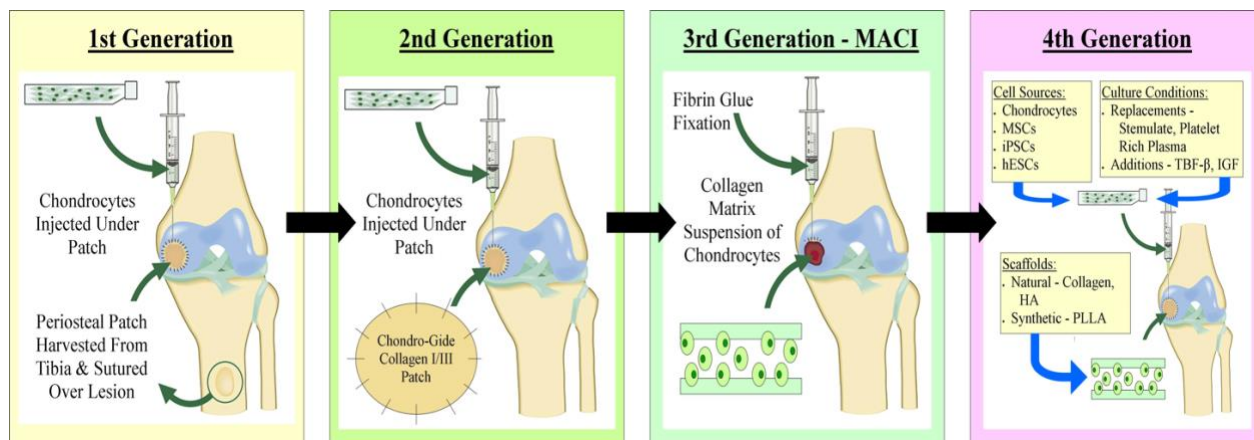
In vitro proces provodi se u uvjetima laminarnog protoka zraka u certificiranim laboratorijima. Hondrociti se oslobađaju iz biopsije enzimskom digestijom ekstracelularnog matriksa i umnažaju korištenjem standardiziranih tehnika stanične kulture. Nakon postizanja definiranog broja stanica, proizvodi se suspenzija stanica ili se stanice prenose na trodimenzionalni biomaterijal koji koristi kao nosač stanica.

Treći korak: Implantacija stanica

Implantacija kultiviranih stanica obično zahtijeva artrotomiju zgloba praćenu pažljivom preparacijom defekta hrskavice do intaktne susjedne hrskavice bez oštećenja subhondralne koštane ploče. Hondrociti se implantiraju kao suspenzija stanica ispod periostalnog režnja ili kao konstrukcija nosača stanica (31).

Važno je napomenuti da brojni autori preferiraju podjelu ovoga postupka u dva koraka, odnosno dvije faze. U tome slučaju, prvi korak odnosi se na „žetvu“ hondrocita koja uključuje i biopsiju i kultivaciju hondrocita, a drugi korak odnosi se na implantaciju hondrocita (33).

Autologna transplantacija hondrocita (ACT), također poznata i kao autologna implantacija hondrocita (ACI), predstavlja tehniku popravka zglobne hrskavice temeljene na stanicama, pri kojoj se transplantirani hondrociti koriste za omogućavanje novoga razvoja zglobne hijaline hrskavice. S vremenom je originalna tehnika dodatno razvijena, prateći trenutne koncepte i najnovije trendove u transplantaciji stanica i znanosti o biomaterijalima. Ove modifikacije ACT tehnike poznate su kao „ACT generacije“ (34). Zanimljivo je napomenuti, da uz četiri postojeće generacije, neki autori poput Brittberga, već govore o razvoju pete generacije operacije koja bi trebala uključivati 3D printane stanične alternative (35).



Slika 2. ACT generacije. Prema: Davies i suradnici (2019) (36). Preuzeto s web stranice: <https://www.mdpi.com/2306-5354/6/1/22>

6.3. ACT GENERACIJE

6.3.1. PRVA GENERACIJA

Klasičnu ACT metodu opisali su Brittberg i suradnici kao prvu generaciju tehnike transplantacije hrskavičnih stanica za popravak oštećenja hrskavice, temeljenu na implantaciji suspenzije kultiviranih autolognih hondrocita ispod periostalnog pokrova (31). Tehniku karakterizira kombinacija dvaju hondrogenih faktora: implantirane suspenzije hondrocita i kambijalnih stanica periosta. Brittberg i suradnici predložili su teoriju da periost ima dvostruku hondrogenu ulogu, izlučujući značajne količine IL-6, IL-8 i TGF- β kako bi potaknuo rast klonova hondrocita i periostalnu hondrogenezu, te da s matriksom proizvedenim od implantiranih hondrocita može razviti hrskavičasti izgled (37). Budući da se u ovoj izvornoj metodi koristi periostalni režanj, također je poznata pod akronimom PACI (34).

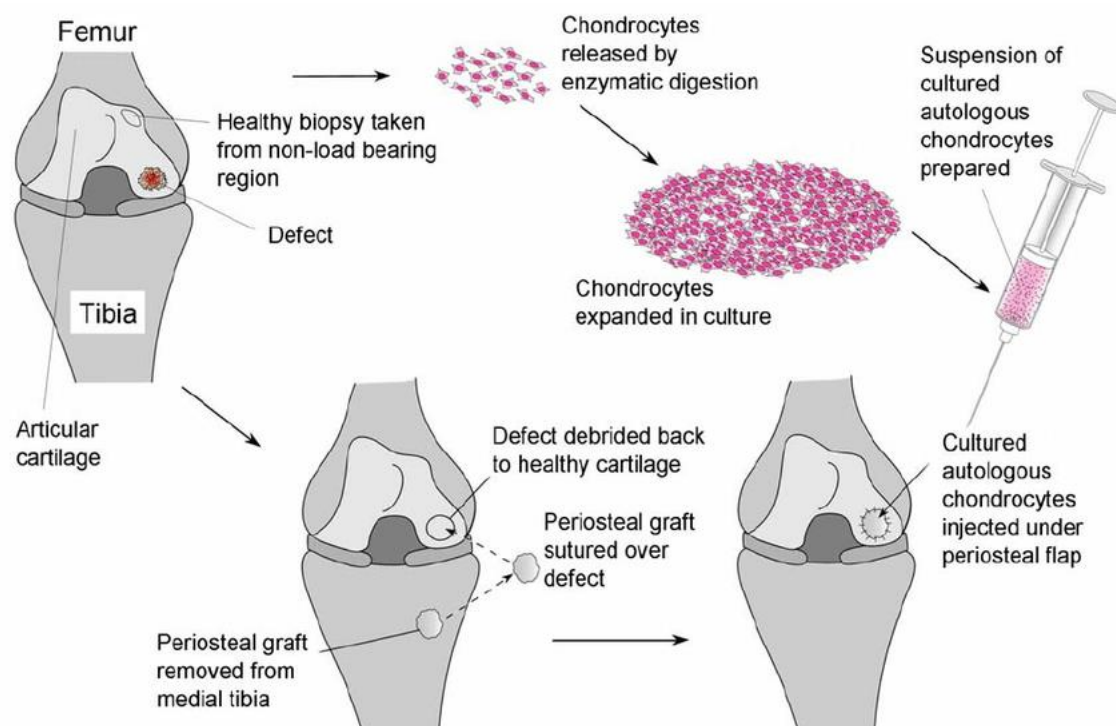
ACT je dvofazni operativni zahvat. Prva faza ACT-a uključuje artroskopsku inspekciju lezije kako bi se procijenila veličina, dubina i mogući gubitak kosti. Lezije 6 do 8 mm dublje od subhondralne kosti mogu zahtijevati presađivanje kosti prije nego ACT. Također, treba pregledati stanje suprotne zglobne hrskavice jer se oštećenje Outerbridge stupnja I ili II suprotne strane može smatrati relativnom kontraindikacijom za ACT (26). Nadalje, uzima se biopsija hrskavice s pomoću dlijeta ili kirete s područja koja su pod niskim opterećenjem kao što su gornji periferni rub medijalnog ili lateralnog kondila femura ili rubovi interkondilarne udubine. Otprilike se uzima 200 do 300 miligrama zdravog hrskavičnog tkiva, što odgovara otprilike broju od 300 tisuća stanica (23,38). Istovremeno se prikupi 10x10 mL autologne venske krvi za pripremu seruma koji će se koristiti s kultivacijskim medijem. Kako bi se procijenila količina potrebne hrskavice za uzimanje, proučene su biopsije 1000 pacijenata. Srednja vrijednost težine biopsija iznosila je 280 mg (od 4 do 1700) (1). U laboratoriju se iz uzetoga uzorka hondrociti enzimatski odvajaju od izvanstaničnoga matriksa i kultiviraju tijekom 3 do 4 tjedna. Ovo povećava broj dostupnih stanica za implantaciju 30 puta, što dovodi do broja od 12 milijuna hondrocita spremnih za implantaciju (23,38). Vrijeme između prve i druge faze postupka varira obično od 6 tjedana do 6 mjeseci, a druga faza može započeti kada se uzgoji dovoljan broj stanica za implantaciju. Kirurški pristup za fazu implantacije ovisi o veličini i položaju defekta, a koristi se ili medijalnu ili lateralna parapatelarna mini artrotomija. Defekt se priprema u kružni ili

ovalni oblik uklanjajući svih oštećenih i nestabilnih tkiva sve do subhondralne kosti s rubom stabilne, zdrave hrskavice. Kako bi se omogućila fiksacija grafta šavom zidovi defekta drže se što je vertikalnije moguće. Treba paziti da se izbjegne prodiranje subhondralne koštane ploče jer bi to moglo stimulirati fibrozni odgovor sličan onome koji se viđa kod postupka mikrofrakture (38). Nakon što je defekt pripremljen treba izmjeriti i zabilježiti dimenzije. Kako bismo dobili potrebnu veličinu periostalnog režnja možemo upotrijebiti šablonu napravljenu od sterilnog papira ili aluminijsku koja se postavi preko defekta i obilježi sterilnim markerom, povećavajući veličinu za 1-2 milimetra. Zatim šablonu izrežemo i koristimo tijekom uzimanja periostalnog režnja kako bismo osigurali točnu veličinu i oblik. Svrha dodavanja 1-2 milimetra prilikom uzimanja periostalnog režnja leži u činjenici da režanj ima tendenciju naknadnoga skupljanja te ovime osiguravamo da će i nakon potencijalnoga skupljanja veličina režnja biti dostatna da pokrije defekt (1). Periostalni režanj koji će pokriti defekt hrskavice uzima se s proksimalne medijalne tibije, 2 do 3 centimetra distalno od insercije pes anserinususa. Sva nadležna masnoća i fascijalna tkiva uklanjaju se, a režanj se ostrim rezom odvaja od koštane površine (38).

Periostalni režanj šiva se za hrskavicu s kambijalnim slojem okrenutim prema defektu koristeći 6-0 resorptivni šav. Kambijalni sloj vrlo je važan jer sadrži hondrogene stanice koje, u kombinaciji s implantiranim hondrocitima, mogu pomoći u popravku oštećenoga tkiva. Fiksacija šavom započinje na rubovima režnja kako bi se omogućilo pravilno naprezanje, a mali otvor se ostavlja na vrhu za injekciju kultiviranih hondrocita. Nadalje, nanosi se fibrinsko ljepilo kako bi popunilo razmake između šavova, čime nastaje „periostalna vrećica“, koja se provjerava infuzijom fiziološke otopine. Nadalje, kultivirana suspenzija hondrocita aspirira se u injekciju s 18G angiokateterom. Zatim se stanice injiciraju u defekt, pazeci na ravnomjernu distribuciju unutar „periostalne vreće“. Otvor se zatim zašiva 6-0 resorptivnim šavom i zatvara fibrinskim ljepilom (1,26,38).

Važno je napomenuti da je prva generacija ACT-a povezana s određenim komplikacijama zbog složenosti kirurškoga zahvata, koje su primarno povezane s periostalnim režnjem. Komplikacije možemo podijeliti na rane i kasne. Rane komplikacije uključuju odvajanje i delaminaciju periostalnog režnja, dok kasne komplikacije uključuju periostalnu hipertrofiju i razvoj zglobne ukočenosti i artrofibroze povezanih s artrotomijom. Također, uzimanje periostalnog režnja često je povezano s bolovima na mjestu uzimanja (34,37). Dodatan problem predstavljaju nedostatak primarne stabilnosti i neravnomjerna raspodjela stanica unutar defekta, „curenje stanica“ te

dediferencijacija stanica (37). Svakako je važno naglasiti da su složenost procedure i visoki troškovi također ograničavajući čimbenici koji smanjuju dostupnost ove metode (39).



Slika 3. Prva generacija ACT-a. Prema: Redman i suradnici (2005) (40). Preuzeto s web stranice: <https://www.ecmjournal.org/papers/vol009/vol009a04.php>

Karakterizirana hondrocitna implantacija (CCI) također se u literaturi označava kao tehnika prve generacije temeljena na otvorenoj, drugoj fazi implantacije kultiviranih hondrocita ispod periostalnog reznja (41). Karakterizirani hondrociti predstavljaju proširenu populaciju hondrocita koja izražava profil markera (genski rezultat) koji omogućuje predviđanje sposobnosti formiranja hijalinske hrskavice in vivo. Ovaj profil markera koristi se za povećanje potencijala svake serije hondrocita na način optimiziranja postupaka stanične ekspanzije kako bi se očuvale fenotipske karakteristike i biološka aktivnost. Na taj način postiže se veći stupanj homogenosti u sposobnosti stvaranja hrskavice (34,42).

6.3.2. DRUGA GENERACIJA

Druga generacija ACT-a razvijena je zbog određenih komplikacija prve generacije. To se u prvome redu odnosi na hipertrofiju periosta koja dovodi do visokih stopa reoperacija (37,38). U drugoj generaciji koristi se svinjska kolagena tip I/III membrana umjesto periosta. Budući da se u ovoj metodi koristi kolagena membrana, također je poznata pod akronimom CACI (43). Operacija se izvodi na isti način kao i operacija prve generacije, samo je razlika u tome što se hondrociti injiciraju ispod kolagene membrane, a ne periostalnog režnja (37). Korištenje kolagene membrane tehnički pojednostavljuje kirurški postupak, smanjujući duljinu i broj rezova, čime se smanjuje ukupna stopa kirurških komplikacija i hipertrofije tkiva (31,37). Nemogućnost izvođenja ove operacije artroskopski, odnosno potreba za otvorenim kirurškim pristupom, nedostatak primarne stabilnosti i neravnomjerna raspodjela stanica unutar defekta, „curenje stanica“ te dediferencijacija stanica ostaju potencijalni problemi i ove generacije (37).

6.3.3. TREĆA GENERACIJA

Treća generacija ACT-a uvedena je kako bi se osigurala primarna stabilnost i ravnomjerna distribucija stanica unutar defekta (37). Ova tehnika koristi biomaterijale koji su zasijani s hondrocitima kao nosačima i implantatima za rast stanica. Ovaj „sve u jednom“ pristup tkivnom inženjeringu kombinira kultivirane hondrocite s trodimenzionalnim biokompatibilnim nosačima s ciljem stvaranja novog funkcionalnog zglobnog tkiva (31). Koristi se nekoliko različitih nosača, kao što su polimeri bazirani na hijaluronskoj kiselini, kolagen tip I/III membrana i kolagen spužva tipa I koja sadrži kondroitin sulfat. Parametri nosača mogu utjecati na distribuciju i adheziju stanica, kao i na ekspresiju gena. Iz tih razloga vrlo je važno imati na umu razlike u biomaterijalima i nosačima prilikom interpretacije rezultata istraživanja treće generacije ACT-a (44). Nakon debridmana defekta, biomaterijali sa zasijanim stanicama režu se kako bi točno odgovarali veličini defekta i zatim se implantiraju bez korištenja periostalnog režnja ili fiksnih šavova. U većini tehnika, koristi se samo fibrinsko ljepilo za fiksaciju transplantata. Budući da nema potrebe za uzimanjem i šivanjem periostalnog režnja, mogu se koristiti tehnike mini-artrotomije ili artroskopije (31). Najčešće korišteni nosač stanica je svinjska kolagen tip

I/III membrana koja se koristi u tehnici zvanj matriksom inducirana autologna transplantacija hondrocita (MACI). Membrana ima hrapavu stranu na koju se kultivirani hondrociti „siju“ i glatku stranu koja se okreće prema zglobnoj šupljini, inhibirajući migraciju zasijanih stanica u zglobnu šupljinu. Zbog elastičnih svojstava membrane ona se može prilagoditi defektima različitih oblika i ne skuplja se tijekom vremena (45). Prednosti ove generacije uključuju mogućnost implantacije tijekom artroskopije, smanjeno operativno vrijeme i kiruršku izloženost jer eliminira potrebu za šavovima ili uzimanjem periostalnog režnja. Također, nosač može djelovati kao barijera protiv invazije fibroblasta, što može dovesti do neželjene fibrozne reparacije (37,46). Prema navodima proizvođača, kod između 1 na 10 i 1 na 1000 pacijenata tretiranih MACI tehnikom postoji rizik od prekomjernog rasta hondralnog tkiva i odvajanja transplantata. Ostale potencijalne komplikacije povezane su sa samim kirurškim postupkom i uključuju rizik od infekcije, hemartroze i hematoma (23).

6.3.4. ČETVRTA GENERACIJA

Četvrta generacija ACT-a podrazumijeva implantaciju hondrocita u jednome operacijskom aktu. Postoje dvoje tehnike koje se mogu klasificirati kao četvrta generacija, a to su: izravna izolacija hondrocita i implantacija hrskavičnog autografa (CAIS) (35).

Izravna izolacija hondrocita uključuje dva pristupa. Prvi pristup, opisan u studiji INSTRUCT, uključuje izravnu izolaciju hondrocita u operacijskoj sali i miješanje tih stanica s autolognim aspiratima koštane srži ilijačnog grebena (47). Drugi pristup, opisan u studiji IMPACT, uključuje izolaciju hondrocita s njihovim pericelularnim matriksom, tzv.hondrona, i njihovo miješanje a alogenim mezenhimalnim matičnim stanicama (48). Izolirane stanice vežu se za nosač, koji se zatim ugrađuje u oštećeno područje (49).

CAIS je metoda u kojoj se hrskavica uzima artroskopski i nakon toga posebno dizajniranim uređajem usitnjava na male fragmente. Zatim se fragmenti, koji su obično veličine 1 do 2 milimetra, vežu na nosač fibrinskim ljepilom. Oštećeno područje priprema se na jednak način kao i u prethodnim generacijama. Nakon implantacije hondrociti migriraju iz usitnjene hrskavice kako bi započeli proces popravka, odnosno stvaranja nove hrskavice (49,50).

6.4. POSTOPERATIVNE KOMPLIKACIJE

Iako ACT predstavlja etabliranu i dobro prihvaćenu metodu za liječenje oštećenja hrskavice, kao i svi drugi operacijski postupci sa sobom nose određene komplikacije. Učestalost komplikacija nakon ACT-a je između 10 i 30%. Komplikacije uključuju hipertrofiju transplantata, nedovoljnu integraciju transplantata s okolnom hrskavicom, stvaranje insuficijentne regenerativne hrskavice, delaminaciju transplantata, hondromalaciju, adhezije, slobodna zglobna tijela, artrofibrozu, bol, infekciju, hematoma (51,52). Komplikacije se češće javljaju kod prve generacije ACT-a u usporedbi s ostalim generacijama te se češće javljaju kod otvorenih zahvata u usporedbi s artroskopskim zahvatima. Najčešće komplikacije, od kojih barem jednu ima 90 % pacijenata koji imaju komplikacije, su hipertrofija transplantata, nedovoljna integracija transplantata s okolnom hrskavicom, stvaranje insuficijentne regenerativne hrskavice i delaminacija transplantata (41). Također, ove komplikacije nađene su u gotovo 90% pacijenata koji su bili podvrgnuti reoperaciji (52).

Hipertrofija transplantata očituje se kao mehanički stabilno uzdignuće unutar oštećenog područja koje se proteže iznad razine okolne zdrave hrskavice. Najčešće nastaje kao komplikacije prve generacije ACT-a. Liječi se parcijalnom resekcijom transplantata ili brijanjem hrskavice. Stupnjevanje hipertrofije temelji se na stupnju uzdignuća iznad okolne zdrave hrskavice (41,52).

Nedovoljna integracija transplantata s okolnom hrskavicom očituje se kao intaktno i funkcionalno stabilno regenerativno tkivo koje nije u potpunosti integrirano u okolnu hrskavicu. Rijetko se može pronaći u kružnome obliku jer se u većini slučajeva radi o manjim dijelovima sa nedovoljnom integracijom. Kako bi se ostvarila bolja integracija između transplantata i okolne hrskavice provode se metode lokalne stimulacije koštane srži kao što su mikrofrakture i anterogradno bušenje (52).

Insuficijentna regenerativna hrskavica očituje se kao mekano, mehanički manje otporno tkivo. Metoda liječenja ovisi o veličini područja insuficijentnog tkiva. Kod područja manjih od 2 cm² može se koristiti metoda mikrofraktura, dok se kod većih područja može ponovno provesti ACT (52).

Delaminacija transplantata očituje se kao odvajanje regenerativne hrskavice od subhondralne kosti. Potrebno je ukloniti delaminirano tkivo i odabrati najprikladniju metodu liječenja na temelju veličine nastalog defekta nakon uklanjanja tkiva (52).

6.5. POSTOPERATIVNA REHABILITACIJA

Rehabilitacija nakon ACT-a dug je i zahtjevan proces koji predstavlja izazov kako za kliničare, tako i za pacijente (53). Osnovna načela uspješnog rehabilitacijskog programa nakon ACT-a usmjerena su na zaštitu transplantata, vježbe mobilnosti i pokreta, jačanje mišića, postupno opterećivanje i edukaciju pacijenta. Zaštita reparacijskog tkiva od prekomjernih intraartikularnih sila ključna je tijekom ranog postoperativnog razdoblja, posebice izbjegavanje rotacijskih sila smicanja (1). Program rehabilitacije nakon implantacije hondrocita ključan je za uspjeh i dugoročne ishode postupka. Rano, kontrolirano opterećenje zgloba i opterećenje težinom nužni su za poticanje razvoja hondrocita. Međutim, potrebno je biti oprezan s preagresivnim aktivnostima koje mogu uzrokovati oštećenje stanica ili delaminaciju transplantata.

Rehabilitacija može započeti već 4 sata nakon operacije u obliku kontinuiranih pasivnih pokreta (CPM). U tim trenucima hondrociti se usmjeravaju i pričvršćuju na podlogu defekta. Stoga je izrazito važno da pacijent bude pravilno postavljen kako bi gravitacija ravnomjerno rasporedila hondrocite na dnu defekta tijekom prvih 4 sata dok stanice prijanjaju na površinu (54).

Nakon implantacije sazrijevanje hrskavice odvija se kroz nekoliko faza prema kojima je razvijena strategija postoperativne rehabilitacije (55).

Prva faza-proliferacijska faza (0.-6. tjedan)

U ovoj fazi događa se proliferacija hondrocita. Tijekom prvih 24 sata nakon implantacije stanica, stanice se postavljaju na dno lezije i množe nekoliko puta kako bi proizvele matriks koji će ispuniti defekt mekim reparativnim tkivom do razine periostalnog režnja. U tom trenutku pasivni opseg pokreta (PROM) i kontrolirano djelomično opterećenje pomažu u poticanju stanične prehrane putem difuzije sinovijalne tekućine, kao i u pružanju odgovarajućeg poticaja stanicama za proizvodnju specifičnih markera matriksa. Tijekom ove početne faze, kontrolirani PROM i postupna progresivno opterećenje dva su najvažnija elementa rehabilitacijskog procesa. Preporuke uključuju primjenjivanje uređaja za CPM 6 do 8 sati dnevno u podijeljenim intervalima tijekom 6 tjedana. Opterećenje postupno napreduje do 25 % tjelesne težine od 2. do 4. tjedna, 50 % tjelesne težine od 5. do 6. tjedna, te konačno puno opterećenje tjelesne težine u 8. tjednu. Potrebno je ograničiti opterećenje punim stopalom štakama tijekom 6 tjedana nakon operacije. Funkcionalne aktivnosti uključuju postupni

povratak svakodnevnim aktivnostima, a ako se pojave simptomi, potrebno je smanjiti aktivnosti kako bi se smanjili bol i upala te treba izbjegavati dugotrajno stajanje (30,54).

Druga faza-prijelazna faza (6.-12. tjedan)

U ovoj fazi reparacijsko tkivo je spužvasto i kompresibilno malim otporom. Tijekom ove faze pacijent postiže puni opseg pokreta (ROM) i napreduje od djelomičnog do potpunog opterećenja. Kontinuirana maturacija reparacijskog tkiva potiče se funkcionalnim vježbama više razine. Izvode se vježbe s utezima, kao što su prednji iskoraci, iskoraci i čučnjevi na zidu, vježbe na spravama za cijeli donji ekstremitet. Puno opterećenje noge moguće je između 10. i 12. tjedna, pri čemu nam bol na mjestu transplantacije služi kao smjernica za ograničavanje i postupno napredovanje. Kako bol i oticanje opadaju, pacijent postupno može povećavati funkcionalne aktivnosti, uključujući stajanje i hodanje. Postepeno povećanje stajanja i hodanja ključno je za rehabilitaciju i povratak u svakodnevne aktivnosti nakon operacije (30,54).

Treća faza-remodelacijska faza (12.-26. tjedan)

U ovoj fazi kontinuirano se proizvodi matriks s daljnjim remodeliranjem u organiziranije strukturalno tkivo. Tkivo u ovoj fazi ima konzistenciju meke plastike. Budući da tkivo u ovoj fazi postaje čvršće i konzistentnije, omogućeno je izvođenje više funkcionalnih aktivnosti treninga. Preporuka je da se 3 do 4 mjeseca nakon operacije potiče pacijente na plivanje i korištenje sobnoga bicikla. Također, povećanje funkcionalnih aktivnosti uključuje postupno povećanje hoda u pogledu udaljenosti, ritma i nagiba terena (30,54).

Četvrta faza-sazrijevajuća faza (26.-52. tjedan)

Ova faza može trajati čak od 15 do 18 mjeseci, ovisno o veličini i lokalizaciji lezije. Do kraja ove faze, tvrdoća reparacijskog tkiva slična je okolnome tkivu. Općenito, sportovi nižega intenziteta poput plivanja, klizanja, rolanja i biciklizma dopušteni su nakon otprilike 6 mjeseci. Sportovi višega intenziteta, kao što su trčanje i aerobik, mogu se izvoditi nakon 8-9 mjeseci za manje lezije ili 9-12 mjeseci za veće lezije. Ako pacijent nakon 12 mjeseci nema otekline ni boli te ako je povratio mišićni tonus, ravnotežu i balans provodi se MR radi procjene stanja hrskavice. Sportovi visokoga intenziteta, kao što su tenis, košarka i nogomet, dopušteni su nakon 12-18 mjeseci (30,54).

6.6. REZULTATI OPERACIJE

U literaturi postoji velik broj provedenih kliničkih studija koje obično dokazuju sigurnost i učinkovitost ACT-a, no malo ih se bavi opisivanjem neuspjeha i stopa reoperacija nakon ACT-a (34).

Brittberg, Peterson i suradnici proveli su istraživanje u kojemu su pratili 244 pacijenta s velikim hondralnim oštećenjima III. i IV. stupnja u periodu od 2 do 10 godina nakon prve generacije ACT-a. Otkrili su da je pri prosječnom praćenju od 4 godine, 90 % pacijenata liječenih zbog lezija femoralnog kondila postiglo dobre do izvrsne rezultate (56). Dio ove skupine, točnije 61 pacijent, praćen je u prosjeku 7,4 godine postoperativno. Njihovi rezultati ostali su stabilni, odnosno 84 % pacijenata postiglo je dobre do izvrsne rezultate (57). Na temelju svojih podataka autori su zaključili da se, ako je transplantacija bila uspješna, postiže dugotrajan uspješan popravak hrskavice (56,57).

Browne i suradnici proveli su istraživanje u Sjedinjenim Američkim Državama gdje su procijenili ishode nakon prve generacije ACT-a u skupini pacijenata s velikim hondralnim oštećenjima, pri čemu je njih 70 % imalo barem jedan prethodno neuspješan pokušaj popravka hrskavice. Istraživači su ustvrdili da je nakon 5 godina praćenja postignuto značajno poboljšanje u pogledu boli, otjecanja i ukupne funkcije. Na temelju ovih podataka zaključili su da je ACT učinkovita metoda za velike defekte koji prethodno nisu bili uspješno liječeni drugim metodama (58).

Istraživanje Rosenbergera i suradnika za ideju je imalo ispitati učinkovitost prve generacije ACT-a u starijih pacijenata sa simptomatskim hondralnim lezijama, budući da su se početna istraživanja i procjene većinom provodile na mlađim, sportski aktivnim pacijentima. Istraživači su pratili 56 pacijenata starijih od 45 godina, a prosječno trajanje praćenja bilo je 4,7 godina. Svoje rezultate dobrima ili izvrsnima ocijenilo je 72 % pacijenata, a 81 % bi ponovno odabralo ovaj postupak ako bi to bilo potrebno. Međutim, 43 % pacijenata u ovome istraživanju (24 slučaja) zahtijevalo je dodatne artroskopske zahvate zbog problema povezanih s periostom i adhezijama koje su se razvile postoperativno (59).

Fu i suradnici retrospektivno su usporedili ishode nakon prve generacije ACT-a s onima nakon debridmana kod 96 pacijenata koji su praćeni 3 godine postoperativno. U vrijeme konačnog praćenja, 81 % pacijenata iz ACT skupine imalo je poboljšanje od najmanje 5 bodova na Cincinnati skali za koljeno u usporedbi s poboljšanjem od 2 boda kod 60 % pacijenata liječenih debridmanom. Pacijenti iz ACT skupine imali su znatno manje boli u koljenu i manje epizoda oticanja, ali su prijavili više naknadnih zahvata u usporedbi s onima u debridman skupini (60).

Knutsen i suradnici proveli su istraživanje kako bi usporedili prvu generaciju ACT-a i mikrofrakture. Istraživanje je uključivalo 80 pacijenata sa simptomatskim hondralnim defektima pune debljine, od kojih je 40 liječeno ACT-om, a 40 mikrofrakturama. Obje skupine pokazale su poboljšanje nakon 2 godine praćenja, a autori su ustanovili samo suptilne razlike između ove dvije opcije liječenja u pogledu postoperativnog Lysholm skora za koljeno i vizualno-analogne skale boli. Općenito, mlađi pacijenti pokazali su bolje rezultate. Pacijenti s manjim defektima liječeni mikrofrakturama imali su bolje ishode od onih s velikim defektima, dok kod pacijenata liječenih s ACT-om nije zabilježen učinak veličine. Histološki pregled pri drugoj artroskopiji nije pokazao značajne razlike između skupina. Međutim, stopa reoperacija bila je značajno viša u ACT pacijenata, s 10 pacijenata koji su morali proći dodatne zahvate zbog hipertrofije transplantata. Na temelju svojih rezultata, istraživači su preporučili mikrofrakturu kao prvu liniju liječenja za manje, fokalne defekte, dok se ACT treba koristiti za veće defekte i za pacijente kod kojih su mikrofrakture bile neuspješne (61).

Horas i suradnici proveli su istraživanje kako bi usporedili prvu generaciju ACT-a i OATS. Istraživanje je uključivalo 40 pacijenata s prosječnom veličinom defekta od 3,75 cm². Korišteni su identični postoperativni protokoli, a obje su skupine pokazale značajno poboljšanje tijekom 2 godine praćenja. Međutim, funkcionalno poboljšanje u ACT skupini zaostajalo je za onim u OATS skupini tijekom cijelog razdoblja praćenja. Šest pacijenata iz ACT skupine prošlo je drugu artroskopiju i biopsiju reparacijskog tkiva. Histološka analiza pokazala je da je defekt bio ispunjen i da je reparacijsko tkivo dobro integrirano s okolnom hrskavicom. Bojenje je pokazalo da je tkivo pretežno fibrohrskavica sa samo fokalnim područjima kolagena tipa II prisutnim duboko unutar popravljenoga tkiva. Druga artroskopija provedena na osam pacijenata iz OATS skupine pokazala je makroskopski održanu hrskavicu bez znakova degeneracija izgleda sličnog

okolnome normalnom tkivu. Na temelju svojih kliničkih i histoloških nalaza, autori su zaključili da su obje metode liječenja učinkovite, ali su preporučili OATS u odnosu na ACT za oštećenja manja od 4 cm² (62).

Haddo i suradnici evaluirali su ishode nakon druge generacije ACT-a u seriji od 31 pacijenta. Ustvrdili su da je dobra do izvrsna integracija je pri drugoj artroskopiji zabilježena u 72 % slučajeva. Također, vrlo važno je napomenuti da je kolagena membrana bila potpuno resorbirana u svakom slučaju bez znakova hipertrofije transplantata, što je najčešća komplikacija prve generacije ACT-a (63).

Gooding i suradnici proveli su istraživanje kako bi usporedili prvu i drugu generaciju ACT-a. U istraživanje je bilo uključeno 68 pacijenata. Druga generacija ACT-a pokazala je dobre do izvrsne rezultate u 74 % pacijenata, dok je prva generacija ACT-a pokazala dobre do izvrsne rezultate u 67 % pacijenata. Nadalje, 36 % pacijenata iz skupine prve generacije zahtijevalo je reoperaciju zbog simptomatske hipertrofije transplantata, dok niti jedan pacijent iz skupine druge generacije nije zahtijevao reoperaciju u prvoj godini praćenja (64).

Barlett i suradnici proveli su istraživanje kako bi usporedili CACI i MACI, odnosno drugu i treću generaciju ACT-a. U istraživanje je bio uključeno 91 pacijent. Obje metode rezultirale su kliničkim poboljšanjem u prvoj godini praćenja. Evaluacija tijekom druge artroskopije pokazala je dobre do izvrsne rezultate u 74% pacijenata liječenih drugom generacijom, dok je 67% pacijenata liječenih trećom generacijom imalo dobre do izvrsne rezultate. Hipertrofija transplantata i dalje je bila jedna od komplikacija, uz postotak reoperacija od 9 % u obje skupine pacijenata (65).

Istraživanje Filarda i suradnika pokazalo je da liječenje MACI-jem, odnosno trećom generacijom ACT-a pruža dobre i stabilne kliničke rezultate. Istraživanje je obuhvatilo 131 pacijenta koji su bili praćeni tijekom 7 godina. Također prilikom odabira ove metode potrebno je uzeti nekoliko različitih varijabli u obzir kao što su podrijetlo ozljede, spol, trajanje simptoma, veličina oštećenja, mjesto oštećenja, dob i prethodni kirurški zahvati. Rezultati su pokazali značajno poboljšanje u svim skorovima, a to su: IKDC skor (39,6 prije operacije, 77,0 nakon 24 mjeseca),

EQ-VAS skor (58,2 prije operacije, 80,0 nakon 12 mjeseci) i Tegner score (1,6 prije operacije, 5,1 nakon 2 godine). Rezultati su ostali stabilni tijekom svih 7 godina praćenja. Ukupna stopa neuspjeha je 10,7% nakon 7 godina, odnosno do neuspjeha je došlo u 14 pacijenata (66).

Harris i suradnici proveli su vrlo važan sustavni pregled koji je uključio 82 istraživanja koja uspoređuju različite generacije ACT-a u pogledu postoperativnih komplikacija, neuspjeha i potreba za reoperacijom. Prema analizi 5,8 % pacijenata doživjelo je neuspjeh (1,5-7,7 %), s prosječnim vremenom za razvoj neuspjeha od 22 mjeseca. Ovi podaci sugeriraju da su prve dvije godine kritične za razvoj neuspjeha. Najviša stopa neuspjeha zabilježena je kod prve generacije ACT-a (7,7 %), dok je najniža stopa neuspjeha zabilježena kod treće generacije ACT-a (0,83 %). Ukupna stopa reoperacija bila je 33 %. Stopa reoperacije za prvu generaciju iznosila je 27 %, za drugu generaciju 5 % i za treću generaciju 5 % (41).

7. ZAKLJUČAK

Autologna transplantacija hondrocita (ACT) predstavlja značajan napredak u regenerativnoj medicini za liječenje oštećenja zglobne hrskavice koja predstavljaju jedan od najvećih izazova suvremene ortopedije. Ova metoda omogućuje obnovu funkcionalne hrskavice korištenjem pacijentovih vlastitih stanica, čime se smanjuje rizik od imunoloških reakcija i odbacivanja. Klinički rezultati i istraživanja pokazuju da ACT značajno može poboljšati kvalitetu života pacijenata, smanjujući bol i povećavajući pokretljivost zgloba te da je ACT sigurna procedura s relativno niskim stopama komplikacija. Tehnološki napredak u kultivaciji hondrocita i primjeni biomaterijala dodatno unapređuje učinkovitost ove terapije, omogućujući bolju integraciju i funkcionalne rezultate. Određeni autori već spominju petu generaciju operacije koja bi trebala uključivati 3D printane stanične alternative. Međutim, izazovi i dalje postoje, uključujući visoke troškove i složenost procedure, što uvelike ograničava njezinu dostupnost. Također, potrebne su dodatne studije za optimizaciju postojećih i razvoj novih tehnika, kao i za bolje razumijevanje mehanizama regeneracije hrskavice.

8. ZAHVALE

Zahvaljujem se mentoru, prof. dr. sc. Mislavu Jeliću, na iskazanome povjerenju, strpljenju, razumijevanju i pomoći iskazanoj tijekom izrade diplomskoga rada.

Zahvaljujem se ostalim članovima stručnoga povjerenstva na ukazanome povjerenju, pregledavanju i ocjenjivanju ovoga diplomskog rada.

Zahvaljujem se svim prijateljima i kolegama na druženju i razumijevanju tijekom svih godina studija.

Posebno se zahvaljujem svojoj obitelji, roditeljima Katici i Stipi, sestri Ani, bratu Ivanu i baki Ani na iskazanoj potpori, povjerenju i podršci.

Posebno se zahvaljujem svojoj djevojci Ani na iskazanome strpljenju, razumijevanju i potpori tijekom ovih 6 godina.

9. LITERATURA

1. Brittberg M. Autologous chondrocyte implantation-Technique and long-term follow-up. *Injury*. 2008 Apr;39(1 SUPPL.):40–9.
2. Ogura T, Mosier BA, Bryant T, Minas T. A 20-Year Follow-up After First-Generation Autologous Chondrocyte Implantation.
3. Guillén-García P, Guillén-Vicente I, Rodríguez-Iñigo E, Guillén-Vicente M, Fernández-Jaén TF, Navarro R, et al. Cartilage Defect Treatment Using High-Density Autologous Chondrocyte Implantation (HD-ACI). *Bioengineering*. 2023 Sep 1;10(9).
4. Zheng K, Deng M, Yu Y, Zhou J, Hou Y, Chen L, et al. Basic knowledge and research methods. *Bone Cell Biomechanics, Mechanobiology and Bone Diseases*. 2024 Jan 1;3–29.
5. Zhang Q, Zhang M, Meng N, Wei X, Chen W. Mechanobiology of the articular chondrocyte. *Bone Cell Biomechanics, Mechanobiology and Bone Diseases*. 2024 Jan 1;249–87.
6. Sophia Fox AJ, Bedi A, Rodeo SA. The Basic Science of Articular Cartilage: Structure, Composition, and Function. *Sports Health*. 2009 Nov;1(6):461.
7. Akkiraju H, Nohe A. Role of Chondrocytes in Cartilage Formation, Progression of Osteoarthritis and Cartilage Regeneration. *J Dev Biol*. 2015 Dec 1;3(4):177.
8. Pettenuzzo S, Arduino A, Belluzzi E, Pozzuoli A, Fontanella CG, Ruggieri P, et al. Biomechanics of Chondrocytes and Chondrons in Healthy Conditions and Osteoarthritis: A Review of the Mechanical Characterisations at the Microscale. *Biomedicines*. 2023 Jul 1;11(7).
9. Bhosale AM, Richardson JB. Articular cartilage: structure, injuries and review of management. *Br Med Bull*. 2008 Sep 1;87(1):77–95.
10. Martel-Pelletier J, Lajeunesse D, Reboul P, Pelletier JP. The Role of Subchondral Bone in Osteoarthritis. *Osteoarthritis: A Companion to Rheumatology*. 2007 Jan 1;15–32.
11. Yu Y, Wang J, Li Y, Chen Y, Cui W. Cartilaginous Organoids: Advances, Applications, and Perspectives. *Adv Nanobiomed Res*. 2023 Jan 1;3(1).
12. Buckwalter JA. MECHANICAL INJURIES OF ARTICULAR CARTILAGE.
13. Cotta H, Puhl W. The Pathophysiology of Damage to Articular Cartilage. 1976;15–31.
14. Simon TM, Jackson DW. Articular Cartilage: Injury Pathways and Treatment Options. *Sports Med Arthrosc Rev*. 2018;26(1):146–54.
15. Husen M, Custers RJH, Hevesi M, Krych AJ, Saris DBF. Size of cartilage defects and the need for repair: a systematic review. *Journal of Cartilage & Joint Preservation*. 2022 Sep 1;2(3):100049.
16. Slattery C, Kweon CY. Classifications in Brief: Outerbridge Classification of Chondral Lesions. *Clin Orthop Relat Res*. 2018 Oct 1;476(10):2101.
17. Ruta DJ, Villarreal AD, Richardson DR. Orthopedic Surgical Options for Joint Cartilage Repair and Restoration.
18. Mall NA, Harris JD, Cole BJ. Clinical Evaluation and Preoperative Planning of Articular Cartilage Lesions of the Knee. *J Am Acad Orthop Surg*. 2015 Oct 30;23(10):633–40.
19. Bekkers JEJ, Creemers LB, Dhert WJA, Saris DBF. Diagnostic Modalities for Diseased Articular Cartilage—From Defect to Degeneration: A Review. *Cartilage*. 2010 Jul;1(3):157.
20. Richter DL, Schenck RC, Wascher DC, Treme G. Knee Articular Cartilage Repair and Restoration Techniques: A Review of the Literature. *Sports Health*. 2016 Mar 1;8(2):153.

21. McAdams TR, Mithoefer K, Scopp JM, Mandelbaum BR. Articular Cartilage Injury in Athletes. *Cartilage*. 2010 Jul;1(3):165.
22. Moyad TF. Cartilage Injuries in the Adult Knee: Evaluation and Management. *Cartilage*. 2011 Jul;2(3):226.
23. Zylińska B, Silmanowicz P, Sobczyńska-Rak A, Jarosz Ł, Szponder T. Treatment of Articular Cartilage Defects: Focus on Tissue Engineering. *In Vivo (Brooklyn)*. 2018 Nov 1;32(6):1289.
24. Falah M, Nierenberg G, Soudry M, Hayden M, Volpin G. Treatment of articular cartilage lesions of the knee. *Int Orthop*. 2010 Jun;34(5):621.
25. Defroda SF, Bokshan SL, Yang DS, Daniels AH, Owens BD. Trends in the Surgical Treatment of Articular Cartilage Lesions in the United States from 2007 to 2016. *J Knee Surg*. 2021 Dec 1;34(14):1609–16.
26. Seo SS, Kim CW, Jung DW. Management of Focal Chondral Lesion in the Knee Joint. *Knee Surg Relat Res*. 2011 Dec 30;23(4):185–96.
27. Thiede RM, Lu Y, Markel MD. A review of the treatment methods for cartilage defects. *Veterinary and Comparative Orthopaedics and Traumatology*. 2012;25(4):263–72.
28. Ahmed TAE, Hincke MT. Strategies for articular cartilage lesion repair and functional restoration. *Tissue Eng Part B Rev*. 2010 Jun 1;16(3):305–29.
29. Tetteh ES, Bajaj S, Ghodadra NS, Cole BJ. Basic science and surgical treatment options for articular cartilage injuries of the knee. *Journal of Orthopaedic and Sports Physical Therapy*. 2012 Mar 1;42(3):243–53.
30. Minas T, Ogura T, Bryant T. Autologous chondrocyte implantation. *JBJS Essent Surg Tech*. 2016;6(2).
31. Marlovits S, Zeller P, Singer P, Resinger C, Vécsei V. Cartilage repair: Generations of autologous chondrocyte transplantation. *Eur J Radiol*. 2006 Jan 1;57(1):24–31.
32. Dell'Accio F, Vanlauwe J, Bellemans J, Neys J, De Bari C, Luyten FP. Expanded phenotypically stable chondrocytes persist in the repair tissue and contribute to cartilage matrix formation and structural integration in a goat model of autologous chondrocyte implantation. *Journal of Orthopaedic Research*. 2003 Jan 1;21(1):123–31.
33. Krill M, Early N, Everhart JS, Flanigan DC. Autologous Chondrocyte Implantation (ACI) for Knee Cartilage Defects. *JBJS Rev*. 2018 Feb 1;6(2):E5.
34. BOHAČEK I, BOJANIĆ I, GAJOVIĆ S, JOSIPOVIĆ M, JELIĆ M. Articular cartilage repair techniques exploiting intrinsic healing capacity – which one is the best? *Period Biol*. 2015 Mar 31;117(1):125–33.
35. Brittberg M. Treatment of knee cartilage lesions in 2024: From hyaluronic acid to regenerative medicine. *J Exp Orthop*. 2024 Apr 1;11(2).
36. Davies RL, Kuiper NJ. Regenerative Medicine: A Review of the Evolution of Autologous Chondrocyte Implantation (ACI) Therapy. *Bioengineering 2019*, Vol 6, Page 22. 2019 Mar 13;6(1):22.
37. Wang N. Mechanically in vitro induced chondrogenesis under simulation of different clinical chondrocyte transplantation techniques. 2010;
38. Strauss EJ, Fonseca LE, Shah MR, Youm T. Management of focal cartilage defects in the knee - Is ACI the answer? *Bull NYU Hosp Jt Dis*. 2011 Jan 1;69(1):63–72.
39. Mobasher A, Kalamegam G, Musumeci G, Batt ME. Chondrocyte and mesenchymal stem cell-based therapies for cartilage repair in osteoarthritis and related orthopaedic conditions. *Maturitas*. 2014 Jul 1;78(3):188–98.

40. Redman SN, Oldfield SF, Archer CW, Roughley PJ, Lee C. Current strategies for articular cartilage repair. *Eur Cell Mater*. 2005;9:23–32.
41. Harris JD, Siston RA, Brophy RH, Lattermann C, Carey JL, Flanigan DC. Failures, re-operations, and complications after autologous chondrocyte implantation - a systematic review. *Osteoarthritis Cartilage*. 2011 Jul 1;19(7):779–91.
42. Saris DBF, Vanlauwe J, Victor J, Haspl M, Bohnsack M, Fortems Y, et al. Characterized chondrocyte implantation results in better structural repair when treating symptomatic cartilage defects of the knee in a randomized controlled trial versus microfracture. *American Journal of Sports Medicine*. 2008 Feb;36(2):235–46.
43. Goyal D, Goyal A, Keyhani S, Lee EH, Hui JHP. Evidence-based status of second- and third-generation autologous chondrocyte implantation over first generation: a systematic review of level I and II studies. *Arthroscopy*. 2013 Nov;29(11):1872–8.
44. Mccrum CL. Editorial Commentary: Third-Generation Autologous Chondrocyte Implantation Are Cells Seeded Onto the Scaffold Itself in It for the Long Run? *Arthroscopy: The Journal of Arthroscopic and Related Surgery*. 2020;36:1939–41.
45. Brittberg M. Cell Carriers as the Next Generation of Cell Therapy for Cartilage Repair. <https://doi.org/10.1177/0363546509346395>. 2009 Dec 4;38(6):1259–71.
46. Cole BJ, Burnett RA, Kunze KN, Tauro T, Chahla J. Focal Chondral Injuries. Evidence-Based Management of Complex Knee Injuries: Restoring the Anatomy to Achieve Best Outcomes. 2022 Jan 1;253–72.
47. de Windt TS, Vonk LA, Slaper-Cortenbach ICM, Nizak R, van Rijen MHP, Saris DBF. Allogeneic MSCs and Recycled Autologous Chondrons Mixed in a One-Stage Cartilage Cell Transplantation: A First-in-Man Trial in 35 Patients. *Stem Cells*. 2017 Aug 1;35(8):1984–93.
48. Hulme CH, Garcia JK, Mennan C, Perry J, Roberts S, Norris K, et al. The Upscale Manufacture of Chondrocytes for Allogeneic Cartilage Therapies. *Tissue Eng Part C Methods*. 2023 Sep 1;29(9):424–37.
49. *Aspetar Sports Medicine Journal - Cell transplantation for cartilage repair: an update.*
50. Cole BJ, Farr J, Winalski CS, Hosea T, Richmond J, Mandelbaum B, et al. Outcomes after a single-stage procedure for cell-based cartilage repair: a prospective clinical safety trial with 2-year follow-up. *Am J Sports Med*. 2011 Jun;39(6):1170–9.
51. Wood JJ, Malek MA, Frassica FJ, Polder JA, Mohan AK, Bloom ET, et al. Autologous cultured chondrocytes: adverse events reported to the United States Food and Drug Administration. *J Bone Joint Surg Am*. 2006;88(3):503–7.
52. Niemeyer P, Pestka JM, Kreuz PC, Erggelet C, Schmal H, Suedkamp NP, et al. Characteristic complications after autologous chondrocyte implantation for cartilage defects of the knee joint. *Am J Sports Med*. 2008 Nov;36(11):2091–9.
53. Hambly K, Bobic V, Wondrasch B, Van Assche D, Marlovits S. Autologous Chondrocyte Implantation Postoperative Care and Rehabilitation. <https://doi.org/10.1177/0363546505281918>. 2006 Jun 1;34(6):1020–38.
54. Reinold MM, Wilk KE, Macrina LC, Dugas JR, Cain EL. Current concepts in the rehabilitation following articular cartilage repair procedures in the knee. *J Orthop Sports Phys Ther*. 2006;36(10):774–94.
55. Gikas PD, Bayliss L, Bentley G, Briggs TWR. An overview of autologous chondrocyte implantation. *J Bone Joint Surg Br*. 2009 Aug;91(8):997–1006.

56. Brittberg M, Peterson L, Sjögren-Jansson E, Tallheden T, Lindahl A. Articular cartilage engineering with autologous chondrocyte transplantation. A review of recent developments. *J Bone Joint Surg Am*. 2003 Aug 1;85-A Suppl 3(SUPPL. 3):109–15.
57. Peterson L, Brittberg M, Kiviranta I, Åkerlund EL, Lindahl A. Autologous chondrocyte transplantation. Biomechanics and long-term durability. *Am J Sports Med*. 2002;30(1):2–12.
58. Browne JE, Anderson AF, Arciero R, Mandelbaum B, Moseley JB, Micheli LJ, et al. Clinical outcome of autologous chondrocyte implantation at 5 years in US subjects. *Clin Orthop Relat Res*. 2005;436:237–45.
59. Rosenberger RE, Gomoll AH, Bryant T, Minas T. Repair of large chondral defects of the knee with autologous chondrocyte implantation in patients 45 years or older. *American Journal of Sports Medicine*. 2008 Dec;36(12):2336–44.
60. Fu FH, Zurakowski D, Browne JE, Mandelbaum B, Erggelet C, Moseley JB, et al. Autologous Chondrocyte Implantation versus Debridement for Treatment of Full-Thickness Chondral Defects of the Knee. <https://doi.org/10.1177/0363546505275148>. 2005 Nov 1;33(11):1658–66.
61. Knutsen G, Isaksen V, Johansen O, Engebretsen L, Ludvigsen TC, Drogset JO, et al. Autologous Chondrocyte Implantation Compared with Microfracture in the Knee: A Randomized Trial. *Journal of Bone and Joint Surgery*. 2004;86(3):455–64.
62. Horas U, Pelinkovic D, Herr G, Aigner T, Schnettler R. Autologous chondrocyte implantation and osteochondral cylinder transplantation in cartilage repair of the knee joint. A prospective, comparative trial. *Journal of Bone and Joint Surgery*. 2003 Feb 1;85(2):185–92.
63. Haddo O, Mahroof S, Higgs D, David L, Pringle J, Bayliss M, et al. The use of chondroglide membrane in autologous chondrocyte implantation. *Knee*. 2004;11(1):51–5.
64. Gooding CR, Bartlett W, Bentley G, Skinner JA, Carrington R, Flanagan A. A prospective, randomised study comparing two techniques of autologous chondrocyte implantation for osteochondral defects in the knee: Periosteum covered versus type I/III collagen covered. *Knee*. 2006 Jun;13(3):203–10.
65. Bartlett W, Skinner JA, Gooding CR, Carrington RWJ, Flanagan AM, Briggs TWR, et al. Autologous chondrocyte implantation versus matrix-induced autologous chondrocyte implantation for osteochondral defects of the knee. A prospective, randomised study. *Journal of Bone and Joint Surgery - Series B*. 2005 May;87(5):640–5.
66. Filardo G, Kon E, Andriolo L, Di Matteo B, Balboni F, Marcacci M. Clinical Profiling in Cartilage Regeneration. <https://doi.org/10.1177/0363546513518552>. 2014 Jan 30;42(4):898–905.

10. ŽIVOTOPIS

Rođen sam 23. 9. 1999. godine u Zagrebu. Osnovnoškolsko obrazovanje stekao sam u Osnovnoj školi Sesvete, a srednjoškolsko u općoj Gimnaziji Sesvete. Tijekom osnovne škole pohađao sam i Osnovnu glazbenu školu Zlatka Grgoševića u Sesvetama gdje sam svirao gitaru. Kroz osnovnu i srednju školu aktivno sam se bavio nogometom, a i dalje se bavim rekreativno. Predstavljao sam osnovnu i srednju školu u nogometnim natjecanjima.

U akademskoj godini 2018./2019. upisao sam Medicinski fakultet u Zagrebu. Kroz cijelo fakultetsko razdoblje, bio sam član muške futsal sekcije, s kojom sam ostvario brojne sportske uspjehe. Tijekom studija najviše su me zainteresirale kirurške struke, posebice ortopedija.