

Varicealna krvarenja iz gornjeg dijela gastrointestinalnog trakta

Tkalec, Karlo

Master's thesis / Diplomski rad

2024

Degree Grantor / Ustanova koja je dodijelila akademski / stručni stupanj: **University of Zagreb, School of Medicine / Sveučilište u Zagrebu, Medicinski fakultet**

Permanent link / Trajna poveznica: <https://um.nsk.hr/um:nbn:hr:105:750203>

Rights / Prava: [In copyright](#)/[Zaštićeno autorskim pravom.](#)

Download date / Datum preuzimanja: **2025-02-24**



Repository / Repozitorij:

[Dr Med - University of Zagreb School of Medicine Digital Repository](#)



SVEUČILIŠTE U ZAGREBU
MEDICINSKI FAKULTET

Karlo Tkalec

Varicealna krvarenja iz gornjeg dijela gastrointestinalnog trakta

Diplomski rad



Zagreb, 2024.

Ovaj diplomski rad izrađen je na Zavodu za gastroenterologiju i hepatologiju Klinike za unutarnje bolesti Kliničkog bolničkog centra Sestre milosrdnice pod vodstvom doc. prim. dr.sc. Ivana Budimira i predan je na ocjenu u akademskoj godini 2023./2024.

POPIS KRATICA

AASLD – Američko društvo za proučavanje bolesti jetre (engl. *American Association for Study of Liver Disease*)

APTV – aktivirano parcijalno tromboplastinsko vrijeme

ATO – antegradna transvenozna obliteracija (engl. *Antegrade transvenous obliteration*)

AVK – akutno varicealno krvarenje

BRTO – balonom okludirana retrogradna transvenozna obliteracija (engl. *Balloon-occluded retrograde transvenous obliteration*)

CB – plava boja (engl. *Colour blue*)

CRS – pjega boje trešnje (engl. *Cherry red spots*)

CSPH – klinički značajna portalna hipertenzija (engl. *Clinically significant portal hypertension*)

CTA – kompjutorizirana tomografska angiografija (engl. *Computed tomography angiography*)

CTP – Child-Turcotte-Pugh

CW – bijela boja (engl. *Colour white*)

CYA – cijanoakrilat (engl. *Cyanoacrilate*)

DR – prošireno crvenilo (engl. *Diffuse redness*)

EBL – endoskopska ligacija gamicama (engl. *Endoscopic band ligation*)

EGD – ezofagogastroduodenoskopija

ESGE – Europsko društvo za gastrointestinalnu endoskopiju (engl. *European Society for Gastrointestinal endoscopy*)

EUS – endoskopski ultrazvuk (engl. *Endoscopic ultrasound*)

EVS – endoskopska varicealna skleroterapija (engl. *Endoscopic variceal sclerotherapy*)

GBS – Glasgow-Blatchford skala (engl. *Glasgow-Blatchford score*)

GI – gastrointestinalni

GRS – gastrorenalni pretok (engl. *Gastrorenal shunt*)

HE – jetrena encefalopatija (engl. *Hepatic encephalopathy*)

HS – hematocistična pjega (engl. *Hematocystic spot*)

HVPG – jetreni venski gradijent tlaka (engl. *Hepatic venous pressure gradient*)

Hb – hemoglobin

Hct – hematokrit

IPP – inhibitor protonске pumpe

JRSPH – Japansko istraživačko društvo za portalnu hipertenziju (engl. *Japanese Research Society for portal hypertension*)

KE – koncentrat eritrocita

KKS – kompletna krvna slika

LGV – lijeva želučana vena (engl. *Left gastric vein*)

MELD – model terminalne bolesti jetre (engl. *Model for end-stage liver disease*)

MRI – magnetska rezonanca (engl. *Magnetic resonance imaging*)

NO – dušikov oksid (engl. *Nitric oxide*)

NSBB – neselektivni beta blokator

PARTO – čepom potpomognuta retrogradna transvenozna obliteracija (engl. *Plug-assisted retrograde transvenous obliteration*)

PDGF – trombocitni čimbenik rasta (engl. *Platelet-derived growth factor*)

PGV – stražnja želučana vena (engl. *Posterior gastric vein*)

PH – portalna hipertenzija

PV – protrombinsko vrijeme

RAAS – renin-angiotenzin-aldosteron sustav

RWM – oznaka crvene masnice (engl. *Red wale marking*)

SAD – Sjedinjene Američke Države

SBP – spontani bakterijski peritonitis

SBT – Sengstaken-Blakemoreova sonda (engl. *Sengstaken-Blakemore tube*)

SEMS – Samošireći metalni stent (engl. *Self-expandable metallic stent*)

SGV – kratke želučane vene (engl. *Short gastric veins*)

SMV – srčani minutni volumen

SSM – mjera tvrdoće slezene (engl. *Spleen stiffness measurement*)

TE – tranzijentna elastografija (engl. *Transient elastography*)

UGIB – krvarenje iz gornjeg dijela gastrointestinalnog sustava (engl. *Upper gastrointestinal bleeding*)

VCE – endoskopija videokapsulom (engl. *Video capsule endoscopy*)

VEGF – vaskularni endotelni čimbenik rasta (engl. *Vascular endothelial growth factor*)

WHVP – uglavljeni jetreni venski tlak (engl. *Wedged hepatic venous pressure*)

SADRŽAJ

SAŽETAK

SUMMARY

1. UVOD	1
2. EPIDEMIOLOGIJA	2
3. PATOGENEZA.....	3
4. KLINIČKA SLIKA	5
5. DIJAGNOSTIKA	6
5.1 LABORATORIJSKE PRETRAGE.....	6
5.2 ENDOSKOPSKA VIZUALIZACIJA VARIKOZITETA	6
5.2.1 VARIKOZITETI JEDNJAKA	7
5.2.2 VARIKOZITETI ŽELUCA.....	8
5.3 OSTALE DIJAGNOSTIČKE METODE.....	8
5.4 PROCJENA RIZIKA	9
5.5 PROBIR VARIKOZITETA.....	10
6. LIJEČENJE.....	12
6.1 PRIMARNA PROFILAKSA.....	12
6.1.1 NESELEKTIVNI BETA BLOKATORI.....	12
6.1.2 ENDOSKOPSKA LIGACIJA VARIKOZITETA GUMICAMA	13
6.2 AKUTNO VARICEALNO KRVARENJE.....	14
6.2.1 RESUSCITACIJA.....	14
6.2.2 ANTIBIOTSKA PROFILAKSA.....	15
6.2.3 PROKINETIČKI LIJEKOVI	15
6.2.4 PREVENCIJA JETRENE ENCEFALOPATIJE.....	15
6.2.5 VAZOAKTIVNI LIJEKOVI.....	16
6.2.6 ZAUSTAVLJANJE KRVARENJA	16

6.2.6.1	LIJEČENJE VARIKOZITETA JEDNJAKA	17
6.2.6.2	LIJEČENJE VARIKOZITETA ŽELUCA.....	18
6.3	SEKUNDARNA PROFILAKSA.....	21
7.	ZAKLJUČAK.....	22
8.	ZAHVALE.....	23
9.	LITERATURA	24
10.	ŽIVOTOPIS	32

SAŽETAK

Varicealna krvarenja iz gornjeg dijela gastrointestinalnog trakta

Varikoziteti su proširene kolateralne venske komunikacije između portalnog i sustavnog krvotoka. Američko društvo za proučavanje bolesti jetre definira varicealnim krvarenjem svako aktivno krvarenje iz varikoziteta jednjaka ili želuca zabilježeno tijekom endoskopije ili kao prisutnost varikoziteta sa znakovima nedavnog krvarenja, te prisutnost velikih varikoziteta jednjaka i krvi u želucu bez pronalaska drugih mogućih uzroka krvarenja. Udio varicealnih krvarenja među krvarenjima iz gornjeg dijela gastrointestinalnog trakta iznosi oko 11% i raste, a šestotjedni mortalitet iznosi oko 20%. Glavni uzrok razvoja varikoziteta je portalna hipertenzija najčešće zbog ciroze alkoholne etiologije. Krv se zbog povećanog tlaka u portalnom krvotoku preusmjerava prema sustavnoj cirkulaciji stvarajući varikozitete u želucu i jednjaku. Znakovi krvarenja iz gornjeg GI trakta su hematemeza i melena te hematohezija u slučaju obilnijeg krvarenja. U anamnezi i fizikalnom statusu treba obratiti pozornost na simptome i znakove koji upućuju na bolesti jetre i/ili bolesti koje uzrokuju portalnu hipertenziju. Ezofagogastroduodenoskopija je zlatni standard u postavljanju dijagnoze varikoziteta i varicealnog krvarenja. Endoskopijom se vizualiziraju varikoziteti jednjaka koji se klasificiraju prije svega po veličini i varikoziteti želuca koji se klasificiraju prije svega prema lokalizaciji. Za procjenu rizika od mortaliteta, ponovnog krvarenja i drugih loših ishoda koriste se MELD i CTP skale. U bolesnika sa dekompenziranom jetrenom bolešću treba provesti probir na varikozitete. Također ga treba provesti u bolesnika sa kompenziranom cirozom jetre koji imaju kontraindikaciju na neselektivne beta blokatore i zadovoljavaju Baveno VII kriterije. Rizničnim bolesnicima treba ponuditi primarnu profilaksu čiji su temelj neselektivni beta blokatori. Za varikozitete jednjaka je savjetovano koristiti dodatno i endoskopsku ligaciju gunicama. Ukoliko bolesnik sa varikozitetima želuca ima kontraindikaciju za beta blokatore može se endoskopski primijeniti cijanoakrilat. Akutno varicealno krvarenje se liječi nadoknadom volumena kristaloidnim otopinama i krvlju, antibiotskom profilaksom i vazoaktivnim lijekovima. Krvarenje iz varikoziteta jednjaka se zaustavlja endoskopskom ligacijom gunicama ili cijanoakrilatom u slučaju neuspjeha, dok se ono iz želučanih varikoziteta liječi cijanoakrilatom. Nakon zaustavljenog krvarenja se započinje sekundarna profilaksa temeljena na neselektivnim blokatorima i endoskopskoj ligaciji gunicama. Za želučane varikozitete se umjesto gumica koristi cijanoakrilat i/ili balonom okludirana transvenozna obliteracija varikoziteta. U visokorizičnih bolesnika nakon zaustavljenog krvarenja treba provesti TIPS proceduru.

SUMMARY

Variceal upper gastrointestinal hemorrhage

Varices are dilated collateral venous communications between the portal and systemic circulations. The American Association for the Study of Liver Diseases defines variceal bleeding as any active bleeding from esophageal or gastric varices observed during endoscopy, the presence of varices with signs of recent bleeding, or the presence of large esophageal varices and blood in the stomach with no other potential sources of bleeding in sight. The proportion of variceal bleeding among upper gastrointestinal tract bleedings is about 11% and is increasing, with a six-week mortality rate of approximately 20%. The main cause of variceal development is portal hypertension, often due to alcoholic cirrhosis. Due to increased pressure in the portal circulation blood is redirected towards the systemic circulation resulting in esophageal and stomach varices. Signs of upper gastrointestinal tract bleeding include hematemesis and melena, and hematochezia in cases of severe bleeding. While taking the patient's history and physical examination, attention should be paid to symptoms and signs indicating liver disease and/or conditions causing portal hypertension. Esophagogastroduodenoscopy is the gold standard for diagnosing varices and variceal bleeding. Through endoscopy esophageal varices can be visualized, classified primarily by size, and gastric varices, classified mainly by location. Furthermore, MELD and CTP scales are used to assess the risk of mortality, rebleeding and other poor outcomes. Screening for varices should be conducted in patients with decompensated liver disease. It should also be performed in patients with compensated cirrhosis who have contraindications to non-selective beta-blockers and meet the Baveno VII criteria. High-risk patients should be offered primary prophylaxis, primarily based on non-selective beta-blockers. For esophageal varices, additional endoscopic band ligation is recommended. If a patient with gastric varices has a contraindication to beta blockers, cyanoacrylate can be applied endoscopically. Acute variceal bleeding is treated with volume resuscitation using crystalloid solutions and blood, antibiotic prophylaxis, and vasoactive drugs. Bleeding from esophageal varices is stopped with endoscopic band ligation or cyanoacrylate in case of failure, while bleeding from gastric varices is treated with cyanoacrylate. After bleeding cessation, secondary prophylaxis based on non-selective beta-blockers and endoscopic band ligation is initiated. For gastric varices, cyanoacrylate and/or balloon-occluded transvenous obliteration of varices are used instead of bands. In high-risk patients, TIPS procedure should be performed after bleeding cessation.

1. UVOD

Varikoziteti su proširene kolateralne venske komunikacije između portalnog i sustavnog krvotoka(1). Krvarenja nastala iz tih komunikacija nazivaju se varicealna krvarenja. Varikoziteti najčešće nastaju zbog portalne hipertenzije uslijed ciroze jetre(2). Krvarenja mogu biti iz gornjeg i donjeg dijela gastrointestinalnog(GI) trakta, a granicu čini Treitzov ligament(3). Varicealna krvarenja iz gornjeg dijela GI trakta su češća od onih iz donjeg dijela. Akutno varicealno krvarenje(AVK) ima značajan mortalitet, iako čini manji udio krvarenja iz gornjeg dijela GI trakta(4). Varikoziteti se pojavljuju u jednjaku ili želucu, no mogu biti prisutni u oboma istovremeno. Otkrivaju se tijekom endoskopije nakon postavljene dijagnoze ciroze jetre ili nakon epizode krvarenja iz gornjeg dijela gastrointestinalnog trakta(UGIB) nepoznatog uzroka. Znakovi AVK-a mogu biti hematemeza, melena, njihova kombinacija i, rjeđe, hematohezija. Kod obilnijeg krvarenja mogu se javiti znakovi vezani uz gubitak krvi, kao što su hipotenzija, tahikardija i sinkopa. U ovom će se radu sažeti najnovija saznanja o epidemiologiji, etiologiji i patogenezi, dijagnostici, probiru, procjeni rizika, kliničkoj slici i terapijskim mogućnostima varicealnog krvarenja iz gornjeg dijela GI trakta.

2. EPIDEMIOLOGIJA

Krvarenja su učestalija u gornjem dijelu gastrointestinalnog trakta. Učestalost UGIB-a se smanjuje kao posljedica eradikacije *Helicobacter pylori*, dok se učestalost krvarenja iz donjeg dijela GI trakta povećava(5). Podaci za populaciju Europe pokazuju incidencija UGIB-a između 84 i 160 slučajeva na 100.000, a smrtnost oko 10%(6). Udio varicealnih krvarenja raste, i iznosi oko 11% prema jednoj nacionalnoj studiji iz Velike Britanije(6). Šestotjedni mortalitet AVK iznosi oko 20%, a godišnja stopa krvarenja iznosi između 10 i 30%(2). Prema jednoj studiji u SAD-u, varicealna krvarenja su činila 2% hospitalizacija uslijed krvarenja iz gornjeg dijela GI trakta sa mortalitetom oko 6-7%(7). Varicealno krvarenje se češće pojavljuje u muškaraca, te je smrtnost muškarcima veća(8). Varikoziteti su prisutni u otprilike dvije trećine bolesnika sa cirozom jetre(9). Godišnja incidencija varikoziteta među bolesnicima sa cirozom jetre iznosi 8-10%, dok je stopa preobrazbe malih varikoziteta u velike 10-12% godišnje(9). Varikoziteti su češći u bolesnika sa težom jetrenom bolesti. Težina jetrene bolesti se prema CTP klasifikaciji dijeli na razrede A, B i C. CTP klasifikacija je dobar prediktor postojanja varikoziteta. Prema radu Tiwari et al., prevalencija prema CTP razredima bila je: A=48.3%, B=94.2%, C=100% (10). Bolesnici češće umiru od komorbiditeta nego samog varicealnog krvarenja. Među češćim uzrocima smrti je infekcija nakon epizode varicealnog krvarenja(11).

3. PATOGENEZA

Portalna hipertenzija je glavni uzrok varikoziteta jednjaka i želuca. Definirana je kao povišen tlak krvi u splahnničkom venskom sustavu, a izražava se uz pomoću jetrenog venskog gradijenta tlaka(HVPG), koji je razlika između uglavljenog jetrenog venskog tlaka(WHVP) i slobodnog jetrenog venskog tlaka(12). Normalan HVPG u portalnoj veni iznosi oko 5 mmHg, a vrijednosti iznad 5 mmHg smatraju se portalnom hipertenzijom. Vrijednosti iznad 10 mmHg se smatraju klinički značajnom portalnom hipertenzijom(CSPH) i prediktivne su za stvaranje varikoziteta. Vrijednosti iznad 12 mmHg označavaju povećavajući rizik od varicealnog krvarenja(12). PH se prema mjestu nastanka vaskularne opstrukcije dijeli u pet različitih grupa – prehepatična presinusoidalna, intrahepatična presinusoidalna, sinusoidalna, intrahepatična postsinusoidalna i posthepatična postsinusoidalna. Prehepatičnoj presinusoidalnoj PH je uzrok najčešće tromboza portalne vene i abdominalna trauma. Intrahepatičnu presinusoidalnu PH uzrokuju shistosomijaza, lijekovi, sarkoidoza i druge bolesti. Sinusoidalna PH je najčešće posljedica ciroze jetre, metastatske bolesti i policistične jetrene bolesti. Postsinusoidalna PH je uzrokovana venookluzivnim bolestima i Budd-Chiari sindromom. U odraslih je ciroza jetre najčešći uzrok PH, čineći oko 90% uzroka. Shistosomijaza je vrlo važan uzrok, ali je rijetka bolest izvan endemičnih područja kao što je Egipat(13).

Ciroza jetre je stanje s povećanom intrahepatičkom vaskularnom rezistencijom i povećanim utokom krvi u splahnničku cirkulaciju. Vaskularna rezistencija je posljedica strukturalnog oštećenja jetrenog tkiva i izmijenjenog vaskularnog tonusa zbog smanjene ekspresije vazodilatatora kao što je NO te povećanog otpuštanja vazokonstriktora. S druge strane, u splahnničkoj cirkulaciji se lokalno proizvode vazodilatatori koji zajedno sa intrinzičnom hipokontraktilnosti vaskulature dovode do povećanog utoka krvi. Slično naprežanje, upalni citokini i VEGF su neki od čimbenika koji potiču vaskularne stanice na proizvodnju dušikovog oksida. Ovi mehanizmi dovode do portalne hipertenzije, koja zajedno sa čimbenicima rasta kao što su VEGF i PDGF, za posljedicu ima razvoj kolateralne cirkulacije. Venske komunikacije moraju akomodirati povećan protok krvi zbog čega se povećavaju i remodeliraju stvarajući varikozitete(1).

Za varicealna krvarenja iz gornjeg dijela GI trakta bitne su kolaterale poput lijeve želučane vene(LGV), stražnje želučane vene(PGV) i kratkih želučanih vena(SGV). Lijeva želučana vena odvodi krv iz gornjeg dijela želuca i abdominalnog dijela jednjaka. Prolazi uz malu krivinu želuca u malom omentumu i ulijeva se u portalnu venu u području gdje se slezenska vena spaja sa gornjom mezenteričnom venom. U fiziološkom stanju je tok kroz LGV hepatopetalan, dok

je u bolesnika sa značajnom portalnom hipertenzijom tok hepatofugalan, to jest, krv teče u suprotnom smjeru kroz gornji dio želuca i naposljetku stvara u varikozitete u jednjaku(14). Iz varikoziteta jednjaka krv teče u venu *azygos* i u sustavnu cirkulaciju(15). Stražnja želučana vena polazi sa središnjeg dijela slezenske vene i vodi krv po stražnjem zidu želuca do varikoziteta jednjaka u bolesnika sa portalnom hipertenzijom. Kratke želučane vene prolaze kroz lig. *gastrolenale* drenirajući krv iz fundusa i lijevog dijela velike krivine želuca. Povećane SGV su povezane sa postojanjem varikoziteta želuca(14). Želučani varikoziteti mogu nastati i zbog povećanog toka kroz vv. *gastromentales* uslijed tromboze slezenske vene(16).

4. KLINIČKA SLIKA

Znakovi krvarenja iz gornjeg GI trakta su hematemeza i melena, te hematohezija u slučaju obilnijeg krvarenja, koja se često veže uz hemodinamsku nestabilnost(17). Mogu se pojaviti i omaglica, slabost, sinkopa i abdominalna bol(3). Radi postupka pri prijemu pacijenta sa krvarenjem, potrebno je i prije endoskopije odrediti radi li se vjerojatnije o varicealnom ili nevaricealnom uzroku(17). Epigastrična bol je najčešći simptom ulkusne bolesti(18). Bol zbog krvarenja iz varikoziteta je rijetka. Melena se češće nađe u nevaricealnom krvarenju, a hematemezi je češće uzrok varicealno krvarenje(19). Prilikom uzimanja anamneze bolesnika treba ispitati o prijašnjim bolestima i rizičnim faktorima koji bi mogli ukazivati na portalnu hipertenziju i posljedično varicealno krvarenje. Upitati treba o prijašnjem krvarenju iz GI trakta, bolestima jetre, uživanju alkohola, koagulopatiji, lijekovima koji sprječavaju zgrušavanje i nakupljanje trombocita(3). U fizikalnom statusu je potrebno ponajprije obratiti pozornost na znakove hemodinamske nestabilnosti, postojanje abdominalne boli te provjeriti boju stolice digitorektalnim pregledom(3). Hemodinamsku nestabilnost karakterizira hladna, znojna i blijeda koža, slabiji puls, tahikardija, hipotenzija, tahipneja, a u slučaju šoka mogući su i poremećaji svijesti(13). Moguće je uočiti znakove koji upućuju na portalnu hipertenziju – *caput medusae*, povećane hemoroide, hepatomegalja i splenomegalija(20). U slučaju ciroze jetre mogu se dodatno pronaći i ascites, teleangiektazije u obliku pauka, palmarni eritem, ginekomastija, cijanoza, modrice, te umjesto hepatomegalije se može naći mala i čvrsta jetra(2).

5. DIJAGNOSTIKA

5.1 LABORATORIJSKE PRETRAGE

Svrha laboratorijskih pretraga je procjeniti težinu krvarenja, ozbiljnost jetrene bolesti i komorbiditeta, te sposobnost koagulacije. Od rutinskih pretraga je potrebno tražiti kompletnu krvnu sliku(KKS), aktivirano parcijalno tromboplastinsko vrijeme(APTV), protrombinsko vrijeme(PV), ureju, kreatinin, jetrene enzime, bilirubin, elektrolite i krvnu grupu(3). Iako su razina hemoglobina(Hb) i hematokrit(Hct) nužni pri procjeni težine krvarenja, mogu inicijalno biti zavaravajući u akutnom krvarenju jer mogu biti normalni usprkos gubitku krvi(21). Razinu hemoglobina potrebno je kontinuirano određivati radi odluke o mogućoj transfuziji i procjene težine krvarenja(22). Dodatno je potrebno izmjeriti albumin i amonijak. Albumin služi kao mjera sintetske sposobnosti jetre, te se koristi u skalama za procjenu ishoda UGIB-a, kao što je AIM65 skala(23). Također se koristi u određivanju CTP razreda. Amonijak je potrebno odrediti zbog jetrene encefalopatije(HE)(24). Povišena razina ureje može biti pokazatelj nedavnog krvarenja u gornjem GI traktu, no treba uzeti u obzir da dehidracija isto uzrokuje povišenje vrijednosti ureje(25).

5.2 ENDOSKOPSKA VIZUALIZACIJA VARIKOZITETA

Zlatni standard za dijagnostiku varicealnog krvarenja iz varikoziteta jednjaka i želuca je ezofagogastroduodenoskopija(EGD). Korist EGD-a leži u potvrđivanju dijagnoze i lokalizaciji varicealnog krvarenja, koje se u istom postupku može zaustaviti, te omogućuje probir i procjenu varikoziteta koji su visokorizični za krvarenje(20). Američko društvo za proučavanje bolesti jetre(AASLD) naziva varicealnim krvarenjem svako aktivno krvarenje iz varikoziteta jednjaka ili želuca zabilježeno tijekom endoskopije ili kao prisutnost varikoziteta sa znakovima nedavnog krvarenja, te prisutnost velikih varikoziteta jednjaka i krvi u želucu bez pronalaska drugih mogućih uzroka krvarenja(26).

5.2.1 VARIKOZITETI JEDNJAKA

Varikoziteti jednjaka se najčešće nalaze u donjoj trećini jednjaka, ali se mogu pojaviti u proksimalnom dijelu u bolestima nevezanima za portalni krvotok(20). Iako postoje više raznih klasifikacija, često se upotrebljava klasifikacija Japanskog istraživačkog društva za portalnu hipertenziju(JRSPH). Ona se prvenstveno temelji na razlikovanju varikoziteta po veličini i boji(27). Po veličini se dijele na male(F1), srednje velike(F2) i velike(F3)(27). Alternativno se može koristiti sustav strane Američkog društva za proučavanje jetrenih bolesti(AASLD) koji predlaže podjelu na male i velike, gdje se velikima smatraju oni koji su u Japanskom sustavu srednje veliki i veliki(28).

Tablica 1. Klasifikacija varikoziteta jednjaka prema Japanskom istraživačkom društvu za portalnu hipertenziju(JRSPH)(27).

Veličina	Mali, ravni varikoziteti koji ne nestaju nakon insuflacije(F1)
	Uvećani vijugavi varikoziteti koji zauzimaju manje od trećinu lumena jednjaka(F2)
	Veliki varikoziteti koji zauzimaju više od trećinu lumena jednjaka(F3)
Boja	Bijela(CW)
	Plava(CB)
Crveni znakovi	Oznaka crvene masnice(RWM)
	Pjega boje trešnje(CRS)
	Hematocistične pjege(HS)
	Prošireno crvenilo(DR)
Lokacija	Locus superior(Ls) - varikoziteti iznad bifurkacije traheje
	Locus medialis(Lm) - varikoziteti u razini bifurkacije traheje
	Locus inferior(Li) - varikoziteti ispod razine bifurkacije traheje
Ezofagitis	Pozitivan(E+)
	Negativan(E-)

CW, color white; CB, color blue; RWM, red wale marking; CRS, cherry red spots; HS, hematocystic spot; DR, diffuse redness

5.2.2 VARIKOZITETI ŽELUCA

Varikoziteti želuca su prisutni u otprilike 20% bolesnika sa cirozom(29). Krvarenje iz ovih varikoziteta je rjeđe, ali težeg tijeka od krvarenja iz jednjaka i češće rezultira letalnim ishodom(16). Najčešće korištena klasifikacija za varikozitete želuca je ona koju su napravili Sarin i suradnici. Varikoziteti su podijeljeni u četiri skupine na temelju lokalizacije(30). Podjela je navedena u Tablici 2 na sljedećoj stranici.

Tablica 2. Klasifikacija varikoziteta želuca prema Sarinu i sur.(30).

Gastroezofagealni varikoziteti(GOV)	GOV 1 – varikoziteti jednjaka koji se nastavljaju preko ezofagogastričnog spoja u malu krivinu želuca
	GOV 2 – varikoziteti jednjaka koji se nastavljaju preko ezofogogastrinog spoja u fundus želuca
Izolirani želučani varikoziteti(IGV)	IGV 1 – izolirani želučani varikoziteti u fundusu želuca koji su udaljeni od kardije nekoliko centimetara
	IGV 2 – izolirani ektopični varikoziteti koji se nalaze drugdje u želucu(<i>corpus, antrum, pylorus</i>) ili u duodenumu

GOV, gastroesophageal varices; IGV, isolated gastric varices

5.3 OSTALE DIJAGNOSTIČKE METODE

Kompjuterizirana tomografska angiografija(CTA) je metoda izbora za brzu procjenu vaskularne anatomije, ali ne pruža informacije o hemodinamici i funkcionalnim parametrima. CTA je kontraindicirana kod bolesnika sa renalnom insuficijencijom, koja je česta komplikacija ciroze jetre(31).

Magnetska rezonanca(MRI) i njene varijante poput „4D flow MRI“ pružaju odličnu procjenu anatomije i funkcije portalnog venskog sustava, što se često koristi u dijagnostici tromboze portalne vene(31).

U centrima gdje invazivno mjerenje HVPG-a nije moguće, mogu se koristiti neinvazivne metode za procjenu pacijenata sa CSPH(32). Doppler ultrazvukom se može brzo i neinvazivno procijeniti anatomiju i funkcionalne parametre velikih vena u portalnom krvotoku. Njime se mogu prikazati kolateralna cirkulacija i obrt smjera protoka portalnog krvotoka(20). Koristi se u dijagnostici tromboze portalne vene(33).

Svim navedenim metodama se mogu vizualizirati razvijene kolaterale koje su indirektan dokaz CSPH. Vizualiziraju se proširene LGV i SGV, rekanalizacija umbilikalne vene i splenorenalni

pretok(20,31,33). Ove se metode koriste i u dokazivanju čestih komplikacija ciroze jetre, kao što su ascites i pleuralni izljev.

Endoskopski ultrazvuk(EUS) je metoda kojom se mogu vizualizirati krvne žile i varikoziteti. Osobito je koristan u dijagnosticiranju varikoziteta želuca koji se na običnoj endoskopiji nekada teško uočavaju, pogotovo tijekom krvarenja(34). Upotrebljava se i prilikom obliteracije varikoziteta želuca cijanoakrilatom. Nakon aplikacije cijanoakrilata u varikozitet, pristupa se provjeri EUS Dopplerom, te ako je tok u varikozitetu i dalje prisutan, može se ponoviti primjena cijanoakrilata. Na ovaj način određuje se točna količina cijanoakrilata potrebna da zaustavi krvarenje i smanjuje rizik od komplikacija(35).

Tranzijentna elastografija(TE) je jeftina i neinvazivna metoda kojom se određuje stupanj fibroze jetre(36). Sonda odašilje val koji brže prolazi kroz tvrđu jetru. Rezultat se označava kao mjera tvrdoće jetre(LSM), a iskazuje brzinom vala kroz tkivo u m/s ili u kPa. Viši iznosi se nalaze u višem stupnju fibroze(37). Baveno VII smjernice ne preporučuju endoskopski probir pacijentima s LSM <20 kPa u kombinaciji sa brojem trombocita iznad $150 \times 10^9/L$ zbog vrlo male vjerojatnosti za pronalazak varikoziteta(38).

5.4 PROCJENA RIZIKA

Kod bolesnika s varikozitetima se procjenjuje vjerojatnost varicealnog krvarenja, a nakon krvarenja se procjenjuje rizik od negativnih ishoda, poput mortaliteta i vjerojatnosti ponovnog krvarenja. Veličina varikoziteta, oznake crvene masnice te CTP razredi B i C su najvažniji prediktori krvarenja(26). U bolesnika sa CSPH su visokog rizika veliki varikoziteti(>5 mm promjera) ili mali varikoziteti(<5 mm promjera) sa crvenim pjegama ili oznakama crvene masnice(29,36). Oznake crvene masnice su mjesta gdje je varicealni zid tanji(26). Iznos HVPG >20 mmHg je izvrstan prediktor varicealnog krvarenja, neuspjeha kontrole krvarenja i dekompenzacije nevezane uz krvarenje(39). CTP i model terminalnog stadija jetre(MELD) se koriste za procjenu rizika od dekompenzacije i varicealnog krvarenja. MELD skala se računa koristeći bilirubin, INR i kreatinin u serumu. Smjernice Europskog društva za gastrointestinalnu endoskopiju(ESGE) dijele bolesnike u tri skupine rizika(40):

1. Bolesnici sa CTP-A ili CTP-B bez aktivnog krvarenja tijekom endoskopije ili bolesnici sa MELD rezultatom <11 bodova imaju mali rizik lošeg ishoda.
2. Bolesnici sa CTP-B i aktivnim krvarenjem tijekom endoskopije unatoč vazoaktivnom liječenju ili bolesnici sa CTP-C imaju visoki rizik lošeg ishoda.

3. Bolesnici sa MELD rezultatom >19 bodova imaju visoki rizik lošeg ishoda.

Tablica 3. Child-Turcotte-Pugh klasifikacija

Kriterij	Bodovanje		
	1	2	3
Encefalopatija	Ništa	Blago do umjerena (stupanj I ili II)	Teška (Stupanj III ili IV)
Ascites	Ništa	Blago do umjeren (odgovara na diuretike)	Težak (neodgovara na diuretike)
Bilirubin (µmol/L)	<34	34-50	>50
Albumin (g/L)	>35	28-35	<28
INR	<1.7	1.7-2.3	>2.3
Razred	Ukupni bodovi		
A	5-6		
B	7-10		
C	10-15		

INR – internacionalni normirajući omjer

Visoka dob, komorbiditeti, hipovolemijski šok, teška anemija, znakovi nedavnog krvarenja na endoskopiji, potreba za krvnom transfuzijom, su još neki od rizičnih čimbenika za ponovno krvarenje i smrt. Prema radu Rašiu i sur. koji su analizirali 504 slučajeva varicealnog krvarenja je prisutnost želučanih varikoziteta povećavala vjerojatnost ponovnog krvarenja 3.3 puta(19).

AIM65, Glasgow-Blatchford skala(GBS) i Rockall skale nemaju korist u predviđanju ishoda u bolesnika sa varicealnim krvarenjem iz gornjeg dijela GI trakta zbog niske prediktivne mogućnosti(23,41).

5.5 PROBIR VARIKOZITETA

Probir se zasniva na endoskopiji kojom je cilj utvrditi postojanje visokorizičnih varikoziteta. Ukoliko se nađu visokorizični varikoziteti oni se u istom aktu podvezuju gunicama. Prije endoskopije potrebno je elastografijom utvrditi LSM i broj trombocita, te eventualno mjeru tvrdoće slezene(SSM). Svim pacijentima sa dekompenziranom cirozom jetre treba napraviti EGD(29,38).

1. Bolesnici sa kompenziranom cirozom jetre koji se liječe neselektivnim beta blokatorima(NSBB) ne trebaju probir endoskopijom(38).

2.Bolesnici sa kompenziranom cirozom jetre i kontraindikacijom za liječenje neselektivnim beta blokatorima koji prema Baveno VII kriterijima imaju LSM <20 kPa i broj trombocita iznad $150 \times 10^9/L$ imaju malu vjerojatnost visokorizičnih varikoziteta i stoga ne trebaju EGD. Oni se trebaju kontrolirati jednom godišnje uz pomoć TE i mjerenjem broja trombocita. Ukoliko dođe do promjene u mjerenjima, pristupa se endoskopiji(38).

3.Ako bolesnici imaju kontraindikaciju za liječenje neselektivnim beta blokatorima i zadovoljavaju Baveno VII kriterije, to jest imaju LSM ≥ 20 kPa i broj trombocita ispod $150 \times 10^9/L$, može se elastografijom izmjeriti SSM. Oni sa SSM ≤ 40 kPa mogu izbjeći endoskopiju i kontrolirati se jednom godišnje uz pomoć TE i mjerenjem broja trombocita. Ukoliko dođe do promjene u mjerenjima, pristupa se endoskopiji(38).

4.Bolesnici kojima se na endoskopiji pronađu niskorizični varikoziteti(F1 bez crvenih znakova) se mogu kontrolirati svake 2 godine ako je jetrena bolest aktivna ili svake 3 godine ako je bolest mirna(38,40).

5.Bolesnici kojima se na endoskopiji pronađu visokorizični varikoziteti(F1 sa crvenim znakovima ili F2/F3) se liječe odmah uz pomoć ligacije. Endoskopska ligacija gamicama(EBL) se ponavlja svaka 1-4 tjedna do eradikacije varikoziteta. Prvi kontrolni endoskopski pregled se zakazuje od 3 do 6 mjeseca nakon eradikacije, a nakon toga svakih 6 do 12 mjeseci(20,38,40).

ESGE ne preporučuje endoskopski probir uz pomoć video kapsule(VCE)(40).

6. LIJEČENJE

6.1 PRIMARNA PROFILAKSA

Primarna profilaksa je skup mjera kojima se nastoji spriječiti prvo varicealno krvarenje kod rizičnih bolesnika. Svrha je smanjenje mortaliteta i ušteda vječno prenapregnutih zdravstvenih resursa. Mjere primarne profilakse se sastoje od uklanjanja primarnog etiološkog čimbenika koji je doveo do CSPH i/ili varikoziteta. Ciroza jetre uzrokovana alkoholom jedan od najčešćih uzroka CSPH, zbog čega je nužno zabraniti bolesniku uživanje alkohola. Duža apstinencija od alkohola može poboljšati funkciju jetre i smanjiti tlak u portalnom krvotoku(42). Načini liječenja na kojima se primarna profilaksa danas temelji je pomoću neselektivnih beta blokatora i EBL(40). Većina istraživanja primarne profilakse varicealnih krvarenja se temelji na prevenciji krvarenja iz varikoziteta jednjaka(16). Zbog toga razloga nema dovoljno istraživanja u prevenciji krvarenja iz želučanih varikoziteta. Jedna je studija slučaja s kontrolom ipak pokazala kako je endoskopsko liječenje cijanoakrilatom učinkovitije od NSBB-a u sprječavanju krvarenja(13% naspram 28%)(43). Trenutna je preporuka koristiti NSBB-e za primarnu profilaksu želučanih varikoziteta(16). U bolesnika s želučanim varikozitetima i kontraindikacijom za NSBB, ESGE savjetuje odabir između endoskopskog liječenja cijanoakrilatom, EUS-om navođenog liječenja cijanoakrilatom i zavojnicom ili nijednoga(40).

6.1.1 NESELEKTIVNI BETA BLOKATORI

Najviše korišteni i proučeni NSBB-ovi su propranolol, nadolol, karvedilol(38). Njihov mehanizam djelovanja je preko blokiranja β_2 receptora, dopuštajući prevlast α_1 vazokonstriktorskog učinka na splahnhički krvotok. Na taj način se smanjuje povećan volumen u portalnom krvotoku i posljedični tlak. Blokiranjem vazodilatacije preko β_2 receptora sprječava se razvoj efektivne hipovolemije i aktivacija renin-angiotenzin-aldosteron sustava (RAAS), što uzrokuje zadržavanje vode i soli te posljedično povećava srčani minutni volumen(SMV). Ovi mehanizmi dovode do ascitesa i PH. Blokiranje β_1 receptora također smanjuje SMV. Karvedilol od navedenih NSBB-ova dodatno uzrokuje intrahepatičku vazodilataciju preko blokiranja α_1 receptora(29).

Dokazano je da NSBB-ovi smanjuju dekompenzaciju jetrene bolesti u bolesnika sa CSPH, zbog čega ESGE preporučuje korištenje NSBB-ova u bolesnika sa kompenziranom cirozom jetre sa

CSPH za prevenciju varicealnog krvarenja(40,44). NSBB-ovi i EBL imaju sličan učinak u smanjenju rizika od prvog varicealnog krvarenja(45). NSBB-ovi imaju veći učinak na smanjenje mortaliteta od EBL-a u bolesnika sa kompenziranom jetrenom bolešću i visokorizičnim varikozitetima, što je vjerojatno posljedica šireg učinka NSBB-ova u prevenciji dekompenzacije jetrene bolesti zbog drugih uzroka pored varikoziteta i varicealnog krvarenja, kao što je ascites(46). Zajednička terapija sa NSBB i EBL nema prednost, jer liječenje samo sa NSBB-ovima ima sličan učinak na rizik od AVK ili razvoja ascitesa kao i kombinacija NSBB-ova i EBL-a zajedno(40). Zajednička terapija može dovesti do dodatnih neželjenih učinaka(29). Glavni neželjeni učinci liječenja sa NSBB-ovima su smanjenje tlaka, umor, dispneja i smanjenje bubrežnog perfuzijskog tlaka u pacijenata koji su razvili ascites(47). U slučaju razvitka neželjenih posljedica potrebno je ukinuti terapiju s NSBB-ovima. Ako dođe do pada sistoličkog tlaka ispod 90 mmHg ili srednjeg arterijskog tlaka ispod 65 mmHg i/ili hepatorenalnog sindroma sa akutnom bubrežnom ozljedom, potrebno je smanjiti dozu NSBB ili ukinuti terapiju dok ne dođe do ponovnog povećanja krvnog tlaka ili rezolucije bubrežne ozljede(20). Karvedilol je među navedenim NSBB-ovima preporučeni izbor zbog izraženijeg učinka na smanjenje HPVG-a i jer ga nije potrebno titrirati prema srčanoj frekvenciji u mirovanju, a započinje se sa dozom od 6.25 mg na dan i povisuje se na 12.5 mg nakon 2-3 dana ukoliko bolesnik nema nuspojava(33,40,48). Važno je napomenuti da se može pokušati liječenje sa karvedilolom čak i kada raniji pokušaji sa ostalim NSBB-ovima nisu doveli do značajnog pada HPVG-a(48).

6.1.2 ENDOSKOPSKA LIGACIJA VARIKOZITETA GUMICAMA

EBL u primarnoj profilaksi se koristi kada se tijekom probira nađu visokorizični, odnosno srednje veliki ili veliki varikoziteti(38,40). To je tehnika u kojoj se uz pomoću endoskopa vizualizira varikozitet, nakon kojeg se usiše u nataknuti prilagodnik. Povlačenjem okidača, gumica sklizne sa prilagodnika preko vrata varikoziteta(49). Djelomičnom ili potpunom kompresijom unutar varikoziteta nastupa tromboza i okluzija, nakon čega trombozirani varikozitet nekrotizira i otpada, ostavljajući ožiljak(50). Komplikacije i nuspojave liječenja pomoću EBL-a su rjeđe od profilakse sa NSBB-ovima, ali su češće ozbiljnije ako se dogode(36). Rijetko se može dogoditi da nakon EBL-a na mjestu ligacije umjesto ožiljka ostane ulkus koji može krvariti. To se krvarenje veže uz značajan mortalitet. U radu Sinclair i sur., u kojemu su izveli 609 profilaktičkih EBL zahvata, 1.5% ih je prokrvarilo iz ulkusa uzrokovanog

zahvatom, a mortalitet među njima je iznosio 22%(51). Nužno je podsjetiti da EBL služi samo za profilaksu AVK-a, ali ne pomaže u ublažavanju učinaka PH(36).

6.2 AKUTNO VARICEALNO KRVARENJE

6.2.1 RESUSCITACIJA

Kod svih oblika krvarenja, pa tako i kod AVK-a, potrebno je osigurati hemodinamsku stabilnost bolesnika i spriječiti hipoperfuziju organizma. Za tu svrhu prije svega mogu se koristiti kristaloidne i koloidne otopine dok se ne odredi potreba za transfuzijom krvi. Preporučuje se restriktivna nadoknada volumena zbog manje učestalosti komplikacija opterećenja volumenom(40). Ujednačene kristaloidne otopine poput Ringerovog laktata imaju prednost pred fiziološkom otopinom zbog dokazano smanjene smrtnosti i bubrežnih komplikacija u intenzivnih bolesnika(52). Transfuziju krvi treba provoditi restriktivno, što znači da je koncentrat eritrocita(KE) indiciran u bolesnika sa razinom Hb <70 g/L, a ciljne vrijednosti nakon transfuzije su između 70 i 90 g/L. Villanueva i sur. su dokazali da je liberalna strategija transfuzije provedena u bolesnika sa razinom Hb <90 g/L povezana sa većim mortalitetom u usporedbi sa restriktivnom strategijom(53). Naknadno su Oduyayo i sur. potvrdili da je restriktivna strategija transfuzije krvi povezana sa manjim općim mortalitetom i rjeđe ponovljenim krvarenjem u bolesnika sa UGIB-om u usporedbi sa liberalnom strategijom(54). Objašnjenje leži u tome da liberalna nadoknada krvi može dovesti do pogoršanja PH(55). Svježe smrznutu plazmu(SSP) nije preporučeno davati zbog povezanosti sa znatno povećanim mortalitetom i povećanim neuspjehom zaustavljanja krvarenja unutar 5 dana(56). Opravdano je započeti terapiju inhibitorima protonske pumpe(IPP) pošto krvareći ulkusi čine do 20% UGIB-a među bolesnicima s cirozom jetre(57). Terapiju s IPP-ovima je potrebno zaustaviti čim se dokaže izostanak ulkusne etiologije. Na koncu, važno je spomenuti da je potrebno privremeno ukinuti antikoagulantnu i antitrombocitnu terapiju, te se posavjetovati sa kardiologom u vezi procjene rizika od ponovnog krvarenja ili tromboze i ponovnog uvođenja terapije(40).

6.2.2 ANTIBIOTSKA PROFILAKSA

Antibiotska profilaksa je indicirana kod bolesnika sa AVK zbog visokog rizika od bakterijskih infekcija, poglavito respiratorne etiologije. Bakterijske infekcije rizični su čimbenik za ponavljanje krvarenja i smrtni ishod(58). Preporučeni antibiotici su cefalosporini treće generacije, među kojima smjernice preporučuju ceftriakson u dozi od 1g dnevno u trajanju do 7 dana zbog visoke rezistencije na fluorokinolone(33,40). Treba spomenuti da na izabrani antibiotik ne smije postojati visoka rezistencija, a istovremeno mora pokrivati uzročnike koji se nalaze u okolini bolesnika. U bolesnika sa ascitesom je potrebno, kada je moguće, prije antibiotske profilakse provesti dijagnostičku paracentezu radi isključenja spontanog bakterijskog peritonitisa(SBP) čije postojanje može biti uzrok AVK-a(29).

6.2.3 PROKINETIČKI LIJEKOVI

Eritromicin se koristi radi ubrzanja želučanog pražnjenja krvi i krvnih ugrušaka čime se poboljšava endoskopska vizualizacija(59). ESGE preporučuje intravenozni eritromicin dan između 30 i 120 minuta u dozi od 250mg prije gornje endoskopije u bolesnika u kojih se sumnja na AVK(40). U nedostatku eritromicina može se koristiti metoklopramid(40).

6.2.4 PREVENCIJA JETRENE ENCEFALOPATIJE

Jetrena encefalopatija je stanje moždane disfunkcije uzrokovano jetrenom insuficijencijom i/ili pretokom između portalnog i sustavnog krvotoka(60). U stanju jetrene insuficijencije jetra nije sposobna metabolizirati toksične produkte kao što je amonijak koji se apsorbira iz crijeva, zbog čega je potrebno smanjiti apsorpciju i proizvodnju ili povećati ekskreciju amonijaka(61). Razgradnja krvnih proteina uslijed krvarenja, sustavna upala, jetrena insuficijencija i infekcija su česti čimbenici koji se pojavljuju u bolesnika s cirozom jetrom(40). Prisutnost HE u bolesnika sa AVK povećava vjerojatnost smrtnog ishoda(62). Smjernice preporučuju uporabu laktuloze u oralnom obliku ili pomoću klizme za liječenje epizoda HE u bolesnika sa AVK, ali i za prevenciju razvoja HE u bolesnika s AVK(38,40). Laktuloza je slabo apsorbirajući disaharid koja djeluje kao laksativ. Bakterije u crijevima dodatno cijepaju laktulozu na laktat i vodikove ione koji protoniraju amonijak u amonijev ion kojeg crijevo ne može apsorbirati. Na taj način se potiče ekskrecija amonijaka iz krvi u lumen kolona i na posljetku iz tijela(63). Među

nuspojavama koje se mogu dogoditi uslijed uporabe laktuloze su nadutost, proljev i abdominalna bol(64).

6.2.5 VAZOAKTIVNI LIJEKOVI

Vazoaktivni lijekovi djeluju vazokonstriktivno na sustavni i splanhnički krvotok čime smanjuju portalni protok krvi i protok krvi kroz kolaterale, rezultirajući smanjenjem portalnog tlaka i tlaka u varikozitetima(36). Nužno ih je primijeniti čim se posumnja na mogućnost varicealnog krvarenja u bolesnika(55). Koriste se somatostatin i njegov sintetski analog oktreotid i terlipresin, koji je sintetski analog vazopresina(65). Vazopresin se više ne koristi zbog izražene vazokonstrikcije izvan splanhničkog krvotoka(20,40). Somatostatin i oktreotid uzrokuju splanhničku vazokonstrikciju preko inhibicije otpuštanja vazodilatatorskih peptida kao što je glukagon(66). Terlipresin je agonist V1 receptora koji se uglavnom nalaze u glatkom mišićju splanhničkog krvotoka, čijom vazokonstrikcijom smanjuje protok krvi i portalni tlak(67). Vazoaktivno liječenje somatostatinom, oktreotidom i terlipresinom smanjuje mortalitet u bolesnika sa AVK, smanjuje potrebu za transfuzijom, poboljšava kontrolu krvarenja i smanjuje količinu vremena provedenog u bolnici(66,67). Somatostatin i oktreotid imaju sličan učinak na mortalitet kao vazopresin i terlipresin, ali i manji rizik od nepoželjnih učinaka(65). Smjernice savjetuju početak vazoaktivnog liječenja pri prijemu bolesnika i trajanje 2-5 dana(33,38,40). Somatostatin se prvotno daje u bolusu intravenski 250 mcg te nakon toga u kontinuiranoj infuziji 250-500 mcg/sat 2-5 dana. Oktreotid se prvotno daje u bolusu intravenski 50 mcg te nakon toga u kontinuiranoj infuziji 25-50 mcg/sat 2-5 dana. Terlipresin se u prva 24-48 sata daje 2 mg intravenski svaka 4-6 sata, a nakon toga se daje 1 mg intravenski svaka 4-6 sata sveukupno u trajanju 2-5 dana(33).

6.2.6 ZAUSTAVLJANJE KRVARENJA

Kada se provedu inicijalne mjere resuscitacije, potrebno je provesti endoskopiju radi utvrđivanja uzroka i zaustavljanja krvarenja. Smjernice preporučuju da se endoskopija provede unutar 12 sati od prijema bolesnika sa AVK kada se bolesnika hemodinamski stabilizira, jer istraživanja pokazuju bolje preživljenje(33,40,68). U velikom retrospektivnom istraživanju Zhang i sur. su prikazali da je skupina u kojoj su endoskopski zahvati provedeni unutar 6-12 sati imala sličnu stopu neuspjeha zahvata kao i skupina u kojoj su zahvati provedeni unutar 24

sati(69). Naglašavaju ipak da je hitnija endoskopija povezana sa neprikladnom resuscitacijom i lošijom vizualizacijom zbog prisutnosti krvi i hrane u GI traktu, što mogu biti razlozi neuspješnog liječenja(69). Iz toga proizlazi da bi trebalo prije svega osigurati kvalitetno inicijalno liječenje i dobru pripremu za endoskopiju(69).

6.2.6.1 LIJEČENJE VARIKOZITETA JEDNJAKA

EBL je dokazano najbolji mogući način za liječenje krvarećih varikoziteta jednjaka(70,71). Liječenje EBL-om je povezano s manjim mortalitetom, boljom kontrolom krvarenja, rjeđim komplikacijama i sa smanjenom vjerojatnošću ponovnog krvarenja u usporedbi s endoskopskom skleroterapijom(EVS)(71). Uspjeh EBL-a u zaustavljanju krvarenja iznosi oko 90%(72). Komplikacije koje se mogu pojaviti su prolazna disfagija, retrosternalna bol, krvarenje, strikture ili ulceracije jednjaka, perforacija i infekcija(20). Osim EBL-a za varikozitete jednjaka se mogu primijeniti EVS i tkivno ljepilo – cijanoakrilat(CYA), ali samo u slučaju da je EBL vrlo teško ili nemoguće primijeniti zbog učestalijih i opasnijih komplikacija(20). Primjena sklerozirajućeg agensa u varikozitet ili njegovu okolinu uzrokuje upalu i trombozu, a primjena tkivnog ljepila cijanoakrilata uzrokuje ozljedu endotela i dovodi do hemostaze(72,73).

Visokorizičnim bolesnicima(CTP B i CTP C <13 bodova) je potrebno ponuditi postavljanje transjugularnog intraportalnog sustavnog pretoka(TIPS) nakon uspješno provedene endoskopske hemostaze unutar prva 72 sata. Meta analiza iz 2021. godine je pokazala kako je TIPS u tim slučajevima povećao udio preživjelih u prvoj godini bez povećane incidencije HE(74). Nedavna meta analiza iz 2023. godine je potvrdila prijašnje rezultate i dokazala kako je TIPS unutar 72 sata rezultirao manjim mortalitetom u usporedbi sa standardnim liječenjem(endoskopska hemostaza uz vazoaktivno liječenje), ali i usporedbi sa TIPS procedurom provedenom nakon 72 sata. Incidencija HE je bila manja u bolesnika u kojih je procedura ranije provedena, i bila je slična incidenciji u bolesnika koji su bili liječeni standardno(75). TIPS je procedura u intervencijskoj radiologiji kojom se u jetri stvara pretok između portalnog i sustavnog krvotoka transjugularnim pristupom. Stvorena poveznica između krvotoka se proširi balonom i postavi se metalni stent kako bi se poveznica održala otvorenom(76).

U slučaju da se hemostaza ne može postići endoskopskim zahvatom i vazoaktivnim liječenjem pristupa se spasonosnoj TIPS proceduri(33,40). Spasonosni TIPS je prema jednoj studiji

kontrole i slučaja imao smrtnost od 36% nakon 6 tjedana i 42% nakon godinu dana, a svi pacijenti sa $CTP \geq 13$ su umrli(77). Prije nego što se bolesnicima može omogućiti pružanje TIPS procedure krvarenje se može kontrolirati balonskom tamponadom uz pomoć Sengstaken-Blakemore sonde(SBT) ili pomoću metalnih stentova(SEMS)(33,38). SBT ima dva balona, od kojih je jedan za želudac, a drugi za jednjak i otvor za aspiraciju želučanog sadržaja(78). Napuhavanjem balona dolazi do tamponade i zaustavljanja krvarenja. Primjena balonske tamponade ne smije trajati duže od 24 sati zbog rizika opasnih komplikacija(26). Perforacija i aspiracijska pneumonija su životno ugrožavajuće komplikacije koje se mogu pojaviti uslijed korištena balonske tamponade(79). SEMS je bolja metoda jer može biti postavljen do tjedan dana u jednjaku i može zaustaviti krvarenje u do 100% bolesnika, dok su perforacija i aspiracijska pneumonija rjeđe. Ipak, nisu savršeni jer može doći do dislokacije stenta ili uzrokovanja ulceracije jednjaka(79). Escorsell i sur. su u radu kontrola i slučaja pokazali da je SEMS bio uspješniji u zaustavljanju krvarenja od balonske tamponade(80). Ukoliko se navedenim mogućnostima ne može zaustaviti krvarenje ili one nisu dostupne, kao krajnja mogućnost ostaje kirurška resekcija jednjaka(20).

U slučaju da se krvarenje ponovno pojavi unutar prvih 5 dana nakon uspješnog zaustavljanja krvarenja, može se pokušati ponovno pristupiti endoskopskom zaustavljanju krvarenja ili spasonosni TIPS(40).

6.2.6.2 LIJEČENJE VARIKOZITETA ŽELUCA

U liječenju varikoziteta želuca je vrlo bitno točno endoskopski klasificirati varikozitete radi odabira najbolje mogućnosti liječenja. Smjernice savjetuju endoskopsku primjenu tkivnog ljepila CYA ili trombin za liječenje IGV-1, IGV-2 i GOV-2, a za GOV-1 predlažu korištenje EBL-a ili endoskopsku primjenu tkivnog ljepila(38).

Od tkivnih ljepila se najčešće koristi CYA, to jest N-butil-2-cijanoakrilat. Može se pomiješati sa lipidiolom kako bi se usporila polimerizacija, ali se to više ne preporuča zbog rizika od embolizacije(16). Radni kanal se naulji maslinovim uljem ili se obloži silikonskim gelom kako bi se spriječilo lijepljenje unutar endoskopa, te se nakon toga kroz endoskop provede igla napunjena sa CYA. Potom se iglom ubada varikozitet sa udaljenosti između 3 i 5 cm zbog mogućeg prskanja CYA po endoskopu. CYA se primjenjuje 4-5 sekundi nakon čega se igla uklanja. Tijekom uklanjanja igle se primjenjuje 2 mL destilirane vode da se igla ne zaglavi. Fiziološka otopina se ne preporuča jer može potaknuti otvrdnuće CYA u igli. Na kraju se tupim vrhom katetera provjerava tvrdoća varikoziteta. Ukoliko je varikozitet još uvijek mekan može

se primijeniti još CYA(16). Komplikacije su rijetke, ali mogu biti vrlo opasne. Među njima se ističu ponovno krvarenje uslijed izdizanja odlijeva ljepila(4,4%), sepsa(1,3%) i udaljene embolije(0,7%)(81).

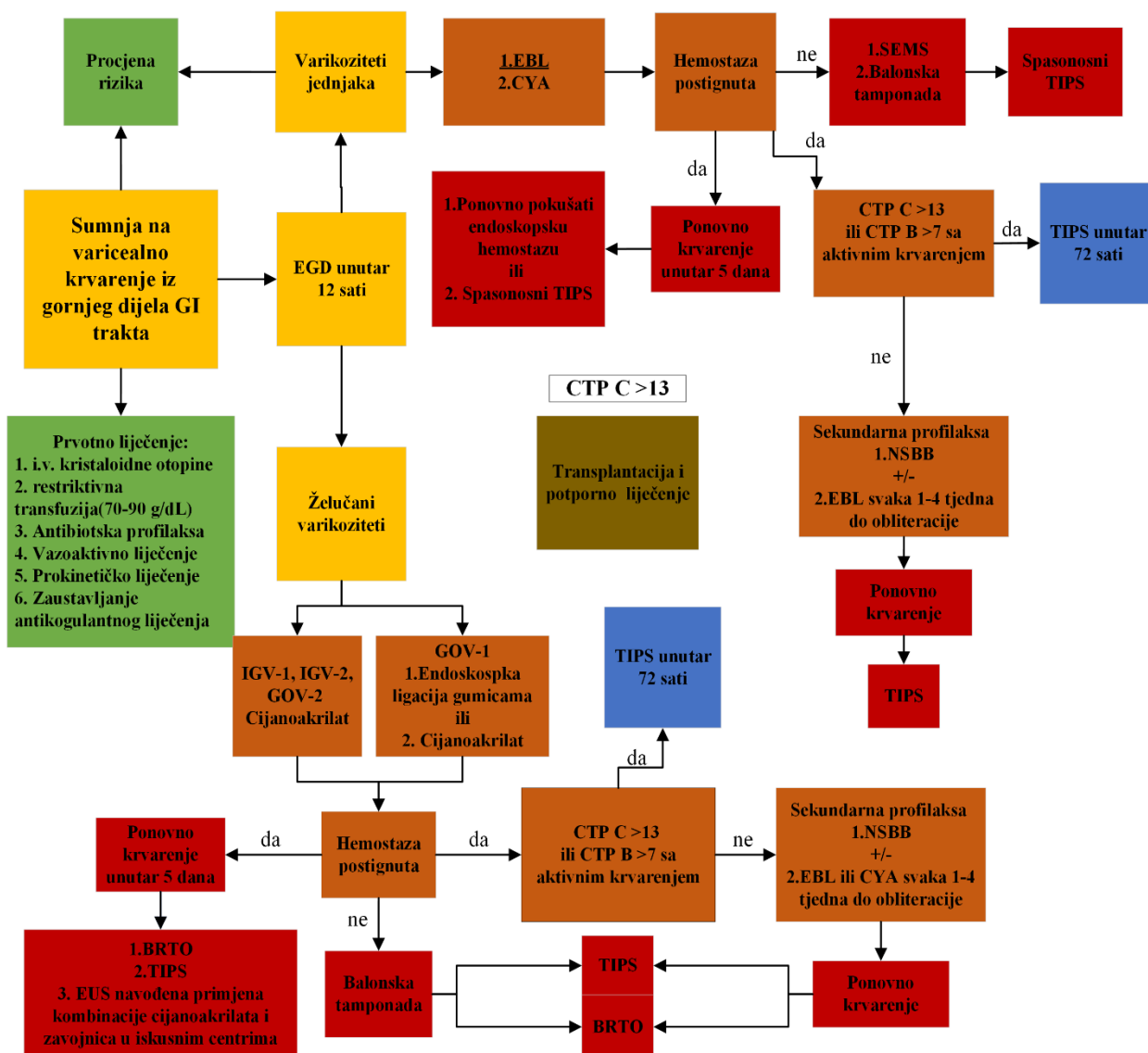
Trombin koji se endoskopski primjenjuje najčešće je humanog podrijetla u dozi od 1500 do 2500 jedinica. Njime se inducira tromboza čime se postiže hemostaza. Još uvijek se istražuje i uspoređuje sa drugim terapijskim mogućnostima(16).

Novija metoda koja se istražuje i ima obećavajuće rezultate jest endoskopskim ultrazvukom navođena primjena cijanoakrilata, zavojnica ili njihova kombinacija(16,40). Liječenje cijanoakrilatom navođeno endoskopskim ultrazvukom se pokazalo učinkovitije u obliteraciji varikoziteta nego bez ultrazvuka(82). Kombinacija CYA sa zavojnicama navođena sa endoskopskim ultrazvukom se pokazala kao najbolja među endoskopski navođenim metodama i rezultirala je sa manje komplikacija, zbog čega ESGE savjetuje korištenje ove mogućnosti liječenja u specijaliziranim centrima sa iskustvom(40,83).

Balonska tamponada se koristi za privremenu hemostazu u bolesnika sa teškim ili ponavljajućim varicealnim krvarenjima iz želučanih varikoziteta(16).

Baveno VII predlaže da se za liječenje GOV-2, IGV-1, IGV-2 umjesto endoskopskog zahvata ili TIPS procedure može koristiti i balonom okludirana retrogradna transvenozna obliteracija(BRTO), ali samo u iskusnim centrima(38). BRTO je procedura kojom se obliterira varikozitet koristeći sklerozans ili tvar koja uzrokuje embolizaciju. Vaskularni kateter plasira se kroz femoralnu ili unutarnju jugularnu venu sve do gastrorenalnog pretoka(GRS) ili transhepatalno preko grane vene porte nakon čega se napuše balon čime se zaustavlja protok krvi. Potom se pomoću kontrasta učini venogram i velike se kolaterale emboliziraju, a zatim se kroz srednju os balona progura mikrokateter i primjeni sklerozans. Na kraju se mikrokateter ukloni, a napuhani balon sa kateterom ostaje još najmanje četiri sata unutra kako bi se sklerozans stvrdnuo(16). Postoje modifikacije ove terapijske mogućnosti kao što su čepom potpomognuta retrogradna transvenozna obliteracija(PARTO) gdje se umjesto balona koristi čep, te antegradna transvenozna obliteracija(ATO) pomoću koje se emboliziraju perigastrične vene obliterirajući želučane varikozitete(16). Postoji tendencija pogoršanja varikoziteta jednaka jer se nakon takve procedure krv preusmjerava iz obliteriranog varikoziteta u sustavni krvotok(82).

ESGE savjetuje TIPS ili BRTO u slučaju neuspjele endoskopske hemostaze ili ranog ponovljenog krvarenja(40).



Slika 1. Postupnik za zbrinjavanje bolesnika sa varicealnim krvarenjem iz gornjeg dijela GI trakta napravljen prema AASLD i ESGE smjernicama.

6.3 SEKUNDARNA PROFILAKSA

Bolesnici koji prežive prvu epizodu AVK-a imaju 60% vjerojatnost ponovnog krvarenja u prvoj godini, a do 33% njih umre(83). Stoga se provodi sekundarna profilaksa kao prevencija ponovnog varicealnog krvarenja. Smjernice strogo savjetuju uporabu NSBB-ova i EBL-a u kombinaciji za sekundarnu profilaksu, a bolesnici koji imaju kontraindikaciju za jedno od toga dvoje ili ne podnose kombinaciju trebaju uzimati monoterapiju(38,40). U takvih se bolesnika može također primijeniti TIPS procedura(38,40). EBL se preporuča ponavljati svaka 1-4 tjedna do eradikacije(40). Od NSBB-ova se prednost pruža karvedilolu naspram propranololu zbog značajnijeg smanjenja HVPG-a, te manje incidencije ponovnog krvarenja i mortaliteta vezanog uz jetru(33,84). Bolesnici koji ponovno dožive epizodu krvarenja unatoč liječenju NSBB-ovima i EBL-om su kandidati za TIPS proceduru(38). Bolesnici kojima je krvarenje iz želučanih varikoziteta zaustavljeno endoskopskom primjenom tkivnog ljepila ponavljaju proceduru svaka 2-4 tjedna do eradikacije varikoziteta(33). U bolesnika koji su krvarili iz želučanih varikoziteta se može koristiti BRTO umjesto TIPS procedure za sekundarnu profilaksu(85). Nakon TIPS procedure zaustavlja se profilaksa NSBB-om i EBL-om(20).

7. ZAKLJUČAK

Varikoziteti jednjaka i želuca su jedan od češćih uzroka krvarenja iz gornjeg dijela gastrointestinalnog trakta. Zbog značajnog mortaliteta i stope komplikacija potrebno je pravovremeno posumnjati na varicealno krvarenje. Sumnju budi bolesnik koji se prezentira sa hematemezom, melenom ili kombinacijom, te ima komorbiditete koji uzrokuju portalnu hipertenziju, kao što je ciroza jetre, najčešće zbog uporabe alkohola(13,17). Varikozitete je poželjno dijagnosticirati ezofagogastroduodenoskopijom prije krvarenja te provesti primarnu profilaksu koristeći neselektivne beta blokatore, a za varikozitete jednjaka se koristi i endoskopska ligacija gamicama(40). Ezofagogastroduodenoskopijom se također vizualiziraju krvareći varikoziteti koji se u istom aktu liječe. Varikoziteti jednjaka se prije svega liječe endoskopskom ligacijom gamicama, a želučani se liječe prije svega endoskopskom primjenom tkivnog ljepila – cijanoakrilatom(20). Varikoziteti koji su na prijelazu između jednjaka i želuca se mogu liječiti endoskopskom ligacijom gamicama i cijanoakrilatom(38). Kada se posumnja na varicealno krvarenje potrebno je započeti nadoknadu volumena prije svega kristaloidnim otopinama, a u bolesnika sa smanjenim hemoglobinom treba provesti i restriktivnu transfuziju koncentrata eritrocita. Uz to se ordinira antibiotska terapija za profilaksu od infekcija, vazoaktivni lijekovi za smanjenje portalnog tlaka, te laktuloza za prevenciju jetrene encefalopatije(33). Dodatno se može prije endoskopije primijeniti eritromicin radi ubrzanja pražnjenja krvi iz želuca zbog bolje vizualizacije(40). Nakon uspješno zaustavljenog varicealnog krvarenja se provodi sekundarna profilaksa sa ciljem sprječavanja ponovnog krvarenja. Neselektivni beta blokatori i endoskopska ligacija gamicama su temelj sekundarne profilakse, a za određene bolesnike koji imaju visoku vjerojatnost od ponovnog krvarenja se može provesti TIPS procedura(33). Za bolesnike sa želučanim varikozitetima može se za potrebe sekundarne profilakse provesti BRTO(85).

8. ZAHVALE

Prije svega se želim zahvaliti mentoru, doc. prim. dr. sc. Ivanu Budimiru na povjerenju, strpljenju, savjetima i neizmjerne ljubaznosti tijekom pisanja diplomskog rada. Također bih htio zahvaliti članovima povjerenstva, prof. dr. sc. Nevenu Ljubičiću i doc. dr. sc. Ivani Vuković Brinar na iskazanom povjerenju. Zahvaljujem svim profesorima i djelatnicima našega fakulteta na prenesenom znanju. Najviše sam zahvalan svojoj obitelji, ocu Mariju, majci Željki i sestri Ana-Mariji što su mi bili oslonac. Na kraju bih posebno htio zahvaliti svojim dragim kolegama i prijateljima što su mi uljepšali iskustvo studiranja.

9. LITERATURA

1. Gunarathne LS, Rajapaksha H, Shackel N, Angus PW, Herath CB. Cirrhotic portal hypertension: From pathophysiology to novel therapeutics. *World Journal of Gastroenterology*. 2020 Oct 28;26(40):6111-6140.
2. Premkumar M, Anand AC. Overview of Complications in Cirrhosis. *Journal of Clinical and Experimental Hepatology*. 2022 Jul-Aug;12(4):1150-1174.
3. Wilkins T, Wheeler B, Carpenter M. Upper Gastrointestinal Bleeding in Adults: Evaluation and Management. *Am Fam Physician*. 2020 Mar 1;101(5):294-300.
4. Khan F, Tripathi D. Role of early transjugular intrahepatic portosystemic stent-shunt in acute variceal bleeding: An update of the evidence and future directions. *World J Gastroenterol*. 2021 Nov 28;27(44):7612-7624.
5. Oakland K. Changing epidemiology and etiology of upper and lower gastrointestinal bleeding. *Best Pract Res Clin Gastroenterol*. 2019 Oct-Dec;42-43:101610.
6. Kurien M, Lobo AJ. Acute upper gastrointestinal bleeding. *Clin Med (Lond)*. 2015 Oct 5;15(5):481-5.
7. Wuerth BA, Rockey DC. Changing Epidemiology of Upper Gastrointestinal Hemorrhage in the Last Decade: A Nationwide Analysis. *Dig Dis Sci*. 2018 May;63(5):1286-1293.
8. Sohal A, Chaudhry H, Dhaliwal A, Singla P, Gupta G, Sharma R, Dukovic D, Prajapati D. Gender differences in esophageal variceal bleeding in the United States. *Ann Med*. 2022; 54(1):2115–2122.
9. Alqahtani SA, Jang S. Pathophysiology and Management of Variceal Bleeding. *Drugs* 2021 Apr;81:647-667
10. Tiwari PS, Thapa P, Karki B, KC S. Correlation of Child-Pugh Classification with Esophageal Varices in Patients with Liver Cirrhosis. *Journal of Nepalgunj Medical College*. 2022 July;20(1):4–8.
11. Aluizio CLS, Montes CG, Reis GFSR, Nagasako CK. Risk stratification in acute variceal bleeding: Far from an ideal score. *Clinics (Sao Paulo)*. 2021;76:e2921
12. Bochnakova, T. (2021). Hepatic Venous Pressure Gradient. *Clin Liver Dis (Hoboken)*. 2021 Apr;17(3):144-148.
13. Ralston SH, Penman ID, Strachan MWJ, Hobson RP, ur.Davidson's Principles and Practice of Medicine. 23. izd. Edinburgh: Elsevier; 2018.

14. Maruyama H, Shiina S. Collaterals in portal hypertension: Anatomy and clinical relevance. *Quantitative Imaging in Medicine and Surgery* 2021 Aug;11(8):3867-3881.
15. Nagashima K, Irisawa A, Tominaga K, Kashima K, Kunogi Y, Minaguchi T, i sur. The Role of Endoscopic Ultrasound for Esophageal Varices. *Diagnostics*. 2020 Dec;10(12):1007.
16. Calmet F, Mohan P, Jalaeian H, Martin P. Management of Patients With Gastric Varices. *Gastroenterol Hepatol (N Y)* 2022 Oct;18(10):574–585.
17. Stanley AJ, Laine L. Management of acute upper gastrointestinal bleeding. *BMJ*. 2019 Mar 25;364:l536.
18. Kavitt RT, Lipowska AM, Anyane-Yeboah A, Gralnek IM. Diagnosis and Treatment of Peptic Ulcer Disease. *Am J Med*. 2019 Apr;132(4):447-456.
19. Rațiu I, Lupușoru R, Popescu A, Sporea I, Goldiș A, Dănilă M, i sur. Acute gastrointestinal bleeding: A comparison between variceal and nonvariceal gastrointestinal bleeding. *Medicine (Baltimore)*. 2022 Nov;101(45):e31543.
20. Pallio S, Melita G, Shahini E, Vitello A, Sinagra E, Lattanzi B i sur. Diagnosis and Management of Esophagogastric Varices. *Diagnostics (Basel)*. 2023 Mar;13(6):1031
21. Alali AA, Barkun AN. Assessment, Resuscitation and Medical Management of Variceal and Nonvariceal Gastrointestinal Bleeding. *Gastrointest Endosc Clin N Am*. 2024 Apr;34(2):189-203.
22. Callum J, Evans CCD, Barkun A, Karkouti K. Nonsurgical management of major hemorrhage. *CMAJ*. 2023 Jun 5;195(22):E773-E781
23. Budimir I, Gradišer M, Nikolić M, Baršić N, Ljubičić N, Kralj D i sur. Glasgow Blatchford, pre-endoscopic Rockall and AIMS65 scores show no difference in predicting rebleeding rate and mortality in variceal bleeding. *Scand J Gastroenterol*. 2016 Nov;51(11):1375-1379.
24. Rose CF, Amodio P, Bajaj JS, Dhiman RK, Montagnese S, Taylor-Robinson SD i sur. Hepatic encephalopathy: Novel insights into classification, pathophysiology and therapy. *J Hepatol*. 2020 Dec;73(6):1526-1547.
25. Chopra D, Rosenberg M, Moayyedi P, Narula N. Is Blood Urea Concentration an Independent Predictor of Positive Endoscopic Findings in Presumed Upper Gastrointestinal Bleeding? *Digestive Diseases*. 2020;38(1):77-84.
26. Garcia-Tsao G, Abraldes JG, Berzigotti A, Bosch J. Portal hypertensive bleeding in cirrhosis: Risk stratification, diagnosis, and management: 2016 practice guidance by the

- American Association for the study of liver diseases. *Hepatology*. 2017 Jan;65(1):310-335.
27. Japanese Research Society for Portal Hypertension., Inokuchi, K. The General rules for recording endoscopic findings on esophageal varices. *Jpn J Surg*. 1980;10(1):84-87.
 28. Fateen W, Ragnath K, White J, Khanna A, Coletta M, Samuel S i sur. Validation of the AASLD recommendations for classification of oesophageal varices in clinical practice. *Liver International*. 2020 Apr;40(4):905–912.
 29. Diaz-Soto MP, Garcia-Tsao G. Management of varices and variceal hemorrhage in liver cirrhosis: a recent update. *Therapeutic Advances in Gastroenterology*. 2022 Jun 20;15:17562848221101712. doi: 10.1177/17562848221101712.
 30. Sarin SK, Lahoti D, Saxena SP, Murthy NS, Makwana UK. Prevalence, classification and natural history of gastric varices: a long-term follow-up study in 568 portal hypertension patients. *Hepatology*. 1992;16(6):1343-1349.
 31. Oechtering TH, Roberts GS, Panagiotopoulos N, Wieben O, Reeder SB, Roldán-Alzate A. Clinical Applications of 4D Flow MRI in the Portal Venous System. *Magn Reson Med Sci*. 2022 Mar 1;21(2):340-353.
 32. Magaz M, Baiges A, Hernández-Gea V. Precision medicine in variceal bleeding: Are we there yet?. *J Hepatol*. 2020 Apr;72(4):774-784.
 33. Kaplan DE, Ripoll C, Thiele M, Fortune BE, Simonetto DA, Garcia-Tsao G, i sur. AASLD Practice Guidance on risk stratification and management of portal hypertension and varices in cirrhosis. *Hepatology*. 2024 May 1;79(5):1180-1211.
 34. Wang X, Yu S, Chen X, Duan L. Endoscopic ultrasound-guided injection of coils and cyanoacrylate glue for the treatment of gastric fundal varices with abnormal shunts: a series of case reports. *J Int Med Res*. 2019 Apr;47(4):1802-1809.
 35. Thiruvengadam SS, Sedarat A. The Role of Endoscopic Ultrasound (EUS) in the Management of Gastric Varices. *Curr Gastroenterol Rep*. 2021;23(1):1.
 36. Pfisterer N, Unger LW, Reiberger T. Clinical algorithms for the prevention of variceal bleeding and rebleeding in patients with liver cirrhosis. *World J Hepatol*. 2021 Jul 27;13(7):731-746.
 37. Paternostro R, Reiberger T, Bucsics T. Elastography-based screening for esophageal varices in patients with advanced chronic liver disease. *World J Gastroenterol*. 2019 Jan 21;25(3):308-329.
 38. de Franchis R, Bosch J, Garcia-Tsao G, Reiberger T, Ripoll C; Baveno VII Faculty. Baveno VII - Renewing consensus in portal hypertension. *J Hepatol*. 2022 Apr;76(4):959-

974. doi:10.1016/j.jhep.2021.12.022. Erratum u: J Hepatol. 2022 Jul;77(1):271. doi: 10.1016/j.jhep.2022.03.024
39. Jindal A, Bhardwaj A, Kumar G, Sarin SK. Clinical Decompensation and Outcomes in Patients With Compensated Cirrhosis and a Hepatic Venous Pressure Gradient ≥ 20 mm Hg. *Am J Gastroenterol*. 2020 Oct;115(10):1624-1633.
 40. Gralnek IM, Camus Duboc M, Garcia-Pagan JC, Fuccio L, Karstensen JG, Hucl T i sur. Endoscopic diagnosis and management of esophagogastric variceal hemorrhage: European Society of Gastrointestinal Endoscopy (ESGE) Guideline. *Endoscopy* 2022 Nov;54(11):1094-1120.
 41. Chandnani S, Rathi P, Udgirkar SS, Sonthalia N, Contractor Q, Jain S. CLINICAL UTILITY OF RISK SCORES IN VARICEAL BLEEDING. *Arq Gastroenterol*. 2019 Sep 30;56(3):286-293
 42. Seitz HK, Bataller R, Cortez-Pinto H, Gao B, Gual A, Lackner C i sur. Alcoholic liver disease. *Nat Rev Dis Primers*. 2018;4(1):16. doi:10.1038/s41572-018-0014-7 Erratum u: *Nat Rev Dis Primers*. 2018 Aug 28;4(1):18. doi: 10.1038/s41572-018-0021-8.
 43. Mishra SR, Sharma BC, Kumar A, Sarin SK. Primary prophylaxis of gastric variceal bleeding comparing cyanoacrylate injection and beta-blockers: a randomized controlled trial. *J Hepatol*. 2011 Jun;54(6):1161-1167.
 44. Villanueva C, Albillos A, Genesca J, Garcia-Pagan JC, Calleja JL, Aracil C i sur. β blockers to prevent decompensation of cirrhosis in patients with clinically significant portal hypertension (PREDESCI): a randomised, double-blind, placebo-controlled, multicentre trial. *Lancet*. 2019;393(10181):1597-1608. doi:10.1016/S0140-6736(18)31875-0 Erratum u: *Lancet*. 2019 Jun 22;393(10190):2492 doi: 10.1016/S0140-6736(19)31404-7
 45. Sharma M, Singh S, Desai V, Shah VH, Kamath PS, Murad MH i sur. Comparison of Therapies for Primary Prevention of Esophageal Variceal Bleeding: A Systematic Review and Network Meta-analysis. *Hepatology*. 2019 Apr;69(4):1657-1675.
 46. Villanueva C, Sapena V, Lo GH, Seo YS, Shah HA, Singh V i sur. Improving primary prophylaxis of variceal bleeding by adapting therapy to the clinical stage of cirrhosis. A competing-risk meta-analysis of individual participant data. *Aliment Pharmacol Ther*. 2024 Feb;59(3):306-321.
 47. Tellez L, Ibanez-Samaniego L, Perez Del Villar C, Yotti R, Martinez J, Carrion L i sur. Non-selective beta-blockers impair global circulatory homeostasis and renal function in cirrhotic patients with refractory ascites. *J Hepatol*. 2020 Dec;73:1404–1414

48. Reiberger T, Ulbrich G, Ferlitsch A, Payer BA, Schwabl P, Pinter M i sur. Carvedilol for primary prophylaxis of variceal bleeding in cirrhotic patients with haemodynamic non-response to propranolol. *Gut*. 2013 Nov;62(11):1634-1641.
49. Cook Medical. 6 Shooter® Saeed® Multi-Band Ligator[Internet]. Cook Medical; c2024 [pristupljeno 04.06.2024.] Dostupno na: <https://www.cookmedical.com/products/43ec8180-4fc4-4d77-b2b7-fd8fac106a98/>
50. Al-Obaid LN, Bazarbashi AN, Ryou M. Variceal Bleeding: Beyond Banding. *Dig Dis Sci*. 2022 May;67(5):1442-1454.
51. Sinclair M, Vaughan R, Angus PW, Gow PJ, Parker F, Hey P i sur. Risk factors for band-induced ulcer bleeding after prophylactic and therapeutic endoscopic variceal band ligation. *Eur J Gastroenterol Hepatol*. 2015 Aug;27(8):928-932.
52. Hammond DA, Lam SW, Rech MA, Smith MN, Westrick J, Trivedi AP i sur. Balanced Crystalloids Versus Saline in Critically Ill Adults: A Systematic Review and Meta-analysis. *Ann Pharmacother*. 2020 Jan;54(1):5-13.
53. Villanueva C, Colomo A, Bosch A, Concepcion M, Hernandez-Gea V, Aracil C, i sur. Transfusion strategies for acute upper gastrointestinal bleeding. *N Engl J Med*. 2013;368(1):11-21. doi:10.1056/NEJMoa1211801. Erratum u: *N Engl J Med*. 2013 Jun 13;368(24):2341. doi: 10.1056/NEJMs130015
54. Odutayo A, Desborough MJR, Trivella M, Stanley AJ, Doree Carolyn, Collins GS, i sur. Restrictive versus liberal blood transfusion for gastrointestinal bleeding: a systematic review and meta-analysis of randomised controlled trials. *The Lancet Gastroenterology & Hepatology* 2017 May;2(5):354–360.
55. Edelson J, Basso JE, Rockey DC. Updated strategies in the management of acute variceal haemorrhage. *Curr Opin Gastroenterol*. 2021 May;37(3):167-172.
56. Mohanty A, Kapuria D, Canakis A, Lin H, Amat MJ, Paniz GR i sur. Fresh frozen plasma transfusion in acute variceal haemorrhage: Results from a multicentre cohort study. *Liver Int* 2021 Aug;41(8):1901–1908.
57. Ardevol A, Ibañez-Sanz G, Profitos J, Aracil C, Castellvi JM, Alvarado E i sur. Survival of patients with cirrhosis and acute peptic ulcer bleeding compared with variceal bleeding using current first-line therapies. *Hepatology*. 2018 Apr;67(4):1458-1471.
58. Lee S, Saxinger L, Ma M, Prado V, Fernandez J, Kumar D i sur. Bacterial infections in acute variceal hemorrhage despite antibiotics-a multicenter study of predictors and clinical impact. *United European Gastroenterol J* 2017 Dec;5(8):1090–1099.

59. Altraif I, Handoo FA, Aljumah A, Alalwan A, Dafalla M, Saeed AM i sur. Effect of erythromycin before endoscopy in patients presenting with variceal bleeding: a prospective, randomized, double-blind, placebo-controlled trial. *Gastrointest Endosc.* 2011 Feb;73(2):245-250.
60. Amodio P. Current Diagnosis and Classification of Hepatic Encephalopathy. *J Clin Exp Hepatol.* 2018 Dec;8(4):432-437.
61. Higuera-de-la-Tijera F, Servín-Caamaño AI, Salas-Gordillo F, Perez-Hernandez JL, Abdo-Francis JM, Camacho-Aguilera J i sur. Primary Prophylaxis to Prevent the Development of Hepatic Encephalopathy in Cirrhotic Patients with Acute Variceal Bleeding. *Can J Gastroenterol Hepatol.* 2018 Jul;2018:3015891.
62. Rudler M, Bureau C, Carbonell N, Mathurin P, Saliba F, Mallat A i sur. Recalibrated MELD and hepatic encephalopathy are prognostic factors in cirrhotic patients with acute variceal bleeding. *Liver Int.* 2018 Mar;38(3):469-476.
63. Liu A, Perumpail RB, Kumari R, Younossi ZM, Wong RJ, Ahmed A. Advances in cirrhosis: Optimizing the management of hepatic encephalopathy. *World J Hepatol.* 2015 Dec;7(29):2871-2879.
64. Bajaj JS, Sanyal AJ, Bell D, Gilles H, Heuman DM. Predictors of the recurrence of hepatic encephalopathy in lactulose-treated patients. *Aliment Pharmacol Ther.* 2010 Dec;31(9):1012-1017.
65. Huaranga-Marcelo J, Huaman MR, Brañez-Condorena A, Villacorta-Landeo P, Pinto-Ruiz DF, Urday-Ipanaqué D i sur. Vasoactive agents for the management of acute variceal bleeding: A systematic review and meta-analysis. *J Gastrointestin Liver Dis.* 2021 Mar 13;30(1):110-121.
66. Wells M, Chande N, Adams P, Beaton M, Levstik M, Boyce E i sur. Meta-analysis: Vasoactive medications for the management of acute variceal bleeds. *Aliment Pharmacol Ther.* 2012 Jun;35(11):1267-1278.
67. Zhou X, Tripathi D, Song T, Shao L, Han B, Zhu J i sur. Terlipressin for the treatment of acute variceal bleeding: A systematic review and meta-analysis of randomized controlled trials. *Medicine (Baltimore).* 2018 Nov;97(48):e13437
68. Bai Z, Wang R, Cheng G, Ma D, Ibrahim M, Chawla S i sur. Outcomes of early versus delayed endoscopy in cirrhotic patients with acute variceal bleeding: a systematic review with meta-analysis. 2021 Dec 1;33(1S Suppl 1):e868-e876

69. Zhang W, Huang Y, Xiang H, Zhang LY, Yuan, Wang X i sur. Timing of endoscopy for acute variceal bleeding in patients with cirrhosis (CHESS1905): A nationwide cohort study. *Hepatology Commun.* 2023 May 4;7(5):e0152. doi:10.1097/HC9.0000000000000152.
70. Laine L, Cook D. Endoscopic ligation compared with sclerotherapy for treatment of esophageal variceal bleeding. A meta-analysis. *Ann Intern Med* 1995 Aug 15;123:280–287.
71. de Quadros Onofrio F, Pereira-Lima JC, Valenca FM, Azerado-da-Silva ALF, Tetelbom Stein A. Efficacy of endoscopic treatments for acute esophageal variceal bleeding in cirrhotic patients: systematic review and meta-analysis. *Endosc Int Open.* 2019 Nov;7:e1503–e1514.
72. Nett A, Binmoeller KF. Endoscopic Management of Portal Hypertension-related Bleeding. *Gastrointest Endosc Clin N Am.* 2019 Apr;29(2):321-337.
73. Al-Khazraji A, Curry MP. The current knowledge about the therapeutic use of endoscopic sclerotherapy and endoscopic tissue adhesives in variceal bleeding. *Expert Rev. Gastroenterol. Hepatol.* 2019 Sep;13(9):893–897.
74. Nicoară-Farcău O, Han G, Rudler M, Angrisani D, Monescillo A, Torres F i sur. Effects of Early Placement of Transjugular Portosystemic Shunts in Patients With High-Risk Acute Variceal Bleeding: a Meta-analysis of Individual Patient Data. *Gastroenterology.* 2021 Jan;160(1):193-205.e10.
75. Huang Y, Wang X, Li X, Sun S, Xie Y, Yin X. Comparative efficacy of early TIPS, Non-early TIPS, and Standard treatment in patients with cirrhosis and acute variceal bleeding: a network meta-analysis. *Int J Surg.* 2024 Feb;110(2):1149-1158
76. Hayes PC, Redhead DN, Finlayson ND. Transjugular intrahepatic portosystemic stent shunts. *Gut.* 1994 Apr;35(4):445-446.
77. Maimone S, Saffioti F, Filomia R, Alibrandi A, Isgrò G, Calvaruso V i sur. Predictors of Re-bleeding and Mortality Among Patients with Refractory Variceal Bleeding Undergoing Salvage Transjugular Intrahepatic Portosystemic Shunt (TIPS). *Dig Dis Sci.* 2019 May;64(5):1335-1345.
78. Latona A, Chao CY, Bartholdy R, Jarvis C. Sengstaken–Blakemore tube in critical upper gastrointestinal bleeding: Implications for aeromedical retrieval. *Emerg Med Australas.* 2022 Aug;34(4):648-650.
79. Pfisterer N, Riedl F, Pachofszky T, Gschwantler M, König K, Schuster B. Outcomes after placement of a SX-ELLA oesophageal stent for refractory variceal bleeding-A national multicentre study. *Liver Int.* 2019 Feb;39(2):290-298.

80. Escorsell À, Pavel O, Cárdenas A, Morillas R, Llop E, Villanueva C i sur. Esophageal balloon tamponade versus esophageal stent in controlling acute refractory variceal bleeding: A multicenter randomized, controlled trial. *Hepatology*. 2016 Jun;63(6):1957-1967.
81. Cheng LF, Wang ZQ, Li CZ, Lin W, Yeo AE, Jin B. Low incidence of complications from endoscopic gastric variceal obturation with butyl cyanoacrylate. *Clin Gastroenterol Hepatol*. 2010 Sep;8(9):760-766.
82. Park JK, Saab S, Kee ST, Busuttill RW, Kim HJ, Durazo F i sur. Balloon-Occluded Retrograde Transvenous Obliteration (BRTO) for Treatment of Gastric Varices: Review and Meta-Analysis. *Dig Dis Sci*. 2015 Jun;60(6):1543-1553.
83. Garcia-Tsao G, Bosch J. Varices and Variceal Hemorrhage in Cirrhosis: A New View of an Old Problem. *Clin Gastroenterol Hepatol*. 2015 Nov;13(12):2109-2117.
84. Jachs M, Hartl L, Simbrunner B, Bauer D, Paternostro R, Balcar L i sur. Carvedilol Achieves Higher Hemodynamic Response and Lower Rebleeding Rates Than Propranolol in Secondary Prophylaxis. *Clin Gastroenterol Hepatol*. 2023 Aug;21(9):2318-2326.e7.
85. Reiberger T, Püspök A, Schoder M, Baumann-Durchschein F, Bucsics T, Datz C i sur. Austrian consensus guidelines on the management and treatment of portal hypertension (Billroth III). *Wien Klin Wochenschr*. 2017;129(Suppl 3):135-158.

10. ŽIVOTOPIS

Karlo Tkalec rođen je 23.09.1999. u Osijeku. Završio je jezičnu II. gimnaziju u Osijeku. Tijekom srednje škole se isticao u natjecanjima engleskog i latinskog jezika, informatike i kemije. Nakon srednje škole je u akademskoj godini 2018./2019. upisao studij medicine na Sveučilištu u Zagrebu. Tijekom studija je tri godina bio demonstrator na katedri za anatomiju, a posljednje dvije akademske godine je bio demonstrator kliničke propedeutike. Tijekom studija je bio aktivni sudionik u studentskim kongresima na kojima je prezentirao svoje radove. Strastveni je ljubitelj povijesti, lingvistike i glazbe, a slobodno vrijeme koristi na učenje jezika, druženje sa prijateljima, vožnju bicikla, putovanje, igru sa kućnim ljubimcima i šah.