

Kirurško liječenje i prevencija komplikacija nakon TEVAR-a

Parentić, Mara

Master's thesis / Diplomski rad

2024

Degree Grantor / Ustanova koja je dodijelila akademski / stručni stupanj: **University of Zagreb, School of Medicine / Sveučilište u Zagrebu, Medicinski fakultet**

Permanent link / Trajna poveznica: <https://um.nsk.hr/um:nbn:hr:105:188550>

Rights / Prava: [In copyright](#) / [Zaštićeno autorskim pravom.](#)

Download date / Datum preuzimanja: **2024-07-12**



Repository / Repozitorij:

[Dr Med - University of Zagreb School of Medicine Digital Repository](#)



**SVEUČILIŠTE U ZAGREBU
MEDICINSKI FAKULTET**

Mara Parentić

Kirurško liječenje i prevencija komplikacija nakon TEVAR-a

Diplomski rad



Zagreb, 2024.

Ovaj diplomski rad izrađen je u Kliničkom Zavodu za vaskularnu kirurgiju Klinike za kirurgiju Kliničkog bolničkog centra Zagreb pod vodstvom doc. dr. sc. Tomislava Meštrovića, dr. med. i predan je na ocjenu u akademskoj godini 2023./2024.

Mentor: Doc. dr. sc. Tomislav Meštrović, dr. med.

POPIS I OBJAŠNJENJE KRATICA:

AAA – aneurizma abdominalne aorte

AAS – akutni aortalni sindrom

ABPF – aortobronhopulmonalna fistula

ACP – anterogradna cerebralna perfuzija

AD – aortalna disekcija

AEF – aortoenterična fistula

AEI – infekcija aortalnog endografta (engl. *aortic endograft infection*)

AIE – vanjska ilijačna arterija (lat. *A. iliaca externa*)

ALI – akutna ishemija uda (engl. *acute limb ischemia*)

AMI – akutna mezenterična ishemija

ATBAD – akutna aortalna disekcija tip B (engl. *Acute Type-B Aortic Dissection*)

AVF – arteriovenska fistula

BEVAR – popravak aorte pomoću stent-graftova s ograncima (engl. *branched endovascular aortic repair*)

BM – „goli metal“, stent od metala neobloženog lijekovima (engl. *bare metal*)

Bpm – otkucaja u minuti (engl. *beats per minute*)

CIA – zajednička ilijačna arterija (engl. *common iliac artery*)

CMD – graft ili naprava prilagođena određenom bolesniku (engl. *custom made device*)

CPB – ekstrakorporalna cirkulacija (engl. *Cardiopulmonary bypass*)

CSD – cerebrospinalni dren

CSF – cerebrospinalna tekućina (engl. *cerebrospinal fluid*)

CTA – kompjutorizirana tomografska angiografija (engl. *Computerized Tomography Angiography*)

DHCA – duboka hipotermija s cirkulacijskim arestom

DSA – digitalna suptrakcijska angiografija

ESVS – Europsko društvo za vaskularnu kirurgiju (engl. *European Society for Vascular Surgery*)

F – French, mjera za vanjski promjer katetera (1 Fr = 1/3 mm)

FDA – Udruga za hranu i lijekove (engl. *Food & drug association*)

FET – „smrznuta slonova surla“, metoda popravka aorte kod koje se pri operaciji ostavlja stent-graft u lumenu descendente aorte radi naknadnog endovaskularnog popravka (engl. *Frozen elephant trunk*)

FEVAR – endovaskularni popravak aorte korištenjem fenestriranih stent-graftova (engl. *Fenestrated endovascular aortic repair*)

IIL – unutarnja ilijačna arterija (engl. *internal iliac artery*)

IMA – unutarnja mamarna arterija (engl. *internal mammary artery*)

IMH – intramuralni hematom

IVUS – intravaskularni ultrazvuk

KOPB – kronična opstruktivna plućna bolest

L4 – četvrti lumbalni kralježak

LCCA – lijeva zajednička karotidna arterija (engl. *left common carotid artery*)

LSA – lijeva arterija supklavija (engl. *left subclavian artery*)

LV – lijevi ventrikul

MAP – srednji arterijski tlak (engl. *mean arterial pressure*)

MISACE - minimalno invazivna embolizacija segmentalnih arterija zavojnicama (engl. *Minimally invasive segmental artery coil embolisation*)

MRA - magnetska rezonancijska angiografija

NIRS – NIR spektroskopija (spektroskopija koja koristi spektar blizak infracrvenom) (engl. *Near-infrared spectroscopy*)

OKZ – otvoreni kirurški zahvat

PAU – penetrirajući aortalni ulkus

PIS – postimplantacijski sindrom

PMEG – endograft koji je modificirao liječnik (engl. *physician modified endograft*)

RCP – retrogradna cerebralna perfuzija

RCCA – desna zajednička karotidna arterija (engl. *right common carotid artery*)

RD – retrogradna disekcija

RSA – desna arterija supklavija (engl. *right subclavian artery*)

SCI – ishemija kralješnične moždine (engl. *spinal cord ischemia*)

SINE - intimalni razdor induciran stent graftom (engl. *stent graft induced new entry tear*)

SMA – gornja mezenterična arterija (engl. *superior mesenteric artery*)

SVS – Američko društvo za vaskularnu kirurgiju (engl. *Society for Vascular Surgery*)

TAA - aneurizma torakalne aorte (engl. *thoracic aortic aneurysm*)

TAAA – aneurizma torakoabdominalne aorte (engl. *thoracoabdominal aortic aneurysm*)

TAI – traumatska ozljeda aorte (engl. *traumatic aortic injury*)

TASP - privremena perfuzija aneurizmatске vreće (engl. *temporary aneurysm sac perfusion*)

TEVAR – endovaskularni popravak torakalne aorte (engl. *Thoracic Endovascular Aortic Repair*)

Th8 – osmi prsni kralježak

Th12 – dvanaesti prsni kralježak

TNF α – čimbenik nekroze tumora alfa (engl. *Tumor Necrosis Factor α*)

tPA – tkivni aktivator plazminogena (engl. *tissue plasminogen activator*)

TOE – transezofagealni ultrazvuk (engl. *transoesophagic echocardiogram*)

TTE – transtorakalna ehokardiografija

UZV - ultrazvuk

VA – vertebralna arterija

Sadržaj

Sažetak.....	i
Summary	ii
1. UVOD	1
2. ANATOMIJA I FIZIOLOGIJA AORTE.....	3
2.1 UVOD.....	3
2.2 ANATOMIJA TORAKALNE AORTE I NJENIH OGRANAKA.....	3
2.3 ANATOMIJA ABDOMINALNE AORTE I NJENIH OGRANAKA	4
2.4 VARIJACIJE U ANATOMIJI AORTE I TORAKALNIH OGRANAKA	4
3. SLIKOVNA DIJAGNOSTIKA AORTE	6
4. TORAKALNE I TORAKOABDOMINALNE ANEURIZME AORTE: PREGLED, PODJELA I KLINIČKE ZNAČAJKE	6
4.1 PREGLED	6
4.2 PODJELA.....	8
4.3 KLINIČKE ZNAČAJKE: PREZENTACIJA I INDIKACIJA ZA LIJEČENJE.....	9
5. METODE LIJEČENJA TORAKALNIH I TORAKOABDOMINALNIH ANEURIZMI	10
5.1 OTVORENI PRISTUP LIJEČENJU ANEURIZMI TORAKALNE AORTE.....	11
5.2 OTVORENI PRISTUP LIJEČENJU TORAKOABDOMINALNIH ANEURIZAMA AORTE..	14
5.3 ENDOVASKULARNI PRISTUP LIJEČENJU TORAKALNIH I TORAKOABDOMINALNIH ANEURIZAMA AORTE.....	15
5.4 HIBRIDNI PRISTUP LIJEČENJU TAAA ANEURIZAMA AORTE	15
6. AKUTNI AORTALNI SINDROM: PREGLED, PODJELA I KLINIČKE ZNAČAJKE	16
6.1 UVOD.....	16
6.2 AORTALNA DISEKCIJA.....	16
6.2.1 EPIDEMIOLOGIJA I RIZIČNI ČIMBENICI.....	16
6.2.2 PATOFIZIOLOGIJA	17
6.2.3 KLASIFIKACIJA	18
6.2.4 KLINIČKA SLIKA.....	19
6.2.5 KOMPLIKACIJE AORTALNE DISEKCIJE.....	20
6.3 INTRAMURALNI HEMATOM.....	20
6.4 PENETRIRAJUĆI ULKUS AORTE	21
7. METODE LIJEČENJA AKUTNOG AORTALNOG SINDROMA	22

7.1 PRISTUP BOLESNIKU SA SUSPEKTNIM AORTALNIM SINDROMOM	22
7.2 LIJEČENJE AKUTNE AORTALNE DISEKCIJE	23
7.2.1 LIJEČENJE AKUTNE NEKOMPLICIRANE AORTALNE DISEKCIJE TIPA B	24
7.2.2 LIJEČENJE AKUTNE KOMPLICIRANE AORTALNE DISEKCIJE TIPA B	25
7.3 LIJEČENJE BOLESNIKA S INTRAMURALNIM HEMATOMOM AORTE I/ILI PENETRIRAJUĆIM ULKUSOM AORTE	26
8. ENDOVASKULARNO LIJEČENJE KRONIČNE AORTALNE DISEKCIJE TIPA B	27
9. TRAUMATSKA OZLJEDA AORTE	28
10. TEVAR	30
10.1 UVOD	31
10.2 INDIKACIJE	31
10.3 RADIOLOŠKA DIJAGNOSTIKA I PLANIRANJE ZAHVATA	32
10.4 PREDOPERATIVNA PRIPREMA BOLESNIKA	35
10.5 KORACI TEVAR-a PRI LIJEČENJU PATOLOGIJE DESCENDENTNE AORTE	36
10.6 POSTOPERATIVNA SKRB I PRAĆENJE	37
10.7 TEVAR KAO MODALITET LIJEČENJA PATOLOGIJE LUKA AORTE	39
10.8 TEVAR KAO MODALITET LIJEČENJA TORAKOABDOMINALNIH ANEURIZMI AORTE	41
10.9 VRSTE ENDOGRAFTOVA KORIŠTENIH U TEVAR-u	42
11. PREVENCIJA I LIJEČENJE KOMPLIKACIJA UZROKOVANIH ISHEMIJOM LEĐNE MOŽDINE NAKON TEVAR-a	43
11.1 UVOD	43
11.2 ANATOMIJA	44
11.3 PATOFIZIOLOGIJA NASTANKA SCI I RIZIČNI ČIMBENICI	44
11.4 PREVENCIJA NASTANKA SCI	45
11.4.1 ANESTEZIOLOŠKE METODE PREVENCIJE NASTANKA SCI	45
11.4.2 KIRURŠKE I ENDOVASKULARNE METODE PREVENCIJE NASTANKA SCI	47
12. KOMPLIKACIJE TEVAR-a	49
12.1 UVOD; EPIDEMIOLOGIJA I ČIMBENICI RIZIKA VEZANI UZ POJAVU KOMPLIKACIJA NAKON TEVAR-a	49
12.2 KOMPLIKACIJE TEVAR-a I MODALITETI NJIHOVA LIJEČENJA	50
12.2.1 OZLJEDE KRVNIH ŽILA	50
12.2.2 KOMPLIKACIJE VEZANE UZ ENDOGRAFT	51
12.2.3 NEUROLOŠKE KOMPLIKACIJE	55

12.2.4 POSTIMPLANTACIJSKI SINDROM.....	56
12.2.5 GASTROINTESTINALNE I NEFROLOŠKE KOMPLIKACIJE.....	56
12.2.6 KARDIOVASKULARNE I PULMOLOŠKE KOMPLIKACIJE.....	57
12.2.7 ISHEMIJSKE KOMPLIKACIJE	58
12.2.8 RETROGRADNA DISEKCIJA NAKON TEVAR-a.....	58
12.2.9 INFEKCIJE ENDOGRAFTA	61
12.2.10 AORTOPULMONALNA, AORTOBRONHALNA I AORTOEZOFAGEALNA FISTULA.....	62
13. KIRURŠKO LIJEČENJE KOMPLIKACIJA NAKON TEVAR-a.....	64
13.1 KIRURŠKO LIJEČENJE KOMPLIKACIJA VEZANIH UZ ENDOVASKULARNI PRISTUP	64
13.2 KIRURŠKO LIJEČENJE KOMPLIKACIJA VEZANIH UZ ENDOGRAFT	66
13.3 KIRURŠKO LIJEČENJE INFEKCIJE ENDOGRAFTA.....	68
13.4 KIRURŠKO LIJEČENJE RETROGRADNE DISEKCIJE NAKON TEVAR-a	70
13.5 KIRURŠKO LIJEČENJE AKUTNE MEZENTERIJSKE ISHEMIJE	72
13.6 KIRURŠKO LIJEČENJE NEUROLOŠKIH KOMPLIKACIJA.....	72
13.7 KIRURŠKO LIJEČENJE FISTULA.....	73
13.8 KIRURŠKO LIJEČENJE ISHEMIJE EKSTREMITETA.....	74
ZAHVALE	77
LITERATURA.....	78
ŽIVOTOPIS.....	88

Sažetak

KIRURŠKO LIJEČENJE I PREVENCIJA KOMPLIKACIJA NAKON TEVAR-a

Mara Parentić

Torakalni endovaskularni aortalni popravak (TEVAR) je minimalno invazivan zahvat koji se prvenstveno koristi za liječenje torakalnih i torakoabdominalnih aneurizmi, akutnog aortalnog sindroma, kronične disekcije i traumatskih ozljeda aorte. Iako TEVAR zbog svoje minimalno invazivne prirode nudi brojne prednosti u odnosu na otvoreni kirurški zahvat, on može uzrokovati razne komplikacije uključujući hematome i pseudoaneurizme na mjestu pristupa, *endoleakove*, infekcije ili migracije grafta, neurološke komplikacije poput ishemije leđne moždine ili moždanog udara te druge ishemijske probleme. Također, može doći do retrogradne disekcije, ishemije crijeva, oštećenja bubrega i formiranja fistula između aorte i gastrointestinalnog ili plućnog sustava. Prevencija ovih komplikacija je ključna za uspješan ishod TEVAR-a. Ona uključuje temeljitu predoperativnu evaluaciju bolesnika i pažljivo planiranje svakog zahvata detaljnom analizom slikovne dijagnostike. Potrebno je procijeniti anatomske morfološke osobine svakog bolesnika kako bi se odabrao odgovarajući endograft i smanjio rizik zahvata. Osim detaljne procjene, ključna je pažljiva i precizna izvedba endovaskularnog zahvata, kao i dugoročno praćenje bolesnika kako bi se na vrijeme prepoznale i spriječile komplikacije. Kirurško liječenje komplikacija nakon TEVAR-a često je neophodno kada endovaskularne reintervencije nisu uspješne ili izvedive. Najčešće se kirurški liječe hematomi i pseudoaneurizme koje nastaju nakon perkutanih endovaskularnih pristupa. Ostale komplikacije koje zahtijevaju kirurški pristup uključuju *endoleakove*, retrogradnu disekciju, infekciju endografta i nastale ishemijske komplikacije. Kirurške metode obično uključuju eksplantaciju neuspjelog stent grafta i otvoreni kirurški popravak aorte tijekom kojeg se postavlja sintetička proteza.

Ključne riječi: TEVAR, komplikacije, prevencija, kirurško liječenje

Summary

SURGICAL TREATMENT AND PREVENTION OF COMPLICATIONS AFTER TEVAR

Mara Parentić

Thoracic Endovascular Aortic Repair (TEVAR) is a minimally invasive procedure primarily used for the treatment of thoracic and thoracoabdominal aneurysms, acute aortic syndrome, chronic dissection, and traumatic aortic injuries. Although TEVAR offers numerous advantages over open surgical repair due to its minimally invasive nature, it can cause various complications, including hematomas and pseudoaneurysms at the access site, *endoleaks*, graft infections or migrations, neurological complications such as spinal cord ischemia or stroke, and ischemic problems. Additionally, retrograde dissection, intestinal ischemia, kidney damage, and the formation of fistulas between the aorta and the gastrointestinal or pulmonary systems can occur. Preventing these complications is crucial for the successful outcome of TEVAR. This involves a thorough preoperative evaluation of the patient and careful planning of each procedure through detailed analysis of diagnostic images. It is necessary to assess the anatomical morphology of each patient to select the appropriate endograft and reduce procedural risks. In addition to detailed assessment, precise and careful execution of the endovascular procedure is essential, as well as long-term monitoring of the patient to detect and prevent complications in a timely manner. Surgical treatment of complications following TEVAR is often necessary when endovascular reinterventions are unsuccessful or not feasible. Hematomas and pseudoaneurysms that occur after percutaneous endovascular access are most commonly treated surgically. Other complications requiring surgical intervention include *endoleaks*, retrograde dissections, graft infections, and ischemic complications. Surgical methods usually involve the explantation of a stent graft and open repair of the aorta, during which a synthetic prosthesis is placed.

Keywords: TEVAR, complications, prevention, surgical treatment

1. UVOD

TEVAR je minimalno invazivan zahvat koji se koristi kao metoda izbora u liječenju raznih patologija torakalne aorte. Iako je prvobitno razvijen isključivo za liječenje torakalnih aneurizama aorte, danas se koristi i kao alternativna metoda liječenja naspram otvorenih zahvata za mnoga druga patološka stanja torakalne aorte zbog minimalne invazivnosti i rezultata koji pokazuju drastično niže stope morbiditeta i mortaliteta naspram onih u otvorenim kirurškim zahvatima (OKZ) (1).

Dijagnoze kod kojih se TEVAR koristi kao modalitet liječenja uključuju torakalnu i torakoabdominalnu aneurizmu, akutni aortalni sindrom, torakalnu disekciju tip B, traumatsku ozljedu aorte, ali i one rjeđe, posebno kompleksne dijagnoze poput aortozofagealnih ili aortopulmonalnih fistula (1).

Iako su patološka stanja torakalne aorte rjeđa od patologija povezanih s infrarenalnom aortom, svaki vaskularni kirurg i/ili intervencijski radiolog odnosno kardiolog (ovisno o zdravstvenom sustavu zemlje u kojoj radi) treba biti upoznat s algoritmom postupanja i metodom liječenja, to jest, zbrinjavanja tih pacijenata budući da se obično prezentiraju kao hitni i zahtijevaju neposrednu intervenciju kako bi se spriječio smrtni ishod.

Važno je istaknuti da, iako TEVAR ima niže stope mortaliteta i morbiditeta od otvorenih zahvata, i on može rezultirati komplikacijama koje mogu biti opasne po život, a njihova prevencija i liječenje su od iznimne važnosti. Među neke od mogućih komplikacija TEVAR-a spadaju *endoleakovi*, embolizacija, paraplegija, ruptura aorte, infekcije endograftova, migracije endograftova te druge koje će biti spomenute u ovom diplomskom radu.

Pomno planiranje samog zahvata uključuje detaljno uzimanje anamneze pacijenta, predoperativnu laboratorijsku obradu, anesteziološku procjenu, te temeljitu analizu predoperativnih dijagnostičkih snimaka koji prikazuju anatomiju aorte i njenih ogranaka i moguće varijacije istih. Ovi su koraci ključni za donošenje odluke o primjeni TEVAR-a kao metode liječenja. Osim toga, vrlo je važno je obratiti pažnju na dimenzije aorte i njenih

ogranaka na predoperativnim snimkama kako bi se odabrao adekvatni endograft u skladu s anatomijom bolesnika. Pravilnim planiranjem i odabirom grafta se smanjuje rizik od komplikacija poput *endoleakova* ili dislokacije endografta. Također, tijekom zahvata, precizna navigacija i pozicioniranje endografta uz korištenje fluoroskopije i drugih slikovnih tehnika su ključni za uspješno postavljanje endoproteze.

Na kraju, važno je postoperativno pratiti pacijente kako bi se na vrijeme prepoznale i adekvatno liječile eventualno nastale komplikacije, te se tako spriječile teške posljedice. Kirurški zahvati mogu biti potrebni za rješavanje nekih od ovih komplikacija, poput implantacije dodatnih endovaskularnih materijala ili otvorenih kirurških popravaka.

Kontinuirano praćenje pacijenata nakon TEVAR-a i pravovremena intervencija u slučaju komplikacija od izuzetne su važnosti za uspješan dugoročni ishod.

Cilj ovog diplomskog rada je pružiti pregled samog zahvata i indikacije za njegovo provođenje, predstaviti moguće komplikacije koje se pojavljuju uz TEVAR te prikazati najnovije spoznaje o prevenciji i mogućnostima kirurškog liječenja istih.

2. ANATOMIJA I FIZIOLOGIJA AORTE

2.1 UVOD

Aorta je najveća arterija u ljudskom tijelu čija je uloga prijenos krvi obogaćene kisikom i hranjivim tvarima prema sistemskoj cirkulaciji. Njeno polazište je proksimalno od aortalnog zaliska lijevog ventrikula (LV), te se kreće prema distalno, gdje tvori luk aorte koji zatim prelazi u descendentnu aortu i prolazi kroz toraks i abdomen sve do aortalne bifurkacije na razini četvrtog lumbalnog kralježaka gdje se dijeli u dvije zajedničke ilijačne arterije (engl. *common iliac artery*, CIA) koje potom odlaze u zdjelicu.

Sama aorta se topografski može podijeliti u dva glavna dijela – torakalnu aortu i abdominalnu aortu čiju granicu čini aortalni otvor dijafragme na razini Th12.

2.2 ANATOMIJA TORAKALNE AORTE I NJENIH OGRANAKA

Torakalna aorta sastoji se od tri dijela: ascendentne aorte, aortalnog luka i descendentne aorte. Ascendentna aorta naziv je za dio aorte koji se proteže distalno od aortalnog zaliska (sam početak žile nosi naziv aortalni korijen) do brahiocefalične arterije s kojom počinje luk aorte. Ovisno o literaturi, aortalni korijen se svrstava kao zasebni entitet ili kao dio ascendentne aorte.

Jedini ogranci koje daje ascendentna aorta su desna i lijeva koronarna arterija koje opskrbljuju srce.

Luk aorte je nastavak ascendentne aorte koji se proteže od drugog sternokostanog zgloba pa do razine četvrtog torakalnog kralješka. Zavija superiorno, posteriorno i lijevo nakon čega se pruži inferiorno. Luk je jedini dio torakalne aorte čiji ogranci omogućuju krvnu opskrbu gornjih ekstremiteta, gornjeg dijela prsišta, vrata i glave. Tri glavna ogranka redom su brahiocefalični trunkus (koji sadrži desnu zajedničku karotidnu arteriju i desnu arteriju subklaviju), te zajednička lijeva karotidna arterija (LCCA) i lijeva arterija subklavija (LSA).

Descendentna aorta se proteže od razine četvrtog do dvanaestog prsnog kralješka. Od proksimalno prema distalno daje parne bronhalne i medijastinalne ogranke, neparne ezofagealne i perikardijalne ogranke, te gornju freničnu arteriju i parne interkostalne i subkostalne arterije. Prolaskom kroz otvor aorte u dijafragmi na razini dvanaestog prsnog kralješka torakalna aorta prelazi u abdominalnu aortu.

2.3 ANATOMIJA ABDOMINALNE AORTE I NJENIH OGRANAKA

Abdominalna aorta se pruža do razine četvrtog lumbalnog kralješka gdje se podijeli na desnu i lijevu zajedničku ilijačnu arteriju i središnju križnu arteriju. Tijekom svojeg prolaska kroz trbušnu šupljinu od proksimalno prema distalno, aorta daje parijetalne i visceralne ogranke (Tablica 1.)

Ogranak	Razina odvajanja
Donje frenične arterije	Th12
Celijačni trunkus	Th12
Gornja mezenterična arterija	L1
Srednje suprarenalne arterije	L1
Renalne arterije	L2
Testikularne / Ovarijske arterije	L2
Donja mezenterična arterija	L3
Lumbalne arterije I-IV.	odvajaju se u razinama istobrojnih lumbalnih kralježaka

Tablica 1. Ogranci abdominalne aorte

2.4 VARIJACIJE U ANATOMIJI AORTE I TORAKALNIH OGRANAKA

Bovini luk predstavlja najčešću varijaciju ogranka torakalne aorte (25 - 27% svih slučajeva) u kojoj LCCA proizlazi kao zasebna grana iz brahiocefaličnog trunkusa (2). U rjeđem broju slučajeva, ista arterija može imati svoje polazište i na srednjem, to jest

distalnom segmentu brahiocefaličnog trunkusa. U oba slučaja, LSA postoji kao zasebna grana aorte.

Treća najčešća malformacija (1,2 - 2,5%) je postojanje aortalnog luka koji sadrži četiri ogranka (engl. *four-vessel arch*). U ovoj malformaciji, između LCCA i LSA proizlazi lijeva vertebralna arterija (VA) (2,3).

Od rjeđih malformacija treba spomenuti postojanje bilateralnog brahiocefaličnog trunkusa i bilo koju kombinaciju u kojoj od dvije ili tri žile trunkusa postoji kombinacija lijeve i desne ili karotidne arterije ili arterije subklavije. Još jednu važnu malformaciju predstavlja aberantna desna arterija subklavija koja u ovom slučaju izlazi distalno od LSA i prolazi retrofaringealnim putem. Ova malformacija može uzrokovati simptome kompresije poznate pod nazivom "*dysphagia lusoria*" (3).

Isto tako, osim aberantnih ogranaka aorte, valja spomenuti da i sam luk aorte može imati razne varijacije poput postojanja dvostrukog luka aorte (tzv. "žilni prsten") ili postojanje desnostranog luka aorte.

Na kraju, važno je znati da s godinama života u aortalnom luku dolazi do konformacijskih promjena koje dovode produženja samog luka. Ovo dovodi do pomaka brahiocefaličnog trunkusa prema naprijed i oštrijeg kuta izlazišta svih arterija luka aorte. Ove promjene se mogu svrstati u tri kategorije, gdje treća predstavlja najprogresivniju promjenu i ukazuje na moguću težu kanulaciju tih žila u endovaskularnom zahvatu te na rizik od mogućih pojava komplikacija pri postavljanju endografta.

Sva gore opisana stanja valja razmotriti kod planiranja samog zahvata i donošenja odluke o samom terapijskom pristupu u bolesnika s patologijom torakalne aorte.

3. SLIKOVNA DIJAGNOSTIKA AORTE

Dijagnostički slikovni prikaz torakalne aorte moguć je uz pomoć mnogih radioloških metoda (4), no u današnje vrijeme se ipak najviše koriste kompjutorizirana tomografska angiografija (engl. *computerized tomography angiography*, CTA), magnetska rezonancijska angiografija (engl. *magnetic resonance angiography*, MRA), te razne ultrazvučne metode. Od navedenih, kao metoda izbora za dijagnostiku patologije torakalne aorte i za planiranje zahvata se koristi CTA (5).

CTA je također metoda izbora za praćenje bolesnika nakon otvorenog i/ili endovaskularnog zahvata na aorti.

MRA pruža slabiju rezoluciju od CTA, no koristi se kao metoda izbora za slikovnu dijagnostiku u bolesnika koji imaju kronično bubrežno zatajenje, alergiju na gadolinij, te u mlađih pacijenata poput onih s bolestima vezivnog tkiva (Marfanov sindrom, Ehlers-Danlosov sindrom i Loeys-Dietzov sindrom). Razlog tome je što ti pacijenti zahtijevaju dugoročno praćenje, a ponavljane CTA s vremenom mogu dovesti do kontrastom inducirane nefropatije i karcinogeneze ili drugih neželjenih posljedica povezanih s relativno velikom dozom zračenja emitiranom tijekom ove pretrage (6).

4. TORAKALNE I TORAKOABDOMINALNE ANEURIZME AORTE: PREGLED, PODJELA I KLINIČKE ZNAČAJKE

4.1 PREGLED

Aneurizma torakalne aorte (engl. *thoracic aortic aneurysm*, TAA), po definiciji, predstavlja patološko proširenje segmenta torakalne aorte, koje obuhvaća sva tri sloja krvne žile - unutrašnji sloj (intimu), srednji sloj (mediju) i vanjski sloj (adventiciju). Prema dogovoru,

smatra se da je krvna žila aneurizmatски proširena ako je došlo do proširenja promjera za najmanje 1,5 puta u odnosu na normalni promjer (7).

Incidencija torakalnih aneurizama iznosi 5,9 na 100,000 ljudi - godina (8). U posljednjem desetljeću, taj broj raste zbog sve češćeg postavljanja dijagnoze u asimptomatskih bolesnika koji su prvotno obrađivani zbog drugih problema (1,9). Bolest je češća u kasnijim godinama života (prosjeak godina bolesnika iznosi 65), te je češća kod muškaraca nego u žena (omjer 1,5-1,7 prema 1) (10).

Etiološki gledano, TAA i aneurizmne torakoabdominalne aorte (engl. *thoracoabdominal aortic aneurysms*, TAAA) nastaju u 80% slučajeva kao rezultat degenerativnih promjena na aorti, dok je drugi najčešći uzrok (u otprilike 20% slučajeva) aortalna disekcija. Za razliku od abdominalnih aneurizama, ateroskleroza nije važan čimbenik rizika.

Posebno je važno istaknuti obiteljsku sklonost ovim bolestima, budući da se aneurizme u 20 - 25% slučajeva pojavljuju u prvom koljenu obitelji oboljele osobe (8,11). Stoga je ključno provesti obiteljsko anamnestičko ispitivanje i genetska testiranja kako bi se identificirale moguće genetske promjene te osiguralo praćenje članova obitelji kojima je dokazana predispozicija za nastanak aneurizmatске bolesti. U pitanju su najčešće mutacije strukturnih proteina koji grade aortu, a upravo zato je aneurizmatска bolest i češća u osoba s bolestima vezivnog tkiva poput Marfanovog sindroma, Loeys-Dietzovog sindroma i Ehlers-Danlosovog sindroma tip IV.

Nadalje, aneurizmatско proširenje može nastati kao rezultat infekcije, akutnog aortalnog sindroma, vaskulitisa ili traume (8). Razumijevanje ovih različitih etioloških faktora je ključno za pravilnu dijagnozu, praćenje i liječenje TAA.

Unatoč višoj incidenciji TAA i TAAA u muškaraca, prognoza i ishod su lošiji u žena jer aneurizme obično imaju bržu stopu rasta, višu stopu ruptуре i disekcije, te češće postoperativne komplikacije (12,13).

4.2 PODJELA

Aneurizmatičke bolesti torakalne aorte rjeđe su od bolesti infrarenalne aorte, te mogu zahvatiti uzlaznu aortu, aortalni luk, i/ili silaznu aortu. Ako se aneurizmatičko proširenje proteže ispod dijafragme i dolazi do dilatacijske promjene abdominalne aorte, te se aneurizme zovu torakoabdominalnima (TAAA) (1,8,14).

Aneurizmatičko proširenje u 40% slučajeva zahvaća ascendentnu aortu, u 35% descendentnu aortu, u 15% luk aorte i u 10% torakoabdominalnu aortu (15).

Torakalnu aortu po Ishimaru možemo podijeliti u pet zona: Zona 0 uključuje ascendentnu aortu i brahiocefalični trunkus. Zona 1 se proteže od kraja brahiocefaličnog trunkusa do kraja LCCA. Zona 2 je distalno od LCCA i proksimalno od LSA. Zona 2 se pruža 2 cm distalno od LSA. Zona 4 počinje 2 cm distalno od LSA i pruža se do polovice descendentne aorte. Zona 5 počinje u drugoj polovici descendentne aorte te završava proksimalno od celijačne arterije. Ova klasifikacija je ključna prilikom procjene pristupa liječenju aneurizmi i planiranju kirurških zahvata u području torakalne aorte (16).

Torakoabdominalne aneurizme prema Crawfordu možemo podijeliti u pet skupina. Prema klasifikaciji, Crawford I. se odnosi na aneurizme koje počinju distalno od LSA i protežu se do renalnih arterija. Crawford II. ima isto polazište kao i Crawford I., a proteže se do ispod renalnih arterija. Crawford III. aneurizme počinju distalno od šestog interkostalnog prostora te se protežu distalnije od polazišta renalnih arterija. Crawford IV. označava aneurizme abdominalne aorte bez proširenja torakalne aorte. Crawford V. označava aneurizmatičko proširenje koje se proteže distalno od šestog interkostalnog prostora do proksimalno od polazišta renalnih arterija (8,17).

Morfološki, TA i TAA se mogu podijeliti na fuziformne (vretenaste) i sakularne (vrećaste) aneurizme. U većini slučajeva te aneurizme su fuziformne i karakterizirane su uniformnom dilatacijom žile, dok su sakularne aneurizme rjeđe, te predstavljaju ekscentričnu dilataciju žile, a najčešće nastaju nakon infekcije ili traumatske ozljede žile (1,8).

4.3 KLINIČKE ZNAČAJKE: PREZENTACIJA I INDIKACIJA ZA LIJEČENJE

Kao što je već spomenuto, većina pacijenata s TA (TAA) nema simptoma, te im se dijagnoza postavi na temelju slučajnog nalaza rezultata na CT-u ili MR-u rađenom iz drugih razloga. Ipak, važno je istaknuti kako je jedno od istraživanja dokazalo da čak do 57% pacijenata ima neki od simptoma prije nego što dođe do ruptur aneurizme (18).

Klinička prezentacija može biti šarolika, no najčešće uključuje blage bolove koji su lokalizirani u leđima, ramenima ili supsternalno. Zbog slabijeg intenziteta i lokalizacije boli, te činjenice da se u tom području diferencijalno dijagnostički mogu javiti druga stanja (poput degenerativnih promjena kralježnice ili angine pektoris) bolest može relativno dugo ostati nedijagnosticirana. Rastom aneurizme, bolovi se pojačavaju te se mogu naglo pojačati.

Uz bolove, rast aneurizme dovodi i do kompresije okolnih tkiva te se tako mogu javiti i drugi simptomi poput dispneje, disfagije, sindroma gornje šuplje vene, stridora, promuklosti (pritiskom na *n. laryngeus recurrens.*), pa čak i hemoptize ili hematemeze (erozijom u bronhalno stablo/pluća ili jednjak). Rijetko, prva klinička manifestacija može biti rezultat embolizacije tromba iz stijenke aneurizme. Ti se pacijenti tada prezentiraju akutnom paraplegijom, akutnim infarktom trbušnog organa ili akutnom ishemijom donjih ekstremiteta (1,8).

Ako je aneurizmatički promijenjena i abdominalna aorta, kod mršavijih bolesnika se može naći i pulsirajuća masa u truhu.

Normalni promjer proksimalnog dijela descendentne aorte varira između 24 - 29 mm u muškaraca i 24 - 26 mm u žena, te se distalno sužava tako da na razini dijafragme iznosi 24 - 27 mm u muškaraca te 23 - 24 mm u žena (5). Ove mjere vrijede za osobe visoke između 150 i 180 cm pa se u onih koji su viši od 180 cm ili niži od 150 cm algoritmično izračunom promjer u prosjeku poveća/smanji za 6 mm (8).

Rastom aneurizme, povećava se i šansa za njenu rupturu, pa ako se te pacijente ne liječi, gotovo je sigurno da će u jednom trenu doći do rupture. Davies i suradnici objavili su kako promjer aneurizme iznad 6 cm sa sobom nosi godišnji rizik od disekcije od 6,9%, rizik od rupture 3,7% te rizik smrtnog ishoda od 11,8%. Bez operacije, petogodišnje preživljenje tih pacijenata iznosi samo 54% (19).

Glavne indikacije za intervenciju čine veličina aneurizme i postojanje simptoma u bolesnika (1,8,15). Rizik rupture također je povezan s postojanjem kronične opstruktivne plućne bolesti (KOPB) i starijom životnom dobi (20).

S obzirom na manju učestalost TAA u usporedbi s abdominalnim aortalnim aneurizmama (AAA), te činjenicu da su ti pacijenti često multimorbiditetni i asimptomatski, nedostaje dovoljno opsežnih istraživanja kojima bi se mogao postići jasan konsenzus vezano za promjer aneurizme pri kojemu je potrebno intervenirati (1,8). U praksi većina stručnjaka preporučuje zahvat kada je promjer aneurizme iznad 5,5 - 6 cm kod asimptomatskih pacijenata.

Trenutne smjernice Američkog društva za vaskularnu kirurgiju (engl. *Society for Vascular Surgery*, SVS) preporučuju primjenu TEVAR-a kod niskorizičnih asimptomatskih pacijenata čiji je promjer aorte veći od 5,5 cm, uz uvjet da je anatomija krvne žile pogodna za endovaskularni zahvat (1B). Za pacijente kod kojih je rizik operativnih komplikacija velik, preporučuje se intervencija TEVAR-om kod većih promjera aneurizme (2C), to jest u trenu kada je rizik od rupture aneurizme veći od operacijskog mortaliteta (15). Promjer aorte pri kojem se obavlja intervencija u bolesnika s bolestima vezivnog tkiva je manji.

5. METODE LIJEČENJA TORAKALNIH I TORAKOABDOMINALNIH ANEURIZMI

5.1 OTVORENI PRISTUP LIJEČENJU ANEURIZMI TORAKALNE AORTE

Povijesno gledano, prije izuma TEVAR-a, TAA su se liječile otvorenim kirurškim zahvatom (OKZ).

OKZ podrazumijeva pristup torakalnoj aorti kroz lijevu torakotomiju i klemanje aorte uz korištenje uređaja za ekstrakorporalnu cirkulaciju (engl. *cardiopulmonary bypass machine*, CPB). Cilj je napraviti rekonstrukciju aneurizmatски proširenog dijela žile sintetskim graftom (1,8,21).

Sam kirurški zahvat je izuzetno kompleksan, te zahtijeva temeljitu predoperativnu pripremu i iznimno preciznu kiruršku izvedbu. Kirurzi moraju isplanirati svaki korak zahvata budući da se operira u području vitalnih struktura. Tijekom operacije koristi se ekstrakorporalna cirkulacija poput poput anterogradne cerebralne perfuzije (ACP), retrogradne cerebralne perfuzije (RCP) i/ili duboke hipotermije s cirkulacijskim artestom (DHCA) kako bi se osigurala perfuzija organa tijekom vremena u kojem je aorta klemana (21). Cijela operacija se izvodi pod stalnim nadzorom anesteziologa, čija je zadaća osigurati stabilnost svih vitalnih funkcija pacijenta tijekom zahvata.

Budući da se operacija provodi u području koje opskrbljuje krvlju mozak i leđnu moždinu, svaki pokret mora biti precizno izveden. Stoga, pristup operaciji mora biti izveden s visokim stupnjem vještine i stručnosti kako bi se osigurala uspješna i sigurna rekonstrukcija aorte.

Unatoč pažljivom planiranju zahvata, stalnom nadzoru i iznimnim kirurškim tehnikama, sam zahvat je i dalje često praćen komplikacijama. Najčešće od njih su pulmološke (zbog dugotrajne anestezije), a zatim slijede neurološke te nefrološke i/ili kardiološke komplikacije. Moguće su i postoperativne infekcije. Neurološke komplikacije su u većini slučajeva rezultat ishemije leđne moždine te dovode do paraplegije i značajnog smanjenja kvalitete života pacijenta.

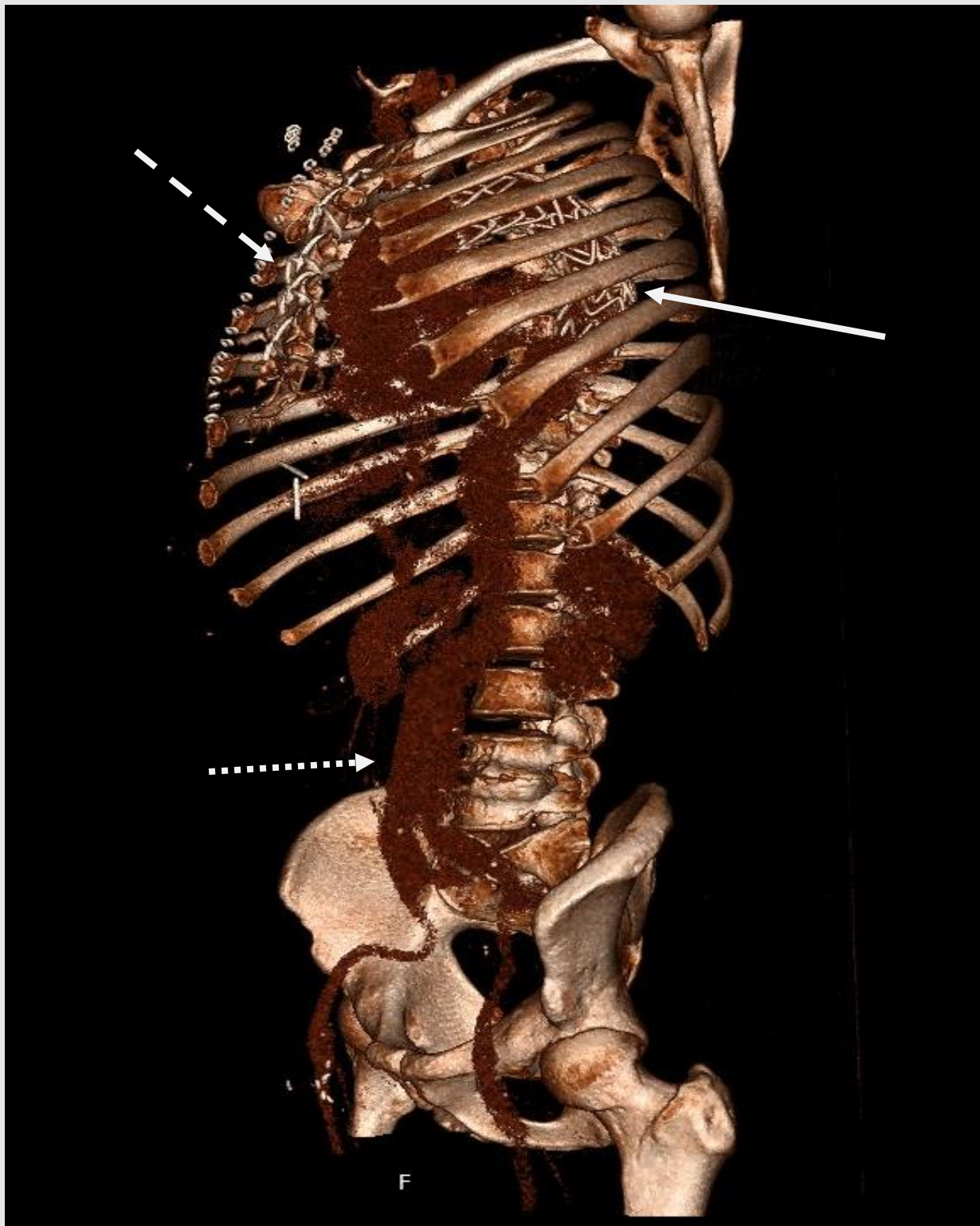
U svojem kohortnom istraživanju Rocha i suradnici su na uzorku od 361 ispitanika opisali operativni mortalitet od 17,4%, ishemiju leđne moždine (engl. *spinal cord ischemia*, SCI) u

3,6% ispitanika, te 12,5% slučajeva ostalih komplikacija (22). Slično ispitivanje proveli su i Giardi i suradnici na većem uzorku (763 ispitanika), te su prijavili niže stope mortaliteta (5,6%) i komplikacija (2,5% SCI, 5,2% pulmoloških komplikacija) (23). Prema Rutherfordu, perioperativni mortalitet sveukupno iznosi 9,3% (8).

U usporedbi s OKZ, TEVAR predstavlja znatno manje invazivan zahvat koji podrazumijeva uvođenje stenta kroz arteriju te tako zaobilazi potrebu za otvaranjem prsnog koša i korištenjem ekstrakorporalne cirkulacije. TEVAR također kraće traje te se pacijenti brže oporave, što rezultira nižim stopama morbiditeta i mortaliteta.

Stoga nije iznenađujuće što je TEVAR postao preferirana metoda u TAA. Ipak, otvoreni zahvat i dalje ima svoje mjesto i prednost nad TEVAR-om u liječenju određenih slučajeva, poput pacijenata s bolestima vezivnog tkiva ili kroničnom disecirajućom aneurizmom (26,27).

Također, ako aneurizmatско proširenje zahvaća aortalni luk i descendentnu torakalnu aortu, moguće je kao metodu liječenja primijeniti tehniku „smrznute slonove surle“, (engl. *“frozen elephant trunk”*, FET), koja se izvodi u jednom ili dva akta, također uz pomoć CPB-a. Sam zahvat se sastoji od OKZ-a u kojem se ogranci luka aorte anastomoziraju s ograncima posebno dizajnirane sintetske proteze koja zamjenjuje luk aorte, a povezana je sa stent-graftom koji se postavlja u descendentnu torakalnu aortu i služi kao mjesto sidrenja za daljnje endovaskularne rekonstrukcije u istom aktu ili naknadno, kao zasebna operacija (Slika 2). Danas se češće izvodi zahvat u jednom aktu (1,24,25).



Slika 1. Stanje nakon rekonstrukcije luka aorte otvorenim kardiokirurškim zahvatom i ugradnje stent-grafta "frozen elephant trunk" tehnikom u pripremi za rekonstrukciju aneurizme abdominalne aorte (serklažne žice označene isprekidanom strelicom, stent-graft označen punom strelicom, kontrast u lumenu aneurizme abdominalne aorte označen točkastom strelicom). Izvor: arhiva Zavoda za vaskularnu kirurgiju Klinike za kirurgiju KBC Zagreb.

5.2 OTVORENI PRISTUP LIJEČENJU TORAKOABDOMINALNIH ANEURIZAMA AORTE

Otvoreni popravak TAAA jedna je od najkompleksnijih i najzahtjevnijih operativnih zahvata u kirurgiji.

Preduvjet za izvođenje samog zahvata isti je kao i kod aneurizama torakalne aorte - potrebna je detaljna predoperativna anesteziološka procjena bolesnikovih komorbiditeta i precizna analiza snimaka aortalne patologije.

Zahvat se izvodi u općoj anesteziji. Pacijent se postavi na desni bok i lijeva se ruka stavi preko glave. Aneurizmi se pristupa lijevom torakotomijom koja počinje u razini lopatice ili ispod nje te se proteže proksimalno do ili distalno od pupka ovisno o Crawford klasifikaciji aneurizme. Tip IV TAAA se može operirati kompletnim abdominalnim pristupom. U prsnu šupljinu se rutinski ulazi kroz šesti interkostalni prostor i pacijenta se postavlja na CPB. Abdominalna aorta se prikaže medijalnom visceralnom rotacijom nakon koje se cirkumferencijalnom incizijom podijeli dijafragma kako bi se poštedjeli živčani ogranci i prikazala kompletna torakoabdominalna aorta. Ascendentna lumbalna vena se ligira kako bi se preveniralo eventualno krvarenje. Slijedi proksimalno i distalno klemanje aorte nakon čega se u lateralnom zidu aneurizme napravi arteriotomija vodeći računa o tome da je rez što udaljeniji od visceralnih ogranaka i da je proksimalni dio aneurizme odvojen od jednjaka kako bi se spriječio kasniji nastanak aortozofagealne fistule. Unutrašnjost aorte počisti se od tromba, te se proksimalna anastomoza krene šivati tako da se iz cirkulacije isključi aneurizma, a u isto vrijeme da se sačuva što je više moguće interkostalnih ogranaka aorte. Manji ogranci se ligiraju, dok će se oni veći direktno reimplantirati na otvore na endograftu ili pomoću interpozicijskih graftova. Obično se nastoje očuvati Th8 - L2 interkostalne i lumbalne arterije (1,23,28).

Zbog dugotrajnosti samog zahvata, čest je razvoj komplikacija zbog produljene ishemije organa i leđne moždine. Tako paraplegija nastaje kao komplikacija ovog zahvata u čak 20% slučajeva (1), dok 30 - dnevni mortalitet može iznositi čak 48% (29).

5.3 ENDOVASKULARNI PRISTUP LIJEČENJU TORAKALNIH I TORAKOABDOMINALNIH ANEURIZAMA AORTE

Današnja metoda izbora za liječenje velike većine pacijenata s TAA je TEVAR. TEVAR je detaljno obrađen u poglavlju broj 10. Zahvaljujući sve većem napretku endovaskularne tehnologije, u upotrebi su i fenestrirani graftovi (engl. *fenestrated endovascular aortic repair*, FEVAR), kao i graftovi s ograncima (engl. *branched endovascular aortic repair*), pa se i sve veći broj bolesnika s TAAA liječi endovaskularnim zahvatom, koji je u nekim zemljama i češći od OKZ. OKZ ipak ostaje metodom izbora za najsloženije slučajeve koji se ne mogu riješiti endovaskularno, te za liječenje mlađih bolesnika i onih koji boluju od bolesti vezivnog tkiva.

5.4 HIBRIDNI PRISTUP LIJEČENJU TAAA ANEURIZAMA AORTE

U rijetkim slučajevima, liječenju TAAA se može pristupiti kombinacijom OKZ-a i endovaskularnog zahvata. Ovim pristupom se zaobilazi torakotomija i klemanje aorte te bi se zbog toga trebala smanjiti i stopa mortaliteta i morbiditeta. Također, budući da se dio zahvata izvodi otvorenim pristupom, endovaskularni zahvat kao takav ima manje tehničkih razmatranja koje kirurg treba uzeti u obzir.

U današnje vrijeme ovaj se pristup rjeđe koristi, budući da je TEVAR lakši zahvat koja ima niže stope mortaliteta i morbiditeta od hibridnog zahvata (8).

6. AKUTNI AORTALNI SINDROM: PREGLED, PODJELA I KLINIČKE ZNAČAJKE

6.1 UVOD

Akutni aortalni sindrom (AAS) predstavlja skup životno ugrožavajućih stanja u koje se ubrajaju: akutna aortalna disekcija (AD), intramuralni hematom (IMH) i penetrirajući ulkus aorte (PAU) (1,8). Ove patologije zahvaćaju torakalnu aortu, a karakterizirane su naglom pojavom jakih bolova koji pacijente dovode u hitnu službu. Važno je naglasiti da ova dijagnoza u većini slučajeva predstavlja hitno medicinsko stanje koje zahtijeva promptnu intervenciju kako bi se spasio život pacijenta.

Sva tri stanja mogu biti prisutna istovremeno, a i IMH i PAU mogu dovesti do aortalne disekcije.

6.2 AORTALNA DISEKCIJA

Akutna aortalna disekcija najčešći je potencijalno smrtonosni akutni aortalni sindrom koji zahtijeva brzu dijagnozu i hitno liječenje. Bez liječenja, stope smrtnosti rastu od 1% do 2% svaki sat nakon pojave simptoma, te iznose čak 90% u roku od tri mjeseca nakon inicijalnog događaja (30).

6.2.1 EPIDEMIOLOGIJA I RIZIČNI ČIMBENICI

Epidemiološki gledano, glavni čimbenici rizika koji pridonose razvoju AD su starost, hipertenzija (prisutna u 72% oboljelih) (31) i strukturalne abnormalnosti aorte poput bikuspidalne valvule ili bolesti vezivnog tkiva. Zanimljiva je i činjenica kako je AD povezana i s konzumacijom kokaina, infekcijom citomegalovirusom, ali i s trudnoćom (postoji čak 25% veća šansa da trudnice dobiju AD naspram netrudnica) (8,32,33). AD je

tri do četiri puta češća u muškaraca nego u žena te se procjenjuje da ima incidenciju od 2,5 – 3,9 na 100 000 ljudi-godina (8).

6.2.2 PATOFIZIOLOGIJA

AD nastaje kao rezultat ruptуре unutarnje stijenke aorte (tunike intime), što omogućuje protok krvi u medijalni sloj aorte (tuniku mediju) što dovodi do "hidraulične endarterektomije" (34). Kao rezultat, dolazi do podjele jednog aortalnog lumena na dva – pravi lumen i lažni lumen. Pravi lumen predstavlja prirodni lumen aorte, dok lažni lumen čini patološki lumen koji je nastao kao rezultat intimalnog razdora. Odvojeni su septumom sastavljenim od tunike medije i intime aortalnog tkiva. U većini slučajeva nastaje još jedan manji razdor pomoću kojeg se krv iz lažnog lumena može vratiti u pravi lumen, te se zato neki pacijenti ne prezentiraju kao hitni. Treba spomenuti kako je i sama tunika medija često patološki promijenjena i oslabljena što je rezultat cistične medijalne nekroze ili degeneracije tunike medije (8,30). Zbog tih promjena, u većini slučajeva je tlak u lažnom lumenu veći od tlaka u pravom lumenu te to dovodi do progresivnog rasta lažnog lumena i konačno rezultira malperfuzijom visceralnih organa i/ili donjih ekstremiteta. Pa tako naprimjer ako disekcija zahvati proksimalnu uzlaznu aortu, anterogradni rast lažnog lumena može uzrokovati opstrukciju kritičnih aortalnih ogranaka smještenih na luku aorte. Ako se, pak, lažni lumen širi distalno, može doći do infarkta miokarda opstrukcijom ušća koronarnih arterija, a može doći i do teške aortalne regurgitacije (35).

Sama malperfuzija ogranaka može biti definirana kao statička, dinamička ili statičko-dinamička koja je kombinacija prve dvije. Ovisno o vrsti opstrukcije pacijenti imaju drugačije indikacije za liječenje.

U dinamičkoj opstrukciji, koja je češća (80% malperfuzijskih sindroma), dolazi do kompresije pravog lumena koji nije u stanju perfundirati zahvaćeni ogranak dovoljnim volumenom krvi ili je disekcijski zid prekrpio samo ušće ogranka.

U statičkoj opstrukciji, do malperfuzije dolazi zbog progresije rasta lažnog lumena koji se proširi u određeni ogranak te dovodi do zatvaranja njegovog pravog lumena. U ovom slučaju vrlo često dođe i do tromboze lažnog lumena što dovodi do znatne malperfuzije

zahvaćenog organa. Važno je imati na umu da u slučaju statičke opstrukcije vrlo rijetko dođe do spontanog oporavka perfuzije zahvaćenog ogranka nakon glavnog intervencijskog zahvata na aorti te je uglavnom potrebno dodatno intervenirati i na samom ogranku (postavljanjem stent grafta ili kreiranjem prenosnice) (8,36).

S druge strane, vanjski sloj lažnog lumena čine tunika medija i adventicija. Debljina vanjskog sloja lažnog lumena i količina krvi (tlak) u lažnom lumenu direktno su proporcionalni s rizikom rupture aorte.

6.2.3 KLASIFIKACIJA

Prema vremenskom razdoblju proteklom od početka disekcije do prezentacije pacijenta, AD možemo klasificirati kao akutnu (traje kraće od 14 dana), subakutnu (traje između dva tjedna i 90 dana) ili kao kroničnu (traje duže od 90 dana). Ukupno gledajući, čak 74% pacijenata umrlih od disekcije aorte je umrlo u prva dva tjedna nakon nastanka disekcije (8).

Postoje dvije široko korištene anatomske klasifikacije aortalne disekcije - Stanford i DeBakey.

Stanford disekcija tip A podrazumijeva svaku disekciju koja uključuje aortu proksimalnije od LSA, bez obzira na uključenost aorte distalno od LSA. Stanford disekcija tip B uključuje svaku disekciju koja zahvaća aortu distalno od LSA, odnosno silaznu torakalnu aortu.

U DeBakey klasifikaciji, tip I zahvaća ascendentnu aortu te se širi u luk aorte i descendentnu torakalnu ili abdominalnu aortu. DeBakey tip II je disekcija koja nastaje u uzlaznoj aorti te je ograničena na nju. Ova disekcija je ujedno i najrjeđa. DeBakey tip IIIa opisuje disekciju koja započinje u descendentnoj torakalnoj aorti i ograničena je na nju, dok IIIb opisuje disekciju koja započinje u descendentnoj torakalnoj aorti a zahvaća i abdominalnu aortu.

U kliničkoj praksi, akutna AD se može još klasificirati i kao nekomplikirana ili komplikirana ovisno o kliničkoj prezentaciji pacijenta i radiološkim nalazima patološki promijenjene

aorte. Na temelju klasifikacije AD u jednu od ove dvije skupine odlučuje se da li je potrebna hitna intervencija u tih pacijenata.

Patologija ascendentne aorte spada u domenu kardiokirurga, te će ovdje biti samo ukratko spomenuta.

6.2.4 KLINIČKA SLIKA

Najčešći simptom akutne AD je jaka bol lokalizirana u prsima, trbuhu ili leđima. Bol prijavljuje više od 93% pacijenata, pri čemu 85% navodi nagli početak simptoma. Kod disekcije tipa A pacijenti navode kako bol osjećaju u prsima, dok se kod disekcija tipa B bol češće osjeća u leđima i trbuhu (43 % pacijenata s B disekcijom osjeća bol u trbuhu naspram 22 % sa Stanford A disekcijom). U tih pacijenata, diferencijalno-dijagnostički uvijek treba isključiti akutni abdomen i pogotovo akutnu mezenteričnu ishemiju. Tipična bol povezana s AAS je jaka, širi se u leđa i tjera pacijenta da zatraži hitnu medicinsku pomoć odmah nakon njene pojave; na prijemu čak 90 % tih pacijenata opisuje bol kao "najgoru bol koju su ikad doživjeli" (8,30).

Nadalje, jedan od alarmantnih simptoma može biti i sinkopa s ili bez drugih neuroloških komplikacija. Nastanak sinkope opisan je u 5-10% pacijenata (37) i upućuje na hitno medicinsko stanje budući da nastaje kao rezultat razvitka ili malperfuzija ogranaka aortalnog luka i posljedično aktivira baroreceptore ali i dovodi do malperfuzije mozga. Moguće je i da je došlo do retrogradnog zahvaćanja perikarda i razvitka srčane tamponade. Pacijenti sa sinkopom imaju veće stope mortaliteta i morbiditeta naspram onih bez sinkope (8,30).

2 do 10% pacijenata s disekcijom tipa B se može prezentirati prolaznom paraplegijom koja nastaje zbog akutne ishemije leđne moždine (38). Rjeđe može doći do direktne kompresije perifernih živaca.

70% pacijenata sa Stanford B disekcijom na pregledu ima refraktornu hipertenziju, dok istu nalazimo u samo 25% Stanford A disekcija.

Periferne vaskularne komplikacije su česte i javljaju se u čak 30% do 50% pacijenata kod kojih je disekcija zahvatila aortalni luk i/ili TAAA. Cambria i suradnici su detaljno opisali distribuciju kompromitiranih grana krvnih žila te objavili da u njihovom istraživanju brahiocefalični trunkus bio zahvaćen u 14% pacijenata, zajedničke karotidne arterije u 21%, LSA u 14% pacijenata, a ileofemoralne arterije su bile zahvaćene u 35% pacijenata (39).

Pacijenti koji na prezentaciji imaju deficite pulsa češće imaju i neurološke komplikacije, te češće upadnu u komu ili dožive pad krvnog tlaka. Bossone i suradnici su smrtnost jasno povezali s brojem deficita pulsa u trenutku prvog dolaska (40).

Na kraju, treba spomenuti kako čak do 10% pacijenata ne osjeća bol i potpuno su asimptomatski. Takva je prezentacija češća u starijoj populaciji i u dijabetičara (1,30).

6.2.5 KOMPLIKACIJE AORTALNE DISEKCIJE

Smrtnost aortalne disekcije, kao što je već spomenuto, vrlo je visoka. Ako pacijenti prežive AD, glavna komplikacija je razvitak aneurizmatškog proširenja lažnog lumena koje nastaje u 25 - 50% pacijenata usprkos medicinskoj intervenciji (8).

Čimbenici rizika koji su povezani s kroničnom dilatacijom aorte nakon disekcije uključuju loše kontroliranu hipertenziju, promjer aorte veći od 4 cm u trenu nastanka disekcije, kontinuiranu prohodnost lažnog lumena, primarni ulaz u lažni lumen koji je veći ili jednak od 10 mm, te nepotpunu trombozu lažnog lumena. Kod ovih pacijenata će u 10 - 20% slučajeva u nekom trenutku doći do ruptуре aneurizme (41).

6.3 INTRAMURALNI HEMATOM

Intramuralni hematoma aorte se smatra pretečom AD. Nastaje kao rezultat ruptуре *vasa vasorum* u tunici mediji aortalnog zida i posljedično dovodi do infarkta stijenke zida aorte zbog koje tada često dolazi do nastanka sekundarne pukotine u stijenci, što uzrokuje klasične AD. Anatomski gledano, čak 50% do 85% IMH se nalazi u silaznoj aorti. Slično

AD, i IMH se može širiti anterogradno ili retrogradno, ali isto tako može i regresirati ili se resorbirati te je resorpcija IMH-a zabilježena u oko 10% slučajeva (30).

Iako su klinički simptomi IMH-a slični akutnoj AD, IMH obično predstavlja segmentalni proces, pa je zračenje boli prema glavi ili nogama manje uobičajeno. Bol u prsima češća je kod uzlaznih (tip A) IMH-a, dok je bol u gornjem ili donjem dijelu leđa češća kod silaznih (tip B) lezija. Važno je znati kako klinička dijagnoza IMH-a naspram akutne AD nije moguća, te se čak u 5-20% radnih dijagnoza AD, ispostavi da pacijenti imaju IMH (42,43). Točna se dijagnoza može postaviti tek nakon provedene radiološke obrade (30).

6.4 PENETRIRAJUĆI ULKUS AORTE

PAU čini 5% slučajeva AAS te predstavlja leziju koja počinje u unutarnjem sloju aorte. Lezija nastaje kao rezultat fokalne ulceracije aterosklerotskog plaka te se proteže kroz tuniku intimu do tunike medije. Ulceracijom u mediju, PAU dovodi do stvaranja intramuralnog hematoma aorte koji onda može dovesti do AD. Isto tako, ulkus s vremenom može progredirati do adventicije i uzrokovati perforaciju ili dovesti do nastanka pseudoaneurizme (15 - 20% slučajeva) ili sakularne aneurizme (1,44).

U najvećem broju slučajeva, PAU se javlja u descendentnom djelu torakalne aorte, (30,45,46) te je najčešći u muškaraca sedmom desetljeću života (8,46–48). U 17 - 22% pacijenata postoji više od jednog penetrirajućeg ulkusa (48).

Klinička prezentacija pacijenata s PAU je vrlo raznolika i može varirati od jake režuće boli do suptilne dispneje. Ovisno o zahvaćenom djelu aorte, pacijenti mogu osjećati bol u prsima, vratu ili vilici ali i u trbuhu ako je PAU u abdominalnom dijelu aorte. Moguća je i prva prezentacija s kliničkom slikom hemoptize ili hematemeze koje nastaju kao rezultat erozije ulkusa u dušnik, to jest u jednjak (49). S druge strane, određeni dio pacijenata može biti asimptomatski te im se dijagnoza postavi slikovnom dijagnostikom (8,30).

Važno je spomenuti par ključnih detalja prema kojima se PAU razlikuje od ostalih dijagnoza uključenih u AAS. Za razliku od AD i IMH, koji nastaju kao rezultat patoloških promjena tunike medije, PAU nastaje kao rezultat patološke promjene tunike intime.

Nadalje, za razliku od AD, PAU nije povezan s traumatskom ozljedom krvne žile, niti se razvija na mjestima gdje je žila izložena većem hidrauličnom stresu (46). Nije zabilježena veća učestalost PAU u pacijenata koji boluju od bolesti vezivnog tkiva (8).

PAU u kombinaciji sa IMH ima veći rizik od progresije i rupture te tako i lošiju prognozu od klasične AD. Coady i suradnici prijavili su 40%-tni rizik od rupture aorte u pacijenata s PAU. Taj je rizik daleko veći od 7% i 3%-tnog uočenog rizika rupture aorte u AD tipa A i B (46).

7. METODE LIJEČENJA AKUTNOG AORTALNOG SINDROMA

7.1 PRISTUP BOLESNIKU SA SUSPEKTNIM AORTALNIM SINDROMOM

Uzimajući u obzir široki spektar diferencijalnih dijagnoza koje češće izazivaju akutni napadaj boli od AAS, postoji opasnost da se ova dijagnoza previdi, pogotovo ako se ne naprave potrebne dijagnostičke pretrage poput CTA, MRA, transtorakalne ehokardiografije (TTE) ili transezofagealnog ultrazvuka (engl. *transoesophageal echocardiography*, TOE). Dijagnozu je moguće potvrditi, to jest, isključiti bilo kojom od navedenih metoda ovisno o tome čime ustanova raspolaže (1,5,8).

CTA je brza i dostupna metoda za dijagnostiku akutne AD čija osjetljivost iznosi 83-95%, a specifičnost 87-100%. CTA je metoda izbora za dijagnostiku AAS (8).

MRA je također visokospecifična i visokoosjetljiva metoda, no njena limitacija leži u ograničenoj dostupnosti i činjenici da duže traje pa je zbog toga manje prikladna za obradu hitnih pacijenata (8).

Na kraju treba spomenuti i TTE i TOE – lako dostupne i jeftine metodu za postavljenje dijagnoze AAS. Ograničenje TTE-a je što ne može prikazati distalni dio ascendentne aorte i aortalni luk, dok je mana TOE-a to da je ipak invazivnija pretraga od TTE. Neka od istraživanja ipak zaključuju kako je TOE superiorniji naspram TTE (50,51). Obje metode

mogu dijagnosticirati rupturu, no moraju se koristiti u kombinaciji s CTA ili MRA kako bi se mogao vizualizirati razmjer AD (8).

U slučaju potvrđene dijagnoze AAS, potrebno je utvrditi razmjere disekcije i identificirati eventualne ogranke koji su zahvaćeni disekcijom, te isključiti prisutnost životno ugrožavajuće komplikacije.

Pri samom prijemu pacijenata sa sumnjom na AAS, potrebno je promptno započeti medikamentnu stabilizaciju srčane frekvencije i krvnog tlaka te provesti resuscitaciju tekućinama kako bi omogućilo pravodobno izvođenje slikovne dijagnostike i potvrdila ili isključila dijagnozu. Cilj je pokušati sniziti tlak do vrijednosti 100 - 120 mmHg te održati srčanu frekvenciju na vrijednosti 60-80 bpm najčešće koristeći intravenski beta blokatore poput labetalola (1).

Nakon inicijalne obrade, određuje se danji tok liječenja – oralnom medikamentnom terapijom se zbrinjavaju svi pacijenti s akutnom nekompliciranom AD tipa B, a intervencija se provodi u onih pacijenata koji su kategorizirani kao komplicirani. Ovaj integrirani pristup omogućava adekvatnu brigu o pacijentu s AAS, što je ključno za poboljšanje ishoda i smanjenje rizika od ozbiljnih komplikacija.

7.2 LIJEČENJE AKUTNE AORTALNE DISEKCIJE

Prema definiciji Društva za vaskularnu kirurgiju (SVS), nekompliciranom AD smatramo onu disekciju koja ne pokazuje niti kliničke, niti radiološke znakove rupture ili malperfuzije visceralnih organa. Nadalje, nekomplicirana AD je ona koja nije povezana s visokorizičnim čimbenicima za rupturu aorte poput perzistentne boli ili refraktorne hipertenzije (52).

S druge strane, akutnom kompliciranom AD smatramo onu disekciju koja ima jednu ili više od idućih stavki: prijeteća ili manifestna ruptura, refraktorna hipertenzija i/ili refraktorna bol te malperfuzija organa. Radiološki znak prijeteće ruptore je promjer aorte u području disekcije iznad 40 mm (52).

Uz ovu klasifikaciju, u praksi se posljednjih desetak godina često koristi i mnemonik "DISSECT" Dakea i suradnika koji također AD kategorizira u kompliciranu ili nekompliciranu na temelju trajanja bolesti (D – *duration of time*), lokacije intimalnog razdora (I - *intimal tear location*), segmentalne proširenosti bolesti (S – *segment involved*), dužine aorte zahvaćene disekcijom (S – *size of diseased aorta*), kliničkih komplikacija povezanih uz bolest (C – *complications*) i postojanja tromba unutar lažnog lumena (T – *thrombus*) (1,53).

7.2.1 LIJEČENJE AKUTNE NEKOMPLICIRANE AORTALNE DISEKCIJE TIP A

Kao što je već spomenuto, pri prijemu svih bolesnika s AD vrlo je važna rapidna resuscitacija i promptna stabilizacija pulsa i krvnog tlaka (1,5,8,50). Patofiziološki gledano, snižavanje tlaka i pulsa će smanjiti propagaciju disekcije kroz lažni lumen.

U hitnoj službi ti pacijenti primaju intravensku antihipertenzivnu terapiju, te je lijek izbora beta blokator - labetalol, metoprolol ili esmolol. Ako postoji kontraindikacija za primjenu beta blokatora – poput teškog KOPB-a, astme ili sl. - pacijentima se daju nedihidropiridinski blokatori kalcijevih kanala. Ako je potrebno rapidno sniziti krvni tlak (budući da pacijenti s AAS često imaju refraktornu hipertenziju) moguće je koristiti i vazodilatatore poput nitroprusida ili gliceroltrinitrata (8,50). Međutim, treba imati na umu da ti vazodilatatori mogu dovesti do refleksne tahikardije i tako uzrokovati ishemiju miokarda, te ako ih se odluči primijeniti kao terapiju, potrebno ih je iz uvijek dati nakon primjene beta blokatora.

Nakon stabilizacije pacijenata, oni koji su stabilni i kategorizirani kao nekomplicirane AD tipa B nastavljaju uzimati dugoročnu oralnu antihipertenzivnu terapiju uz kontinuirano praćenje od strane vaskularnog kirurga/intervencijskog radiologa.

Prije otpusta iz bolnice, potrebno je slikovnom dijagnostikom utvrditi razmjere AD. Slikovna dijagnostika se ponavlja svakih 6 mjeseci, te se traže eventualni znakovi progresije disekcije. Tek kada su dva uzastopna nalaza stabilna, pacijenti mogu biti praćeni jednom godišnje (8).

Današnje indikacije za elektivni zahvat TEVAR-om u nekomplikiranoj ili kroničnoj AD tipa B su: promjer aorte veći od 5,5 - 6 cm, promjer lažnog lumena veći od 4 cm te pojava simptoma AAS (novonastala bol, novonastali deficit pulsa ili znakovi malperfuzije visceralnih organa) (1,5,8).

7.2.2 LIJEČENJE AKUTNE KOMPLICIRANE AORTALNE DISEKCIJE TIPA B

Dugogodišnji standard u liječenju kompliciranih AD-a je bio OKZ, no on je danas zamijenjen TEVAR-om zbog brojnih prednosti i superiornih rezultata koje TEVAR pruža u odnosu na OKZ (1,5,8,50). Prema Rutherfordu, jedina situacija u kojoj je OKZ danas prihvatljiviji od TEVAR-a je komplicirana AD tipa B s razdorom lociranim na mjestu gdje nije moguće osigurati sigurnu zonu prekrivanja (engl. *“sealing zone”*) (8). Na tom tragu su i smjernice ESVS-a koje navode kako je metoda izbora za liječenje akutne AD tip B endovaskularna intervencija, dok otvoreni zahvat ostaje rezerviran za slučajeve u kojima TEVAR nije uspio ili je kontraindiciran (5).

Cilj endovaskularnog zahvata je postavljanje stent grafta u aortu tako da se prekrije primarni intimalni razdor koji je doveo do disekcije, proširi pravi lumen, obnovi protok u visceralnim ograncima i stlači lažni lumen u kojem onda vremenom dolazi do tromboze (1,5,8).

Sam zahvat se sastoji od postavljanja prekrivenog stenta (engl. *“covered stent”*) preko intimalnog razdora aorte koji se proteže distalno dok veći dio disecirane aorte nije pokriven stentom. Zona slijetanja (engl. *“landing zone”*) stenta idealno je smještena najmanje 2 cm distalnije od razdora intime (1) a prije samog postavljanja stenta, intravaskularnim ultrazvukom (IVUS) je potrebno provjeriti nalazi li se stent zbilja u pravom lumenu (8).

Tijekom zahvata treba uzeti u obzir i činjenicu da iako će dulji stent stabilizirati aortu i dugoročno bolje promovirati remodeliranje žile, postoji rizik da će predugačak stent graft prekriti neki od ogranaka i tako izazvati moguće komplikacije, od kojih svakako treba spomenuti potencijalni nastanak paraplegije zbog SCI. Zbog toga se vrlo često koristi kombinacija prekrivenog stent grafta u području oko intimalnog razdora koji se distalno

zamijeni neprekrivenim metalnim stentom (engl. *bare metal*, BM) kako ne bi došlo do okluzije izlazećih ogranaka luka. Isto tako, potrebno je procijeniti postoji li u trenutku zahvata statička ili dinamička malperfuzija ogranaka, budući da će, kao što je prije spomenuto, u statičkoj okluziji biti potrebno postaviti sekundarni stent graft u okludirani ogranak kako bi se obnovila njegova perfuzija (1,8).

Nadalje, tijekom zahvata treba imati na umu da se u žilu može postaviti stent graft do 10% veći od idealnog i da se ne bi smjelo balonom dilatirati stent nakon njegova otvaranja i postavljanja u žili. Neki autori smatraju kako se niti BM stentovi ne bi trebali stavljati u proksimalnu aortu.

Poštivanjem ovih pravila smanjuje se rizik za nastanak retrogradne disekcije u luk aorte koja može imati katastrofalne posljedice za pacijenta (1,8).

7.3 LIJEČENJE BOLESNIKA S INTRAMURALNIM HEMATOMOM AORTE I/ILI PENETRIRAJUĆIM ULKUSOM AORTE

Pristup pacijentima s IMH ili PAU ne razlikuje se uvelike od pristupa pacijentima s AD, te najviše ovisi o tome da li se pacijent prezentira u akutnom zbivanju ili kroničnom to jest, radi li se o kompliciranom IMH tipa B/ kompliciranom PAU ili nekompliciranom IMH tipa B/ nekompliciranom PAU. Budući da su oba stanja relativno rijetka većina preporuka za rad u praksi proizlazi iz nekolicine objavljenih radova koji su proizašli iz većih institucija. Prema trenutno važećim ESVS smjernicama iz 2017. godine, preporučuje se konzervativno medikamentno zbrinjavanje svih pacijenata s nekompliciranim intramuralnim hematomom tipa B ili nekompliciranim PAU te dugoročno praćenje istih.

U slučaju da promjer aorte u bolesnika s IMH naraste za više od 5 mm godišnje ili da sveukupni promjer aorte prijeđe 55 mm, pristupa se elektivnom endovaskularnom zahvatu. Indikacije za hitan endovaskularni zahvat uključuju hemodinamsku nestabilnost, perzistentnu bol, periaortalno krvarenje ili prijeteću rupturu (komplicirani IMH tip B).

Endovaskularnom liječenju penetrirajućeg ulkusa pristupa se u slučaju postojanja kompliciranog PAU – to jest, postojanja PAU koji je promjenom veći od 20 mm ili dublji od 10 mm, koji raste ili koji je praćen boli (5,8).

8. ENDOVASKULARNO LIJEČENJE KRONIČNE AORTALNE DISEKCIJE TIPA B

Kao što je već spomenuto, prema trajanju bolesti, aortalne disekcije možemo podijeliti na akutne, subakutne i kronične.

Liječenje nekompliciranih AD tipa B uključuje trajnu antihipertenzivnu terapiju i redovito praćenje pacijenata radi otkrivanja eventualne progresije bolesti. Praćenje se uglavnom izvodi uz pomoć CTA.

Iako se vrlo dugo mislilo da je dugoročna medikamentna terapija optimalan izbor liječenja za sve pacijente s nekompliciranom/ kroničnom AD tipa B, zadnjih desetak godina se ispostavlja da to možda i nije tako. Naime, usprkos farmakološkoj terapiji, mnogi pacijenti ipak razviju značajnu aneurizmatSKU dilataciju aorte – to jest, dolazi do stanja prijeteće rupture, te se na kraju, zbog toga, ipak podvrgnu elektivnom zahvatu TEVAR-a (1). Prema Rutherfordu, do aneurizmatSKOG proširenja će doći u čak 25 - 50% pacijenata s nekompliciranom aortalnom disekcijom tipa B (8).

Čimbenici rizika za aneurizmatSKU proširenje disecirane aorte su hipertenzija, KOPB, prohodan lažni lumen, primarni rascjep koji se nalazi u luku ili proksimalnoj descendentnoj aorti, te rascjep koji je veći od 10 mm (8).

Durham i suradnici su tako u svojem istraživanju pokazali da većina pacijenata s disekcijom tipa B tijekom dužeg vremena neće imati uspjeh s medicinskom terapijom, što su potvrdili 6 - godišnjom stopom preživljavanja bez intervencije od 41%. Također su dokazali kako su pacijenti podvrgnuti bilo kojoj aortnoj intervenciji imali značajnu prednost u preživljavanju naspram onih koji su liječeni samo medikamentnom terapijom (31).

INSTEAD istraživanje (1,5,8,54) pokazalo je kako antihipertenzivna terapija nije inferiornija naspram TEVAR-a u kratkoročnom razdoblju nakon inicijalnog događaja (prve 2 godine). Štoviše, preporuka je, da se, ako bolesnik nije hitan, ne izvodi nikakav zahvat neposredno nakon nastanka AD. Time se smanjuje rizik perioperativnih komplikacija, mortaliteta i reintervencija koje su vezane uz sam hitni zahvat (5,55).

Međutim, INSTEAD istraživanje je isto tako dokazalo da je ishod liječenja elektivnim TEVAR-om srednjoročno i dugoročno (nakon 5 godina) superiorniji naspram same farmakološke terapije vjerojatno zato što se prevenira aneurizmataska dilatacija žile.

Ipak, iako je dugoročan ishod liječenja TEVAR-om dobar, treba imati na umu da ako se na elektivni zahvat predugo čeka, u određenom broju slučajeva dođe do relativne fiksacije i nepomičnosti diseciranog reznja. To prevenira dugoročno remodeliranje aorte nakon zahvata čime se gubi jedna od temeljnih prednosti TEVAR-a te se u tih pacijenata povećava izgled za potrebnu reintervenciju u budućnosti (1).

Imajući to na umu, trenutna dilema u svijetu vaskularne kirurgije leži u tome je li onda bolje poslati sve pacijente na elektivni zahvat TEVAR-om u ranijem periodu ili medikamentna terapija ipak ima svoju ulogu kao dugotrajniji modalitet liječenja AD. Većina specijalista naginje ka slanju pacijenata na elektivan zahvat, no trenutno ne postoje točno definirane smjernice koje bi precizirale u kojem vremenskom periodu bi zahvat TEVAR-a donio najveću korist pacijentu. Naginje se izboru intervencija u subakutnoj fazi (između 14. i 90. dana), iako i intervencije u kroničnoj fazi daju razmjerno zadovoljavajuće rezultate (5,32,54).

9. TRAUMATSKA OZLJEDA AORTE

Od svih traumatskih ozljeda, otprilike 1,5% otpada na traumatsku ozljedu aorte (TAI), no rijetko je koja druga dijagnoza toliko životno ugrožavajuća kao ova. (56) TAI predstavlja drugi najčešći uzrok smrti povezan s tupom traumom nakon ozljeda glave (1,57).

Koliko je ova ozljeda smrtonosna potvrđuje i činjenica da čak 80% osoba s traumatskom ozljedom aorte umre prije nego što stignu u bolnicu, a od ovih 20% koji su preživjeli, skoro polovica umire u bolnici (57,58).

Patofiziološki gledano, postoje dva glavna mehanizma koji mogu dovesti do ozljede aorte. Prvi mehanizam uključuje djelovanje anterio-posteriorne ili lateralne sile uz rapidnu deceleraciju na ascendentnom djelu aorte gdje nastaje razdor – najčešće u području istmusa aorte jer tamo dolazi do prijelaza relativno fleksibilne ascendentne aorte u relativno fiksnu descendentnu aortu. Druga predložena teorija opisuje penetrantnu ozljedu aorte koja nastaje kao rezultat traumatske frakture torakalnih kralježaka i/ili rebra (1,59).

Unatoč svim današnjim napredcima u dijagnostici i liječenju, TAI je i dalje povezana s visokim stopama morbiditeta i mortaliteta. Za pacijente koji prežive početnu ozljedu, brzo postavljena dijagnoza i promptna intervencija su ključne da bi im se spasio život. Po prijemu, važno je odmah početi s resuscitacijom tekućinama i kardiovaskularnom stabilizaciju krvnog tlaka i pulsa kako bi se što prije mogla obaviti adekvatna dijagnostika i postavila (ili isključila) dijagnoza TAI (58,59). Kao i u AAS, lijek izbora je beta blokator, koji se primjenjuje u kontinuiranoj infuziji (8).

Nakon slikovne dijagnostike pacijenta, odluka o danjem postupku se donosi na temelju TAI klasifikacije predložene od strane SVS-a. Ovaj sistem klasifikacije kategorizira TAI u četiri različite razine:

- I. kategorija – intimalni razdor aorte (25% svih ozljeda)
- II. kategorija – intramuralni hematoma u aorti (50% svih ozljeda)
- III. kategorija – pseudoaneurizma aorte (15% svih ozljeda)
- IV. kategorija – ruptura aorte (10% svih ozljeda) (8)

Pacijenti s niskim stupnjem ozljede (I.) se mogu liječiti konzervativno jer većina tih ozljeda spontano zacjeljuje ili ostaje stabilna, dok će pacijenti s ozljedama kategorije II. - IV. morati biti liječeni OKZ-om ili endovaskularnom intervencijom. Ozljede II. stupnja predstavljaju "sivu zonu" te iako je inicijalna preporuka bila hitna intervencija, današnji radovi ukazuju da se ti bolesnici mogu pratiti ako su stabilni, te da se može dati prioritet hitnijim ozljedama drugih organa dokle god nema kliničkih znakova napredovanja TAI. Nakon stabilizacije pacijenta i ponovne reevaluacije njegova stanja može se pristupiti odgođenoj intervenciji ili nastaviti konzervativno liječenje (57,59). Teže ozljede aorte (III. i IV. stupanj) zahtijevaju hitnu intervenciju.

Svi hemodinamski nestabilni pacijenti s sumnjom ili dokazom TAI trebaju biti odvedeni u hibridnu operacijsku salu radi hitnog liječenja. Kada je popravak aorte potreban, treba se obaviti unutar 24 sata od ozljede. U današnjoj praksi, endovaskularno liječenje uz pomoć TEVAR-a je postalo metoda izbora za sve TAI zbog visoke stope uspješnosti i niskih stopa komplikacija naspram OKZ (1,8,56,59). OKZ se danas koristi samo ako pacijent ima nepodobnu anatomiju za endovaskularnu intervenciju (1,59).

Ono što ipak treba imati na umu je činjenica da postoje ograničenja TEVAR-a u liječenju TAI. Najveće ograničenje je u tome da su te ozljede češće u mlađih osoba čija je aorta uža to jest, nije dilatirana kao u starijih ljudi. TEVAR stent graftovi su dizajnirani za postavljanje u proširene aorte budući da su patologije aorte češće u starijoj životnoj dobi, pa se može dogoditi da u ustanovi nema dovoljno malenog endografta koji bi se mogao postaviti u lumen aorte mladog pacijenta. Nadalje, zbog užeg kuta aortalnog luka u mladih osoba naspram starijih može doći i do malpozicije endografta (engl. "*bird-beaking*") koji zatim može uzrokovati tip 1 *endoleaka* i migraciju stenta (1,60).

Vjeruje se će u bliskoj budućnosti u primjenu ipak ući i graftovi koji će biti dizajnirani za liječenje traumatskih ozljeda aorte, te će tada ovo biti problem iz prošlosti.

10. TEVAR

10.1 UVOD

TEVAR (Thoracic Endovascular Aortic Repair) je minimalno invazivan medicinski zahvat koji se koristi za liječenje bolesti torakalne aorte, kao što su aneurizme, disekcije ili rupture. Ova metoda uključuje postavljanje stent grafta (specijalne vrste stenta obloženog tkaninom) unutar aorte putem katetera s ciljem ojačanja zida aorte i priječenja njegova daljnjeg oštećenja (tako ujedno i prevenira rizik ruptуре aorte). Od kada je Američka agencija za hranu i lijekove (FDA) 2005. godine odobrila prvi TEVAR, njegova je primjena značajno porasla. Od tada do danas, metoda je značajno napredovala, što je dovelo do boljih kliničkih ishoda, nižih stopa komplikacija i šire primjene ovog zahvata te je tako u relativno kratkom razdoblju, TEVAR je postao ne samo preferirani način, već i standardna praksa liječenja mnogih patologija torakalne aorte uključujući TA, TAA, PAU, AD, IMH i ruptуре aorte (1,8,15).

10.2 INDIKACIJE

Kao što je spomenuto u prethodnim poglavljima, popravak aneurizmatički proširene descendente torakalne aorte se preporučuje u svih simptomatskih i rupturiranih aneurizama bez obzira na njihov promjer. Pri izvođenju elektivnih zahvata u asimptomatskih bolesnika glavni kriteriji za razmatranje elektivnog endovaskularnog zahvata uključuju promjer aorte, bolesnikovu anatomiju i priležće komorbiditete. Zahvat je indiciran ako je promjer veći ili jednak od 5,5 cm ili ako postoji ubrzani rast aneurizme – to jest povećanje promjera aneurizmatičke vreće od 5 ili više milimetara godišnje (1,2,8,15). Ako u pacijenta postoji visoki operativni rizik, zahvat se razmatra pri većem promjeru žile (iznad 6 cm) to jest, kada rizik ruptуре nadilazi rizik samog zahvata (8,15). Također, postoje određena stanja u kojima se zahvat indicira pri manjim promjerima žile a ona uključuju nesakularne aneurizme, simptomatske aneurizme i one aneurizme koje su povezane s bolestima vezivnog tkiva. Upalne bolesti poput gigantocelularnog arteritisa, Behçetove bolesti ili Takayasu arteritisa su rijetko su povezane s torakalnim aneurizmama aorte, no u slučaju njihove prisutnosti zahvat treba odgoditi dok se ne smiri akutna upala.

Izdržljivost TEVAR-a može biti kompromitirana korištenjem stent graftova pri liječenju patologije aorte izvan uputa za korištenje samog grafta što se najčešće vidi kod patologija koje uključuju velike promjere vrata aorte, zakrivljene segmente, uporabu dimnjaka (engl. *chimneys*) ili dihalica (engl. *snorkel*), te uz postojanje kružnog tromba koji oblaže zone brtvljenja. Značajna zakrivljenost luka aorte (iznad 60 stupnjeva) u blizini aneurizme otežava postavljanje uređaja.

TEVAR je kontraindiciran kod pacijenata koji ne zadovoljavaju anatomske kriterije definirane naputcima za korištenje određenog uređaja, a treba se izvoditi s oprezom u pacijenata koji imaju po život opasne alergije na nikal, titan ili nehrđajući čelik. Također, zahvat je kontraindiciran u svih bolesnika koji ne mogu biti dugoročno praćeni (8,15).

Prema smjernicama ESVS-a preporučuje se organizacija aortalnog tima u svim institucijama u kojima je to moguće. Taj tim treba biti uključen u skrb pacijenta od vremena postavljanja dijagnoze pa do liječenja i postoperativnog praćenja, a čine ga kardiokirurg, intervencijski radiolog i vaskularni kirurg koji surađuju s anesteziolozima, kardiolozima, i genetičarima. Preporučuje se centralizacija skrbi za bolesnike s patologijom aorte u velikim centrima kako bi se potpuno razumio prirodni tijek bolesti i pružile sveobuhvatne opcije liječenja. Ključna je brza aktivacija multidisciplinarnog tima, uz osiguranje učinkovitih hitnih puteva skrbi i adekvatnih transportnih mogućnosti (16).

10.3 RADIOLOŠKA DIJAGNOSTIKA I PLANIRANJE ZAHVATA

Odabir TEVAR-a kao metode liječenja temelji se na iskustvu liječnika, anatomiji pacijenta, dobi pacijenta i medicinskoj procjeni rizika samog zahvata.

Svim pacijentima potrebno je napraviti CTA cijele aorte, ilijakalnih i femoralnih arterija s i bez kontrasta kako bi se preciznije procijenila prohodnost navedenih žila. Ako pacijenti imaju alergiju na jodni kontrast, preporuka je napraviti MRA (15). Nakon snimanja, potrebno je detaljno proučiti snimke i anatomiju kako bi odabrao prikladan stent graft za svakog pacijenta. Pri tome valja voditi računa o postojanju kalcifikacija, stenoza ili tortuoziteta na mjestu primarnog pristupa žili i duž aorte, na veličinu i dužinu aneurizme ili disekcije, na postojanje oštih angulacija aorte, na to jesu li patološki promijenjeni luk

aorte ili ascendentna aorta, postoji li adekvatna proksimalna i distalna zona slijetanja, kakvo je stanje visceralnih ogranaka i hoće li biti potrebni dodatni koraci kako bi se održala njihova prohodnost, da li postoje ikakve varijacije ogranka aorte, koliki je rizik nastanka SCI i sl. Kako bi odgovorili na ova pitanja i što preciznije izmjerili dimenzije aorte te tako adekvatno odabrali stent graft za pojedinog pacijenta koristimo CT angiografsku trodimenzionalnu rekonstrukciju središnjom linijom.

Arterijski pristup koji se najčešće osigurava kroz femoralnu arteriju ili putem ilijačnih arterija. Pristup arteriji je tradicionalno bio otvoren uz kiruršku preparaciju - zbog veličine uvodnica. Napretkom tehnologije i smanjenjem veličina uređaja, TEVAR se sve češće izvodi perkutanom pristupom. U kandidata za TEVAR, minimalni promjer femoro-ilijačnih arterija mora iznositi 7 mm, odnosno 8 mm kako bi se kroz njih mogla provući uvodnica od 22-F, odnosno od 24-F. Pristup žili mogu značajno otežati kalcifikacije i zakrivljenost ovih žila (8). Postoji nekoliko metoda kojima se može pokušati ostvariti pristup u slučaju manjeg promjera žile a neke od njih uključuju angioplastiku, aterektomiju, korištenje kanala, proksimalnijeg ulaza i sl.

Anatomskim gledano, za TEVAR su potrebne proksimalne i distalne zone slijetanja koju trebaju iznositi barem 20 mm ako se nalaze u normalnoj aorti te čak do 25 - 30 mm ako je zona slijetanja u zakrivljenom (anguliranom) dijelu aorte. Time se osigurava adekvatno brtvljenje grafta u zdravo tkivo aorte što smanjuje rizik komplikacija povezanih s migracijom grafta ili nastankom *endoleakova*.

Osim tradicionalne Ishimaru klasifikacije proksimalnih zona slijetanja (vidi ranije) postoji i šira klasifikacija SVS-a kojom se može svrstati proksimalnu i distalnu zonu slijetanja u jednu od 11 kategorija. Ova je podjela značajna zbog dokumentirane povezanosti učestalosti neuroloških komplikacija ovisno o lokaciji proksimalne zone slijetanja (8,15,16).

Prema podjeli zona 0 se nalazi proksimalno od brahiocefaličnog trunkusa, zona 1 distalno od trunkusa i proksimalno od LCCA, zona 2 distalno od LCCA i proksimalno od LSA, zona 3 unutar 2 cm od LSA bez prekrivanja iste, zona 4 – više od 2 cm distalno od LSA protežući se do proksimalne polovice silazne torakalne aorte (iznad tijela šestog

torakalnog kralješka). Zona 5 nalazi se u distalnoj polovici silazne torakalne aorte i proksimalno od celijačnog trunkusa, zona 6 od početka celijačnog trunkusa do vrha SMA, zona 7 od početka SMA do suprarenalne aorte, zona 8 pokriva barem jednu bubrežnu arteriju (pararenalna aorta), zona 9 uključuje infrarenalnu aortu, zona 10 CIA, a zona 11 zahvaća AIE.

Pri zahvatu TEVARA, nerijetko dolazi do situacija koje mogu otežati postavljenje endografta u aortu. Najčešći problemi nastaju zbog potrebe za pokrivanjem dužeg segmenta aorte (koja čak i ne mora biti proširena ali svejedno može biti degenerativno promijenjena) što povećava rizik za nastanak SCI. Vrlo često patologija zahvaća i luk aorte. U tom slučaju postavljanje TEVAR endografta može kompromitirati perfuziju grana aortalnog luka. Stoga je potrebno pažljivo isplanirati pozicioniranje grafta kako se ne bi prikrio određeni ogranak, te ako je prikriivanje istog potrebno, neophodno je prije zahvata razmotriti mogućnosti kreiranja premosnica kako bi se zahvaćene arterije održalo prohodnima te istu kreirati.

U čak 20% slučajeva, aneurizmatičko proširenje zahvaća i LSA (Ishimaru zona 2). LSA je vrlo značajna iz razloga što preko VA opskrbljuje mozak, a preko unutarnje prsne arterije i interkostalnih arterija daje grane koje opskrbljuju leđnu moždinu. Štoviše, u 60% populacije lijeva VA je dominantna. U većine ljudi postoji vrlo bogata mreža kolateralne cirkulacije zbog koje okluzija LSA ne mora dovesti do neuroloških komplikacija. Ipak, preporuka je izbjegavati rutinsko prekrivanje LSA. Ako je prekrivanje neophodno, potrebno je predoperativno razmotriti da li pacijent može tolerirati okluziju gledajući prohodnost desne VA i njenu povezanost s bazilarnom arterijom, te povezanost Willisova kruga (8,15).

Revaskularizacija je obavezna u slučaju da pacijent ima dominantnu lijevu AV, hipoplastičnu desnu VA, nekompletan Willisov krug, anomaliju u kojoj lijeva AV izlazi iz luka aorte, aberantnu desnu arteriju subklaviju, završetak lijeve AV u stražnjoj donjoj arteriji malog mozga, lijevu fistulu koja se koristi za hemodijalizu ili premosnicu između lijeve unutarnje prsne arterije i koronarne arterije (8). Preporuka je revaskularizirati i ako se planira koristiti dugi endograft (veći od 150 mm) ili ako u povijesti bolesti postoji prijašnji aortalni zahvat kako bi se smanjio rizik ishemije leđne moždine.

Kirurška revaskularizacija LSA obično se izvodi s premosnicom između lijeve karotidne i supklavijske arterije, transpozicijom LSA u karotidnu arteriju ili premosnicom između karotidne i aksilarne arterije, pri čemu sve tehnike imaju sličnu prohodnost (84% - 96%) nakon 5 godina (15).

Ako je potrebno pokriti LCCA, najčešće se izvodi ekstraanatomska premosnica između karotidnih arterija sa 6 mm PTFE graftom. Treba obratiti pažnju na činjenicu da veći graftovi mogu komprimirati jednjak. Endovaskularne "*debranching*" tehnike LCCA su također opisane. Za visoko rizične pacijente, TEVAR uz simultano retrogradno postavljanje pokrivenog stenta u luk aorte može biti prihvatljiva opcija.

Patologije koje zahvaćaju brahiocefalični trunkus su najizazovnije za liječenje te se često rješavaju hibridnim endovaskularnim popravcima.

Pojavilo se nekoliko alternativnih endovaskularnih opcija za održavanje perfuzije ogranaka luka tijekom TEVAR-a u zonama 0, 1 i 2. Ove opcije uključuju BEVAR i FEVAR, hibridne postupke s *in situ* fenestracijom, endovaskularni *debranching* s *chimney/snorkel* tehnikama i otvoreni aortalni *debranching*, odnosno ekstraanatomske premosnice. Cilj svih ovih zahvata je proširiti proksimalne zone slijetanja, održati perfuziju ogranaka njihovim stentiranjem te smanjiti rizik od komplikacija (8).

10.4 PREDOPERATIVNA PRIPREMA BOLESNIKA

Uz standardnu predoperativnu obradu, u određenih pacijenata treba razmotriti i dodatnu obradu koja može uključivati TTE, karotidni dupleks ili testiranje plućne funkcije. Prema smjernicama SVS-a TTE se preporučuje kod pacijenata s dispnejom nepoznatog porijekla ili kongestivnim zatajenjem srca (15).

Rizik akutnog oštećenja bubrega tijekom zahvata prema Rutherfordu iznosi 10%, a on je viši u pacijenata s kroničnim bubrežnim zatajenjem ili dijabetesom. Stoga je, pogotovo u tih pacijenata, korisno izbjegavati nefrotoksična kontrastna sredstva, odnosno ograničiti volumen danog kontrasta te minimizirati perioperativnu hipotenziju i osigurati adekvatnu intravensku hidrataciju tijekom zahvata (8).

10.5 KORACI TEVAR-a PRI LIJEČENJU PATOLOGIJE DESCENDENTNE AORTE

Pri izvođenju TEVAR-a, pacijent je pod općom ili regionalnom anestezijom. Mjesto endovaskularnog pristupa žili se određuje ranije, za vrijeme predoperativnog planiranja. U većini slučajeva, žila kojoj se pristupa perkutano ili nakon arteriotomije je femoralna arterija. Ulazak u lumen se ostvaruje Seldingerovom tehnikom nakon koje se u ascendentnu aortu postavlja tvrda ili vrlo tvrda žica vodilica. Nakon toga, pristupa se kroz kontralateralnu femoralnu arteriju ili kroz brahijalnu arteriju te se u ascendentnu aortu postavlja "pigtail" dijagnostički kateter koji će zbog svojeg oblika omogućiti bolju disperziju kontrastnog sredstva. Slijedi prvo slikanje kontrastnim sredstvom kako bi se utvrdila anatomija supraaortalnih krvnih žila i ispravno pozicionirala ravnina slikanja C-rukom. Za vizualizaciju proksimalne zone slijetanja uglavnom se koristi projekcija slikanja LAO, no to ovisi o predoperativnim nalazima CTA. Za vizualizaciju distalnog djela zone slijetanja endografta uglavnom se koriste lateralnije projekcije.

Endograft se uvodi pod fluoroskopijom. Njegovo pozicioniranje u ascendentnoj aorti se obavlja uz pomoć aortografije. Ako slikovna dijagnostika ne daje zadovoljavajuće podatke, može se koristiti i IVUS ili TTE. Snizuje se sistolički tlak na 100 mmHg kako bi se omogućilo preciznije pozicioniranje proksimalnog djela endografta i smanjio rizik njegove migracije. Snižavanje tlaka osobito je korisno ako se radi o patologiji koja zahvaća ascendentnu aortu, a postiže se uspostavom brzog srčanog ritma ili indukcijom asistolije adenozinom. Slijedi otvaranje endografta. Nakon otvaranja, potrebno je angiografijom, CT-om ili IVUS-om potvrditi da je endograft funkcionalan, da je pozicioniran na pravom mjestu, da je patološki dio aorte isključen iz cirkulacije, te utvrditi eventualno postojanje *endoleak*ova. Ako se nakon pozicioniranja i otvaranja endografta primijeti *endoleak* tipa I ili III potrebno je pokušati dilatirati zahvaćeni segment balonom, a ako to ne uspije treba postaviti ili dodatni graft koji će pokriti mjesto curenja ili postaviti takozvane „*endoanchors*“ čija je uloga dodatno očvrstnuće to jest, brtvljenje endografta u žili.

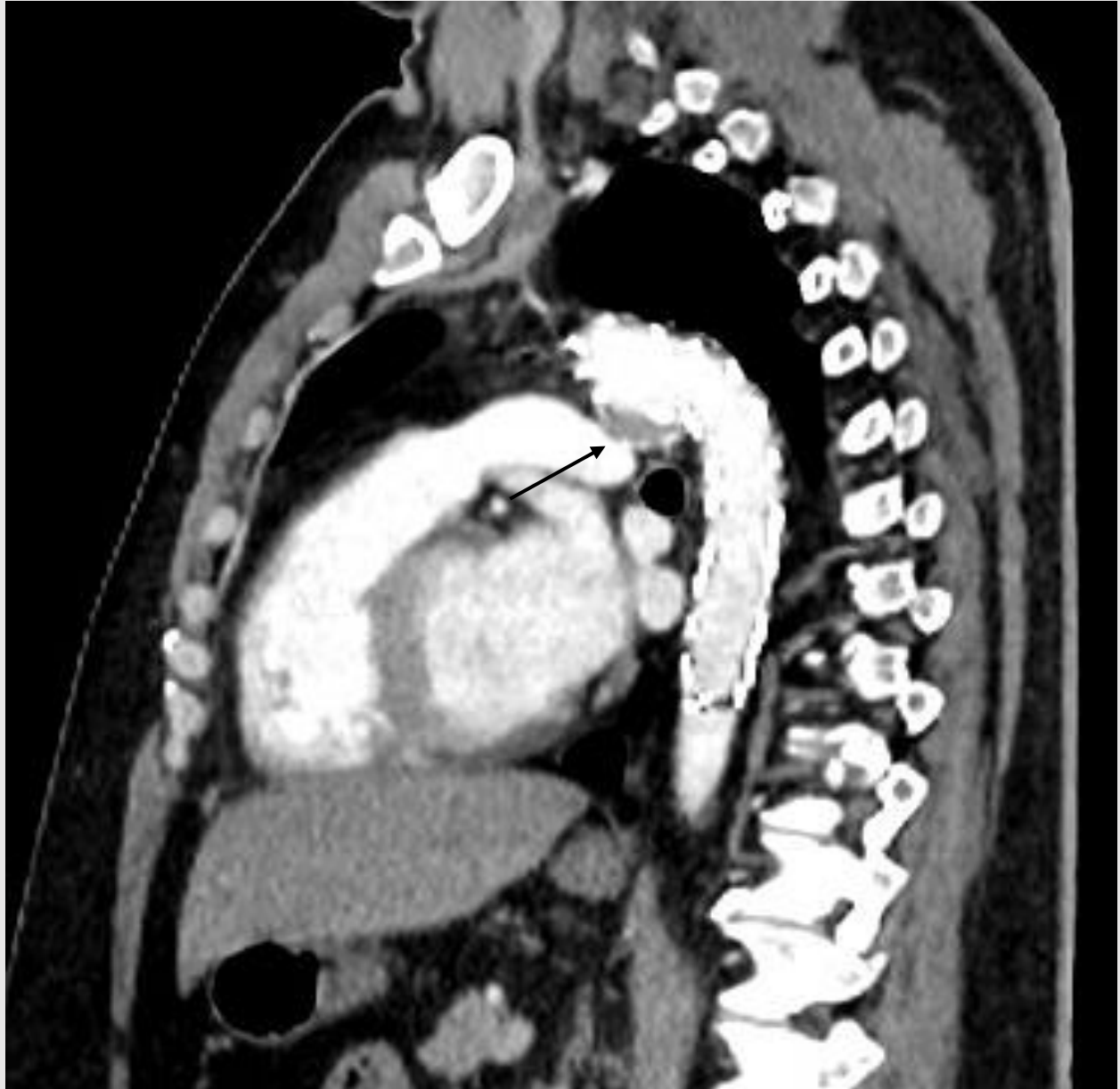Ako je potrebno postaviti više od jednog grafta preporuka je prvo postaviti onaj najmanjeg promjera. Ako su promjeri isti, treba voditi računa o tome da se osigura adekvatno preklapanje oba grafta (barem 7,5 - 10 cm). U slučaju potrebe za postavljanjem tri grafta, preporuka je prvo postaviti onaj proksimalno i onaj distalno (8).

Na kraju zahvata, potrebno je pažljivo izvaditi radne materijale iz žile kako bi se izbjegla mogućnost nastanka ijatrogene ozljede. Tijekom izvlačenja uvodnice, potrebno je održavati žicu na mjestu kako se osigurao kontinuirani endovaskularni pristup i tako omogućila trenutna intervencija u slučaju ijatrogene ozljede (1,8,15).

10.6 POSTOPERATIVNA SKRB I PRAĆENJE

Prvih 24 sata nakon zahvata potrebno je pomno pratiti stanje pacijenta te rutinski izvoditi neurološki i vaskularni pregled kako bi se na vrijeme prepoznale eventualne komplikacije u vidu nastanka hematoma, moždanog udara, SCI, ishemije donjih udova ili sličnog. Neurološki pregled se izvodi neposredno nakon zahvata, te idućih šest sati u intervalima od 30 minuta. Nakon šestog sata, pregled se obavlja svakih 1 - 2 sata do kraja prvog dana. Ako je pacijent sediran ili se iz nekog drugog razloga ne može napraviti fizikalni pregled, tada valja nadgledati tlak cerebrospinalne tekućine – njega treba održavati oko razine od 10 mmHg. Srednji krvni tlak (engl. *mean arterial pressure*, MAP) bi trebao biti blago povišen te iznositi između 80 - 85 mmHg. Ovim mjerama nastoji se smanjiti rizik razvoja SCI. Ako je nakon 24 sata sve u redu, tada se može izvaditi spinalni dren (8).

Ovi pacijenti zahtijevaju dugoročno praćenje. Prvi kontrolni pregled uključuje anamnezu, fizikalni pregled i CTA (s kontrastom i bez) te se dogovara mjesec dana nakon zahvata. Ako je sve uredi, te se pacijente kontrolira CT angiografijom jednom godišnje (Slika 2).



Slika 2. MSCT aortografija nakon TEVAR-a zbog sakularne aneurizme početnog dijela descendentne torakalne aorte (uredan nalaz - obliterated aneurizma označena je strelicom). Izvor: arhiva Zavoda za vaskularnu kirurgiju Klinike za kirurgiju KBC Zagreb.

Ako je nakon 3 godine sve uredno, može ih se kontrolirati svake 2 do 3 godine. Ako je riječ o emergentnom zahvatu TEVAR-a, prvi CTA potrebno je snimiti već nakon tjedan dana (15). Ako CTA pokaže postojanje *endoleaka* te se pacijente prati češće – potrebno je ponoviti CTA u šestom mjesecu. U slučaju postojanja *endoleaka* tip I ili III potrebno je promptno intervenirati, dok se *endoleak* tipa IB, II ili IV nakon zahvata zbog AD mogu pratiti slikovnom dijagnostikom dokle god ne dolazi do povećanja aneurizmatičke vreće. Ako dođe do dilatacije od 10 mm ili više potrebno je ponovo intervenirati (1,5,8,15).

10.7 TEVAR KAO MODALITET LIJEČENJA PATOLOGIJE LUKA AORTE

Patologija luka aorte rijetko se javlja kao stanje koje zahvaća isključivo luk aorte te je u najvećem broju slučajeva povezana s patologijom ascendentne ili torakoabdominalne aorte. Zbog zakrivljenosti samog luka i činjenice da se tamo nalazi polazište trunkusa, LCCA i LSA posebno je izazovno izvoditi zahvate u ovom području. Kod bolesnika čija patologija uključuje luk aorte, uvijek je potrebno izvagati rizike naspram koristi od intervencije te se u pravilu ne intervenira dokle god promjer luka ne pređe 55 mm. Predoperativno, obavezno je procijeniti zakrivljenost luka te snimiti dupleks UZV i CTA ogranaka (8).

Pri odabiru metode liječenja pacijentima se može ponuditi ili hibridni zahvat ili totalni endovaskularni popravak zahvaćenog dijela aorte. Hibridni zahvat, kao što je već spomenuto, uključuje stvaranje odgovarajuće proksimalne zone slijetanja za komercijalno dostupni torakalni endograft (s tipičnom duljinom iznad 20 mm) premošćivanjem jednog, dva ili svih ogranaka luka. Ako je potrebno postaviti TEVAR uređaj u zonu 2, tada se prvo izvodi transpozicija LSA ili premosnica između LCCA i LSA. Ako je potrebno slijetanje u zonu 1, tada se izvodi premosnica između desne i lijeve karotidne arterije zajedno s premosnicom između LCCA i LSA ili se izvodi transpozicija LSA. Ako je pak potrebno slijetanje u zonu 0, može se izvesti premosnica između aorte i trunkusa/karotidne arterije. Ove je zahvate moguće izvesti ako su promjeri navedenih krvnih žila odgovarajući.

Totalni endovaskularni zahvat moguć je i korištenjem fenestriranog endografta luka aorte ili korištenjem takozvanog "*branched*" endografta. Dva najčešće korištena fenestrirana

grafta za luk aorte su *Najuta endograft (Kawasumi Lab, Inc, Tokyo, Japan)* i *Zenith fenestrirani graft luka (Cook Medical, Bloomington, IN, USA)*. „Branched“ endograftovi imaju pozicionirane manje graftove unutar vanjskog zavoja glavnog grafta koji će biti postavljeni anterogradno u ogranke luka aorte. U SAD-u se trenutno primjenjuju *Bolton-Relay dualni branched endograft (Terumo Aortic, Sunrise, FL)*, *The Cook Zenith branched endograft luka (Cook Medical, Bloomington, IN)*, *The Gore TAG Thoracic Branch Endoprosthesis (TBE) (Gore, Flagstaff, AZ)* i *Mona LSA stent system (Medtronic, Santa Rosa, CA)* za postavljanje u zonu 2 (8).

Alternativne endovaskularne opcije za liječenje patologije luka uključuju korištenje *chimney* graftova (paralelnih graftova spomenutih ranije), *in situ* fenestriranje endografta i korištenje graftova modificiranih od strane liječnika (engl. *physician modified endograft*, PMEG). Kod *chimney/snorkel* graftova, dodatni stent graftovi se postavljaju u jedan ili više ogranaka koji se protežu paralelno s glavnim endograftom. Prednost ove tehnike je što se može izvesti kao hitan zahvat, ali vlada zabrinutosti zbog mogućih komplikacija u vidu curenja između glavnog tijela endografta i *chimney* graftova koji opskrbljuju ogranke luka. Također postoji pitanje dugotrajne prohodnosti. PMEG graftovi prilagođavaju se pacijentu tako što ih sam operater modificira u hibridnoj sali, neposredno prije zahvata (vidi odjeljak 10.9) (8).

Intraoperativni nadzor tijekom operacije luka aorte uključuje više ključnih komponenti kako bi se osigurala sigurnost pacijenata i optimizirao kirurški ishod. Standardni nadzor obuhvaća neinvazivni i invazivni hemodinamski, respiratorni, anesteziološki, temperaturni, koagulacijski i laboratorijski nadzor.

Invazivno mjerenje arterijskog krvnog tlaka neophodno je za procjenu hemodinamike tijekom endovaskularnih zahvata u području luka aorte. Pri izboru mjesta pristupa treba uzeti u obzir patologiju krvnih žila i ne smije se ometati vaskularni pristup.

Bifrontalna NIRS oksimetrija koristi se za praćenje cerebralne oksigenacije, a nadzor funkcije središnjeg živčanog sustava prati se uz pomoć elektroencefalografije, motoričkih evociranih potencijala i somatosenzornih evociranih potencijala.

Nadzor perfuzijskog tlaka leđne moždine i drenaža cerebrospinalne tekućine (engl. *cerebrospinal fluid*, CSF) osiguravaju adekvatnu perfuziju kralježnične moždine tijekom operacije luka aorte, posebno kada se izvodi zahvat FET. Mjerenje tlaka CSF-a i drenaža prema individualiziranoj procjeni rizika za SCI su ključni. Otvoreni tlak CSF-a trebao bi biti između 5 i 18 mmHg; drenaža se cilja na vrijednost od 10 do 12 mmHg, a u slučaju SCI na 8 do 10 mmHg (16).

10.8 TEVAR KAO MODALITET LIJEČENJA TORAKOABDOMINALNIH ANEURIZMI AORTE

Iako je potreban precizan i individualiziran pristup svakom pacijentu s TAA, promjer aneurizme trenutno je najpouzdaniji pokazatelj rizika rupture aneurizme i stoga se koristi kao najčešća indikacija za zahvat. Pri određivanju promjera treba se koristiti maksimalni promjer aorte od vanjskog zida do vanjskog zida u ortogonalnom pogledu. Prema smjernicama ESVS-a elektivni zahvat u pacijenata s TAAA niskog do umjerenog kirurškog rizika se preporučuje kada je TAAA veća od 60 mm (manje za pacijente s poremećajima vezivnog tkiva), brzo raste (iznad 10 mm godišnje) ili je simptomatska.

Jedan od glavnih problema pri liječenju TAAA TEVAR-om leži u tome kako održati prohodnim što više ogranaka aorte, pogotovo celijačni trunkus, SMA i lumbalne arterije koje opskrbljuju kralježničnu moždinu.

Trunkus celijakus ima ključnu ulogu u opskrbi krvi gornjeg dijela probavnog sustava. U većini slučajeva postoji učinkovita kolateralna cirkulacija između trunkusa i SMA putem gastroduodenalnih i pankreatikoduodenalnih ogranaka te njihova prisutnost i prohodnost određuje može li se trunkus sigurno pokriti tijekom TEVAR-a bez potrebe za dodatnim koracima s ciljem revaskularizacije. Ako kolateralna mreža nije adekvatna, treba razmotriti modifikaciju zahvata. Jedna od mogućnosti je korištenje periskopskih graftova gdje se u trunkus postavlja samoekspandirajući pokriveni stent, a TEVAR se postavlja na standardni način. Očuvanje SMA može se postići primjenom slične tehnike (8).

S obzirom na morbiditet tradicionalnog otvorenog popravka TAAA i njegovu složenost i limitacije TEVAR-a, hibridni popravak se pojavio kao alternativna, manje invazivna

strategija za liječenje TAAA. Hibridni popravak kombinira TEVAR s otvorenim popravkom aorte anterogradnim ili retrogradnim pristupom (8).

10.9 VRSTE ENDOGRAFTOVA KORIŠTENIH U TEVAR-U

Ako TEVAR zahtijeva pokrivanje grana luka/ visceralnih/ renalnih ogranaka, dizajn endografta i operativna strategija su orijentirani tako da pokušaju sačuvati perfuziju kritičnih ogranaka. Zadnjih godina sve se više koriste fenestrirani endograftovi koji imaju kružni otvori u tkanini endografta - FEVAR, i/ili ("branched") graftovi koji sadrže kratke cilindrične cijevi pričvršćene na endograft a mogu se konstruirati na temelju nalaza CTA -BEVAR.

FEVAR i BEVAR se koriste za liječenje složene aortalne patologije te su se pokazali učinkovitim u liječenju TAAA s relativno smanjenim morbiditetom i mortalitetom u usporedbi s tradicionalnim OKZ. Postoji nekoliko različitih F/BEVAR graftova poput PMEG, pacijentu prilagođenih graftova (engl. *custom made devices*, CMD), i komercijalnih FEVAR i BEVAR graftova.

Kod PMEG-a analizom predoperativne CTA i rekonstrukcijom središnje linije, liječnik može dodati prilagođene fenestracije ili grane endograftu za visceralne ili renalne grane koristeći kauter. Fenestracije se zatim ojačavaju s radiopaknim markerom. Zatim se dodaju kružni ili stražnji sužavajući šavovi te se uređaj ponovno stavlja u sustav za isporuku koristeći posebne sekvencijalne ovojnice. PMEG konstrukcija je svakako prednost za one pacijente sa simptomatskim TAAA-om koji ne mogu čekati proizvodnju CMD-a ili ulazak u kliničko ispitivanje uređaja. *In situ* laserska fenestracija je relativno nova tehnika kojom se može brzo modificirati endograft dostupan za liječenje TAAA u hitnim situacijama. Ovom tehnikom, ciljane visceralne/renalne žile se inicijalno stentiraju neprekrivenim stentovima kako bi se omogućila lakša poravnanja laserskog katetera. Nakon stvaranja fenestracije koristeći laser, iglu ili radiofrekvencijski uređaj, otvor se progresivno širi s balonom za rezanje, a zatim se pokriveni premošćujući stent postavlja u ciljanu žilu. Iako su rezultati obećavajući, potrebni su dodatni podaci za širu primjenu ove tehnike.

CMD su dostupni u ograničenim centrima. Ovi graftovi napravljeni su po mjeri te mogu kombinirati gotovo bilo koju kombinaciju fenestracija i grana. Odluka kada koristiti fenestracije ili grane ostaje specifična za pružatelja usluga, ali većina se slaže da su usmjerene grane povoljne u anatomiji gdje će biti umjerena udaljenost za premošćivanje od endografta do ciljanog otvora žile (obično ako je aortalni lumen veći od 35 mm). Ovi sustavi mogu biti dizajnirani s unaprijed postavljenim dodatnim kateterima koji onda omogućuju lakšu kanulaciju fenestracije ili dodatne grane grafta. Također, ovi graftovi se mogu značajno suziti, što može biti korisno kod pacijenata s kroničnom disekcijom gdje je pravi lumen relativno komprimiran (8).

11. PREVENCIJA I LIJEČENJE KOMPLIKACIJA UZROKOVANIH ISHEMIJOM LEĐNE MOŽDINE NAKON TEVAR-a

11.1 UVOD

Unatoč napretku današnje medicine i razvitku endovaskularnih tehnika, SCI je i dalje jedna od najneugodnijih komplikacija povezanih sa zahvatima nad descendentnom aortom (8,61,62). Iako su endovaskularni zahvati povezani s manjim rizikom nastanka komplikacija u usporedbi s OKZ, ovaj rizik je i dalje značajan i prema novijim istraživanjima iznosi oko 2,5 - 10% (5,63,64,64,65). Osim što SCI može znato utjecati na kvalitetu života bolesnika, njen značaj leži i u utjecaju na dugoročno preživljenje, osobito onih bolesnika koji dožive trajno oštećenje. Najnovije istraživanje provedeno od strane Aucoina i suradnika objavljeno 2023. godine u *Journal of Vascular Surgery*, prikazalo je jednogodišnju stopu preživljenja za 1681 pacijenta nakon TEVAR-a koja iznosi 90,8% kod pacijenata koji nisu razvili SCI, a 73,9% kod pacijenata koji su razvili SCI (točnije 84,8% kod onih koji su razvili prolaznu paraparezu i 66,2% kod onih koji su razvili trajne deficite) (66). Bez obzira na tip SCI-a (privremeni ili trajni), bolesnici koji su imali SCI nakon

TEVAR-a imali su značajno nižu jednogodišnju stopu preživljavanja naspram onih koji nisu imali SCI – to dokazuju Scali i suradnici u svojem istraživanju gdje je stopa preživljavanja iznosila 87% u pacijenata bez SCI i 65% u onih koji su razvili SCI (67).

11.2 ANATOMIJA

Kralježnična moždina opskrbljena je krvlju preko opsežne vaskularne mreže koja se proteže u paraspinalne mišiće i povezana je s arterijama subklavijama, unutarnjim ilijačnim arterijama i unutarnjom mamarnom arterijom (IMA). Interkostalne i lumbalne arterije su ogranci aorte koji se granaju u radikulomedularne arterije koje zatim daju grane prednjoj kralježničnoj arteriji i dvjema stražnjim kralježničnim arterijama. One se protežu uzdužno duž kralježnične moždine i potječu iz vertebralnih arterija i stražnje donje cerebelarne arterije. Najveća radikulomedularna arterija, Adamkiewiczova arterija, najčešće se nalazi između devetog i dvanaestog prsnog kralježaka na lijevoj strani i također je glavni ogranak prednje spinalne arterije.

11.3 PATOFIZIOLOGIJA NASTANKA SCI I RIZIČNI ČIMBENICI

Patofiziološki, postoje dva glavna razloga zbog kojih dolazi do nastanka SCI pri TEVAR-u. Prvo, postavljanjem endografta iz cirkulacije se trajno isključuju mnoge segmentalne arterije koje daju grane spinalnim arterijama, te nakon zahvata opskrba ovih arterija ovisi o sposobnosti kolateralne cirkulacije da opskrbi mnogo šire vaskularno područje u leđnoj moždini od marginalnog koje inače opskrbljuje. Iz tog razloga, kroz prvih nekoliko dana nakon zahvata dolazi do rekolateralizacije protoka krvi iz paraspinalne u intraspinalnu mrežu što pomaže u održavanju vitalnosti i funkcije kralježnične moždine. Ako ovaj kompenzacijski mehanizam zakaže, dolazi do ishemijske ozljede kralježnične moždine. Drugi važan događaj koji također može dovesti do SCI-a je i mikroembolija segmentalnih arterija koja može nastati tijekom ili nakon zahvata zbog dislokacije ateromskog plaka iz patološke aorte postavljanjem žica i drugih radnih materijala. Sličnim mehanizmom može se razviti i tromboza segmentalnih arterija.

Ishemijom kralježnične moždine dolazi do neurološke ozljede i moguć je nastanak paraplegije. Ovisno o intenzitetu i trajanju ishemije ona može biti reverzibilna i ireverzibilna, a simptomi su najjače izraženi u većini pacijenata unutar 12 do 72 sata od zahvata (61,62,64,68). Iako se dugo vremena mislilo kako najveći broj SCI nastaje zbog okluzije Adamkiewiczzeve arterije, sve više radova pokazuje kako okluzija kolateralne cirkulacije IIA, LSA ili AMI nosi veći rizik za nastanak SCI od same okluzije Adamkiewiczzeve arterije (64,68).

Rizični čimbenici povezani s nastankom SCI-a nakon TEVAR-a uključuju rizične čimbenike povezane s bolesnikom i rizične čimbenike povezane sa zahvatom. SCI je češća u bolesnika s anamnezom ateroskleroze i periferne arterijske bolesti, u starijih od 70 godina, onih sa oštećenom bubrežnom funkcijom (glomerularna filtracija ispod 60 ml/min) i u onih pacijenata koji predoperativno već imaju okluziju jedne ili obje IAA ili arterije subklavije (69,70). Što se tiče rizičnih čimbenika vezanih uz sam zahvat, treba spomenuti kako je SCI češća nakon hitnih zahvata, kod opsežnog pokrivanja aorte (iznad 20 cm) i/ili pokrivanje distalnog silaznog dijela torakalne aorte.

11.4 PREVENCIJA NASTANKA SCI

Budući da je jednom nastalu paraplegiju nemoguće izliječiti, cilj je spriječiti njen nastanak prevencijom nastanka SCI. Metode prevencije uključuju anesteziološku i kiruršku prevenciju nastanka SCI (68).

11.4.1 ANESTEZIOLOŠKE METODE PREVENCIJE NASTANKA SCI

Anesteziološke metode prevencije nastanka SCI uključuju optimalnu dostavu kisika leđnoj moždini, nadzor perfuzije i tlaka cerebrospinalne tekućine, neuromonitoriranje, farmakološku potporu i nadzor koncentracije laktata u cerebrospinalnoj tekućini.

Optimalna dostava kisika leđnoj moždini osigurava se optimizacijom srčanog indeksa, kontrolom saturacije kisikom i nadzorom koncentracije hemoglobina u bolesnika. Ciljane vrijednosti srčanog indeksa iznose iznad 2,5 L/min/m², saturacije iznad 95%, a

koncentracije hemoglobina u pravilu iznad 10 g/dL osim ako nije specificirano drugačije (61,68).

Perfuzija leđne moždine ovisi o razlici MAP-a i tlaka cerebrospinalne tekućine. Ciljane vrijednosti perfuzije leđne moždine pri zahvatu TEVAR-om iznose iznad 80 mmHg, a mogu se postići optimizacijom MAP-a (tako da bude iznad 90 mmHg) i optimizacijom tlaka cerebrospinalne tekućine (ispod 10 mmHg). Na MAP vrijednosti se može utjecati korištenjem vazoaktivnih lijekova poput noradrenalina. Tako u pacijenata koji postoperativno razviju SCI, prvi korak liječenja zahtijeva dizanje MAP vrijednosti uz korištenje vazoaktivnih lijekova. Tlak treba ostati povišen 24 – 48 sati nakon poboljšanja simptoma (68,71). Na tlak cerebrospinalne tekućine se može utjecati postavljanjem cerebrospinalnog drena (CSD). CSD ima značajnu ulogu u prevenciji SCI nakon otvorenih aortalnih zahvata, no u endovaskularnim zahvatima njegova je uloga sve više kontroverzna. Iako se postavljanjem CSD intraoperativno može pobliže nadzirati tlak cerebrospinalne tekućine i na vrijeme prepoznati bilo kakve promjene (a isto tako i sniziti vrijednosti tlaka cerebrospinalne tekućine), postoji rizik nastanka komplikacija zbog postavljanja samog drena. Prema Alqaimu i suradnicima rizik značajnih komplikacija iznosi čak 16%, dok je rizik ozbiljnih komplikacija 3% (72). Od mogućih komplikacija važno je spomenuti rizik nastanka intraduralnog ili epiduralnog krvarenja, meningitisa i spinalnog hematoma budući da sva ova stanja mogu dovesti do značajnog porasta morbiditeta i mortaliteta. Upravo zbog relativno čestih komplikacija sve se više zastupa pristup kako se CSD ne bi trebao postavljati rutinski u svih bolesnika, već samo u onih kod kojih postoji vrlo visok rizik od nastanka neuroloških komplikacija. Također, ako se postoperativno pojavi SCI, CSD je potrebno postaviti unutar dva sata od pojave simptoma. Dilema leži u činjenici da CSD sa sobom nosi značajan rizik od nastanka komplikacija, no ako se ne nadzire tlak cerebrospinalne tekućine i ne analiziraju se biomarkeri, a pacijent nije budan, ne može se na vrijeme precizno prepoznati neurološka ozljeda i započeti intervencija. Zbog ovih razloga, trenutni pristup je zasnovan na individualnoj procjeni rizika nastanka SCI. Ako je taj rizik nizak ili umjeren, pacijentu se ne postavlja profilaktički CSD, a terapijski CSD će se postaviti ako se razviju simptomi. Ako je rizik SCI visok, procjenjuje se ima li pacijent ikakvih kontraindikacija za postavljanje

profilaktičkog CSD-a, ako ima, postaviti će mu se samo terapijski CSD u slučaju pojave simptoma (61,64,68,71).

Budući da nakon 12 - 48 sati nakon ishemijske ozljede neurološko oštećenje postaje trajno, postoji veliki naglasak na što ranijoj detekciji te se stoga sve više koriste metode neuromonitoriranja. Tijekom zahvata mogu se koristiti motorni evocirani potencijali koji nadziru descendente spinalne puteve, te senzorni evocirani potencijali koji nadziru uzlazne puteve. Nažalost postoje ograničenja pri korištenju ovih metoda – njihove rezultate može alterirati opća anestezija i uvodnice koje su postavljene u pristupne žile. Također, neuromonitoriranjem se ne može razaznati stupanj ishemije (61,68).

Za nadzor se može koristiti i NIR spektroskopija (engl. *Near Infrared Spectroscopy*, NIRS). NIRS je nova metoda koja još nije dio rutinske prakse, a koristi elektrode koje se stavljaju na paraspinalne mišiće u torakalnom i lumbalnom dijelu te tamo mjeri njihovu saturaciju kisikom. Ta saturacija također indirektno pokazuje razinu saturacije leđne moždine te tako može pokazati eventualno nastale promjene tijekom zahvata (68,73).

Farmakološka potpora uključuje korištenje lijekova poput manitola i kortikosteroida koji mogu smanjiti edem i inflamaciju leđne moždine. U primjeni su i nalokson koji utječe na ekscitatorne aminokiseline koje dovode do ishemijske ozljede leđne moždine i papaverin koji poboljšava perfuziju leđne moždine kada se primjeni intratekcalno (61,65,68).

Ne postoji trenutni zlatni standard biomarkera koji ukazuje na SCI no istraživanja ukazuju kako bi se ishemija (i porast anaerobnog metabolizma) mogli procjenjivati na temelju porasta koncentracije laktata u cerebrospinalnoj tekućini ili promjene u odnosu piruvat/laktat (61,68).

11.4.2 KIRURŠKE I ENDOVASKULARNE METODE PREVENCIJE NASTANKA SCI

Kirurške i endovaskularne metode prevencije nastanka SCI uključuju revaskularizacijske zahvate LSA, stupnjevanje zahvata, minimalno invazivnu embolizaciju segmentalnih

arterija zavojnicama (engl. *Minimally Invasive Segmental Artery Coil Embolisation*, MISACE), privremenu perfuziju aneurizmatске vreće (engl. *Temporary aneurysm sac perfusion*, TASP), te promjenu slijeda implantacije modula razgranatih ili fenestriranih stent graftova.

Ako tijekom TEVAR-a dođe do okluzije LSA, smanjuje se kolateralna cirkulacija koja nakon postavljanja grafta opskrbljuje leđnu moždinu i povećava se rizik nastanka SCI. Revaskularizacijski zahvati LSA opisani su u 10. poglavlju.

Stupnjevanje zahvata je pristup liječenju u kojem se TEVAR popravak izvodi u dva zahvata. U prvom zahvatu postavlja se proksimalni dio torakalnog endografta, dok se u drugom zahvatu postavlja distalni dio. Između zahvata treba proći 2 do 3 mjeseca, a glavna ideja je da će vremenom krvne žile koje opskrbljuju leđnu moždinu rekolateralizirati, te postavljanje drugog grafta neće dovesti do SCI. Ovaj se pristup koristi u liječenju aortalnih patologija koje zahtijevaju postavljanje vrlo dugih endograftova (više od 30 cm) u aortu čime se isključuje značajan broj ogranaka iz cirkulacije (68,74). Ograničenje ovog pristupa leži u činjenici da se ne može koristiti u hitnih pacijenata.

Embolizacija segmentalnih arterija zavojnicama tijekom MISACE zahvata također je jedan od pristupa prevencije nastanka SCI temeljen na promociji rekolateralizacije i neoangiogeneze. Tijekom MISACE zahvata u jednom se emboliziraju segmentalne arterije promjera većeg od 2 mm koje bi trebale biti okludirane TEVAR graftom. Njihovom embolizacijom, dolazi do neoangiogeneze i rekolateralizacije ostalih ogranaka – primarno iz IAA i arterija subklavija koje preuzimaju opskrbu leđne moždine i tako smanjuju rizik nastanka SCI nakon TEVAR-a. Tijekom zahvata embolizira se do 6 segmentalnih arterija istovremeno kako se ne bi razvila iatrogena SCI. Po potrebi, moguće je ponoviti MISACE nakon tjedan dana. Prednost ovog pristupa je što je pacijent u lokalnoj anesteziji te se eventualna neurološka ozljeda može odmah prepoznati (68,75).

Privremena perfuzija aneurizmatске vreće (engl. *Temporary aneurysm sac perfusion*, TASP) je zahvat koji se izvodi u dva dijela. Ideja TASP-a je stvoriti *endoleak* na mjestu grafta koji prekriva aneurizmatску vreću kako bi se omogućila njena privremena perfuzija i tako spriječila potpuna tromboza aneurizmatске vreće. To će zauzvrat održati postojeću

kolateralnu mrežu prohodnom i stimulirati formiranje novih kolaterala. Nakon određenog vremena, u drugom zahvatu se postavlja dodatni graft čime se aneurizma isključuje iz cirkulacije. TASP je pokazao prednosti u usporedbi s popravkom u jednoj fazi (68,76).

I na kraju valja spomenuti kako su neki centri predložili izmjenu pravila otvaranja endografta u aorti tijekom liječenja TAAA. Tipično, završni korak u postavljanju razgranatih ili fenestriranih endograftova je implantacija bifurkacije i ilijačnih grana kroz velike uvodnice povezane s femoralnim/ilijačnim arterijama. Ove uvodnice blokiraju protok krvi u zdjelicu i donje udove, a posljedično i kolateralnu cirkulaciju prema leđnoj moždini. Predložena je promjena redoslijeda implantacije pojedinih modula endograftova, odnosno ranija implantacija bifurkacije i ilijačnih krakova, kako bi što prije povukle uvodnice (to jest, odmah nakon postavljanja središnjeg stenta). Ovim pristupom se ranije obnovi protok krvi u femoralnim i ilijačnim arterijama, a posljedično i spinalnoj cirkulaciji putem IIA (68).

12 KOMPLIKACIJE TEVAR-a

12.1 UVOD; EPIDEMIOLOGIJA I ČIMBENICI RIZIKA VEZANI UZ POJAVU KOMPLIKACIJA NAKON TEVAR-a

Kao što je spomenuto, TEVAR postupno zamjenjuje otvorenu kirurgiju zbog svoje niže stope postoperativnog mortaliteta i morbiditeta, osobito u starijih pacijenata s komorbiditetima (63). Incidencija velikih i ozbiljnih nuspojava značajno je veća u pacijenata koji su imali otvoreni popravak naspram onih koji su imali TEVAR.

Usprkos inovacijama u materijalima za stent graft, poboljšanju sustava dostave i tehnikama postavljanja, rane i kasne postoperativne komplikacije nisu rijetkost (63). Procjenjuje se da je stopa komplikacija nakon TEVAR-a čak 38%, a uključuje lokalne komplikacije, komplikacije vezane za endograft i sistemske komplikacije. Lokalne komplikacije rezultat su ozljede arterija koje se koriste za pristup žili. Komplikacije

povezane uz graft uključuju pojavu *endoleakova*, migraciju ili kolaps grafta, krivljenje i/ili stenozu endografta ili njegovu infekciju (77). Sistemne komplikacije uključuju ishemiju visceralnih organa, neurološke i kardiovaskularne događaje te pojavu post-implantacijskog sindroma. Ove komplikacije mogu dovesti do potrebe za sekundarnom intervencijom u čak 19 - 24% slučajeva nakon endovaskularnog popravka u pacijenata s aneurizmama torakalne i abdominalne aorte (77). Najčešće su komplikacije vezane uz postojanje *endoleakova*, a nakon njih slijede komplikacije u vidu ishemije gornjih ekstremiteta (povezane s okluzijom lijeve arterije supklavije), pojava cerebrovaskularne ishemije, SCI i pojave postimplantacijskog sindroma (65). Ove komplikacije nastaju zbog kombinacije tehničkih problema tijekom zahvata, nepovoljne ili složene anatomije aorte i osnovne bolesti.

12.2 KOMPLIKACIJE TEVAR-a I MODALITETI NJIHOVA LIJEČENJA

12.2.1 OZLJEDE KRVNIH ŽILA

I perkutani i otvoreni pristup žili predstavljaju traumu za žilu te ako se na kraju zahvata žila ne zatvori pravilno ili se ne primijeni dovoljna kompresija, dolazi do stvaranja hematoma u preponi koji vremenom može dovesti do nastanka pseudoaneurizme na mjestu pristupa arteriji. U slučaju nastanka pseudoaneurizme, potrebno je istu sanirati otvorenim kirurškim zahvatom.

Ozljede krvnih žila koje se mogu javiti tijekom TEVAR zahvata često zahvaćaju ilijačne i/ili femoralne arterije. Ove ozljede su najčešće posljedica prolaska velikog sustava dostave stent grafta kroz sužene ilijačne i femoralne arterije, što može uzrokovati oštećenje žila, uključujući njihovu avulziju. Tada je potrebno provesti hitnu balonsku okluziju. Ilijačne arterije najčešće su ozlijeđene tijekom tipičnog retrogradnog pristupa, pri čemu osim avulzije može nastati i disekcija, ruptura ili perforacija arterije, a može doći i do distalnih tromboembolija koji posljedično mogu uzrokovati akutnu ishemiju donjeg uda. Ozlijediti se može i aorta što može dovesti do potencijalno smrtonosnog retroperitonealnog krvarenja, koje tada zahtijeva promptnu konverziju u OKZ. Ozljeda aorte može uzrokovati i retrogradnu disekciju (RD) koja može dovesti do nastanka

mezenterične ili renalne ishemije (71). Komplikacije se mogu izbjeći pažljivom analizom snimaka pacijenta kako bi se ispravno odredilo je li određeni pacijent sa svojom anatomijom pogodan kandidat za TEVAR, kako bi se primijenili graftovi i sustavi dostave pogodni anatomiji pacijenta, te primjenom nižih profila TEVAR uređaja kao što su *Cook Zenith Alpha* i *Medtronic Navion*. Ozljede smanjuje i profilaktička upotreba ilijačnih žila vodilica (8).

Vaskularne komplikacije nastale zbog korištenja velikih uvodnica u aterosklerotski suženim arterijama bile su relativno visoke u ranijim istraživanjima, ali su danas značajno rjeđe zbog sve veće svijesti o ovom problemu, bolje edukacije doktora, i poboljšanih radnih materijala (8). Usprkos ovim poboljšanjima, pravilna selekcija pacijenata za TEVAR ostaje ključna kako bi se izbjegle komplikacije.

Arteriovenska fistula (AVF) u preponi je komplikacija perkutane intervencije koja predstavlja komunikaciju između femoralne arterije i vene, s incidencijom od 0,5% do 0,86% nakon svih perkutanih intervencija. Nastaje najčešće nakon nehotičnog niskog uboda bifurkacije zajedničke ili duboke femoralne arterije i vene. AVF se obično prezentira asimptomatski, a otkriva se fizičkim pregledom zbog prisutnosti palpabilnog "thrill-a" u preponi ili auskultacijom kontinuiranog šuma. Duplex UZV je metoda izbora za dijagnostiku i prikazuje karakterističan sistoličko-dijastolički protok s arterijalizacijom venskog signala (8).

12.2.2 KOMPLIKACIJE VEZANE UZ ENDOGRAFT

TEVAR zahvat može uzrokovati i komplikacije povezane uz samo korištenje endografta poput nastanka *endoleak*ova, migracije stent grafta ili njegovog kolapsa. Kontrola pacijenata nakon TEVAR zahvata od ključne je važnosti za rano otkrivanje ovih komplikacija i prevenciju nepovoljnih ishoda. Redoviti pregledi omogućuju pravovremenu intervenciju i poboljšavaju dugoročne rezultate liječenja (5).

Endoleak je pojam kojim se opisuje postojanje trajnog protoka krvi u aneurizmatički ili disekcijski promijenjeni dio aorte koji je trebao biti isključen iz cirkulacije postavljanjem

endografta. Drugim riječima, *endoleak* označava situaciju u kojoj krv i dalje ulazi u prostor između stent grafta i stijenke aneurizme ili disekcije, što vremenom može uzrokovati rast patološki promijenjenog djela žile i povećati rizik njene rupture. Postoji pet tipova *endoleakova*. Tip I *endoleakovi* nastaju zbog nekompetentnog brtvljenja grafta na proksimalnom (tip IA) ili distalnom (tip IB) mjestu slijetanja. Tip II *endoleakovi* karakterizirani su trajnim protokom u i iz zaostale aneurizmatičke vreće putem prohodnih bočnih ogranaka aorte, poput donje mezenterične arterije, lumbalnih arterija, dodatnih renalnih arterija ili LSA. Tip III *endoleakovi* uzrokovani su strukturnim neuspjehom samog endografta, a nastaju zbog puknuća materijala endografta ili odvajanja neke od njegovih komponenti. Tip IV *endoleakovi* nastaju zbog poroznosti grafta, dok su tip V *endoleakovi* karakterizirani nastavkom širenja aneurizmatičke vreće unatoč nedostatku bilo kakvih dokaza o *endoleaku* putem slikovnih metoda. Kod ovog tipa *endoleaka* dolazi do rasta aneurizmatičke vreće, no slikovnom dijagnostikom se ne može naći lokacija *endoleaka*. Oni mogu biti teže prepoznatljivi, te u većini slučajeva ako dođe do širenja aortalne vreće, a prisutan je tip IV ili tip V *endoleaka*, potreban je OKZ (1,8,71,77).

Endoleakovi se javljaju u 4 - 15% slučajeva nakon TEVAR-a, a najčešći su *endoleakovi* tipa I ili II (77). Kada su prisutni, *endoleakovi* nose povećan rizik od nastavka širenja aneurizme i njene rupture. Tip I i III *endoleakovi* nastaju na mjestima relativno visokih tlakova zbog kontinuirane komunikacije između sistemske cirkulacije i aneurizme. Stoga oni imaju veći rizik od rupture naspram ostalih tipova, te nakon što se dijagnosticiraju zahtijevaju intervenciju (5,71). *Endoleakovi* tipovi II i IV se mogu pratiti serijskim CTA/MRI pretragama za tri i nakon šest mjeseci od dijagnoze. Ako se na tim snimkama prikaže rast aneurizmatičke vreće za više od 10 mm, potrebno je intervenirati (5).

Liječenje *endoleaka* tipa I uključuje proširenje endografta korištenjem balona većih promjera kako bi graft bolje nalegao na zonu slijetanja, postavljanje dodatnog endografta proksimalno ili distalno korištenjem dodatnih manžeta (engl. „*aortic cuffs*“) ili krakova, korištenje stentova s visokom radijalnom silom za sigurnije brtvljenje grafta, korištenje embolizacije tekućim embolijskim sredstvom poput n-butil cijanoakrilata ili korištenje endokopči (engl. „*endostaples*“) za fiksiranje. Većina *endoleakova* tip II ostat će stabilna, smanjiti se ili spontano trombozirati s vremenom. Ako dođe do pojave simptoma ili rasta

aneurizme potrebno je intervenirati. Liječenje *endoleaka* tip II uglavnom se svodi na embolizacijske metode i uključuje embolizaciju ogranaka aorte koji nastavljaju perfundirati rezidualnu vreću aneurizme ili embolizaciju nidusa unutar vreće. Korištena embolizacijska sredstva uključuju intravaskularne spirale, tekuća embolijska sredstva kao što su n-butil cijanoakrilat, trombin i etilen vinil alkoholni kopolimer (Onyx®). U nekim slučajevima može se primijeniti i kirurška ligacija dovodne žile koja uzrokuje *endoleak* (71). Tipovi III i IV *endoleakova* postali su vrlo rijetki s napretkom u materijalu grafta (8,71).

Pomak endografta definira se kao pomak endovaskularnog grafta veći od 10 mm u odnosu na anatomsku orijentaciju ili bilo koja migracija koja uzrokuje simptome. Pomak grafta se smatra neuspješnim zahvatom (63,77). Rizični čimbenici koji predisponiraju migraciji endograftova nakon TEVAR-a uključuju korištenje prevelike endoproteze za određenu dimenziju aorte, postojanje zavijene anatomije na mjestu zone slijetanja i postojanje produženog djela patološki promijenjene aorte. Do pomaka s vremenom dolazi u manje od 5% pacijenata i bio je znatno češća pojava kod ranijih generacija endograftova. Današnji uređaji imaju niže stope migracije (0,7 – 3,9%) (8). Graft može migrirati kranijalno, kaudalno ili u oba smjera, a do migracije može doći intraoperativno ili u kasnijem razdoblju kada se migracija otkrije na kontrolnoj CTA. Migracija je povezana s nastankom *endoleakova*, širenjem aneurizmatičke vreće i povećanim rizikom od rupture aorte te stoga zahtijeva liječenje (63). Tipično liječenje migracije endografta uključuje endovaskularnu intervenciju tijekom koje se može dodati još jedan endograft ili korištenje aortalnih balona koji se napušu u pomaknutom endograftu i zatim povuku distalno što će pomaknuti i dislocirani endograft.

Kolaps grafta ili njegovo presavijanje je rijetka komplikacija TEVAR-a koja se javlja u 0,4% zahvata. Ova komplikacija je obično povezana s postavljanjem prevelikog endovaskularnog grafta u distalnom dijelu luka aorte, posebno kod pacijenata s malim radijusom zakrivljenosti luka aorte (mlađi pacijenti). U tipičnim slučajevima, gornji i bočni dijelovi endovaskularnog grafta adekvatno leže uz zidove aorte, dok njegov donji dio nije dovoljno proširen i ostaje slobodno visjeti unutar lumena luka aorte. Kut između slobodnog ruba grafta i zida aorte na CT-u naziva se "znak ptičjeg kljuna". Protok krvi koji pritišće slobodni rub endovaskularnog grafta može dovesti do presavijanja grafta prema

unutra i njegova kolapsa. To se obično dešava već u ranoj postoperativnoj fazi, ali može se dogoditi i nekoliko godina nakon TEVAR-a. Iako je više od polovice pacijenata s ovim stanjem asimptomatsko, kolaps grafta povezan je s *endoleakom* tipa I. Osim toga, može uzrokovati ozbiljno suženje "pravog" lumena aorte što stvara pseudo-koarktaciju i može uzrokovati fatalnu okluziju aorte. Potrebna je hitna intervencija koja može biti endovaskularna ili otvorena. Tijekom endovaskularne intervencije ponovo se proširi kolabirani dio i postavi dodatni endograft kako bi se učvrstila proksimalna zona (71,77).

Poremećaj tkanine endovaskularnog grafta je rijetka komplikacija koja po definiciji uzrokuje *endoleak* tipa III i također zahtijeva reintervenciju. Može nastati primarno kao rezultat postavljanja neispravnog uređaja (rijetko) ili sekundarno kao rezultat krive tehnike manipulacije graftom tijekom zahvata, tijekom balonske dilatacije ili trljanja grafta o kalcificirane aterosklerotske plakove u vratu aneurizme ili kombinacije navedenog. Ti faktori također mogu uzrokovati lom metalnog stenta koji podupire tkaninu grafta što može dovesti do nastanka *endoleaka* (63). Liječenje ove komplikacije obično zahtijeva postavljanje dodatnog modularnog endografta kako bi se zatvorio taj defekt i ponovno uspostavio integritet zahvaćenog dijela endografta.

Duge aneurizme i disekcije mogu zahtijevati postavljanje nekoliko preklapajućih endovaskularnih graftova kako bi se isključio patološki dio aorte. Te se komponente umeću jedna u drugu tako da kaudalni kraj jednog grafta služi kao kranijalna zona slijetanja za sljedeći, sve dok se ne dosegne i ne prekrije donji vrat aneurizme ili disekcije. Hemodinamičke strižne sile, uz kardiološko i respiratorno kretanje, mogu olakšati pomicanje distalnih komponenti u odnosu na kranijalnu komponentu endografta, što može dovesti do nepotpunog preklapanja graftova i posljedične komunikacije između patološke aorte i lumena grafta. Ova komplikacija se može spriječiti dovoljnim (5 cm) preklapanjem komponenti različitih grafta, a ako se ipak javi, liječenje je jednostavno; postavi se dodatni graft na mjestu nedovoljnog preklapanja (63).

Kontinuirani rast i daljnje proširenje aneurizmatičke vreće nakon TEVAR-a povezano je s povećanim rizikom kasne ruptur i većom potrebom za ponovnom intervencijom. Prisustvo *endoleaka* tip I povećava vjerojatnost širenja aneurizmatičke vreće tijekom praćenja. Remodeliranje aneurizmatičke vreće nakon intervencije definirana je kao širenje

(povećanje 5 mm ili više), stabilna aneurizma (promjena za manje od 5 mm) ili smanjenje aneurizme (smanjenje za više od 5 mm). (78). Smanjenje aneurizme je pokazatelj uspješnog liječenja. Stope povećanja vreće za više od 5 mm nisu rijetke kod TEVAR-a i prijavljene su u 7% – 14% pacijenata u roku od 1 godine nakon zahvata (8). Odluke o daljnjim pregledima ili intervencijama ovise o stabilnosti početnog TEVAR grafta, uzroku i opsegu širenja te komorbiditetima pacijenta (78).

12.2.3 NEUROLOŠKE KOMPLIKACIJE

Incidencija moždanog udara nakon TEVAR-a iznosi od 4 do 8% (77). Iako se TEVAR-om eliminira rizik od embolizacije uzrokovane klemanjem aorte ili korištenjem kardiopulmonalne premosnice, do embolizacije može doći manipulacijom žicama i kateterima unutar oboljelog aortalnog luka i njegovih ogranaka. Faktori rizika za moždani udar uključuju postojanje prethodnog moždanog udara, AD, aterosklerozu aortalnog luka i/ili postojanu hipertenziju. Osim embolije, do moždanog udara može doći i uslijed smanjenja globalne cerebralne perfuzije u perioperativnom razdoblju. Rizik dodatno raste s povećanim pokrivanjem aorte graftom, okluzijom ili pokrivanjem LSA i produženim trajanjem operacije (63,65,77).

Identifikacija nekih anatomskih varijacija na predoperativnoj CTA može upozoriti operatera na potencijalni rizik od moždanog udara i potrebu za prethodnom kirurškom transpozicijom ili premosnicom LSA.

Ako do moždanog udara ipak dođe, upravljanje hipoperfuzijom mozga treba se temeljiti na etiologiji. Standardni protokoli za upravljanje moždanim udarom trebaju se primijeniti kako bi se utvrdio uzrok hipoperfuzije nakon TEVAR-a. Simptomatski embolijski moždani udari trebaju se liječiti prema protokolima institucije, izbjegavajući primjenu tkivnog aktivatora plazminogena (engl. *tissue plasminogen activator*, tPA) u ranom postoperativnom razdoblju. Ako je etiologija ishemijska zbog opstrukcije LCCA sekundarno elementima postavljenog grafta, metoda liječenja može biti kreiranje karotidno - karotidne premosnice (vidi poglavlje 10) (65).

Tijekom transbrahijalnog ili transaksilarnog pristupa žili moguće je ozlijediti brahijalni živčani snop te je potrebno pažljivo pristupati ovom anatomskom području, a punkciju izvoditi pod nadzorom UZV-a. Ozljeda živca dovodi do trajnog invaliditeta gornjeg ekstremiteta a susreće se u 0,4 – 12,7% slučajeva brahijalnih pristupa (8).

12.2.4 POSTIMPLANTACIJSKI SINDROM

Postimplantacijski sindrom (PIS) inicijalno je nazvan sindrom s vrućicom i leukocitozom, a javlja se nakon implantacije stent grafta u aortu pogotovo u pacijenata liječenih zbog AD tipa B (79). Prema istraživanju Volevskog i suradnika, incidencija PIS-a nakon TEVAR-a iznosi čak 22,97% (80). Etiologija PIS-a povezana je sa sistemskom upalnom reakcijom koja nastaje zbog imunološkog odgovora organizma na strano tijelo endografta. Pri tome dolazi do oslobađanja različitih upalnih markera poput čimbenika nekroze tumora alfa (engl. *Tumor Necrosis Factor α* , TNF- α) i interleukina-6 (81).

Glavni simptomi PIS-a su umor i vrućica, a nakon isključene infekcije dijagnoza se može postaviti postojanjem trijasa vrućice, leukocitoze i povećanog C-reaktivnog proteina (CRP) (81). U čak 37 - 73% slučajeva nakon TEVAR-a PIS se može zakomplicirati stvaranjem pleuralnog izljeva (77). Liječenje se sastoji od simptomatskog liječenja i primjene aspirina za smanjenje upale. Nema indikacije za primjenu antibiotika (77).

12.2.5 GASTROINTESTINALNE I NEFROLOŠKE KOMPLIKACIJE

Većina bolesnika obično dobro tolerira prekrivanje celijačnog trunkusa budući da je krvna opskrba moguća preko kolaterala iz SMA. Kada zbog stenoze SMA nema kolaterala, a potrebno je prekriti celijačni trunkus, potrebno je prethodno dilatirati SMA. Dilatacija je moguća angioplastikom ili postavljanjem stenta tijekom TEVAR-a (vidi ranije). Planirano ili slučajno postavljanje endovaskularnih graftova koji prekrivaju ušće SMA ili renalnih arterija zahtijeva kirurški *debranching* ili postavljanje razgranatih graftova kako bi se spriječio nastanak ishemije crijeva ili akutne bubrežne ozljede. Ostali čimbenici koji mogu uzrokovati akutno oštećenje bubrega ili AMI nakon TEVAR-a uključuju hipovolemijski šok kod pacijenata s teškim krvarenjem, produženu intraoperativnu hipotenziju, uporabu visokih doza vazopresora (npr. norepinefrina) u hipotenzivnih bolesnika, širenje

disekcijskog reznja u visceralne arterije i infarkt uzrokovan mikroembolusima tijekom manipulacije žicama vodicama u aorti. Bubrežno oštećenje može se pojaviti i sekundarno zbog nefropatije izazvane kontrastom, a ako dođe do rabdomiolize zbog akutne ishemije donjih ekstremiteta, oslobođeni mioglobin može pogoršati bubrežnu funkciju nakon revaskularizacije ekstremiteta. Gubitak vaskularnosti ograničen na samo neke dijelove bubrega može biti povezan s embolusima dislociranim manipulacijom žicama tijekom zahvata (63).

Kompromitirani protok prema renalnim arterijama ili SMA može se identificirati intraoperativno. Ako se postoperativno uoči da bolesnik manje mokri i laboratorijski testovi ukažu na pogoršanje bubrežne funkcije, potrebno je razmotriti moguće bubrežno oštećenje. Doplerski ultrazvuk može otkriti nedostatak protoka u zahvaćenom bubregu kod potpune okluzije renalne arterije ili pokazati *pulsus parvus-et-tardus* obrazac protoka kod djelomičnog prekrivanja ušća renalne arterije ili disekcije koja uključuje renalne arterije.

Visok indeks sumnje treba održavati za mezenteričnu ishemiju kod pacijenata s abdominalnom boli i neobjašnjivom laktacidozom, što zahtijeva daljnje istraživanje CTA. AMI može biti fatalna i zahtijeva hitnu kiruršku ili endovaskularnu intervenciju (8,63).

12.2.6 KARDIOVASKULARNE I PULMOLOŠKE KOMPLIKACIJE

Kardiovaskularne komplikacije nakon TEVAR-a povezane su sa značajnim morbiditetom i mortalitetom, a najčešće se prezentiraju kao akutni infarkt miokarda ili kardijalni arrest. Prema istraživanju Acheamponga i suradnika, ove se komplikacije razvijaju u približno 5,2% bolesnika nakon zahvata. Studija nije zabilježila značajnu razliku u učestalosti kardiovaskularnih događaja među pacijentima s aneurizmom aorte ili disekcijom. Ukupna stopa smrtnosti u roku od 30 dana nakon zahvata u tih pacijenata iznosila je 9,1% (82).

Glavni rizični čimbenici za razvoj kardiovaskularne komplikacije nakon TEVAR-a su: hitna operacija, ASA >3, predoperativna ovisnost o ventilatoru, perioperativne transfuzije krvi (predoperativne i postoperativne), predoperativna leukocitoza, predoperativno zatajenje

bubrega, postoperativna produžena mehanička ventilacija i ponovna postoperativna intubacija (82).

Od pulmoloških komplikacija treba spomenuti mogući nastanak upale pluća, plućnog edema, i potrebu za produljenom/ponovnom intubacijom i mehaničkom ventilacijom.

12.2.7 ISHEMIJSKE KOMPLIKACIJE

Nakon intervencije, u bolesnika u kojih je postavljeni endograft okludirao LSA može se razviti ishemija lijeve ruke. Kao što je ranije spomenuto, u patološkim stanjima koja zahvaćaju luk aorte često je potrebno okludirati neku od grana luka kako bi se kreirala prikladna zona slijetanja. Pravilnim predoperativnim planiranjem u velikoj većini slučajeva je moguće predvidjeti kojim bolesnicima će se morati pokriti LSA i procijeniti da li oni tu okluziju mogu tolerirati ili postoje neurološki/ishemijski rizici koji zahtijevaju dodatni zahvat revaskularizacije prije TEVAR-a. Prema dostupnim istraživanjima do ishemije lijeve ruke može doći u 4% bolesnika nakon zahvata, a u određenih pacijenata može se razviti i sindrom krađe (65,77). Nastanak ishemije potrebno je liječiti OKZ-om (vidi 10. poglavlje).

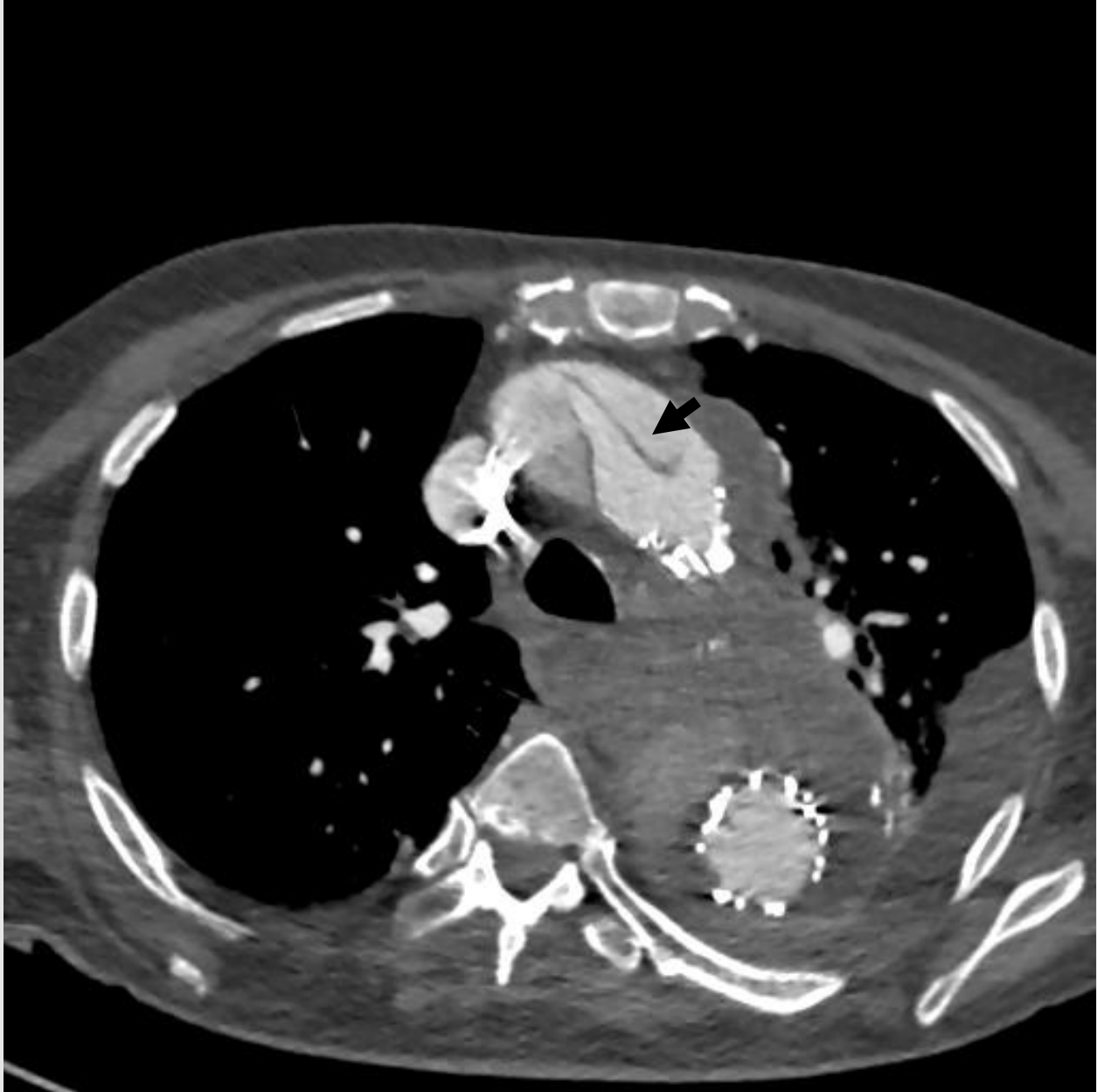12.2.8 RETROGRADNA DISEKCIJA NAKON TEVAR-a

Retrogradna disekcija tipa A je rijetka, ali često smrtonosna komplikacija TEVAR-a. RD započinje u distalnoj uzlaznoj aorti a njen disekcijski flap se širi retrogradno. Incidencija RD-a je procijenjena na 1,3% - 2,5% (63). Ova komplikacija može nastati akutno tijekom TEVAR zahvata ili u postoperativnom razdoblju, najčešće unutar prvog mjeseca, ali može se pojaviti i do 20 mjeseci nakon zahvata. Statistički podaci pokazuju da su RD češće u centrima s manje od 50 TBAD slučajeva godišnje, što ukazuje na važnost iskustva kirurškog tima koji izvodi TEVAR (83).

Etiološki do RD dolazi zbog nepovoljne interakcije između postavljenog endografta i početne disekcijske membrane, što dovodi do nastanka novog primarnog puknuća i njegova širenja. Do RD može doći i nastankom novog intimalnog razdora induciranog stent graftom (engl. *stent graft induced new entry tear*, SINE) (84). Glavni čimbenici rizika za nastanak RD-a uključuju korištenje prevelikog endografta (engl. *oversizing*) u

usporedbi s pravim lumenom u distalnoj zoni slijetanja, preveliku manipulaciju žicama i kateterima u patološkoj aorti, debranching operacije, ali i prirodnu progresiju osnovne bolesti, osobito kod pacijenata s AD ili poremećajima vezivnog tkiva poput Marfanovog sindroma. RD je češći u bolesnika koji su imali TEVAR zbog AD (63,83,85).

Klinička slika najčešće uključuje iznenadnu pojavu boli u prsima ili leđima, promjene u krvnom tlaku i/ili pojavu sinkope. Dijagnoza se postavlja pomoću CTA ili TTE (Slika 3). Ako se sumnja na RD, potrebno je hitno napraviti odgovarajuću radiološku obradu i dogovoriti reintervenciju kako bi se spasio život bolesniku.



Slika 3. Retrogradna disekcija uzlazne aorte u bolesnika nakon TEVAR-a zbog disekcije Stanford B, s periaortalnim hematomom. Intimalni zalistak je označen strelicom. Izvor: arhiva Zavoda za vaskularnu kirurgiju Klinike za kirurgiju KBC Zagreb.

Mortalitet RD-a nakon TEVAR-a značajno je viši nego kod spontane disekcije tipa A i iznosi od 33% - 42% (63). Prema istraživanju Al Seigha i suradnika od pacijenata koji su umrli zbog RD-a unutar mjeseca dana nakon TEVAR-a, 79,1% je umrlo tijekom operacije ili u prvim satima i danima nakon operacije (86). Zbog visokog rizika i smrtnosti, RD treba smatrati mogućom diferencijalnom dijagnozom u bilo kojeg pacijenata u JIL-u ili na odjelu

čije se stanje nakon TEVAR-a naglo pogorša. Liječenje često zahtijeva kiruršku intervenciju. Kod većine pacijenata je potrebna otvorena kirurška rekonstrukcija kako bi se spriječile životno ugrožavajuće komplikacije.

Pri prevenciji RD važno je pri TEVAR-u odabrati prikladne endograftove, kao što su negoli stentovi, ograničiti *oversizing* pri postavljanju grafta te pažljivo koristiti radnu opremu tijekom zahvata. Također, ključno je imati specijalizirani tim koji je educiran za sigurno i precizno navođenje instrumenata kroz krhku i patološki promijenjenu aortu (83,85,86).

12.2.9 INFEKCIJE ENDOGRAFTA

Infekcija aortalnog endografta (engl. *Aortic endograft infection*, AEI) je rijetka, ali potencijalno smrtonosna komplikacija TEVAR-a. Rizični čimbenici povezani s nastankom infekcije endografta mogu biti perioperativni, intraoperativni, postoperativni ili povezani s pacijentom. Perioperativni čimbenici uključuju produljenu predoperativnu hospitalizaciju, postojanu infekciju na udaljenom mjestu od mjesta pristupa, nedavni perkutani arterijski pristup na mjestu implantacije, hitni/urgentni zahvat, ponovnu intervenciju, infekciju donjih ekstremiteta (ulkus, gangrenu, celulitis) i ranu u preponi. U intraoperativne čimbenike rizika spadaju nepoštivanje principa asepsa i antiseptičke, produljeno vrijeme operacije i istodobno izvođenje gastrointestinalnih ili genitourinarnih zahvata. Postoperativni čimbenici rizika uključuju komplikacije vezane uz mjesto pristupa i trombozu grafta (63,87).

Infekcije su češće u pacijenata s malignom bolesti, imunološkim poremećajima, u onih koji primaju terapiju kortikosteroida, imunosupresive ili kemoterapiju, u pothranjenih i dijabetičara, te u onih koji imaju zatajenje bubrega ili jetre.

Prema vremenu pojave AEI može biti rana ili kasna. Rana AEI je obično uzrokovana kontaminacijom tijekom zahvata ili prethodnom bakterijskom infekcijom koja je postojala u vrijeme TEVAR-a. Kasna AEI uglavnom je uzrokovana hematogenim širenjem iz drugog sjela koje se naknadno inficiralo (npr. mokraćnog ili respiratornog trakta).

Klinički simptomi variraju od opće slabosti i febriliteta do hemoragijskog šoka zbog rupture aorte ili sepse. Većina pacijenata (70%) se prezentira bolom, vrućicom i leukocitozom,

dok se približno jedna trećina prezentira gubitkom težine, umorom ili općom slabošću (88). Kada je AEI povezan s aortoezofagealnom fistulom, mogu se javiti katastrofalne kliničke prezentacije poput masivnog gastrointestinalnog krvarenja. Inficirani aortalni graftovi također mogu uzrokovati spondilitis (87).

Dijagnoza se postavlja na temelju kliničke slike i laboratorijskih testova, uključujući bakterijske kulture i slikovne nalaze. Vrućica nepoznatog uzroka ili neobjašnjiva leukocitoza s popratnim povećanjem razine C-reaktivnog proteina mogu biti jedini znak AEI-a. U ranom postoperativnom razdoblju, AEI treba razlikovati od postimplantacijskog sindroma (PIS), koji se obično razvija unutar 48 sati od implantacije endografta. Infekcije endografta obično se razvijaju kasnije od ovog razdoblja. Mjerenje razine prokalcitonina u krvi može biti korisno u razlikovanju PIS-a od stvarne bakterijske infekcije (87).

S obzirom na ozbiljne posljedice koje ova komplikacija sa sobom nosi, prevencija je najbolja politika za pacijente koji trebaju TEVAR. Ona treba započeti odgovarajućim odabirom kandidata za TEVAR i primjenom profilaktičkih antibiotika tijekom zahvata. Nadalje, snažno se preporučuje eliminacija svih potencijalnih izvora dentalne sepse najmanje dva tjedna prije implantacije bilo kakvog intravaskularnog stranog materijala, osim ako zahvat nije hitan.

Liječenje uključuje antimikrobnu terapiju, uklanjanje inficiranog endografta i periaortalnog tkiva, te obnovu arterijskog protoka *in situ* rekonstrukcijom aorte ili ekstraanatomskom premosnicom (vidi poglavlje 13). Antibiotička terapija nije standardizirana u pogledu izbora antibiotika i optimalnog trajanja njihove uporabe, a njen izbor ovisi o rezultatima antibiogramu. U slučajevima kada nema identificiranih mikroorganizama, treba koristiti empirijske antibiotike širokog spektra. Multidisciplinarni pristup je ključan za uspješno liječenje ove teške komplikacije (8,87). Konzervativno liječenje uključuje dugotrajnu antimikrobnu terapiju s ili bez perkutane drenaže i irigacije nastalih lokaliziranih apscesa. Konzervativno liječenje je ponekad jedina razumna opcija, pogotovo za bolesnike s kratkim očekivanim životnim vijekom i/ili neprihvatljivo visokim kirurškim rizikom.

12.2.10 AORTOPULMONALNA, AORTOBRONHALNA I AORTOEZOFAGEALNA FISTULA

Aortopulmonalna fistula i aortobronhalna fistula (ABPF) predstavljaju abnormalnu komunikaciju između aorte i pluća ili bronhalnog stabla. Ovo je rijetka komplikacija TEVAR-a koja može dovesti do ozbiljnih krvarenja i infekcija, što čini ovo stanje potencijalno smrtonosnim.

Čimbenici rizika za razvoj ABPF uključuju prethodne aortalne operacije, TEVAR zahvat, prisutnost *endoleakova*, trajnu vanjsku kompresiju aorte na pluća ili bronhalno stablo, te infekcije aorte ili okolnih struktura. Klinička slika može varirati, ali najčešći simptomi su naglo nastala hemoptiza, bol u prsima i otežano disanje. U teškim slučajevima, može doći do hemoragijskog šoka ili sepse, što zahtijeva hitnu medicinsku intervenciju. Dijagnoza se postavlja na temelju kliničkih simptoma, slikovnih metoda poput CTA ili bronhoskopije, te laboratorijskih testova.

Liječenje može biti konzervativno ili kirurško, ovisno o stanju pacijenta i ozbiljnosti fistule. Konzervativno liječenje uključuje uporabu antibiotika i perkutanu drenažu apscesa. Kirurško liječenje može uključivati uklanjanje inficiranog stent grafta, popravak bronhalnog stabla ili plućnog parenhima, te rekonstrukciju aorte. „*Re-do*“ TEVAR kako bi se zatvorila fistulacija s aortalne strane također je uobičajena strategija (vidi poglavlje 13.) Prevenirica uključuje pažljivo planiranje i izvođenje TEVAR-a, minimiziranje rizika infekcije, te redovito praćenje pacijenata nakon zahvata kako bi se rano otkrili i liječili *endoleakovi* i druge komplikacije (89).

Aortoenterična fistula (AEF) je komunikacija između aorte i gastrointestinalnog trakta. AEF se može klasificirati kao primarna ili sekundarna na temelju osnovnog uzroka koji je doveo do razvoja fistule. Primarna AEF je komunikacija između native aorte i GIT-a, a sekundarna AEF je komunikacija između rekonstruirane aorte i GIT-a (8). Sekundarna AEF je češća od primarne i povezana je s prethodnim endovaskularnim zahvatom. Kod bolesnika koji su liječeni zbog patologije na torakalnoj aorti najčešće dolazi do nastanka aortozofagealne fistule, no u slučaju postojanja torakoabdominalne aneurizme moguć je razvitak aortoenteralne fistule (90). Aortozofagealna fistula je rijetka komplikacija koja se razvija u 1,7 - 1,9% slučajeva nakon TEVAR-a, a predloženi mehanizam nastanka uključuje postojanje endoleaka koji uzrokuje daljnji rast aneurizmatičke vreće, eroziju

endografta kroz aortu, postojanje endotenzije i infekciju u vrijeme postavljanja grafta (8,90).

Klinička prezentacija ovih bolesnika u najvećem broju slučajeva uključuje masivnu hematomezu koja često završava smrtnim ishodom. Ostali simptomi mogu biti vrućica, bol u leđima i bol u prsima. Postoji tipični trijas simptoma koji se naziva Chiarijevim trijasom a uključuje bol u prsištu i epizodu malene hematemeze nakon koje je epizoda masivne hematemeze (90).

S obzirom na rijetkost ovog problema, često dolazi do kašnjenja u dijagnostici što dovodi do loših ishoda. Kod svakog pacijenta s povijesti aneurizmatske bolesti ili TEVAR-a koji se prezentira s okultnom anemijom, GI krvarenjem ili simptomima sepse, treba misliti na moguću diferencijalnu dijagnozu AEF-a i napraviti hitnu CTA.

Nažalost, mogućnosti liječenja ovih bolesnika su skromne budući da u većini slučajeva nisu u stanju iznijeti kompleksni kirurški popravak (vidi poglavlje 13.). Konzervativno liječenje je neuspješno, i gotovo uvijek rezultira smrtnim ishodom zbog razvoja masivnog krvarenja, sepse ili medijastinitisa (8,90–92).

13. KIRURŠKO LIJEČENJE KOMPLIKACIJA NAKON TEVAR-a

13.1 KIRURŠKO LIJEČENJE KOMPLIKACIJA VEZANIH UZ ENDOVASKULARNI PRISTUP

Pri korištenju endovaskularnog pristupa moguć je nastanak hematoma (3%), tromboze (2%), traumatske arteriovenske fistule (0,9%) ili pseudoaneurizme (0,6%). Kako bi se spriječio nastanak ovih komplikacija od uvelike je pomoći korištenje UZV-a prilikom perkutanog pristupa. Rizik za nastanak ovih komplikacija je mnogo viši u pretilih bolesnika, onih koji imaju perifernu arterijsku bolest i u onih pacijenata koji primaju antikoagulantnu terapiju.

Daleko najčešća komplikacija je pojava hematoma u preponi koji može biti povezan s pojavom pseudoaneurizme. Pacijenti se tipično žale na postojanje bolne pulsirajuće mase na mjestu pristupa arteriji. U slučaju manjih hematoma koji ne dovode do značajnijih promjena na koži moguće je konzervativno liječenje. Ako pacijent ima pulsirajući hematom, to jest pseudoaneurizmu, a ona je manja od 3 cm i ima pogodnu anatomiju moguće je liječenje injekcijom trombina pod nadzorom ultrazvuka. Sve pulsirajuće hematome i rastuće (simptomatske) pseudoaneurizme veće od 3 cm potrebno je kirurški popravaviti. Pri ulasku u preponu potrebno je prvo uspostaviti kontrolu žile proksimalno i distalno od mjesta prvog ulaska a zatim evakuirati hematom i popraviti defekt žile direktno ili korištenjem grafta (venski, goveđi, PTFE ili poliester graft). U rjeđim slučajevima, poput npr. pojave infekcije u pseudoaneurizmu, potrebno je navedeni dio žile ligirati i isključiti iz cirkulacije te kreirati premosnicu kojom će se opskrbljivati dio tijela distalno od ligirane žile.

Najopasnije komplikacije vezane uz ozljede žila tijekom TEVAR-a povezane su s ozljedama ilijačnih arterija i aorte. Budući da zbog anatomske lokacije ova krvarenja nije moguće zaustaviti primjenom kompresije ili sistemima za zatvaranje žila često je potrebno napraviti konverziju u OKZ. Štoviše, ova konverzija je nerijetko i hitna budući da ove ozljede mogu dovesti do masivnog retroperitonealnog krvarenja koje je povezano sa značajnim mortalitetom. Tijekom OKZ potrebno je identificirati mjesto ozljede, uspostaviti proksimalnu i distalnu kontrolu nad krvarenjem i popraviti defekt na žili, uglavnom postavljanjem PTFE ili poliester grafta. U slučaju manje ozljede moguće je i poprečno zašiti defekt. Ako je klinička slika stabilna moguća je i endovaskularna intervencija (1,8).

Ako se ove komplikacije primijete neposredno nakon TEVAR-a moguće je odmah intervenirati korištenjem pristupa iz kontralateralne noge i stentiranjem mjesta ozljede ili

postavljanjem balona proksimalno od same ozljede kako bi se brže postigla kontrola nad krvarenjem (8).

Još jedna od komplikacija koja se može javiti nakon intervencije, a zahtijeva kirurško liječenje je tromboza na mjestu endovaskularnog pristupa. Liječenje uključuje eksploraciju femoralnog područja i femoralnu endarterektomiju, patch angioplastiku i tromboembolektomiju. U određenim slučajevima, moguća je i endovaskularna intervencija poput mehaničke trombektomije, trombolize ili aterektomije (8).

U slučaju nastanka AVF liječenje može uključivati konzervativno praćenje, kirurški zahvat ili endovaskularni popravak. Ako se konzervativno liječenje provodi, pacijenti trebaju redovito praćenje. Kirurški popravak je indiciran ako se pojave simptomi poput distalne ishemije ili srčane disfunkcije, ili ako se fistula poveća. Endovaskularni pristup koristi stent graft koji prekriva fistulu, osiguravajući trenutno zatvaranje bez potrebe za kirurškim zahvatom, što je optimalno za visokorizične pacijente. Kirurško liječenje AVF-a uključuje izravan pristup fistuli, ligaciju zahvaćenih krvnih žila i rekonstrukciju arterije kako bi se osigurala normalna cirkulacija. Odluka o metodi liječenja ovisi o iskustvu kirurga, simptomima pacijenta i njegovim komorbiditetima (8).

13.2 KIRURŠKO LIJEČENJE KOMPLIKACIJA VEZANIH UZ ENDOGRAFT

Iako se većina komplikacija nastalih zbog *endoleaka* tipa IA liječi endovaskularnim zahvatima, postoji i nekoliko metoda OKZ-a koje se primjenjuju uglavnom u slučaju neuspjeha endovaskularne intervencije ili nemogućnosti njena izvođenja.

Produženje proksimalne zone slijetanja premještanjem supraaortalnih ogranka smatra se vrlo učinkovitom i trajnom metodom liječenja tipa IA *endoleaka*. Ovaj zahvat se u pravilu radi prije samog TEVAR-a kako bi se osigurala adekvatna zona slijetanja i prevenirao nastanak *endoleaka*, no može se izvesti i naknadno nakon njegove pojave. Zahvat uključuje premještanje LSA i LCCA kako bi se stvorila duža i stabilnija zona za pričvršćivanje endografa, čime se sprječava ponovna pojava *endoleaka* i omogućuje se optimalno proširenje zone slijetanja (8,89).

FET podrazumijeva uklanjanje zahvaćenog dijela aorte i zamjenu s kombiniranim stent graftom i protetskim graftom koji pokriva torakalnu aortu i luk.

Otvorena zamjena aortalnog luka s granama je alternativa klasičnoj zamjeni aortalnog luka koja uključuje implantaciju granatih stent graftova koji omogućavaju protok svim glavnim granama luka. Ovaj zahvat omogućava sigurno i učinkovito liječenje tipa IA *endoleaka* u situacijama kada dvostruka transpozicija nije moguća jer ne može stvoriti dovoljno dugu zonu slijetanja ili kada postoji kontraindikacija za FET (93).

Ovratnik tehnika (engl. *Collar technique*) je OKZ u kojem se koristi graft s ovratnikom kojim se stabilizira proksimalna zona slijetanja i zatvara *endoleak*. Tijekom zahvata implantira se poseban graft koji na svom proksimalnom dijelu ima ovratnik koji je individualno prilagođen promjeru aorte bolesnika ili prilagođen postojećem stent graftu. Graft se postavlja na proksimalni segment aorte ili stent graft, a ovratnik se šiva na proksimalnu zonu slijetanja. Time se osigurava zatvaranje svih potencijalnih otvora kroz koje bi krv mogla curiti (93). Ovaj je zahvat koristan kada dođe do dilatacije aorte zbog implantacije prevelikog stent grafta tijekom prvotnog TEVAR-a.

Kirurške opcije liječenja *endoleaka* tipa II uključuju laparoskopsko podvezivanje lumbalnih arterija ili donje mezenterične arterije, kirurško pričvršćivanje endografa za aortalni zid ili OKZ popravka aneurizme koji se može koristiti i pri liječenju *endoleaka* tipa V (vidi dalje). Ovi zahvati se koriste kao posljednja opcija liječenja bolesnika u kojih prethodne endovaskularne intervencije nisu bile uspješne ili izvedive (94).

OKZ pri liječenju kolapsa, presavijanja ili migracije endografa nakon TEVAR-a se koristi ako endovaskularno liječenje nije uspjelo ili nije moguće. Glavni pristup liječenju uključuje OKZ gdje se radi eksplantacija trenutnog endografa i postavlja se proteza (77). Eksplantacija aortalnog endografa započinje pristupom aorti sternotomijom, torakotomijom ili torakoabdominalnim pristupom, ovisno o lokaciji endografa i zahvaćenog dijela aorte. Aorta se prikaže i pacijent se postavlja na CPB. Slijedi identifikacija točne lokacije endografa. Nužan je oprez jer metalni dijelovi endografa, poput podupirača (engl. *struts*), mogu biti vrlo oštri i postoji rizik ozljede operatera. Upotreba malih alata za rezanje žice je nužna kako bi se osigurala preciznost. Veliki alati

nisu prikladni zbog ograničenog prostora operacijskog polja i rizika ozljede okolnih struktura. Endograft se pažljivo odvaja od stijenke aorte te ako je moguće se pokušava sačuvati njegov kratki segment za proksimalnu anastomozu kako bi se izbjegla potreba za opsežnim dodatnim kirurškim zahvatom. U slučaju da je cijeli endograft zahvaćen ili oštećen, potrebno ga je potpuno ukloniti čuvajući nativnu aortalnu stijenkku koja će se koristiti za daljnje spajanje proteze (8,95).

Nakon eksplantacije slijedi postavljanje novog sintetičkog grafta, obično dakronskog, koji se pažljivo ušije na preostali zdravi dio aorte (ili ostatnog endografta). Graft mora biti pravilno postavljen, a anastomoza besprijekorna, kako bi se osigurala stabilnost i spriječilo istjecanje krvi nakon otpuštanja klemme.

Ponekad se zbog kolapsa endografta može učiniti i ekstraanatomska aksilobifemoralna prenosnica, ako se *in situ* rekonstrukcija procijeni prerizičnom (77). Zahvat započinje pristupom aksilarnoj arteriji i njenom izolacijom. Slijedi postavljanje sintetičkog grafta od aksilarne arterije do istostrane femoralne arterije, pri čemu se graft provlači kroz potkožje. Prvo se distalni kraj aksilofemoralnog grafta spaja na ipsilateralnu femoralnu arteriju, a zatim se suprapubično provlači „*crossover*“ femorofemoralna prenosnica, kojom se krv iz distalnog dijela aksilofemoralnog grafta dovodi do druge femoralne arterije. Nakon postavljanja grafta, provjerava se prohodnost i stabilnost krvotoka, te se rana zatvara. Ipak, ovaj se zahvat rijetko koristi, zbog loše dugoročne prohodnosti aksilobifemoralne prenosnice (8).

13.3 KIRURŠKO LIJEČENJE INFEKCIJE ENDOGRAFTA

Kirurško liječenje bolesnika s AEI ovisi o kliničkoj slici, mikrobiološkim nalazima i opsegu inficiranog područja. Klasični principi kirurškog liječenja uključuju ekstirpaciju endografta u cijelosti, temeljiti debridman okolnog inficiranog područja te ponovnu uspostavu protoka *in-situ* tehnikama ili kreiranjem ekstraanatomske prenosnice. Budući da su infekcije torakalne i abdominalne šupljine teže dostupne sterilizacijskim postupcima i višekratnim debridmanima, te da je rizik nastanka smrtonosnih komplikacija (poput aortopulmonalne

ili aortoenteralne fistule) poprilično visok, iznimno rijetko se inficirani endograftovi liječe konzervativnim metodama i višekratnim zahvatima koji pokušavaju eradicirati infekciju bez eksplantacije stent grafta. Liječenje se sastoji od zahvata koji se izvode u jednom koraku ili u stupnjevima gdje se u prvom koraku radi ekstraanatomska rekonstrukcija, a u drugom koraku ekscizija grafta (8,63,87).

Eksplantacija inficiranog endografta je tehnički zahtjevan zahvat jer je anatomija inficiranog perigraftnog tkiva često promijenjena, a sama žila u kojoj se nalazi stent graft iznimno oslabljena, oštećena i sklona razdorima. Uz to, često je teško eksplantirati proksimalni dio grafta jer tamo često dolazi do prerastanja aortalnog tkiva preko BM dijelova grafta pa pokušaj eksplantacije može dovesti do ozljede aorte. Ako je nemoguće u cijelosti izvaditi endograft, moguća je djelomična eksplantacija gdje se vadi dio s tkanimom i ostavlja BM dio unutar aorte. Iako je ovaj pristup povezan s nižim stopama intraoperativnih komplikacija, stope reinfekcije su u ovom slučaju znatno više (87).

Odluka između kreiranja ekstraanatomske prenosnice i *in situ* rekonstrukcije ovisi o opsegu inficiranog područja, anatomiji pacijenta, mikroorganizmima i općem stanju pacijenta.

U slučaju bolesnika sa sepsom ili aortoenteralnom fistulom te kod izrazito virulentnih uzročnika (primjerice *Pseudomonas*), preporučuje se ekstraanatomska prenosnica. Kod bolesnika koji nisu u sepsi, s manje virulentnim uzročnicima, preporučuje se *in situ* rekonstrukcija biološkim graftom.

U stabilnih bolesnika preporuka je podijeliti zahvat u dva koraka gdje će se prvo napraviti aksilobifemoralna prenosnica, a dva dana nakon drugi zahvat ekscizije grafta i debridmana inficiranog područja. Dokazano je da ovaj pristup ima niže stope perioperativnog mortaliteta naspram simultanog zahvata. Međutim, stupnjeviti zahvat može dovesti do okluzije tek kreirane prenosnice nakon zatvaranja aortalnog dijela žile eksplantacijom grafta.

In situ rekonstrukcija sve se češće koristi i moguća je korištenjem autolognih prenosnica, krioprezerviranih arterijskih alograftova iz banki tkiva, antibiotskih sintetskih graftova ili biosintetskih graftova. Prednost korištenja autolognih venskih graftova i krioprezerviranih

alograftova je ta što su povezani s nižim stopama reinfekcije naspram protetskih graftova. Mana im je ta što nisu uvijek dostupni, pogotovo u hitnim postupcima. Korištenje autologne vene također produljuje trajanje zahvata, a rijetko može dovesti i do edema noge (87). Korištenje alografta zahtijeva eksciziju inficiranog vaskularnog segmenta i perivaskularni debridman. Prije implantacije potrebno je detaljno pregledati i isprati alograft i izabrati adekvatnu duljinu kako ne bi bilo tenzije. Alograft se spaja end-to-end anastomozom u jedinstvenom aortalnom segmentu a šavovi se mogu pojačati ljepilom impregniranim gentamicinom. Nakon toga slijedi temeljita irigacija rane i ovisno o opsegu infekcije se postavljaju drenovi. Ako je zahvaćena abdominalna aorta, alograft se prekriva omentumom kako bi se zaštitio. Alograftovi su povezani s rizikom kasne degeneracije koja može dovesti do ruptur ili aneurizmatškog proširenja endografta.

S druge strane, ako nema dostupnih bioloških graftova, može se razmotriti i korištenje sintetskih proteza natopljenih antibioticima poput rifampicina, vankomicina ili daptomicina i/ili srebrom. Ipak, njihova upotreba je povezana s neočekivano visokim stopama reinfekcije i stvaranjem rezistentnih sojeva bakterija. Stoga se sve više zagovara njihova primjena isključivo u pacijenata čija je infekcija lokalizirana i uzrokovana primarno koagulaza-negativnim stafilokokima koji ne stvaraju obilan biofilm (87).

Biosintetski graftovi su u primjeni od nedavno, a sačinjeni su od goveđeg kolagenog matriksa i poliesterske mrežice. Ovi graftovi su lako dostupni i povezani su s nižim stopama reinfekcija naspram sintetskih graftova, no skuplji su i relativno češće okludiraju.

Postoperativno bolesnici primaju antibiotike intravenski minimalno 6 tjedana, a i dulje ako je novi graft sintetski. Operacijski mortalitet ovih bolesnika je značajan i iznosi 10 - 30%, a u 5 - 10% bolesnika dođe do reinfekcije i nakon zahvata (8,87).

13.4 KIRURŠKO LIJEČENJE RETROGRADNE DISEKCIJE NAKON TEVAR-a

Kirurško liječenje komplikacije RD koja nastaje nakon TEVAR-a uključuje nekoliko zahvata koje se primjenjuju ovisno o specifičnim okolnostima svakog bolesnika. Cilj liječenja je obnoviti perfuziju i stabilizirati aortu kako bi se spriječila propagacija disekcije

i nastanak komplikacija. Tri najčešće korištena zahvata uključuju zamjenu aortalnog luka u cijelosti, „polovičnu“ zamjenu aortalnog luka (engl. *hemiarch repair*) i FET (vidi poglavlje 5) (8,96).

Totalna zamjena aortalnog luka je složeni kirurški zahvat u kojem se uklanja cijeli aortalni luk i ponovo implantiraju sve tri grane luka. Ova operacija se izvodi pod općom anestezijom, a aorti se pristupa medijanom sternotomijom. Slijedi postavljanje pacijenta na CPB i kanulacija desne gornje plućne vene u svrhu drenaže lijevog srca. Nakon postizanja adekvatne hipotermije (18 - 28 °C) u svrhu neuroprotekcije, započinje se sa selektivnom cerebralnom perfuzijom kroz desnu aksilarnu arteriju. Aorta se klema i nakon toga se longitudinalno otvara uzlazni dio kako bi se omogućio pristup diseciranom segmentu. Prvi korak je uklanjanje proksimalnog dijela endografta, a mora se provesti pažljivo kako bi se izbjeglo daljnje oštećenje aortalnog zida i smanjio rizik krvarenja ili rupture. Nakon uklanjanja grafta uklanja se i disecirani dio aorte te se izvodi anastomoza nediseciranog dijela s proksimalnim dijelom uzlazne aorte, često koristeći *“on-lay”* tehniku koja osigurava čvrstu i hemostatsku vezu. Reimplantacija grana aortalnog luka provodi se tehnikom otoka (engl. *island technique*) gdje se sve tri žile implantiraju kao jedna u uzlaznu aortu ili repimplantacijom pojedinačnih graftova. Distalna anastomoza se izvodi između novog grafta i preostalog stent grafta u silaznoj aorti, osiguravajući čvrstu i hemostatsku vezu (96,97).

„*Hemiarch repair*“ uključuje zamjenu dijela aortalnog luka i anastomozu grafta na preostali zdravi dio aorte pomoću kontinuiranih šavova.

FET zahvat kombinira otvorenu kiruršku zamjenu aortalnog luka s implantacijom stent grafta u silazni dio aorte. Tijekom zahvata uklanja se samo proksimalni dio TEVAR endografta dok se distalni dio ostavlja kako bi se izbjeglo oštećenje aortalnog zida. Implantacija grafta se provodi u pravi lumen silazne aorte, te se proksimalni kraj grafta i ušije na aortalni zid. Distalna anastomoza se izvodi između FET grafta i preostalog stent grafta TEVAR-a. Reimplantacija grana aortalnog luka provodi se tehnikom otoka ili repimplantacijom pojedinačnih graftova.(8,97).

13.5 KIRURŠKO LIJEČENJE AKUTNE MEZENTERIJSKE ISHEMIJE

Glavni cilj liječenja akutne mezenterijske ishemije (engl. *Acute mesenteric ischemia*, AMI) uzrokovane smanjenim protokom kroz SMA je obnavljanje perfuzije ishemičnog dijela crijeva i uklanjanje nekrotičnog dijela crijeva. Dva glavna pristupa liječenju AMI su kirurški i endovaskularni, no može se koristiti i hibridni pristup (98).

Cilj kirurškog pristupa je ukloniti tromb ili embolus koji blokira krvni protok crijevima. Standardni zahvat sastoji se od mezenterijske embolektomije ako je uzrok ishemije embolizacija. Ako su uzroci akutne mezenterijske ishemije tromboza ili disekcija, može se učiniti ilijakomezenterijska premosnica. Ako postoji nekrotični dio crijeva, on se također uklanja tijekom operacije. Nakon početne operacije, često je potrebna i druga laparotomija 24 - 48 sati nakon prvog zahvata kako bi se provjerila vitalnost crijeva.

Endovaskularni pristup uključuje endovaskularnu embolektomiju ili trombektomiju, lokalnu trombolizu, angioplastiku i stentiranje.

Algoritam postupanja kod pacijenata s AMI ovisi o kliničkom stanju pacijenta. U slučaju šoka ili peritonitisa, laparotomija je prvi izbor zbog visokog rizika razvoja crijevne nekroze. Nakon laparotomije, može se izvesti dodatni zahvat ovisno o etiologiji. Ako pacijent nije u šoku i nema peritonitis, endovaskularna intervencija je metoda izbora. Ako endovaskularna intervencija nije dostupna u ustanovi, razmatra se premještanje pacijenta u ustanovu više razine s potrebnim mogućnostima. Rano obnavljanje perfuzije endovaskularnim liječenjem praćeno pomnim praćenjem stanja pacijenta ili planiranje laparoskopске eksploracije se smatra razumnom strategijom.

Hibridni zahvati kombiniraju kirurške i endovaskularne tehnike. Retrogradno otvoreno mezenterijsko stentiranje uključuje laparotomiju i retrogradnu endovaskularnu rekanalizaciju gornje mezenterijske arterije kroz arteriotomiju na SMA i dobar je odabir za pacijente s mezenterijskom trombozom (98).

13.6 KIRURŠKO LIJEČENJE NEUROLOŠKIH KOMPLIKACIJA

Liječenje i prevencija komplikacija SCI opisano je u poglavlju 11.

Kirurško liječenje moždanog udara je potrebno u slučaju hemoragijskog moždanog udara. Tada je potrebno napraviti kraniotomiju i evakuaciju hematoma. Embolijski moždani udar liječi se suportivnom terapijom i endovaskularnom intervencijom (99).

13.7 KIRURŠKO LIJEČENJE FISTULA

Liječenje ABPF-a može biti kirurško ili endovaskularno, a izbor metode ovisi o stanju pacijenta, veličini i lokaciji fistule i prisutnosti infekcije (1,100).

Kirurško liječenje uključuje zatvaranje fistule i zamjenu zahvaćenog dijela aorte graftom. Ovaj zahvat zahtijeva torakotomiju i korištenje CPB uz hipotermiju. Ako je zahvaćen aortalni luk, potreban je cirkulatorni arest. U slučajevima kada postoji značajna destrukcija plućnog tkiva, može biti potrebna lobektomija ili čak pneumektomija. Kirurški zahvati su povezani s visokim intraoperativnim rizikom te se stope smrtnosti kreću od 15% do 41% (101). Komplikacije uključuju respiratornu insuficijenciju, moždani udar, paralizu, akutnu bubrežnu insuficijenciju, infarkt miokarda, krvarenje i sekundarnu infekciju grafta (100).

S druge strane, ponovni TEVAR predstavlja manje invazivnu metodu s nižom stopom morbiditeta i mortaliteta u usporedbi s OKZ gdje će novo postavljeni graft prekriti fistulu i omogućiti trenutnu hemostazu. Moguće su komplikacije u vidu migracije grafta, *endoleaka*, erozije bronhijalnog zida i ponovne pojave fistule i infekcije. Potreban je dodatni zahvat kako bi se sanirala ozljeda pluća (100,102).

Kod pacijenata s kontraindikacijama za kirurški ili endovaskularni popravak, transkateterska embolizacija fistule s N-butil cijanoakrilatom može biti opcija. Ova metoda je manje invazivna i može biti učinkovita u hitnim situacijama, ali ima ograničenja u pogledu dugotrajne učinkovitosti i kontrole infekcije (100).

Liječenje aortozofagealne fistule poprilično je kompleksno budući da su ti pacijenti uglavnom hemodinamski nestabilni. Autori iz Maastrichta predlažu stupnjevito liječenje aortozofagealnih fistula nastalih nakon TEVAR-a u zahvatima koji uključuju ezofagektomiju, uklanjanje stent grafta, zamjenu tog dijela aorte, i rekonstrukciju jednjaka

u drugom stupnju (92). Rekonstrukcija aorte se izvodi s pomoću graftova od bovinog perikarda. Ako rekonstrukcija zahtijeva više segmenata, mogu se spojiti dva ili više takva grafta. Nakon zamjene aorte i oporavka pacijenta, rekonstrukcija jednjaka postiže se u drugom zahvatu povlačenjem želuca (engl. *gastric pull-up*) kroz retrosternalni pristup. U hemodinamski nestabilnih pacijenata, isti autori preporučuju "re-do" TEVAR kao "bridging" zahvat za stabilizaciju pacijenta prije definitivnog liječenja (92).

Antibiotska terapija može se prekinuti prije otpusta iz bolnice kod pacijenata kojima je potpuno uklonjen inficirani graft i kod kojih nije korišten nikakav aloplastični materijal za rekonstrukciju aorte. Nažalost, stope smrtnosti su i dalje visoke te iznose do 50% u prvoj godini od operacije (92).

Alternativno, opisan je trostupanjski zahvat koji uključuje odvojene resekcije jednjaka i aortalnog stent grafta, praćene rekonstrukcijom jednjaka. Prva faza ovog pristupa je manje stresna nego dvostupanjski pristup. Tijekom druge faze, aorta se obnavlja sintetičkom vaskularnom protezom pod uvjetima da postoji kontrola nad infekcijom. Treći korak uključuje rekonstrukciju jednjaka i može se planirati nakon potpune sanacije infekcije i adekvatnog poboljšanja općeg stanja pacijenta (91).

Glavna prednost dvostupanjskog pristupa je bolja kontrola infekcije zbog potpunog uklanjanja inficiranog tkiva. Trostupanjski pristup smanjuje operativni stres, ali nosi rizik od teškoće kontrole i eradikacije infekcije nakon prve faze zbog izostanka resekcije dijelova aorte koji mogu biti inficirani. Postoji i rizik krvarenja iz fistule. Dvostupanjski kirurški pristup je prikladniji za zdravije bolesnike koji mogu podnijeti veći kirurški zahvat.

13.8 KIRURŠKO LIJEČENJE ISHEMIJE EKSTREMITETA

Ishemija lijeve ruke se najčešće liječi kirurškom zahvatom revaskularizacije pomoću ekstraanatomske karotikosubklavijske prenosnice ili transpozicijom LSA (8,65,77). Ovi zahvati su opisani u 10. poglavlju.

Iako rjeđe nego nakon zahvata EVAR-a i kod TEVAR-a je moguć nastanak akutne ishemije donjeg uda (engl. *acute limb ischemia*, ALI). U najvećem broju slučajeva do ALI

dolazi zbog distalnog embolusa koji se odlomio zbog manipulacije žicama tijekom intervencije ili zbog malfunkcije sustava za zatvaranje femoralnih arterija koji se koriste kako bi zatvorili žilu nakon perkutane intervencije (8,71).

Kod bolesnika s motoričkim ili senzornim neurološkim oštećenjem (Rutherford IIb), potrebno je hitno premještanje u specijalizirani centar. Različite tehnike revaskularizacije, uključuju kirurške metode poput eksploracije femoralnog područja i trombektomije balonskim kateterom (Fogarty), kreiranje premosnice, endarterektomiju s patch angioplastikom ili intraoperativnu trombolizu. Često je potrebna kombinacija ovih tehnika (103).

Tijekom trombektomije femoralne arterije Fogartyjevim kateterom arterija se pažljivo prikaže i izolira, te se napravi uzdužni rez na njenom zidu kroz koji se uvodi Fogartyjev kateter. Kateter se napreduje kroz arteriju do mjesta tromba, a zatim se napuhuje balon i kateter se povlači unatrag. Povlačenjem katetera balon povlači tromb iz arterije. Ovaj postupak se može ponoviti nekoliko puta kako bi se osiguralo potpuno uklanjanje tromba. Nakon što je tromb uklonjen, arterija se ispire fiziološkom otopinom kako bi se uklonili svi preostali fragmenti.

Kreiranje premosnice zbog embolusa koji je doveo do ALI nakon TEVAR-a izvodi se pod općom anestezijom. Prvo, se napravi rez iznad i ispod začepljene arterije kako bi pristupilo krvnim žilama. Zatim se pripremi vena s pacijentove noge (uglavnom vena safena magna) ili sintetički graft koji će služiti kao premosnica. Napravi se arteriotomija, a zatim se vena ili graft pažljivo zašiju na dio arterije terminolateralno. Drugi kraj vene ili grafta se provode ispod kože ili fascije do arterije ispod mjesta okluzije, gdje se također napravi arteriotomija i graft se zašije na nju istim principom. Nakon spajanja, provjerava se protok krvi kroz premosnicu kako bi se osiguralo da je sve ispravno i da nema curenja. Kada je premosnica funkcionalna, kirurški rezovi se zatvaraju.

Endovaskularne metode uključuju perkutanu, kateterski vođenu trombolizu (CDT), aspiraciju tromba ili mehaničku trombektomiju i hibridne postupke (103).

Odabir metode ovisi o trajanju i težini ALI, lokaciji i uzroku okluzije, stručnosti tima, komorbiditetima i rizicima povezanim s terapijom (103).

ZAHVALE

Zahvaljujem svojem mentoru, doc.dr.sc. Tomislavu Meštroviću, na strpljenju, pomoći i savjetima koje mi je dao pri pisanju ovog diplomskog rada. Također mu zahvaljujem na posvećenosti i vremenu koje je uložio pri čitanju istog.

Zahvaljujem se svojoj mami Maji na tome što nikada nije sumnjala u mene, te na svojoj podršci, ljubavi i strpljenju koje mi je pružila tijekom studija medicine.

Zahvaljujem svojim mentorima Prof. Giannoukasu, Prim. Franjicu i Prof. Vidjaku što su me uveli u svijet vaskularne i endovaskularne kirurgije i tako oblikovali početak moje buduće karijere.

Zahvaljujem Aliju na svojoj podršci i pomoći pri učenju tijekom studija.

I na kraju, zahvaljujem Phillipu W. Sarveru, bez kojeg ne bih niti bila ovdje gdje jesam.

LITERATURA

1. Loftus I, Hinchcliffe RJ, editors. *Vascular and endovascular surgery*. Sixth edition. Edinburgh London New York: Saunders Elsevier; 2019. (A companion to specialist surgical practice).
2. Oderich GS, editor. *Endovascular Aortic Repair* [Internet]. Cham: Springer International Publishing; 2017 [cited 2024 Mar 2]. Available from: <http://link.springer.com/10.1007/978-3-319-15192-2>
3. Uflacker R, editor. *Atlas of vascular anatomy: an angiographic approach*. 2nd ed. Philadelphia: Lippincott Williams & Wilkins; 2007. 905 p.
4. Goldstein SA, Evangelista A, Abbara S, Arai A, Asch FM, Badano LP, et al. Multimodality Imaging of Diseases of the Thoracic Aorta in Adults: From the American Society of Echocardiography and the European Association of Cardiovascular Imaging. *J Am Soc Echocardiogr*. 2015 Feb;28(2):119–82.
5. Riambau V, Böckler D, Brunkwall J, Cao P, Chiesa R, Coppi G, et al. Editor's Choice – Management of Descending Thoracic Aorta Diseases. *Eur J Vasc Endovasc Surg*. 2017 Jan;53(1):4–52.
6. Costello J, Alexander MD, McNally JS, Hecht EM, Porambo ME, Lau VC, et al. MR Angiography Series: Neurovascular MR Angiography. *RadioGraphics*. 2021 Nov;41(7):E204–5.
7. Di Gioia CRT, Ascione A, Carletti R, Giordano C. Thoracic Aorta: Anatomy and Pathology. *Diagnostics*. 2023 Jun 25;13(13):2166.
8. Sidawy AN, Perler BA. *Rutherford's Vascular Surgery and Endovascular Therapy*. 10th Edition. Philadelphia: Elsevier; 2023. 2832 p.
9. Braverman AC. Medical management of thoracic aortic aneurysm disease. *J Thorac Cardiovasc Surg*. 2013 Mar;145(3):S2–6.
10. Borghese O, Mastracci TM. Thoracoabdominal aortic aneurysm in women: many questions remain regarding their poor outcome. *Ann Cardiothorac Surg*. 2023 Nov;12(6):549–57.
11. Monda E, Lioncino M, Verrillo F, Rubino M, Caiazza M, Mauriello A, et al. The Role of Genetic Testing in Patients with Heritable Thoracic Aortic Diseases. *Diagnostics*. 2023 Feb 17;13(4):772.
12. Cheung K, Boodhwani M, Chan K, Beauchesne L, Dick A, Coutinho T. Thoracic Aortic Aneurysm Growth: Role of Sex and Aneurysm Etiology. *J Am Heart Assoc*. 2017 Feb 2;6(2):e003792.

13. Chung J, Coutinho T, Chu MWA, Ouzounian M. Sex differences in thoracic aortic disease: A review of the literature and a call to action. *J Thorac Cardiovasc Surg.* 2020 Sep;160(3):656–60.
14. Coselli JS, LeMaire SA, Preventza O, De La Cruz KI, Cooley DA, Price MD, et al. Outcomes of 3309 thoracoabdominal aortic aneurysm repairs. *J Thorac Cardiovasc Surg.* 2016 May;151(5):1323–38.
15. Upchurch GR, Escobar GA, Azizzadeh A, Beck AW, Conrad MF, Matsumura JS, et al. Society for Vascular Surgery clinical practice guidelines of thoracic endovascular aortic repair for descending thoracic aortic aneurysms. *J Vasc Surg.* 2021 Jan;73(1):55S-83S.
16. Czerny M, Schmidli J, Adler S, Van Den Berg JC, Bertoglio L, Carrel T, et al. Editor's Choice – Current Options and Recommendations for the Treatment of Thoracic Aortic Pathologies Involving the Aortic Arch: An Expert Consensus Document of the European Association for Cardio-Thoracic Surgery (EACTS) & the European Society for Vascular Surgery (ESVS). *Eur J Vasc Endovasc Surg.* 2019 Feb;57(2):165–98.
17. Crawford ES, Crawford JL, Safi HJ, Coselli JS, Hess KR, Brooks B, et al. Thoracoabdominal aortic aneurysms: Preoperative and intraoperative factors determining immediate and long-term results of operations in 605 patients. *J Vasc Surg.* 1986 Mar;3(3):389–404.
18. Panneton JM, Hollier LH. Nondissecting Thoracoabdominal Aortic Aneurysms: Part I. *Ann Vasc Surg.* 1995 Sep;9(5):503–14.
19. Davies RR, Goldstein LJ, Coady MA, Tittle SL, Rizzo JA, Kopf GS, et al. Yearly rupture or dissection rates for thoracic aortic aneurysms: simple prediction based on size. *Ann Thorac Surg.* 2002 Jan;73(1):17–28.
20. Griep RB, Ergin MA, Galla JD, Lansman SL, McCullough JN, Nguyen KH, et al. Natural history of descending thoracic and thoracoabdominal aneurysms. *Ann Thorac Surg.* 1999 Jun;67(6):1927–30.
21. Elhelali A, Hynes N, Devane D, Sultan S, Kavanagh EP, Morris L, et al. Hybrid repair versus conventional open repair for thoracic aortic arch aneurysms. *Cochrane Vascular Group, editor. Cochrane Database Syst Rev [Internet].* 2021 Jun 4 [cited 2024 Mar 25];2021(6). Available from: <http://doi.wiley.com/10.1002/14651858.CD012923.pub2>
22. Rocha RV, Lindsay TF, Austin PC, Al-Omran M, Forbes TL, Lee DS, et al. Outcomes after endovascular versus open thoracoabdominal aortic aneurysm repair: A population-based study. *J Thorac Cardiovasc Surg.* 2021 Feb;161(2):516-527.e6.

23. Girardi LN, Lau C, Ohmes LB, Degner BC, Leonard JR, Abouarab A, et al. Open repair of descending and thoracoabdominal aortic aneurysms in octogenarians. *J Vasc Surg*. 2018 Nov;68(5):1287-1296.e3.
24. Acharya M, Sherzad H, Bashir M, Mariscalco G. The frozen elephant trunk procedure: indications, outcomes and future directions. *Cardiovasc Diagn Ther*. 2022 Oct;12(5):708–21.
25. Brickwedel J, Demal TJ, Detter C. Analysing debranching techniques in Frozen Elephant Trunk procedures: a narrative literature review. *Cardiovasc Diagn Ther*. 2023 Apr;13(2):427–39.
26. Jonsson M, Blohmé L, Daryapeyma A, Günther A, Lundberg G, Nilsson L, et al. Outcomes of descending and thoracoabdominal aortic repair in connective tissue disorder patients. *Scand Cardiovasc J*. 2022 Dec 31;56(1):352–9.
27. Habib M, Lindström D, Lilly JB, D’Oria M, Wanhainen A, Khashram M, et al. Descending thoracic aortic emergencies: Past, present, and future. *Semin Vasc Surg*. 2023 Jun;36(2):139–49.
28. Tanaka A, Smith HN, Safi HJ, Estrera AL. Open Treatments for Thoracoabdominal Aortic Aneurysm Repair. *Methodist DeBakey Cardiovasc J*. 2023 Mar 7;19(2):49–58.
29. Greenberg RK, Lu Q, Roselli EE, Svensson LG, Moon MC, Hernandez AV, et al. Contemporary Analysis of Descending Thoracic and Thoracoabdominal Aneurysm Repair: A Comparison of Endovascular and Open Techniques. *Circulation*. 2008 Aug 19;118(8):808–17.
30. Tsai TT, Nienaber CA, Eagle KA. Acute Aortic Syndromes. *Circulation*. 2005 Dec 13;112(24):3802–13.
31. Durham CA, Cambria RP, Wang LJ, Ergul EA, Aranson NJ, Patel VI, et al. The natural history of medically managed acute type B aortic dissection. *J Vasc Surg*. 2015 May;61(5):1192–9.
32. Nappi F, Alzamil A, Avtaar Singh SS, Spadaccio C, Bonnet N. Current Knowledge on the Interaction of Human Cytomegalovirus Infection, Encoded miRNAs, and Acute Aortic Syndrome. *Viruses*. 2023 Sep 29;15(10):2027.
33. Kamel H, Roman MJ, Pitcher A, Devereux RB. Pregnancy and the Risk of Aortic Dissection or Rupture: A Cohort-Crossover Analysis. *Circulation*. 2016 Aug 16;134(7):527–33.
34. Sweeney MS, Lewis CT, Murphy MC, Williams JP, Frazier OH. Cardiac surgical emergencies. *Crit Care Clin*. 1989 Jul;5(3):659–78.

35. Murphy MC, Castner CF, Kouchoukos NT. Acute Aortic Syndromes: Diagnosis and Treatment. *Mo Med*. 2017;114(6):458–63.
36. Ahmed Y, Van Bakel PAJ, Patel HJ. Addressing malperfusion first before repairing type A dissection. *JTCVS Tech*. 2021 Dec;10:1–5.
37. Nallamotheu BK, Saint S, Koliaas TJ, Eagle KA. Of Nicks and Time. *N Engl J Med*. 2001 Aug 2;345(5):359–63.
38. Syed MA. Transient paraplegia as a presenting feature of aortic dissection in a young man. *Emerg Med J*. 2002 Mar 1;19(2):174–5.
39. Cambria RP, Brewster DC, Gertler J, Moncure AC, Gusberg R, Tilson MD, et al. Vascular complications associated with spontaneous aortic dissection. *J Vasc Surg*. 1988 Feb;7(2):199–209.
40. Bossone E, Rampoldi V, Nienaber CA, Trimarchi S, Ballotta A, Cooper JV, et al. Usefulness of pulse deficit to predict in-hospital complications and mortality in patients with acute type A aortic dissection. *Am J Cardiol*. 2002 Apr;89(7):851–5.
41. Bernard Y, Zimmermann H, Chocron S, Litzler JF, Kastler B, Etievent JP, et al. False lumen patency as a predictor of late outcome in aortic dissection. *Am J Cardiol*. 2001 Jun;87(12):1378–82.
42. Mohr-Kahaly S, Ebel R, Kearney P, Puth M, Meyer J. Aortic intramural hemorrhage visualized by transesophageal echocardiography: Findings and prognostic implication. *J Am Coll Cardiol*. 1994 Mar;23(3):658–64.
43. Nienaber CA, Von Kodolitsch Y, Petersen B, Loose R, Helmchen U, Haverich A, et al. Intramural Hemorrhage of the Thoracic Aorta: Diagnostic and Therapeutic Implications. *Circulation*. 1995 Sep 15;92(6):1465–72.
44. Cooke JP, Kazmier FJ, Orszulak TA. The Penetrating Aortic Ulcer: Pathologic Manifestations, Diagnosis, and Management. *Mayo Clin Proc*. 1988 Jul;63(7):718–25.
45. Troxler M, Mavor AID, Homer-Vanniasinkam S. Penetrating atherosclerotic ulcers of the aorta. *Br J Surg*. 2002 Nov 29;88(9):1169–77.
46. Coady MA, Rizzo JA, Hammond GL, Pierce JG, Kopf GS, Elefteriades JA. Penetrating ulcer of the thoracic aorta: What is it? How do we recognize it? How do we manage it? *J Vasc Surg*. 1998 Jun;27(6):1006–16.
47. Patel HJ, Williams DM, Upchurch GR, Dasika NL, Deeb GM. The challenge of associated intramural hematoma with endovascular repair for penetrating ulcers of the descending thoracic aorta. *J Vasc Surg*. 2010 Apr;51(4):829–35.

48. Geisbüsch P, Kotelis D, Weber TF, Hyhlik-Dürr A, Kauczor HU, Böckler D. Early and midterm results after endovascular stent graft repair of penetrating aortic ulcers. *J Vasc Surg*. 2008 Dec;48(6):1361–8.
49. Avlonitis VS, Bury RW, Duncan AJ, Zacharias J. Penetrating ulcer of the aortic arch presenting with hemothysis. *J Thorac Cardiovasc Surg*. 2009 Jan;137(1):e10–2.
50. Flower L, Arrowsmith JE, Bewley J, Cook S, Cooper G, Flower J, et al. Management of acute aortic dissection in critical care. *J Intensive Care Soc*. 2023 Nov;24(4):409–18.
51. Zaki HA, Albaroudi B, Shaban EE, Alkahlout BH, Yigit Y, Elnabawy W, et al. Comparison between transthoracic echocardiography and transoesophageal echocardiography in the diagnosis of acute aortic dissection from an emergency perspective. A systematic review and meta-analysis. *Front Cardiovasc Med*. 2024 Jan 10;10:1283703.
52. Lombardi JV, Hughes GC, Appoo JJ, Bavaria JE, Beck AW, Cambria RP, et al. Society for Vascular Surgery (SVS) and Society of Thoracic Surgeons (STS) reporting standards for type B aortic dissections. *J Vasc Surg*. 2020 Mar;71(3):723–47.
53. Murillo H, Molvin L, Chin AS, Fleischmann D. Aortic Dissection and Other Acute Aortic Syndromes: Diagnostic Imaging Findings from Acute to Chronic Longitudinal Progression. *RadioGraphics*. 2021 Mar;41(2):425–46.
54. Nienaber CA, Rousseau H, Eggebrecht H, Kische S, Fattori R, Rehders TC, et al. Randomized Comparison of Strategies for Type B Aortic Dissection: The INvestigation of STEnt Grafts in Aortic Dissection (INSTEAD) Trial. *Circulation*. 2009 Dec 22;120(25):2519–28.
55. Zhao W, Yang Y, Wu Z, Chen Z, Diao Y, Lan Y, et al. Endovascular repair of acute vs. subacute uncomplicated type B aortic dissection: a systematic review and meta-analysis. *Front Cardiovasc Med*. 2023 Jul 12;10:1189750.
56. Akhmerov A, DuBose J, Azizzadeh A. Blunt Thoracic Aortic Injury: Current Therapies, Outcomes, and Challenges. *Ann Vasc Dis*. 2019 Mar 25;12(1):1–5.
57. Naidoo S, Hardcastle TC. Traumatic injury to the great vessels of the chest. *Mediastinum*. 2021 Sep;5:26–26.
58. Rudra P, Cardoso R, Echevarria S, Kaya B, Abdullah R, Baskara Salian R, et al. Early Versus Delayed Thoracic Endovascular Aortic Repair for Blunt Traumatic Aortic Injury: A Systematic Review and Meta-Analysis. *Cureus* [Internet]. 2023 Jun 28 [cited 2024 Apr 8]; Available from: <https://www.cureus.com/articles/162232-early-versus-delayed-thoracic-endovascular-aortic-repair-for-blunt-traumatic-aortic-injury-a-systematic-review-and-meta-analysis>

59. Brown SR, Still SA, Eudailey KW, Beck AW, Gunn AJ. Acute traumatic injury of the aorta: presentation, diagnosis, and treatment. *Ann Transl Med.* 2021 Jul;9(14):1193–1193.
60. Singh S, Pupovac SS, Assi R, Vallabhajosyula P. Comprehensive review of hybrid aortic arch repair with focus on zone 0 TEVAR and our institutional experience. *Front Cardiovasc Med.* 2022 Sep 15;9:991824.
61. Brisard L, El Batti S, Borghese O, Maurel B. Risk Factors for Spinal Cord Injury during Endovascular Repair of Thoracoabdominal Aneurysm: Review of the Literature and Proposal of a Prognostic Score. *J Clin Med.* 2023 Dec 5;12(24):7520.
62. Banno H, Lee C, Ikeda S, Kawai Y, Sugimoto M, Niimi K. Thoracic endovascular aortic repair and spinal cord injury [Internet]. Nagoya University Graduate School of Medicine, School of Medicine; 2024 [cited 2024 May 28]. Available from: <https://doi.org/10.18999/nagjms.86.1.16>
63. Awiwi MO, Kandemirli VB, Kokash D, Hossain F, Gjoni M, Odisio E, et al. Complications of thoracic endovascular aneurysm repair (TEVAR): A pictorial review. *Curr Probl Diagn Radiol.* 2024 May;S0363018824000963.
64. Chen CHJ, Jiang H, Nguyen VDD. Prophylactic cerebrospinal fluid drainage and spinal cord ischemia in thoracic and thoracoabdominal endovascular procedures: a systematic review and meta-analysis. *Ann Cardiothorac Surg.* 2023 Sep;12(5):392–408.
65. Bordes SJ, Vefali B, Montorfano L, Bongiorno P, Grove M. Evaluation and Management of Complications of Endovascular Aneurysm Repair of the Thoracic Aorta. *Cureus [Internet].* 2023 Mar 30 [cited 2024 May 26]; Available from: <https://www.cureus.com/articles/78471-evaluation-and-management-of-complications-of-endovascular-aneurysm-repair-of-the-thoracic-aorta>
66. Aucoin VJ, Motyl CM, Novak Z, Eagleton MJ, Farber MA, Gasper W, et al. Predictors and outcomes of spinal cord injury following complex branched/fenestrated endovascular aortic repair in the US Aortic Research Consortium. *J Vasc Surg.* 2023 Jun;77(6):1578–87.
67. Scali ST, Giles KA, Wang GJ, Kubilis P, Neal D, Huber TS, et al. National incidence, mortality outcomes, and predictors of spinal cord ischemia after thoracic endovascular aortic repair. *J Vasc Surg.* 2020 Jul;72(1):92–104.
68. Marturano F, Nisi F, Giustiniano E, Benedetto F, Piccioni F, Ripani U. Prevention of Spinal Cord Injury during Thoracoabdominal Aortic Aneurysms Repair: What the Anaesthesiologist Should Know. *J Pers Med.* 2022 Oct 1;12(10):1629.
69. Spanos K, Kölbel T, Kubitz JC, Wipper S, Konstantinou N, Heidemann F, et al. Risk of spinal cord ischemia after fenestrated or branched endovascular repair of complex aortic aneurysms. *J Vasc Surg.* 2019 Feb;69(2):357–66.

70. Aucoin VJ, Motyl CM, Novak Z, Eagleton MJ, Farber MA, Gasper W, et al. Predictors and outcomes of spinal cord injury following complex branched/fenestrated endovascular aortic repair in the US Aortic Research Consortium. *J Vasc Surg.* 2023 Jun;77(6):1578–87.
71. Chen SW, Lee KB, Napolitano MA, Murillo-Berlitz AE, Sattah AP, Sarin S, et al. Complications and Management of the Thoracic Endovascular Aortic Repair. *AORTA.* 2020 Jun;08(03):049–58.
72. Alqaim M, Cosar E, Crawford AS, Robichaud DI, Walz JM, Schanzer A, et al. Lumbar drain complications in patients undergoing fenestrated or branched endovascular aortic aneurysm repair: Development of an institutional protocol for lumbar drain management. *J Vasc Surg.* 2020 Nov;72(5):1576–83.
73. Giustiniano E, Battistini GM, Piccirillo F, Poletto GL, Popovich A, Civilini E, et al. May near infra-red spectroscopy and rapid perfusion pressure recovering be enough to rule out post-operative spinal cord injury? Two compared case-reports. *J Clin Monit Comput.* 2020 Oct;34(5):955–9.
74. Frese JP, Walter C, Carstens J, Bürger M, Greiner A, Assadian A, et al. Technical Aspects and Outcome of Multi-Staged and Single-Staged Thoracoabdominal Fenestrated Endovascular Aortic Repair. *J Endovasc Ther.* 2024 May 28;15266028241255533.
75. Branzan D, Etz CD, Moche M, Von Aspern K, Staab H, Fuchs J, et al. Ischaemic preconditioning of the spinal cord to prevent spinal cord ischaemia during endovascular repair of thoracoabdominal aortic aneurysm: first clinical experience. *EuroIntervention.* 2018 Sep;14(7):828–35.
76. Carroll AM, King RW, Ghincea CV, Aftab M, Reece TB. Spinal cord protection for thoracoabdominal aortic aneurysm repair: from bench to bedside. *Ann Cardiothorac Surg.* 2023 Sep;12(5):438–49.
77. Daye D, Walker TG. Complications of endovascular aneurysm repair of the thoracic and abdominal aorta: evaluation and management. *Cardiovasc Diagn Ther.* 2018 Apr;8(S1):S138–56.
78. Patel PB, Marcaccio CL, O'Donnell TF, Rao A, Iannuzzi JC, Siracuse JJ, et al. Thoracic Aortic Aneurysm Sac Remodeling After Thoracic Endovascular Aortic Repair Affects Late Outcomes After Repair. *J Vasc Surg.* 2022 Jun;75(6):e258.
79. Zhu Y, Luo S, Liu Y, Huang W, Ding H, Luo J. Post-implantation Syndrome After Thoracic Endovascular Aortic Repair for Type B Aortic Dissection: A Single-center Experience with 646 Cases. *Eur J Vasc Endovasc Surg.* 2019 Dec;58(6):e386–7.
80. Volevski LA, Vasilo I, Abudurehman N, Talipov I, König A, Dielmann K, et al. Impact of the underlying aortic pathology on postimplantation syndrome after endovascular thoracic aortic repair. *J Cardiovasc Surg (Torino) [Internet].* 2023 Feb

[cited 2024 May 26];64(1). Available from:
<https://www.minervamedica.it/index2.php?show=R37Y2023N01A0093>

81. Yadav P, Agrawal A, Bakshi SS, Chaudhary R. Unveiling the Enigma of Post-implantation Syndrome Following Aortic Dissection Repair: A Case Report. *Cureus* [Internet]. 2023 May 12 [cited 2024 May 26]; Available from: <https://www.cureus.com/articles/155396-unveiling-the-enigma-of-post-implantation-syndrome-following-aortic-dissection-repair-a-case-report>
82. Acheampong DO, Paul P, Boateng P, Leitman IM. Predictors and Outcomes of Cardiac Events following Thoracic Endovascular Aortic Repair in Descending Thoracic Aortic Aneurysm and Dissection. *AORTA*. 2020 Feb;08(01):006–13.
83. Wang L, Zhao Y, Zhang W, Shu X, Wang E, Guo D, et al. Retrograde Type A Aortic Dissection after Thoracic Endovascular Aortic Repair: Incidence, Time Trends and Risk Factors. *Semin Thorac Cardiovasc Surg*. 2021;33(3):639–53.
84. Hughes GC. Stent graft–induced new entry tear (SINE): Intentional and NOT. *J Thorac Cardiovasc Surg*. 2019 Jan;157(1):101-106.e3.
85. Burdess A, Mani K, Tegler G, Wanhainen A. Stent-graft induced new entry tears after type B aortic dissection: how to treat and how to prevent? *J Cardiovasc Surg (Torino)* [Internet]. 2018 Nov [cited 2024 May 29];59(6). Available from: <https://www.minervamedica.it/index2.php?show=R37Y2018N06A0789>
86. Ali-Hasan-Al-Saegh S, Halloum N, Scali S, Kriege M, Abualia M, Stamenovic D, et al. A systematic review and meta-analysis of retrograde type A aortic dissection after thoracic endovascular aortic repair in patients with type B aortic dissection. *Medicine (Baltimore)*. 2023 Apr 14;102(15):e32944.
87. Kim YW. Aortic Endograft Infection: Diagnosis and Management. *Vasc Spec Int*. 2023 Sep 21;39:26.
88. Chakfé N, Diener H, Lejay A, Assadian O, Berard X, Caillon J, et al. Editor’s Choice – European Society for Vascular Surgery (ESVS) 2020 Clinical Practice Guidelines on the Management of Vascular Graft and Endograft Infections. *Eur J Vasc Endovasc Surg*. 2020 Mar;59(3):339–84.
89. Czerny M, Reser D, Eggebrecht H, Janata K, Sodeck G, Etz C, et al. Aorto-bronchial and aorto-pulmonary fistulation after thoracic endovascular aortic repair: an analysis from the European Registry of Endovascular Aortic Repair Complications. *Eur J Cardiothorac Surg*. 2015 Aug;48(2):252–7.
90. Tao M, Shlomovitz E, Darling G, Roche-Nagle G. Secondary aorto-esophageal fistula after thoracic aortic aneurysm endovascular repair treated by covered esophageal stenting. *World J Clin Cases*. 2016;4(8):233.

91. Kamigaichi A, Hamai Y, Emi M, Ibuki Y, Takahashi S, Katayama K, et al. Three-step surgical treatment of aorto-esophageal fistula after thoracic endovascular aortic repair: A case report. *Int J Surg Case Rep.* 2019;65:221–4.
92. Kotelis D, Gombert A, Jacobs MJ. Treatment of post-thoracic endovascular aortic repair aorto-esophageal fistula—only radical surgery can be effective: techniques and sequence of treatment. *J Thorac Dis.* 2018 Jun;10(6):3869–73.
93. Czerny M, Kreibich M, Berger T, Kondov S, Siepe M, Beyersdorf F, et al. Type 1 Endoleak: Management following Thoracic Endovascular Aortic Repair. *AORTA.* 2022 Aug;10(04):175–7.
94. Ameli-Renani S, Pavlidis V, Morgan RA. Secondary Endoleak Management Following TEVAR and EVAR. *Cardiovasc Intervent Radiol.* 2020 Dec;43(12):1839–54.
95. Elefteriades JA, Ziganshin BA. Practical Tips in Aortic Surgery: Clinical and Technical Insights [Internet]. Cham: Springer International Publishing; 2021 [cited 2024 Jun 6]. Available from: <https://link.springer.com/10.1007/978-3-030-78877-3>
96. Zhou J, Yao X, Guo B, Zou C, Liu C. Surgical Treatment of Retrograde Type A Aortic Dissection After Thoracic Endovascular Aortic Repair. *Int Heart J.* 2022 Mar 30;63(2):286–92.
97. Desai ND. Techniques for repair of retrograde aortic dissection following thoracic endovascular aortic repair. *Ann Cardiothorac Surg.* 2013 May;2(3):369–71.
98. Sakamoto T, Kubota T, Funakoshi H, Lefor AK. Multidisciplinary management of acute mesenteric ischemia: Surgery and endovascular intervention. *World J Gastrointest Surg.* 2021 Aug 27;13(8):806–13.
99. Chatterjee S, Preventza O, Orozco-Sevilla V, Coselli JS. Perioperative management of patients undergoing thoracic endovascular repair. *Ann Cardiothorac Surg.* 2021 Nov;10(6):768–77.
100. Yuan SM. Aortobronchial fistula. *Gen Thorac Cardiovasc Surg.* 2020 Feb;68(2):93–101.
101. Son SA, Lee DH, Kim GJ. Effective strategy in the treatment of aortobronchial fistula with recurrent hemoptysis. *Yeungnam Univ J Med.* 2020 Apr 30;37(2):141–6.
102. Fontana M, Tonelli R, Gozzi F, Castaniere I, Marchioni A, Fantini R, et al. An uncommon cause of hemoptysis: aortobronchial fistula. *Multidiscip Respir Med.* 2018 Dec;13(1):25.
103. Björck M, Earnshaw JJ, Acosta S, Bastos Gonçalves F, Cochenec F, Debus ES, et al. Editor's Choice – European Society for Vascular Surgery (ESVS) 2020 Clinical

Practice Guidelines on the Management of Acute Limb Ischaemia. Eur J Vasc Endovasc Surg. 2020 Feb;59(2):173–218.

ŽIVOTOPIS

Ja sam Mara Parentić, studentica Medicinskog fakulteta Sveučilišta u Zagrebu. Tijekom svog studija aktivno sam volontirala na Odjelu vaskularne kirurgije Kliničkog bolničkog centra Sestre Milosrdnice u Zagrebu, gdje sam imala priliku promatrati i asistirati u raznim kirurškim zahvatima, stječući tako temeljna znanja iz vaskularne kirurgije. Također sam volontirala na Odjelu interventne radiologije u Kliničkoj bolnici Merkur u Zagrebu, gdje sam se upoznala sa endovaskularnim procedurama.

Sudjelovala sam u nekoliko međunarodnih razmjena, što je dodatno obogatilo moje iskustvo i znanje. Kolovoz 2023. provela sam u Općoj sveučilišnoj bolnici Larissa u Grčkoj. Putem IFMSA organizacije i ASSA Assiut ljetne škole, provela sam kolovoz 2021. i kolovoz 2022. na odjelu vaskularne kirurgije u Sveučilišnoj bolnici Assiut u Egiptu a krajem studija boravila sam mjesec dana na odjelu vaskularne kirurgije u Cleveland Klinici Abu Dhabi. Ovo ljeto ću odraditi rotaciju u St. Mary's bolnici preko Imperial College London.

Tijekom studija bila sam demonstrator na katedri iz anatomije i na katedri iz fiziologije i imunologije. Osim što sam se posvetila vaskularnoj kirurgiji, aktivna sam i u području psihijatrije. Na Medicinskom fakultetu Sveučilišta u Zagrebu, zajedno s kolegama, osnovala sam Studentsku sekciju za psihijatriju s ciljem destigmatizacije i popularizacije psihijatrije među studentima te pružanja podrške studentima s mentalnim poteškoćama. Također sam jedna od osnivačica humanitarne akcije „U Vaše Živote Kap Naše Dobrote,“ koja okuplja studente kako bi ispunili božićne želje starijih osoba s dijagnozom demencije u Zagrebu i ruralnim dijelovima Hrvatske.

Dobitnica sam dekanove nagrade za akademski uspjeh i stipendije za pohađanje godišnjeg kongresa vaskularne kirurgije od strane Society for Vascular Surgery (SVS). U slobodno vrijeme, volim putovati, čitati i baviti se sportom, što mi pomaže u održavanju ravnoteže između akademskih obaveza i osobnog života.