

# Kompozitni slobodni režnjevi u rekonstrukciji oromandibularnih defekata

---

**Korać, Bruno**

**Master's thesis / Diplomski rad**

**2024**

*Degree Grantor / Ustanova koja je dodijelila akademski / stručni stupanj:* **University of Zagreb, School of Medicine / Sveučilište u Zagrebu, Medicinski fakultet**

*Permanent link / Trajna poveznica:* <https://um.nsk.hr/um:nbn:hr:105:680351>

*Rights / Prava:* [In copyright](#)/[Zaštićeno autorskim pravom.](#)

*Download date / Datum preuzimanja:* **2024-07-14**



*Repository / Repozitorij:*

[Dr Med - University of Zagreb School of Medicine Digital Repository](#)



**SVEUČILIŠTE U ZAGREBU**

**MEDICINSKI FAKULTET**

**BRUNO KORAĆ**

**Kompozitni slobodni reznjevi u rekonstrukciji oromandibularnih defekata**

**DIPLOMSKI RAD**



**ZAGREB, 2024.**

Ovaj diplomski rad izrađen je na Klinici za otorinolaringologiju i kirurgiju glave i vrata Kliničkog bolničkog centra Sestre milosrdnice pod mentorstvom doc. dr. sc. Darka Soltera, dr. med. i predan je na ocjenjivanje u akademskoj godini 2023./2024.

## POPIS KRATICA

ALT režanj – anterolateralni natkoljениčni režanj (engl. anterolateral thigh)

CAD – kompjutorski potpomognuti dizajn (engl. computer-aided design)

CAM – kompjutorska potpomognuta proizvodnja (engl. computer-aided manufacturing)

CSA – cirkumfleksna skapularna arterija

CSV – cirkumfleksna skapularna vena

DCIA – duboka cirkumfleksna ilijačna arterija (engl. deep circumflex iliac artery)

DCIAF – režanj grebena crijevne kosti (engl. deep circumflex iliac artery flap)

DCIV – duboka cirkumfleksna ilijačna vena (engl. deep circumflex iliac vein)

FOCF – režanj fibularne arterije (engl. fibular osseocutaneous flap)

FOC-LSMAF – osekutani režanj fibule i lateralne supramaleolarne arterije (engl. fibular osseocutaneous - lateral supramaleolar artery flap)

GF – režanj vitkog mišića bedra (engl. gracilis flap)

HBOT – hiperbarična oksigenacija (engl. hyperbaric oxygen therapy)

HPV – humani papiloma virus

ITOP – integrirani pisači tkiva i organa (engl. integrated tissue-organ printers)

JF – režanj tankog crijeva (engl. jejunum flap)

LA – lateralni režanj nadlaktice (engl. lateral arm)

LD – režanj širokog mišića leđa (engl. *m. latissimus dorsi*)

MR – magnetna rezonanca

MRONJ – medikamentna oseoradioneekroza čeljusti (engl. medication-related osteonecrosis of the jaw)

MSCT – višeslojna kompjutorizirana tomografija (engl. multislice computed tomography)

OCRFF – oseokutani radijalni režanj podlaktice (engl. osseocutaneous radial forearm flap)

ORN – osteoradionekroza

PAPF - perforatorski kimerični režanj fibularne arterije (engl. peroneal artery perforator flap)

PCC – planocelularni karcinom (engl. planocellular carcinoma)

PSF – paraskapularni režanj (engl. parascapular flap)

PVS – Plummer-Vinsonov sindrom

RFF – radijalni režanj podlaktice (engl. radial forearm flap)

RSTL – linije minimalne napetosti (engl. relaxed skin tension lines)

SCIA – površinska cirkumfleksna ilijačna arterija (engl. superficial circumflex iliac artery)

SF – skapularni režanj (engl. scapular flap)

SSAF – režanj supskapularne arterije (engl. subscapular artery flap)

TNM – vrsta klasifikacije tumora (T-anatomska proširenost tumora, N-regionalne metastaze, M-udaljene metastaze)

TRAM – transverzalni miokutani režanj ravnog mišića trbuha (engl. transversal rectus abdominis myocutaneous flap)

VRAM - vertikalni miokutani režanj ravnog mišića trbuha (engl. vertical rectus abdominis myocutaneous flap)

VR – virtualna realnost (engl. virtual reality)

WHO – Svjetska zdravstvena organizacija (engl. World Health Organization)

## SADRŽAJ

1) UVOD .....	1
2) OROMANDIBULARNI DEFEKTI.....	3
2.1. UZROCI.....	3
2.2. PREKANCEROZNE PROMJENE.....	6
2.3. PLANOCELULARNI KARCINOM (PCC).....	9
2.4. KLASIFIKACIJA OROMANDIBULARNIH DEFEKATA .....	13
3) NAČELA REKONSTRUKCIJE .....	16
4) KOMPOZITNI SLOBODNI REŽNJEVI .....	21
4.1. REŽANJ FIBULARNE ARTERIJE (FOCF).....	21
4.2. REŽANJ GREBENA CRIJEVNE KOSTI (DCIAF) .....	26
4.3. REŽANJ SUPSKAPULARNE ARTERIJE (SSAF) .....	32
4.4. OSEOKUTANI RADIJALNI REŽANJ PODLAKTICE (engl. osseocutaneous radial forearm flap, OCRFF).....	37
5) ZAKLJUČAK .....	40
6) ZAHVALE.....	41
7) LITERATURA.....	42
8) ŽIVOTOPIS.....	47

## **SAŽETAK**

### **Kompozitni slobodni režnjevi u rekonstrukciji oromandibularnih defekata**

**Bruno Korać**

Trauma, onkološka resekcija, upale ili kongenitalne malformacije samo su neki od uzroka nastanka oromandibularnih defekata. Najčešći razlog onkološke resekcije je planocelularni karcinom usne šupljine i orofarinksa. Najčešća sijela planocelularnog karcinoma usne šupljine su dno usne šupljine i jezik. Pravodobno prepoznavanje prekanceroznih lezija i početnih stadija tumora, utječe na bolju prognozu bolesti. U manjoj ili većoj mjeri svi ti uzroci djeluju na estetski izgled lica, ali i funkciju usne šupljine. Složeni defekti glave i vrata potaknuli su kirurge glave i vrata na razmišljanje kako što bolje rekonstruirati oromandibularnu regiju i koja tkiva su pogodna za takvu rekonstrukciju. Prije svega važno je klasificirati oromandibularne defekte, neovisno jesu li oni urođeni ili stečeni, po veličini koštanog defekta koji nastaje, ali i količini mekotkivne komponente koja nedostaje i pokušati procijeniti funkcionalne nedostatke koji mogu nastati. Klasifikacije olakšavaju planiranje rekonstruktivnih zahvata i izbor adekvatne vrste tkiva za rekonstrukciju. Od svih kompozitnih slobodnih režnjeva, režanj fibularne arterije zauzima najvažnije mjesto u oromandibularnoj rekonstrukciji. Osim njega dobre alternative, a nekad i primarni izbor za neke defekte su režanj grebena crijevne kosti, režanj supskapularne arterije i oseokutani radijalni režanj podlaktice. Za planiranje rekonstrukcije, precizniju izradu i oblikovanje kostiju, kao i prilagođavanje implantata i prostetike, danas se koriste CAD (engl. computer-aided design) i CAM (engl. computer-aided manufacturing) 3D tehnologija, koja olakšava navedene aspekte rekonstrukcije. Osim toga, ova tehnologija može planirati i olakšati odabir pravog režnja kao opcije za rekonstruktivne zahvate, ali i omogućiti relativno zadovoljavajuću predikciju postoperativnog ishoda kod pacijenta. Mogu se napraviti 3D dizajnirane i precizno izmjerene mrežice i pločice od titana koje služe kao pomagala i prostetika u rekonstruktivnim zahvatima. Napradak tehnika bioinjžinjeriniga tkiva i to sustavima za ispis tkiva donosi nove mogućnosti u rekonstruktivnu praksu, a u bližoj budućnosti velika je vjerojatnost uporabe VR tehnologije u operacijama.

**KLJUČNE RIJEČI:** kompozitni slobodni režnjevi, oromandibularna rekonstrukcija, planocelularni karcinom

## **SUMMARY**

### **Composite free flaps in oromandibular reconstruction**

**Bruno Korać**

Trauma, oncological resection, inflammation or congenital malformations are just some of the causes of oromandibular defects. The most common reason for oncological resection is squamous cell carcinoma of the oral cavity and oropharynx. The most common sites of squamous cell carcinoma of the oral cavity are the floor of the oral cavity and the tongue. Timely recognition of precancerous lesions and initial stages of tumors affects a better prognosis of the disease. To a greater or lesser extent, all these causes affect the aesthetic appearance of the face, as well as the function of the oral cavity. Complex head and neck defects have encouraged head and neck surgeons to think about reconstructing the oromandibular region as best as possible and which tissues are suitable for such reconstruction. First of all, it is important to classify oromandibular defects, regardless of whether they are congenital or acquired, according to the size of the resulting bone defect, but also the amount of missing soft tissue component, and try to assess the functional defects that may arise. The classifications facilitate the planning of reconstructive procedures and the selection of an adequate type of tissue for reconstruction. Of all composite free flaps, the fibular artery flap occupies the most important place in oromandibular reconstruction. Apart from that, good alternatives, and sometimes the primary choice for some defects, are the iliac crest flap, the subscapular artery flap and the osseous radial forearm flap. Today, CAD (computer-aided design) and CAM (computer-aided manufacturing) 3D technologies are used for reconstruction planning, more precise creation and shaping of bones, as well as adaptation of implants and prosthetics, which facilitates the mentioned aspects of reconstruction. In addition, this technology can plan and facilitate the selection of the right flap as an option for reconstructive procedures, but also enable a relatively satisfactory prediction of the patient's postoperative outcome. 3D-designed and precisely measured meshes and titanium plates can be made that serve as aids and prosthetics in reconstructive procedures. The development of tissue bioengineering techniques and tissue printing systems brings new possibilities to reconstructive practice, and soon there is a high probability of using VR technology in operations.

**KEYWORDS:** composite free flaps, oromandibular reconstruction, squamous cell carcinoma



## 1) UVOD

Rekonstrukcija oromandibularnih defekata uzrokovanih resekcijom tumora ili traumom, vrlo je izazovno područje u domeni plastične kirurgije glave i vrata. Koliko je važna rekonstrukcija takvih defekata pokazuje i brojnost funkcija usne šupljine i ždrijela. Usta omogućuju unos hrane, jezik pomaže pri miješanju hrane i okusu, čeljusti i zubi omogućuju njeno usitnjavanje, enzimi sline započinju proces probave, a mišići omogućuju žvakanje i gutanje.(1) Osim probavnog, usna šupljina je početak i dišnog sustava, gdje zrak prolazi, vlaži se i zagrijava (u manjoj mjeri nego u nosu) te prolazi ždrijelo i dolazi do larinksa i ulazi u dušnik. Također ne smije se zaboraviti funkcija artikulacije govora pomoću unutarnjih i vanjskih mišića jezika i ždrijela.(2) Oromandibularni defekti uzrokuju deformitet donje trećine lica i ispad funkcija usne šupljine. Združeni su s nedostatkom različitih vrsta tkiva, osobito sluznice usne šupljine, kosti, mekih tkiva i kože.(3) Oromandibularne defekte možemo podijeliti na one uzrokovane traumom (prometne nesreće, udarci, upotreba vatrenog oružja, itd.), onkološkom resekcijom (tumori usne šupljine), upalom (osteomijelitis), a mogu biti uzrokovani i kongenitalnim malformacijama (hemifacijalna mikrosomija, vaskularne malformacije, itd.). Svi oni mogu uzrokovati ispad jedne ili više gore navedenih funkcija usne šupljine i ždrijela, od poremećene funkcije govora, žvakanja i gutanja, do psihološkog tereta uslijed postojanja defekta, ali i svijesti o estetskoj promjeni te time narušavati kvalitetu života i samopouzdanje bolesnika. Ovisno o vrsti tkiva koje zahvaćaju defekti se mogu podijeliti na mekotkivne i kompozitne defekte. Mekotkivni defekti odnose se na nedostatak mekih tkiva poput kože, potkožnog tkiva, sluznice i mišića. Kompozitni defekti zahvaćaju više slojeva tkiva, kao što su kost, meka tkiva, koža, zubi, živci ili krvne žile.(4) Resekcija mandibule često je združena s resekcijom priležećih mekih tkiva. Sve navedene defekte, neovisno o etiologiji, korisno je klasificirati ovisno o širini zahvaćenosti lica i oromandibularne regije, ali i o količini i vrsti zahvaćenog tkiva. Kirurška rekonstrukcija oromandibularnih defekata zahtijeva kompleksan pristup i multidisciplinarni tim suradnika kako bi se postigla optimalna funkcionalnost aerodigestivnog trakta, povratio normalan izgled i estetika nadoknadom volumena tkiva donjeg lica, omogućila optimalna pokretljivost jezika i ako je moguće, omogućila dentalna rehabilitacija.(5) Planiranje rekonstrukcije vrlo je važno, a uporaba slobodnih režnjeva često je zlatni standard u njezinom provođenju. Također treba spomenuti da moderne tehnologije omogućuju zamjenu autolognog tkiva, primarno kostiju i zuba, različitim aloplastičnim materijalima, no ne bez rizika koje takva rekonstrukcija nosi. Opći somatski status bolesnika i njegovi komorbiditeti (KOPB, dijabetes, ateroskleroza, imunokompromitiranost, itd.) su važan

faktor u procjeni i planiranju rekonstrukcijskog zahvata jer mogu nositi povećan rizik, što i dokazuje istraživanje o bolesnicima na hemodijalizi koji su trebali biti podvrgnuti operaciji slobodnim režnjevima. U istraživanju je potvrđeno da se perioperativnom pripremom i skrbi o bolesniku, postižu bolji postoperativni rezultati.(6) Sama dob bolesnika nije isključujući faktor prilikom odabira i planiranja tehnike i veličine kirurškog zahvata.(7) U kontekstu oromandibularne rekonstrukcije važan aspekt je zahtjevnost precizne kirurške intervencije kako bi se postigla funkcionalnost i estetičnost. Rekonstrukcija kompozitnih defekata predstavlja izazov zbog njihove složenosti. U takvim slučajevima, kompozitni slobodni režnjevi postaju ključna tehnika rekonstrukcije, omogućujući kirurzima da istovremeno obnove više tkivnih komponenti dobro vaskulariziranim tkivom s udaljenih dijelova tijela.(8) Primjena kompozitnih slobodnih režnjeva omogućuje adekvatno zbrinjavanje složenih defekata s usporednim gubitkom kosti i mekih tkiva. Složeniji oromandibularni defekti mogu istovremeno obuhvaćati čeljust, oralnu mukozu i kožu lica. Kao rezultat toga, ovi defekti često nisu pogodni za rekonstrukciju jednim režnjem zbog volumena potrebnog mekog tkiva i trodimenzionalnih rekonstruktivnih zahtjeva. Korištenje dva slobodna režnja često je sugerirano kako bi se prevladao taj rekonstruktivni izazov. Jednostavniji i manje tehnički zahtjevan način rješavanja ovog problema može uključivati korištenje slobodnog režnja u kombinaciji s aksijalnim regionalnim režnjem čime se osim kontura može obnoviti i volumen tkiva lica (u tu svrhu se npr. koristi kombinacija mikrovaskularnog režnja peronealne (fibularne) arterije s miokutanom režnjem velikog pektoralnog mišića).(3) Ova tehnika pruža cjelovitu obnovu funkcije i izgleda lica.

Cilj ovog preglednog rada je prikazati najčešće uzroke oromandibularnih defekata, njihove klasifikacije i usporedbe istih, uz prikaz najčešće korištenih kompozitnih slobodnih režnjeva i njihovih prednosti i mana.

## 2) OROMANDIBULARNI DEFEKTI

### 2.1. UZROCI

Traumatske ozljede oromandibularne regije spadaju među najčešće uzroke defekata i mogu rezultirati ozbiljnim oštećenjima svih funkcija koje su vezane uz tu regiju (unos hrane, žvakanje, gutanje, disanje, govor), ali i narušiti samu estetiku lica i ostaviti trajne posljedice. Najčešći uzroci ozljeda su prometne nesreće, zatim pad (češće starije osobe) i nasilje. Frakture mandibule, lica ili zuba često su posljedica traume i mogu zahtijevati kiruršku rekonstrukciju. Frakture mandibule su najčešće u predjelu kondilarnog ili artikularnog nastavka, zatim na drugom mjestu je tijelo mandibule i kut mandibule, a alveolarni nastavak je među najrjeđim regijama mandibule podložnih frakturi.(9)

Osim traumatskih defekata, defekti oromandibularne regije često su posljedica široke kirurške resekcije tumora usne šupljine i/ili orofarinksa. Daleko najčešći zloćudni tumor usne šupljine je rak pločastih stanica (>90%), ali vrijedi spomenuti i rjeđe tumore kao što su sarkomi, ameloblastomi, melanomi, tumori slinovnica itd.(10,11) U slučaju resekcije tumora u visokom stadiju bolesti, očekuje se veći gubitak tkiva te izraženije funkcionalne i estetske promjene nakon kirurške resekcije. Navedeno rezultira i kompleksnijom rekonstrukcijom kompozitnim reznjevima. Detaljnije će se u daljnjem tekstu opisati prekancerozna stanja, ali i pojedinosti oko planocelularnog karcinoma.(7)

Kongenitalne anomalije rjeđi su uzrok nastanka oromandibularnih defekata od trauma ili onkoloških resekcija, ali i dalje predstavljaju važan entitet, osobito u dječjoj populaciji ako se ne isprave u samom početku dječjeg razvoja jer mogu uzrokovati trajne posljedice koje je onda puno teže kasnije ispravljati. Tu je važno spomenuti rascjepe usnice i nepca koji se mogu podijeliti na nepotpune i potpune, koji također mogu biti jednostrani i obostrani. Ove anomalije mogu značajno utjecati na govor, prehranu i dentalnu funkciju, te zahtjevaju ranu kiruršku intervenciju.(12,13) Mikrostomija, koju karakterizira neobično mali promjer usta ili usta s ograničenim otvaranjem, može biti posljedica abnormalnog razvoja usana ili mišića oko usta. Ovakvo stanje može otežati hranjenje, govornu funkciju i oralnu higijenu.(14)

Kraniofacijalni sindromi poput Treacher - Collinsova i Pierre - Robinova sindroma mogu rezultirati različitim anomalijama lica, uključujući mikrostomiju, nepravilnosti u obliku lica i defekte u razvoju očiju, ušiju i kostiju viscerokranija.(12) Ove anomalije mogu imati značajan utjecaj na estetiku lica, ali i uzrokovati ozbiljnije poteškoće s disanjem, gutanjem, sluhom i vidom. Hemifacijalna

mikrosomija je stanje u kojem se jedna strana lica ne razvija potpuno ili proporcionalno s drugom stranom.(15) To može rezultirati različitim nepravilnostima, uključujući smanjenje veličine čeljusti, ušiju i/ili očiju, te nerazvijenost mekih tkiva na zahvaćenoj strani lica. Kraniosinostoza je stanje u kojem se jedan ili više šavova na lubanji zatvaraju prerano, što može rezultirati nepravilnostima u obliku lubanje i lica. Ovo stanje može utjecati na rast mozga i moguće je da će biti potrebna kirurška korekcija kako bi se omogućio normalan rast i razvoj.

Najčešće infekcije koje pogađaju područje usta i usne šupljine s priležecim organima su odontogene upale i uzrokovane su bakterijama oko zubiju (>90%). Odontogene upale obuhvaćaju zub i parodontni ligament (fibrozno tkivo koje spaja alveolarnu kost i cement korijena zuba). Obično se te upale relativno dobro i lako rješavaju ako se ne razviju u apscese. U rijetkim slučajevima upala se može proširiti na kost i uzrokovati osteomijelitis. Osteomijelitis je infekcija kosti koja može biti akutna, subakutna ili kronična, a obično nastaje kao posljedica prodora bakterija, gljivica ili drugih patogena u kost. Ako upala potraje dulje od četiri tjedna, naziva se kronični osteomijelitis, koji se osim bolova i oticanja, može prezentirati i stvaranjem fistula, a može biti i sekundaran kao nastavak akutnog ili rjeđe primarni koji se često slučajno radiološki otkrije. Zbog dobre prokrvljenosti gornje čeljusti, cijeljenje je bolje nego u donjoj pa je i to razlog zašto se osteomijelitis pojavljuje češće na donjoj čeljusti. Obično nastaje prodorom bakterija iz pulpe ili parodonta inficiranog zuba, a rjeđi uzrok može biti pukotina nastala frakturom ili širenje upale hematogenim putem. Simptomi osteomijelitisa mogu uključivati bol, oticanje, crvenilo i ograničenje pokreta u zahvaćenom području, kao i groznicu i opću slabost kod težih slučajeva. Magnetna rezonanca (MR) je u početnom stadiju zlatni standard dijagnostike osteomijelitisa, a višeslojna kompjutorizirana tomografija (engl. multislice computed tomography-MSCT) pomaže u planiranju kirurškog zahvata. Liječenje akutnog osteomijelitisa često zahtijeva agresivan pristup, uključujući primjenu intravenoznih antibiotika za kontrolu infekcije, debridman (uklanjanje odumrlog tkiva) ili operativni zahvat za drenažu gnojne kolekcije i uklanjanje nekrotičnog tkiva te ponekad kiruršku rekonstrukciju zahvaćenog područja. U slučaju kroničnog osteomijelitisa može biti potrebna dugotrajna terapija antibioticima, ponovljene operacije i ponekad čak i amputacija zahvaćenog ekstremiteta ili kosti viscerokranija.(16,17)

Osteoradionekroza (ORN) čeljusti je rijetka, ali vrlo opasna kasna komplikacija radioterapije malignih tumora glave i vrata koja se očituje nekrozom kosti sa stvaranjem defekta okolnih struktura kao što su sluznica, koža i potkožje ozračenog područja koje ne cijeli najmanje tri mjeseca. Posljedično može doći i do pojave fraktura ili razvoja osteomijelitisa kao komplikacije ORN. Rizik za razvoj ORN-e ne ovisi o vremenu koje je prošlo od radioterapije što znači da je

rizik doživotan, ali ovisan je o dozi primijenjenog zračenja. U bolesnika koji su bili izloženi dozi zračenja većoj od 60 Gy, incidencija za razvoj mandibularne ORN-e je otprilike 9%. Simptomi ORN-e mogu uključivati bol, oticanje, trizmus, sekvestraciju (odvajanje odumrlog dijela kosti od zdravog), poteškoće s hranjenjem ili otvorene rane koje ne zacjeljuju. Najpouzdanija metoda dijagnostike je MSCT. U terapijskom smislu, ORN je dobro podijeliti u tri stadija jer stadiji određuju koja vrsta terapijskog postupka će se koristiti. U prvom stadiju, koristi se konzervativna terapija oralnom higijenom, antiseptičke otopine i ponekad antibiotska terapija ako je u pitanju superinfekcija. Uz navedeno se koristi i hiperbarična oksigenacija (engl. hyperbaric oxygen therapy-HBOT), pri čemu bolesnik udiše čisti kisik u okolini koja je pod povećanim atmosferskim tlakom. Ova terapija se obično provodi u specijalno dizajniranim komorama koje mogu stvoriti povećani tlak, a princip se zasniva na pozitivnoj ulozi kisika u ubrzavanju cijeljenja. U drugom stadiju se mogu koristiti sve navedene terapije za prvi stadij uz sekvestrektomiju i debridman do u zdravo s primarnim zatvaranjem rane sluznice. U trećem stadiju, HBOT nema učinka, a kirurški zahvat je opsežniji i radikalnija resekcija se radi uz rekonstrukciju slobodnim koštanim mikrovaskularnim reznjem. Još jedan noviji entitet, kao noviji tip osteoradionekroze je medikamentna osteoradionekroza čeljusti (engl. medication-related osteonecrosis of the jaw-MRONJ) koja se očituje kao nekroza kosti čeljusti u bolesnika koji nisu bili izloženi radioterapiji, ali su uzimali terapiju antiresorptivnih i antiangiogenih lijekova koji se koriste za osteoporozu i maligne bolesti. MRONJ se dijeli u četiri stadija, ali se terapija ne razlikuje od one u ORN-e.(16,18)

## 2.2. PREKANCEROZNE PROMJENE

U usnoj šupljini se prilikom fizikalnog pregleda bolesnika mogu naći promjene kod kojih je statistički uočeno da postoji veća učestalost razvoja oralnog karcinoma. Te promjene se mogu i histološki dokazati, a redovito praćenje tih promjena je od iznimne važnosti zbog prevencije nastanka i progresije karcinoma ako se razvije. Rizik za malignu transformaciju lezije raste s brojem lezija u bolesnika. Bolesnik s dvije premaligne lezije ima tri do četiri puta veću šansu za razvoj karcinoma, nego bolesnici s jednom lezijom. Također je uočeno da bolesnici s komorbiditetima kao što su hipertenzija i dijabetes imaju veću povezanost s prekanceroznim stanjima (dijabetes ima najveću povezanost od čak 52%). Također muškarci su nešto podložniji razvitku premalignih stanja nego žene.(19) Najznačajnije premaligne lezije su oralna submukozna fibroza, sideropenična disfagija kao dio Plummer-Vinsonova sindroma, lichen planus, leukoplakije i eritroplakije.

Oralna submukozna fibroza je kronična bolest koju karakterizira upala, stvaranje fibroznog tkiva i očvršćivanje veziva sluznice koje je često prekriveno atrofičnim i displastičnim epitelom, a što može dovesti do ograničenja pokretljivosti usana i jezika. Ovo stanje može biti povezano s pušenjem, žvakanjem duhana i nedostatkom vitamina B kompleksa. Prevalencija u svijetu je 4,47% i obično se pojavljuje u muškaraca između 25. i 35. godine života. Maligna transformacija pojavljuje se u otprilike 7,6% slučajeva.(19) Biopsija je ključno dijagnostičko sredstvo. Preporučuje se u slučajevima koji pokazuju opipljive fibrozne trake, čvrstu i kožastu teksturu te bljedoću sluznice, uz prisustvo histopatoloških karakteristika kao što su atrofični epitel. Liječenje ovisi o stupnju bolesti i kliničkoj slici. U ranim fazama liječenje uključuje prestanak štetnih navika i uzimanje nutritivnih dodataka kao što su vitamini B kompleksa i karotenoidi. Ako se procjeni da je lezija nižeg stupnja uznapredovalosti, provodi se konzervativno liječenje, koje uključuje intralezijske injekcije deksametazona u kombinaciji s hijaluronskom kiselinom i mjere fizikalne terapije. Kod uznapredovale bolesti indicirano je kirurško liječenje, osobito ukoliko bolesnici razvijaju trizmus.(20)

Plummer - Vinsonov sindrom (PVS) rijetko je stanje koje odlikuje klasični trijas simptoma: disfagija (otežano gutanje), sideropenična anemija i kronični ezofagitis s pojavom „ezofagelnih mreža“ (tanki sloj membranoznog tkiva u jednjaku koji može parcijalno ili potpuno blokirati prolaz kroz jednjak). Histološki, paučinaste tvorbe kod bolesnika s Plummer - Vinsonovim sindromom

pokazuju fibrozu, atrofiju ili hiperplaziju epitela, hiperkeratozu, bazalnu hiperplaziju stanica te neka obilježja kronične upale. Uzrok Plummer - Vinsonovog sindroma nije potpuno jasan, ali se vjeruje da je povezan s nedostatkom željeza, koji može dovesti do atrofije sluznice. Ovaj sindrom je češći kod žena srednje dobi i povezan je s povećanim rizikom od razvoja raka pločastih stanica ždrijela i proksimalnog jednjaka. Studija provedena 1960-ih godina u Južnom Walesu otkrila je da je prevalencija postkrikoidnih paučinastih tvorbi kod žena iznosila između 0,3% i 1,1%, dok je među ženama s disfagijom ta prevalencija bila između 8,4% i 22,4%. Procjenjuje se da otprilike 10% bolesnika s PVS-om razviju karcinom hipofarinksa i/ili ezofagusa. Dijagnoza PVS-a postavlja se na temelju kliničke slike, laboratorijskih pretraga koje pokazuju sideropeničnu anemiju, te endoskopskog ili radiološkog pregleda koji mogu dokazati prisutnost ezofagealnih paučinastih tvorbi. Hematološke pretrage često pokazuju nizak nivo hemoglobina, hematokrita, serumskog željeza i feritina. Liječenje uključuje nadoknadu željeza, dijetalne promjene, dilataciju jednjaka i redovite kontrole i praćenje.(21,22)

Lihen planus je kronična upalna bolest koja se očituje nježnim bjelkastim mrežastim prugama koje mogu prijeći u keratotične plakove, a može zahvatiti kožu, sluznicu usta, genitalne sluznice, nokte i vlasište. Uzrok nije potpuno jasan, ali smatra se da je povezan s autoimunim odgovorom, gdje imunološki sustav napada vlastite stanice kože i sluznice. Studije pokazuju mogućnost maligne transformacije kod oralnog lihena planusa između 0,44 i 2,28%. Dijagnoza oralnog lihena temelji se na kliničkom pregledu i povijesti bolesti. U nekim slučajevima, može biti potrebna biopsija kože ili sluznice kako bi se potvrdila dijagnoza. Zanimljiva je činjenica da je pojavnost karcinoma usne šupljine veća kod ljudi koji su nepušači i ne piju alkohol (između 3%-24%) nego kod onih koji imaju oralni lihen planus pa se dovodi u pitanje uopće koliko ova bolest ima ulogu u pojavi planocelularnog karcinoma. Naknadna biopsija tih lezija može otkriti planocelularni karcinom, što rezultira nenamjernim povećanjem stope maligne transformacije oralnog lihena planusa u istraživanjima. Ne postoji trajni lijek za oralni lihen planus, ali prvom linijom kortikosteroida se pokušava smanjiti upala i primiriti simptome. Također mogu se primijeniti ciklosporini, retinoidi i sl.(23,24)

Leukoplakija je po Svjetskoj zdravstvenoj organizaciji (engl. World Health Organization-WHO) "pretežno bijela ploča s upitnim rizikom, nakon isključenja (ostalih) poznatih bolesti ili poremećaja koji ne povećavaju rizik od raka." Njena pojavnost direktno je povezana s pušenjem i konzumacijom alkohola. Pojavljuje se najviše u sredovječnih muškaraca, a prevalencija se povećava s godinama. Procjenjuje se da je globalna prevalencija oko 2,6%, sa stopom maligne transformacije koja se kreće od 0,1% do 17,5%. Histološki se može opisati kao hiperkeratoza, a

može se naći i određen stupanj displazije. Sumnja na leukoplakiju postavlja se na temelju kliničkog pregleda i povijesti bolesti, ali konačna dijagnoza se postavlja biospijom. Liječenje uključuje izbjegavanje svih faktora rizika. Srednje velike i uznapredovale leukoplakije, liječe se kirurškom ekscizijom lezije. Svakako su važni redoviti preglede zbog kliničkog praćenja jer se procjenjuje da 1% do 9% bolesnika razvije invazivni karcinom na mjestu lezije, a značajan je i rizik recidiva.(25,26)

Eritroplakija je rijetko, ali ozbiljno prekancerozno stanje koje odlikuje pojava crvenih ili crvenobijelih mrlja na sluznici usne šupljine ili orofarinksa.(27) Prevalencija eritroplakije je između 0,02% i 0,83%, te se pojavljuje više u muškaraca starijih od 40 godina.(28) Rizik za razvoj eritroplakije veći je u ljudi koji koriste proizvode duhana i piju prekomjerno alkohol, a povezuje se i s infekcijom humanim papiloma virusom (HPV). Ova stanja imaju veći rizik za razvoj raka u usporedbi s leukoplakijom, a postotak pretvorbe se kreće između 14% i 50% unutar 5 godina od pojave lezije. (29,30) Pojavljuje se kao jasno ograničena, crvena ili baršunasta mrlja na sluznici gdje se histološki može vidjeti površinska erozija s displazijom, karcinomom in situ ili već razvijenim invazivnim karcinomom na rubnim dijelovima. Mrlja može biti ravna ili blago uzdignuta i često je bezbolna, što može otežati rano prepoznavanje. Zbog svoje crvene boje, eritroplakija je lako vidljiva, ali je bolesnici često ignoriraju zbog nedostatka simptoma. Zlatni standard za ovu leziju je biopsija. U slučajevima gdje se ne vidi displazija potrebno je redovito praćenje zbog velikog rizika maligne transformacije ove promijene. Ako je riječ o manjem stupnju displazije, može se ukloniti laserom ili krioterapijom, a kod opsežnije displazije koja pokazuje malignitet se savjetuje kirurški izrezati leziju u potpunosti.(31,32)

Pristup lezijama kao što su leukoplakija i eritroplakija zahtjeva prvo procjenu stanja bolesnika i određivanje stupnja rizika za razvoj maligne alteracije (muškarci imaju smanjen rizik dok žene imaju povišen rizik, iznad 50 godina je umjeren rizik, pušači imaju umjeren rizik dok nepušači visok, jezik i dno usne šupljine imaju povišen rizik). Ako je leukoplakija u pitanju, ona se treba pratiti redovnim pregledima jer nosi nizak rizik od maligne alteracije, osim ako se primjeti veći broj lezija ili rekurencija što onda sugerira biopsiju. Kod eritroplakije je drugačija situacija jer ona nosi veliki rizik od maligne alteracije pa se takva lezija odmah šalje na biopsiju i utvrđuje stupanj (nizak, umjeren, visok) displazije koji korelira s rizikom za razvoj maligne bolesti.(33)



### 2.3. PLANOCELULARNI KARCINOM (PCC)

Najčešći zloćudni tumor usne šupljine i orofarinksa je planocelularni karcinom koji se pojavljuje u >90% bolesnika s malignom bolesti usne šupljine, a s obzirom na raznolikost tkiva u kojima se razvija, predstavlja bolest s najvećim potencijalom za metastatsko širenje. Karcinom usne šupljine čini 2-3% svih zloćudnih tumora u Europi. Najveća učestalost je u Indiji i Pakistanu, čemu pridonose razmjeri korištenja duhanskih proizvoda, posebice duhana za žvakanje i plodova betel palme. Najčešće pogađa muškarce starije od 50 godina. U Hrvatskoj je omjer oboljelih muškaraca i žena 4:1, a mortalitet otprilike 15/100 000. Najveći čimbenici rizika svakako su pušenje i konzumacija alkohol. Singerističkim djelovanjem ova dva čimbenika, rizik za razvoj karcinoma se multiplicira geometrijskom progresijom. Osim navedena dva čimbenika, na razvoj karcinoma mogu utjecati i mehanička iritacija sluznice usta (npr. proteza), razvoj karijesa odnosno neodržavanje higijene usne šupljine. Također kod bolesnika s karcinomom usne šupljine, a osobito mlađih osoba, otkriva se u sve većem broju prisutnost HPV infekcije (poglavito serotipova 16 i 18). Karcinom usnica se najviše povezuje s ultraljubičastim zračenjem. Histološki se može gradirati nalaz od hiperplazije sluznice koja prelazi u displaziju pa onda u karcinom in situ i na kraju u invazivni karcinom. Osim konvencionalnog histološkog tipa, postoji još osam tipova karcinoma koji se razlikuju po nekim histološkim značajkama, ali imaju i prognostičko ili terapijsko značenje. To su bazaloidni planocelularni karcinom, planocelularni karcinom vretenastih stanica, adenoplanocelularni karcinom, kunikularni karcinom, verukozni planocelularni karcinom, limfoepitelni karcinom, papilarni planocelularni karcinom i akantolitički planocelularni karcinom. Najčešće prekanceroze koje mogu prijeći u planocelularni karcinom su leukoplakija i eritoplakija, o kojima je bilo više riječi u prethodnom tekstu. Osim njih treba voditi računa i o nekim upalama sluznice kao kronična kandidijaza koja također povećava šansu za razvitak karcinoma. Najčešća sijela na kojima se pojavljuje rak pločastih stanica su dno usne šupljine (34,4%) i jezik (34,3%). Alveolarni greben, retromolarni trokut i tvrdo nepce su područja usne šupljine s puno manjom učestalošću (<15%). Iako je na vrlo pogodnoj poziciji za rano otkrivanje, bolest se nažalost često dijagnosticira u već uznapređovalom stadiju. U početnom stadiju planocelularni karcinom usne šupljine očituje se kao plitka ulcerozna lezija na sluznici koja ne zacjeljuje i koja je često asimptomatska. Bolest u ranoj fazi izaziva neke prolazne simptome, kao bolnost ili peckanje. U višim stadijima simptomi i znakovi bolesti su izraženiji i obuhvaćaju otežano gutanje, gubitak na tjelesnoj težini i trizmus. Ako tumor zahvaća jezik kod bolesnika se može javiti ispad motorike ili čak fiksacija jezika. Bolesnici s karcinomom dna usne šupljine mogu imati problema s gutanjem

hrane ili bolnosti kod hranjenja (odinofagija). Kod nekih bolesnika može se javiti prenesena bol koja se širi prema uhu zahvaćene strane putem refleksnog luka glosofaringealnog živca. U uznapređovalom stadiju, lezija najčešće prelazi u erodirajući ulkus uzdignutih rubova. Također može imati egzofitičan ili endofitičan rast, a može zahvatiti i susjedna tkiva. U otprilike četvrtine bolesnika prvi znak bolesti je pojava čvora na vratu. Osim toga tumori usne šupljine mogu se manifestirati s neurološkim simptomima ukoliko se perineuralno prošire donjim alveolarnim živcem, a što je češće (6,3%) nego što se prije mislilo.<sup>(34)</sup> Ako se govori o karcinomu orofarinksa, simptomi mogu biti slični. Karcinomi ovog sijela najčešće se očituju trajnom grloboljom ili peckanjem ždrijela koja ne prolazi kroz određeni vremenski period, promuklošću, otežanim gutanjem i/ili otvaranjem usta. Za dijagnostiku su iznimno važni dobra anamneza i fizikalni pregled te, ukoliko se uoči sumnjiva lezija, biopsija i patohistološka analiza. Biopsiju je u velikom broju slučajeva moguće jednostavno izvesti u epimukoznoj anesteziji. Ako se potvrdi dijagnoza karcinoma, potrebno je učiniti radiološku dijagnostiku kako bi se odredila anatomska proširenost tumora i stadij bolesti. Najčešće se koristi MSCT, a u nekim slučajevima kada je potrebna preciznija rasčlamba mekotkivnih struktura, MR pruža detaljniji uvid. Kako bi se lakše osmislio plan liječenja, ali i odredio stadij bolesti i njena prognoza, osmišljen je sustav klasificiranja tumora koji se također koristi i kod planocelularnog karcinoma usne šupljine i orofarinksa. Riječ je o TNM klasifikaciji gdje „T“ označava anatomska proširenost tumora, „N“ regionalne metastaze i „M“ udaljene metastaze. Svaki tumor potrebno je ispravno klasificirati prije odluke o optimalnom modalitetu liječenja kako bi se mogli ispravno vrednovati rezultati provedenog liječenja. Unutar TNM klasifikacije karcinoma usne šupljine, uz slovo T stoje brojevi od 0-4, koji opisuju veličinu samog tumora i dubinu invazije. Nula označava situaciju kada nema dokaza primarnog tumora (nepoznati primarni tumor). Postoji oznaka Tx koja označava da se primarni tumor ne može procijeniti i Tis koja označava karcinom *in situ*. Uz slovo N stoje brojevi od 0-3, koji označavaju zahvaćenost limfnih čvorova metastazama, ali i stranu vrata na kojoj se nalaze, ipsilateralno ili kontralateralno. Nx označava da se regionalni limfni čvorovi ne mogu procijeniti. Slovo M ima brojeve 0 i 1 što označava prisutnost ili odsutnost udaljenih metastaza. Oznaka Mx označava da se udaljenje metastaze ne mogu procijeniti. Ovisno o broju uz slova TNM klasifikacije, određuje se stadij bolesti. Stadij nula označava karcinom *in situ* odnosno TisN0M0, a stadiji idu do broja 4 koji onda uz sebe ima oznake slova od A do C, ovisno o stupnju progresije bolesti. Bolesnici s planocelularnim karcinomom usne šupljine se primarno liječe kirurški, a kod karcinoma orofarinksa jednakovrijednu ulogu ima kirurško liječenje i primarna radio/kemoterapija u znatnom broju stadija bolesti. Radioterapija, sa ili bez kemoterapije može se primijeniti i u adjuvantnom protokolu nakon provedenog kirurškog liječenja. Kod metastatske bolesti ili kod recidiva u

bolesnika se primjenjuje sustavna kemoterapija i imunoterapija nivolumabom ili cetuksimabom. Modalitet liječenja određuje se zavisno o lokalizaciji tumora, njegovoj veličini i proširenosti, prisutnosti regionalnih ili udaljenih metastaza, ali i o općem stanju bolesnika (dob, komorbiditeti, navike, prethodne operacije, itd.). Stadiji I. i II. se najčešće liječe kirurški, dok stadiji III. i IV. zahtijevaju kombinaciju kirurgije i radioterapije ili kemoradioterapije. Kirurško liječenje uključuje potpunu eksciziju tumorskog tkiva s primjerenom širinom zdrave kirurške margine i uz maksimalno očuvanje okolnog tkiva i važnih struktura u neposrednoj blizini.

Kirurško liječenje karcinoma usne šupljine i orofarinksa može se provesti kroz dva pristupa: transoralnu resekciju i složenu transoralnu i transcervikalnu resekciju s disekcijom vrata. Transoralna resekcija izvodi se u slučajevima kada veličina tumora i fiziološke zadatosti bolesnika, kao što su opseg pokreta čeljusti, adekvatno otvaranja usta i pokretljivost jezika, to omogućuju. Termin „kompartiment resekcija“ podrazumijeva monoblok resekciju tumora i disektata vrata, omogućujući odstranjivanje primarnog sjela bolesti zajedno s putovima limfogenog širenja i pridruženim limfnim čvorovima vrata. Kompozitna resekcija tumora, zajedno s kosti čeljusti i disektatom vrata kolokvijalno se naziva „commando operacija“ i primjenjuje se u bolesnika s uznapredovalim tumorima IV. stadija bolesti koji pokazuju jasne kliničke ili radiološke znakove infiltracije kosti. Infiltracija donje čeljusti tumorom podrazumijeva zahvaćanje unutarnjeg kortikalisa ili postojanje bikortikalnog proboja kosti, a tumor tada može zahvaćati i okolna tkiva kao što je koža i potkožno tkivo. Opseg resekcije mandibule može obuhvaćati marginalnu mandibulektomiju (uklanjanje rubnog dijela mandibule, npr. alveolarnog grebena ili donjeg ruba uz održan latero-lateralni kontinuitet) i segmentalnu mandibulektomiju (resekcija segmenta mandibule pune debljine kosti s prekidom njezina kontinuiteta). U potonjem slučaju potrebno je učiniti neposrednu rekonstrukciju ovakvog defekta u istom aktu sa resekcijom tumora. Cilj rekonstrukcije je obnoviti sve funkcije usne šupljine (gutanje, žvakanje, govor i njegova artikulacija, normalno disanje, itd.), povratiti estetski izgled licu i omogućiti brzo zacjeljivanje rane.

Prognoza bolesti ovisi o više faktora, a to su izvedbeni status bolesnika, stupanj uznapredovalosti tumorske bolesti i načinu liječenja. Na somatski status bolesnika utječu brojne komponente kao što su dob, spol, socio-ekonomski status, komorbiditeti, navike, stupanj malnutricije itd. Dob nije isključujući čimbenik za kirurško liječenje ili odabir njegove opsežnosti. Prognostički čimbenici vezani uz tumor su lokalizacija tumora, veličina tumora, dubina invazije, zahvaćanje okolnih struktura, kao i prisutnost lokoregionalnih ili udaljenih metastaza. Oko 40% tumora usne šupljine bude otkriveno u stadijima III i IV što liječenje čini izazovnijim i ima negativan učinak na postotak preživljenja. Optimalan način liječenja obuhvaća stručnost i iskustvo kirurga, odstranjivanje tumora

s adekvatnom resekcijском marginom i tehnički pravilno izvedenu disekciju vrata. Liječenje mora biti združeno s propisanim protokolom adjuvantne radioterapije ili kemoradioterapije ukoliko je ono potrebno. Petogodišnje preživljenje bolesnika s karcinomom usne šupljine kreće se oko 65%, ali jako ovisi o stadiju kada je otkriven. Bolesnici u stadiju I imaju šanse za petogodišnje preživljenje od 80-90%, a sa svakim kasnijim stadijem preživljenje pada za oko 20%. (11,35–38)

## 2.4. KLASIFIKACIJA OROMANDIBULARNIH DEFEKATA

Oromandibularni defekti uključuju deformitete lica i usne šupljine s nedostatkom više različitih tkiva, sluznice usta, kosti i mekih tkiva. Mogu uzrokovati poremećaj ili čak nedostatak brojnih funkcija usne šupljine i orofarinksa (poremećaj artikulacije govora, žvakanja, gutanja, disanja, itd.). Također pozornost treba pridati i estetskim deformitetima, koje po načelima rekonstrukcije treba ispraviti i vratiti što je više moguće prvotnom izgledu. Oromandibularni defekti mogu biti posljedica traume, onkološke resekcije, upala (osteomijelitis) i kongenitalnih malformacija. Podijeliti ih možemo prema vrsti tkiva koje zahvaćaju na mekotkivne defekte (nedostatak sluznice, vezivnog tkiva i mišića jezika i dna usne šupljine) i kompozitne defekte (nedostatak više slojeva tkiva koji uključuje kost, živce i krvne žile). Upravo zato je važno podijeliti i sistematizirati defekte kako bi se olakšalo razumijevanje i planiranje rekonstruktivnih zahvata. U literaturi su opisani mnogostruki sustavi klasifikacije oromandibularnih defekata. Treba, međutim, napomenuti kako se oni međusobno razlikuju i kako ne postoji jedinstveni sustav klasifikacije niti općeprihvaćeni algoritam za rekonstrukciju.

U razumijevanju smjernica za rekonstrukciju oromandibularnih defekata važno je osvrnuti se na različite sustave klasifikacije ovih defekata. HCL klasifikacija koju su predložili Jewer i suradnici te Urkenova deskriptivna klasifikacija često su citirani sustavi. Iako Urken u svojoj klasifikaciji opisuje osim koštanih, i mekotkivne i neurološke defekte (slike ispod teksta), ta klasifikacija kao i HCL klasifikacija, ne pruža jednostavnu kvantifikaciju defekta niti procjenu njegova utjecaja na dinamiku donje čeljusti. Brown i suradnici predstavili su 2016. klasifikaciju koja se zasniva na četiri dinamička kuta čeljusti. Dva su horizontalna kuta u području kanina te dva vertikalna u angularnom odsječku mandibule. Ovom klasifikacijom kvantificirane su prosječne dužine odsječaka mandibule omeđenih ovim kutevima i određena mjesta prijeloma konture donje čeljusti, što je od posebnog značenja kod planiranja osteotomija radi umetanja vaskulariziranih koštanih presađaka. Autori su defekte mandibule podijelili u četiri tipa. Tip I predstavljaju lateralni defekti koji ne obuhvaćaju istostrani kanin, tip II defekti su opsega hemimandibulektomije sa zahvaćanjem istostranog kanina, tip III su anteriorni defekti mandibule koji obuhvaćaju oba kanina, a tip IV predstavljaju ekstenzivni anterolateralni defekti koji obuhvaćaju oba kanina i kuteve mandibule. Tipovima I, II i IV može se pridodati sufiks „c“ (Ic, IIc, IVc) koji označava zahvaćenost istostranog kondila temporomandibularnog zgloba. Nedostatak ove klasifikacije je izostanak kvantifikacije i tipizacije mekotkivne sastavnice defekta. Ovaj su nedostatak prepoznali Cordeiro i suradnici predloživši vlastitu klasifikaciju kojom se istovremeno kvantificira gubitak kosti

i gubitak mekih tkiva. Rimskim brojevima označeni su defekti kosti donje čeljusti. Tip I je anteriorni defekt, odnosno bilo koji defekt koji uključuje simfizu mandibule. Tip II predstavlja defekt opsega hemimandibulektomije koji uključuje tijelo, kut i uzlazni krak mandibule s kondilom ili bez njega. Tip III su lateralni defekti mandibule koji sadrže jednu ili dvije prethodno navedene sastavnice, ali nikad sve tri istovremeno. Autori naglašavaju važnost mekotkivne sastavnice oromandibularnih defekata, označavajući ih slovima koje pridodaju uz rimske brojeve. „A“ označava koštane defekte bez mekotkivne sastavnice, „B“ defekte koji uključuju intraoralne strukture, „C“ defekte koji obuhvaćaju kožu i „D“ defekte koji istovremeno uključuju intraoralne strukture, sluznicu i kožu. Opseg intraoralnog defekta važna je odrednica u pomnijem opisivanju defekata opsega hemimandibulektomije sa zahvaćanjem intraoralnih struktura (tip IIB). Za ove se defekte predlaže daljnja podjela na temelju pet intraoralnih zona (bukalna sluznica, dno usne šupljine, nepce, jezik i ždrijelo). Resekcija do dvije zone označava se oznakom „B1“, a tri ili više zona oznakom „B2“. U rekonstrukciji tipa I, zbog važnosti prednjeg dijela mandibule u održavanju projekcije i potpore donjeg lica, kao i mogućnosti konstrukcije zubnog implantata, prednost se najviše pridaje koštanoj rekonstrukciji. Autori sugeriraju koštani režanj fibularne arterije, odnosno ako defekt zahvaća i meka tkiva, oseokutani režanj fibularne arterije. U tipu ID može se alternativno koristiti i fasciokutani radijalni režanj podlaktice ili neki od kimeričnih režnjeva. Kod defekata tipa II, zbog opsežnog se zahvaćanja kosti, također preporučuje prvenstveno osealni, odnosno oseokutani režanj fibularne arterije, ovisno o stupnju zahvaćanja mekog tkiva. Ipak, kod defekata tipa IIB2 i tipa IID autori predlažu mekotkivnu rekonstrukciju VRAM režnjem (engl. vertical rectus abdominis myocutaneous flap, hrv. vertikalni muskulokutani režanj ravnog mišića trbuha) zbog njegova velikog volumena, unatoč nedostatku koštane komponente. Defekti tipa III mogu se jednako rekonstruirati koštanim odnosno oseokutanim režnjem fibularne arterije, izuzev nekoliko slučajeva. Ako u defektu tipa IIIB tumor zahvaća uz tijelo i kut mandibule, također i ramus mandibule, autori predlažu uporabu oseokutanog radijalnog režnja podlaktice jer uključuje tanki sloj kože za rekonstrukciju lateralne plohe ždrijela, bez opstrukcije orofaringealne šupljine što se inače ponekad opaža kod korištenja režnja fibularne arterije. Također, u tipu IIIC bolje je koristiti režanj supskapularne arterije jer omogućuje dobro usklađeno obnavljanje površine kože dok još uvijek osigurava ograničenu količinu kosti potrebne za rekonstrukciju uzlaznog kraka mandibule. Ipak, ako tumor zahvaća tijelo mandibule, meko tkivo i kožu lica, preporučuje se oseokutani režanj fibularne arterije. Ova klasifikacija pruža vrlo detaljan prikaz struktura defekata koje nedostaju uz jasnu kategorizaciju, ali pruža i mogućnost lakšeg planiranja rekonstrukcije kirurzima uz prijedloge najprikladnijih režnjeva za rekonstrukciju. Međutim uz to dolaze i neke mane, kao što je sama činjenica da postoji 13 kategorija defekata kada se uz svaki broj doda slovo, a u B

kategoriji dodatne brojke, što tumačenje liječenja bolesnicima čini vrlo izazovnim. Može se dogoditi i zabuna zbog preklapajućih struktura u kategorijama defekata pa treba biti vrlo oprezan prilikom tumačenja nalaza i klasifikacije prilikom planiranja operacija.(8,39,40)

Klasifikacija mekotkivnih defekata usne šupljine	
Defekt	Skraćenica
<b>Sluznica</b>	
Labijalna	L
Bukalna	B
Meko nepce	SP
a) Hemi -	SP <sup>H</sup>
b) Totalni	SP <sup>T</sup>
<b>Dno usne šupljine</b>	
a) prednji dio	FOM
b) stražnji dio	FOM <sup>A</sup>
Ždrijelo	FOM <sup>L</sup>
a) Lateralno	PH
b) Stražnje	PH <sup>L</sup>
	PH <sup>P</sup>
<b>Jezik</b>	
Mobilan	T <sup>M</sup>
a) Jedna četvrtina	T <sup>M</sup> <sub>¼</sub>
b) Jedna polovina	T <sup>M</sup> <sub>½</sub>
c) Tri četvrtine	T <sup>M</sup> <sub>¾</sub>
d) Nefunkcionalan	T <sup>M</sup> <sub>NF</sub>
<b>Baza Jezika</b>	
a) Jedna četvrtina	T <sup>B</sup> <sub>¼</sub>
b) Jedna polovina	T <sup>B</sup> <sub>½</sub>
c) Tri četvrtine	T <sup>B</sup> <sub>¾</sub>
d) Nefunkcionalan	T <sup>B</sup> <sub>NF</sub>
e) Totalna glosektomija	TG
<b>Mekotkivni defekti</b>	
Obraz	C
Vrat	C <sup>CH</sup>
Brada	C <sup>N</sup>
Usne	C <sup>M</sup>
a) Gornja	C <sup>L</sup>
	C <sup>UL</sup> ; ¼, ½, ¾, and total
b) Donja	C <sup>L</sup>
	C <sup>LL</sup> ; ¼, ½, ¾, and total

**Slika 1.** Urkenova klasifikacija mekotkivnih defekata, preuzeto i modificirano:

Urken ML, Weinberg H, Vickery C, Buchbinder D, Lawson W, Biller HF. Oromandibular reconstruction using microvascular composite free flaps. Report of 71 cases and a new classification scheme for bony, soft-tissue, and neurologic

Klasifikacija neuroloških defekata	
Defekt	Skraćenica
Neurološki	N <sup>H</sup>
Hipoglosalni	N <sup>L</sup>
Lingvalni	N <sup>F</sup>
Facijalni	N <sup>A</sup>
Interiorni - alveolarni	N <sup>A</sup>
Bilateralni defekti	N <sub>B</sub>

**Slika 2.** Urkenova klasifikacija neuroloških defekata, preuzeto i modificirano:

Urken ML, Weinberg H, Vickery C, Buchbinder D, Lawson W, Biller HF. Oromandibular reconstruction using microvascular composite free flaps. Report of 71 cases and a new classification scheme for bony, soft-tissue, and neurologic defects. Arch Otolaryngol Head Neck Surg. 1991 Jul;117(7):733-44.

### 3) NAČELA REKONSTRUKCIJE

Rekonstrukcija oromandibularnih defekata zahtijeva precizno planiranje i izvedbu kako bi se postigli optimalni funkcionalni i estetski rezultati. Cilj rekonstrukcije ovih defekata je obnoviti funkciju gutanja, govora, žvakanja i oralnog dijela probave hrane te obnoviti estetski status bolesnika, uz zaštitu vitalnih strukutra u blizini i u samom operacijskom polju. Kod rekonstrukcije valja razmišljati i o dentalnoj rehabilitaciji bolenika, ugradnjom proteza ili implantata, ali i osigurati brže cijeljenje rane kako bi se pravovremeno mogla započeti adjuvantna radioterapija. Prvi korak u rekonstrukciji je temeljita procjena defekta. Ona ovisi o prvenstveno o uzroku defekta, te uključuje razumijevanje veličine, oblika, lokacije i složenosti defekta te njegov utjecaj na okolne strukture. Također nekada je nemoguće zbog složenosti anatomskih struktura lica de novo ih rekonstruirati, a katkad je moguće samo rekonstruirati oblik, ali ne i povratiti funkciju. Procjena također uzima u obzir funkcionalne potrebe bolesnika, estetske ciljeve i opće zdravstveno stanje. Postoperativni tijek oporavka i zacjeljivanje ovise o kirurškoj tehnici koja se koristi, kirurškom materijalu (npr. vrsta konca) i lokalizaciji rane. Potrebno je minimalizirati komplikacije kao npr. infekcije (upotreba sterilnih tehnika i pažljiva perioperativna njega), odbacivanje presadka (heparinizacija i pravilno praćenje presadka) i pojavu fistule. Koža lica jako je dobro prokrvljena, što doprinosi manjem postotku komplikacija i lakšem i bržem cijeljenju rana. Sve incizije trebalo bi izvoditi duž granica estetskih jedinica i podjedinica lica (npr. rub vlasišta, nazolabijalna brazda, preaurikularno područje) kako bi se ožiljak uklopio u prirodne linije lica i kako bi bi što manje primjetan. Trebalo bi nastojati postaviti rezove duž linija minimalne napetosti (engl. relaxed skin tension lines – RSTL) kako bi spriječilo razvlačenje ožiljka nakon cijeljenja, čime se postiže najpovoljniji estetski rezultat. Optimalni cilj svakog zahvata je primarno cijeljenje rane kojim rane zacjeljuju kada su rubovi precizno poravnani i spojeni odmah nakon ozljede. Ovaj način zacjeljivanja je poželjan jer osigurava brže zatvaranje rane, minimalan ožiljak i smanjuje rizik od infekcije. Najjednostavniji način rekonstrukcije defekta je sekundarno cijeljenje rane. U tom procesu zacjeljivanje se događa "od dna prema gore", kroz formiranje novog tkiva i pojavu granulacija te epitelizacijom s rubova rane. Javlja se kada rubovi rane nisu spojeni ili poravnati. Ova opcija nikada nije prvi izbor prilikom rekonstrukcije jer produljuje zacjeljivanje, ostavlja veće i nepravilnije ožiljke i povećava rizik od komplikacija kao što je infekcija i stvaranje kronične rane. U konkavnim područjima lica poput medijalnog očnog kuta ili konhe uške sekundarno cijeljenje može se uspješno primijeniti, međutim to zahtijeva veliku suradnju bolesnika zbog redovitih previjanja takvih rana. Kada bi se morala napraviti piramida od jednostavnijih prema složenijima rekonstruktivnim opcijama, sekundarno cijeljenje bilo bi na dnu baze te piramide. Nešto složenija tehnika je primarno zatvaranje pa presadci kože, nakon njih tkivni ekspanderi, a na vrhu piramide



nalaze se reznjevi i to prvo lokalni pa regionalni i onda, kao najkompleksnija opcija slobodni reznjevi. Presadci kože su dijelovi tkiva koji nemaju vlastitu vaskularizaciju i prehranjuju se difuzijom iz podležeg, metabolički i vaskularno aktivnog tkiva u primateljskom mjestu. Presadci kože mogu biti pune debljine (epidermis i cijeli dermis) ili djelomične debljine (epidermis i djelomična debljina dermisa). Tkivni ekspanderi upotrebljavaju se za povećanje podatljivosti i površine kože koju želimo koristiti u rekonstrukciji defekta. Ekspander se postavlja u potkožni džep u tkivu, rana se nakon toga zašije i čeka minimalno dva tjedna da zacijeli te se ekspander nakon toga puni fiziološkom otopinom svakih 7-10 dana. Važno je da podloga bude tvrda jer ekspander ne radi kompresiju samo na kožu nego i na okolno tkivo. Iz tog razloga se najčešće koristi u vlasištu ili na čelu jer je podloga kost lubanje. Režanj je dio tkiva koji ima vlastitu krvnu opskrbu i može se pomicati s donorskog mjesta na primateljsko mjesto. Prema tipu vaskularne opskrbe reznjeve dijelimo na peteljke (aksijalne) i slobodne reznjeve kod kojih se tkivo prenosi s udaljenog donorskog mjesta na tijelu bolesnika zajedno s pripadajućim krvnim žilama i živcima koje se potom mikrokirurškom tehnikom anastomoziraju s primjerenim krvnim žilama primateljskog mjesta. Lokalni reznjevi sastavljeni su od tkiva iz područja neposredno uz defekt. Pogodni su za manje defekte, a prednost im je što su jednostavni za izvođenje i ne ostavljaju golemi defekt donorskog mjesta. Po tipu prijenosa lokalne reznjeve možemo podijeliti na rotacijske, transpozicijske i klizne. S obzirom na dobru vaskularizaciju lica, na ovom su mjestu vrlo su pouzdani za korištenje. Dobri primjeri su nazolabijalni transpozicijski režanj ili Limbergov režanj. Regionalni reznjevi podrazumijevaj uporabu tkiva iz susjednih anatomskih područja za rekonstrukciju defekata glave i vrata. Koriste se za srednje velike defekte gdje je potreban pouzdan izvor dobro vaskulariziranog tkiva. Mana im je ograničena mobilnost i smanjena mogućnost oblikovanja radi duljine peteljke koja je određena ishodišnom točkom žile hranilice reznja iz njezine magistralne žile. Povijesno, u rekonstrukciji glave i vrata često se koristio režanj velikog mišića prsa za rekonstrukciju velikih i složenih defekata usne šupljine i ždrijela. Najsloženiji oblik rekonstrukcije predstavljaju slobodni reznjevi. Kod takve vrste reznjeva krvne žile peteljke se presijecaju na donorskom mjestu te mikrovaskularnom tehnikom ponovno šivaju na krvne žile primateljskog mjesta. Prednosti rekonstrukcije defekata slobodnim reznjem su mnogostruke. Može se jasno odabrati vrsta tkiva koja se prenosi kao i različite kombinacije tkiva, a oblikovanje reznja i određivanje njegova volumena značajno su precizniji u odnosu na regionalne reznjeve. Velika fleksibilnost, mogućnost oblikovanja prema defektu i odlična vaskularizacija čini ovu vrstu reznjeva dobrim izborom za kompleksnije defekte. Osim toga, u slučaju defekata nastalih resekcijom tumora glave i vrata, dva tima mogu usporedno djelovati. Jedan tim izvodi resekciju, a drugi odiže slobodni režanj za rekonstrukciju što smanjuje vrijeme

operacije. Nedostaci su tehnička zahtjevnost i složenost ovih operacija, te duljina trajanja operacije. Prvi takav režanj, korišten za rekonstrukciju usne šupljine, bio je preponski režanj kojeg su 1976. primijenili američki otorinolaringolozi Panje, Bardach i Krause. Nadalje, slobodne reznjeve možemo podijeliti po vrsti tkiva koje sadrže, odnosno na mekotkivne (sadrže tkiva poput kože, potkožnog tkiva, fascije i mišića) i kompozitne (sadrže kost). Razlikuju se, osim po komponentama tkiva koje obuhvaćaju, i po indikaciji za koju se koriste. Dok se kompozitni slobodni reznjevi koriste za složene i komplicirane defekte koji zahtijevaju kombinaciju rekonstrukcije mekog tkiva i kosti, mekotkivni slobodni reznjevi prvenstveno se koriste za pokrivanje mekog tkiva i obnovu volumena. Od mekotkivnih slobodnih reznjeva u rekonstrukciji glave i vrata koriste se prvenstveno: radijalni režanj podlaktice (RFF), lateralni režanj nadlaktice (LA), anterolateralni režanj natkoljenice (ALT), skapularni i paraskapularni režanj (SF/PSF), vertikalni i transverzalni režanj ravnog mišića trbuha (VRAM/TRAM), režanj širokog mišića leđa (LD) i režanj vitkog mišića bedra (GF). Kompozitni reznjevi koji se koriste u rekonstrukciji glave i vrata su: režanj fibularne arterije (FOCF), režanj grebena crijevne kosti (DCIAF), režanj supskapularne arterije (SSAF) te oseokutani radijalni režanj podlaktice (OCRFF). Ovdje treba spomenuti i visceralne reznjeve cjevastih organa od kojih se najčešće koristi režanj tankog crijeva (JF) za rekonstrukciju cirkularnih defekata ždrijela. Slobodni reznjevi danas su zlatni standard za rekonstrukciju oromandibularnih defekata, te se mogu koristiti osealni, oseomuskularni, oseokutani, oseofasciokutani ili kimerični reznjevi. Treba spomenuti da osim kompozitnih slobodnih reznjeva, postoje i kimerični slobodni reznjevi koji u sebi sadrže više reznjeva ili režanjskih sastavnica na jedinstvenoj krvožilnoj peteljci. Na primjer, kimerični režanj supskapularne arterije može se sastojati od skapularnog ili paraskapularnog reznja baziranog na *a. circumflexa scapulae* i latissimus dorsi reznja baziranog na torakodorzalnoj arteriji. Ove dvije žile se spajaju u *a. subscapularis*, zajedno s pripadajućim venama. Kimerične inačice kompozitnih reznjeva koriste se u praksi prilikom rekonstrukcije najsloženijih oromandibularnih defekata. Važno je naglasiti da je cilj rekonstrukcije oromandibularnih defekata prvenstveno vratiti funkcijske zadaće te regije, a osim toga vratiti i konturu i izgled mandibule, ako je moguće. Donja čeljust je dinamična struktura koja trpi izrazito snažne sile kompresije. Važno je napomenuti da su ove sile raspoređene u horizontalnom i vertikalnom smjeru, odnosno trajektoriju pa je prilikom rekonstrukcije potrebno uzeti u obzir prijenos sila između ta dva vektora. Stoga se pri izboru reznja za rekonstrukciju defekta mora voditi računa veličini i opsegu mandibulektomije ili maksilektomije koja se izvodi.

Avaskularna kost je jedna od opcija rekonstrukcije u nekim od ranije navedenih rekonstruktivnih algoritama unutar gore opisanih klasifikacija, međutim zbog nepouzdanosti, rizika od infekcije,

možnosti nepravilnog sraštanja i nepravine integracije, ona se u praksi koristi tek za augmentaciju alveolarnog grebena, a izbjegava za veće defekte mandibule. Zbog svega navedenog bolje je koristiti vaskulariziranu kost. Ona se unutar režnja dominantno prehranjuje preko periostalnih krvnih žila, stoga ih je važno sačuvati prilikom resekcije. Jedan od važnih aspekata uspješne rekonstrukcije je i dentalna rehabilitacija, koja se postiže pravilnim planiranjem i izradom visine alveolarne kosti i točnom ugradnjom dentalnih implantata, a za to je nekada potrebna i veća količina vaskularizirane kosti. Za planiranje rekonstrukcije, precizniju izradu i oblikovanje kostiju, kao i prilagođavanje implantata i protetike, danas se koriste CAD (engl. computer-aided design) i CAM (engl. computer-aided manufacturing) 3D tehnologija, koja olakšava navedene aspekte rekonstrukcije. Ova tehnologija koristi različite programe za softver (npr. AutoCAD) kako bi omogućila preoperativno planiranje, vizualizirala operativne zahvate kao osteotomije, ali i 3D napredne printere (npr. mogu sadržavati laser koji služi za stvrđavanje fotoosjetljive smole u čvrste slojeve) koji služe za izradu za pacijenta specifičnih implantata s iznimnom preciznošću. Prikazati se i mapirati mogu u 3D-u izgled, veličina i smještaj tumora što olakšava postavljanje dijagnoze i planiranje resekcije, simulirati se može sama resekcija tumora, te se može raditi virtualna kirurška navigacija kao most između virtualnog plana i stvarne operacije, potvrđujući virtualni plan tijekom operacije i jamčeći točnost. Osim toga, ova tehnologija može pomoći u planiranju i odabiru pravog režnja kao opcije za rekonstruktivne zahvate, ali i omogućiti relativno zadovoljavajuću predikciju postoperativnog ishoda kod pacijenta. Također, mogu se napraviti 3D dizajnirane i precizno izmjerene mrežice i pločice od titana koje služe kao pomagala i protetika u rekonstrukcijskim zahvatima. Važno je naglasiti da ove metode skraćuju vrijeme ishemije i operacije, ali i poboljšavaju estetske ishode rekonstrukcijskog zahvata, ali i smanjuju postoperativne komplikacije. Zbog visoke cijene i naprednosti tehnologije ovakva se praksa koristi samo u najnaprednijim centrima.(5,11,41–46)

Kao budućnost korištenja kompjuterizirane kirurgije, sve je veće istraživanje i korištenje transoralne robotske kirurgije koja pokazuje poboljšanje preciznosti tokom same operacije, minimalizira širinu kirurškog polja, ali i nudi obećavajuće ishode operacija i bolje funkcijske rezultate (npr. gutanje) postoperacijski.(47) Neizostavno je spomenuti da će se vjerojatno u bližoj budućnosti moći koristiti i VR (engl. virtual reality) setovi kojima će se još više poboljšati most između virtualnog i stvarnosti. Osim toga, velika su očekivanja i od razvoja bioinženjeringa tkiva i to sustavima za ispis tkiva i organa, također poznati kao integrirani pisari tkiva i organa (engl. integrated tissue-organ printers-ITOP), koji predstavljaju napredne 3D bioprint tehnologije. Ovi pisari omogućuju proizvodnju stabilnih tkivnih konstrukata bilo kojeg oblika u ljudskim dimenzijama koristeći kombinaciju hidrogelova napunjenih stanicama i biorazgradivih polimera.

U laboratorijskim modelima već su izrađeni trodimenzionalni modeli organskih i tkivnih konstrukata (kost, hrskavica uške, mišići, živci itd.) koji će se u budućnosti moći koristiti za rekonstrukciju nedostajućeg tkiva bolesnika. (48,49)

## **4) KOMPOZITNI SLOBODNI REŽNJEVI**

### **4.1. REŽANJ FIBULARNE ARTERIJE (FOCF)**

Prvo će se opisati, kako za ovaj tako i za ostale režnjeve, anatomska regija režnja, s naglaskom na kost i vaskularizaciju režnja te zatim objasniti za što se najčešće koristi određeni režanj, koje su mu prednosti, mane i moguće komplikacije. Od kompozitnih režnjeva, oseokutani režanj fibularne arterije (režanj lisne kosti) zauzima najvažnije mjesto u oromandibularnoj rekonstrukciji. Prvi uspješni prijenos vaskulariziranog režnja fibularne arterije opisali su Taylor i suradnici 1975. i to za rekonstrukciju otvorenog prijeloma donjeg ekstremiteta. Gilbert je 1979. godine uveo znatno jednostavniji lateralni pristup za odizanje režnja lisne kosti, a ova tehnika je i danas univerzalno prihvaćena.

Fibula je duga, tanka kost donjeg ekstremiteta. Ima trokutasti presjek, a njegov oblik određuju mišićna hvatišta na fibuli. Fibula nema ulogu nošenja težine tijela. Nešto je duža u muškaraca ( $387,4 \pm 23,7$  mm) nego u žena ( $361,5 \pm 12,3$  mm). U proksimalnom dijelu nalazi se u sklopu tibiofibularnog zgloba gdje dolazi u doticaj s tibijom, a distalni tibiofibularni zglob je sindezmoza gležnja koja se sastoji od intraosealne membrane i ligamenata. Između tibije i fibule se nalazi intraosealna membrana koja ih statički spaja, uz mjesta u proksimalnom i distalnom dijelu gdje su povezane ligamentima. Presjek potkoljenice topografski se sastoji od kompartmenta: lateralni (peronealna grupa mišića), anteriorni (ekstenzorni mišići) i posteriorni (fleksorni mišići). Opskrba lisne kosti krvlju ključna je za uspješnost dobrog presađivanja režnja. Tri su magistralne krvne žile potkoljenice: prednja i stražnja tibijalna arterija koje se granaju iz poplitealne arterije, a nešto distalnije izlazi i fibularna arterija. Penetrirajuće periostalne žile opskrbljuju metafizu i epifizu, dok nepenetrirajuće periostalne žile osiguravaju krv dijafizi fibule. Prednja tibijalna arterija opskrbljuje epifizu i proksimalni dio fibule, dok fibularna arterija opskrbljuje srednju trećinu. Kao rezultat toga, fibularna arterija i njezine parne prateće vene služe kao peteljka za vaskularizirane fibularne režnjeve. Duljina vaskularne peteljke može doseći do 15 cm kod uzimanja distalnog dijela fibule, dok je kraća kod korištenja proksimalnog dijela kosti. Perforirajuće žile iz peronealne arterije mogu održavati uspješno vaskulariziranim kožni režanj veličine do 10 x 20 cm, što je korisno za rekonstrukciju glave i vrata. Koža u ovom režnju može ponovno dobiti osjet ako se lateralni suralni kožni živac poveže sa senzornim živcem na mjestu gdje se presađuje režanj. Lateralni suralni živac proizlazi kao grana zajedničkog peronealnog živca, međutim, ovaj živac je varijabilan, kako je opisano od strane Huelke, koji navodi da je živac odsutan čak 22% slučajeva. Vaskularizirani koštani transplantati imaju prednosti nad nevaskulariziranim, i to smanjen rizik od resorpcije kosti

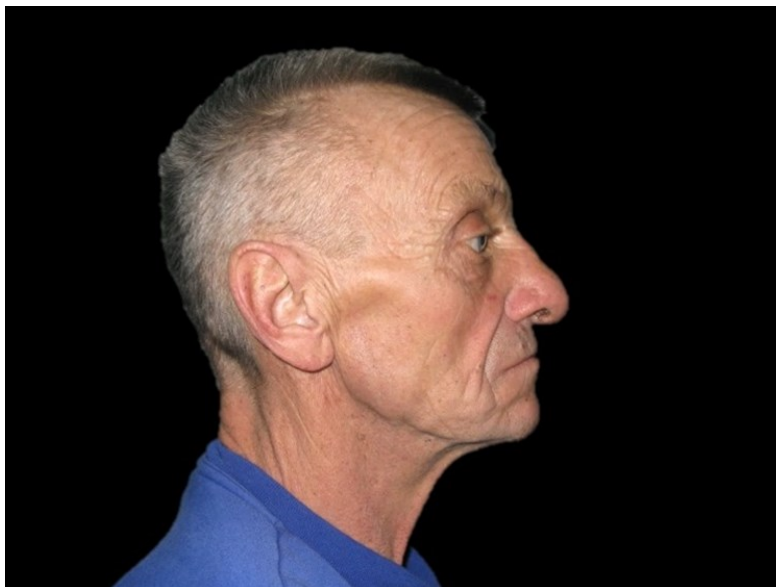i prijeloma jer se mogu remodelirati tijekom vremena, te imaju bolju toleranciju na rano mehaničko opterećenje.

Fibula se može prenijeti kao slobodni koštani ili kao slobodni oseokutani režanj. Širina kožnog presatka ograničena je sposobnošću postizanja primarnog zatvaranja, iako se transplantat kože može učinkovito primijeniti na defekt donorskog mjesta kada je to potrebno. Vaskularna peteljka režnja, iako je dosljedna u položaju i kalibru lumena krvne žile, često je ograničena u duljini bifurkacijom stražnje tibijalne arterije. Fibularna arterija i vena prolaze cijelom dužinom fibule bez značajne promjene u svom toku i promjeru. Ovaj raspored dopušta upotrebu fibule kao "protočnog" režnja za opskrbu drugog slobodnog režnja anastomoziranog na slobodne krajeve distalne arterije i vene. Wei i sur. prenijeli su pomoću ove tehnike dva slobodna režnja opskrbljena jednim setom krvnih žila davatelja. Velika količina kosti koju je moguće odignuti upravo je razlog zašto je ovaj režanj odličan izbor u rekonstrukciji segmentalnih, suptotalnih ili totalnih mandibularnih defekata. Kod rekonstrukcije mandibule kost treba usmjeriti tako da se vaskularna peteljka fibule nalazi na lingvalnoj površini nove rekonstruirane mandibule. Ovisno o odabranoj nozi, koža se može postaviti uz gornju ili donju granicu. Ako je koža smještena uz donju granicu, može se prenijeti u usnu šupljinu kroz dno usta ili preko bukalne površine. Ako su koža i kost usmjerene tako da je koža na vrhu novo rekonstruirane mandibule, nije potrebna transpozicija kožnog režnja, što smanjuje napetost osjetljivih perforatora do kože. Debela kortikalna kost fibule dobro prihvaća implantate. Međutim, manje dimenzije kosti zahtijevaju upotrebu kraćeg zubnog implantata u usporedbi s onim koji se može koristiti u npr. režnjeva zasnovanih na crijevnoj kosti. Kao alternativa za to, osmišljen je tzv. *double-barreled* (dvocijevni) režanj fibularne arterije, a primijenjen je kako bi povećao visinu alveolarne kosti u koju se mogu ugraditi dulji implantati. To je posebno važno u mlađih bolesnika jer oni imaju većinom održanu denticiju i alveolarne grebene jednake visine i konture. Vaskularizacija distalnog segmenta očuvana je kroz periost i mišić uz kost koji se preparirao zajedno s kosti. Kao oseokutani režanj može se koristiti i za rekonstrukciju palatomaksilarnih defekata. Koristi se za obnovu maksilarne alveole i pruža izvrsnu strukturu za postavljanje implantata. Središnje nepce može se učinkovito rekonstruirati mekim tkivom iz ovog režnja.

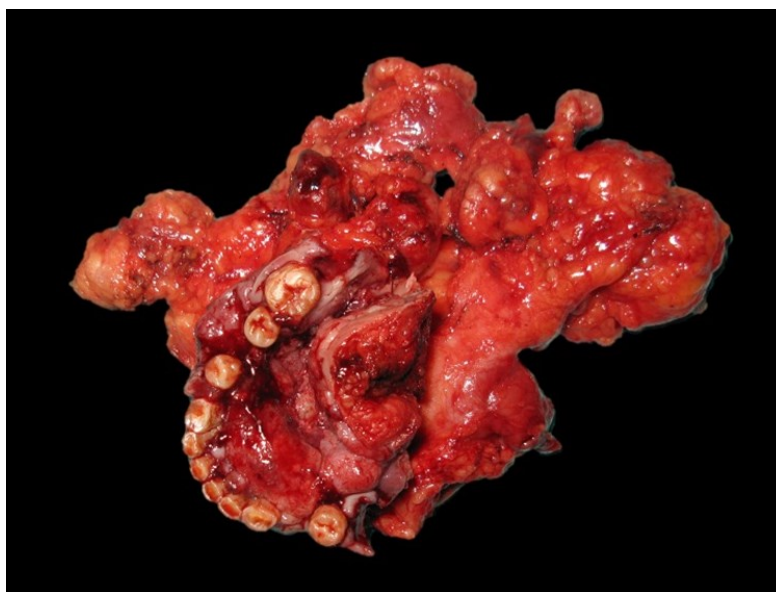Režanj fibularne arterije nudi također i neke kimerične inačice kao što su perforatorski kimerični režanj fibularne arterije (engl. peroneal artery perforator flap – PAPF) koji se koristi za rekonstrukciju koštanih defekata koji su udruženi s višestrukim istovremenim epitelnim defektima intraoralnih struktura i kože lica. Važno je spomenuti i FOC-LSMAF kimeričnu inačicu ovog režnja (engl. fibular osseocutaneous - lateral supramaleolar artery flap) koji svoju vaskularizaciju temelji

na terminalom perforatoru fibularne arterije, i to lateralne supramaleolarne arterije. Jako je koristan prilikom rekonstrukcije u kojoj je potreban režanj s duljom peteljkom ili većim razmakom između perforatora. Ključno je razumjeti kako teku septomuskularne grane peronealne arterije, koje okružuju kost s mišićem *m. flexor hallucis longus*, a važne su za vaskularizaciju kože iznad reznja. Dugi režanj obično je dizajniran kako bi omogućio varijacije u položaju perforatora duž duljine septuma. Ako septalni perforatori nisu vidljivi, potrebno je identificirati mišićno-kožne grane koje opskrbljuju kožu. Nedostatak mišićno-kožnih žila, ukazuje na potrebu alternativnog reznja mekog tkiva. Dio mišića *m. flexor hallucis longus* i *m. soleus* trebali bi biti uključeni u režanj s kosti čak i kada je septalna grana identificirana, zbog mogućnosti da se perforator odvoji od septuma i prolazi kroz mišić dok se kreće prema peronealnim žilama. Varijacije u arterijskoj opskrbi stopala najveća su opasnost pri odizanju fibularne arterije peteljke koja vaskularizira fibularni režanj. U otprilike 10% do 20% slučajeva prednja tibijalna ili stražnja tibijalna arterija mogu imati oslabljen protok u potkoljenici. Kada se to dogodi, komunikacijska grana iz fibularne arterije opskrbljuje područje krvne žile koja nedostaje ili je smanjena u distalnom ekstremitetu. Očito je da bi, pod takvim okolnostima, žrtvovanje fibularne arterije rezultiralo ishemijom stopala. Najozbiljnija posljedica prijenosa FOCF je nedostatak kolateralne cirkulacije u stopalu, što dovodi do ishemije nakon prekida fibularne arterije. Ateroskleroza fibularne arterije uzrokuje otežan prijenos reznja, dok ateroskleroza prednje i/ili stražnje tibijalne arterije mogu uzrokovati ishemijske komplikacije na stopalu. Angiografija je metoda izbora za izvođenje takve procjene, a Urken navodi i MR angiografiju kao optimalnu dijagnostiku i procjenu prohodnosti i širine ovih krvnih žila. Također, zabilježeni su i različiti problemi na donorskom mjestu, uključujući nepodnošljivost hladnoće i edem. Funkcionalni nedostaci donorskog mjesta uključuju slabost dorzalne fleksije nožnog palca, povezanu ili s ozljedom grana peronealnog živca (koja se može izbjeći ranom identifikacijom živca prilikom disekcije, te je poželjno dio kosti od 6 do 7 cm ostaviti pričvršćen za koljeno kao dodatnu zaštitu) ili ožiljcima na mišićima, posebno *m. flexor hallucis longus*. Vjeruje se da je mišićna slabost uzrokovana prekidom mišićnog ishodišta koje se veže za fibulu i međukoštanu membranu. Prijavljeni su i bol i slabost pri kretanju nekoliko mjeseci nakon operacije. U oko 25% bolesnika kod kojih je fibula korištena prilikom rekonstrukcije dugih kostiju, prijavljeni su hematomi. Uz to postoji nepredvidivost u opskrbi kožne sastavnice FOCF-a. S obzirom na mogućnost od 5 do 10% od ove komplikacije, treba preoprativno postaviti plan ako se naiđe na ovaj problem tokom operacije i isplanirati alternativno donorskoj mjesto za rekonstrukciju. Također, zbog napetosti kože potkoljenice, primarno zatvaranje defekta donorskog mjesta kod odizanja FOCF-a ponekad nije moguće pa se tada donorsko mjesto mora rekonstruirati postavljanjem presadka kože. Umjesto toga mogu se koristiti i tkivni ekspanderi za proširenje

kože dorzalnog dijela potkoljenice, ali kod bolesnika s malignom bolesti takva vrsta rekonstrukcije nije vremenski opravdana. Sa stopom uspjeha prijenosa od oko 95%, FOCF predstavlja jednu od najboljih metoda rekonstrukcije oromandibularnih defekata.(50–54)

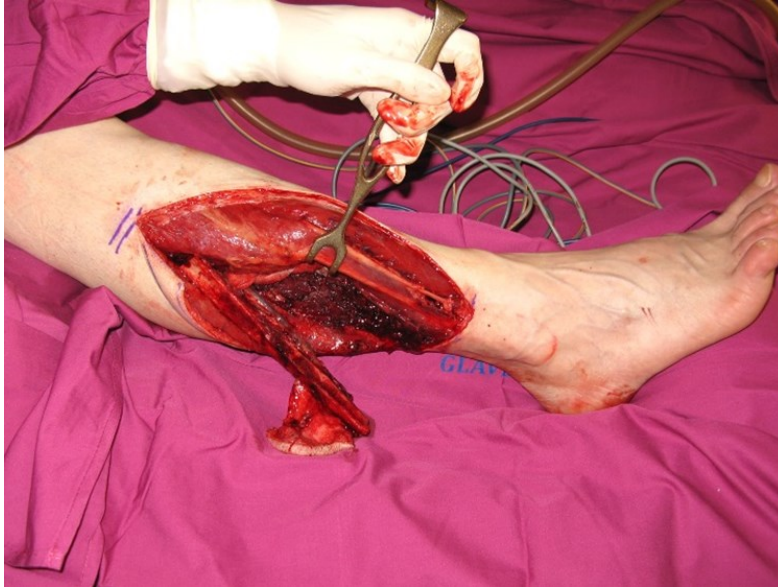

**Slika 3a.** Bolesnik s karcinomom dna usne šupljine T4aN1M0 – predoperativno (uz odobrenje Klinike za ORL i kirurgiju glave i vrata KBC Sestre milosrdnice)

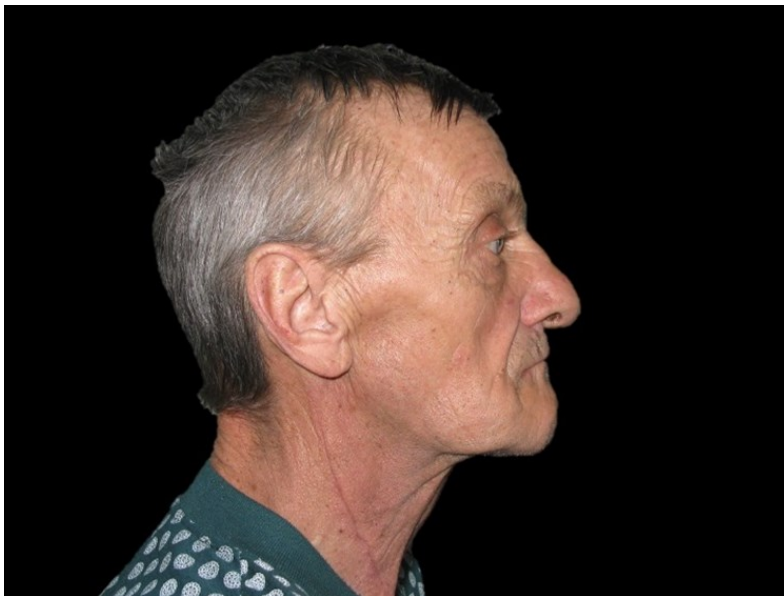

**Slika 3b.** Frontolateralna segmentalna mandibulektomija, resekcija dna usne šupljine i obostrana selektivna disekcija vrata regija I-III (kompartiment resekcija) - defekt tip III (Brown), (uz odobrenje Klinike za ORL i kirurgiju glave i vrata KBC Sestre milosrdnice)





**Slika 3c.** Oseokutani režanj lisne kosti (FOCF), (uz odobrenje Klinike za ORL i kirurgiju glave i vrata KBC Sestre milosrdnice)



**Slika 3d.** Rekonstrukcija čeljusti oseokutanim režnjem lisne kosti (FOCF), (uz odobrenje Klinike za ORL i kirurgiju glave i vrata KBC Sestre milosrdnice)

## 4.2. REŽANJ GREBENA CRIJEVNE KOSTI (DCIAF)

Manchester je među prvima opisao da prednji dio crijevne kosti oblikom i zakrivljenošću nalikuje mandibuli. Površinska cirkumfleksna ilijačna arterija (engl. superficial circumflex iliac artery-SCIA) vrši vaskularizaciju preponskog režnja, koji je bio prvi opisani slobodni režanj u rekonstrukciji glave i vrata. Iako SCIA nudi koži veću prokrvljenost, njena raznolika anatomija toka nema značajniji doprinos vaskularizaciji crijevne kosti. 1979. godine duboka cirkumfleksna ilijačna arterija (engl. deep circumflex iliac artery-DCIA) i duboka cirkumfleksna ilijačna vena (engl. deep circumflex iliac vein-DCIV) prepoznate su kao najpouzdanija i najpovoljnija opcija za prijenos vaskularizirane crijevne kosti u dvije različite studije, koje su u Australiji proveli Taylor i sur. te u Engleskoj Sanders i Mayou. No tek 1989. Urken upotrebljava DCIA režanj za oromandibularnu rekonstrukciju, a 1996. Brown za maksilarnu rekonstrukciju.

Zdjelična kost sastoji se od tri kosti: iliuma, ishiuma i pubisa. Ove se tri kosti spajaju u acetabulumu, čineći zdjelicu koja ima ključnu ulogu u podupiranju težine gornjeg dijela tijela i omogućavanju pokreta poput hodanja i trčanja. DCIA režanj nudi veliki konkavni dio grebena crijevne kosti koji se može koristiti za rekonstrukciju gornje i donje čeljusti te gornjih i donjih ekstremiteta. Režanj može osigurati značajan dio spužvaste kosti do 15 cm duljine i 6 cm širine. Može se preparirati sa ili bez kožnog dijela iznad režnja, te ako se želi i taj dio iskoristiti u režnju, moraju se identificirati površinske cirkumfleksne žile, kako bi se koža mogla izolirati na ovoj peteljci. Ako je moguće, treba tijekom disekcije sačuvati lateralni kožni živac bedra. Vaskularizacija DCIA režnja potječe od priljeva krvnih žila koje polaze blizu spoja vanjske ilijačne arterije i femoralne arterije, ispod ingvinalnog ligamenta. Prije ligamenta izlazi duboka cirkumfleksna ilijačna arterija (DCIA), a nakon površinska (SCIA). DCIA može potjecati iz same vanjske ilijačne arterije ili iz zajedničkog stabla koje pruža i DCIA i SCIA. Vena do DCIA, ulijeva se u venu safenu ili pritoku prije nego što se ulije u femoralnu venu. Kako bi se osigurala dovoljna vaskularna opskrba režnja, važno je odrediti minimalnu visinu potrebnu za dovoljnu vaskularnu opskrbu, a to se radi tako da se odredi raspon udaljenosti između DCIA/DCIV i vrha grebena crijevne kosti. DCIA u svom toku daje uzlaznu granu koja opskrbljuje unutarnji kosi mišić te periostalne i endostalne perforatore do iliuma. Oko 6,5–12 cm posteriorno od *spina iliaca anterior superior*, nalaze se terminalni kožni perforatori koji opskrbljuju kožu za moguću kutanu sastavnicu režnja i koji prolaze kroz tri sloja trbušne stijenke. Dva su važna čimbenika koje valja imati na umu kako bi se osigurala vaskularizacija kože iznad režnja. Prvi se odnosi na dizajn režnja, koji mora uhvatiti tri do devet perforatora koji izlaze iz vanjskog kosog mišića, a drugi veliki tehnički čimbenik je očuvanje dijela mišića uz kost, i to vanjskog kosog, unutarnjeg kosog i transverzalnog trbušnog

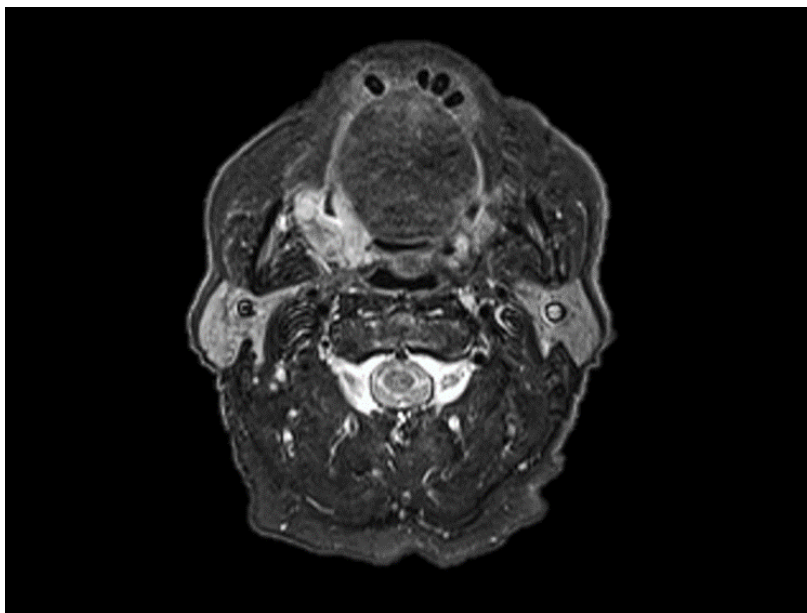
mišića kroz koje prolaze ovi perforatori. Unutarnji kosi mišić je tanki široki mišić koji se nalazi između *m. transversus abdominis* i vanjskih kosih mišića na prednjem trbušnom zidu, a polazišta su mu od torakolumbalne fascije, kriste ilijake i ingvinalnog ligamenta, te hvatišta od 10. do 12. rebra i ovojnica rektusa. DCIA daje uzlaznu granu kojom osigurava opskrbu krvlju unutarnjem kosom mišiću. Međutim treba spomenuti i da postoje doprinosi grana duboke inferiorne epigastrične arterije i grana donje torakalne i lumbalne arterije koje idu u istoj neurovaskularnoj ravnini između *m. transversus abdominis* i unutarnjeg kosog mišića. U 80% slučajeva unutarnji kosi mišić opskrbljen je jednom dominantnom žilom (DCIA) koja polazi medijalno od *spina iliaca anterior superior* pa se unutarnji kosi mišić može tretirati kao samostalni režanj. U oko 20% slučajeva postoji nekoliko manjih grana koje ulaze u mišić lateralno od *spina iliaca anterior superior* te zato mišić mora ostati pričvršćen za unutarnju grebena crijevne kosti. Također zbog inervacije od više segmentalnih živaca, unutarnji kosi mišić nije moguće koristiti u dinamičkoj rekonstrukciji pa s vremenom nakon operacije dolazi do njegove atrofije. Režanj grebena crijevne kosti koristi se kao osekutani ili oseomuskulokutani kompozitni režanj. Sukladno gore navedenom, u 80% slučajeva, postoji jedna dominantna uzlazna grana DCIA koja omogućuje kirurgu da izolira cijeli mišić pa se režanj može odignuti i kao oseomuskularni režanj. U većini slučajeva, unutarnji kosi mišić se postavlja intraoralno i omota oko „nove“ mandibule ili se transponira posteriorno kako bi se rekonstruiralo ždrijelo. Presadak kože postavljen preko mišića služi kao primarna vestibuloplastika za restituciju anatomije gingivobukalnih brazda i održavanje pokretljivosti jezika. DCIA režanj u praksi se većinom koristi kao oseomuskulokutani režanj. Unutarnji kosi mišić s kožom praktički cijele donje četvrtine trbuha može se upotrijebiti kao mektotktivna komponenta, omogućujući rekonstrukciju velikih volumnih defekata dna usne šupljine, jezika, perioralnog područja i mandibule. Veći volumen i debljina reznja proporcionalni su antropomorfijskim karakteristikama bolesnika i mogu biti nedostatak kod umetanja reznja. U situacijama u kojima je defekt sluznice ograničen na gingivu, unutarnji kosi mišić može se ostaviti golim, s ciljem sekundarne epitelizacije kako bi se stvorio tanak sloj sluznice i iskoristila sekundarna atrofija. Velika količina i dobar volumen i debljina crijevne kosti omogućuju fleksibilnost u veličini i obliku segmenta kosti koja se koristi za rekonstrukciju. Crijevna kost sastoji se od debelog sloja spužvaste kosti koja je stisnuta između dva sloja kortikalne kosti. Na temelju površine presjeka utvrđeno je da je količina kosti veća od lopatice, palčane i lisne kosti. Prokrvljenost distalnih segmenata očuvana je održavanjem integriteta unutarnjeg periosta i peteljke DCIA i DCIV, koja se nalazi u neposrednoj blizini unutarnje ploče crijevne kosti, oko 2 cm ispod gornjeg ruba njezina grebena. Očuvanjem vanjskog kortikalnog sloja, hvatišta gornjih bedrenih mišića ostaju nepromijenjena, a to pomaže u smanjenju postoperativnog morbiditeta,

uključujući bol, opseg kretnji i normalne konture kuka. Najčešća primjena ovog kompozitnog režnja u kirurgiji glave i vrata je rekonstrukcija segmentalnih defekata mandibularnog i palatomaksilarnog područja. Do 16 cm duljine kosti se može otkloniti, što je pogodno za rekonstrukciju većine ablativnih defekata donje čeljusti, ipak defekti opsega suptotalne ili totalne mandibulektomije prikladniji su za rekonstrukciju s FOCF-om. DCIA režanj vrlo je koristan u rekonstrukciji lateralnih defekata angularnog segmenta čeljusti. Omogućuje oblikovanje monoblok konstrukta, bez potrebe za osteotomijama, koji se jednostavno može umetnuti u dinamički opterećeno područje donje čeljusti u kojem dolazi do promjene trajektorija sila iz horizontalnog u vertikalni. Kod intraoralne orijentacije oseokutanog DCIA režnja često je potreban sekundarni postupak za redukciju volumena mekotkivne komponente. Oseomuskulokutani režanj daje dodatnu dimenziju za oromandibularnu rekonstrukciju zbog uporabe mišića kao dodatne komponente mekog tkiva. Koža ovog oseomuskulokutanog režnja dobro je smještena za pokrivanje defekata vrata i donjeg lica, odnosno u povoljnom je položaju kako bi se izbjegla torzija ili napetost na perforatorima koji opskrbljuju kožu. Kada se kožni defekt proteže iznad razine lateralne komisure, tada kožna komponenta režnja postaje nepovoljna zbog moguće komprimiranosti vaskularizacije kožnog dijela režnja. Alternativno rješenje za ovaj složeni defekt je korištenje supskapularnog režnja, koji ima maksimalnu pokretljivost mekotkivnih komponenti u odnosu na kost.

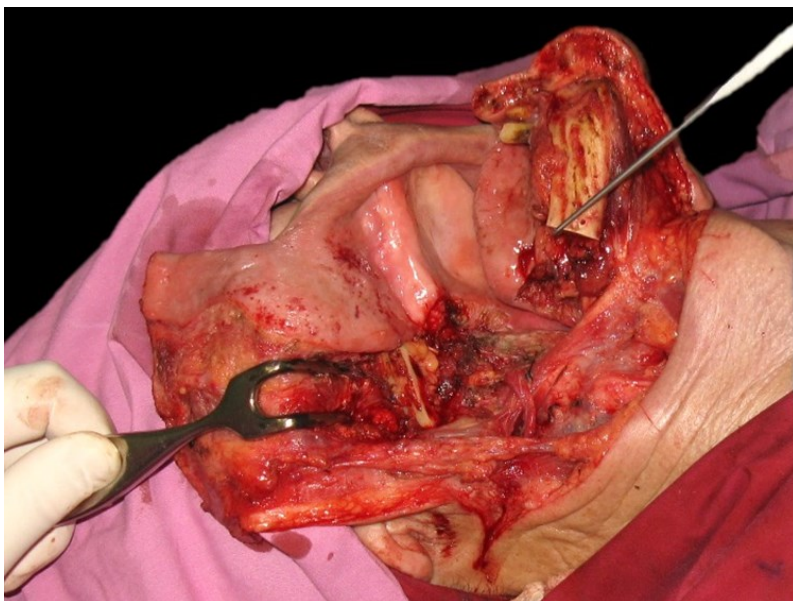
Taylor i Daniel otkrili su da u malom broju disekcija, DCIA prolazi kroz *m. transversus abdominis* medijalno do spine ilijake anterior superior, zauzimajući površnji položaj. Potreban je oprez kako se ne bi zamijenilo ovu anomaliju za uzlaznu granu DCIA. Odsutnost DCIA nije zamijećena, ali uzlazna grana može ići odvojeno od toka vanjske ilične arterije. U takvim slučajevima, DCIA i „uzlazna grana“ moraju se tretirati kao zasebne peteljke. Također, može se u manjem broju slučajeva pronaći i duplikacija DCIA, gdje je preporučljivo raditi dvostruku anastomozu.

Moguće komplikacije u odizanju DCIA režnja prvenstveno se odnose na integritet trbušne stijenke. Prisutnost slabosti i distenzije trbušne stijenke uslijed povišenog BMI ili prisutnost kile prije operacije treba navesti kirurga na razmišljanje o potencijalnom alternativnom rješenju ili o potrebi za dodatnim mjerama prilikom zatvaranja donorskog mjesta. Uz to postoji mogućnost presijecanja motoričke inervacije rektusa abdominis (inervacija prolazi u neurovaskularnoj ravnini između unutarnjeg kosog mišića i transverzalnog trbušnog mišića) prilikom uzimanja unutarnjeg kosog mišića za režanj, a to se može spriječiti pažljivom disekcijom. Treba uz to paziti i na vitalne strukture u okolini operacijskog zahvata, kao što su intraperitonealni sadržaj i femoralni živac. Urken u svojim istraživanjima navodi da ovaj režanj nije nikada napušten zbog

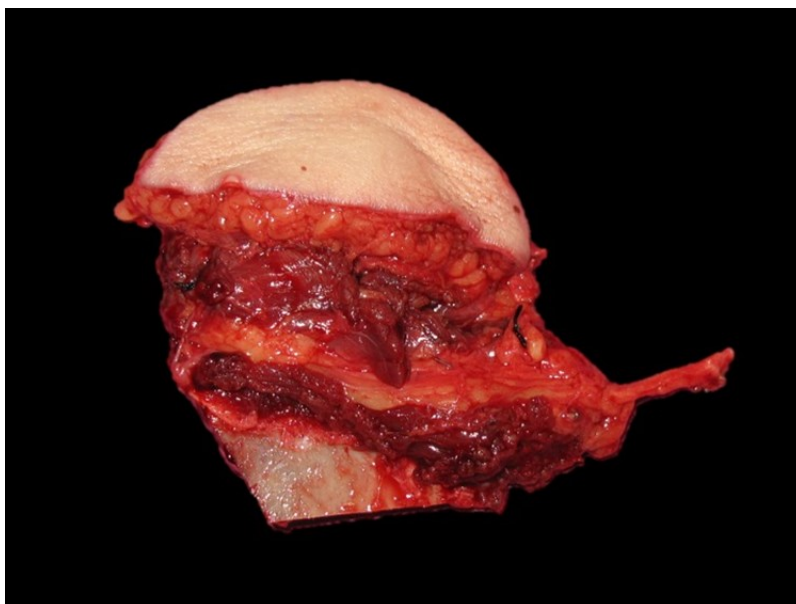
ateroskleroze, a navodi kako je DCIV jednom bila hipoplastična, rezultirajući potrebom za alternativnim režnjem. Treba voditi računa o prethodnim kirurškim zahvatima na trbušnoj stijenci, kao što je apendektomija jer može dovesti do izravnog oštećenja uzlazne grane unutarnjeg kosog mišića, što može uzrokovat probleme s opskrbom kožnog dijela režnja. Također sama pouzdanost kožne komponente DCIA režnja, slabija je u odnosu na druge kompozitne oseokutane slobodne režnjeve, a većina autora izvjestila je o već spomenutim mogućim vaskularnim anomalijama kao jednom od glavnih mana ovoga režnja, pogotovo u poziciji i kalibru terinalnog kožnog perforatora. Treći ili četvrti dan od operacije treba početi s progresivnom mobilizacijom, a bolesnik ne počinje s penjanjem uz stepenice obično do trećeg tjedna od operacije. Postoperativno noga bolesnika na donorskoj strani treba biti u anterofkalsiji prema abdomenu, uz savijeno koljeno, kako bi se smanjila napetost na mjestu zatvaranja trbušne stijenke. Ukupna stopa preživljenja DCIA režnjeva ne razlikuje se puno od FOCF režnja i iznosi iznad 90% što ovaj režanj čini dobrom alternativom kada se zbog nekog razloga FOCF režanj ne može koristiti.(50,55–58)



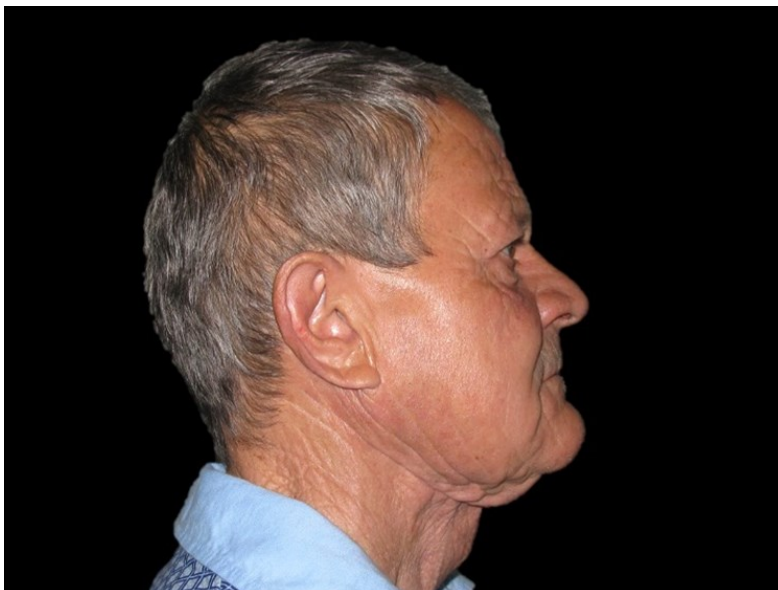
**Slika 4a.** Karcinom retromolarnog trokuta T3N0M0 (uz odobrenje Klinike za ORL i kirurgiju glave i vrata KBC Sestre milosrdnice)



**Slika 4b.** Lateralna segmentalna mandibulektomija, resekcija dijela jezika i mekog nepca, selektivna disekcija vrata regija I-III – defekt tip I (Brown), (uz odobrenje Klinike za ORL i kirurgiju glave i vrata KBC Sestre milosrdnice)



**Slika 4c.** Oseokutani režanj grebena crijevne kosti (DCIA), (uz odobrenje Klinike za ORL i kirurgiju glave i vrata KBC Sestre milosrdnice)



**Slika 4d.** Rekonstrukcija defekta retromolarnog trokuta oseokutanim režnjem grebena crijevne kosti (DCIA), (uz odobrenje Klinike za ORL i kirurgiju glave i vrata KBC Sestre milosrdnice)

### 4.3. REŽANJ SUPSKAPULARNE ARTERIJE (SSAF)

Baudet i sur. su 1970.-ih opisali uspješan prijenos bočnog torakalnog režnja na temelju torakodorzalnih žila, međutim taj režanj nije zaživio zbog velike varijacije u vaskularnoj anatomiji, ali i zbog popularizacije supskapularnog režnja. Saijo je 1978. prvi opisao kako je prepoznao potencijal prijenosa kožnog slobodnog režnja na temelju cirkumfleksne skapularne arterije (CSA) i cirkumfleksne skapularne vene (CSV). 1980.-ih Swartz i sur. popularizirali su korištenje ovog kompozitnog režnja za rekonstrukciju glave i vrata. Godine 1982. Nassif i sur. opisali su uzdužno orijentirani režanj koji se naziva paraskapularni režanj. Ovaj fasciokutani režanj temelji se na silaznim granama CSA i CSV. Coleman i Sultan su 1991. opisali alternativnu vaskularnu opskrbu vrha lateralnog ruba skapule kroz angularnu granu torakodorzalne arterije i vene, te su time dali dodatni doprinos kliničkoj primjeni ovog donorskog mjesta.

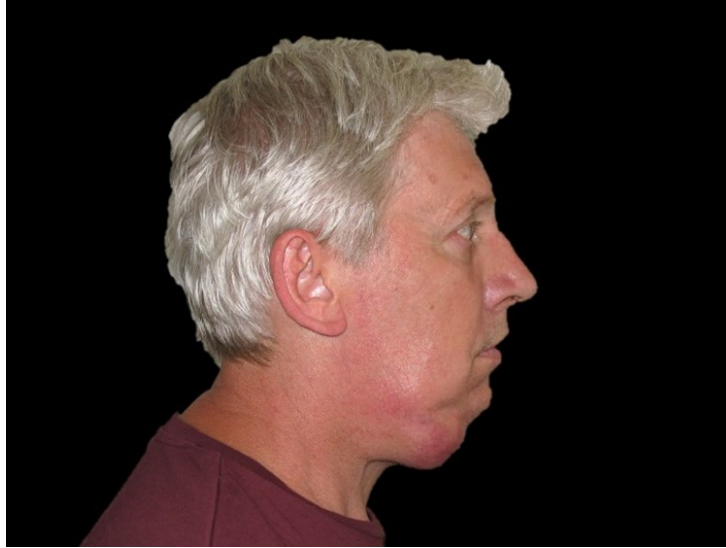Lopatica je parna trokutasta kost smještena na stražnjoj strani prsnog koša i ima ključnu ulogu u pokretima ramena i gornjih ekstremiteta. S obzirom da je trokutasta oblika, ima tri ruba i tri kuta, *margo superior*, *margo medialis* i *margo lateralis*, odnosno *angulus superior*, *angulus inferior* (koji se naziva i vrh skapule) i *angulus lateralis*. Povezana je s ključnom kosti (klavikulom) preko akromiona i nadlaktičnom kosti (humerusom) koja artikulira s glenoidnom šupljinom, stvarajući dio ramenog zgloba. Široko, plosnato područje koje čini većinu lopatice naziva se *corpus scapulae*. Ima dvije površine, prednju konkavnu koja priliježe na rebra i stražnju površinu koja je konkavna s brojnim grebenima i izbočinama za pričvršćivanje mišića. Preko stražnje površine proteže se greben lopatice koji je dijeli na dvije jame, *fossa supraspinata* i *fossa infraspinata*. Glavne arterije ovog režnja su CSA i torakodorzalna arterija koje su grane kratke *a. subscapularis*, a koja je ogranak aksilarne arterije. CSA putuje kroz trokutasti prostor ograničen mišićima *m. teres major*, *m. teres minor* i duge glave tricepsa. Dvije komitantne vene prate CSA. CSA daje transverzalnu kožnu granu koja prehranjuje kožu fasciokutanog skapularnog režnja i silaznu kožnu granu koja daje krvnu opskrbu kože paraskapularnog režnja. Uz to daje i periostalne grane duljine otprilike 6 cm za lateralni rub skapule koji se može koristiti za rekonstrukciju od 1 cm ispod glenohumeralnog zgloba (ova udaljenost od glenohumeralnog zgloba se uzima da se izbjegne ozljeda zgloba) do vrha skapule (duljine oko 10 do 14 cm). Torakodorzalna arterija daje transverzalnu i vertikalnu granu za mišić *m. latissimus dorsi* (donji i medijalni dio ovog mišića opskrbljuju interkostalne i lumbalne arterije), iznad njih se nalazi grana za mišić *m. serratus anterior*, a još iznad nje je samostalna angularna grana za vršak skapule koji se također koristi za rekonstrukciju (može nastati i od grane za *serratus anterior* pa treba obratiti pozornost na to



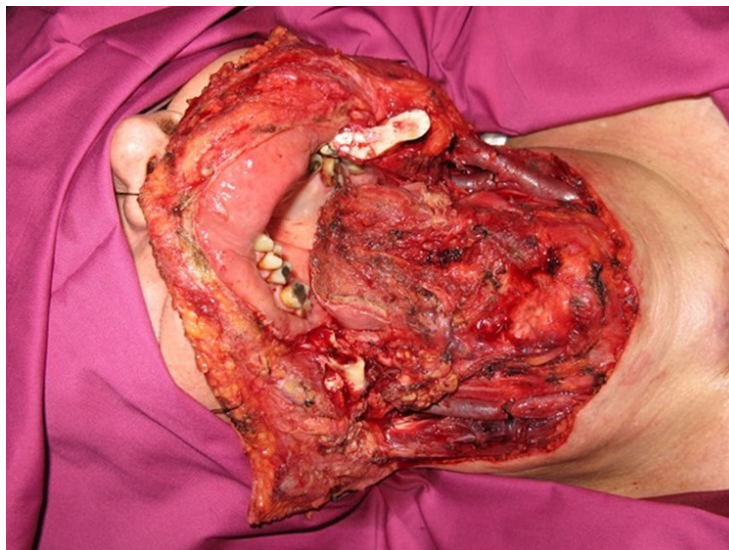
prilikom disekcije). Neuralna opskrba kože u području lopatice potječe od kožnih živaca koji dolaze iz dorzalnih grana spinalnih živaca.

Supskapularni sustav pruža niz dostupnih reznjeva na temelju kombinacije njegovih komponenti. Samostalno ili u raznim kombinacijama mogu se odici: skapularni fasciokutani režanj, paraskapularni fasciokutani režanj, skapularno-paraskapularni oseofasciokutani režanj, režanj širokog mišića leđa (postoji i muskulokutana inačica, kao i oseomuskulokutana čiji koštani dio dolazi od rebra) te režanj prednjeg nazubljenog mišića koji također može biti muskularni, muskulokutani ili oseomuskulokutani režanj. Režanj mišića *m. latissimus dorsi* zanimljiv je jer njegov dinamički potencijal u rekonstrukciji pokazuje mogućnost ispravljanja defekta u kojem se uklanja mimička muskulatura lica, ali proksimalni dio facijalnog živca ostaje sačuvan. U tim defektima može se anastomozirati torakodorzalni živac s facijalnim živcem s ciljem obnove mimike rekonstruiranog područja. Koštane komponente reznja uključuju lateralni rub lopatice, vršak lopatice i rebro (vaskularna grana do mišića *m. serratus anterior*). Mišići *m. teres major*, *m. latissimus dorsi* i *m. serratus anterior* mogu biti uključeni u reznjeve supskapularnog sustava. Ovi mišići mogu se koristiti odvojeno od lopatice kao zasebni muskularni ili muskulokutani reženjevi, a mogu biti i sastavni dio velikog kimeričnog reznja, tzv. mega reznja (engl. mega flap). U ovom opisu supskapularnog sustava reznjeva, obratit će se pažnja samo na fasciokutani i oseofasciokutani aspekt ovog donorskog mjesta. Supskapularni sustav reznjeva najčešće se koristi kod ograničenih koštanih i/ili kompleksnih mektotkivnih defekata oromandibularne regije. U literaturi je opisana i uporaba obrnutog protoka kroz torakodorzalnu arteriju što omogućuje produljenje peteljke tim načinom prijenosa. Distalni kraj torakodorzalne arterije anastomozira se s primateljskom arterijom na vratu, a retrogradni protok u torakodorzalnoj arteriji osigurava anterogradni protok u CSA. Ovo se jasno ne može napraviti s torakodorzalnom venom zbog postojanja zalistaka. Treba spomenuti i da duljina vaskularne peteljke supskapularne arterije varira ovisno o opsegu proksimalne disekcije. Ako se koristi samo kutana grana, duljina peteljke iznositi će 4 do 6 cm, ali ako se CSA uzme na mjestu izlaska iz supskapularne arterije, tada fasciokutani režanj ima duljinu peteljke 7 do 10 cm. Maksimalna duljina peteljke od 11 do 14 cm dobiva se ako se radi disekcija supskapularnih žila na njihovom spoju s aksilarnom arterijom i venom. Moguć je i istovremeni prijenos skapularnog i paraskapularnog reznja na temelju jedne CSA. Važno otkriće kod supskapularnog reznja je različita vaskularizacija proksimalnog i distalnog periostalnog dijela lopatice jer se proksimalni zasniva na CSA, a distalni dio, odnosno vršak lopatice, zasniva se na angularnoj arteriji. Ovo otkriće omogućuje veću duljinu osteotomije lateralnog dijela lopatice, odnosno, osteotomije se mogu napraviti na lateralnom dijelu bez brige o devaskularizaciji distalnog dijela kosti. Ovakva anatomija omogućuje i usporednu rekonstrukciju

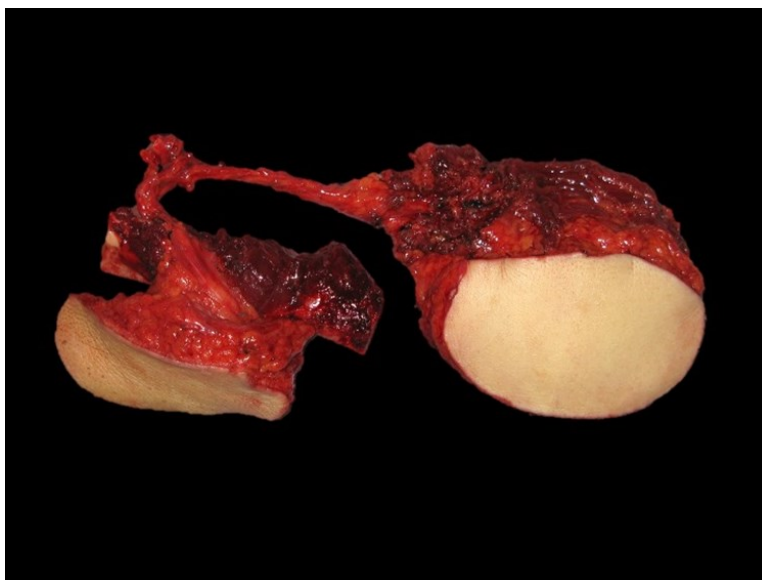
dva koštana defekta s dva odvojena segmenta kosti od kojih svaki ima vlastitu vaskularnu opskrbu. Vršak lopatice pruža razumnu replikaciju oblika tvrdog nepca za rekonstrukciju kosti u tom dijelu usne šupljine. Ovakva raspodjela vaskularizacije koštane komponente daje mogućnost maksimalnog odvajanja mekog od tvrdog tkiva u režnju, prosječne udaljenosti od čak 15 cm. Krvne žile koje opskrbljuju ovaj režanj obično su u manjem opsegu zahvaćene aterosklerotskom bolesti pa su relativno sigurne za korištenje kod takvih bolesnika. SSAF nudi veliku površinu kože, uz već navedenu mogućnost odvajanja mekotkivnih komponenti i kosti što omogućuje najviše slobode u rekonstrukciji oromandibularnih defekata u usporedbi s bilo kojim od dostupnih kompozitnih slobodnih režnjeva. Osim toga nudi proširivanje režnja i kombiniranje sa susjednim mišićima *m.latissimus dorsi* i *m.serratus anterior* i susjednim segmentima rebara. Lateralni rub skapule deblji je od medijalnog ruba pa je tolerancija same skapule za osteotomije prilikom održavanja konture mandibule manje sigurna. Uz to kod ovog režnja, baš zbog same debljine kosti i nesigurnosti prilikom osteotomija, vrlo je teško izraditi dentalne implantate. Treba obratiti pozornost i na mogućnost ozljede brahijalnog pleksusa zbog položaja ruke tijekom operacije. Jedna od kontraindikacija za odizanje ovog režnja disekcija aksilarnih čvorova zbog nesigurnosti vaskularnog integriteta. Postoperativna rehabilitacija indicirana je u bolesnika koji su povrgnuti odizanju oseokutanog SSAF režnja. Nakon 3 do 4 dana imobilizacije ruke uz trup, bolesnik može započeti aktivne i pasivne vježbe raspona pokreta ruke. Preporučljivo je unutar 2 do 3 tjedna nakon operacije započeti s programom jačanja mišića ramenog obruča. Uspješnost prijenosa režnja kreće se u granicama sličnim kao i prijašnja dva navedena režnja.(50,59–62)



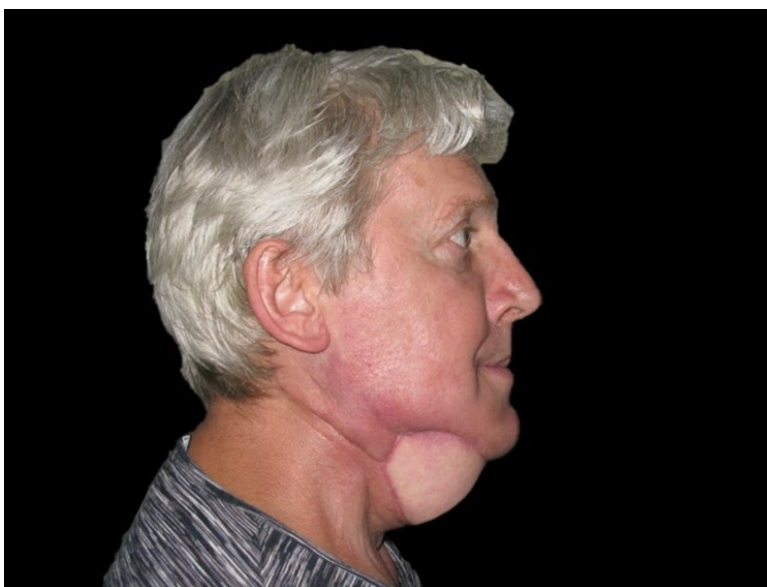**Slika 5a.** Bolesnik s karcinomom dna usne šupljine s infiltracijom čeljusti i kože submentalnog područja T4aN3bM0 (uz odobrenje Klinike za ORL i kirurgiju glave i vrata KBC Sestre milosrdnice)



**Slika 5b.** Anterolateralna segmentalna mandibulektomija, resekcija prednje polovice jezika, dna usne šupljine, kože submentalnog područja i modificirana radikalna disekcija vrata obostrano – defekt tip IV (Brown), (uz odobrenje Klinike za ORL i kirurgiju glave i vrata KBC Sestre milosrdnice)



**Slika 5c.** Kimerični režanj supskapularne arterije (SSAF) – oseokutani paraskapularni režanj i muskulokutani režanj širokog mišića leđa (uz odobrenje Klinike za ORL i kirurgiju glave i vrata KBC Sestre milosrdnice)



**Slika 5d.** Rekonstrukcija defekta kimeričnim režnjem supskapularne arterije (SSAF) – rekonstrukcija kože submentalnog područja režnjem širokog mišića leđa (LD), (uz odobrenje Klinike za ORL i kirurgiju glave i vrata KBC Sestre milosrdnice)

#### **4.4. OSEOKUTANI RADIJALNI REŽANJ PODLAKTICE (engl. osseocutaneous radial forearm flap, OCRFF)**

Yang i sur. 1981. godine prvi su upotrijebili radijalni režanj podlaktice kao fasciokutani režanj. Njihovu početnu publikaciju ubrzo su popratile dodatne publikacije iz Kine pa je ovaj režanj postao poznat kao „kineski režanj“. Prednosti ovog reznja, koji se može odizati i kao oseokutani režanj (OCRFF), u rekonstrukciji intraoralnih defekata uvidjeli su i opisali 1983. Soutar i suradnici. OCRFF se može prenijeti kao kompozitni režanj koji sadrži radijalnu kost, tetive mišića *m. palmaris longus*, *m. flexor carpi radialis*, *m. brachioradialis*, osjetne živce, ali i tanku i savitljivu kožu s bogatom vaskularizacijom.

Radijus je parna kost podlaktice, a uz nju se nalazi druga kost ulna. Orijentiran je usporedno s ulnom, protežući se od bočne strane lakta do strane ručnog zgloba palca. Radijus je deblja kost, ali ulna je dulja. Radijus je na presjeku u oblika prizme, s blagim uzdužnim zakrivljenjem. Dio je dva zgloba, lakta i zapešća. U laktu artikulira s kapitulom nadlaktice, a u zasebnom predjelu s ulnom. U zapešću s ulnom tvori zglob artikulirajući s kostima zapešća. Ovaj režanj krvlju opskrbljuje radijalna arterija, koja se grana od brahijalne arterije u antekubitalnoj jami. Lateralni intermuskularni septum sadrži perforatore radijalne arterije koji vaskulariziraju periost radijusa, i nalazi se između mišića *m. flexor carpi radialis* i *m. brachioradialis*. Pomicanjem *m. brachioradialis* također se omogućuje pristup bočnoj strani radijusa za uzimanje koštanog reznja. Odnos intermuskularnog septuma, kosti i radijalne arterije mora ostati sačuvan kako bi se održala dostatna vaskularizacija segmenta kosti koja se uzima prilikom rekonstrukcije. Intermuskularni septum isto tako omogućuje određen stupanj slobode prilikom rotiranja kožnog dijela reznja, što ga čini boljim od nekih drugih reznjeva kao što su režanj fibularne arterije i režanj grebena crijevne kosti. Komitantne vene teku u paru usporedno s radijalnom arterijom i omogućuju drenažu dubokog dijela ovog reznja. Površinska drenaža vrši se putem cefalične vene koju je također moguće uključiti u ovaj režanj. Oba venska sustava se većinom spajaju u području kubitalne vene. Inervaciju kože ruke osiguravaju medijalni (dolazi od brahijalnog pleksusa), lateralni (nastavlja kao produžetak muskulokutanog živca) i posteriorni antebrahijalni živac (grana radijalnog živca). Radijalni živac je mješoviti motorički i osjetni živac te s obzirom da je opisano već kako ga je lako naći, važno je prilikom operacije obratiti pozornost na njega, pronaći ga i probati sačuvati njega i sve njegove grane kako bi se očuvao osjet i motorika ruke. Odizanjem radijalnog podlaktičnog reznja radijalna arterija se potpuno prekida i to ostavlja šaku ovisnu jedino o ulnarnom sustavu vaskularizacije. Radijalna i ulnarna arterija anastomoziraju na šaci preko svojih površinskih i dubokih palmarnih lukova. Radi procjene učinkovitosti protoka i vaskularizacije šake

predoperativno je kod bolesnika potrebno načiniti Allenov test. Pozitivan Allenov test smatra se jednom od kontraindikacija za uporabu ovog režnja. Točne dimenzije kožnog dijela režnja nisu određene. Urken je komentirao kako maksimalne dimenzije područja kože koje se mogu odići nad radijalnom arterijom nisu određene. Opisane su maksimalne dimenzije od 35 x 15 cm u vitalne podlaktice pa čak i odizanje kože cijele podlaktice s prethodno traumatski amputirane ruke. Koža je nešto tanja u muškaraca nego u žena. Najveću primjenu RFF ima u rekonstrukciji defekata usne šupljine nakon ablativnog kirurškog zahvata. Nakon odizanja kožnog segmenta režnja s podlaktice, zaostali defekt najčešće mora prekriti kožnim presadkom i to je jedna od mana ovog pouzdanog režnja. Koristi se kao fascijalni, fasciokutani, oseofasciokutani ili kao oseomuskulokutani režanj. U idealnom slučaju valja koristiti nedominantnu ruku bolesnika jer je istu potrebno postoperativno imobilizirati. Oseokutani radijalni režanj podlaktice (OCRFF) zbog svoje duge vaskularne peteljke, velike količine tanke savitljive kože i relativno sigurne senzorne inervacije predstavlja dobar izbor za rekonstrukciju dna usne šupljine, alveolarnog grebena, stijenke ždrijela i mekog nepca. Ovaj režanj je pogodan i za liječenje osteoradionekroze mandibule. Duljina kosti koja se može upotrijebiti OCRFF-om ograničena je na 10 do 12 cm. Resecirati se može do 40% kružnog opsega palčane kosti kako bi se održao njezin strukturni integritet. Korisna koštana masa OCRFF-a manja je od one u FOCF-u, DCIA-u ili SSAF-u. Dakle, alternativna donorska mjesta imaju mnogo bolju zalihu vaskularizirane kosti za rekonstrukciju mandibule. Značajan manjak OCRFF je potencijalni morbiditet koji proizlazi iz patoloških prijeloma preostale palčane kosti nakon odizanja režnja. Ova komplikacija opisana je u čak 23% bolesnika. U literaturi je opisana uporaba brahioradijalnog mišića za potpunu rekonstrukciju gornje usne šivanjem krajeva mišića za orbikularni mišić. Postignuta je i reinervacija mišića spajanjem motornog živca na bukalnu granu facijalnog živca. Sadove i suradnici opisali su rekonstrukciju donje usne tetivom mišića *m. palmaris longus* koja je prebačena zajedno s osjetno inerviranom kožom podlaktice kako bi se pružila potpora usnici i održala njezina visina. Prilikom odizanja OCRFF-a mogu nastati ozljede tetiva mišića podlaktice. Mišić *m. flexor digitorum superficialis* može se odvojiti od radijalne kosti tijekom resekcije kosti, ali se taj defekt može popraviti ponovnim postavljanjem mišića preko vrha tetive *m. flexor carpi radialis* kako bi se poboljšalo zatvaranje defekta i poboljšalo cijeljenje transplantata kože preko tetive. Infekcije donorskog mjesta nisu česte, uz naravno naglasak na maksimalnom pridržavanju sterilnosti kirurških tehnika. Od neuroloških komplikacija, najčešće se javljaju gubitak osjeta nakon ozljede površinskih grana radijalnog živca i ozljeda antebrahijalnih kožnih živaca. Potencijal za morbiditet funkcije šake nastaje uslijed sekundarnog traumatskog prijeloma radijusa. Prijelom ima značajan štetan učinak na supinaciju, fleksiju zapešća i snagu stiska šake i prstnog hvata. Bardsley i

suradnici preporučili su uklanjanje što manjeg dijela kosti sa stvaranjem glatkih rezova u obliku „čamca“, a ne pravokutnih, tj. oštih kutova jer su oni skloniji prijelomima. Urken piše o savjetima za korištenje udlage koja se proteže od prstiju do antekubitalne jame tijekom 7 dana nakon operacije. Važno je podići podlakticu, a preko udlage staviti kompresijski omotač, s tim da se mora paziti da se postavi obilna podloga ispod udlage kako bi se izbjegli dekubitusi ili ulceracije na prominentnim mjestima ruke i šake. Važno je spriječiti smicanje mišića ispod presatka kože, kako bi presadak što bolje, brže i pravilnije cijelio, a to se postiže imobilizacijom podlaktice. Treba voditi računa o cirkulaciji u palcu zbog osiguravanja dovoljne kolateralne ulnarne vaskularizacije. Nakon skidanja udlage postavlja se elastična čarapa kao pomoć u smanjenju pojave edema i cijeljenju rane. Preporučljivo je da bolesnik krene s većom aktivnošću ruke tek nakon skidanja udlage. Stopa uspješnosti prijenosa ovog režnja u istim je granicama kao i prethodni režnjevi.(50,63,64)

## 5) ZAKLJUČAK

Rekonstrukcija oromandibularnih defekata kompozitnim slobodnim reznjevima omogućuje rješavanje kompliciranih i složenih defekata. Otkrivanje mogućnosti ovih reznjeva označilo je jedan od ključnih pomaka u rekonstruktivnoj kirurgiji glave i vrata. Kompozitni reznjevi omogućuju istovremenu obnovu koštanih i mekih tkiva, čime se postiže bolji funkcionalni i estetski ishod za bolesnika. Svestranost kompozitnih slobodnih reznjeva omogućuje njihovu uporabu u različitim postavkama, od malih defekata do većih i složenijih rekonstrukcija oromandibularnog područja. Izbor reznja treba biti individualiziran i prilagođen specifičnim potrebama i anatomskoj građi bolesnika te karakteristikama defekta. Kirurške tehnike u rekonstruktivnoj kirurgiji kompozitnim reznjevima su sofisticirane i zahtijevaju stručnost multidisciplinarnog tima. U većini slučajeva omogućen je usporedni rad dva kirurška tima, čime se znatno skraćuje vrijeme operacije. Kompozitni reznjevi koji se koriste u rekonstrukciji oromandibularnih defekata su oseokutani režanj fibularne arterije (FOCF), oseokutani režanj crijevne kosti (DCIA), osekutani režanj supskapularne arterije (SSAF) i oseokutani radijalni režanj podlaktice (OCRFF). Unatoč izazovima, prednosti kompozitnih slobodnih reznjeva u rekonstrukciji oromandibularnih defekata su očite, omogućujući pacijentima ne samo obnavljanje osnovnih funkcija poput žvakanja i govora, već pružajući i zadovoljavajući estetski ishod. Postoperativna njega i praćenje su jako važni za osiguravanje optimalnog zacjeljivanja i funkcionalnog oporavka. Daljnja istraživanja i razvoj novih tehnika te materijala dodatno će unaprijediti ovu vitalnu kiruršku praksu kao što se već može vidjeti s korištenjem CAD i CAM sustava i 3D tehnologije, kao i sve veća primjena transoralne robotske kirurgije, ali i povećana istraživanja u području bioprintinga i VR tehnologije.



## **6) ZAHVALE**

Zahvaljujem mentoru doc. dr. sc. Darku Solteru na trudu i povjerenju, ali i znanju koje mi je prenio tijekom pisanja ovog diplomskog rada kao i kroz suradnju na pisanju znanstvenih tekstova. Također zahvaljujem i ostalim članovima povjerenstva izv. prof. dr. sc. Mihaelu Riesu i izv. prof. dr. sc. Jakovu Ajduku na iskazanom povjerenju tokom pisanja ovog diplomskog rada. Zahvaljujem svim doktorima, docentima i profesorima koji su imali strpljenja učiti mene i moje kolege tokom svih ovih godina studija, ali i trudili se razviti nam još veću ljubav prema medicini. Za kraj, želio bih zahvaliti majci Almedini i ocu Predragu na neizmjernom strpljenju i trudu, ali i ljubavi koju su mi pružili tokom svih ovih godina i bili mi potpora kada mi je najviše trebala. Ove zahvale idu i mojim bakama i djedu koji su također zaslužni za ovaj uspjeh. I za sami kraj zahvaljujem svim prijateljima koji su mi bili potpora tokom školovanja, ali i koji su mi olakšali prolazak kroz najteža životna razdoblja s puno smijeha i zabave.

## 7) LITERATURA

1. Kamrani P, Sadiq NM. Anatomy, Head and Neck, Oral Cavity (Mouth). In: StatPearls [Internet]. Treasure Island (FL): StatPearls Publishing; 2024 [cited 2024 May 13]. Available from: <http://www.ncbi.nlm.nih.gov/books/NBK545271/>
2. Lam L, Samman N. Speech and swallowing following tongue cancer surgery and free flap reconstruction--a systematic review. *Oral Oncol*. 2013 Jun;49(6):507–24.
3. Qaisi M, Dee R, Eid I, Murphy J, Velasco Martinez IA, Fung H. Reconstruction for Complex Oromandibular Facial Defects: The Fibula Free Flap and Pectoralis Major Flap Combination. *Case Rep Surg*. 2019;2019:8451213.
4. Yu S, Zhang WB, Wang Y, Mao C, Guo CB, Peng X. Reconstruction of Complete Bilateral Maxillary Defects With Free Flaps. *J Craniofac Surg*. 2022 Sep 1;33(6):e550–2.
5. Koolstra JH. Dynamics of the human masticatory system. *Crit Rev Oral Biol Med Off Publ Am Assoc Oral Biol*. 2002;13(4):366–76.
6. Mochizuki Y, Harada H, Yokokawa M, Kinoshita N, Kubota K, Okado T, et al. Oral and maxillofacial surgery in patients undergoing dialysis for advanced renal disease: report of five cases. *BMC Oral Health*. 2018 Oct 19;18(1):166.
7. Lidders JN, Parmar S, Stienen NLM, Martin TJ, Karagozoglu KH, Heymans MW, et al. Incidence and types of complications after ablative oral cancer surgery with primary microvascular free flap reconstruction. *Med Oral Patol Oral Cirugia Bucal*. 2015 Nov 1;20(6):e744-750.
8. Urken ML, Weinberg H, Vickery C, Buchbinder D, Lawson W, Biller HF. Oromandibular reconstruction using microvascular composite free flaps. Report of 71 cases and a new classification scheme for bony, soft-tissue, and neurologic defects. *Arch Otolaryngol Head Neck Surg*. 1991 Jul;117(7):733–44.
9. Aljinović Ratković N. Ozljede maksilofacijalne regije. U: Lukšić, I. Maksilofacijalna kirurgija. Zagreb: Ljevak; 2019. 127–154 p.
10. Squamous cell carcinoma of unknown primary site [Internet]. UpToDate. 2023 [cited 2024 Jun 20]. Available from: <https://www.uptodate.com/contents/squamous-cell-carcinoma-of-unknown-primary-site>.
11. Lukšić I. Zloćudni tumori glave i vrata. U: Lukšić, I. Maksilofacijalna kirurgija. Zagreb: Ljevak; 2019. 155–211 p.
12. Orihovac Ž. Rascjepi usne i nepca. U: Lukšić, I. Maksilofacijalna kirurgija. Zagreb: Ljevak; 2019. 85–100 p.
13. Houkes R, Smit J, Mossey P, Don Griot P, Persson M, Neville A, et al. Classification Systems of Cleft Lip, Alveolus and Palate: Results of an International Survey. *Cleft Palate-Craniofacial J Off Publ Am Cleft Palate-Craniofacial Assoc*. 2023 Feb;60(2):189–96.

14. Abbasi MS, Ahmed N, Irfan AB, Al-Saleh S, Abduljabbar T, Vohra F. Management of Edentulous Microstomia Patient: A Case Report and Classification System. *Case Rep Dent.* 2022;2022:2686983.
15. Aljinović Ratković N, Orihovac Ž. Deformiteti čeljusti i lica. U: Lukšić, I. *Maksilofacijalna kirurgija.* Zagreb: Ljevak; 2019. 101–126 p.
16. Lukšić I. Upale maksilofacijalne regije. U: Lukšić, I. *Maksilofacijalna kirurgija.* Zagreb: Ljevak; 2019. 37–62 p.
17. Momodu II, Savaliya V. Osteomyelitis. In: StatPearls [Internet]. Treasure Island (FL): StatPearls Publishing; 2024 [cited 2024 May 16]. Available from: <http://www.ncbi.nlm.nih.gov/books/NBK532250/>
18. Davis DD, Hanley ME, Cooper JS. Osteoradionecrosis. In: StatPearls [Internet]. Treasure Island (FL): StatPearls Publishing; 2024 [cited 2024 May 16]. Available from: <http://www.ncbi.nlm.nih.gov/books/NBK430818/>
19. S S, R S. Prevalence of Oral Submucous Fibrosis With Other Oral Potentially Malignant Disorders: A Clinical Retrospective Study. *Cureus.* 2023 Nov;15(11):e49642.
20. Passi D, Bhanot P, Kacker D, Chahal D, Atri M, Panwar Y. Oral submucous fibrosis: Newer proposed classification with critical updates in pathogenesis and management strategies. *Natl J Maxillofac Surg.* 2017;8(2):89–94.
21. Larsson LG, Sandström A, Westling P. Relationship of Plummer-Vinson disease to cancer of the upper alimentary tract in Sweden. *Cancer Res.* 1975 Nov;35(11 Pt. 2):3308–16.
22. Verma S, Mukherjee S. Plummer-Vinson Syndrome. In: StatPearls [Internet]. Treasure Island (FL): StatPearls Publishing; 2024 [cited 2024 Apr 26]. Available from: <http://www.ncbi.nlm.nih.gov/books/NBK538306/>
23. Desai RS, Shirsat PM, Bansal SP, Fukate CA. Is oral lichen planus a potential malignant disorder?: A critical appraisal. *J Oral Maxillofac Pathol JOMFP.* 2022;26(3):309–10.
24. Raj G, Raj M. Oral Lichen Planus. In: StatPearls [Internet]. Treasure Island (FL): StatPearls Publishing; 2024 [cited 2024 May 17]. Available from: <http://www.ncbi.nlm.nih.gov/books/NBK578201/>
25. Warnakulasuriya S, Kujan O, Aguirre-Urizar JM, Bagan JV, González-Moles MÁ, Kerr AR, et al. Oral potentially malignant disorders: A consensus report from an international seminar on nomenclature and classification, convened by the WHO Collaborating Centre for Oral Cancer. *Oral Dis.* 2021 Nov;27(8):1862–80.
26. Mohammed F, Fairozekhan AT. Oral Leukoplakia. In: StatPearls [Internet]. Treasure Island (FL): StatPearls Publishing; 2024 [cited 2024 May 17]. Available from: <http://www.ncbi.nlm.nih.gov/books/NBK442013/>
27. Holmstrup P. Oral erythroplakia-What is it? *Oral Dis.* 2018 Mar;24(1–2):138–43.
28. All About Erythroplakia: Detection, Symptoms, and Treatment [Internet]. Healthline. 2020 [cited 2024 Jun 20]. Available from: <https://www.healthline.com/health/erythroplakia>.

29. Yardimci G, Kutlubay Z, Engin B, Tuzun Y. Precancerous lesions of oral mucosa. *World J Clin Cases*. 2014 Dec 16;2(12):866–72.
30. Dunsche A, Härle F. [Precancer stages of the oral mucosa: a review]. *Laryngorhinootologie*. 2000 Jul;79(7):423–7.
31. Wetzel SL, Wollenberg J. Oral Potentially Malignant Disorders. *Dent Clin North Am*. 2020 Jan;64(1):25–37.
32. Kansara S, Sivam S. Premalignant Lesions of the Oral Mucosa. In: *StatPearls* [Internet]. Treasure Island (FL): StatPearls Publishing; 2024 [cited 2024 May 19]. Available from: <http://www.ncbi.nlm.nih.gov/books/NBK572155/>
33. Speight PM, Khurram SA, Kujan O. Oral potentially malignant disorders: risk of progression to malignancy. *Oral Surg Oral Med Oral Pathol Oral Radiol*. 2018 Jun;125(6):612–27.
34. Zupi A, Mangone GM, Piombino P, Califano L. Perineural invasion of the lower alveolar nerve by oral cancer: a follow-up study of 12 cases. *J Cranio-Maxillo-fac Surg Off Publ Eur Assoc Cranio-Maxillo-fac Surg*. 1998 Oct;26(5):318–21.
35. Edge SB, American Joint Committee on Cancer, editors. *AJCC cancer staging manual*. 7th ed. New York, NY: Springer; 2010. 648 p.
36. Farhood Z, Simpson M, Ward GM, Walker RJ, Osazuwa-Peters N. Does anatomic subsite influence oral cavity cancer mortality? A SEER database analysis. *The Laryngoscope*. 2019 Jun;129(6):1400–6.
37. Manojlović S, Seiwert S. Bolesti područja glave i vrata. U: Damjanov I., Seiwert S., Jukić S., Nola M. *Patologija, Peto prerađeno i dopunjeno izdanje*. Zagreb: Medicinska naklada; 2018. 353–378 p.
38. Yan W, Wistuba II, Emmert-Buck MR, Erickson HS. Squamous Cell Carcinoma - Similarities and Differences among Anatomical Sites. *Am J Cancer Res*. 2011 Jan 1;1(3):275–300.
39. Brown JS, Barry C, Ho M, Shaw R. A new classification for mandibular defects after oncological resection. *Lancet Oncol*. 2016 Jan;17(1):e23–30.
40. Cordeiro PG, Henderson PW, Matros E. A 20-Year Experience with 202 Segmental Mandibulectomy Defects: A Defect Classification System, Algorithm for Flap Selection, and Surgical Outcomes. *Plast Reconstr Surg*. 2018 Apr;141(4):571e–81e.
41. Koyachi M, Sugahara K, Tachizawa K, Nishiyama A, Odaka K, Matsunaga S, Sugimoto M, Katakura A. Mixed-reality and computer-aided design/computer-aided manufacturing technology for mandibular reconstruction: a case description. *Quant Imaging Med Surg* 2023;13(6):4050-4056.
42. Lukšić I, Dediol E. Plastična i rekonstrukcijska kirurgija. U: Lukšić, I. *Maksilofacijalna kirurgija*. Zagreb: Ljevak; 2019. 243–272 p.
43. He Y, Zhu HG, Zhang ZY, He J, Sader R. Three-dimensional model simulation and reconstruction of composite total maxillectomy defects with fibula osteomyocutaneous flap flow-

through from radial forearm flap. *Oral Surg Oral Med Oral Pathol Oral Radiol Endod.* 2009 Dec;108(6):e6-12.

44. Zhang WB, Yu Y, Wang Y, Liu XJ, Mao C, Guo CB, et al. [Surgical reconstruction of maxillary defects using a computer-assisted techniques]. *Beijing Da Xue Xue Bao.* 2017 Feb 18;49(1):1–5.

45. Melville JC, Manis CS, Shum JW, Alsuwied D. Single-Unit 3D-Printed Titanium Reconstruction Plate for Maxillary Reconstruction: The Evolution of Surgical Reconstruction for Maxillary Defects-A Case Report and Review of Current Techniques. *J Oral Maxillofac Surg Off J Am Assoc Oral Maxillofac Surg.* 2019 Apr;77(4):874.e1-874.e13.

46. Alwadeai MS, Al-Aroomy LA, Shindy MI, Amin AAW, Zedan MH. Aesthetic reconstruction of onco-surgical maxillary defects using free scapular flap with and without CAD/CAM customized osteotomy guide. *BMC Surg.* 2022 Oct 19;22(1):362.

47. Tan W, Bui R, Ranasinghe VJ, Coblens O, Shabani S. Transoral Robotic Surgery for Oropharyngeal and Hypopharyngeal Squamous Cell Carcinoma. *Cureus.* 2024 Mar;16(3):e57186.

48. Saini G, Segaran N, Mayer JL, Saini A, Albadawi H, Oklu R. Applications of 3D Bioprinting in Tissue Engineering and Regenerative Medicine. *J Clin Med.* 2021 Oct 26;10(21):4966.

49. Kang HW, Lee SJ, Ko IK, Kengla C, Yoo JJ, Atala A. A 3D bioprinting system to produce human-scale tissue constructs with structural integrity. *Nat Biotechnol.* 2016 Mar 1;34(3):312–9.

50. Mark L. Urken et al. *Atlas of Regional and Free Flaps for Head and Neck Reconstruction - Flap Harvest and Insetting.* Second edition. Baltimore and Philadelphia: Lippincott Williams & Wilkins, a Wolters Kluwer business; 2012.

51. Taqi M, Hohman MH, Raju S. Fibula Free Flaps. In: *StatPearls [Internet]. Treasure Island (FL): StatPearls Publishing; 2024 [cited 2024 Jun 5]. Available from: <http://www.ncbi.nlm.nih.gov/books/NBK564337/>*

52. Fatani B, Fatani JA, Fatani OA. Approach for Mandibular Reconstruction Using Vascularized Free Fibula Flap: A Review of the Literature. *Cureus.* 2022 Oct;14(10):e30161.

53. Infante-Cossio P, Sicilia-Castro D, Garcia-Perla A, Gutierrez-Perez JL, Gomez-Cia T. Chimeric lateral supramalleolar artery perforator fibula free flap in the reconstruction of composite head and neck defects. *Plast Reconstr Surg.* 2014 Aug;134(2):329e–31e.

54. Kuo YR, Shih HS, Chen CC, Boca R, Hsu YC, Su CY, et al. Free fibula osteocutaneous flap with soleus muscle as a chimeric flap for reconstructing mandibular segmental defect after oral cancer ablation. *Ann Plast Surg.* 2010 Jun;64(6):738–42.

55. Kang YF, Lv XM, Qiu SY, Ding MK, Xie S, Zhang L, et al. Virtual Surgical Planning of Deep Circumflex Iliac Artery Flap for Midface Reconstruction. *Front Oncol.* 2021;11:718146.

56. DEEP CIRCUMFLEX ILIAC ARTERY (DCIA) BONE FLAP [Internet]. *MICROSURGEON.ORG.* 2001 - 2024 [cited 2024 Jun 20]. Available from: <https://www.microsurgeon.org/dcia>

57. Zheng L, Lv X, Zhang J, Zhang J, Zhang Y, Cai Z, et al. Deep circumflex iliac artery perforator flap with iliac crest for oromandibular reconstruction. *J Cranio-Maxillofac Surg*. 2018 Aug;46(8):1263–7.
58. Miyamoto S, Sakuraba M, Nagamatsu S, Hayashi R. Current role of the iliac crest flap in mandibular reconstruction. *Microsurgery*. 2011 Nov;31(8):616–9.
59. Mashrah MA, Aldhohrah T, Abdelrehem A, Sakran KA, Ahmad H, Mahran H, et al. Survival of vascularized osseous flaps in mandibular reconstruction: A network meta-analysis. *PloS One*. 2021;16(10):e0257457.
60. Gibber MJ, Clain JB, Jacobson AS, Buchbinder D, Scherl S, Zevallos JP, et al. Subscapular system of flaps: An 8-year experience with 105 patients. *Head Neck*. 2015 Aug;37(8):1200–6.
61. Bansal AP, Buchakjian MR. Subscapular system free flaps for oromandibular reconstruction. *Plast Aesthetic Res [Internet]*. 2021 [cited 2024 Jun 6]; Available from: <https://www.oaepublish.com/articles/2347-9264.2021.45>
62. Nguyen LV, Vo TV, Ly HHV. The Flap Based on the Subscapular Artery: A Cross-sectional Study. *Trends Med Sci [Internet]*. 2021 Oct 10 [cited 2024 Jun 6];1(3). Available from: <https://brieflands.com/articles/tms-119322.html>
63. Rengifo D, Lian TT. Radial Forearm Tissue Transfer. In: *StatPearls [Internet]*. Treasure Island (FL): StatPearls Publishing; 2024 [cited 2024 Jun 6]. Available from: <http://www.ncbi.nlm.nih.gov/books/NBK560796/>
64. Kearns M, Ermogenous P, Myers S, Ghanem AM. Osteocutaneous flaps for head and neck reconstruction: A focused evaluation of donor site morbidity and patient reported outcome measures in different reconstruction options. *Arch Plast Surg*. 2018 Nov;45(6):495–503.

## 8) ŽIVOTOPIS

Rođen sam 24.12.1998. u gradu Zagrebu. Išao sam u Osnovnu školu Izidora Kršnjavoga, a srednju školu samo pohađao u Gimnaziji Tituš Brezovački. Fakultet sam upisao u akademskoj godini 2017./2018. Tokom fakultetskog obrazovanja sudjelovao sam u brojnim izvannastavnim aktivnostima. Bio sam dvije godine edukator u projektu „Pogled u sebe“ i tri godine u projektu „The Talk“. Osim toga obnašao sam godinu dana dužnost asistenta odbora za javno zdravstvo u Međunarodnoj udruzi studenata medicine – CroMSIC. Također sam bio tri godine instruktor šivanja u Studentskoj sekciji za kirurgiju i bio sam dvije godine član vodstva Studentske sekcije za infektologiju unutar koje sam sudjelovao u organiziranju brojnih događanja i predavanja, kao što su Simpozij „Abeceda hepatitisa“ i Simpozij „Pedijatrijska infektologija“.