

# Akutne ozljede tetiva i ligamenata šake i ručnog zgloba

---

**Mikulić, Lovro**

**Master's thesis / Diplomski rad**

**2024**

*Degree Grantor / Ustanova koja je dodijelila akademski / stručni stupanj:* **University of Zagreb, School of Medicine / Sveučilište u Zagrebu, Medicinski fakultet**

*Permanent link / Trajna poveznica:* <https://um.nsk.hr/um:nbn:hr:105:650339>

*Rights / Prava:* [In copyright](#)/[Zaštićeno autorskim pravom.](#)

*Download date / Datum preuzimanja:* **2024-11-02**



*Repository / Repozitorij:*

[Dr Med - University of Zagreb School of Medicine Digital Repository](#)



SVEUČILIŠTE U ZAGREBU

MEDICINSKI FAKULTET

Lovro Mikulić

**Akutne ozljede tetiva i ligamenata šake i ručnog zgloba**

DIPLOMSKI RAD



Zagreb, 2024.

Ovaj rad izrađen je u Zavodu za plastično-rekonstruktivnu kirurgiju i kirurgiju dojke klinike za kirurgiju KBC-a Zagreb pod vodstvom doc.dr.sc. Ante Dujmovića i predan je na ocjenu u akademskoj godini 2023./2024.

## KRATICE

a. – arterija (lat. *arteria*)

APL – lat. *musculus abductor pollicis longus*

ASA – Američko društvo anesteziologa (engl. *American Society of Anesthesiologist*)

ASSH – Američko društvo za kirurgiju šake (engl. *American Society For Surgery Of The Hand*)

ATLS – održavanje života nakon akutne traume (engl. *acute trauma life support*)

CIA – prilagodljiva karpalna nestabilnost (engl. *carpal instability adaptive*)

CIC – kompleksna karpalna nestabilnost (engl. *carpal instability complex*)

CID – disocijativna karpalna nestabilnost (engl. *carpal instabillity dissociative*)

CIND – nedisocijativna karpalna nestabilnost (engl. *carpal instabillity nondissociative*)

cm - centimetar

CMC – karpometakarpalni zglob (lat. *articulatio carpometacarpalis*)

CT – kompjuterizirana tomografija

DASH – invaliditet ruke, ramena i šake (engl. *Disabilities of the Arm, Shoulder and Hand*)

DIP – distalni interfalangealni zglob (lat. *articulatio interphalangea manus distalis*)

DISI – dorzalna nestabilnost interkaliranog segmenta (engl. *dorsal intercalated segment instability*)

dr. - drugi

DRL - dorzoradijalni ligament (engl. *dorsoradial ligament*)

DRU – distalni radioulnarni zglob (lat. *articulatio radioulnaris distalis*)

ECRB – lat. *musculus extensor carpi radialis brevis*

ECU – lat. *musculus extensor carpi ulnaris*

ED – lat. *musculus extensor digitorum*

EDM – lat. *musculus extensor digiti minimi*

EI – lat. *musculus extensor indicis*

EPB – lat. *musculus extensor pollicis brevis*

EPL – lat. *musculus extensor pollicis longus*

FCR – lat. *musculus flexor carpi radialis*

FDP – lat. *musculus flexor digitorum profundus*

FDS – lat. *musculus flexor digitorum superficialis*

FOOSH – pad na ispruženu ruku (engl. *fall onto an outstretched hand*)

FPL – lat. *musculus flexor pollicis longus*

G - gauge, mjerna jedinica

g. - godina

IC – interkarpalni zglobovi (lat. *articulatio intercarpalis*)

IMC – interkarplani zglobovi (lat. *articulatio intermetacarpalis*)

IV - intravenski

lig. –ligament (lat. *ligamentum*)

LTI - lat. *lig. lunotriquetrum*

m. – mišić (lat. *musculus*)

MCP – metakarpofalangealni zglobovi (lat. *articulatio metacarpophalangea*)

MHQ – Michiganski upitnik za ishode nakon operacije ruke (engl. *Michigan Hand Outcomes Questionnaire*)

mL - mililitar

mm - milimetar

MR – magnetska rezonancija

n. – lat. *nervus*

OHBP – objedinjeni hitni bolnički prijam

ORL - engl. *spiral oblique retinacular ligament reconstruction*

PA – palmarna aponeuroza

PIP – proksimalni interfalangealni zglob (lat. *articulatio interphalangea manus proximalis*)

RC – radiokarplani zglob (lat. *articulatio radiocarpalis*)

RCL – lat. *ligamentum collaterale radiale articulationis metacarpophalangea pollicis*

RL – lat. *lig. radiolunatum longus et brevis*

ROM – opseg pokreta (engl. *range of motion*)

RTG - rendgen

SC – lat. *lig. scaphocapitatum*

SLI – lat. *lig. scapholunatum*

STT – lat. *lig. scaphotrapeiotrapezoideum*

Sur. - suradnici

TFCC – triangularni fibrokartilaginozni kompleks (engl. *triangular fibrocartilage complex*)

UCL – lat. *ligamentum collaterale ulnare articulationis metacarpophalangea pollicis*

UZV - ultrazvuk

v. – vena (lat. *vena*)

VISI – volarna nestabilnost interkaliranog segmenta (engl. *volar intercalated segment instability*)

WALANT - engl. *Wide awake local anestheisa no tourniquet technique*

# SADRŽAJ

KRATICE

SAŽETAK

SUMMARY

1.	UVOD .....	1
2.	ANATOMIJA.....	2
2.1.	OPĆENITO O ANATOMIJI .....	2
2.2.	KOSTI.....	2
2.3.	ZGLOBOVI I LIGAMENTI.....	3
2.4.	MIŠIĆI ŠAKE I PODLAKTICE .....	7
2.5.	POMOĆNE I VEZIVNE STRUKTURE MIŠIĆA .....	8
2.6.	VASKULARIZACIJA.....	10
2.7.	INERVACIJA.....	11
3.	EPIDEMIOLOGIJA OZLJEDA TETIVA I LIGAMENATA .....	13
4.	PODJELA I MEHANIZMI OZLJEDA.....	14
4.1.	OZLJEDE TETIVA .....	14
4.1.1.	EKSTENZORNE .....	14
4.1.2.	FLEKSORNE.....	17
4.2.	OZLJEDE LIGAMENATA .....	17
5.	OBRADA I KLINIČKA PREZENTACIJA.....	23
5.1.	OPĆENITO O PREGLEDU .....	23
5.2.	ANAMNEZA .....	23
5.3.	FIZIKALNI PREGLED .....	24
5.3.1.	TETIVE .....	25
5.3.2.	LIGAMENTI.....	28
5.4.	OSTALO .....	30
5.5.	SLIKOVNA I OSTALA DIJAGNOSTIKA .....	30
6.	LIJEČENJE .....	33
6.1.	ANESTEZIJA.....	33
6.2.	TETIVE.....	34
6.2.1.	EKSTENZORNE .....	34



6.2.2.	FLEKSORNE.....	38
6.3.	LIGAMENTI .....	44
6.3.1.	DORZALNA DISLOKACIJA PIP ZGLOBA .....	44
6.3.2.	SKIJAŠKI PALAC .....	44
6.3.3.	OZLJEDE SKAFOLUNATALNOG LIGAMENTA (SL DISOCIJACIJA) .....	45
6.3.4.	LUNOTRIKVETRALNA (LT) DISOCIJACIJA .....	47
6.3.5.	OZLJEDE TFCC-A.....	47
7.	ZAHVALE .....	50
8.	LITERATURA .....	51
9.	ŽIVOTOPIS .....	55

## SAŽETAK

Akutne ozljede tetiva i ligamenata šake i ručnog zgloba

Autor: Lovro Mikulić

Ozljede šake i ručnog zgloba su česte te se mogu javiti prilikom svakodnevnih aktivnosti, posla ili bavljenja sportom. Anatomska kompleksnost šake podrazumijeva veliki broj ozljeda koje mogu nastati na ovom području te iz tog razloga i široku diferencijalnu dijagnozu koja dolazi u obzir. Neke od njih su ozljede ekstenzornih i fleksornih tetiva, uganuće ručnog zgloba i rupturi ligamenata. U otkrivanju je pojedinih ozljeda bitno napraviti kvalitetan fizikalni pregled te je često dodatna dijagnostika u vidu slikovne dijagnostike nepotrebna. Različite su tehnike i pristupi liječenja, od jednostavnog konzervativnog što uključuje mirovanje, imobilizaciju i analgeziju do složenih popravaka i rekonstrukcija s korištenjem presadaka. Ono što igra veliku ulogu u samom ishodu jest iskustvo operatera. Na kraju je važna dobra rehabilitacija i edukacija pacijenta čime se povećava njihovo zadovoljstvo i smanjuju komplikacije. Pravilna dijagnostika, liječenje i rehabilitacija ključni su za pacijenta jer sama ozljeda može znatno ograničiti osobu i značajno smanjiti kvalitetu života.

Kako su ove ozljede česte predstavljaju veliki trošak i teret za zdravstveni sustav, a odabirom adekvatnog liječenja ne samo da doprinosimo dobrobiti pojedinca nego i cijelog društva. Budući da su ishodi nekih tipova liječenja češće povezani s komplikacijama to ukazuje na to da su potrebna dodatna istraživanja te da postoji prostor za napredak.

Ključne riječi: ozljede šake, ozljede ručnog zgloba, ozljede tetiva, dislokacije zglobova

## **SUMMARY**

Acute injuries of the tendons and ligaments of the hand and wrist

Author: Lovro Mikulić

Hand and wrist injuries are common and can occur during daily activities, work, or sports. The anatomical complexity of the hand involves a wide range of potential injuries in this area, resulting in a broad differential diagnosis. Some of the injuries include extensor and flexor tendon injuries, wrist sprains, and ligament ruptures. Accurate identification of specific lesions requires a thorough physical examination, often making additional diagnostic imaging unnecessary. Treatment approaches vary, ranging from simple conservative methods—such as rest, immobilization, and analgesia—to complex repairs and reconstructions using grafts. The experience of the surgeon significantly impacts the outcome. Ultimately, effective rehabilitation and patient education are crucial, as they enhance patient satisfaction and reduce complications. Proper diagnosis, treatment, and rehabilitation are vital for the patient, as the injury can greatly limit an individual's capabilities and significantly reduce their quality of life.

Given the frequency of these injuries, they pose a substantial cost and burden on the healthcare system. By selecting appropriate treatments, we not only contribute to the well-being of individuals but also benefit society. The outcomes of certain types of treatments are more often associated with complications, indicating a need for further research and room for improvement.

Keywords: hand injuries, wrist injuries, tendon injuries, joint dislocations

## 1. UVOD

Šaka i ručni zglob su dio tijela koji su ključni za svakodnevno funkcioniranje što uključuje i nesmetano bavljenje poslom i sportom. Šaka je toliko bitan dio tijela da je čak i starogrčki filozof Aristotel nazvao ruku „instrumentom svih instrumenata“ (1). Prema istraživanju napravljenom na danskoj populaciji, ozljede šake i ručnog zgloba čine 28,6% svih ozljeda koje se prezentiraju na OHBP-u, od kojih 42% čine frakture kostiju, 29% ozljeda tetiva i 12% površinskih ozljeda (2). Zbog velike učestalosti ovakvih ozljeda bitno ih je na vrijeme prepoznati te indicirati optimalno liječenje kojim će se omogućiti najbolje moguće očuvanje funkcije i time kvaliteta života. S ekonomske strane, procjena prema američkom istraživanju je da je medijan troška za ozljede šake i ručnog zgloba bilo kojeg tipa 6 951 američkih dolara te se ove ozljede mogu smatrati značajnim teretom za pojedinca i društvo (3). Ne postoje jasna razgraničenja koje ozljede zbrinjavaju ortopedi, plastični kirurzi ili specijalizirani kirurzi za područje šake. Međutim, frakture i dislokacije karpalnih kostiju, radijusa i ulne su više u domeni ortopedске kirurgije, dok plastični kirurzi češće zbrinjavaju ozljede tetiva kao i neurovaskularne ozljede (4). Neovisno o specijalistu koji zbrinjava ozljedu, stručnost, praćenje novih tehnoloških postignuća kao i cjeloživotno usavršavanje jedne su od karakteristika kvalitetnih kirurga, a kirurgija šake i ručnog zgloba nije iznimka.

## 2. ANATOMIJA

### 2.1. OPĆENITO O ANATOMIJI

O samoj kompleksnosti anatomije šake govori u prilog to da u nekim zemljama postoje usko specijalizirani kirurzi koji se bave samo njezinom patologijom. Općenito govoreći, šaka se sastoji od 29 kostiju, 36 zglobova povezanih ligamentima koje pokreće 19 intrinzičnih i 19 ekstrinzičnih mišića. Kostí pešća se uzglobljuju s radijusom i ulnom te čine ručni zglob, a radijus i ulna zajedno čine distalni radioulnarni zglob (DRU) (5,6).

### 2.2. KOSTI

Kosti šake se mogu podijeliti na tri cjeline; kosti korijena šake odnosno pešća (*carpus*), zapešća (*metacarpus*) i kosti prstiju (*digiti*). Kostí korijena šake poredane su u dva reda; proksimalni i distalni red. Proksimalni koji se sastoji od čunaste (*os scaphoideum*), polumjesečaste (*os lunatum*), trokutaste kosti (*os triquetrum*) te graškaste (*os pisiforme*) kosti koja se nalazi na trokutastoj kosti, a prema svojoj strukturi je sezamoidna kost u sastavu tetive *m. flexor carpi ulnaris*. Distalni red se sastoji od trapezne kosti (*os trapezium*), trapezoidne kosti (lat. *os trapezoideum*), glavičaste kosti (*os capitatum*) i kukaste kosti (*os hamatum*). Kostí pešća zajedno stvaraju palmarno otvoren poprečni luk. Brazda koja se nalazi na dnu luka naziva se palmarnom brazdom (*sulcus carpi*), a ograničena je s dvije eminencije; radijalnom (*os scaphoideum* i *os trapezoideum*) i ulnarnom (*os pisiforme* i *hamulus ossis hamatum*). Krov brazde čini *retinaculum flexorum*, a kroz nju prolaze dugačke fleksorne tetive (*m. flexor pollicis longus* (FPL), *m. flexor digitorum superficialis* (FDS), *m. flexor digitorum profundus* (FDP)) i *n. medianus*, a cijeli kanal se naziva karpalnim kanalom (*canalis carpi*). Na ularnoj strani ovdje se nalazi i Guyonov kanal čije dno proksimalno

stvara *retinaculum flexorum* i distalno *lig. pisihamatum*, a krov mu čini *lig. carpi palmare* koji je dio *fasciae antebrachii*. U ovom kanalu se nalazi *n., a. i v. ulnaris*.

Kosti zapešća sastoje se od pet metakarpalnih kostiju numeriranih rimskim brojevima radijalno prema ulnarno (I.-V.) te sezamoidnim kostima koje nalazimo u tetivama *m. adductor pollicis* i *m. flexor pollicis brevis* na palmarnoj strani *caput ossis metacarpale*.

Prsti šake (*ossa digitorum manus*) također su numerirani rimskim brojevima radijalno prema ulnarno (I.-V.), te se prsti II.-V. sastoje od po triju falangi (*phalanges proximalis, media et distalis*), dok palac (*pollex*) ima samo dvije falange (*phalanges proximalis et distalis*). Na svakoj falangi moguće je razlikovati bazu, tijelo i glavu (5).

### 2.3. ZGLOBOVI I LIGAMENTI

Zglobove šake možemo podijeliti na proksimalni (*articulatio radiocarpalis*, RC) i distalni (*articulatio mediocarpalis*) zglob šake, interkarpalni (IC), karpometakarpalni (CMC) i intermetakarpalni (IMC) zglob, metakarpofalangealni (MCP) te proksimalni i distalni interfalangealni zglobovi (PIP, DIP) (5).

RC zglob je po svojoj mehanici jajoliki zglob (*articulatio ellipsoidea*) koji ima konveksnu plohu, koju čine proksimalni red karpalnih kostiju (*os scaphoideum, os lunatum, os triquetrum*) i konkavnu plohu koju čine *facies articularis carpalis* distalnog radijusa i *discus articularis* (7). Zglob ima dva stupnja slobode te su u njemu moguće kretnje dorzalne i palmarne fleksije, abdukcije i adukcije.

Distalni zglob (*articulatio mediocarpalis*) je nazubljeni kutni zglob kod kojega su moguće kretnje u manjem opsegu; dorzalna i palmarna fleksija, radijalna i ulnarna abdukcija. Zglobna pukotina je valovitog „S“ oblika; u radijalnom dijelu je prema distalno konveksna, središnjem dijelu konkavna te prema ulnarno pukotina smanjuje konkavitet (5).

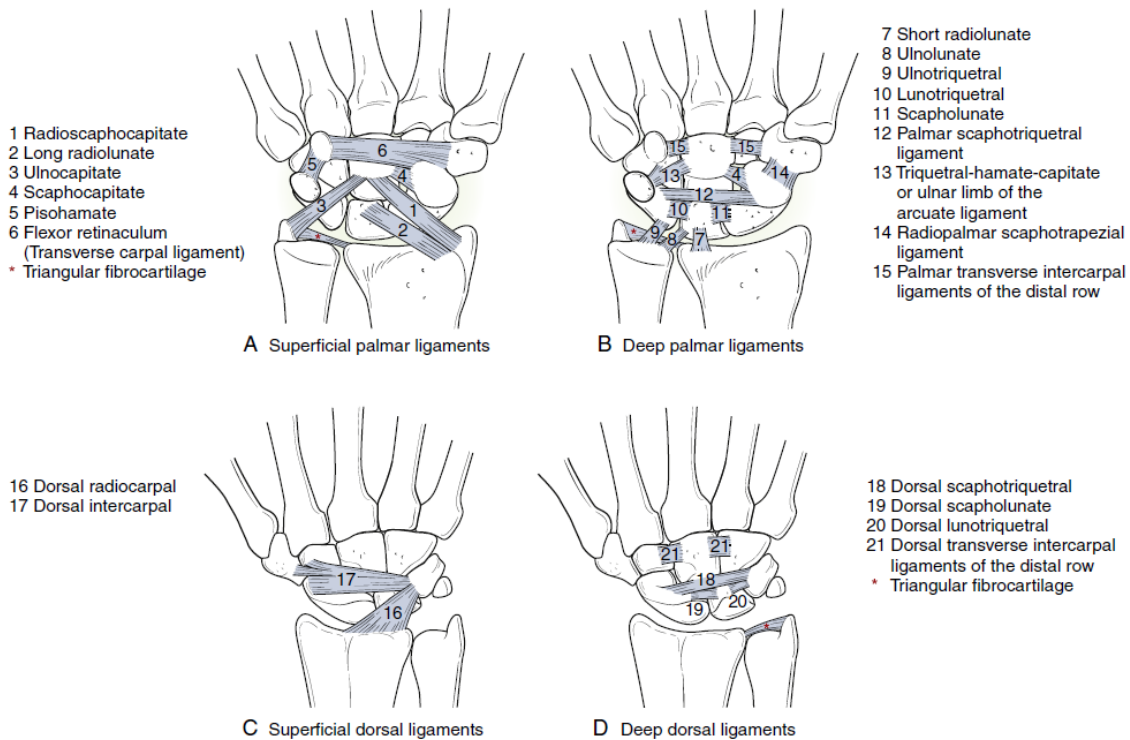
IC zglobovi su prema tipu zgloba amfiartroze, kod kojih su moguće samo neznatne kretnje zbog čvrstih sveza među kostima. Također, sveze su među distalnim redom karpalnih kostiju znatno čvršće te se u njima ostvaruje manji opseg pokreta (7).

Interkapsularne ligamente ručnog zgloba možemo podijeliti na ekstrinzične i intrinzične. Ekstrinzični ligamenti polaze proksimalno od karpalnih kostiju te se hvataju distalno na karpalne kosti, a dijele se u palmarne radiokarpalne, palmarne ulnokarpalne i dorzalne radiokarpalne. Palmarne radiokarpalne čine *lig. radioschaphoideum*, *lig. radioschaphocapitatum*, *lig. radiolunatum longus et brevis* (RL). Troje ligamenata koji se ubrajaju u palmarne ulnokarpalne su površinski *lig. ulnocapitateum* i dvoje dubinskih *lig. ulnotriquetrum* i *lig. ulnolunatum*. U dorzalne vanjske ligamente ubraja se samo *lig. radiocarpale dorsale*.

Intrinzični ligamenti su oni koji se nalaze unutar granica karpalnih kostiju. Razlikujemo one koje čine kratka vlakna koja spajaju susjedne karpalne kosti odnosno intraosealni te duže dorzalne i palmarne ligamente koji se pružaju kroz isti red ili spajaju dva reda (interkarpalni). Najbitniji za spomenuti od intraosealnih ligamenata je *lig. scapholunatum* (SLI) koji ima svoj palmarni i dorzalni dio i *lig. lunotriquetrum* (LTI) koji također ima svoj palmarni i dorzalni dio. U interkarpalne ligamente se ubrajaju *lig. scaphotriquetrum dorsale et palmare* i *lig. intercarpale dorsale*. Proksimalni i distalni red spajaju četiri dodatnih interkarpalnih ligamenata *lig. triquetrohamatum*, *lig. triquetrocapitatum*, *lig. scaphocapitatum* (SC) te radiopalmarni *lig. schaphotrapeiotrapezoideum* (STT), a distalni red je dodatno učvršćen jakim transverzalnim dorzalnim i palmarnim intrinzičnim ligamentima (8).

Ovdje se još izdvajaju ekstrakapsularni ligamenti koji povezuju pisiformnu kost, a to su osim mekotkivnih veza fleksornog i ekstenzornog retinakula i *m. abductor digiti minimi*, ligamenti od kojih se izdvajaju ligamenti triangularnog fibrokartilaginoznog kompleksa (TFCC),

pisohamatni ligament, pisometakarplani ligament i pisotrikvetralna fibrozna kapsula zgloba (6).



Slika 1. Ligamenti ručnog zgloba. Prema Wolf et al. (2022.) str 490.

DRU kao obrtni zglob zajedno s proksimalnim radioulnarnim zglobom omogućuje kretnje pronacije i supinacije. Stabilnost tog zgloba omogućena je TFCC-om, intraosealnom membranom podlaktice i *extensorom retinaculumom*. TFCC se sastoji od artikularnog diska, meniskusa, dorzalnih i palmarnih radioulnarnih ligamenata, ulnokarpalnog ligamenta i tetivne ovojnice *m. extensora carpi ulnarisa* (5).

CMC zglobove svih kostiju pešća i zapešća ubrajamo u amfiartroze, koje su dobro međusobno učvršćene *ligg. carpometacarpea palmaria et dorsalia*, dok je zglob palca jedini koji je sedlast zglob kod kojeg su moguće kretnje abdukcije, adukcije, opozicije i repozicije te cirkumdukcije (7). Zglobna tijela sedlastog zgloba palca čine *os trapezium* i baza prve



metakarpalne kosti kod kojeg konveksna ploha jednog zglobnog tijela odgovara konkavnoj drugog i obratno (5). Ligamente palčanog zgloba čini na dorzalnoj strani deltoidni kompleks. On se sastoji od dorzalnog radijalnog ligamenta (DRL), dorzalnog centralnog ligamenta i posteriornog kosog ligament, a oni svi polaze od trapezoidne kosti (9). Na volarnoj strani to je prednji volarni kosi ligament (*lig. trapeziometacarpale palmare*) koji ograničava radijalnu abdukciju (5).

IMC zglobovi između baza II.-V. metakarpalnih kostiju su također prema tipu amfiartroze učvršćene s *ligg. metacarpea palmaria, dorsalia et interossea* kod kojih su moguće samo ograničene kretnje koje neznatno doprinose funkciji hvatanja šakom (4,5). Glave metakarpalnih kostiju II.-V. nemaju zglobnu vezu, ali su jedne s drugima povezane preko *ligg. metacarpalia transversa profunda*, koji ulazi u zglobne čahure glavnih zglobnih prstiju, a dodatno čvrstoći doprinose tkiva palmarne aponeuroze *ligg. metacarpalia transversa superficialis*.

MCP II.-V. su zglobovi čija zglobna tijela čine glava metakarpalnih kostiju i baza proksimalne falange. Prema tipu MCP zglob je elipsoidni te omogućuje kretnje fleksije, ekstenzije, abdukcije, adukcije i rotacije. Ligamenti koji daju primarnu stabilnost MCP zglobu su kolateralni ligamenti, volarna ploča i kapsula, dok su fleksorne, ekstenzorne tetive i intrinzični mišići zaduženi za dinamičku stabilizaciju zgloba.

Palčani MCP I. zglob je također po obliku elipsoidni zglob kod kojeg su moguće kretnje fleksije, ekstenzije, abdukcije, adukcije i rotacije, no zbog specifičnog oblika glave palčane metakarpalne kosti i baze proksimalne falange, koje su više ravne nego one kod prstiju II.-V., abdukcija, adukcija i rotacija su više ograničene te taj zglob djeluje kao kutni zglob (*gingylmus*). Strukture koje podupiru ovaj zglob su dorzalno ekstenzorne ovojnice (*extensor hood*), volarno volarna ploča i sezamoide kosti i lateralno kolateralni ligamentni (*lig. collaterale ulnare articulationis metacarpophalangea pollicis* (UCL) i *lig. collaterale radiale*

*articulationis metacarpophalangea pollicis* (RCL)), sagitalne vrpce, tenarna i aduktorna aponeuroza (6).

PIP i DIP su kutni zglobovi koji su ključni za precizne pokrete šake i stisak šake. Kretnje koje su moguće u njima su fleksija i ekstenzija s time da kretnje u PIP imaju veći opseg pokreta te je taj zglob funkcionalno bitniji. DIP, iako ima manji opseg pokreta, bitan je za optimalno pozicioniranje jagodica prstiju i time za precizne pokrete i taktilnu osjetljivost (pincetni hvat). Stabilizirani su svojim kolateralnim ligamentima koji se dijele na *lig. colateralle proprius* i *accessorius*. Oni anatomski konfluiraju, ali imaju različitu inserciju; *proprius* se veže na bazu srednje falange, a *accessorius* se veže na volarnu ploču. Volarna ploča čini dno zgloba i suspendirana je s obje strane kolateralnim ligamentima. Radijalno i ularno proksimalni dio volarne ploče se zadeblja i čini križaste ligamente (*checkrein ligaments*) koji se vežu za periost unutar zida drugog anularnog *pulleyja* (A2) i konfluiraju s proksimalnim polazištima krucijatnih *pulleyja* (C1). Sve ove strukture zajedno nalik su na kutiju i stabiliziraju PIP (5,8).

#### 2.4. MIŠIĆI ŠAKE I PODLAKTICE

Mišići podlaktice kontrakcijom ostvaruju pokrete u lakatnom zglobu, zglobovima šake i prstiju. Prema smještaju, a to je ujedno i funkcionalna podjela, podijeljeni su u tri skupine: ventralnu (prednju), lateralnu (radijalnu) i dorzalnu (stražnju). Prednju skupinu čine fleksori koji se dijele na površinske i dubinske. Površinske fleksore čine *m. pronator teres*, *m. palmaris longus*, *m. flexor carpi radialis* (FCR), *m. flexor carpi ulnaris*, *m. flexor digitorum superficialis* (FDS), dok skupini dubinskih fleksora pripadaju *m. flexor digitorum profundus* (FDP), *m. flexor pollicis longus* (FPL) i *m. pronator quadratus*. FDS (*m. perforatus*) hvata se na postranične dijelove srednje falange tako da se tetiva podijeli na dva dijela, a FDP (*m. perforans*) probija između podijeljene tetive FDS i hvata se za distalne falange. Dorzalna skupina, odnosno ekstenzori su također podijeljeni na površinsku skupinu u koju se ubrajaju *m. extensor digitorum* (ED), *m. extensor digiti minimi* (EDM), *m. extensor carpi ulnaris*

(ECU), a u dubinsku skupinu spadaju *m. supinator*, *m. abductor pollicis longus* (APL), *m. extensor pollicis brevis* (EPB), *m. extensor pollicis longus* (EPL) i *m. extensor indicis* (EI). Radijalnoj skupini pripadaju samo tri mišića; *m. brachioradialis*, *m. extensor carpi radialis longus* i *m. extensor carpi radialis brevis* (ECRB). Općenito vrijedi da mišići koji se hvataju na radijus, kao *m. pronator teres*, *m. supinator* ili *m. brachioradialis* imaju funkciju pronatora odnosno supinatora. Mišići koje se hvataju za carpus (*m. flexor carpi radialis*, *m. extensor carpi ulnaris* i dr.) imaju funkciju fleksije, ekstenzije, radijalne ili ulnarne abdukcije u zglobovima šake. Također, mišići koji se hvataju za prste (FDS, FDP, ED) djeluju tako da pregibaju ili ispružaju zglobove prstiju i šake (funkcija hvata).

Kratki mišići šake su također zaslužni za kretanje prstiju. Podijeljeni su na mišiće palca (*thenar*) u koje spadaju *m. abductor pollicis brevis*, *m. opponens pollicis*, *m. flexor pollicis brevis*, *m. adductor pollicis*, zatim srednju skupinu mišića (mišići zapešća) *mm. lumbircales I-IV*, *mm. intraossei palmares I-III* i *mm. intraossei dorsales I-IV* te mišiće hipotenara *m. abductor digiti minimi*, *m. flexor digiti minimi brevis*, *m. opponens digiti minimi*, *m. palmaris brevis* (5,7).

## 2.5. POMOĆNE I VEZIVNE STRUKTURE MIŠIĆA

Ovojnice fleksornih tetiva imaju dvije glavne komponente; sinovijalnu (membranoznu) i retinakularnu (*pulley*) komponentu. Sinovijalne ovojnice su varijabilan sustav cijevi te čine karpalnu zajedničku vezivnu ovojnica koja za tetive II.-IV. prsta završava distalno od baza metakarpalnih kostiju, a za I. i V. prst sežu do distalne falange. Postoji i zasebna sinovijalna ovojnica za prste II.-IV. koja počinje proksimalno od MCP zgloba i nastavlja se do distalne falange. Ovim sustavom prolaze tetive mišića FDS i FDP, dok tetive mišića FPL i FCR imaju zasebne tetivne ovojnice. Retinakularnu komponentu čini sustav *pulleyja* koji se sastoji od jednog transverzalnog *pulleya* (formiraju ga vlakna palmarne aponeuroze (PA)), petero anularnih *pulleya* (A1-5) i troje krucijatnih *pulleya* (C1-3). Njihov

je raspored od proksimalno prema distalno; PA pulley, A1, A2, C1, A3, C2, A4, C3 i A5. Kod palca ovaj je raspored drugačiji; sadrži A1 i A2 anularni *pulley* između kojih je kosi *pulley*. Sinovijalna i retinakularna komponenta zajedno čine fibroosealni tunel koji ima tri glavne funkcije. Omogućuje glatke kretnje fleksornih tetiva, sustav *pulleyja* sprječava odvajanje tetiva i nastanak *bowstringing* te ostvaruje nutritivnu ulogu za tetive.

Palmarna aponeuroza (PA) je trokutasto zadebljanje duboke fascije koje prekriva dlan i povezano je s kožom. Proksimalno je pričvršćena na *retinaculum flexorum*, distalno je vezana uz *ligg. metacarpalia transversa profunda*, a uzdužno je vezana sustavom sveza MCP zglobova prstiju. *Mm. palmares longus* i *brevis* zatežu PA. U području glava metakarpalnih kostiju, vlakna koja prolaze poprečno u području interdigitalnih nabora stvaraju *ligg. metacarpalia transversa superficialis* (5,10).

Od pomoćnih struktura ekstenzora, valja spomenuti ekstenzorni retinakulum koji također sprječava *bowstringing* ekstenzornih tetiva i daje im stabilnost prilikom kontrakcije ekstenzornih mišića. Čine ga pojačani dio podlaktične fascije koja se radijalno veže za prednji rub *os radii*, a ulnarne za *os triquetrum* i *os pisiforme*. Od ekstenzornog retinakula se protežu vezivnotkivni septumi koji prema dorzalnoj plohi radijusa i ulne stvaraju šest osteofibroznih kanala za tetive ekstenzora. (6)

Ekstenzorne tetive su na razini zapešća povezane posebnim poprečnim tetivnim premosnicama (*juncturae tendinum, connexus intertendinei*). Nalaze se između ED IV i V, IV i III i između III i II. Ove veze s jedne strane ograničavaju neovisnu ekstenziju IV. i III. prsta kada su drugi prsti flektirani u MCP zglobu, a s druge strane prilikom ozljede zadržavaju sposobnost ekstenzije kada je tetiva oštećena proksimalno od *junctura tendinum*. Centralna pozicija ekstenzornih tetiva na razini MCP zgloba očuvana je strukturama koje se nazivaju sagitalne vrpce (*sagittal bands*). Ove strukture polaze s volarne ploče MCP zgloba i intermetakarpalnih ligamenata (*lig. metacarplae transversum*), a hvataju se na dorzalne

aponeuroze (*extensor hood*). Tetive EDC i EPL prolaze dorzalnim dijelom prstiju i na razini proksimalnih falangi formiraju dorzalnu aponeurozu, a EDM, EI i EPB se priključuju ovoj aponeurozi. Svaka dorzalna aponeuroza, koje su trokutastog oblika, se na razini proksimalno od PIP zgloba dijeli na tri dijela. Centralni dio naziva se centralni krak (*tractus intermedius*) te se on veže na bazu srednje falange (odnosno proksimalne falange palca). Postranični dijelovi se nazivaju lateralnim krakovima (*tractus laterales*) koji se nalaze s obje strane proksimalne falange i protežu se sve do distalne falange, a vežu se na *mm. lumbricales* i *mm. interossei*. Na vrhu trokuta dorzalna aponeuroza se veže za distalnu falangu. Postoji i kosi retinakularni ligament (*oblique retinacular ligament*) koji polazi s ovojnica fleksornih tetiva na volarnoj strani PIP i hvata se dorzalno na ekstenzornu tetivu te osigurava ekstenzornu funkciju iznad PIP zgloba (5,6,8).

## 2.6. VASKULARIZACIJA

Krvna opskrba šake i ručnog zgloba potječe od *a. brachialis*, koja se distalnije od kubitalne jame dijeli na dvije glavne grane; *a. radialis* i *a. ulnaris*. *A. radialis* daje svoj karpalni ogranak za *rete carpalae palmare* i daje *ramus palmaris superficialis*, ogranak koji prolazi tenarnim mišićima ili između njih u površinski sloj srednjeg dijela šake gdje anastomozira s *a. ulnaris* u *arcus palmaris superficialis*. Nadalje, *a. radialis* daje ogranke i za dorzalni dio šake, *ramus carpalis dorsalis arteriae radialis* koji daje *rete carpalae dorsale*. Također daje i ogranke *a. princeps pollicis* koja se dijeli na dvije *aa. digitales palmares propriae pollicis* te daje ogranak za II. prst, *a. radialis indicis*. Svoj tok *a. radialis* završava u *arcus palmaris profundus* koji anastomozira s dubokim ogranakom *a. ulnaris*. Iz dubinskog sloja odvajaju se još ogranaci *aa. metacarpales palmares*.

*A. ulnaris* također daje karpalni ogranak *ramus carpalis palmaris* koji stvara *rete carpalae palmare* i *ramus carpalis dorsalis arteriae ulnaris* koji opskrbljuje *rete carpalae dorsale*. Dalje svojim tokom ulazi u Guyonov kanal između *os pisiforme* i *hamulus ossis hamati* te tamo daje

ogranak *ramus palmaris profundus* koji anastomozira s dubinskim radijalnim ogrankom. Duboki palmarni ogranak daje palmarne metakarpalne ogranke koji anastomoziraju s površinskim palmarnim ogrankom. *A. ulnaris* završava svoj tok kao *arcus palmaris superficialis*, koji daje ogranke za prste. Ogranci površinskog palmarnog luka su *a. digitalis palmaris propria* (putuje na ularnu stranu šake i opskrbljuje mali prst), te troje *aa. digitales communes* (opskrba lateralne/radijalne strane V. prsta, obje strane IV. i III. prsta i medijalna/ularna strana II. prsta). *Aa. digitales communes* se granaju na razini MCP zglobova na *aa. digitales palmares propriae*. *Arcus carpale dorsale* daje dorzalne metakarpalne ogranke koji daje i dorzalne ogranke za prste *aa. digitales dorsales* (ovi ogranaci opskrbljuju samo MCP i PIP).

Venski sustav prati arterije. Superficialne vene se dreniraju u dorzalnu vensku mrežu na hrptu šake iznad metakarpalnih kostiju *rete venosum dorsale manus* iz kojeg na radijalnoj strani izlazi *v. cephalica*, a na ularnoj *v. basilica*.

Limfna odvodnja šake i podlaktice filtrira se u limfne čvorove prvog reda (*nodi lymphoidei axillares laterales*), koji se nalaze oko *vasa axillaria*, a s ularne strane preko *nodi lymphoidei cubitales* koji se nalaze oko *v. medianae cubiti* i *v. basilicae*. Dalje limfna odvodnja teče uzduž *v. basilicae* preko *nodi lymphoidei brachiales* te svoju drenažu završava u *truncus subclavius*, koji se s desne strane ulijeva u venski kut putem *ductus lymphaticus dexter*, a lijevo putem *ductus thoracicus* (5,10).

## 2.7. INERVACIJA

Osjetna i motorička inervacija za šaku potječe iz brahijalnog pleksusa (C5-Th1). Tri su glavna živca; *n. ulnaris*, *n. medianus* i *n. radialis*.

*N. ulnaris* inervira sve kratke mišiće šake osim triju mišića tenara i *mm. lumbricales* koje inervira *n. medianus*. *N. radialis* inervira sve ekstenzore i radijalnu skupinu mišića. *N. medianus* od fleksora inervira *m. pronator teres*, FDS, FDP (II i III), FPL, *m. pronator*

*quadratus*, *m. palmaris longus* (C8-Th1) i *m. flexor carpi radialis* (C6-C7), dok *n. ulnaris* inervira *m. flexor carpi ulnaris*, FDP (IV i V).

Iz svakog snopa *plexusa brachialis* potječe istoimeni kutani živac za ruku. Medijalnu stranu inervira *n. cutaneus antebrachii medialis* (C8, Th1 - *fasciculus medialis*), lateralnu *n. cutaneus antebrachii lateralis* (C6, C7 - *fasciculus lateralis*), dorzalno *n. cutaneus antebrachii posterior* (C6, C7 - *fasciculus posterior*). Što se tiče šake, *n. medianus* na palmarnoj strani inervira područje tenara (*r. palmaris*), prva tri prsta i radijalnu polovicu IV. prsta (*n. digitales palmares*), dorzalno *n. medianus* osjetno inervira distalne polovice II., III. i radijalnu polovicu IV. prsta. *N. ulnaris* inervira hipotenar (*r. palmaris*), ulnarnu polovicu IV. prsta i V. prst (*n. digitalis palmaris*), na dorzalnoj strani inervira ulnarnu stranu dorzuma (*r. dorsalis*), V. prst (*n. digitalis dorsalis*), na IV. prstu sve osim distalne radijalne polovice i dio III. prsta. *N. radialis* inervira dorzalni radijalni dio šake, većinu I. prsta i proksimalne dijelove II. i III. prsta (5,10).

### 3. EPIDEMIOLOGIJA OZLJEDA TETIVA I LIGAMENATA

Ozljede šake i ručnog zgloba su česte te prema istraživanju iz 2021. g. na općoj populaciji ozljede ruke i ručnog zgloba čine između 6,6 do 28,6% svih ozljeda muskuloskeletnog sustava. Najčešće su to laceracije, a rjeđe ozljede kao frakture, dislokacije, ozljede ligamenata, kontuzije i amputacije. Od ligamentarnih ozljeda uglavnom se radi o uganuću ručnog zgloba (8,84%) ili prstiju (6,04%), a nešto rjeđe o dislokaciji prstiju (3,57%) (11).

Ozljede se češće viđaju u sportaša. Prema istraživanju Chan i sur. na populaciji sportaša sveučilišne razine, incidencija ozljeda je bila 41,2 na 100 000 ispitanika. Najčešće se radilo o metakarpalnim i falangelanim frakturama (19,9%), zatim laceracijama i kontuzijama (15,4%) te uganućima ručnog zgloba (14,7%) s potrebom operativnog zahvata u 9,6% slučajeva. Izdvojena je podskupina s težim ozljedama (17,5%) u kojima se osim falangealnih, metakarpalnih i skafoidnih fraktura nalazila i ozljeda UCL-a (8,7%) (12). Strukture koje su najizloženije ozljedi kada se radi o uganuću ručnog zgloba su TFCC i SLI ligament te su prema tome to i najčešće ozljede ligamenata u tom području. Ukupna incidencija ozljede SLI ligamenta je nepoznata, jer ozljeda često ostaje nedijagnosticirana radi zasjenjenja nekom drugom ozljedom kao *fractura radii loco typico* (13). Smatra se da je 5% uganuća ručnog zgloba i 13,4% fraktura distalnog radijusa povezano sa skafolunatalnom disocijacijom (14).

Što se tiče ozljeda tetiva, 10-godišnje istraživanje de Jong i sur. je pokazalo incidenciju ozljeda tetiva od 33,2 na 100 000 osoba-godina s najvećom učestalosti u dobnoj skupini 20-29 godina s češćom pojavnosti kod muškaraca. Većinom je bila zahvaćena samo jedna tetiva i to češće ekstenzorna nego fleksorna strana. Najučestalije zahvaćena ekstenzorna regija bila je zona III. drugog prsta, dok je najčešće zahvaćena fleksorna regija bila zona II. i to također drugog prsta. 24,9% ozljeda povezano je s poslom i to najčešće kod građevinarskih poslova



(44,2%), kod poslova vezanih uz pripremu hrane (14,4%) i kod poslova vezanih uz transport materijala (12,5%) (15).

#### 4. PODJELA I MEHANIZMI OZLJEDA

Kod klasifikacija ozljeda šake i ručnog zgloba postoje razne podjele koje obuhvaćaju specifične anatomske strukture, ali postoje i podjele kao na primjer „Tic-tac-toe“ klasifikacija American Society for Surgery of the Hand (ASSH) koja posebno klasificira mutilirajuće ozljede šake, to jest teške ozljede kod kojih je došlo do gubitka tkiva i gubitka sposobnosti hvata (16).

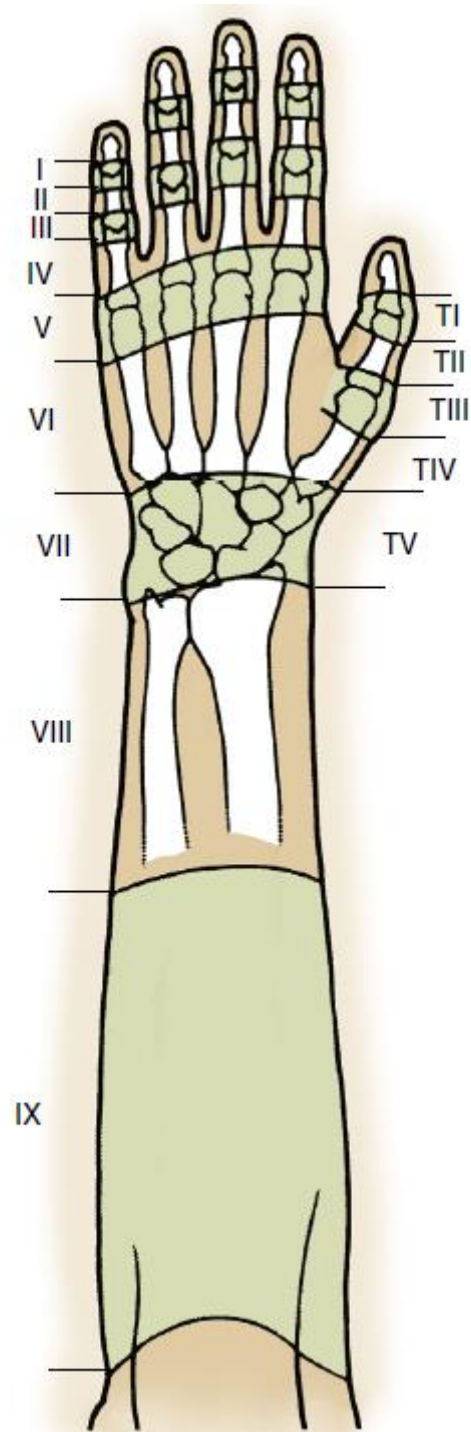
Budući da je tematika ovog rada akutne ozljede tetiva i ligamenata šake i ručnog zgloba, oni će biti detaljnije opisani u nastavku.

##### 4.1. OZLJEDE TETIVA

###### 4.1.1. EKSTENZORNE

Ozljede tetiva se mogu podijeliti na ozljede ekstenzornih i fleksornih tetiva. Ozljede ekstenzornih tetiva se najčešće klasificiraju pomoću podjele šake na zone o čemu ovisi kasnije i tijek liječenja. Autori klasifikacije su Kleinert i Verdan čija je klasifikacija obuhvaćala cijelu šaku i sezala do distalne podlaktice, a Doyle je kasnije dodao devetu zonu koja je uključivala i srednju i proksimalnu podlakticu. Zone se mogu pamtili tako da je svaka neparna zona iznad zgloba, pa je tako I. zona iznad DIP, III. iznad PIP, a V. iznad MCP zgloba (8). Ozljede I. zone kod DIP zgloba rezultiraju „*mallet finger* deformacijom“ (čekićasti prst) te su posebno podijeljene klasifikacijom po Doyleu. Klasifikacija obuhvaća četiri tipa ozljeda; tip I – zatvorena ozljeda s ili bez male dorzalne avulzije, tip II – otvorena ozljeda, laceracija tetive, tip III – otvorena ozljeda s gubitkom kože, subkutanog tkiva i gubitka tetivnog tkiva i tip IV – „*mallet* prijelom“ koji ima tri podtipa: A – transepifizni prijelom kod djece, B –

hiperfleksijska ozljeda s frakturom zglobne plohe 20-50% i tip C – hiperekstenzijska ozljeda s frakturom zglobne plohe > 50% i s ranom ili kasnom volarnom subluksacijom distalne falange (17). Kod ozljeda V. zone može doći do ruptуре sagitalnih vrpce koje se mogu podijeliti prema Rayanovoj i Murrayevoj klasifikaciji na tip 1 kod koje dolazi samo do ozljede sagitalnih vrpce bez nestabilnosti ekstenzornih tetiva, tip 2 kod koje dolazi do subluksacije tetive i tipa 3 koja je obilježena s dislokacijom tetive između glava metakarpalnih kostiju. Najčešće je ozlijeđen III. ili IV. prst jer su zbog položaja više izloženi ovom tipu ozljede. Ozljede ekstenzornih tetiva su česta pojava kod mladih radnika, a najčešće govorimo o ozljedi oštrim predmetom, kada su uglavnom zahvaćene zone proksimalnije od MCP zgloba, ili ozljede pilom kod kojih su zahvaćene zone distalnije od MCP zgloba (18). Ovdje se posebno izdvaja i mehanizam ozljede I. zone („*mallet finger*“, čekićasti prst) koja nastaje zbog iznenadne fleksije ekstenziranog DIP zgloba. Može nastati kod svakodnevnih aktivnosti kada prst „zapne“ za neki predmet ili u sportovima kada udarac u vršak ekstenziranog prsta uzrokuje ovu ozljedu (19). Rjeđe, ozljeda tipa čekićastog prsta može nastati kao posljedica frakture baze distalne falange uslijed hiperekstenzijske ozljede DIP zgloba (8). Ozljede V. zone mogu nastati kao posljedica udarca stisnutom šakom prema ustima druge osobe kada dolazi do oštećenja tetive (*fight bite*) ili mogu nastati zbog oštećenja sagitalnih vrpce forsiranom fleksijom ili ekstenzijom, udarcem u MCP zglob ili njihovom laceracijom (20).



Slika 2. Zone ozljede ekstenzornih tetiva Prema Wolf et al. (2022.) str 188.

#### 4.1.2. FLEKSORNE

Ozljede fleksornih tetiva su također podijeljene na zone prema klasifikaciji Kleinerta i Verdana, ali u pet zona. I. zona nalazi se distalno od insercije tetive FDS, II. zona obuhvaća tetive unutar svojih ovojnica od insercije FDS distalno do A1 *pulleyja* proksimalno. II. zona naziva se i zonom „ničije zemlje“ (*no man's land*) jer se prethodno smatralo da primarni popravak u ovoj zoni nije indiciran, a prati ju i nepovoljna prognoza jer u ovom području dvije tetive prolaze kroz uski osteofibrozni kanal (8,21). III. zona nalazi se između A1 *pulleyja* do distalnog ruba *flexora retinaculuma*, IV. zona nalazi se unutar karpalnog kanala i V. zona obuhvaća područje proksimalno od *flexora retinaculuma* (22).

Ozljede fleksornih tetiva najčešće nastaju uslijed volarnih laceracija (porezotina) te su često praćene neurovaskularnim oštećenjima (II. zona). „*Jersey finger*“ naziv je za avulzijsku ozljedu FDP na mjestu insercije na distalnoj falangi (zona I.). Često nastaje u sportu kao rezultat hiperekstenzije u DIP kada je prst u fleksiji. Najčešće je zahvaćen IV. prst, a ozljeda može biti praćena avulzijskom frakturom (23).

#### 4.2. OZLJEDE LIGAMENATA

Ozljede ligamenata su širi pojam te obuhvaćaju razne ozljede, od jednostavnih uganuća do rupture ligamenata s frakturom kostiju (24). U ovom radu obradit će se izolirane ozljede ligamenata bez fraktura, odnosno jednostavne dislokacije.

Ozljede ligamenata se mogu podijeliti ovisno o tome uz koji zglob se nalaze. Kada govorimo o samoj šaci, najčešće ozlijeđeni ligamenti su oni kod PIP zgloba, osobito u sportu stoga se i ove dislokacije nazivaju trenerovim prstom (*coach's finger*) (25). PIP zglob svoju stabilnost duguje ligamentima koji ga okružuju poput kutije; sa strane to su kolateralni ligamenti, a s volarne strane volarna ploča i volarna baza srednje falange. Za narušavanje stabilnosti PIP zgloba potrebno je oštećenje najmanje dvije od ovih struktura. Prema položaju srednje falange u odnosu na proksimalnu, dislokacija koja nastane kao posljedica ozljede ligamenata može

biti dorzalna, lateralna ili volarna. Dorzalna dislokacija se dalje može podijeliti na tip I kod koje dolazi do hiperekstenzijskog deformiteta, a zglobne površine falangi se i dalje dodiruju, tip II kod koje se falange nalaze u *bayonet* poziciji, i tip III kod koje uz dislokaciju dolazi i do frakture (8).

Mehanizam dorzalne dislokacije (koja je najčešća) je hiperekstenzija u PIP zglobu zajedno s djelovanjem longitudinalne sile prema vršku prsta (npr. udarac lopte u vršak prsta), a ovisno o djelovanju sile može biti udružena s frakturom. Često dolazi do udruženih manjih avulzija baze srednje falange. Lateralna dislokacija nastaje ako rupturira jedan kolateralni ligament uz barem djelomičnu avulziju volarne ploče sa srednje falange. Volarne dislokacije su rjeđe, a mogu biti bez rotacije (jednostavne) ili ako je jedan kolateralni ligament očuvan, dolazi do rotacije na strani oštećenog kolateralnog ligamenta. Najčešći mehanizam ozljede je kada jedan od prstiju zapne u rotirajućem bubnju (sušilo za veš). Kada govorimo o jednostavnim velarnim dislokacijama bitno je napomenuti da oni dolaze s rupturom centralnog kraka, dok kod onih s rotacijom centralni krak ostaje očuvan, a kolateralni ligament je oštećen.

DIP zglobovi prstiju i IP zglob palca su anatomski slični PIP zglobu, međutim dodatnu stabilnost ovim zglobovima pružaju insercije tetiva fleksora i ekstenzora. Dislokacije u ovom zglobu nisu česte, ali kada nastanu su obično dorzalne i lateralne uz otvorenu ranu. Dislokacije u DIP zglobu su rijetke obično s udruženim frakturama, rupturama tetiva i zahvaćenosti PIP zgloba, a nastaju sličnim mehanizmom kao i dislokacije PIP zgloba (8).

MCP zglobovi prstiju su također zglobovi čija se stabilnost može uz ligamentarnu potporu pripisati i tetivama te položajem baza proksimalnih falangi. Oštećenja ligamenata mogu biti u vidu dorzalne ili volarne dislokacije, zatim izolirana ruptura kolateralnih ligamenata, najčešće ruptura RCL, i zaključan MCP zglob (*locked MCP joint*). Dorzalna je dislokacija MCP zgloba relativno rijetka, a mehanizam kojim nastaje je forsirana hiperekstenzija prstiju što se događa prilikom pada na ispruženu ruku (*FOOSH – fall onto an outstretched hand*). Najčešće su

zahvaćeni II. i V. prst. Kod dorzalne dislokacije potrebno je razlikovati subluksaciju od potpune dislokacije zbog različitog pristupa u liječenju. Razlika između jednostavne i kompleksne dorzalne dislokacije MCP-a je u tome da kod jednostavne volarna ploča ostaje na mjestu iznad glave metakarpalne kosti uz očuvane kolateralne ligamente te je moguća zatvorena repozicija, dok kod kompleksnih dolazi do interpozicije volarne ploče ili sezamoidnih kostiju koje sprječavaju zatvorenu repoziciju. S druge strane, volarna dislokacija nastaje zbog hiperekstenzije ili hiperfleksije, a rupturi RCL-a odnosno UCL-a nastaju pretjeranom ulnarnom ili radijalnom devijacijom. Zaključan MCP zglob se odnosi na blagu fleksijsku deformaciju MCP zgloba uz očuvanu funkciju PIP i DIP zgloba, što je bitno diferencijalno dijagnostički razlikovati od *trigger finger* stanja (8).

Ligamenti MCP zgloba palca su često ozlijeđeni te je najčešće zahvaćen UCL. Kako je ta ozljeda zbog mehanizma česta kod skijaša naziva se i skijaškim palcem (*skier's thumb*). Smatra se da je deset puta češća nego ozljeda RCL-a palca. UCL može biti rupturiran kompletno i parcijalno. Bitno ih je razlikovati radi moguće pojave Stenerove lezije kod kompletne rupturi, kod koje dolazi do interpozicije aduktorne aponeuroze između distalno otkinutog ligamenta i njegove insercije na bazu proksimalne falange. Povijesno su se ozljede UCL-a, i akutne i kronične, nazivale *gamekeeper's thumb* (lovočuvarski palac) po škotskim lovočuvarima koji su uz pomoću palca i kažiprsta ubijali zečeve. Međutim, danas je ovo samo naziv za kroničnu nestabilnost (8). Skijaški palac nastaje iznenadnom, pretjeranom radijalnom devijacijom MCP zgloba palca, često prilikom FOOSH-a kad je palac abduciran. Specifično kod skijanja, do ozljede dolazi ako osoba padne i istovremeno drži skijaški štap. Rijetka ozljeda RCL-a palca nastaje forsiranom adukcijom ili torzijom flektiranog MCP zgloba palca (8,26).

Dislokacije su obično posljedica hiperekstenzije s kompletnom rupturom volarne ploče, kapsule i barem dijela kolateralnih ligamenata. Najčešće su to dorzalne dislokacije, ali moguće su i volarne (8).

Ozljede ligamenata ručnog zgloba vežu se uz pojam karpalne nestabilnosti. Karpalna nestabilnost je prema definiciji narušenje normalnog odnosa artikulirajućih kostiju pod fiziološkim opterećenjem kroz cijeli opseg pokreta (*range of motion*). Idealna klasifikacija karpalne nestabilnosti ne postoji, međutim Larsen i sur. su osmislili klasifikacijski sistem koji dijeli karpalnu nestabilnost u šest kategorija; prema nastanku (akutne, subakutne, kronične), postojanosti (okultni, dinamični, statični reponibilni i nereponibilni), etiologiji, lokaciji, smjeru nestabilnosti (DISI – *dorsal intercalated segment instability*, VISI – *volar intercalated segment instability*, ularna translokacija, radijalna translokacija i dorzalna translokacija) i prema obliku. Za traumatske nestabilnosti najbitnija je zadnja kategorija prema kojoj postoje četiri glavna oblika nestabilnosti. Prvi oblik naziva se disocirajućom karpalnom nestabilnosti (CID – *carpal instability dissociative*). U ovoj grupi dolazi do disfunkcije (rupture ligamenata ili insuficijencije) unutar istog reda karpalnih kostiju. Najčešće govorimo o CID-u između skafoidne i lunatalne kosti odnosno skafolunatalnoj disocijaciji (najčešći uzrok DISI), a rjeđe o lunatotrikvetralnoj disocijaciji (najčešći uzrok VISI).

Drugi oblik naziva se nedisocijativnom karpalnom nestabilnosti (CIND – *carpal instability nondissociative*), odnosno oblik nestabilnosti kada dolazi do nestabilnosti između više redova kostiju. Postoje tri tipa CIND-a; radiokarpalni, distalni zglob šake (*midcarpal*), i kombinirani *radiocarpal-midcarpal* (odnosno nestabilnost proksimalnog reda karpalnih kostiju). Radiokarpalni nastaje kada je *carpus* pomaknut u bilo kojem smjeru u odnosu na radijus. CIND distalnog zgloba šake (*midcarpal*) nastaje rijetko kao izolirana ozljeda te se uglavnom radi o kombiniranom obliku CIND-a kada proksimalni red kao cjelina propada i postaje nestabilan.

Treći oblik naziva se kompleksnom karpalnom nestabilnosti (CIC – *carpal instability complex*) kada postoje osobitosti CID i CIND oblika, odnosno poremećaj unutar samog reda karpalnih kostiju i između više redova karpalnih kostiju.

Četvrti oblik, prilagodljiva karpalna nestabilnost (CIA – *carpal instability adaptive*) odnosi se na nestabilnost nastalu kao posljedica prilagodbe nekom stanju čija je lokalizacija primarno izvan *carpusa* kao što je prijelom distalnog radijusa odnosno nestabilnost koja nije uzrokovana oštećenjem ligamenata (8,27).

U literaturi se spominje i Mayfieldova klasifikacija karpalne nestabilnosti kod koje se opisuje progresija ligamentarnih ozljeda oko *os lunatum* u pet stadija, odnosno govori se o perilunatalnoj nestabilnosti. Prvi stadij obilježen je SL disocijacijom i kod nje zbog vanjske sile dolazi do hiperekstenzije distalnog karpalnog reda, STT i SC ligamenti forsiraju skafoidnu kost u ekstenziju i otvaraju Porierov prostor. *Os lunatum* se ne može dovoljno pomaknuti zbog ograničenosti RL ligamentom, a SL ligament uslijed rotacije *os schaphoideum* puca (radiološki Terry Thomasov znak) ili dolazi do frakture skafoidne kosti. U drugom stadiju, kod veće sile ekstenzije ručnog zgloba dolazi i do pomaka distalnog karpalnog reda najčešće prema dorzalno te do perilunatalne dislokacije. Nadalje, treći je stadij obilježen dislokacijom distalnog zgloba šake, a nastaje zbog pucanja LT ligamenta ili frakture trikvetruma. U zadnjem stadiju dolazi do lunatalne dislokacije kada je oštećeni i DRL, a *lunatum* je dislociran palmarno (8,28).

Karpalna nestabilnost općenito može nastati direktnim i indirektnim mehanizmom. Kod direktnog dolazi do djelovanja sile izravno na karpus, a indirektnog kada sila djeluje distalnije od ozljede. Primjer direktne sile je kada ruka bude pritisnuta mehaničkom prešom ili sličnim strojem, dok indirektna perilunatalna disocijacija nastane kod pretjerane ekstenzije ručnog zgloba s ulnarnom devijacijom i srednjom karpalnom supinacijom najčešće uslijed FOOSH-a (8).



Karpometakarpalna (CMC) dislokacija prstiju II.-V. je rijetka ozljeda koja čini manje od 1% svih ozljeda šake te je često praćena frakturom baze metakarpalnih kostiju ili *os hamatum*. Nastaje udaranjem stisnutom šakom ili padom (29). Kod ozljede CMC zgloba palca najčešće govorimo o dorzalnoj dislokaciji. Da bi došlo do kompletne dislokacije mora biti oštećen DRL (8).

Kada govorimo o oštećenjima ligamenata DRU zgloba uglavnom govorimo o oštećenjima TFCC-a. Oštećenja TFCC-a su podijeljena prema Palmerovoj klasifikaciji na traumatska i degenerativna, odnosno klasu 1 i 2 koje imaju svoje podtipove. Tip 1A, odnosi se na centralnu perforaciju ograničenu na disk, 2-3 mm ulnarne od hvatišta na radijusu i usmjereno volarno ili dorzalno. 1B, tip koji uključuje djelomičnu ili kompletnu ularnu avulziju TFCC-a s ili bez frakture stiloidnog nastavka ulne. Nestabilnost DRU zgloba može ili ne mora biti prisutna. 1C ozljeda također može biti djelomična ili potpuna kod koje dolazi do distalne avulzije s *carpusa* (TFCC avulzija s hvatišta na *os lunatum* i *os triquetrum*). Ovaj tip je najrjeđi te se može javiti u kombinaciji s 1B tipom ili oštećenjem LT ligamenta. Tip 1D obilježava djelomična ili potpuna avulzija TFCC-a s radijusa, s ili bez frakture *incisure ulnaris* na radijusu (8). Nestabilnost DRU zgloba se odnosi na bolnost kod pokreta zgloba kao posljedica traume ili loše sraslog prijeloma. Povezano je s akutnom dislokacijom DRU zgloba, distalnom frakturom radijusa, oštećenjem TFCC-a (30).

Oštećenja TFCC-a nastaju kod opterećenja samog kompleksa kada je ručni zglob u ulnarne devijaciji odnosno kod nagle rotacije podlaktice, zbog aksijalnog opterećenja i distrakcije. Ovaj mehanizam često se viđa kod forsirane ulnarne devijacije prilikom udaranja reketom ili FOOSH-a. Također ozljeda TFCC-a se može povezati s pozitivnom ularnom varijacijom koja nastaje kao posljedica prethodne operacije ili prijeloma (31).

## 5. OBRADA I KLINIČKA PREZENTACIJA

### 5.1. OPĆENITO O PREGLEDU

Kako je anatomija šake i ručnog zgloba kompleksna, obrada zahtjeva visoku razinu znanja i iskustva. Sami pregled započinje inicijalnom procjenom težine ozljede koja može varirati od površinskih ozljeda kože kojima nije potrebno daljnje liječenje, do teških ozljeda koje mogu ugroziti život. Uobičajeno je da se za procjenu ozljeda šake koristi pristup koji prati ATLS protokol (*acute trauma life support*). Potrebno je cijeli pregled dokumentirati te bi, osim anamnestičkih odnosno heteroanamnestičkih podataka, trebali biti zabilježeni i nalazi inspekcije, vaskularni status, osjet, status zglobova, opseg pokreta i snaga (20).

Prije svega potrebno je procijeniti hemodinamsku stabilnost pacijenta. Ako je on nestabilan potrebno je uspostaviti kontrolu krvarenja, nadoknaditi tekućinu i provesti nužne hitne kirurške postupke i isključiti druge ozljede. U slučaju kada je pacijent stabilan može se razmišljati o kontroli boli, anamnezi i pregledu i u konačnici elektivnom kirurškom zahvatu (21).

### 5.2. ANAMNEZA

Kvalitetno uzeta anamneza je bitna za sva područja medicine. Općenito se počinje s otvorenim pitanjima koja su vezana uz događaj, a kasnije pitanjima zatvorenog tipa vezanih uz specifičnosti nastale ozljede. Ključne stvari koje je potrebno saznati o samoj ozljedi su podaci o mehanizmu (može nam pomoći u procjeni težine ozljede), vremenu nastanka ozljede (starije rane, koje su često i inficirane se ne zatvaraju primarno), mjestu nastanka ozljede (kontaminacija, mogućnost infekcije *Clostridium tetani*, izloženost kemikalijama...). Što se tiče bolnosti potrebno je zabilježiti točnu lokalizaciju, intenzitet i kvalitetu boli, subjektivne tegobe standardizirano ispitivati (na primjer vizualnom analognom skalom) (32). Dodatno iz anamneze saznajemo o dobi, spolu, zanimanju, dominantnoj ruci, alergijama, navikama,

cjepnom statusu protiv tetanusa i ostale podatke kao prethodne i sadašnje bolesti i operacije. Procjena mogućnosti operativnog zahvata s obzirom na pacijentovo stanje se radi uz pomoću ASA scorea (*American Society of Anesthesiologist*).

### 5.3. FIZIKALNI PREGLED

Fizikalni pregled šake i ručnog zgloba valja započeti inspekcijom rane s napomenom da bi se prstenje i ostali nakit trebali ukloniti prije nego što nastane edem uslijed traume. Također bitno je u svakom koraku uspoređivati ozlijeđenu šaku s neozlijeđenom. Na prvi pogled potrebno je uočiti očite ozljede, deformacije i eventualna strana tijela u rani. Nadalje, potrebno je uočiti znakove infekcije (klasični znakovi upale, apscesi, drenirajući sinusi...), znakove vitalnosti tkiva (vitalno tkivo je ružičaste boje, dok je nekrotično i devitalizirano blijedo ili u težim slučajevima crno). S obzirom na lokalizaciju ozljede potrebno je razmotriti mogućnost ozljede struktura koje se nalaze u blizini. Položaj šake i prstiju nam mogu ukazati na moguće ozljede tetiva, ligamenata i prijelome (položaj kaskade prstiju).

Idući korak u fizikalnom pregledu šake je palpacija kod koje se ocjenjuje neurovaskularni status šake. Cirkulacija se provjerava s vremenom kapilarnog punjenja (normalno dvije do tri sekunde), temperaturom šake i pulsacijama *a. ulnaris* i *a. radialis*. Dodatno za provjeru prohodnosti arterija može se napraviti Allenov test, kod kojeg se prati promjena boje kože iz blijede (prethodno je krv stiskom istisnuta iz šake) u ružičastu kod pritiska na *a. radialis* odnosno *a. ulnaris*. Povrat boje unutar pet do šest sekundi odgovara adekvatnoj prohodnosti arterija.

Senzibilitet provjeravamo dodirrom vate ili iglom kod čega pacijent ocjenjuje sposobnost osjeta od nula do deset (nula znači da nema osjeta, a deset potpuno očuvan osjet). Dodatno, može se provjeriti i sposobnost diskriminacije dviju odvojenih točaka, odnosno može li pacijent zatvorenih očiju odrediti dodiruju li mu ruku dva odvojena predmeta te autonomna funkcija koja se provjerava procjenom sposobnosti znojenja prstiju (vlažnost, ljepljivost).

Motorička funkcija *n. medianusa* može se provjeriti funkcijom *m. abductor pollicis brevis*. Pacijentova šaka postavi se na ravnu površinu s dorzumom okrenutim prema podlozi, zatim se pacijenta uputi da abducira palac dok ispitivač palpira trbuh mišića. Također, može se pacijenta uputiti da palcem i kažiprstom napravi „OK“ znak čime provjeravamo sposobnost opozicije (*m. opponens pollicis*).

Funkcija *n. ulnaris* provjerava se procjenom snage intraosealnih mišića odgovornih za abdukciju i adukciju prstiju. Pacijenta se uputi da postavi šaku s palmarnom stranom na ravnu površinu te da kretnjama prstiju pokušava svladati otpor kojeg mu ispitivač pruža. *N. ulnaris* inervira i *m. adductor pollicis* te se ozljeda živca očituje sa slabosti ovog mišića odnosno Fromentovim znakom. Pacijenta se uputi da primi papir palcem i kažiprstom, a pozitivan znak (oštećenje *n. ulnaris*) nastaje ako pacijent umjesto adukcije palca aktivira *m. flexor pollicis longus* (*n. medianus*) te flektira palac u svom DIP zglobu (21).

*N. radialis* uglavnom senzorno inervira šaku, a ispad motorike može se očitovati znakom viseće šake koja nastaje zbog nemogućnosti ispružanja u RC zglobu i MCP zglobovima, a očuvane mogućnosti ispružanja u IP zglobovima (5).

Također, poželjno je ispitati snagu hvata šake te preciznog pincetnog hvata.

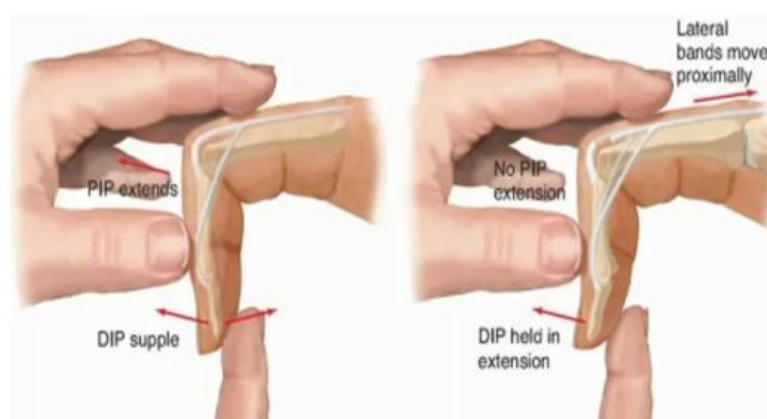
### 5.3.1. TETIVE

Sumnju na ozljeda tetiva, kao što je prije navedeno, možemo postaviti već inspekcijski, no pregled valja nadopuniti palpacijom i provjerom funkcije pojedinih tetiva. Prvi test koji se može napraviti je efekt tenodeze kod koje prilikom pasivne fleksije u ručnom zglobu prsti zauzimaju ekstenziran položaj dok kod pasivne ekstenzije oni se flektiraju. Kod ozljede tetiva ovaj efekt izostaje (20).

### EKSTENZORNE

Za provjeru ozljeda tetiva zasebnih mišića koriste se specifični testovi. Tako se za *m. extensor pollicis longus* može napraviti test pri kojem pacijent postavi šaku s palmarnom stranom

okrenutom prema ravnoj podlozi te pokušava izvesti kretnju ekstenzije u palcu (*tabletop test*). Za procjenu ozljede *m. extensor indicis* pacijent stisne šaku (uklanja se učinak *m. extensora digitoruma*) te ga se uputi da samo ekstendira kažiprst. Jednaki princip vrijedi i za mali prst (*m. extensor digiti minimi*). Funkcije tetiva *m. extensor carpi radialis longus* i ECU provjeravaju se ularnom odnosno radijalnom devijacijom u ekstendiranom ručnom zglobu protiv otpora. Ozljeda *m. extensor digitorum* se može utvrditi nesposobnošću potpune ekstenzije prstiju protiv otpora ili postojanja zastoja u ekstenziji (*extension lag*). Dodatno, ozljeda se centralnog kraka može provjeriti Elsonovim testom (Slika 3.) (21). Test se izvodi na način da ispitanik postavi PIP zglob na rub stola te da napravi fleksiju u PIP od 90°. Ispitivač tada pruža otpor aktivnoj ekstenziji PIP zgloba, a pozitivan test ukazuje nemogućnost aktive ekstenzije u PIP zglobu ili hiperekstenzija u DIP zglobu. Ovaj test se smatra najosjetljivijim za procjenu akutne ozljede centralnog kraka, a može se izvesti s varijacijom kod koje je ruka u supinaciji. Princip tog testa je u tome da ozljeda centralnog kraka eliminira labavost lateralnih krakova koja normalno nastaje kod pasivne fleksije u PIP zglobu, što omogućuje da se DIP zglob maksimalno ekstendira kod maksimalne fleksije PIP zgloba, koja inače nije moguća kod očuvanog centralnog kraka (8).



Slika 3. Elsonov test. Preuzeto s internetske stranice

<https://orthofixar.com/special-test/elson-test/>

Ovdje se još mogu izdvojiti posebnosti kliničke prezentacije koje odgovaraju određenim zonama ozljede pa tako ozljede u V. zoni (iznad MCP zgloba) obilježava nemogućnost ekstenzije u MCP zglobu, ali održanu ekstenziju u PIP i DIP zglobu. Ozljeda V. zone uključuje ozljedu i sagitalnih vrpce koje se mogu prezentirati abnormalnim položajem tetive, mogućnosti održavanja ekstenzije kod pasivno ekstenziranog prsta u MCP zglobu i škljocanjem tetive prilikom fleksije/ekstenzije MCP zgloba (20). Ozljede III. zone odgovaraju pojačanim pregibanjem u PIP zglobu jer lateralni krakovi otkližu prema ventralno i pojačavaju fleksiju. Ova deformacija se naziva rupicom za gumb odnosno *boutonnière* deformitet što se i prezentira pozitivnim Elsonovim znakom, ali ona u pravilu ne nastaje nakon akutne ozljede. Ozljede I. zone se prezentiraju deformacijom *mallet finger* koje ako se ne liječe, uz fleksiju u DIP zglobu, razviju i ekstenziju u PIP zglobu i rezultiraju defektom labuđeg vrata (5,19,21).

#### FLEKSORNE

Funkciju tetive *m. flexora pollicis longusa* možemo ispitati tako da se pacijenta zamoli da u DIP zglobu palca napravi kretnju fleksije protiv otpora. FDP se testira na način da se MCP i IP prsta drže u punoj ekstenziji te se pacijenta uputi da flektira distalnu falangu protiv otpora. Ozljede FDS-a ispitujemo na način da se susjedni prsti drže ekstenzirani, čime se uklanja učinak FDP-a koji može kompenzirati ozljedu FDS-a, a pacijenta se uputi da flektira zahvaćeni prst u MCP i PIP zglobu. Ovaj test nije pouzdan za ozljedu FDS-a kažiprsta jer FDP ovog prsta ima zaseban trbuh mišića te se njegov učinak ne može ukloniti. Nadalje, u 20% slučajeva funkcija FDS-a malog prsta (V. prsta) je oskudna ili ovisna o IV. prstu te se test može modificirati tako da se obuhvate IV. i V. prst. Mogućnost fleksije ne znači da se ne radi o ozljedi tetive jer ona može biti i parcijalno ozlijeđena (8,20).

### 5.3.2. LIGAMENTI

Ako se ne radi o očitim dislokacijama, vanjski izgled nije toliko dramatičan, a edem koji nastane može, u nekim slučajevima, i prekriti poremećeni raspored kostiju. Pacijenti s ligamentarnim ozljedama odnosno dislokacijama prezentiraju se s bolnošću, deformitetom i smanjenim opsegom pokreta zahvaćenog zgloba, a o mehanizmu ozljede dodatno mogu u prilog govoriti ozljede poput abrazije kože, kontuzije, ekhimoze i slično. Prilikom pregleda nužno je uvijek uspoređivati ozlijeđenu i neozlijeđenu ruku.

Što se tiče PIP i DIP zglobova potrebno je ispitati stabilnost što se radi uz kontrolu boli digitalnim blokom. Provjerava se aktivna stabilnost kod koje pacijent pomiče prste normalnim opsegom pokreta. Devijacija od normalnog opsega pokreta nam ukazuje da se radi o oštećenju ligamenta, a smjer devijacije nam može ukazati o oštećenju kojeg ligamenta se radi. Provjeravanje pasivne stabilnosti slijedi nakon aktivne, kod koje se provjerava prvo neozlijeđena strana, a nakon toga se dodaje blagi pritisak s ulnarne i radijalne strane ozlijeđenog zgloba u punoj ekstenziji i u 30° fleksije. Više od 35° radijalne/ulnarne devijacije ili razlika veća od 20° u odnosu na drugu ruku ukazuje na moguću ozljedu.

Kada se radi o skijaškom palcu pacijenti se obično prezentiraju s bolnošću, ekhimozama i oticanjem ulnarne strane zgloba. Dijagnoza je uglavnom klinička te se smatra da >30° ulnarne devijacije u MCP ekstenziji i >40° u MCP fleksiji ili >15° u usporedbi s neozlijeđenom rukom (kod radijalnog pritiska) obilježava ozljedu UCL-a.

Kod pristupa pregledu bolnom ručnom zglobu potrebno je uz opseg pokreta, koji je obično u akutnim situacijama smanjen zbog bolnosti, pristupiti sustavno. Iz tog razloga palpacija se započinje od mjesta najmanje bolnosti prema mjestu najjače bolnosti s napomenom da je kod akutnih ozljeda bolnost difuzna, za razliku od kroničnih stanja u kojima je ona više lokalizirana. Provokativni testovi služe ne samo da se utvrdi dijagnoza na koju se sumnja, nego da se i isključe alternativne. Tipično test započinje radijanom kolumnom s provjerom

stabilnosti CMC zgloba palca koja se može provjeriti *grind* testom kod kojeg ispitivač aksijalno opterećuje i rotira palac, a znak je pozitivan ako izaziva bol, krepitacije ili ako je povećana pokretljivost. Dorzoradijalna bol praćena nemogućnošću podnošenja težine s ispruženim zapešćem, kao kod položaja ruke za sklekove, ukazuje na ozljedu SLI ligamenta (33). Watsonovim se testom može ispitati oštećenje SLI ligamenta. Test se izvodi na način da ispitivač postavi svoj palac na pacijentov skafoid, a ostale prste na pacijentov radijus s dorzalne strane, dok drugom rukom pasivno pomiče šaku od ulnarne prema radijalnoj devijaciji. U normalnom zglobu kod ulnarne devijacije skafoid je ispružen (podlaktica i skafoid su u istoj liniji), a kod radijalne devijacije skafoidna kost je flektirana. Ako je došlo do ruptur SLI ligamenta, pritisak na skafoid prevenira njegovu fleksiju u radijalnoj devijaciji te ga subluksira dorzalno u odnosu na radijus uz bolnost na dorzoradijalnom dijelu ručnog zgloba. Istraživanje koje su proveli Schmauss i sur. pokazalo je nisku osjetljivost ovog testa (0,50) u istraživanju provedenom na populaciji od 447 pacijenata te ovaj test može služiti kao alat za orijentaciju, ali negativan test ne znači da nije potrebno provesti dodatne dijagnostičke metode (34). Zatim, za procjenu LTI nestabilnosti se radi *ballottman test* (Raeganov test). *Os lunatum* se čvrsto stabilizira palcem i kažiprstom jednom rukom, a skafoidna se kost pokušava pomicati dorzalno i palmarno drugom rukom. Pozitivan test obilježava bolnost, krepitacije i pretjerana mobilnost skafoida. Dodatno za LTI nestabilnost se mogu izvesti Dervyev test ili Klienmanov *shear test* (modifikacija LTI *ballottman testa*). Najčešći oblik nedisocijativne karpalne nestabilnosti može se ispitati Lichtmanovim testom kod kojeg ispitivač jednom rukom drži pacijentovu podlakticu u pronaciji, a drugom pomiče ruku od radijalne do ulnarne devijacije uz pritisak na karpus. Test je pozitivan ako se osjeti preskakanje (*catch-up clunk*).

Ozljedu TFCC-a i nestabilnost DRU zgloba je potrebno ispitati u neutralnom položaju, supinaciji i pronaciji. Tipična bolnost koja se javlja kod ozljede TFCC-a je s ulnarne strane.



Stabilnost DRU zgloba se može provjeriti testom tipke glasovira kod koje pacijent postavi podlakticu i šaku u pronaciju, a ispitivač pritisne glavu distalne ulne. Mali otpor pomicanju glave ulne podsjeća na sviranje glasovira te je pozitivan znak za nestabilnost DRU zgloba. Bolnost na pritisak između ulnarnog stiloidnog nastavka, pisiformne kosti, *m. flexor carpi ulnaris* tetive i glave ulne na palmarnoj strani naziva se ulnarnim foveja znakom te odgovara oštećenju TFCC-a, DRU zgloba ili ulnotriquetralnog ligamenta. Ovaj test ima visoku osjetljivost od 95,2% i specifičnost od 86,5% (8,20,21,35,36).

#### 5.4. OSTALO

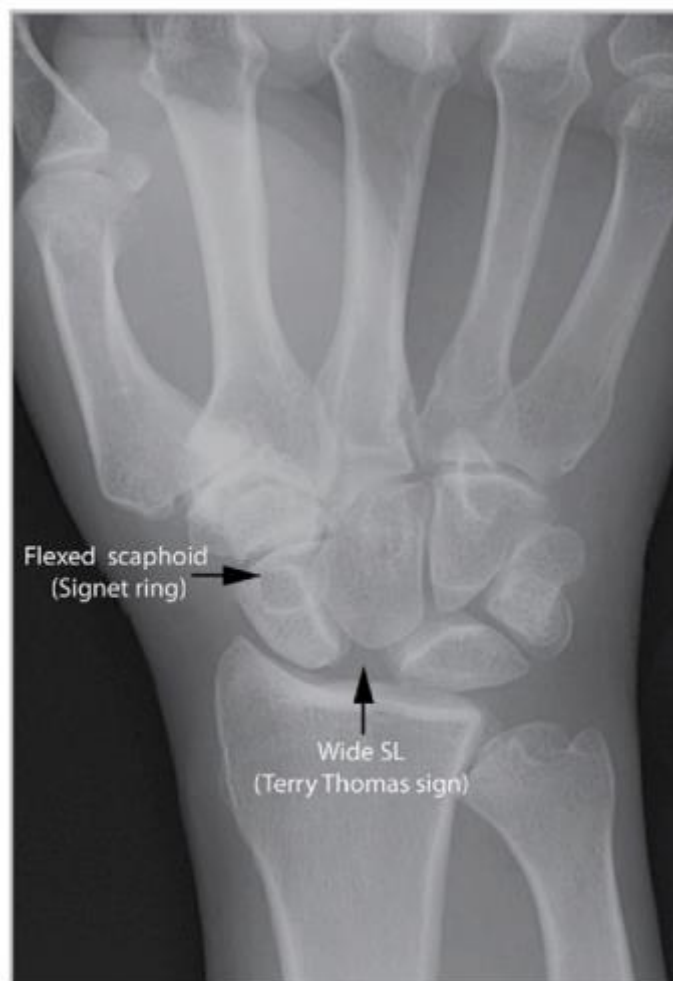U primjeni su za evaluaciju korisni i upitnici kao što je *Michigan Hand Outcomes Questionnaire* (MHQ) koji mjeri ukupnu ocjenu funkcionalnosti ruke, mogućnost obavljanja svakodnevnih aktivnosti, posla, bolnost, estetski izgled i zadovoljstvo samog pacijenta. Koristi se i DASH score (*Disabilities of the Arm, Shoulder and Hand*) koji služi kao subjektivna procjena pacijenta a može biti korisna prilikom donošenja odluka o terapiji (32).

#### 5.5. SLIKOVNA I OSTALA DIJAGNOSTIKA

Što se tiče ozljeda tetiva uobičajeno je napraviti samo fizikalni pregled ili eventualno nadopuniti pregled rendgenom (RTG-om), magnetskom rezonancijom (MR-om) ili ultrazvukom (UZV-om). Samo fizikalnim pregledom mogu se previdjeti određena stanja kao parcijalne ozljede tetiva ili strana tijela (potrebno ih je ukloniti jer mogu kontinuirano ozljeđivati tetivu). Wu i sur. su u istraživanju utvrdili da je UZV dijagnostika osjetljivija i specifičnija od fizikalnog pregleda (preciznost UZV 97%, preciznost fizikalnog 86%) te je potrebno manje vremena za UZV dijagnostiku nego kiruršku eksploraciju ili MR (46,3 minute UZV, 128,6 minute za MR ili kiruršku eksploraciju) (37). MR dijagnostika za akutne ozljede tetiva se ne preporuča jer, iako visoko osjetljiva, čini veliki trošak te je često nedostupna (38). Na UZV-u, parcijalna oštećenja su karakterizirana hipoehogenom sekcijom tetive ili edemom, a kompletna oštećenja se vide kao prekid kontinuiteta. Kod oštećenja ekstenzorne V. zone

može se primijeniti dinamički UZV kod kojeg uslijed fleksije i ekstenzije dolazi do pomaka tetive (20).

Uobičajeno je da se kod većine ligamentarnih ozljeda učini RTG koji služi inicijalnoj procjeni. Za ozljede PIP i DIP zglobova preporučeno je koristiti RTG u tri smjera (anteroposteriorna, laterolateralna (LL) i kosa projekcija). Od nalaza se specifično može pojaviti V znak koji je zapravo rezultat širenja zglobnog prostora dorzalno, a ukazuje na blažu subluksaciju. Nadalje, u dijagnostici karpalne nestabilnosti je potrebna radiološka dijagnostika. U primjeni su jednostavni rendgen (posterolateralni (PA), LL i skafoidni prikaz – PA u ularnoj devijaciji i supinaciji, kosi prikaz u 45° pronacije i ostali), fluoroskopija kod dinamičkog pregleda, artrografija, kompjuterizirana tomografija (CT), MR, UZV i artroskopija. Na RTG-u (PA projekcija) promatraju se karpalni lukovi odnosno Gilula linije; proksimalne površine *os capitatum* i *os hamatum* čine distalne lukove, a *os scaphoideum*, *lunatum* i *triquetrum* čine proksimalni i distalni luk. U normalnoj ruci lukovi se mogu razaznati, neprekinuti su i međusobno paralelni. Na lateralnim projekcijama se promatraju položaj radijusa, *os lunatum*, *capitatum* te skafolunatlani kut (30°- 60°) i kapitolunatalni kut (normalno <30°). Kod SL disocijacije vidi se karakterističan Terry Thomasov znak (Slika 4.) (po istoimenom glumcu koji je imao ovu patologiju), a podrazumijeva povećani razmak između skafoidne i lunatalne kosti. Kada je skafoidna kost u fleksiji vidi se i znak prstena (*ring sign*) koji je zapravo tuberkulum skafoidne kosti koji je vidljiv u tom položaju (Slika 4.). Kod SL disocijacije potrebna je rana artroskopija radi evaluacije ozljede jer su generalne preporuke učiniti popravak ligamenta unutar četiri do šest tjedana nakon traume (14).



Slika 4. Terry Thomas znak i znak prstena kod SL disocijacije. Prema Chung (2015.) str. 59.

Dijagnoza ozljede UCL-a se postavlja klinički, no radi li se o parcijalnim rupturama i ako se razmatra konzervativno liječenje, potrebno je slikovnom dijagnostikom utvrditi stabilnost zgloba i postojanje Stenerove lezije (UZV, MR).

Prema interdisciplinarnom konsenzusu iz 2023. godine (39), CT u neutralnoj poziciji, pronaciji i supinaciji je najkorisniji za nestabilnost DRU zgloba. Ipak, u svakodnevnom se kliničkom radu za inicijalnu procjenu češće koristi RTG. MR je najkorisniji za ozljede TFCC-a te su najčešće indikacije za MR artrografiju i CT artrografiju Palmer 1B fovealne lezije TFCC-a. No svejedno za ozljede TFCC-a zlatni standard ostaje artroskopija kod koje je moguće uz vizualizaciju učiniti i provokativne testove kao test trampolina (TFCC mekan kada

se dodirne) ili *hook test* (pozitivan kad se TFCC može povući distalno i radijalno prema centru RC zgloba) (20).

Uz slikovnu dijagnostiku u hitnom prijemu valja napraviti i rutinske laboratorijske testove (KKS, CRP, koagulogram i serološki testovi na viruse) (23).

## 6. LIJEČENJE

### 6.1. ANESTEZIJA

Dvije su opcije za anesteziju kod zahvata na gornjem ekstremitetu; opća i regionalna anestezija. Opća anestezija danas se sve više izbjegava jer je vezana uz komplikacije zbog sistemnog djelovanja anestetika te potrebe za manipulacijom dišnog puta, uz koju se vežu moguće komplikacije (aspiracija, oštećenje dišnih puteva i sl.). Zbog tih razloga danas se preferira korištenje regionalne anestezije. Ona je povezana uz brži oporavak i kraći boravak u bolnici, bolju kontrolu boli, manje korištenje opioida i manje pojave mučnine i povraćanja. Dvije su apsolutne kontraindikacije za regionalnu anesteziju a to su odbijanje pacijenta i infekcija na mjestu injekcije, a neke od relativnih su kompartment sindrom, potreba procjene postoperativnog neurološkog statusa, preegzistirajuće oštećenje živca, antikoagulantna terapija. Postupak blokade se može izvoditi slijepo uz anatomsku orijentaciju, uz pomoću nervnog stimulatora ili uz korištenje UZV-a. Primjenom UZV-asistirane blokade ubrzava se vrijeme potrebno za blokadu te uspjeh blokade uz korištenje manjih doza, ali ne smanjuje incidenciju oštećenja živaca te su potrebna daljnja istraživanja i pokušaji usavršavanja ove tehnike. U regionalnoj anesteziji gornjeg ekstremiteta mogući su blokovi na više razina (aksilarni, na razini lakta, podlaktice, ručnog zgloba, digitalni...) te je jedna od prvih primijenjenih tehnika regionalne blokade – intravenska (IV) regionalna blokada. (8) Još jedna od tehnika koja se primjenjuje a vezana je uz predoperacijsku pripremu je korištenje podveza. Podvez zaustavlja tok krvi te omogućuje operativno polje bez krvi te kontrolu krvarenja i

smanjuje širenje lokalnog anestetika kada se koristi s IV regionalnom anestezijom. (21) Alternativni pristup anesteziji, kojeg je popularizirao Don Lalonde, je WALANT tehnika (*Wide awake local anestheisa no tourniquet technique*). Princip je u tome da se koristi lokalni anestetik (najčešće 2 mL 1% lidokaina) uz vazokonstriktor (epinefrin 1:100 000) aplicirani u palmarno i dorzalno subkutano tkivo koji zbog vazokonstrikcije na mjestu injekcije rezultira smanjenim krvarenjem za vrijeme operacije bez korištenje podveza. Ovaj tip anestezije pogodan je za popravak ili transfer tetiva jer pacijenti mogu aktivno pomicati tetive te se može evaluirati njihov popravak intraoperativno (8,40).

## 6.2. TETIVE

U hitnom prijemu sve ozljede potrebno je isprati fiziološkom otopinom. Za olakšanje boli i lakši fizikalni pregled odnosno kiruršku eksploraciju aplicira se lokalni anestetik. Prije bilo kakve manipulacije ranom, korisno je učiniti i fotografiju rane. Potrebno je primijeniti i neprianjajuće obloge. Kod sumnje na ozljedu tetive postavlja se potporna udloga radi sprječavanja daljnjeg oštećenja ili micanja tetiva, pogotovo kada se radi o oštećenjima fleksornih tetiva u svim proksimalnim zonama ili oštećenjima ekstenzornih tetiva u zonama proksimalnije od VI. zone prstiju ili IV. zone palca (retrakcija tetiva). Preporučeno je primijeniti i antibiotik (koamoksiklav ili alternativa ako je pacijent alergičan na penicilin) i analgeziju, a za smanjenje nastalog edema poželjno je da je ruka elevirana. Ovisno o cjepnom statusu valja primijeniti tetanus *booster* i provjeriti procijepljenost protiv hepatitisa (23).

### 6.2.1. EKSTENZORNE

Dalton i sur. su u svojem istraživanju utvrdili kako nema razlike u opsegu pokreta kada se radi akutni popravak tetiva u odnosu na odgođeni (>14 dana) (41). Međutim, ako se radi primarna rekonstrukcija potrebno ju je napraviti unutar jednog do dva tjedna, a ona podrazumijeva izravno spajanje krajeva tetiva. Sve fleksorne i otvorene ekstenzorne tetivne ozljede potrebno je prema Britanskoj udruzi za kirurgiju šake zbrinuti unutar četiri dana (23).

Doyle (autor podjele ozljeda na zone) predlaže sljedeće: kod I. zone valja napraviti produžni šav koji uključuje kožu i tetivu, ozljede II. zone šivaju se produžnim šavom 5-0 blizu ruba reza tetive uz ukriženi epitendinozni šav (po tipu *basket-weave* ili kineske zamke za prste) na dorzalnoj strani tetive. III.-V. zona na prstima i II.-III. na palcu spajaju se modificiranim Kesslerovim sintetskim šavom 4-0 i 5-0 ukriženim epitendinoznim šavom na dorzalnoj strani tetive. VI. i VII. zona spajaju se na jednak način kao III.-V. zona, s time da se ukriženi epitendinozni šav postavlja cijelom cirkumferencijom tetive.

## LIJEČENJE SPECIFIČNO PO ZONAMA

### Zona I. (*mallet finger*)

Postoje četiri podtipa *mallet finger*a i za svaki tip postoje specifičnosti u liječenju. Tip I liječi se udlagom u punoj ekstenziji šest do osam tjedana nakon kojih se postupno smanjuje njeno korištenje te operativno liječenje nije potrebno niti poželjno. Međutim, povijesno je bilo preporučeno pacijentima koji nisu mogli raditi s udlagom postavljanje Kirschnerove žice koja stabilizira DIP zglob bez direktnog popravka tetive. Tip II i III su otvorene rane koje se liječe debridmanom, šavom (produžni 5-0 polipropilenski ili više pojedinačnih prekinutih i ukopanih polipropilenskih šavova 5-0 u obliku osmice) i može se koristiti fiksacija DIP zgloba Kirschnerovom žicom (jedan mjesec nakon koje slijedi dva tjedna nošenja udlage cijeli dan i jedan mjesec nošenja noće udlage). Napomena, kod tipa III u slučaju gubitka tkiva (koža ili tetiva) potrebno je koristiti nadomjeske kože ili tetive. Tip IV, koji je obilježen frakturom može se liječiti operativno (Kirschnerove žice) ili neoperativno (udlage s rukom u ekstenziji pet do šest tjedana) s time da studije pokazuju da je operativno praćeno s više komplikacija (8).

## Zona II.

Kod ovog tipa dolazi do ozljeda i lateralnog kraka ili trokutastog ligamenta na kraju aponeuroze. Smatra se da je dovoljan samo jedan lateralni krak za punu ekstenziju u DIP zglobu. Općenito ako dođe do ozljede <50% ekstenzornog aparata u ovoj zoni indicirano je neoperativno liječenje. Preporuka je njega rane s aktivnim pokretima. U slučaju ozljede >50% ekstenzornog mehanizma potrebno je postaviti šavove (produžni polipropilenski 5-0 s ukriženim epitendinoznim polipropilenskim 5-0 šavom). Postoperativno postavlja se udlaga (ili Kirschnerove žice) na šest tjedana. Kronične ozljede ove zone liječe se presadcima tetiva, koristi se spiralna ORL rekonstrukcija (*spiral oblique retinacular ligament reconstruction*).

## Zona III.

Zatvorene ozljede ove zone liječe se jednako kao i kod *mallet finger* ozljede, tj. imobilizacija udlagom (samo postavljena iznad PIP zgloba) uz aktivne i pasivne vježbe fleksije DIP zgloba uz punu ekstenziju u PIP kroz cijelo vrijeme trajanja imobilizacije. U slučaju da pacijent ne može držati PIP u ekstenziji može se razmotriti i postavljanje Kirschnerove žice (jer postoji sumnja na ozljedu trokutastog ligamenta s ili bez centralnog i lateralnog kraka). Radi li se o otvorenim ozljedama potrebno je ranu adekvatno zbrinuti debridmanom i fiziološkom otopinom, a radi li se o oštećenju >50% centralnog kraka indicirano je operativno liječenje fiksacijom za kost sidrenim šavovima uz nadopunu ukriženim epitendinoznim šavovima i imobilizaciju Kirschnerovom žicom. Kod palca moguće su u ovoj zoni ozljede EPL-a i EPB-a te je kod njih preporuka liječenje sa središnjim Kesslerovim i perifernim ukriženim epitendinoznim šavom.

## Zona IV.

Kod ove zone zbog oblika kosti česta su parcijalna oštećenja tetiva. Ako je oštećeno >50% tetive, postavljaju se jedan ili dvoje modificiranih Kesslerovih poliesternih 4-0 šava na dorzalnom dijelu tetive. Radi prevencije stvaranja adhezija za proksimalnu falangu, koriste se

udlage koje omogućuju fleksiju i pasivnu ekstenziju u PIP zglobu. Neoperativno liječenje uključuje imobilizaciju u ekstenziji četiri tjedna. Palčana IV. zona je iznad metakarpalne kosti te se liječi središnjim šavom 3-0 ili 4-0 s 5-0 ukriženim epitendinoznim šavom.

#### Zona V.

Već je prije spomenuto da je učestali mehanizam ove ozljede udarac stisnutom šakom u usta (*fight bite*) te u tom slučaju rana često komunicira s MCP zglobom i djeluje inicijalno bezazleno uz kasniju prezentaciju inficiranim zglobom. Potrebno je adekvatno isprati ranu, indicirati antibiotike i ostaviti ranu da cijeli otvoreno (sekundarnom intencijom jer je nečista). Parcijalne ozljede tetiva se ne šivaju, a kod potpunih se preporuča sekundarno postaviti šavove (kad je rana čista). U tom slučaju koriste se jedan ili dvoje središnjih šavova 3-0 ili 4-0 zajedno s 5-0 najlonskim ili polipropilenskim ukriženim epitendinoznim šavom. Ako je moguće, u slučaju da nema stvaranja pukotine između bataljaka može se indicirati i udlaga u ekstenziji.

Oštećenja sagitalnih vrpca su rjeđe otvorene ozljede, kada se liječe šavovima i kasnije nježnim vježbama opsega pokreta i „prst za prst“ (*buddy taping*) imobilizacijom. Zatvorene su ozljede češće, a liječe se ovisno o tipu (pomak tetive). Ako ne dolazi do pomaka tetive prst se imobilizira *buddy tapingom* na četiri tjedna (u slučaju bolnosti više od tri mjeseca indicirana je kirurška eksploracija), kod sublukzacije ako su nastale unutar tri tjedna liječe se neoperativno udlagom. One koje se prezentiraju nakon tri tjedna ili one kod kojih je neučinkovito konzervativno liječenje, liječe se operativno (primarno ili rekonstrukcijom). Palčana V. zona (uključeni EPB, APL, rjeđe EPL) liječe se središnjim i perifernim šavom te statičkom udlagom ručnog zgloba i palca ili protokolom dinamičke ekstenzije.



## Zona VI.

Oštećenje >50% tetive liječi se središnjim šavom neresorptivnim 3-0 i dodatno perifernim ukriženim epitendinoznim šavom. Postoperativno indicirana je statička ili dinamička udloga ili protokol relativnih pokreta. Ova zona obično je vezana uz povoljnu prognozu.

## Zona VII.

Ozljede ove zone slične su kao i kod II. zone fleksora jer su također unutar tetivnih ovojnica. Razlika je u tome što žrtvovanje *extensora retinaculuma* nema takve posljedice kao kad se žrtvuju A2 i A4 *pulleyji* kod fleksora. Postavljaju se centralni šavovi (3-0 ili 2-0) s perifernim (Kessler, horizontalni madrac), a postoperativna rehabilitacija je slična kao i kod zone VI. Kod ozljede ove zone, tetive često retrahiraju prema podlaktici te je ponekad potrebno produljiti rez na podlakticu da se vrate.

## Zone VIII. i IX.

Ove zone su na podlaktici te popravak uključuje razne rekonstrukcije kao što su transferi tetiva ili korištenje presadaka tetiva (8,21).

## Komplikacije

Komplikacije koje se mogu javiti su smanjeni opseg pokreta (zbog skraćanja tetiva ili adhezija) ili deformiteti u slučaju neliječenih ozljeda (kronični *mallet finger*, *swan neck*, *boutonniere*) (8).

### 6.2.2. FLEKSORNE

Kod pristupa ozljedi fleksornih tetiva primarni popravak nije potrebno izvesti na isti dan kada se pacijent javlja na hitni prijam (iznimka je ako je vaskularna opskrba prsta ugrožena) te to često nije niti moguće jer je za neke od zahvata (ozljede II. zone) potrebna viša razina znanja i iskustva. Prema istraživanju Reddy i sur. operacije koje su napravljene unutar 14 dana uspješnije su (2,3% neuspjelih operacija) za razliku od onih izvedenih nakon

14 dana (7,7% neuspjelih operacija) (42). Sve fleksorne i otvorene ekstenzorne tetivne ozljede potrebno je prema Britanskoj udruzi za kirurgiju šake zbrinuti unutar četiri dana (23). Tetivama se može pristupiti kroz ranu ili nekim od Brunerovih incizija, a generalni princip je postavljanje centralnog šava zajedno s perifernim. Periferni šav osigurava glatku liniju popravka i nesmetano sklizanje tetiva, a pridonosi i 10-30% čvrstoći. Obično se postavlja dva mm od ruba odrezane tetive i dva mm od površine tetive (43). Laceracije tetiva kod kojih je oštećeno >50% tetive bolje je liječiti centralnim i perifernim šavom, a kod onih gdje je <50% lacerirano radi se ili popravak ili debridman. Parcijalne laceracije mogu rezultirati kasnijom rupturom i *entrapmentom* ili preskakanjem tetive.

## LIJEČENJE PO SPECIFIČNIM ZONAMA

### Zona I.

U ovoj zoni nalaze se A4, C3 i A5 *pulleyji* te je ozlijeđen samo FDP. Ako je dostupno više od jedan cm distalnog bataljka FDP tetive, tada se pristupa primarnoj tendorafiji i time se ne skraćuje tetiva. Ako je dostupno manje od jedan cm, rade se zahvati kojima se premješta insercija tetive – tetiva na kost popravak (*tendon to bone repair*). Retrahirani proksimalni bataljak se može vratiti u željni položaj tehnikom po Sourmelis-McGroutheru, a A4 *pulley* se može dilatirati kako bi se tetiva mogla provući ispod njega. Ova tehnika se primjenjuje i za ozljede zone II. Dvije su mogućnosti fiksacije kod takvog zahvata, a prva je tradicionalna *pull-out suture* kod koje se kroz rupu na distalnoj falangi provuče šav vezan na tetivu te se učvrsti na dorzalnom dijelu distalne falange i miče obično nakon šest tjedana. Druga je metoda unutarnjih šavova kod koje se koriste sidra koja se pričvršćuju na kost. U slučaju avulzija koriste se metode fiksacijom Kirschnerovom žicom ili ekscizije ulomaka i premještanje tetiva. Koja će se od ovih dviju „tetiva na kost“ tehnika koristiti, ovisi o preferenciji operatera, ali i o veličini distalne falange jer je sidra poželjno koristiti kod većih

distalnih falangi. Postoperativno preporuča se dorzalna udloga s fleksijom ručnog i MCP zgloba. Povratak punoj aktivnosti je za četiri do šest mjeseci nakon operacije.

## Zona II.

Tri su problema vezana uz ovu zonu i općenito lošiju prognozu liječenja ove zone: otežan pristup proksimalnom bataljku, uspostavljanje ispravne orijentacije FDS-a i FDP-a i mali prostor za popravak (21). Šav mora biti dovoljno snažan da omogućuje rane pokrete i prevenira odvajanje bataljaka (*gapping*). Prije postavljanja šavova proksimalni bataljak se može vratiti masažom ili Sourmelis-McGroutheru metodom (retrogradno provlačenje pedijatrijske sonde za hranjenje veličine 5/6 Frencha), a distalni pasivnom hiperfleksijom DIP zgloba. Tetive se mogu pričvrstiti iglama 25 G. Od središnjih šavova najrašireniji su Kesslerov, modificirani Kesslerov i Tajima tehnika, međutim sve više su u primjeni novije metode kao Stricklandov, Veckerov, Savagov i Wintersov jer su otpornije na odvajanje i postoperativna snaga nakon šest tjedana je veća. Tenzilna snaga centralnog šava ovisi o broju križanja niti u tetivi, materijalu i kalibru šava te postoje razni pokušaji poboljšanja svakog aspekta liječenja. Na primjer, u veljači 2023. objavljeno je animalno kadaverično istraživanje Castoldi i sur. kod koje je preporučena 3D četveronitna šavna tehnika pokazala veću tenzilnu snagu od Adelaide tehnike (*The 4-strand cross-locked cruciate flexor tendon repair technique*) s istim materijalom (44). Što se tiče perifernog šava (epitendinoznog), on primarno služi da zagladi rubove i omoguće glatko sklizanje tetiva, ali i doprinosi tenzilnoj snazi. Postoje i pokušaji korištenja fibrinskog ljepila u popravku fleksornih tetiva. Provedeno je istraživanje na kadaverima gdje se uspoređuje primjena fibrinskog ljepila s četveronitnim (*four strand*) središnjim šavom. Rezultati su slični, ali je kod fibrinskog ljepila veći otpor kod sklizanja tetiva (8). Također valja spomenuti posebnost FPL ozljeda, a to je da ova tetiva često retrahira do tenarnih mišića što otežava zahvat. Obično se pristupa tada novim rezovima u karpalnom kanalu ili distalnoj podlaktici. Postoperativno preporuča se dorzalna udloga s

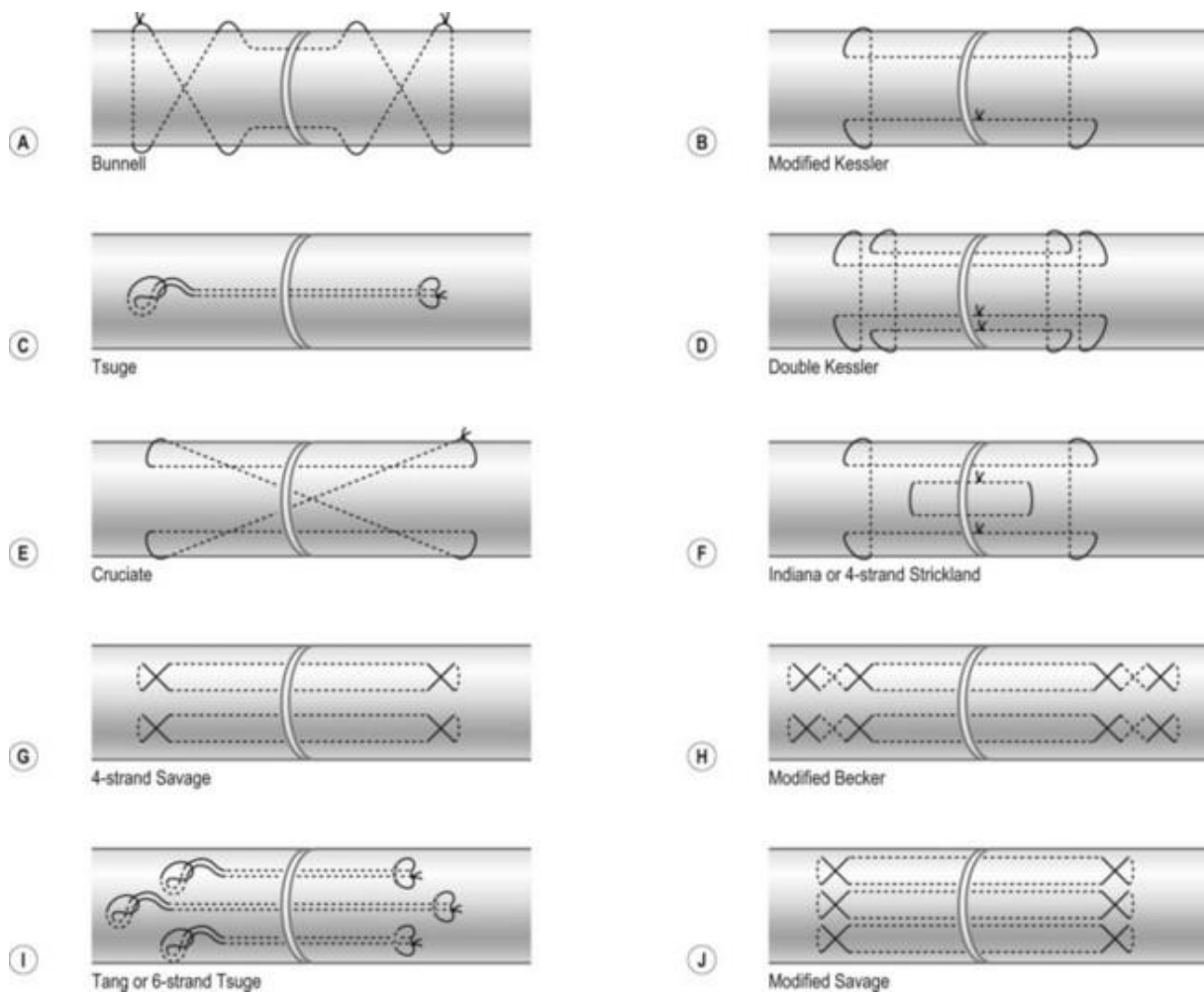
fleksijom ručnog zgloba i MCP zgloba s blažom fleksijom PIP i DIP. Povratak punoj aktivnosti je za četiri do šest mjeseci nakon operacije.



Slika 5. Postoperativna slika nakon ozljede fleksorne tetive, iz vlastite zbirke autora

Zone III., IV. i V.

Principi liječenja su slični kao i kod zone II., ali se smatra da se teže stvaraju adhezije i stoga su ove zone praćene boljom prognozom. Kod zone IV. potrebno je razmotriti otpuštanje fleksornog retinakula (8).



Slika 6. Vrste centralnih šavova tetiva. Slika preuzeta s internetske stranice

<https://plasticsurgerykey.com/flexor-tendon-injury-and-reconstruction/>

## Rehabilitacija

Uz navedenu imobilizaciju, važno je da pacijent započinje rano s aktivnim i pasivnim pokretima (dva do tri dana nakon operacije) uz nadzor specijalista s postupnim intenziviranjem rehabilitacije tijekom četiri do šest tjedana. Nakon tog perioda udloge se mogu ukloniti (21).

## Komplikacije fleksornih tetiva

Najčešće rane komplikacije koje se mogu pojaviti nakon popravka fleksornih tetiva su infekcija, ruptura tetiva (najčešće pet do deset dana postoperativno) i stvaranje adhezija koje ometaju sklizanje (21). Kasnije se mogu javiti kontrakture, preskakanje i *bowstringing* tetiva. Nakon ozljede FDP-a kao posljedica adhezija, retrakcije ili skraćanja tetive može nastati ograničenje aktivne fleksije u susjednim neozlijeđenim prstima– *quadriga* fenomen (45).

## Sekundarna rekonstrukcija

U slučaju neuspjelog primarnog popravka fleksornih tetiva ili ako primarni popravak istih nije moguć (gubitak tkiva tetive, kasnija prezentacija s posljedičnom retrakcijom zbog kontrakture ili kod kolabiranih tetivnih ovojnica), indicirana je sekundarna rekonstrukcija s korištenjem tetivnih presadaka. Ona se može izvesti u jedan (rjeđe, ovisno o anatomskom i funkcionalnom statusu) ili više koraka. U prvom koraku rješavaju se problemi vezani uz kožu, meko tkivo, zglobove i ovojnice što najčešće uključuje stvaranje fleksorne ovojnice silikonskim štapićem. Štapić se u drugoj fazi zatim zamjeni s tetivnim presadkom (*m. palmaris longus* ili *m. plantaris*). Paneva-Holevich metoda je također oblik sekundarne rekonstrukcije kod koje se krajevi FDP-a i FDS-a zašiju tako da čine omču te se spajaju za distalni bataljak FDP-a (21,46). Kirurška tehnika se kroz prošlo stoljeće znatno unaprijedila u ovom području, no usprkos tome prema istraživanju Dy i sur. incidencija ruptura je 4% i reoperacija 6% te prema tome ovdje postoji prostora za napredak (47).

Što se tiče ekstenzornih tetiva koriste se razne tehnike koje uključuju produljenje tetiva (Z plastika, V-Y plastika), korištenje tetivnih presadaka, transferi tetiva i druge.

## 6.3. LIGAMENTI

### 6.3.1. DORZALNA DISLOKACIJA PIP ZGLOBA

Algoritam liječenja dorzalnih jednostavnih (bez frakture) dislokacija je sljedeći: nakon inicijalne obrade potrebno je uz digitalni blok pokušati zatvorenu repoziciju. Kod tipa 1 primjena longitudinalne trakcije i blage sile usmjerene volarno je u pravilu dovoljna. S druge strane, kod dislokacije po tipu *bayoneta* (tip 2) potrebno je uz trakciju učiniti ekstenziju srednje falange uz položaj palca liječnika na bazi srednje falange s ciljem da ne dođe do interpozicije volarne ploče (indikacija za otvorenu repoziciju). Ako su zglobna tijela nakon repozicije kongruentna i zglob je stabilan kod aktivnih i pasivnih pokreta, indicirano je zaštititi zglob *buddy tapingom* ili dorzalnom udlagom od tri do šest tjedana. U slučaju nestabilnosti, ovisno o tome može li se zadržati kongruencija uz dorzalnu udlagu (*dorsal block splinting*), ona se primjenjuje tijekom tri do šest tjedana. Ako to nije moguće (gubitak kongruencije i subluksacija uz udlagu) tada se fiksira Kirschnerovom žicom.

Ako se radi o nereponibilnim luksacijama (zbog interpozicije volarne ploče) ili otvorenim dislokacijama tada se primjenjuje otvorena repozicija koja se radi kroz dorzalnu inciziju (5-10mm između centralnog kraka i lateralnog kraka). U kapsulu zgloba se postavi Freerov elevator koji gura volarnu ploču iz zgloba. Ako je to nemoguće tada se kroz Brunerovu inciziju (volarni pristup) pristupa zglobu te se volarna ploča miče iz zgloba i popravlja (8,25).

### 6.3.2. SKIJAŠKI PALAC

Radi li se o parcijalnim rupturama UCL-a ( $<30^\circ$  labavosti UCL-a ili  $<15^\circ$  u usporedbi s neozlijeđenom rukom), tada je nakon potvrde slikovnom dijagnostikom indicirana imobilizacija gipsom ili udlagom za palac na četiri tjedana kod koje se IP zglob ostavlja slobodnim. Nakon toga slijedi period imobilizacije udlagom (*spica*) uz aktivne vježbe pokreta

uz poštedu palca na tri mjeseca nakon ozljede. Ozlijeđeni sportaši se mogu vratiti sportu nakon dva do četiri tjedna imobilizacije uz protektivnu udlagu.

Radi li se o kompletnoj rupturi ili Stenerovoj ozljedi indicirano je operativno liječenje. Puca li ligament na sredini može se direktno zašiti (upleteni 3-0 ili 4-0 šav) ili se zašiti na periost, međutim to je rjeđe. Češće dolazi do pucanja na distalnom kraju ligamenta (distalna avulzija) te se u tom slučaju koriste tehnike reinsercije ligamenta za kost – *pull-out* šav ili koštana sidra. Uobičajeno je da se pristupa *lazy S* incizijom na ularnoj strani kod MCP zgloba uz oprez prema površinskim granama *n. radialis*. Postoperativno palac se imobilizira udlagom (*spica*) ili gipsom na četiri tjedna te se kasnije tijekom šest do osam tjedana nosi samo udlaga (*hand based thermoplastic splint*) uz aktivne vježbe. Ako dolazi do avulzije (frakturni fragment), on se može ekscidirati ili fiksirati Kirschnerovom žicom. Komplikacije koje se mogu javiti su oštećenje osjetnih živca *n. radialis* (neurapraksija, utrnulost, trnci) i krutost zgloba.

Postoji opcija i artroskopskog liječenja kod kojeg su teoretske prednosti smanjena manipulacija aduktorne aponeuroze i kapsule (brži oporavak pokreta), a nedostaci smanjena vidljivost i potencijalno oštećenje hrskavice. Međutim, ne postoji dovoljno studija koje provjeravaju učinkovitost artroskopskog liječenja (8).

### 6.3.3. OZLJEDE SKAFOLUNATALNOG LIGAMENTA (SL DISOCIJACIJA)

SL disocijacija (najčešći oblik karpalne nestabilnosti) je često previđeno stanje te čak i kod rane dijagnoze i liječenja postoji vjerojatnost funkcionalnog deficita. Međutim, pacijenti se najčešće prezentiraju subakutnom (nastala unutar jedan do šest tjedana) i kroničnom ozljedom (nastala prije više od šest tjedana). Usprkos tome, rana obrada je bitna jer je najveći potencijal za cijeljenje u akutnoj fazi. Postavi li se sumnja na ozljedu karpalnih ligamenata, ali uz normalni RTG, preporuča se imobilizacija i reevaluacija za četiri tjedna uz kontrolu boli.



Ako simptomi perzistiraju potrebna je artroskopska i fluoroskopska potvrda ozljede. U slučaju radiološki očite ozljede indicirana je rana operacija te ju je poželjno učiniti što prije radi rane degeneracije ligamenata. Postoje brojne tehnike za popravak SLI ligamenta te su one područje diskusije. Zbog toga se kod planiranja koriste različite klasifikacije koje pomažu pri donošenju optimalne odluke: Geisslerova klasifikacija prema artroskopskim nalazima, Garcia-Elias principi za rekonstrukciju kod evaluacije pomaka u koronalnoj projekciji te klinička podjela (predinamička, dinamička, statička reponibilna i nereponibilna) (8).

Radi li se o nepotpunim ozljedama indicirana je artroskopija, debridman i *thermal shrinkage* (skraćivanje i učvršćivanje ligamenata nakon zagrijavanja), imobilizacija *spica* udlagom (Geissler I i II) ili fiksacija Kirschnerovom žicom (Geissler III) na šest tjedana. Repozicija i fiksacija se rade uz artroskopsku ili fluoroskopsku vizualizaciju.

U slučaju potpunog oštećenja SLI ligamenta, a ako je prošlo manje od jedan do dva mjeseca od ozljede, popravak je i dalje moguć jer se smatra da je SLI ligament i dalje dovoljno čvrst. Ne postoji prednost artroskopskog liječenja nad otvorenim popravkom, ali generalno je mišljenje da se Geissler I-III liječi artroskopski, a Geissler IV otvorenom operacijom. Preporuka je da se radi otvorena repozicija s popravkom dorzalnog ligamenta i unutarnjom fiksacijom s ili bez kapsulodeze (pristup koji pošteduje dorzalni ligament). Definitivna fiksacija se ostvaruje koštanim sidrima ili transosealnim šavom uz zaštitu Kirschnerovim žicama na osam do deset tjedana.

Radi li se o kroničnim reponibilnim ozljedama, ozljedama s nedostatkom tkiva i ozljedama s minimalnim ili bez oštećenja hrskavice indicirana je SLI rekonstrukcija. Brojne su tehnike koje se koriste u rekonstrukciji kao što je transfer tetiva FCR-a (*Brunelli scaphotrapezoid tenodesis* ili troligamentarna tenodeza po Garcia-Elias), ili ECRB-a tendodeza i druge.

Komplikacije koje su vezane uz popravak i rekonstrukciju su *pin-site* infekcije, ukočenost ručnog zgloba, perzistentna nestabilnost i razvoj posttraumatskog artritisa (SLAC - *Scaphoid Lunate Advanced Collapse*), a najteže komplikacije koje nastaju sekundarno kod manipulacije kostima su karpalni prijelomi i osteonekroza.

U rehabilitaciji se primjenjuje jačanje FCR-a, APL-a i *m. extensora carpi radialis longus* nakon micanja udlage radi poboljšanja stabilnosti skafoidne kosti. Rade se vježbe pokreta bacanja strelica (*dart throw*) nakon imobilizacije (48).

#### 6.3.4. LUNOTRIKVETRALNA (LT) DISOCIJACIJA

Smatra se da se inicijalno može liječenje relativno stabilnih LT ozljeda započeti neoperativnim putem imobilizacijom (*above-elbow cast*) uz praćenje i eventualnu injekciju kortikosteroidima ako bol perzistira. U slučaju neuspjeha (i dalje simptomatski), razmatraju se kirurške opcije.

Prva linija, pogotovo kod sportaša, se smatra artroskopskim liječenjem. Radi se zatvorena repozicija uz fiksaciju Kirschnerovim žicama ako postoji akutna nestabilnost. Ako postoji veća nestabilnost ligamenta utvrđena artroskopski pristupa se otvorenoj operaciji s ili bez kapsulodeze. Kod kronične nestabilnosti može se napraviti rekonstrukcija ligamenata, tenodeza korištenjem tetive ECU ili LT fuzija (Guidera metoda), ali se ona rijetko primjenjuje. Postoperativno indiciran je gips ruke do 12 tjedana uz micanje Kirschnerovih žica nakon toga (8,49).

#### 6.3.5. OZLJEDE TFCC-A

Inicijalno se kod svih tipova ozljede TFCC-a preporuča odmor, prilagodba aktivnosti, korištenje udlaga, fizikalna terapija (vježbe jačanja šest tjedana nakon oporavka) i injekcije kortikosteroida ili plazme bogate trombocitima, a u slučaju neuspjelog konzervativnog liječenja pristupa se ranom kirurškom liječenju. Uz uvjet odsutnosti frakture ili veće nestabilnosti DRU zgloba preporuča se šest mjeseci konzervativnog liječenja.

Dvije su opcije kirurškog liječenja TFCC ozljeda; artroskopski i otvorenom operacijom. Kod obje tehnike dolazi do smanjenja boli i jednake funkcionalnosti. Istraživanje Anderson i sur. pokazalo je jednake rezultate što se tiče rezidualne nestabilnosti DRU zgloba, opsega pokreta, snage hvata i DASH scorea (50). Prednost artroskopije nad otvorenom operacijom pokazalo je istraživanje provedeno u 2008. g kod kojeg je postojala manja vjerojatnost bolnosti zbog oštećenja ulnarnog živca, ECU tendinitisa i revizijskih operacija zbog nestabilnosti DRU zgloba kod artroskopskog liječenja, ali bez veće statističke značajnosti (51).

Otvorena operacija započinje longitudinalnom dorzalnom ulnarnom incizijom iznad petog ekstenzornog odjeljka. Zareže se *extensor retinaculum*, prikaže se ulnokarpalna kapsula te se zareže. Foveja i otkinuti TFCC se zatim fiksiraju sidrenim šavovima ili šavom horizontalnog madraca kroz koštane tunele (4-0 najlon). Prije definitivne fiksacije potrebna je repozicija DRU zgloba (52).

Artroskopsko liječenje započinje longitudinalnom trakcijom i supinacijom ruke. TFCC-u se pristupa uz pomoću portala od kojih se za vizualizaciju uglavnom koristi 4-5 portal, a za popravak 6R ili 6U portal (53).

Radi li se o tipu 1A, dolazi do centralne perforacije diska te je pritom moguća interpozicija otkinutog tkiva u zglobu koja stvara znatnu bol. Ne reagira li na konzervativno liječenje indicirana je artroskopija kod koje se radi debridman tkiva te se stvara stabilni rub. Debridman se radi s ciljem poticanja krvarenja i time cijeljenja. Moguće je ukloniti do 80% tvari diska bez uzrokovanja nestabilnosti diska. Ostali tipovi liječe se popravkom ligamenata za kapsulu (*inside-out, outside-in* tehnike) ili reinsercijom ligamenata transosealnim šavovima ili koštanim sidrima za foveju ulne (8,20).

Oporavak nakon artroskopije obično traje od četiri do šest tjedana i tri mjeseca nakon otvorene operacije te je prognoza povoljna kod oba tipa liječenja.

Komplikacije su uglavnom vezane za kirurški postupak, a uključuju infekcije, stvaranje hipertrofičnog ožiljnog tkiva, oštećenje tetiva, živaca, Sudeckov sindrom, krutost zgloba i smanjeni opseg pokreta (31).

## 7. ZAHVALE

Želio bih izraziti svoju zahvalnost mentoru, doc. dr. sc. Anti Dujmoviću, za ukazano povjerenje i uloženi trud.

Posebnu zahvalu upućujem Lei, za njezinu neizmjernu podršku i oslonac tijekom mog studija.

Također, zahvaljujem se svojoj obitelji, posebice sestri Lari i bratu Luki, koji mi je bio inspiracija za ovaj rad.

## 8. LITERATURA

1. Shin EK, Meals RA. The historical importance of the hand in advancing the study of human anatomy. *The Journal of Hand Surgery*. 2005 Mar;30(2):209–21. doi: 10.1016/j.jhsa.2004.09.004
2. Angermann P, Lohmann M. Injuries to the hand and wrist. A study of 50,272 injuries. *J Hand Surg Br*. 1993 Oct;18(5):642–4. doi: 10.1016/0266-7681(93)90024-
3. Robinson LS, Sarkies M, Brown T, O'Brien L. Direct, indirect and intangible costs of acute hand and wrist injuries: A systematic review.[Sistematski pregled literature] *Injury*. 2016 Dec;47(12):2614–26. doi: 10.1016/0266-7681(93)90024-a
4. Dasari CR, Sandhu M, Wisner DH, Wong MS. Approaches to Distal Upper-Extremity Trauma: A Comparison of Plastic, Orthopedic, and Hand Surgeons in Academic Practice. *Annals of Plastic Surgery*. 2016 May;76(Supplement 3):S162–4. doi: 10.1097/SAP.0000000000000804
5. Aumüller G, Aust G, Conrad A, Engele J, Kirsch J, Maio G, et al. *Duale Reihe Anatomie* [Internet]. 5. izdanje. Stuttgart: Georg Thieme Verlag; 2020 [pristupljeno 18.4.2024.]. Dostupno na: <https://eref.thieme.de/10.1055/b-007-170976>
6. Gupta A, Tamai M. *The grasping hand: structural and functional anatomy of the hand and upper extremity*. New York: Thieme; 2021.
7. Priručni anatomski atlas Sv. 1. Sustav organa za pokretanje / Werner Platzer. Crteža Gerharda Spitzera. [Prevoditelji: Ivan Vinter ...]. 10., cjelokupno prerađeno i nadop. izd. Zagreb: Medicinska Naklada; 2011.
8. Wolfe SW, Pederson WC, Kozin SH, Cohen MS. *Green's operative hand surgery*. 8. izdanje. Philadelphia: Elsevier, Inc; 2022.
9. Ladd AL, Weiss APC, Crisco JJ, Hagert E, Wolf JM, Glickel SZ, et al. The thumb carpometacarpal joint: anatomy, hormones, and biomechanics. *Instr Course Lect*. 2013;62:165–79.
10. Drake RL. *Gray's anatomy for students*. 4. izdanje. Philadelphia, MO: Elsevier; 2019.
11. Arroyo-Berezowsky C, Quinzaños-Fresnedo J. Epidemiology of hand and wrist injuries treated in a reference specialty center over a year. *Acta Ortop Mex*. 2021;35(5):429–35.
12. Chan JJ, Xiao RC, Hasija R, Huang HH, Kim JM. Epidemiology of Hand and Wrist Injuries in Collegiate-Level Athletes in the United States. *The Journal of Hand Surgery*. 2023 Mar;48(3):307.e1-307.e7. doi: 10.1016/j.jhsa.2021.10.011
13. Pappou IP, Basel J, Deal DN. Scapholunate ligament injuries: a review of current concepts. *Hand (N Y)*. 2013 Jun;8(2):146–56. doi: 10.1007/s11552-013-9499-4
14. Andersson JK. Treatment of scapholunate ligament injury: Current concepts. *EFORT Open Rev*. 2017 Sep;2(9):382–93. doi: 10.1302/2058-5241.2.170016

15. de Jong JP, Nguyen JT, Sonnema AJM, Nguyen EC, Amadio PC, Moran SL. The Incidence of Acute Traumatic Tendon Injuries in the Hand and Wrist: A 10-Year Population-based Study. *Clinics in Orthopedic Surgery*. 2014 Jun 1;6(2):196–202. doi: 10.4055/cios.2014.6.2.196
16. Weinzweig J, Weinzweig N. The “Tic-Tac-Toe” classification system for mutilating injuries of the hand. *Plast Reconstr Surg*. 1997 Oct;100(5):1200–11. doi: 10.1097/00006534-199710000-00020
17. Khera B, Chang C, Bhat W. An overview of mallet finger injuries. *Acta Biomedica Atenei Parmensis*. 2021 Nov 3;92(5):e2021246. doi: 10.23750/abm.v92i5.11731
18. Moore A, Stevens KA, Fallahi AKM, Marappa-Ganeshan R. Hand Extensor Tendon Lacerations. In: StatPearls [Internet]. Treasure Island (FL): StatPearls Publishing; 2024 [pristupljeno 26. 5.2024.]. Dostupno na: <http://www.ncbi.nlm.nih.gov/books/NBK554431/>
19. Alla SR, Deal ND, Dempsey IJ. Current concepts: mallet finger. *Hand (N Y)*. 2014 Jun;9(2):138–44. doi: 10.1007/s11552-014-9609-y
20. LaPorte D. Synopsis of hand surgery. New York Stuttgart Delhi Rio de Janeiro: Thieme; 2021. 280 p.
21. Chung K. Essentials of Hand Surgery [Internet]. Jaypee Brothers Medical Publishers (P) Ltd.; 2015 [pristupljeno 7. 5. 2024.]. Dostupno na: <https://www.jaypeedigital.com/book/9781907816321>
22. Venkatramani H, Varadharajan V, Bhardwaj P, Vallurupalli A, Sabapathy SR. Flexor tendon injuries. *J Clin Orthop Trauma*. 2019;10(5):853–61. doi: 10.1016/j.jcot.2019.08.005
23. Campbell E, Pillai S, Vamadeva SV, Pahal GS. Hand tendon injuries. *Br J Hosp Med (Lond)*. 2020 Nov 2;81(11):1–14. doi: 10.12968/hmed.2020.0141
24. Flexor Tendon Injuries - Hand - Orthobullets [Internet]. [pristupljeno 26.5. 2024.]. Dostupno na: <https://www.orthobullets.com/hand/6031/flexor-tendon-injuries>
25. Taqi M, Collins A. Finger Dislocation. In: StatPearls [Internet]. Treasure Island (FL): StatPearls Publishing; 2024 [pristupljeno 27.5. 2024.]. Dostupno na: <http://www.ncbi.nlm.nih.gov/books/NBK551508/>
26. Al-Qattan MM, Rafique A. Type I locking of the metacarpophalangeal joint: A case report. *Int J Surg Case Rep*. 2016;23:120–3. doi: 10.1016/j.ijscr.2016.04.026
27. Feger J. Carpal instability. In: Radiopaedia.org [Internet]. Radiopaedia.org; 2020 [pristupljeno 15.5.2024.]. Dostupno na: <http://radiopaedia.org/articles/82173>
28. Gaillard F. Radiopaedia. [pristupljeno 30.5.2024.]. Mayfield classification of carpal instability (perilunate instability) | Radiology Reference Article | Radiopaedia.org. Dostupno na: <https://radiopaedia.org/articles/mayfield-classification-of-carpal-instability-perilunate-instability-1>

29. Bell D, Knipe H. Carpometacarpal joint dislocation. In: Radiopaedia.org [Internet]. Radiopaedia.org; 2013 [pristupljeno 15.5.2024.]. Dostupno na: <http://radiopaedia.org/articles/23619>
30. Feger J. Distal radioulnar joint instability. In: Radiopaedia.org [Internet]. Radiopaedia.org; 2021 [pristupljeno 15.5.2024.]. Dostupno na: <http://radiopaedia.org/articles/91680>
31. Casadei K, Kiel J. Triangular Fibrocartilage Complex. In: StatPearls [Internet]. Treasure Island (FL): StatPearls Publishing; 2024 [pristupljeno 28.5.2024.]. Dostupno na: <http://www.ncbi.nlm.nih.gov/books/NBK537055/>
32. Springorum HR, Baier C, Götz J, Schwarz T, Benditz A, Grifka J, et al. [Examination of the wrist and hand]. *Schmerz*. 2017 Apr;31(2):179–93. Njemački. doi: 10.1007/s00482-017-0196-z
33. May Jr DD, Varacallo M. Wrist Sprain. In: StatPearls [Internet]. Treasure Island (FL): StatPearls Publishing; 2024 [pristupljeno 11.6.2024.]. Dostupno na: <http://www.ncbi.nlm.nih.gov/books/NBK551514/>
34. Schmauss D, Pöhlmann S, Weinzierl A, Schmauss V, Moog P, Germann G, et al. Relevance of the Scaphoid Shift Test for the Investigation of Scapholunate Ligament Injuries. *J Clin Med*. 2022 Oct 26;11(21):6322. doi: 10.3390/jcm11216322
35. Jawed A, Ansari MT, Gupta V. TFCC injuries: How we treat? *Journal of Clinical Orthopaedics and Trauma*. 2020 Jul;11(4):570–9. doi: 10.1016/j.jcot.2020.06.001
36. Physical Exam of the Hand - Hand - Orthobullets [Internet]. [pristupljeno 28.5.2024.]. Dostupno na: <https://www.orthobullets.com/hand/6008/physical-exam-of-the-hand>
37. Wu TS, Roque PJ, Green J, Drachman D, Khor KN, Rosenberg M, et al. Bedside ultrasound evaluation of tendon injuries. *Am J Emerg Med*. 2012 Oct;30(8):1617–21. doi: 10.1016/j.ajem.2011.11.004
38. Expert Panel on Musculoskeletal Imaging; Torabi M, Lenchik L, Beaman FD, Wessell DE, Bussell JK, et al. ACR Appropriateness Criteria® Acute Hand and Wrist Trauma. *J Am Coll Radiol*. 2019 May;16(5S):S7–17. doi: 10.1016/j.jacr.2019.02.029
39. Cerezal L, Del Piñal F, Atzei A, Schmitt R, Becce F, Klich M, et al. Interdisciplinary consensus statements on imaging of DRUJ instability and TFCC injuries. *Eur Radiol*. 2023 May 16;33(9):6322–38. doi: 10.1007/s00330-023-09698-7
40. Steiner MM, Calandruccio JH. Use of Wide-awake Local Anesthesia No Tourniquet in Hand and Wrist Surgery. *Orthopedic Clinics of North America*. 2018 Jan;49(1):63–8. doi: 10.1016/j.ocl.2017.08.008
41. Dalton SS, Maharjan LM, Yousuf H, Pientka WF. The Outcomes of Extensor Tendon Repair Based on Timing of Repair. *J Hand Surg Asian Pac Vol*. 2023 Jun;28(3):360–8. doi: 10.1142/S2424835523500388



42. Reddy RP, Gao T, Chen J, Goitz R, Kaufmann RA, Fowler JR. The Effect of Timing Between Traumatic Flexor Tendon Injury of the Hand and Surgical Intervention on Repair Failure Rates. *Orthopedics*. 2024 Mar;47(2):113–7. doi: 10.3928/01477447-20230804-06
43. Sutlić Ž, Mijatović D, Augustin G, Dobrić I, i sur., Kirurgija. Zagreb: Školska knjiga; 2022.
44. Castoldi M, Solla F, Camuzard O, Pithioux M, Rampal V, Rosello O. A 3-Dimensional Suture Technique for Flexor Tendon Repair: A Biomechanical Study. *The Journal of Hand Surgery*. 2023 Feb;48(2):194.e1-194.e9. doi: 10.1016/j.jhsa.2021.09.030
45. Schreuders TAR. The quadriga phenomenon: a review and clinical relevance. *J Hand Surg Eur Vol*. 2012 Jul;37(6):513–22. doi: 10.1177/1753193411430810
46. Themes UFO. Two-Stage Reconstruction with the Modified Paneva-Holevich Technique [Internet]. *Plastic Surgery Key*. 2016 [pristupljeno 30.5. 2024.]. Dostupno na: <https://plasticsurgerykey.com/two-stage-reconstruction-with-the-modified-paneva-holevich-technique/>
47. Dy CJ, Hernandez-Soria A, Ma Y, Roberts TR, Daluiski A. Complications After Flexor Tendon Repair: A Systematic Review and Meta-Analysis. *The Journal of Hand Surgery*. 2012 Mar;37(3):543-551.e1. doi: 10.1016/j.jhsa.2011.11.006
48. Zhou JY, Jodah R, Joseph LP, Yao J. Scapholunate Ligament Injuries. *Journal of Hand Surgery Global Online*. 2024 May;6(3):245–67. doi: 10.1016/j.jhsg.2024.01.015
49. Ranzenberger LR, Carter KR. Lunotriquetral Instability. In: *StatPearls* [Internet]. Treasure Island (FL): StatPearls Publishing; 2024 [pristupljeno 7.5.2024.]. Dostupno na: <http://www.ncbi.nlm.nih.gov/books/NBK535448/>
50. Andersson JK, Åhlén M, Andernord D. Open versus arthroscopic repair of the triangular fibrocartilage complex: a systematic review. *J Exp Orthop*. 2018 Mar 13;5(1):6. doi: 10.1186/s40634-018-0120-1
51. Anderson ML, Larson AN, Moran SL, Cooney WP, Amrami KK, Berger RA. Clinical Comparison of Arthroscopic Versus Open Repair of Triangular Fibrocartilage Complex Tears. *The Journal of Hand Surgery*. 2008 May;33(5):675–82. doi: 10.1016/j.jhsa.2008.01.020
52. Srinivasan RC, Shrouder-Henry JJ, Richard MJ, Ruch DS. Open and Arthroscopic Triangular Fibrocartilage Complex (TFCC) Repair. *J Am Acad Orthop Surg*. 2021 Jun 15;29(12):518–25. doi: 10.5435/JAAOS-D-20-00998
53. Wrist Arthroscopy - Hand - Orthobullets [Internet]. [pristupljeno 1.6. 2024.]. Dostupno na: <https://www.orthobullets.com/hand/6009/wrist-arthroscopy>

## 9. ŽIVOTOPIS

Rođen sam 19. travnja 1999. godine u Čakovcu gdje sam završio i srednjoškolsko obrazovanje u Gimnaziji Josipa Slavenskog Čakovec. Tokom studija svoje afinitete za kirurškom strukom ostvario sam kroz demonstraturu na Katedri za kirurgiju i kao instruktor u Studentskoj sekciji za kirurgiju. Dodatno, jedan sam od članova vodstva Studentske sekcije za hitnu medicinu te sam autor nekoliko sažetaka predstavljenih na kongresima.