

Incidencija totalnog atrioventrikularnog bloka ovisno o kirurškom pristupu mitralnoj valvuli

Brežanski, Martin

Master's thesis / Diplomski rad

2024

Degree Grantor / Ustanova koja je dodijelila akademski / stručni stupanj: **University of Zagreb, School of Medicine / Sveučilište u Zagrebu, Medicinski fakultet**

Permanent link / Trajna poveznica: <https://um.nsk.hr/um:nbn:hr:105:697240>

Rights / Prava: [In copyright](#)/[Zaštićeno autorskim pravom.](#)

Download date / Datum preuzimanja: **2025-03-29**



Repository / Repozitorij:

[Dr Med - University of Zagreb School of Medicine Digital Repository](#)



SVEUČILIŠTE U ZAGREBU

MEDICINSKI FAKULTET

Martin Brežanski

**Incidencija totalnog atrioventrikularnog bloka
ovisno o kirurškom pristupu mitralnoj valvuli**

DIPLOMSKI RAD



ZAGREB, 2024.

Ovaj diplomski rad izrađen je na Zavodu za kardijalnu i transplantacijsku kirurgiju Kliničke bolnice Dubrava pod mentorstvom doc.dr.sc. Igora Rudeža i predan je na ocjenu u akademskoj godini 2023./2024.

KRATICE

MV - mitralna valvula

AV - atrioventrikularni

MS - mitralna stenoza

MR - mitralna regurgitacija

SA čvor - sinusatrijski čvor

AV-blok – atrioventrikularni blok

EKC – ekstrakorporalna cirkulacija

ITM – indeks tjelesne mase

LA – lijevi atrij

TV – trikuspidna valvula

AS – aritmetička sredina

SD – standardna devijacija

IQR – interquartile range

RFA – radiofrekventna ablacija

SADRŽAJ

1. Uvod.....	1
1.1 Mitralna valvula.....	1
1.1.1 Anatomija i fiziologija.....	1
1.1.2 Patologija.....	2
1.1.2.1. Mitralna stenoza.....	3
1.1.2.1.1. Etiologija.....	3
1.1.2.1.2. Patofiziologija.....	3
1.1.2.1.3. Klinička slika.....	4
1.1.2.1.4. Dijagnostika.....	4
1.1.2.1.5. Liječenje.....	4
1.1.2.2. Mitralna regurgitacija.....	5
1.1.2.2.1. Etiologija.....	5
1.1.2.2.2. Patofiziologija.....	6
1.1.2.2.3. Klinička slika.....	6
1.1.2.2.4. Dijagnostika.....	7
1.1.2.2.5. Liječenje.....	7
1.2. Kirurgija mitralne valvule.....	8
1.2.1. Kirurški pristupi na mitralnu valvulu.....	8
1.2.1.1. Pristup kroz lijevu atriotomiju.....	9
1.2.1.2. Pristup kroz kupolu lijevog atrija.....	9
1.2.1.3. Transseptalni pristup.....	10
1.2.1.4. Superiorni transseptalni pristup.....	10
1.2.2. Atrioventrikularni blok nakon operacije mitralne valvule.....	11
2. Hipoteza.....	12
3. Ciljevi rada.....	13
4. Materijali i metode.....	14
4.1. Statistička analiza.....	15
5. Rezultati.....	16
5.1. Preoperativne karakteristike.....	17
5.2. Intraoperativne karakteristike.....	18

5.3. Postoperativne karakteristike.....	19
6. Rasprava.....	20
7. Zaključak.....	21
8. Zahvale.....	22
9. Literatura.....	23
10. Životopis.....	28

Sažetak

INCIDENCIJA TOTALNOG ATRIOVENTRIKULARNOG BLOKA OVISNO O KIRURŠKOM PRISTUPU MITRALNOJ VALVULI

Martin Brežanski

Kao komplikacija kardiokirurških zahvata, dominantno u kirurgiji valvula, javlja se novonastali totalni AV – blok koji zahtjeva ugradnju pacemakera. Primarni cilj ovog rada bio je zaključiti postoji li značajna razlika u incidenciji ugradnje pacemakera postoperativno zbog novonastalog totalnog AV-bloka između transseptalnog i superiornog transseptalnog pristupa tj. zaključiti da li bi neki od pristupa trebao imati prednost u korištenju u kliničkoj praksi. Sekundarni cilj ovog rada bio je određivanje incidencije postoperativnog totalnog AV-bloka nakon operacije mitralne valvule, neovisno o tome bio on privremen ili trajan. U retrospektivno kohortno istraživanje uključeni su svi bolesnici koji su podvrgnuti operaciji mitralne valvule sa ili bez istovremene kirurške intervencije na trikuspidnoj valvuli (TV) u razdoblju od 2. siječnja 2019. godine do 24. svibnja 2024. godine u KB Dubrava. U ovom istraživanju nismo uočili statističku značajnu razliku u incidenciji postoperativnog totalnog AV-bloka i posljedične potrebe za ugradnjom pacemakera između skupine pacijenata koja je podvrgnuta transseptalnom kirurškom pristupu mitralnoj valvuli i skupine kod koje je rabljen superiorni transseptalni kirurški pristup. Također statistički značajna razlika nije uočena niti u incidenciji postoperativnog AV – bloka neovisno o tome zahtjeva li on ugradnju pacemakera.

Ključne riječi: atrioventrikularni blok, mitralna valvula, pacemaker

Summary

THE INCIDENCE OF A COMPLETE ATRIOVENTRICULAR BLOCK DEPENDING ON THE SURGICAL APPROACH TO THE MITRAL VALVE

Martin Brežanski

As a complication of cardiac surgeries, predominantly in valve surgery, a new-onset total AV block may occur, requiring pacemaker implantation. The primary aim of this study was to determine if there is a significant difference in the incidence of postoperative pacemaker implantation due to new-onset total AV block between the transseptal and superior transseptal approaches, and to assess if one approach should be preferred in clinical practice. The secondary aim was to determine the incidence of postoperative total AV block after mitral valve surgery, whether temporary or permanent. This retrospective cohort study included all patients who underwent mitral valve surgery, with or without simultaneous tricuspid valve intervention, from January 2, 2019, to May 24, 2024, at University Hospital Dubrava. The study found no statistically significant difference in the incidence of postoperative total AV block and subsequent pacemaker implantation between the transseptal and superior transseptal surgical approaches. Similarly, no significant difference was observed in the incidence of postoperative AV block, regardless of whether pacemaker implantation was required.

Keywords: Atrioventricular Block, Mitral Valve, Pacemaker

1. Uvod

1.1 Mitralna valvula

1.1.1 Anatomija i fiziologija

Srčani zalisci označavaju duplikature endokarda izgrađene najvećim dijelom od vezivnog tkiva. Zalisci nemaju krvne žile, međutim, prošarani su finim živčanim vlaknima. Budući da lijevi atrioventrikularni zalistak ima određenu sličnost s biskupskom kapom (mitra Zapadne crkve), često se označuje kao mitralni zalistak. (1) Mitralna valvula (MV), tj. lijevi atrioventrikularni zalistak nalazi se u ostium atrioventriculare sinistrum, koje je mjesto komunikacije lijeve pretkijetke i ulaznog dijela lijeve klijetke i sastoji se od dvaju listova: prednjeg (cuspis anterior) i stražnjeg (cuspis posterior). (2,3) Prednji kuspis naziva se još i aortalni ili cuspis anteromediale, a stražnji se naziva još i posterolateralni. (5) Prednji listić je po površini veći od stražnjeg listića, ali se veže samo na jednu trećinu opsega mitralnog prstena koji je eliptičnog oblika. Međusobno su na prstenu odvojeni anterolateralnom i posteromedijalnom komisuram. Stražnji listić se dijeli u tri dijela: P1 (posterolateralni), P2 (srednji) i P3 (posteromedijalni). Navedeni dijelovi međusobno su odijeljeni urezima (supkomisurama). Podjela prednjeg listića analogna je podjeli stražnjeg (A1, A2, A3). (4) Slobodni dio zaliska je poput padobrana učvršćen vlaknima (chordae tendineae) preko papilarnih mišića za stijenku klijetke. Chordae tendineae mogu se shvatiti kao tetive papilarnih mišića (2) i ovisno o mjestu insercije na listić dijele se na: primarne (hvataju se na slobodni rub listića), sekundarne (hvataju se na ventrikularnu površinu listića, blizu slobodnog ruba) i tercijarne (hvataju se uz samu bazu listića). (5) Papilarni mišići održavaju korde napetima, a zalisci pri sistoli sprječavaju povratak krvi iz klijetke u pretklijetku. (2) Broj papilarnih mišića istovjetan je broju kuspisa, te se i na prednji i na stražnji kuspis vežu prednji i stražnji papilarni mišić lijeve klijetke. (3) Valvularni kompleks obuhvaća anulus, listiće, chordae tendineae i papilarne mišiće. (6) MV izuzetno je složena struktura čije normalno funkcioniranje zahtijeva koordiniranu interakciju listića, anulusa, chordae tendineae i papilarnih mišića. Poremećaji bilo koje od ovih komponenti mogu ometati normalnu funkciju zaliska. Integritet mitralnog zaliska također je ključan za održavanje normalne geometrije i funkcije lijeve klijetke putem blisko povezanih ventrikularno-valvularnih interakcija. (7) Funkcija mitralne valvule je sprječavanje vraćanja krvi iz ventrikula u atrijske tijekom sistole (8), a tijekom

dijastole mitralna valvula se otvara i omogućava dijastoličko punjenje ventrikula. (9) Otvaranje i zatvaranje zalistaka pasivan je proces, ovisan o gradijentu tlaka. Kada gradijent tlaka potiskuje krv prema naprijed, zalisci se otvaraju, a kada gradijent tlaka potiskuje krv prema natrag, zalisci se zatvaraju. Papilarni mišići kontrahiraju se istodobno kada i stijenka ventrikula i povlače rubove zalistaka prema unutrašnjosti ventrikula i tijekom ventrikularne kontrakcije sprječavaju prejako izbočenje zalistaka u atrij, ali nemaju ulogu pomagača prilikom zatvaranja zalistaka. (8) Za ritmičnu ekscitaciju srca zaslužan je posebni srčani sustav za stvaranje i provođenje impulsa koji omogućava kontrakciju miokarda i sastoji se od: sinusnog čvora, internodalnih puteva, atrioventrikularnog (AV) čvora, AV snopa te lijevog i desnog snopa Purkinjeovih vlakana. Sinusni čvor ima sposobnost samopodraživanja i u njemu nastaju impulsi koji se internodalnim putevima provode do AV čvora u kojem se prijenos impulsa usporava i to omogućava atrijima dovoljno vremena da izbace krv u ventrikule prije kontrakcije ventrikula. Zatim se AV – snopom impulsi provode iz atrija u ventrikule te lijevim i desnim snopom Purkinjeovih vlakana u sve dijelove ventrikula. (8)

1.1.2 Patologija

Razni patološki entiteti mogu zahvaćati razne komponente koje utječu na funkciju mitralnog aparata ili su dio mitralnog aparata: zid lijevog atrija, mitralni anulus, kuspise, chordae, papilarne mišiće i zid lijevog ventrikula, te mogu uzrokovati mitralnu stenozu, mitralnu regurgitaciju ili oboje. Postoji nekoliko uzroka mitralne stenozе, pri čemu su postupalna stenozа, reumatske bolesti i kongenitalne malformacije najčešći uzroci. S druge strane, postoje mnoge strukturne abnormalnosti komponenti mitralne valvule koje mogu rezultirati mitralnom regurgitacijom. Proširenje lijevog atrija, mitralnog anulusa ili lijevog ventrikula, miksomatozna degeneracija kuspisa ili kordi, te druge promjene na kuspisima ili papilarnim mišićima mogu uzrokovati mitralnu regurgitaciju. Najčešći uzroci takvih promjena uključuju kongenitalne malformacije, infekcije, kolagenoze, ishemijsku bolest srca i zatajenje srca. (10)

1.1.2.1. Mitralna stenoza

1.1.2.1.1. Etiologija

Reumatska bolest srca najčešći je uzrok mitralne stenoze (MS) diljem Svijeta. Reumatska bolest srca češća je i brže napreduje u zemljama u razvoju zbog kasne dijagnoze i nedostatka antibiotika. Smatra se da je povezana sa imunološkom reakcijom koja je inicirana križnom reaktivnošću između streptokoknog antigena i tkiva valvule. (11) Pacijenti sa rekurentnim napadima akutne reumatske vrućice koji rezultiraju endokarditisom posebno su skloni razvoju reumatske bolesti srca. Karakteristične reumatske promjene valvule uključuju: komisuralnu fuziju, skraćenje i fuziju kordi, te zadebljnje listića zalistaka, posebno na slobodnim rubovima. Mitralna stenoza može biti uzrokovana i kalcifikacijom mitralnog anulusa koja se češće viđa u starijih i pacijenata sa uznapređovalom bubrežnom bolešću, ali rijetko uzrokuje signifikantnu mitralnu stenozu. (12) Radijacijski valvulitis, koji se tipično manifestira 10 do 20 godina nakon radioterapije medijastinuma također može uzrokovati mitralnu stenozu. (13) Rijedak uzrok MS mogu biti i kongenitalne anomalije, kao što su: mitralni zalistak poput padobrana, mitralni zalistak s dvostrukim ušćem ili supralvalvularni mitralni prsten. (14) Sistemske upalne bolesti kao sistemski eritemski lupus i reumatoidni artritis ponekad mogu dovesti do valvulitisa koji rezultira mitralnom stenozom. (15)

1.1.2.1.2. Patofiziologija

Normalna areja mitralne valvule iznosi 4 do 6 cm². Progresijom mitralne stenoze i smanjenjem areje ispod 2 cm² dolazi do porasta gradijenta tlaka između lijevog atrija i lijevog ventrikula. (16) To dovodi do smanjenog anterogradnog protoka i porasta tlaka u lijevom atriju. Porast tlaka u lijevom atriju može dovesti do povećanja lijevog atrija i posljedične fibrilacije atrija, te do porasta plućnog kapilarnog tlaka koji može rezultirati edemom pluća, a kasnije i padom funkcije desnog ventrikula i posljedičnom trikuspidnom regurgitacijom. Smanjen anterogradni protok dovodi do smanjenog srčanog minutnog volumena zbog smanjenog dijastoličkog punjenja ventrikula. (15)

1.1.2.1.3. Klinička slika

Dominantan simptom MS najčešće je zaduha u naporu, a otežano podnošenje aktivnosti postepeno se pojavljuje tijekom više godina, sve dok se na kraju simptomi ne krenu javljati i u mirovanju. Može doći i do pojave ubrzanog zamaranja zbog smanjenog minutnog volumena, te palpitacija i potencijalnih tromboembolija zbog fibrilacije atriya. Popuštanje desne strane srca rezultira edemima i ascitesom, a plućna kongestija mogućom hemoptizom i kašljem. Klinički znakovi MS obično se prepoznaju prije pojave simptoma, a to su fibrilacija atriya, facies mitralis, glasni prvi srčani ton, pljesak otvaranja, mezodijastolički šum, krepitacije, plućni edem i pleuralni izljev. Do glasnog prvog srčanog tona i pljeska otvaranja dolazi zbog porasta tlaka u lijevom atriju, a popuštanje lijeve strane srca dovodi do pojave krepitacija, plućnog edema i pleuralnog izljeva. (17)

1.1.2.1.4. Dijagnostika

Metode koje se koriste pri dijagnostici MS obuhvaćaju Doplersku ehokardiografiju, EKG, radiogram prsnog koša te kateterizaciju srca. Metoda izbora u dijagnostici MS je Doplerska ehokardiografija. Kateterizacija srca također može postati potrebna ako se razmatra kirurško liječenje ili valvuloplastika. EKG može pokazati fibrilaciju atriya ili dvogrbi P – val (P – mirale) zbog hipertrofije lijevog atriya, a na radiogramu prsnoga koša nalazi se uvećan lijevi atrij i aurikula te znakovi plućne venske kongestije. (17)

1.1.2.1.5. Liječenje

Bolesnici s umjerenim simptomima mogu se liječiti lijekovima, ali u onih simptomatskih unatoč medikamentnoj terapiji ili onih sa visokom plućnom hipertenzijom treba razmotriti valvuloplastiku, mitralnu valvulotomiju, zamjenu zalistka ili perkutanu balonsku valvuloplastiku. (15,17) Antikoagulantnu terapiju varfarinom treba provoditi u pacijenata sa fibrilacijom atriya. (15) Za kontrolu srčane frekvencije u bolesnika sa fibrilacijom atriya savjetuje se uporaba beta blokatora ili antagonista kalcija i u nekim slučajevima digoksina, a diuretici se primjenjuju u slučaju plućne kongestije. Antibiotiska profilaksa bakterijskog endokarditisa više se ne preporučuje. (17) Indikacije za kiruršku intervenciju uključuju: simptomatske pacijente sa teškom MS (preporuka

klase I), asimptomatske pacijente sa teškom MS (preporuka klase IIA) te simptomatske pacijente sa umjerenom MS uz novonastalu fibrilaciju atriya (preporuka klase IIB). (15) Bolesnike liječene valvulotomijom treba kontrolirati svakih jednu do dvije godine zbog mogućnosti restenoze. Zamjena MV indicirana je u slučajevima pridružene znatne mitralne regurgitacije ili kad je valvula teško kalcificirana, nepomičnih kuspisa. Balonska valvuloplastika terapija je izbora u bolesnika: sa znatnim simptomima, izoliranom MS, bez mitralne regurgitacije, sa pokretnim i nekalcificiranim kuspisima i subvalvularnim strukturama na ehokardiografiji, bez tromba u lijevom atriju. (17)

1.1.2.2. Mitralna regurgitacija

1.1.2.2.1. Etiologija

Mitralna regurgitacija (MR) definira se kao sistolički retrogradni protok iz lijevog ventrikula u lijevi atrij. (18) MR dijelimo na akutnu i kroničnu. Razlikujemo dvije vrste kronične mitralne regurgitacije : primarnu tj. organsku MR i sekundarnu tj. funkcijsku MR. (19) U primarnoj MR postoji abnormalnost samog mitralnog aparata (15), dok sekundarna MR nastaje kao posljedica dilatativnog remodeliranja lijevog ventrikula s posljedičnim proširivanjem mitralnog anulusa i malpozicioniranjem papilarnih mišića, a to dovodi do redukcije mobilnosti kuspisa (dominantno stražnjeg) i skraćivanja koaptacijske zone. U sekundarnoj MR sami kuspisi su normalni, a problem je u subvalvularnom aparatu i/ili anularnoj dilataciji. (19) Najčešći uzrok primarne MR je miksomatozna degeneracija kuspisa. (19) Prolaps mitralne valvule je najčešći uzrok MR koji zahtjeva kirurško liječenje u razvijenim zemljama.(20) Do prolapsa MV dovode dvije različite degenerativne promjene koje se međusobno preklapaju : Barlowljeva bolest koja je rezultat miksomatozne degeneracije kuspisa i fibroelastična deficijencija koja je rezultat abnormalnosti vezivnog tkiva. (21) Ostali manje česti uzroci primarne MR su: infektivni endokarditis, kalcifikacija mitralnog anulusa, reumatska bolest srca, bolesti vezivnog tkiva i kongenitalne malformacije. (15) Sekundarna MR kronično je progresivan poremećaj koji nastaje kao posljedica: ishemijske, dilatativne, restriktivne ili hipertrofične kardiomiopatije. (15,19) Akutna mitralna regurgitacija uzrokovana je spontanom rupturom kordi, rupturom papilarnih mišića nakon infarkta miokarda, infektivnim endokarditisom i rijeđe traumom. (22, 23, 24)

1.1.2.2.2. Patofiziologija

Osnovna hemodinamska značajka MR je sistoličko izbacivanje krvi u aortu i lijevi atrij. Volumno opterećenje (engl. preload) je povećano, a tlačno opterećenje (engl. afterload) u početku je smanjeno, a kasnije povećanjem promjera lijeve klijetke usljed volumnog opterećenja postaje normalno. (25) Posljedice volumnog opterećenja ovise o vremenskom periodu u kojem se regurgitacija pojavila i o samom stupnju regurgitacije. (15) U kroničnoj MR dolazi do remodeliranja ventrikula, što omogućuje održavanje srčanog minutnog volumena normalnim i obično dolazi do inicijalnog povećanja ejekcijske frakcije. Ovisno o regurgitiranoj frakciji krvi, efektivna ejekcijska frakcija može biti znatno niža. Vremenom zbog preopterećenja ventrikula volumenom dolazi do dilatacije ventrikula, širenja mitralnog anulusa i smanjene koaptacije zalistaka što pogoršava mitralnu regurgitaciju. Naposljetku dolazi do smanjenja kontraktilnosti ventrikula i posljedičnog smanjenja ejekcijske frakcije srca. (26) U akutnoj mitralnoj regurgitaciji dolazi do iznenadnog povećanja volumnog opterećenja, a ventrikul se nema vremena prilagoditi povećanom volumenu i zbog toga dolazi do značajnog povećanja tlaka punjenja lijevog ventrikula koji se prenosi na plućnu cirkulaciju i uzrokuje nastanak plućnog edema. Anterogradni protok se značajno smanjuje zbog toga što velik dio protoka odlazi u lijevi atrij. Sva navedena patofiziološka zbivanja mogu rezultirati kardiogenim šokom. (15)

1.1.2.2.3. Klinička slika

Simptomi i znakovi MR ovise o uzroku bolesti i brzini pojave bolesti. Kronična MR uzrokuje niz simptoma sličnih mitralnoj stenozu, a akutna MR obično se očituje akutnim plućnim edemom. (17) Pacijenti često ostaju asimptomatski sve do kasnih stadija bolesti. Klinički nalazi koji se javljaju u MR uključuju: umor, dispneju, ortopneju, paroksizmalnu noćnu dispneju, pojavu edema, fibrilaciju atrija, apikalni holosistolički šum koji se širi u lijevu aksilu, distenziju vratnih vena. U težim slučajevima mogu se pojaviti presinkopa i sinkopa, krepitacije, plućni edem, pleuralni izljev, hepatomegalija i anasarka. Navedeni simptomi i znakovi posljedica su zatajenja lijeve strane srca, dilatacije atrija, plućne hipertenzije i posljedičnog zatajenja funkcije desnog ventrikula.

(17, 26) Akutna MR obično se prezentira naglim nastupom simptoma kao što su: dispneja zbog teškog kongestivnog zatajenja srca, plućna kongestija zbog naglog porasta tlaka u lijevom atriju, te hipotenzija i kardiogeni šok zbog smanjenog anterogradnog protoka krvi. (27)

1.1.2.2.4. Dijagnostika

U dijagnostici mitralne regurgitacije koriste se: ehokardiografija, EKG, radiogram prsnoga koša, Dopler i kateterizacija srca. Ehokardiografija je temeljna pretraga pri postavljanju dijagnoze i daje informacije o prolapsu ili funkciji papilarnih mišića, strukturnim promjenama mitralne valvule i prikazuje uvećanje lijevog atrija i ventrikula, a Doplerom se dokazuje i kvantificira težina regurgitacije. Potrebno je učiniti i elektrokardiogram na kojem se često prikazuje fibrilacija atrija koja je posljedica dilatacije atrija. Radiogram prsnoga koša prikazuje uvećan lijevi atrij i ventrikul, znakove plućne venske kongestije i plućni edem u akutnoj MR. Kateterizacija srca preporučuje se u slučajevima u kojima se razmatra kirurško liječenje, a pritom se težina MR može procijeniti lijevom ventrikulografijom ili veličinom sistoličkog v vala na ispisu tlakova lijevog atrija i plućnog kapilarnog tlaka. (17)

1.1.2.2.5. Liječenje

Srednje teška MR liječi se diureticima i vazodilatatorima, a antikoagulantna terapija rabi se kod bolesnika s fibrilacijom atrija. Kod hipertenzivnih bolesnika preporučuju se ACE inhibitori i antagonisti angiotenzinskih receptora (ARB) jer tlačno opterećenje može pogoršati stupanj MR, a vjeruje se i da ACE inhibitori i ARB-ovi smanjuju regurgitirani volumen i veličinu lijevog ventrikula kod kronične primarne MR tako što smanjuju perifernu vaskularnu rezistenciju. U slučaju pogoršanja simptoma, progresivne kardiomiopatije ili ehokardiografskog dokaza pogoršanja funkcije lijevog ventrikula indicirano je kirurško liječenje tj. rekonstrukcija ili zamjena mitralne valvule. (17, 26, 44) Rekonstrukcija mitralne valvule tehnički je kompleksniji zahvat od zamjene zaliska i potrebno ga je obavljati u specijaliziranim kardiokirurškim centrima. Prednosti rekonstrukcije su bolje dugoročno preživljenje i bolja kvaliteta života. Bolje preživljenje kod rekonstrukcije postiže se zbog boljeg očuvanja intrinzične anatomije miokarda, izbjegavanja dugotrajne antikoagulantne terapije i smanjenja incidencije protetičnog

endokarditisa. Sve navedene prednosti puno su izraženije kod mlađih bolesnika. (19) Zamjena valvule preferira se u odnosu na popravak u slučaju značajnog oštećenja tkiva valvule do kojeg može doći uslijed endokarditisa. (28) Ako se u bolesnika sa MR pridruženoj popuštanju srca zbog koronarne bolesti planira operacija premosnica (engl. coronary artery bypass grafting, CABG), uobičajena je praksa popravak i vraćanje funkcije valvule ugradnjom prstena koji sprječava dilataciju anulusa i približava kuspise valvule i time povećava koaptaciju zalistaka. Ponekad je teško procijeniti je li glavni problem disfunkcija ventrikula ili primarna MR, a ako je disfunkcija ventrikula vodeći uzrok MR tada popravak ili zamjena valvule mogu dodatno pogoršati ventrikulsku funkciju jer se ventrikul više ne može prazniti u niskotlačnu šupljinu lijevoga atrija. (17) Mitraclip je iduća kirurška opcija koja se pokazala učinkovitom i ima nizak mortalitet u bolesnika koji imaju visok rizik za popravak ili zamjenu valvule. (29)

1.2. Kirurgija mitralne valvule

1.2.1. Kirurški pristupi na mitralnu valvulu

Elliott Cutler izveo je 1923. godine prvu uspješnu kiruršku intervenciju na mitralnoj valvuli, komisurotomiju, kroz apex lijevog ventrikula. (30) Od tada kirurgija mitralne valvule polako napreduje sve do onakve kakvu ju danas poznajemo. Pristup mitralnoj valvuli kroz apex lijevog ventrikula koristi se i danas za transkatetersku implantaciju zalistaka kod propadanja mitralne bioproteze (engl. valve in valve implantation) (31) i za transkatetersku implantaciju neokordi u liječenju mitralne regurgitacije. (32) U kirurgiji MV za pristup valvuli korištene su: lijeva torakotomija, desna torakotomija, transverzalna sternotomija i najčešće medijana sternotomija. Medijana sternotomija i danas je jedna od najčešće korištenih pristupa u kirurgiji MV, a iskusniji kirurzi koriste i gornju i donju parcijalnu sternotomiju kako bi poboljšali kozmetički rezultat i ublažili bolove pacijentu. Nakon medijane sternotomije na MV postoje idući pristupi: standardni pristup kroz lijevu atriotomiju, superiorni ili pristup kroz kupolu lijevog atrija, pristup kroz desnu atriotomiju (transseptalni pristup, modificirani transseptalni pristup i superiorni transseptalni pristup), transaortalni pristup i pristup lijevom ventrikulotomijom. (33)

1.2.1.1. Pristup kroz lijevu atriotomiju

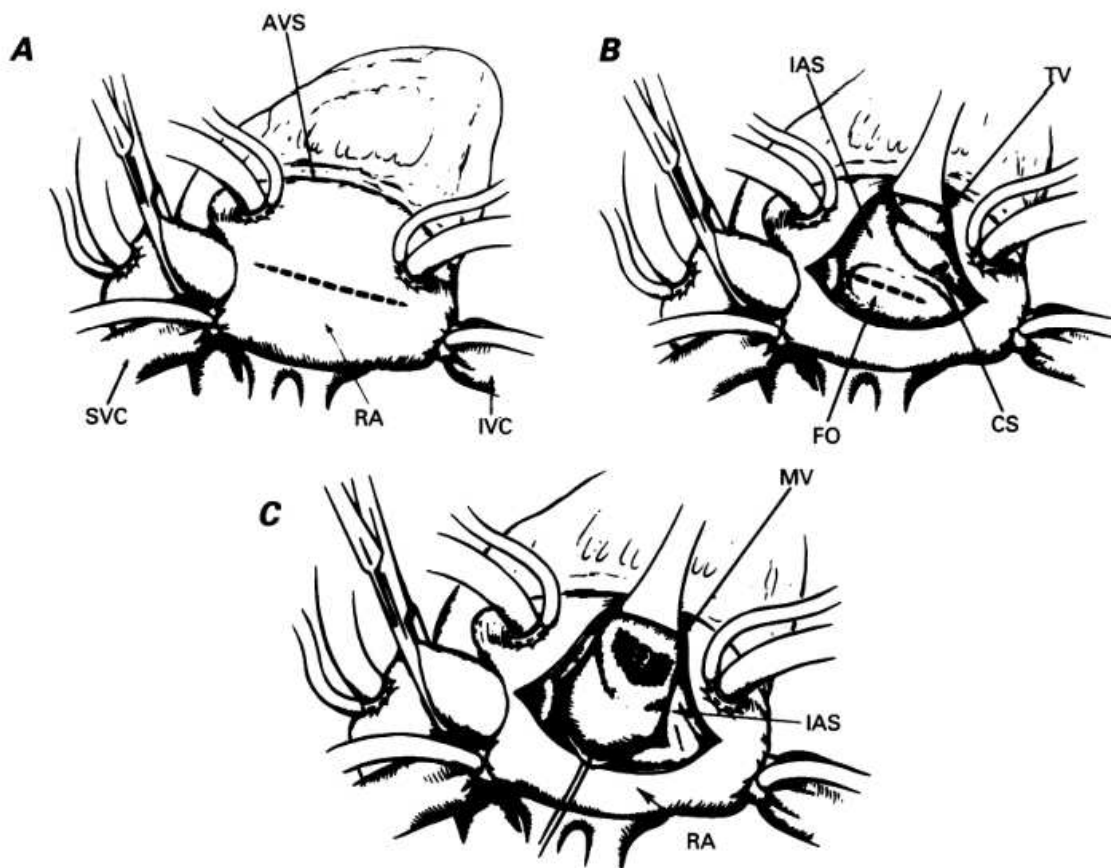
Adekvatan intraoperativni prikaz mitralne valvule neophodan je za uspješnu kiruršku intervenciju na valvuli. Ulaz kroz Sondergaardovu brazdu (engl. Sondergaard's groove) i korištenje lijevog atrija za pristup mitralnoj valvuli najčešće je korišten pristup. Brazda (engl. groove) se disecira sve do ispod interatrijskog septuma da se osigura prilaz mitralnoj valvuli što je bliže moguće. Atriotomija se može proširiti prema superiorno do ispod desne pulmonalne arterije i prema inferiorno sve do mitralnog anulusa kroz sinus obliquus ovisno o potrebama prikazivanja valvule. Potrebno je obratiti pažnju da se ne ozlijedi međuatrisjsku septum jer do toga može lako doći. Kod reumatske MS i kod teške kronične MR lijevi atrij je obično prilično velik i to omogućava izvrstan prikaz valvule. Ovo je općenito pouzdana kirurška tehnika za većinu bolesnika sa kroničnom MR i reproducibilna je bez većih poteškoća. Zbog lošeg prikaza valvule u slučajevima poput malog lijevog atrija, kod reoperacija ili u prisutnosti rigidne aortalne proteze razvili su se i drugi kirurški pristupi. (33, 34)

1.2.1.2. Pristup kroz kupolu lijevog atrija

Superiorni pristup ili pristup kroz kupolu lijevog atrija koristi se tijekom izoliranih zahvata na MV, tijekom istovremenih zahvata na aorti i zamjene mitralne valvule i za pristup MV kroz ministernotomiju. Kupola lijevog atrija nalazi se između gornje šuplje vene sa desne strane i ascendentne aorte sa lijeve strane. Rez se može proširiti prema gornjoj plućnoj veni na lijevoj strani i iza gornje šuplje vene na desnoj strani. Ozljeda sinusatrijskog čvora (SA čvor) i arterije SA čvora trebala bi se izbjeći tijekom retrakcije i incizije u lijevom atriju. Treba paziti da se atriotomija ne napravi preblizu korijenu aorte jer će to ostaviti vrlo malo stijenke lijevog atrija za postavljanje retraktora i može stvarati poteškoće prilikom zatvaranja. Prednost ovog pristupa je da se može sigurno izvoditi uz standardnu dvostupanjsku vensku kanilaciju umjesto bikavalne kanilacije. Jedan od ograničavajućih faktora za dobar prikaz ovim pristupom je duljina uzlazne aorte. Što je aorta duža to je lakše postaviti retraktor u lijevi atrij u usporedbi sa kratkom uzlaznom aortom. (33, 35)

1.2.1.3. Transseptalni pristup

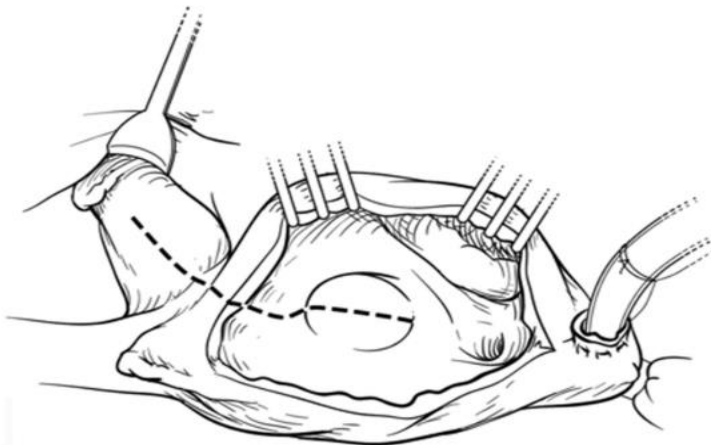
Transseptalni pristup na MV koristi se kod istovremenih operacija mitralne i trikuspidne valvule i u težim slučajevima u kojima nije moguće adekvatno prikazati MV standardnom lijevom atriotomijom. Akutna MR uzrokovana endokarditisom ili rupturom papilarnih mišića tipična je indikacija za ovaj pristup u kojoj je lijevi atrij malen i prikaz MV može biti neadekvatan, a malen lijevi atrij također može predstavljati problem i kod kronične ishemijske MR i u dječjoj kardiokirurgiji. Transseptalni pristup iznimno je koristan i kod reoperacija u kojima su prisutne guste perikardijalne i epikardijalne adhezije. U ovom pristupu rez se izvodi vertikalno kroz fossu ovalis i po potrebi se može proširiti prema gore. (33, 36) Rezahosseini i sur. (37) usporedili su ovaj pristup sa pristupom kroz lijevi atrij i zaključili da transseptalni pristup ima produženo vrijeme na mašini za ekstrakorporalnu cirkulaciju (EKC) te više atrijskih aritmija, ali ne i veću stopu morbiditeta i mortaliteta. Budući da se transseptalni pristup koristi u težim slučajevima i zahtijeva zatvaranje septuma i desnog atrija, razumljivo je da ima produženo vrijeme na mašini za EKC. Prednost ovoga pristupa je dobra vizualizacija valvule što može olakšati i ubrzati kirurški postupak. Pošto se danas izvodi sve više složenih reoperacija, iznimno je važno adekvatno vizualizirati MV i to je dovelo do nastanka nekoliko modifikacija transseptalnog pristupa. (33) Shematski prikaz transseptalnog pristupa nalazi se na slici 1.



Slika 1. Transseptalni pristup. AVS = atrioventrikularni sulkus, CS = koronarni sinus, FO = fossa ovalis, IAS = interatrijski septum, IVC = donja šuplja vena, MV = mitralna valvula, RA = desni atrij, SVC = gornja šuplja vena, TV = trikuspidna valvula (Preuzeto sa: Santibáñez Escobar F, Serrano Gallardo G, Ramirez Marroquin S, Lopez Soriano F, Barragán García R. The transseptal approach for mitral valve replacement revisited. *Tex Heart Inst J.* 1997;24(3):209-14. PMID: 9339510; PMCID: PMC325445.)

1.2.1.4. Superiorni transseptalni pristup

U nekim slučajevima u kojima se MV teško vizualizira klasičnim pristupom kroz lijevi atrij, kao što su lokalizacija lijevog atrija sa stražnje strane srca više nego normalno, malen lijevi atrij i duboka torakalna šupljina, superiorni transseptalni pristup omogućuje optimalnu vizualizaciju MV. Desni atrij otvara se paralelno sa desnim atrioventrikularnim žlijebom barem 2 cm izvana. Ovaj rez se proširuje superiorno kroz vrh desnog atrija sve do spoja lijevog i desnog atrija, a inferiorno do ispred mjesta kanilacije donje šuplje vene. Postavljaju se četiri polipropilenska 4/0 podržna šava kako bi se potpuno izložio interatrijski septum. Fosa ovalis se locira i otvara uzdužno, a rez se produžuje sve do krova lijevog atrija. Rez se mora nalaziti točno na sredini između korijena aorte i gornje šuplje vene, da se osigura dovoljno tkiva s obje strane i sigurno daljnje zatvaranje. Često se koriste dva mala retraktora kako bi se izložila MV i zatim se izvodi kirurški postupak na samoj valvuli. (38) Atrijske aritmije su česte nakon ovog pristupa i arterija sinusnog čvora može biti ozlijeđena tijekom ovog pristupa. Kirurzi moraju dobro poznavati arteriju sinusnog čvora i njezine anatomske varijacije kako bi izbjegli njenu intraoperativnu ozljedu. Ovaj pristup može biti koristan kod pacijenata koji od prije imaju fibrilaciju atrija, a koristi se i kod pacijenata koji imaju umjetnu aortalnu valvulu. (33)



Slika 2. Superiorni transseptalni pristup. (Preuzeto sa: Boulemden A, Nadarajah D, Szafranek AA, Richens D. Permanent pacemaker insertion postmitral surgery: Do the atrial access and the origin of the sinoatrial node artery matter? J Card Surg. 2019 Jul;34(7):563-569. doi: 10.1111/jocs.14074. Epub 2019 May 21. PMID: 31111535.)

1.2.2. Atrioventrikularni blok nakon operacije mitralne valvule

Atrioventrikularni blok (AV-blok) javlja se kao komplikacija kardiokirurških zahvata s incidencijom koja varira od 0,5% do 16%. To je najčešće privremeni reverzibilni poremećaj, a samo 0,4% do 3,6% pacijenata zahtijeva implantaciju pacemakera nakon operacije srca. (39) Za nastanak AVB-a odgovorni su kirurška trauma atrioventrikularnog čvora, lokalni edem, upala i ishemija. (40,41) Incidencija AVB-a ovisi o samom pacijentu i o prirodi operacije. Općenito, veća incidencija AVB-a pripisana je kirurgiji valvula u odnosu na operaciju aortokoronarnog premoštenja. AVB za pacijente predstavlja dvostruki porast rizika od iznenadne srčane smrti. (39) Potreba za ugradnjom pacemakera nakon operacije može se javiti ne samo neposredno nakon zahvata, nego i godinama nakon zahvata. Farina i sur. u praćenju pacijenata nakon izolirane operacije na mitralnoj valvuli utvrdili su sljedeću incidenciju potrebe za ugradnjom pacemakera postoperativno: 3,1% nakon 1 mjeseca, 4,7% nakon 1 godine, 7,2% nakon 5 godina, 11,0% nakon 10 godina od operacije. (42) Toporcer i sur. uspoređivali su incidenciju postoperativnih poremećaja provođenja kod transseptalnog i kod pristupa kroz lijevi atrij i nisu pronašli razliku u incidenciji AVB-a ovisnu o kirurškom pristupu. (39) Obando i sur. uspoređivali su pristup kroz lijevi atrij i superiorni transseptalni pristup i također nisu pronašli značajnu razliku između skupina u potrebi za ugradnjom pacemakera postoperativno. (43)

2.Hipoteza

Hipoteza ovog istraživanja je da transseptalni kirurški pristup mitralnoj valvuli ima kao posljedicu manju incidenciju trajnog postoperativnog totalnog atrioventrikularnog bloka tj.posljedične potrebe za ugradnjom elektrostimulatora srca (engl. *pacemaker*) u odnosu na superiorni transseptalni pristup.

3. Ciljevi rada

- Primarni cilj ovog rada je zaključiti postoji li značajna razlika u incidenciji ugradnje pacemakera postoperativno zbog totalnog AV-bloka između transseptalnog i superiornog transseptalnog pristupa tj. zaključiti da li bi neki od pristupa trebao imati prednost u korištenju u kliničkoj praksi.
- Sekundarni cilj ovog rada je određivanje incidencije postoperativnog totalnog AV-bloka nakon operacije mitralne valvule, neovisno o tome bio on privremen ili trajan.

4. Materijali i metode

Istraživanje je provedeno na Zavodu za kardijalnu i transplantacijsku kirurgiju Kliničke bolnice Dubrava. U retrospektivno kohortno istraživanje su uključeni svi bolesnici koji su podvrgnuti operaciji mitralne valvule sa ili bez istovremene kirurške intervencije na trikuspidnoj valvuli (TV) u razdoblju od 2. siječnja 2019. godine do 24. svibnja 2024. godine. Kriteriji isključenja bili su: ugrađen elektrostimulator srca (engl. pacemaker) prije operacije, postojanje preoperativnog AV-bloka, operativni zahvati Cox Maze i/ili radiofrekventna ablacija (RFA) rađeni u istom aktu kao i operacija mitralne valvule, te drugi konkomitantni zahvati na srcu. Za potrebe istraživanja retrospektivno su analizirani podaci iz medicinske dokumentacije u elektroničkoj bazi podataka (Bolnički informacijski sustav, BIS) i programa CardioBase Zavoda za kardijalnu kirurgiju.

Istraživanje je odobreno od strane Etičkog povjerenstva KB Dubrava – Broj odobrenja: 2024/0527-3

Podaci iz medicinske dokumentacije:

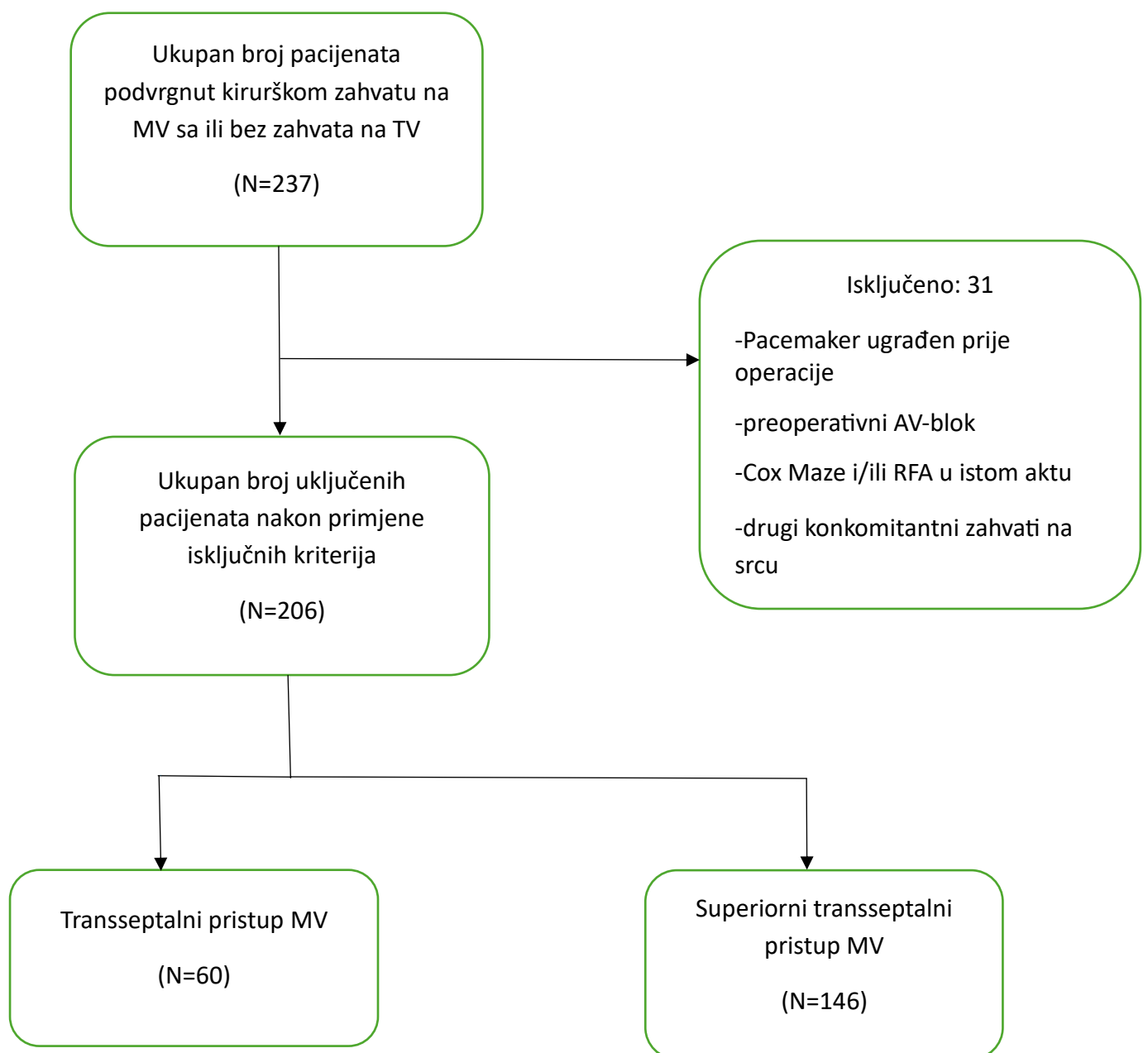
1. Podaci o bolesniku (dob, spol, indeks tjelesne mase (ITM), preoperativni NYHA status, EuroScore 2, ejekcijska frakcija srca (EF), veličina lijevog atrija (LA), postojanje MS i MR)
2. Intraoperativni parametri (kirurški pristup, vrsta operacije, trajanje EKC, cross clamp time)
3. Postoperativni parametri (postoperativna bradikardija, postoperativni AV-blok, postoperativna ugradnja pacemakera, smrt nakon operacije)

4.1. Statistička analiza

Dobiveni rezultati pohranjeni su u MS Excel bazu podataka. Za statističku obradu podataka korišten je program R Studio inačica 2.8.2. (R Foundation for Statistical Computing, Vienna, Austria). Kategorijske i ordinalne varijable prikazane su kao opažena frekvencija (N) i postotak ukupnog broja opaženih događaja (%), a za provjeru njihove zavisnosti korišteni su u χ^2 (hi - kvadrat) test i Fisher-ov egzaktni test. Kontinuirane varijable prikazane su kao aritmetička sredina (AS) \pm standardna devijacija (SD) ukoliko pokazuju normalnu distribuciju, a ako njihova distribucija ne prati normalnu distribuciju prikazane su kao medijan i interkvartilni raspon (engl. *interquartile range*, IQR). Za testiranje značajnosti razlike varijabli u ovisnosti o kirurškom pristupu MV korišten je Studentov t – test. Tijekom interpretacije dobivenih rezultata statistički značajnom se smatrala p-vrijednost $<0,05$.

5. Rezultati

U ispitivanje je uključeno 237 bolesnika. Nakon primjene isključnih kriterija, u završnu analizu uključeno je 206 bolesnika. Dijagram toka bolesnika prikazan je na slici 3. Bolesnici su podjeljeni u dvije skupine ovisno o tome kojem kirurškom pristupu MV su bili podvrgnuti za vrijeme operacije. U prvoj skupini nalazi se 60 bolesnika i čine ju oni bolesnici kod kojih je učinjen transeptalni pristup, a u drugoj skupini nalazi se 146 bolesnika i čine ju bolesnici kod kojih se izvodio superiorni transeptalni pristup.



Slika 3. Dijagram toka bolesnika.

5.1. Preoperativne karakteristike

Preoperativne varijable prikazane su u Tablici 1. U obje promatrane skupine brojniji su bili muškarci, u skupini u kojoj je rađen transseptalni pristup bilo ih je 53,3%, a u skupini u kojoj je rađen superiorni transseptalni pristup 61,0%. Srednja dob bolesnika u skupini transseptalni pristup iznosila je $58,3 \pm 13,8$ godina, dok je u skupini superiorni transseptalni pristup iznosila $60,7 \pm 11,5$ godina, što ne predstavlja statistički značajnu razliku. Medijan i IQR EuroScore 2 iznosili su 1,9111% (1,2942 – 3,5946) za transseptalni pristup i 1,4332% (0,9426 - 2,5640) za superiorni transseptalni pristup. Prema NYHA klasifikaciji zatajenja srca u obje skupine najbrojniji su bili ispitanici NYHA stupnja II. U obje ispitivane skupine većina bolesnika operirana je zbog mitralne regurgitacije, u skupini transseptalni pristup 95,0% bolesnika imalo je MR, a u skupini superiorni transseptalni pristup 97,9%. Ostale varijable prikazane su u Tablici 1, a statistički značajna razlika između skupina nije uočena niti kod jedne od preoperativnih varijabli.

Tablica 1. Preoperativne varijable

Preoperativne varijable	Transseptalni pristup	Superiorni transseptalni pristup	P vrijednost
Muški spol, n(%)	32 (53,3)	89 (61,0)	0,3929
Dob, AR \pm SD	$58,3 \pm 13,8$	$60,7 \pm 11,5$	0,2432
Indeks tjelesne mase, AR \pm SD	$26,9 \pm 5,0$	$27,3 \pm 4,0$	0,5950
EuroScore 2 (%), medijan (IQR)	1,9111 (1,2942 – 3,5946)	1,4332 (0,9426 - 2,5640)	0,4749
EF srca, AR \pm SD	$61,1 \pm 8,8$	$59,3 \pm 9,4$	0,2125
Veličina LA (cm), AR \pm SD	$5,3 \pm 1,2$	$5,0 \pm 0,7$	0,1374
NYHA, n (%)			0,3339
I	6 (10,0)	17 (11,8)	
II	26 (43,3)	78 (54,2)	
III	23 (38,3)	43 (29,9)	
IV	5 (8,3)	6 (4,2)	
Mitralna stenoza, n(%)	7 (11,7)	16 (11,0)	1,0000
Mitralna regurgitacija, n(%)	57 (95,0)	143 (97,9)	0,3600

5.2. Intraoperativne karakteristike

Intraoperativne varijable prikazane su u Tablici 2. Uočena je statistički značajna razlika u postotku kombiniranog zahvata na MV i TV između skupina, u skupini transseptalni pristup nalazi ih se 70% (n=42) , a u skupini superiorni transseptalni pristup 46,6% (n=68); p=0,0036. Kod transseptalnog pristupa reparacija MV napravljena je u 36,7% bolesnika, a u drugoj skupini 51,4%. Zamjena MV napravljena je u 63,3% kod transseptalnog i 48,6% kod superiornog transseptalnog pristupa, što ne predstavlja statistički značajnu razliku. Cross Clamp Time i trajanje EKC bili su statistički značajno dulji kod superiornog transseptalnog pristupa u odnosu na superiorni transseptalni: 85,0 (70,8 – 100,0) prema 43,0 (36,8 – 51,0); p<0,0001 i 119,9 ± 36,2 prema 87,5 ± 34,5 .

Tablica 2. Intraoperativne varijable

Intraoperativne varijable	Transseptalni pristup	Superiorni transseptalni pristup	P vrijednost
Izolirani zahvat MV, n(%)	18 (30,0)	78 (53,4)	0,0036
Kombinirani zahvat MV + TV, n(%)	42 (70,0)	68 (46,6)	
Reparacija MV, n(%)	22 (36,7)	75 (51,4)	0,0772
Zamjena MV, n(%)	38 (63,3)	71 (48,6)	
Cross Clamp Time (min), medijan (IQR)	43,0 (36,8 – 51,0)	85,0 (70,8 – 100,0)	<0,0001
Trajanje EKC (min), AR ± SD	87,5 ± 34,5	119,9 ± 36,2	<0,0001

5.3. Postoperativne varijable

Postoperativne varijable prikazane su u Tablici 3. Statistički značajna razlika nije nađena u incidenciji postoperativnog AV – bloka između skupina, iznosila je 10,0% kod transseptalnog i 15,2% kod superiornog transseptalnog kirurškog pristupa. Postoperativnu ugradnju pacemakera trebalo je 8,3% bolesnika kod transseptalnog i 11,6% kod superiornog transseptalnog pristupa, što također nije statistički značajna razlika. Ostale varijable prikazane su u tablici 3. i također ne pokazuju statistički značajnu razliku između skupina.

Tablica 3.

Postoperativne varijable	Transseptalni pristup	Superiorni transseptalni pristup	P vrijednost
Bradikardija, n(%)	22 (36,7)	56 (38,4)	0,9449
AV-blok, n(%)	6 (10,0)	22 (15,2)	0,4589
Ugradnja pacemakera, n(%)	5 (8,3)	17 (11,6)	0,6522
Jednomjesečna smrtnost, n(%)	0 (0,0)	4 (2,8)	0,3235
Jednogodišnja smrtnost, n(%)	1 (1,7)	8 (5,5)	0,2884
Ukupna smrtnost, n(%)	2 (3,3)	16 (11,0)	0,1332

6. Rasprava

Odluka hoće li se koristiti transseptalni ili superiorni transseptalni kirurški pristup MV danas ovisi uglavnom o preferencijama operatera zbog toga što ne postoji jednoznačno mišljenje o tome koji je kirurški pristup bolji i koji bi trebao imati prednost u kliničkoj praksi. Što se tiče studija o usporedbi različitih kirurških pristupa na MV i njihovog utjecaja na postoperativni totalni AV–blok koji za posljedicu ima ugradnju pacemakera, oni uglavnom uspoređuju pristupe kroz lijevi atrij sa transseptalnim pristupima i uglavnom ne nalaze statistički značajnu razliku između kirurških pristupa.(39,43,45) Radova koji uspoređuju transseptalni i superiorni transseptalni kirurški pristup vrlo je malo i neki tvrde da transseptalni pristup ima manju incidenciju postoperativne ugradnje pacemakera, dok drugi ne nalaze tu razliku. (46, 47) U ovom istraživanju nismo pronašli statistički značajnu razliku u potrebi za ugradnjom pacemakera postoperativno zbog postoperativne pojave totalnog AV – bloka, u skupini transseptalni pristup pacemaker je ugrađen 8,3% bolesnika, a u skupini superiorni transseptalni pristup 11,6%; p vrijednost = 0,6522. Incidencija totalnog AV – bloka postoperativno neovisno o tome zahtjeva li on ugradnju pacemakera iznosila je 10,0% kod transseptalnog pristupa i 15,2% kod superiornog transseptalnog pristupa; p = 0,4589, što nije statistički značajna razlika. Vrijednosti incidencija za postoperativni totalni AV – blok i postoperativnu ugradnju pacemakera u skladu su sa prethodno provedenim istraživanjima (39, 43, 45)

Kod preoperativnih varijabli nije bilo statistički značajne razlike između skupina. Srednja dob kod transseptalnog pristupa iznosila je $58,3 \pm 13,8$, a kod superiornog transseptalnog pristupa $60,7 \pm 11,5$. Muškarci su činili 53,3% ispitanika u skupini transseptalni pristup, a 61,0% u skupini superiorni transseptalni pristup.

Transseptalnim kirurškim pristupom na MV operirano je 60 bolesnika, a u 70,0% operacija je usporedno operiran i trikuspidni zalistak, dok je superiornim transseptalnim kirurškim pristupom na MV operirano 145 bolesnika, od čega je 46,6% usporedno operiran i trikuspidni zalistak. Statistički značajne razlike između skupina uočene su u varijablama cross clamp time i trajanje EKC, a obje su bile dulje kod superiornog transseptalnog pristupa. Cross clamp time iznosio je kod superiornog transseptalnog pristupa 85,0 (70,8 – 100,0) min prema 43,0 (36,8 – 51,0) min; $p < 0,0001$ kod transseptalnog pristupa. Trajanje EKC bilo je $119,9 \pm 36,2$ min kod superiornog

transseptalnog pristupa, a $87,5 \pm 34,5$ min kod transseptalnog pristupa, p vrijednost iznosila je $<0,0001$.

Incidencija postoperativne bradikardije nije se statistički značajno razlikovala između skupina, iznosila je 36,7% kod transseptalnog, a 38,4% kod superiornog transseptalnog pristupa. Statistički značajne razlike između skupina nisu uočene ni u jednomjesečnoj, jednogodišnjoj i ukupnoj smrtnosti koje su iznosile 0,0%, 1,7% i 3,3% kod transseptalnog, a 2,8%, 5,5% i 11,0% kod superiornog transseptalnog pristupa.

7. Zaključak

U ovom istraživanju nismo uočili statističku značajnu razliku u incidenciji postoperativnog totalnog AV-bloka i posljedične potrebe za ugradnjom pacemakera između skupine pacijenata koja je podvrgnuta transseptalnom kirurškom pristupu mitralnoj valvuli i skupine kod koje je rabljen superiorni transseptalni kirurški pristup. Također statistički značajna razlika nije uočena niti u incidenciji postoperativnog AV – bloka neovisno o tome zahtjeva li on ugradnju pacemakera. Statistički značajna razlika uočena je kod cross clamp time-a i kod trajanja vantjelesnog krvotoka, koji su bili dulji kod superiornog transseptalnog pristupa. To je jedna od prednosti transseptalnog pristupa u odnosu na superiorni transseptalni pristup s obzirom na to da je korištenje mašine za EKC povezano sa nekim neželjenim komplikacijama za pacijenta kao što su: mehaničko oštećenje krvi, aktivacija koagulacijskih i inflamatornih kaskada i oslobađanje citotoksičnih produkata, a jedna od mjera prevencije tih mehanizama je ograničeno vrijeme na EKC. (19) S obzirom na nedostatak velikog broja istraživanja koji uspoređuju ova dva kirurška pristupa, za veću sigurnost o usporedbi incidencije postoperativnog totalnog AV – bloka i posljedične ugradnje pacemakera između ova dva kirurška pristupa potrebno je provesti još istraživanja, idealno sa većim brojem ispitanika.

8. Zahvale

Za početak, zahvaljujem svom mentoru, doc.dr.sc. Igoru Rudežu, na kvalitetnim savjetima, pomoći i strpljenju prilikom izrade ovog diplomskog rada. Također, zahvaljujem se i prim.dr.sc. Davoru Bariću na pomoći pri prikupljanju podataka. Hvala i dr. Gloriji Šestan na savjetima. Veliko hvala i dr. Nikoli Sliškoviću na iznimnoj pomoći i trudu u izradi ovog rada.

Veliko hvala i mag.biol.mol. i prijatelju Janu Pantliku na velikoj pomoći pri statističkoj obradi podataka. Hvala i svim drugim prijateljima na podršci i kvalitetno provedenom slobodnom vremenu. Hvala i Eleni na svim lijepim zajedničkim trenucima.

Najveće hvala mojoj obitelji na vjeri u mene i na neizmjerne potpori.

9. Literatura

1. Fanghanel J, Pera F, Anderhuber F, Nitsch R, Vinter I. Waldeyerova anatomija čovjeka. 17. njemačko izdanje, 1. hrvatsko izdanje. Zagreb: Golden marketing – Tehnička knjiga; 2009.
2. Katavić V, Petanjek Z, Vinter I. Duale Reihe: Anatomija. 3. prerađeno izdanje. Zagreb: Medicinska naklada; 2018.
3. Jalšovec D. Anatomia. Zagreb: ZT Zagraf; 2015.
4. Kvesić A i sur. Kirurgija. 1. izd. Zagreb: Medicinska naklada; 2016.
5. Brock RC. The surgical and pathological anatomy of the mitral valve. *Br Heart J.* 1952 Oct;14(4):489-513. doi: 10.1136/hrt.14.4.489. PMID: 12987528; PMCID: PMC503827.
6. Ho SY. Anatomy of the mitral valve. *Heart.* 2002 Nov;88 Suppl 4(Suppl 4):iv5-10. doi: 10.1136/heart.88.suppl_4.iv5. PMID: 12369589; PMCID: PMC1876279.
7. Silbiger JJ, Bazaz R. Contemporary insights into the functional anatomy of the mitral valve. *Am Heart J.* 2009 Dec;158(6):887-95. doi: 10.1016/j.ahj.2009.10.014. PMID: 19958853.
8. Guyton AC, Hall JE. Medicinska fiziologija. 12.izd. Zagreb: Medicinska naklada; 2012.
9. Moorjani N, Rana BS, Wells FC. Anatomy and physiology of the mitral valve. In: Moorjani N, Rana BS, Wells FC, editors. Operative mitral and tricuspid valve surgery. London: Springer; 2018.
10. Fishbein GA, Fishbein MC. Mitral Valve Pathology. *Curr Cardiol Rep.* 2019 May 23;21(7):61. doi: 10.1007/s11886-019-1145-5. PMID: 31123911.
11. Carapetis JR, McDonald M, Wilson NJ. Acute rheumatic fever. *Lancet.* 2005;366(9480):155–68. doi:10.1016/S0140-6736(05) 66874-2.
12. Pressman GS, Agarwal A, Braitman LE, Muddassir SM. Mitral annular calcium causing mitral stenosis. *Am J Cardiol.* 2010;105(3):389–91. doi:10.1016/j.amjcard.2009.09.042.
13. Hull MC, Morris CG, Pepine CJ, Mendenhall NP. Valvular dysfunction and carotid, subclavian, and coronary artery disease in survivors of Hodgkin lymphoma treated with radiation therapy. *JAMA.* 2003;290(21):2831–7. doi:10.1001/jama.290.21.2831.

14. Ruckman RN, Van Praagh R. Anatomic types of congenital mitral stenosis: report of 49 autopsy cases with consideration of diagnosis and surgical implications. *Am J Cardiol.* 1978;42(4):592–601.
15. Harb SC, Griffin BP. Mitral Valve Disease: a Comprehensive Review. *Curr Cardiol Rep.* 2017 Aug;19(8):73. doi: 10.1007/s11886-017-0883-5. PMID: 28688022.
16. Hugenholz PG, Ryan TJ, Stein SW, Abelmann WH. The spectrum of pure mitral stenosis. Hemodynamic studies in relation to clinical disability. *Am J Cardiol.* 1962;10:773–84.
17. Ralston SH, Penman ID, Strachan MWJ, Hobson RP. *Davidson's principles and practice of medicine.* 23rd ed. New York: Elsevier; 2018.
18. Enriquez-Sarano M, Akins CW, Vahanian A. Mitral regurgitation. *Lancet.* 2009 Apr 18;373(9672):1382-94. doi: 10.1016/S0140-6736(09)60692-9. Epub 2009 Apr 6. PMID: 19356795.
19. Sutlić Ž, Mijatović D, Augustin G, Dobrić I. *Kirurgija.* Prvo izdanje. Zagreb: Školska knjiga; 2022.
20. Luxereau P, Dorent R, De Gevigney G, Bruneval P, Chomette G, Delahaye G. Aetiology of surgically treated mitral regurgitation. *Eur Heart J.* 1991;12(Suppl B):2–4.
21. Anyanwu AC, Adams DH. Etiologic classification of degenerative mitral valve disease: Barlow's disease and fibroelastic deficiency. *Semin Thorac Cardiovasc Surg.* 2007;19(2):90–6. doi:10.1053/j.semtcvs.2007.04.002.
22. Watanabe N. Acute mitral regurgitation. *Heart.* 2019 May;105(9):671-677. doi: 10.1136/heartjnl-2018-313373. Epub 2019 Mar 1. PMID: 30824479.
23. Birnbaum Y, Chamoun AJ, Conti VR, et al. Mitral regurgitation following acute myocardial infarction. *Coron Artery Dis* 2002;13:337–44.
24. McDonald ML, Orszulak TA, Bannon MP, Zietlow SP. Mitral valve injury after blunt chest trauma. *Ann Thorac Surg.* 1996 Mar;61(3):1024-9. doi: 10.1016/0003-4975(95)01034-3. PMID: 8619681.
25. Gamulin S, Marušić M, Kovač Z. *Patofiziologija: udžbenik.* Knjiga prva. 8. obnovljeno i izmjenjeno izdanje. Zagreb: Medicinska naklada; 2018.
26. Douedi S, Douedi H. Mitral Regurgitation. [Updated 2023 Apr 7]. In: StatPearls [Internet]. Treasure Island (FL): StatPearls Publishing; c2024 [cited 2024 Jun 17]. Available from: <https://www.ncbi.nlm.nih.gov/books/NBK553135/>

27. Watanabe N. Acute mitral regurgitation. *Heart*. 2019 May;105(9):671-677. doi: 10.1136/heartjnl-2018-313373. Epub 2019 Mar 1. PMID: 30824479.
28. Stout KK, Verrier ED. Acute valvular regurgitation. *Circulation*. 2009 Jun 30;119(25):3232-41.
29. Alegria-Barrero E, Franzen OW. Mitral Regurgitation - A Multidisciplinary Challenge. *Eur Cardiol*. 2014 Jul;9(1):49-53.
30. Cohn LH. The first successful surgical treatment of mitral stenosis: the 70th anniversary of Elliot Cutler's mitral commissurotomy. *Ann Thorac Surg*. 1993;56:1187-90.
31. Cheung A, Webb JG, Wong DR, et al. Transapical transcatheter mitral valve-in-valve implantation in a human. *Ann Thorac Surg*. 2009;87
32. Seeburger J, Rinaldi M, Nielson SL. Off- pump transapical implantation of artificial neo-chordae to correct mitral regurgitation: the TACT trial (Transapical artificial chordae Tendinae) proof of concept. *J Am Coll Cardiol*. 2014;63:914-9.
33. Sultan I, Trivedi DP, Machiraju VR. Surgical approaches to the mitral valve: variable paths to the same destination. *Indian J Thorac Cardiovasc Surg*. 2018;34(Suppl 2):105-112. <https://doi.org/10.1007/s12055-017-0598-7>
34. McCarthy JF, Cosgrove DM. Optimizing mitral valve exposure with conventional left atriotomy. *Ann Thorac Surg*. 1998;65(4):1161-1162. doi:10.1016/S0003-4975(98)00034-4.
35. Légaré JF, Buth KJ, Arora RC, Murphy DA, Sullivan JA, Hirsch GM. The dome of the left atrium: an alternative approach for mitral valve repair. *Eur J Cardiothorac Surg*. 2003 Mar;23(3):272-6. doi: 10.1016/s1010-7940(02)00751-0. PMID: 12614793
36. Santibáñez Escobar F, Serrano Gallardo G, Ramirez Marroquin S, Lopez Soriano F, Barragán García R. The transseptal approach for mitral valve replacement revisited. *Tex Heart Inst J*. 1997;24(3):209-14. PMID: 9339510; PMCID: PMC325445.
37. Reza Hosseini O, Rezaei M, Ahmadi Tafti SH, et al. Transseptal approach versus left atrial approach to mitral valve: a propensity score matching study. *J Teh Univ Heart Ctr*. 2015;10:188-93.
38. Garcia-Villarreal OA. Superior septal approach for mitral valve surgery. *Interact Cardiovasc Thorac Surg*. 2016 Feb;22(2):249-251. doi: 10.1093/icvts/ivv298.

39. Toporcer T, Luczy J, Kolesár A, Ledecký M, Sabol F. The effect of surgical access for mitral valve surgery on incidence of atrial fibrillation and atrioventricular block. *Cor Vasa*. 2017;59(4). <https://doi.org/10.1016/j.crvasa.2017.05.017>.
40. Yaghoobian R, Hosseini Dolama R, Soleimani H, Saeidi S, Mashayekhi M, Mirzayi P, Alavi Tabatabaei G, Hosseini K. Incidence of atrioventricular block after isolated coronary artery bypass grafting: a systematic review and pooled-analysis. *Front Cardiovasc Med*. 2023 Aug 1;10:1225833. doi: 10.3389/fcvm.2023.1225833. PMID: 37593149; PMCID: PMC10427724.
41. Sunjic I, Shin D, Sunjic KM, Popat JV, Tran T, Chae SH, Caldeira CC, Strosberg JR, Sayad D. Incidence of atrioventricular block after valve replacement in carcinoid heart disease. *Cardiol Res*. 2020 Feb;11(1):56-60. doi: 10.14740/cr986. Epub 2020 Jan 26. PMID: 32095197; PMCID: PMC7011921
42. Farina J, Biffi M, Folesani G, Di Marco L, Martin S, Zenesini C, Savini C, Ziacchi M, Diemberger I, Martignani C, et al. Long-term atrioventricular block following valve surgery: electrocardiographic and surgical predictors. *J Clin Med*. 2024;13(2):538. <https://doi.org/10.3390/jcm13020538>
43. Obando CE, Garzón JD, Ramirez LM, Castillo AC, Guerrero AF, Chalela T, Sandoval DC, Giraldo-Grueso M, Sandoval NF, Camacho J, Umaña JP. Atrial approaches in mitral valve surgery: a propensity analysis of differences in the incidence of clinically relevant adverse effects. *J Cardiothorac Surg*. 2022 Dec 29;17(1):341. doi: 10.1186/s13019-022-02058-4. PMID: 36578041; PMCID: PMC9798559.
44. Banas JS Jr. Effects of inhibitors of angiotensin-converting enzyme on regional hemodynamics. *Am J Cardiol*. 1992 Apr 2;69(10):40C-45C. doi: 10.1016/0002-9149(92)90280-C. PMID: 1546638.
45. Ntinopoulos V, Haeussler A, Dushaj S, Papadopoulos N, Fleckenstein P, Dzemali O. Transseptal versus left atrial approach for mitral valve surgery: postoperative need for pacemaker. *Eur J Cardiothorac Surg*. 2022 Jul 11;62(2):ezac328. doi: 10.1093/ejcts/ezac328. PMID: 35640119.
46. Utley JR, Leyland SA, Nguyenduy T. Comparison of outcomes with three atrial incisions for mitral valve operations. Right lateral, superior septal, and transseptal. *J Thorac Cardiovasc Surg*. 1995 Mar;109(3):582-7. doi: 10.1016/S0022-5223(95)70292-X. PMID: 7877322.

47. Orhan G, Aka SA, Aydođan H, Yücel O, Filizcan U, Çoruh T, et al. Transseptal versus superior septal approach to the mitral valve. Turk Gogus Kalp Dama. 2000;8:513-51. Available from: <https://tgkdc.dergisi.org/abstract.php?id=113>

10. Životopis

Rođen sam u Zagrebu 03.06.1998. i živim u Zaprešiću gdje sam pohađao Osnovnu školu Antuna Augustinčića. Nakon završetka osnovne škole 2013. godine upisujem V. gimnaziju u Zagrebu koju završavam 2017. godine. Tijekom osnovne i u prvom razredu srednje škole trenirao sam tenis i sudjelovao na brojnim teniskim turnirima u RH. 2017. godine upisujem Medicinski fakultet Sveučilišta u Zagrebu i član sam teniske sekcije fakulteta. Tijekom srednje škole i fakulteta preko ljeta radim brojne poslove preko učeničkog i studentskog servisa. Tijekom posljednje akademske godine na fakultetu (2023/2024.) zbog interesa za kardijalnu kirurgiju povremeno volontiram na Zavodu za kardijalnu i transplatacijsku kirurgiju u KB Dubrava gdje izrađujem i svoj diplomski rad. Tijekom posljednje godine studija aktivno sudjelujem i na nekoliko studentskih kongresa na kojima izlažem svoje studentske radove.