

Slabo diferencirani, inzularni, karcinom štitnjače

Novak, Rea

Master's thesis / Diplomski rad

2024

Degree Grantor / Ustanova koja je dodijelila akademski / stručni stupanj: **University of Zagreb, School of Medicine / Sveučilište u Zagrebu, Medicinski fakultet**

Permanent link / Trajna poveznica: <https://um.nsk.hr/um:nbn:hr:105:573625>

Rights / Prava: [In copyright](#)/[Zaštićeno autorskim pravom.](#)

Download date / Datum preuzimanja: **2024-09-02**



Repository / Repozitorij:

[Dr Med - University of Zagreb School of Medicine Digital Repository](#)



SVEUČILIŠTE U ZAGREBU

MEDICINSKI FAKULTET

Rea Novak

**Slabo diferencirani, inzularni, karcinom
štitnjače**

Diplomski rad



Zagreb, 2024.

Ovaj diplomski rad izrađen je u Kliničkom zavodu za nuklearnu medicinu i zaštitu od zračenja Kliničkog bolničkog centra Zagreb pod vodstvom izv. prof. dr. sc. Sanje Kusačić Kuna i predan je na ocjenu u akademskoj godini 2023/2024.

POPIS KRATICA KORIŠTENIH U RADU

PDTC – slabo diferencirani karcinom štitnjače (*engl. poorly differentiated thyroid cancer*)

WHO – Svjetska zdravstvena organizacija

WDTC – dobro diferencirani karcinom štitnjače (*engl. well differentiated thyroid cancer*)

ATC – nediferencirani/anaplastični karcinom štitnjače (*engl. anaplastic thyroid cancer*)

AJCC – American Joint Commission on Cancer

UICC – Union Internationale Contre le Cancer

CT – kompjutorizirana tomografija (*engl. computerized tomography*)

MR – magnetska rezonancija (*engl. magnetic resonance*)

TSH – tireoidni stimulirajući hormon

T3- trijodtironin

T4- tiroksin

UZV – ultrazvuk

TNM klasifikacija – tumor-čvor-metastaza klasifikacija (*engl. tumor-node-metastasis classification*)

¹⁸F-FDG – fluor-18-fluordeoksiglukoza

PET/CT – pozitronska emisijska tomografija/kompjuterska tomografija (*engl. positron emission tomography/computed tomography*)

SPECT – *engl. single photon emission computed tomography*

I-131 – jod-131

TK – tirozin kinaza

TKI – inhibitor tirozin kinaze

TKR – receptor tirozin kinaze

mCi - milikiri

SADRŽAJ

SAŽETAK

SUMMARY

1. UVOD	1
2. ANATOMSKA I HISTOLOŠKA GRAĐA ŠTITNJAČE	2
3. VRSTE KARCINOMA ŠTITNJAČE.....	5
3.1. Papilarni karcinom	5
3.2. Folikularni karcinom	6
3.3. Anaplastični karcinom.....	6
3.4. Medularni karcinom	7
3.5. Slabo diferencirani (inzularni) karcinom	8
4. DIJAGNOSTIKA.....	8
4.1. Ultrazvuk štitnjače	8
4.2. Citološka punkcija štitnjače pod kontrolom ultrazvuka	10
4.3. Patohistološka dijagnostička obrada	11
4.4. Druge slikovne metode.....	12
5. TERAPIJSKI PRISTUP.....	14
5.1. TNM klasifikacija karcinoma	15
5.2. Klinički stadij bolesti	16
5.3. Kirurško liječenje	17
5.4. Liječenje radioaktivnim jodom (radiojodna terapija).....	18
5.5. Radioterapija vanjskim snopom zračenja	19
5.6. Ciljana terapija inhibitorima tirozin kinaze (TKI).....	20
6. PROGNOZA I PRAĆENJE	21
7. ZAHVALE	25
8. LITERATURA	26
9. ŽIVOTOPIS	29

SAŽETAK

Slabo diferencirani, inzularni, karcinom štitnjače

Autor: Rea Novak

Slabo diferencirani (inzularni) karcinom štitnjače predstavlja heterogenu skupinu karcinoma, s varijabilnim ponašanjem, kliničkim tijekom i ishodom bolesti. Javlja se u 2 – 15% slučajeva svih karcinoma štitnjače, obično u starijoj životnoj dobi i češće u žena. Zbog svoje heterogene građe, za dijagnostiku karcinoma su 2006. godine predloženi Torinski kriteriji koji obuhvaćaju prisutnost solidne, trabekularne ili inzularne građe, odsutnost klasičnih nuklearnih obilježja papilarnog karcinoma, prisutnost jedne od agresivnijih obilježja karcinoma (atipične jezgre, povećana mitotička aktivnost tumorskih stanica te tumorska nekroza). Tumor se prezentira kao naglo rastući, bezbolan čvor na vratu, a mogu se javiti i nespecifični simptomi lokalne invazije u obliku dispneje, disfagije i promuklosti. Širi se limfogeno u regionalne limfne čvorove vrata, kao i hematogeno u pluća i kosti. U dijagnostici tumora koristi se ultrazvuk uz pridruženu citološku punkciju, histološka analiza tumorskog tkiva, dok se slikovne metode koriste za procjenu proširenosti bolesti i terapijskog pristupa. Kao terapijske opcije ističu se kirurško liječenje u vidu totalne tiroidektomije s pridruženom disekcijom vratnih limfnih čvorova, radiojodna terapija, terapija vanjskim snopom zračenja, ali i ciljana terapija upotrebom inhibitora tirozin kinaze. Tumor ima lošu prognozu, s petogodišnjim preživljenjem u 50% slučajeva i sklonosti recidivima.

Ključne riječi: slabo diferencirani karcinom štitnjače, inzularni karcinom

SUMMARY

Poorly differentiated, insular, thyroid cancer

Author: Rea Novak

Poorly differentiated thyroid cancer or insular cancer represents a heterogeneous group of cancers with variable behavior, clinical course and disease outcome. It occurs in 2 – 15% of all thyroid cancer cases, usually in older people and more often in females. Due to its heterogeneous structure, the Turin criteria were proposed in order to diagnose the cancer, which include the presence of either solid, trabecular or insular structure, the absence of nuclear features seen in papillary carcinoma and the presence of one or more aggressive features of cancer (atypical nuclei, increased mitotic activity of tumor cells, tumor necrosis). The tumor presents as a rapidly growing, painless neck nodule, and non-specific symptoms of local invasion, such as dyspnea, dysphagia and hoarseness may also occur. It spreads lymphogenously to the regional lymph nodes of the neck, as well as hematogenously to the lungs and bones. In the diagnosis of tumors, ultrasound with associated cytological aspiration is used along with histological analysis of tumor tissue, while imaging methods are used to assess the extent of the disease and the therapeutic approach. Surgical treatment consisted of total thyroidectomy with associated cervical lymph node dissection is used as a first line of treatment, as well as radioiodine therapy, external beam therapy and targeted therapy using tyrosine kinase inhibitors. The tumor has a poor prognosis, with five-year survival in 50% of cases and a high tendency to relapse.

Key words: poorly differentiated thyroid cancer, insular cancer

1. UVOD

Karcinom štitnjače je najčešća zloćudna bolest endokrinog sustava, s porastom incidencije u zadnjem desetljeću. Iako je najčešći endokrini tumor čini oko 1% novodijagnosticiranih malignoma i ubraja se u rjeđe tumore. Bolest se javlja u različitim dobnim skupinama; u žena češće u četrdesetim i pedesetim godinama života, dok je u muškaraca češća u šezdesetim i sedamdesetim godinama. Karcinom se četiri puta češće javlja u žena. Predisponirajući čimbenici za razvoj bolesti su pozitivna obiteljska anamneza karcinoma štitnjače, prethodno izlaganje zračenju te gušavost i postojanje čvorova u štitnjači. Zadnjih godina bilježi se značajan porast broja novooboljelih od karcinoma štitnjače što se pripisuje boljoj dijagnostici same bolesti. U Republici Hrvatskoj je u proteklih 15 godina došlo do značajnog porasta broja novooboljelih od raka štitnjače, uz stabilne trendove mortaliteta (1, 2, 3).

Slabo diferencirani karcinom štitnjače (*engl. poorly differentiated thyroid cancer, PDTC*) je karcinom folikularnih stanica štitnjače prepoznat kao zaseban pojam od strane Svjetske zdravstvene organizacije (WHO) tek 2004. godine. Predstavlja heterogenu skupinu karcinoma s biološkim ponašanjem između dobro diferenciranih karcinoma štitnjače (*well-differentiated thyroid cancer, WDTC*) i potpuno nediferenciranog anaplastičnog karcinoma (AT) štitnjače. Javlja se u 2–15% svih karcinoma štitnjače, a varijacije u incidenciji pripisuju se različitim utjecajem okolišnih čimbenika i različitim interpretacijama histopatoloških nalaza. Češće se javlja u žena između 55 i 63 godina. Tumor ima lošiju prognozu, s petogodišnjim preživljenjem oko 50% (2, 4, 5, 6).

2. ANATOMSKA I HISTOLOŠKA GRAĐA ŠTITNJAČE

Štitna žlijezda (*lat. glandula thyroidea*), nalazi se na prednjoj strani vrata u razini donjeg dijela grkljana i gornjeg dijela dušnika. Sastoji se od dva režnja, lijevog i desnog (*lat. lobus sinister et dexter*), međusobno povezanih poprečnim tračkom žljezdanoga tkiva zvanim istmus (*lat. isthmus glandulae thyroideae*). Nerijetko se s gornje strane istmusa pruža izdanak tkiva kao zaseban, piramidalni režanj (*lat. lobus pyramidalis*). Žlijezdu okružuju vanjska i unutarnja vezivna ovojnica. Vanjska vezivna ovojnica (*lat. capsula fibrosa*) izdanak je srednjeg lista vezivne ovojnice vrata. Ona obavija žlijezdu s prednje i lateralnih strana, te se veže za stražnji lateralni dio dušnika i grkljana. Unutarnja ovojnica (*lat. capsula interna*) je vlastita ovojnica žlijezde, koja pruža svoje vezivne tračke u tkivo. Vezivni tračci unutarnje ovojnice dijele režnjeve u režnjiće (*lat. lobulus glandulae thyroideae*). Svaki režnjić ima zasebnu arterijsku i vensku opskrbu, čineći ga funkcionalnim dijelom žlijezde (7).

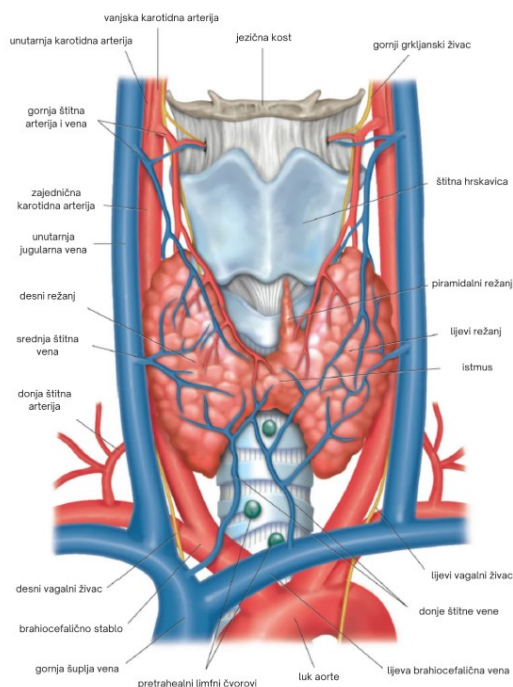
Arterijska opskrba žlijezde odvija se putem dviju parnih arterija (**slika 1**). Gornja štitna arterija (*lat. arteria thyroidea superior*), ogranak je vanjske karotidne arterije te opskrbljuje gornju polovicu žlijezde i istmus. Donja štitna arterija, (*lat. arteria thyroidea inferior*), izlazi iz tireocervikalnog arterijskog stabla (85%) ili podključne arterije (15%) te opskrbljuje donju polovicu žlijezde. Obje arterije unutar žljezdanog tkiva pružaju brojne ogranke koji potom opskrbljuju režnjiće žlijezde. U 10% slučajeva pronalazi se i neparna štitna arterija (*lat. arteria thyroidea ima*), varijabilnog podrijetla, koja opskrbljuje donji dio žlijezde (7, 8).

Štitnjača ima bogatu vensku drenažu putem venskog pleksusa smještenog na površini žlijezde, neposredno ispod unutarnje ovojnice. Venska drenaža je omogućena putem parne gornje, srednje i donje štitne vene (*lat. vena thyroidea superior, media et inferior*). Gornja i srednja

štitna vena ulijevaju se u unutarnju jugularnu venu, dok se donja štitna vena drenira u brahiocefaličnu venu (7, 8).

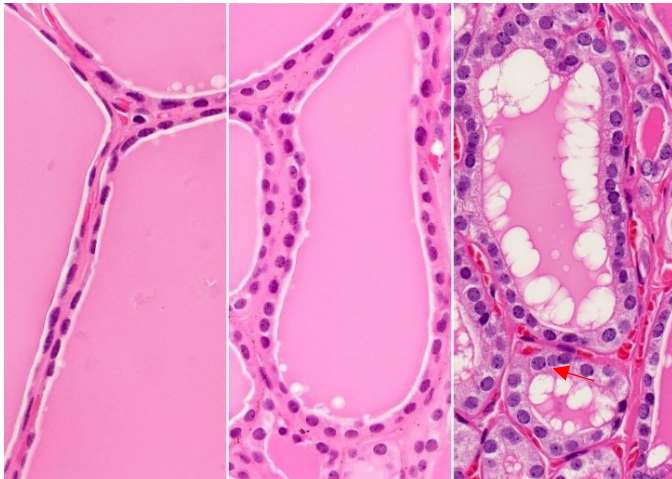
Parasimpatička inervacija žlijezde odvija se putem povratnog grkljanskog živca (*lat. nervus laryngeus recurrens*), ogranka vagalnog živca, dok se simpatička inervacija odvija putem periarterijskog spleta pripadajućih štitnih arterija (7).

Štitnjaču prati bogata limfna odvodnja u regionalne vratne limfne čvorove. Gornji središnji dio žlijezde otječe u digastrične i prelaringealne limfne čvorove koji se dalje dreniraju u gornje cervikalne limfne čvorove locirane duž unutarnjeg jugularnog lanca. Središnji donji dio žlijezde se drenira u pretrahealne i brahiocefalične limfne čvorove. Gornji postranični dio žlijezde drenira se u gornje unutarnje jugularne čvorove, dok se donji postranični dio drenira u donje unutarnje limfne čvorove (lanac). Stražnji dio žlijezde drenira u retrofaringealne limfne čvorove. Osim vanjske, štitnjača posjeduje i unutar-žljezdanu limfnu mrežu koja omogućuje interlobarnu limfnu drenažu putem istmusa (8, 9).



Slika 1: *Anatomska građa štitne žlijezde (preuzeto i prilagođeno sa: <https://www.britannica.com/science/thyroid-gland>) (9)*

Štitna žlijezda je građena od folikularnih i parafolikularnih stanica. Folikularne stanice oblikuju šuplja tjelešca, folikule, ispunjene eozinofilnim homogenim koloidom. Folikuli su šupljine nepravilna oblika, različite veličine, obloženi jednoslojnim folikularnim epitelom (**slika 2**). Folikularne stanice u svojoj inaktivnoj fazi poprimaju pločast oblik, u sekreciji kubičan, dok su u fazi resorpcije koloida cilindričnog oblika. Parafolikularne ili C-stanice (*engl. clear cells*) čine nakupine između folikula. Pod kontrolom TSH podrijetlom iz hipofize folikularne stanice luče hormone tiroksin (T4) i trijodtironin (T3) upravljajući metabolizmom stanica. Parafolikularne stanice luče hormon kalcitonin koji sudjeluje u prometu kalcija u organizmu (10, 11).



Slika 2: *Histološka građa štitnjače. Na slici se vide folikuli obloženi jednoslojnim folikularnim epitelom, a u unutrašnjosti ispunjeni koloidom (preuzeto sa: <https://www.pathologyoutlines.com/topic/thyroidhistology.html>) (11)*

3. VRSTE KARCINOMA ŠTITNJAČE

3.1. Papilarni karcinom

Papilarni karcinom je najčešći tip karcinoma štitnjače, s pojavnošću u oko 80% slučajeva. Javlja se u svim dobnim skupinama, najčešće između 20. i 50. godine života, s triput većom učestalošću u žena. To su najčešće dobro diferencirani karcinomi sa sporim rastom i povoljnim tijekom bolesti te velikom mogućnošću izlječenja (2, 12).

Makroskopski se nalazi tumor čvrste konzistencije, nejasno ograničen od zdravog parenhima, a moguće su i cistične promjene i žarišna ovapnjenja. Mikroskopski se nalaze razgranate resice građene od fibrovaskularne strome, obložene s kubičnim do cilindričnim ili atipičnim epitelnim stanicama. U tumoru je karakterističan oblik jezgara, s fino raspršenim kromatinom poput mliječnog stakla (*engl. ground glass*). Unutar jezgara stanica moguć je nalaz eozinofilnih inkluzija, a mitoze su oskudne ili odsutne. U 25%-50% slučajeva se u vezivu pronalaze psamomska tjelešca, okrugli ili koncentrično lamelirani kalcifikati (2, 12).

Karcinom je većinom bez simptoma i otkriva se slučajno prilikom ultrazvučnog pregleda, a može se prezentirati i kao bezbolan palpabilan čvor tvrde konzistencije. Rijetko se tumor prezentira i putem nespecifičnih simptoma kao promuklost i paraliza glasnica. Karcinom rano metastazira u regionalne limfne čvorove te se u nekim slučajevima očituje kao povećanje vratnih limfnih čvorova bez palpabilnoga čvora u štitnjači. Udaljene metastaze se pronalaze u plućima i kostima, a rijetko se kao prvi simptom mogu pojaviti smetnje zbog udaljenih metastaza (2, 12).

Prognoza papilarnog karcinoma je odlična te se potpuno izlječenje i dvadesetogodišnje preživljenje postiže u više od 90% operiranih bolesnika. Nalaz metastaza ne pogoršava prognozu karcinoma. Lošiji prognostički čimbenici su starija dob bolesnika, muški spol i prisutnost sistemskih metastaza (2, 12).

3.2. Folikularni karcinom

Folikularni karcinom pojavljuje se u oko 15% karcinoma štitnjače. Javlja se u bolesnika starijih od 40 godina, s triput većom učestalošću u žena (12).

Makroskopski se nalazi lobulirani tumor, češće nepravilnog oblika i nejasno ograničen od okolnog parenhima. Mikroskopski se nalazi folikularni i/ili solidni trabekularni izgled uz lokalnu angioinvaziju. Morfološki se razlikuju minimalno invazivni karcinom, široko invazivni karcinom te karcinom Hürthleovih stanica (2, 12).

Za razliku od ostalih oblika karcinoma štitnjače, folikularni karcinom metastazira uglavnom hematogeno u kosti, pluća i jetru, dok se rijetko nalaze lokalne limfogene metastaze (2, 12).

Karcinom se obično očituje kao palpabilan čvor, no može se otkriti i slučajno na ultrazvučnom pregledu štitnjače. Prvi znak bolesti mogu biti i simptomi zbog udaljenih metastaza (2).

Prognoza ovisi o raširenosti bolesti i postojanju lokalnih i udaljenih metastaza. Minimalno invazivni oblik karcinoma ima desetogodišnje preživljenje od 85%, dok široko invazivni oblik pokazuje preživljenje od 45%. Lošiji prognostički čimbenici su starija dob bolesnika i prisutnost udaljenih metastaza (2, 12).

3.3. Anaplastični karcinom

Anaplastični karcinom je rijedak oblik karcinoma štitnjače, s pojavljivanjem u oko 1-2% slučajeva. U većine bolesnika karcinom nastaje iz prethodno dobro diferenciranih karcinoma, a u nekih karcinoma se nalaze i žarišta manje malignog karcinoma. Pojavljuje se najčešće u osoba iznad 60. godine života, uz lošu prognozu i nisku mogućnost izlječenja (2, 12).

Makroskopski se očituje kao velika i čvrsta tumorska masa s infiltracijom okolnih struktura vrata. Mikroskopski se nalaze polimorfne stanice atipične za građu štitnjače (2, 12).

Karcinom se očituje naglim agresivnim rastom uz infiltraciju okolnog tkiva, što često rezultira tegobama u obliku otežanog gutanja i disanja. Osim lokalne infiltracije, širi se limfogeno i hematogeno i uzrokuje simptome udaljenih metastaza. Prognoza je izrazito loša, većina bolesnika umire u prvih 6 mjeseci života nakon postavljene dijagnoze, a gotovo uvijek uzrokuje smrt unutar dvije godine (2, 12).

3.4. Medularni karcinom

Medularni karcinom čini oko 4 – 10% malignih tumora štitnjače. Nastaje iz parafolikularnih stanica koje secerniraju hormon kalcitonin. Pojavljuje se sporadično, češće u žena i osoba iznad 50. godine života, ili u nasljednom obliku, u mlađoj životnoj dobi u osoba od 20 do 30 godina. Familijarni (nasljedni) tip karcinoma može biti dio sindroma multiple endokrine neoplazije tip 2 (MEN 2) i ima agresivniji klinički tijek (2).

Makroskopski se tumor očituje kao dobro ograničena tvorba sa izravnom invazijom u okolno tkivo. Mikroskopski se nalaze nakupine uniformnih stanica okružene hijalinom eozinofilnom strumom i amiloidom. Kod nasljednog oblika se promjene nalaze često multicentrično u oba režnja (2, 12).

Karcinom se najčešće otkriva slučajno, ultrazvučnim pregledom žlijezde, ali moguć je pronalazak i palpabilnoga čvora u štitnjači ili lokalne metastaze. Zbog lučenja kalcitonina, ali i prostaglandina i serotonina, može se očitovati i upornim proljevastim stolicama. Karcinom se širi limfogeno u regionalne limfne čvorove, a ponekad i hematogeno u pluća, kosti i jetru (2).

Prognoza ovisi o stadiju bolesti, s lošijim ishodom kod većeg tumora, ekstrapireoidnog širenja i zahvaćanja regionalnih limfnih čvorova. Desetogodišnje preživljenje se postiže u 45 – 75% bolesnika (2).

3.5. Slabo diferencirani (inzularni) karcinom

Slabo diferencirani karcinom štitnjače je tumor podrijetlom iz folikularnih stanica štitnjače, s varijabilnim morfološkim karakteristikama između dobro diferenciranog karcinoma i potpuno nediferenciranog anaplastičnog karcinoma. Javlja se češće u bolesnika iznad 50. godine života, s triput većom prevalencijom u žena. Karcinom odlikuje varijabilno ponašanje i varijabilna akumulacija joda u tkivu. (2, 5). Histološki kriteriji za dijagnostiku slabo diferenciranog karcinoma su postavljeni 2006. godine u Torinu, a uključuju prisutnost solidne, trabekularne ili inzularne građe tumora, odsutnost klasičnih nuklearnih obilježja papilarnog karcinoma te prisutnost barem jednog od agresivnijih obilježja karcinoma kao što su atipične jezgre, povećana mitotička aktivnost (>3 mitozu/10 vidnih polja pri povećanju mikroskopa 400×) i tumorske nekroze (2, 5). U patohistološkom nalazu važna je prisutnost upravo inzularne komponente građe tumora, a često se na molekularnoj razini nalaze točkaste RAS mutacije (2). Tumor se prezentira kao naglo rastući, bezbolan čvor na vratu. Ovisno o zahvaćenosti lokalnih struktura javljaju se simptomi u obliku dispneje, disfagije i promuklosti. U 15% karcinoma se kao prvi simptom javljaju simptomi udaljenih metastaza, najčešće u pluća i kosti (4). Tumor ima lošiju prognozu, s petogodišnjim preživljenjem od 50% te metastazama refrakternim na jod (2).

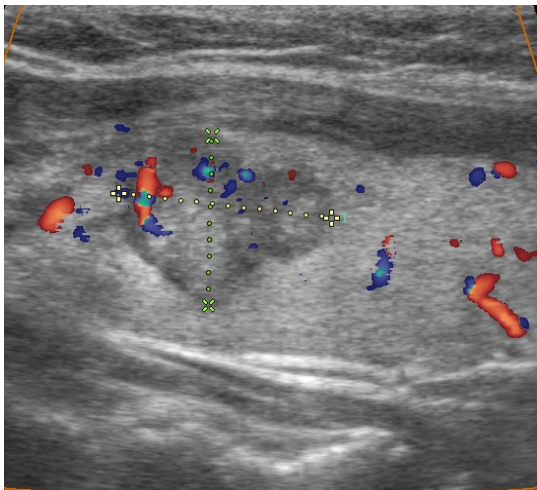
4. DIJAGNOSTIKA

4.1. Ultrazvuk štitnjače

Ultrazvučni pregled štitne žlijezde omogućuje uvid u njenu morfološku strukturu. Ultrazvuk je brza, jednostavna i neinvazivna dijagnostička metoda bez kontraindikacija pa se može lako

izvoditi u svih pacijenata. Pretragom se dobiva uvid u veličinu žlijezde i njenu ehogenu strukturu. Folikularna građa štitnjače i prisutnost koloida daje karakterističnu sliku jednoliko raspoređenih odjeka. Svaka patološka promjena koja mijenja strukturu tkiva posljedično dovodi do ehografske promjene slike. Korištenjem ultrazvuka uz primjenu obojenog dopplera (*engl. color Doppler*) omogućen je i prikaz krvnih žila uz mjerenje protoka (2).

Zloćudni tumori se ultrazvučno najčešće prikazuju kao hipoehogeni čvorovi uz neravne konture čvora (**slika 3**) koje upućuju na njegov infiltrativni rast, te sitne grupirane ili rubno smještene kalcifikacije karakteristične za papilarni i medularni karcinom, a često je vidljiva i pojačana vaskularizacija unutar čvora (2).



Slika 3. Tipičan ultrazvučni prikaz karcinoma u štitnjači. Hipoehogeni čvor, nepravilnih kontura sa sitnim kalcifikatima u unutrašnjosti.

Osim raširenosti tumora unutar žlijezde, ultrazvučno se može procijeniti i invazija tumora u okolne strukture vrata, odnos s velikim krvnim žilama i otkrivanje regionalnih metastaza u vratne limfne čvorove. Metastaze u vratnim limfnim čvorovima su najčešće okruglasta oblika, uz povećanje anteroposteriornog promjera čvora. U čvoru se mogu naći cistične promjene i kalcifikati, a hilus nije vidljiv. Pojačana vaskularizacija se pojavljuje periferno ili u cijelom

čvoru. Važno je napomenuti da su moguća preklapanja u ultrazvučnoj slici između čvora zahvaćenog metastatskim procesom i upalno povećanog benignog limfnog čvora, zbog čega je za utvrđivanje konačne dijagnoze potrebna i ciljana citološka punkcija čvora (2).

Prema veličini, obliku, unutarnjoj arhitekturi čvora te njegovom smještaju odlučuje se o daljnjoj dijagnostici i potrebi citološke punkcije pod kontrolom ultrazvuka za citološku analizu (2).

4.2. Citološka punkcija štitnjače pod kontrolom ultrazvuka

Ciljana citološka punkcija štitnjače dio je rutinskog pregleda štitnjače ultrazvukom i može razlučiti maligne čvorove štitnjače od benignih. Kao indikacija za citološku punkciju ističu se svi solitarni čvorovi veći od 1 cm te ultrazvučno suspekti čvorovi. Metoda je bezbolna, brza i nije potrebna posebna priprema bolesnika. Punkcija se izvodi tankom iglom, širine 0,6 – 0,7 mm, uz aspiraciju tkiva štrcaljkom. Preporuča se aspiracija više mjesta unutar jednog čvora, ovisno o njegovoj veličini. Cijeli proces je kontroliran putem ultrazvučne sonde prislonjene na rub lezije, čime se osigurava precizno dobivanje materijala za citološku analizu. Aspirat se razmaže na predmetno stakalce i boji May-Grünwald-Giemsinom metodom te priprema za citološku analizu (2).

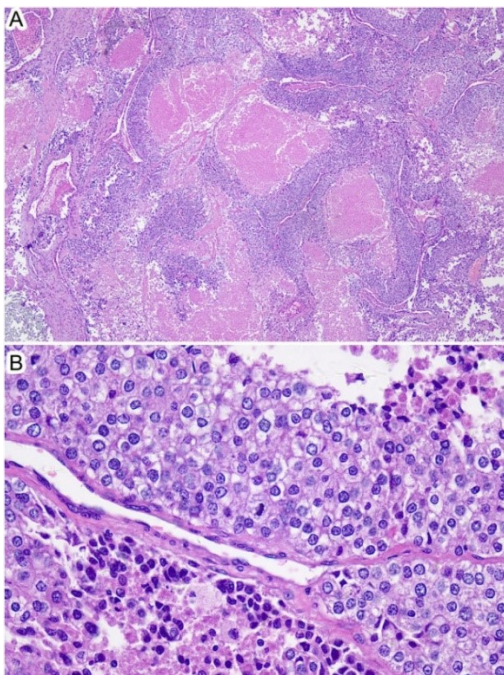
Komplikacije koje se mogu javiti kod punkcije su bol, oteklina i potkožni hematoma na mjestu uboda, punkcija okolnih struktura i infekcija. Rijetko može doći do krvarenja ili akutne opstrukcije gornjih dišnih puteva (2).

Slabo diferencirani karcinom štitnjače, zbog svoje heterogene građe nije moguće razlikovati od drugih podvrsta karcinoma, stoga je za konačnu dijagnozu potrebna i patohistološka analiza tumorskog tkiva. No, postoje kriteriji koji upućuju na prisutnost slabo diferenciranog tumora, kao što su hipercelularnost uzorka (**slika 4**), stanice s visokim omjerom veličine jezgre u odnosu

na pripadajuću citoplazmu, granulirani kromatin i mitotska aktivnost. Rjeđe se pronalaze stanični pleomorfizam, preklapanje jezgara, apoptoza i nakupine stanica u klastere (6, 13).

4.3. Patohistološka dijagnostička obrada

Konačna dijagnoza slabo diferenciranog karcinoma štitnjače postavlja se patološkom analizom, a tek je u novije vrijeme prihvaćen kao poseban entitet koji uključuje pojam **inzularni karcinom**, s varijabilnim ponašanjem i varijabilnom akumulacijom joda. Za postavljanje dijagnoze slabo diferenciranog karcinoma potrebno je zadovoljavanje određenih kriterija koji su postavljeni tek 2006 godine u Torinu u Italiji, a uključuju: prisutnost solidne, trabekularne ili inzularne građe; odsustvo klasičnih obilježja papilarnog karcinoma (poput jezgri brušenog stakla, psamomskih tjelešaca i papila), te prisutnost agresivnijih obilježja poput visokog nuklearnog gradusa jezgara, mitotičke aktivnosti i tumorskih nekroza što se uglavnom ne viđa kod dobro diferenciranih karcinoma. Prisustvo inzularne komponente je bitno navesti u definitivnom patohistološkom nalazu, a čest nalaz na molekularnoj razini su točkaste RAS mutacije (2, 4).



Slika 4: Histološka slika slabo diferenciranog karcinoma štitnjače, pod povećanjem od 40× (A) i 400× (B). Vidljiva hipercelularnost uzorka (preuzeto iz: Tong J, Ruan M, Jin Y, Fu H, Cheng L, Luo Q, et al. Poorly differentiated thyroid carcinoma: a clinician's perspective. Eur Thyroid J 2022; 11:e220021.) (4)

Imunohistokemijska analiza tumora koristi se kao dopuna patohistološkoj analizi u svrhu točnije dijagnostike i diferencijacije dobro diferenciranih od nediferenciranih formi karcinoma. Zasad još nisu pronađeni specifični markeri za dijagnostiku slabo diferenciranih karcinoma. Za razliku od dobro diferenciranih karcinoma, slabo diferencirani karcinom ne pokazuje ili pokazuje slabu ekspresiju tireoglobulina u tumorskom tkivu. Pozitivna je ekspresija tireoidnog transkripcijskog faktora 1 (TTF1), PAX-8 i citokeratina, potvrđujući razvoj karcinoma iz folikularnih stanica. Odsutna je membranska ekspresija E-kadherina prisutnog u dobro diferenciranim tumorima. Negativna je ekspresija i kalcitonina, kromogranina i karcinoembrionalnog antigena, isključujući neuroendokrine tumore. Ne nalaze se ni limfocitni ni markeri plazma stanica (CD19, CD20, CD138), isključujući limfoproliferativne bolesti. Zbog visoke tumorske nekroze visoka je ekspresija IMP3 (4). Molekularna dijagnostika ukazuje na razvoj slabo diferenciranog karcinoma iz dobro diferenciranih karcinoma. Pronalaze se mutacije u RAS onkogenu, BRAF protoonkogenu, TERT promoteru, uz inaktivaciju u TP53 i ATM genima (4).

4.4. Druge slikovne metode

Iako se ultrazvuk koristi kao primarna i najbolja dijagnostička metoda za otkrivanje lezija u štitnjači, moguće je i otkrivanje abnormalnosti putem slikovnih metoda kompjuteriziranom tomografijom (CT-om) i magnetskom rezonancijom (MR-om). S porastom korištenja slikovnih

metoda u području vrata povećava se i pronalazak slučajno otkrivenih asimptomatskih lezija u području štitnjače. Slikovnim metodama otkriva se veličina tumora, izgled rubova i ograničenost od okolnog tkiva, prisutnost nekroza i kalcifikata te širenje u okolna tkiva, organe i zahvaćanje vaskularnih struktura. Procjenjuje se i invazija u regionalne limfne čvorove uz nekrozu, kalcifikacije i zahvaćanje vaskularnih struktura.

Ostale radiološke te nuklearno-medicinske slikovne metode se ne koriste kao prva linija u dijagnostici tumora, već svoju prednost iskazuju u dijagnostici proširenosti bolesti, kao i u praćenju uspješnosti liječenja. Prije planirane radiojodne ablacije te u kontroli bolesnika s karcinomom štitnjače izvođenje CT-a se preferira bez korištenja kontrastnog sredstva, zbog posljedične interferencije jednog kontrasta s akumulacijom radiojoda u funkcionalno aktivnom tkivu štitnjače ili metastazama, dok se MR izvodi nativno i uz korištenje gadolinijskog kontrastnog sredstva (14, 15, 16). Ciljanom radiološkom obradom tijela otkrivaju se udaljene metastaze, najčešće u plućima i kostima (17).

Nuklearno-medicinske metode pružaju detaljne informacije o dinamici tumora, uz praćenje proširenosti bolesti i detekciju udaljenih metastaza, a od koristi su nakon provedenog inicijalnog terapijskog postupka odnosno totalne tireoidektomije. Scintigrafija tijela s jodom ¹³¹ radi se 2-3 dana nakon peroralne aplikacije I-131 uz snimanje tijela pomoću gama kamere koja detektira nakupljanje radiofarmaka u funkcionalno aktivnom tkivu štitnjače ili metastazama (17, 18).

Za dijagnostiku proširene bolesti može biti od koristi i PET/CT s ¹⁸F-FDG. PET (pozitronska emisijska tomografija) daje prikaz intenziteta nakupljanja glukoze u stanicama, tj. metaboličku aktivnost tkiva i organa, dok CT (kompjutorizirana tomografija) prikazuje anatomiju i izgled organa. Kombinacija PET-a i CT-a istovremeno pruža informacije o funkciji i o izgledu tkiva i organa u cijelom organizmu. U PET/CT dijagnostici se najčešće koristi analog glukoze odnosno fluorodeoksiglukoza (FDG) koja je obilježena izotopom fluora, koji se injicira intravenski te

ulaskom u stanice pokazuje regionalnu metaboličku potrošnju glukoze u tkivu. Povećano nakupljanje radionuklida u tumorskom tkivu je povezano s lošijom ishodom. Iako su slabo diferencirani tumori često refraktorni na jod, zbog bolje diferenciranih komponenti unutar tumora svakako se preporučuje scintigrafija tijela s radioaktivnim jodom 131, a u slučaju patološke akumulacije i radiojodna terapija (18).

5. TERAPIJSKI PRISTUP

Zbog izrazite heterogenosti te rijetke pojavnosti tumora, liječenje PDTC nije standardizirano. Metoda izbora je kirurško liječenje, a opseg kirurškog liječenja determiniran je predoperativnim nalazom slikovnih metoda i intraoperativnim nalazom raširenosti tumora. Obzirom da se radi o tumorima višeg rizika kod bolesnika je indicirana radiojodna ablacija odnosno primjena terapijske doze radiojoda u cilju uništenja ostatnog tkiva štitnjače nakon totalne tireoidectomy. Radiojodna terapija je uspješna samo u određenim slučajevima u kojima tumor nije potpuno refrakteran na jod, dok se za veće, proširene tumore ponekad preporuča i vanjsko zračenje odnosno radioterapija. Upotreba inhibitora tirozin kinaze se pokazala korisnom u liječenju karcinoma pa su neki lijekovi poput sorafeniba i lenvatiniba odobreni za upotrebu kod uznapredovalih karcinoma štitnjače refrakternih na radiojod, a vandetanib i kabozantinib kod bolesnika s metastatskim medularnim karcinomom štitnjače. Standardna kemoterapija rijetko pokazuje povoljan učinak u karcinoma štitnjače pa stoga nije metoda liječenja slabo diferenciranih tumora (5, 19).

5.1. TNM klasifikacija karcinoma

Najčešće korištena klasifikacija karcinoma štitnjače je TNM klasifikacija (**Tablica 1**) koja svrstava tumor u određene skupine prema veličini primarnog tumora (T), zahvaćenosti regionalnih limfnih čvorova (N) te prisutnosti udaljenih metastaza (M) (20).

Tablica 1: TNM klasifikacija tumora (prema: Perrier ND, Brierley JD, Tuttle RM: Differentiated and anaplastic thyroid carcinoma: major changes in the American Joint Committee on Cancer eighth edition cancer staging manual. CA Cancer J Clin 2018; 68: 55-63. (20)

T (primarni tumor) – veličina i lokalni rast primarnog tumora:

TX – primarni tumor nije moguće procijeniti

T0 – bez prisutnosti primarnog tumora

T1 – tumor veličine ≤ 2 cm, ograničen na štitnu žlijezdu

T1a – tumor veličine ≤ 1 cm, ograničen na štitnu žlijezdu

T1b – tumor veličine > 1 cm i ≤ 2 cm, ograničen na štitnu žlijezdu

T2 – tumor veličine > 2 cm i ≤ 4 cm, ograničen na štitnu žlijezdu

T3 – tumor veličine > 4 cm, ograničen na štitnu žlijezdu ili tumor s ekstratiroidnim širenjem u podjezične mišiće

T3a – tumor veličine > 4 cm, ograničen na štitnu žlijezdu

T3b – tumor s ekstratiroidnim širenjem u podjezične mišiće (m. sternohyoideus, m. sternothyroideus, m. thyrohyoideus, m. omohyoideus)

T4 – tumor s ekstratiroidnim širenjem

T4a – tumor s ekstratiroidnim širenjem u potkožno meko tkivo, grkljan, dušnik, jednjak ili n. laryngeus recurrens

<p>T4b – tumor s invazijom prevertebralne fascije, zahvaćanjem karotidne arterije ili medijastinalnih krvnih žila</p>
<p>N (regionalni limfni čvorovi) – zahvaćenost regionalnih limfnih čvorova:</p> <p>NX – procjena regionalnih limfnih čvorova nije moguća</p> <p>N0 – bez zahvaćanja regionalnih limfnih čvorova</p> <p style="padding-left: 40px;">N0a – jedan ili više citološki ili histološki potvrđenih benignih limfnih čvorova</p> <p style="padding-left: 40px;">N0b – bez radiološke ili kliničke potvrde zahvaćanja regionalnih limfnih čvorova</p> <p>N1 – zahvaćanje regionalnih limfnih čvorova</p> <p style="padding-left: 40px;">N1a – prisutnost unilateralnih ili bilateralnih metastaza u vratnim regijama VI ili VII – pretrahealni, paratrahealni, prelaringealni ili gornji medijastinalni limfni čvorovi</p> <p style="padding-left: 40px;">N1b – prisutnost unilateralnih, bilateralnih ili kontralateralnih metastaza u vratnim regijama I, II, III, IV ili V, ili retrofaringealnim limfnim čvorovima</p>
<p>M (metastaze) – prisutnost udaljenih metastaza:</p> <p>MX – procjena udaljenih metastaza nije moguća</p> <p>M0 – bez udaljenih metastaza</p> <p>M1 – prisutnost udaljenih metastaza</p>

5.2. Klinički stadij bolesti

Prema T, N i M parametrima utvrđuje se klinički stadij karcinoma štitnjače (21) (**Tablica 2**).

Tablica 2: *Klinički stadij karcinoma štitnjače prema TNM klasifikaciji, ovisan o dobi bolesnika. (prema: Sun W, Wang Z, Xiang J, Qin Y, Zhang F, Zhang H. Newly proposed survival staging system for poorly differentiated thyroid cancer: a SEER-based study. J Endocrinol Invest 2023; 46 (5): 947-955. (21)*

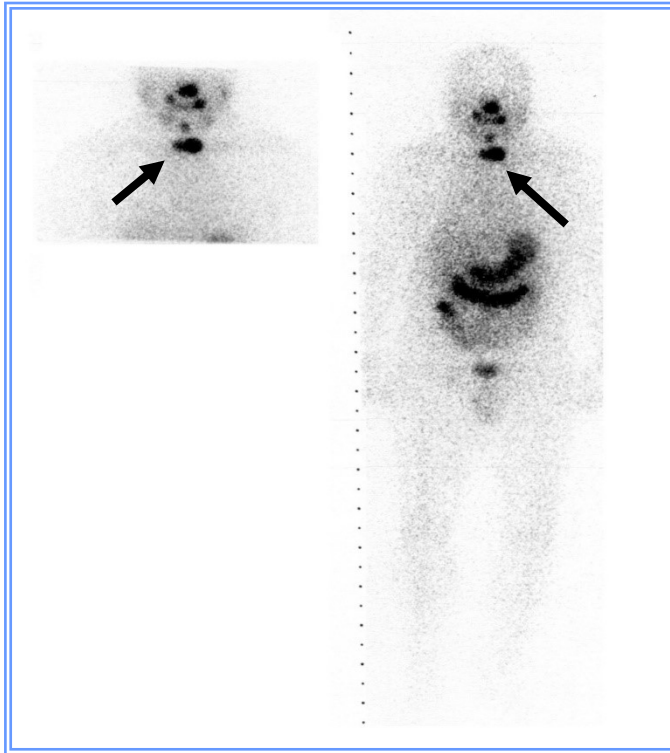
	dob bolesnika <55 godina	dob bolesnika ≥55 godina
Stadij I	T1/bilo koji N/M0	-
Stadij II	T2, T3, T4/bilo koji N/M0	T1, T2/bilo koji N/M0
Stadij III	bilo koji T/N0/M1	T3/bilo koji N/M0
Stadij IV	bilo koji T/N1/M1	T4/bilo koji N/M0 T/bilo koji N/M1

5.3. Kirurško liječenje

Totalna tiroidektomija s eventualnom disekcijom vratnih limfnih čvorova je prva linija u liječenju slabo diferenciranog karcinoma štitnjače. Zbog intraglandularnog širenja karcinoma preporuča se uklanjanje cijele žlijezde, a opsežnost uklanjanja centralnih i lateralnih vratnih limfnih čvorova ovisi o preoperacijskoj dijagnostici raširenosti bolesti i operacijskom nalazu. U 80% slučajeva dobro diferenciranih karcinoma štitnjače kirurško liječenje postiže potpuno izlječenje bez povrata bolesti u slijedećih pet godina, dok je situacija različita kod slabo diferenciranih karcinoma štitnjače gdje ponekad nije moguće potpuno uklanjanje štitnjače i tumorskog tkiva. Osim uklanjanja štitnjače, ponekad se mogu ukloniti i priležeće doštitne žlijezde, zbog čega se osim posljedične hipotireoze može javiti i hipokalcemija (5).

5.4. Liječenje radioaktivnim jodom (radiojodna terapija)

Radioaktivni jod-131 ($I-131$) je radiofarmak koji se koristi u dijagnostici i terapiji bolesti štitnjače, ima jednaka kemijska svojstva i kreće se istim putovima kao i stabilni neradioaktivni jod-127 koji je potreban za sintezu hormona štitnjače, a možemo ga slijediti u tijelu uz slikovni prikaz. Koristi se kao adjuvantna terapija u liječenju karcinoma štitnjače svih stadija, nakon provedenog kirurškog liječenja. Biološka osnova za liječenje radioaktivnim jodom jest specifično nakupljanje joda u štitnjači i metastazama dobro diferenciranih karcinoma te zračenjem izazvano oštećenje folikularnih stanica štitnjače. Unošenje jodida iz krvi vrše folikularne stanice uz pomoć membranskog natrij-jodid nosača (engl. symporter) koji je odgovoran za nakupljanje radiojoda u štitnjači i eventualnim metastazama. Razlozi za primjenu ablacijske terapije su uništavanje ostataka tkiva štitnjače i eventualno prisutnih mikrometastaza nakon totalne tireoidektomije te veća vjerodostojnost tireoglobulina u serumu kao tumorskog biljega u praćenju ovih bolesnika, jer je ostatno tkivo štitnjače mogući izvor tireoglobulina. Ovakav postupak snizuje broj recidiva bolesti i mortalitet. Radiojod se primjenjuje oralno, u obliku otopine ili kapsula, a primijenjene aktivnosti se kreću od niskih terapijskih doza kod karcinoma niskog rizika (20-30 mCi) do visokih terapijskih aktivnosti (100-150 mCi) kod karcinoma visokog rizika s ekstrakapsularnim širenjem i sekundarnim promjenama. Zbog radioaktivnosti bolesnika nakon primjene terapije preporučljiva je izolacija slijedećih 3 – 4 dana. Postablacijski scintigram cijelog tijela radi se oko 3 dana nakon aplicirane terapijske doze radiojoda sa svrhom vizualizacije količine ostatnog tkiva (**slika 5.**) i otkrivanja mogućih metastaza karcinoma štitnjače u tijelu.



***Slika 5.** Postablacijski scintigram cijelog tijela 3 dana nakon primijenjene terapijske doze ^{131}I (vidljivo je ostatno tkivo u ležištu štitnjače označeno strelicom, te fiziološka akumulacija radiojoda u sluznicama nosa, usta i probavnom sustavu).*

Slabo diferencirani karcinom štitnjače pokazuje varijabilan odgovor na radiojodnu terapiju, uz lošiju prognozu kod refrakternih slučajeva (22).

5.5. Radioterapija vanjskim snopom zračenja

Radioterapija područja glave i vrata provodi se nakon kirurškog liječenja u slučaju nemogućnosti potpune resekcije tumorskog tkiva, kod infiltrativnih tumora u području dušnika i jednjaka te za palijativno liječenje tumorskih metastaza koje ne nakupljaju radiojod. Koristi se kao palijativna, ali i kurativna metoda u liječenju slabo diferenciranih karcinoma štitnjače.

Uspješno se primjenjuje u kombinaciji sa sistemskim inhibitorima tirozin kinaze sprječavajući daljnji razvoj i širenje karcinoma. Rijetko se kao komplikacije mogu javiti akutni mukozitis, infekcije, bol i ezofagitis, dok kao kronične komplikacije mogu zaostati fibroza tkiva, disfunkcija žlijezda slinovnica, neuropatska bol i periodontalne bolesti (23).

5.6. Ciljana terapija inhibitorima tirozin kinaze (TKI)

Tirozin kinaze (TK) su skupina staničnih enzima koja preko svojih receptora (TKR) sudjeluje u međustaničnoj signalizaciji. TK je potrebna u preživljenju stanice, kontrolirajući procese proliferacije, apoptoze, stvaranja energije i diferencijacije. Poremećaji u ekspresiji enzima mogu dovesti njegove do prekomjerne aktivacije, rezultirajući nekontroliranom proliferacijom nediferenciranih stanica te izostankom apoptoze. Zadnjih godina istražuje se djelovanje ciljanih molekula TKI kao odgovor na ekspresiju mutiranog TK i posljedičnu malignu proliferaciju. U karcinomima štitnjače TKI pokazuju manju sistemsku citotoksičnost u odnosu na kemoterapiju, kao i brži odgovor na terapiju u odnosu na ostale modalitete. Kao nuspojava na terapiju TKI mogu se javiti hipertenzija, gastrointestinalni i hepatobilijarni poremećaji, dermatološka toksičnost, disfunkcija bubrega i intersticijske bolesti pluća. Zbog tireotoksičnosti i ciljanog djelovanja na tkivo štitnjače javlja se hipotireoza. Upotreba TKI kao modalitet liječenja slabo diferenciranog karcinoma štitnjače još uvijek nije u širokoj uporabi (24).

U liječenju bolesnika s uznapredovalim karcinomom štitnjače refrakternim na radiojod u koji spada i slabo diferencirani karcinom štitnjače odobrena je upotreba sorafeniba i lenvatiniba, a u slučaju neadekvatnog odgovora na terapiju istražuje se i kabozantinib. Nažalost, većina ciljanih lijekova uspijeva samo produžiti preživljenje bolesnika, ali ne i izliječiti ih od bolesti. Razlog je vjerojatno heterogena struktura tumora kao posljedica mutacija u stanicama tumora koja stvara populaciju stanica otpornih na djelovanje lijekova, pa se stoga pokušava koristiti i

kombinacije s imunoterapijom (pembrolizumab). Lošiju prognozu imaju bolesnici kod kojih je došlo do dediferencijacije tumora koja vodi u gubitak nakupljanja radiojoda, a isto može biti potaknuto mutacijom u genu BRAF pa se istražuju lijekovi koji mogu ponovno potaknuti rediferencijaciju i nakupljanje radiojoda u tumoru kao BRAF inhibitori, poput vemurafeniba ili dabrafeniba (ukoliko je prisutna BRAF600 mutacija u tumoru) (2, 27).

6. PROGNOZA I PRAĆENJE

U praćenju bolesnika bitno je identificirati čimbenike agresivnijeg ponašanja karcinoma, te identificirati bolesnike visokog rizika koje treba intenzivnije pratiti (5,6).

Zbog uklanjanja štitne žlijezde kao posljedica se javlja hipotireoza pa su potrebne redovite kontrole koncentracija hormona štitnjače i TSH. Nakon primarnog liječenja karcinoma štitnjače (totalna tireoidektomija i radiojodna ablacija) bolesnici se stavljaju na doživotnu supstitucijsku terapiju L-tiroksinom, sintetičkim hormonom štitnjače koji je nužan za daljnje normalno funkcioniranje organizma. Supresijskom terapijom L-tiroksinom u početku bolesti TSH se održava na niskoj razini do potvrde remisije bolesti s ciljem smanjenja rizika recidiva (2, 25).

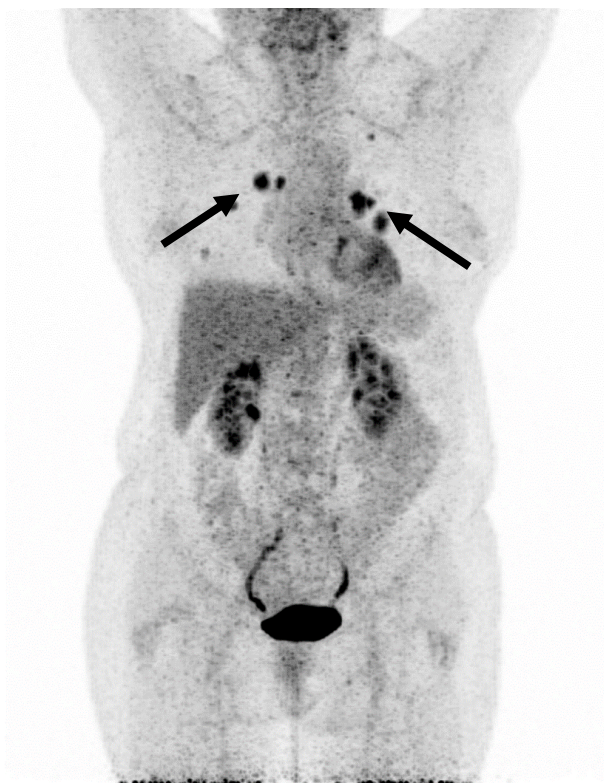Ponekad se kao posljedica uklanjanja ili oštećenja cirkulacije paratireoidnih žlijezda može razviti hipokalcemija pa je potrebno uvođenje nadomjesne terapije kalcijem i aktivnim metabolitima vitamina D (kalcitriol) uz periodičke kontrole koncentracije serumskog kalcija, fosfora i parathormona u krvi (25).

Zbog visoke pojavnosti recidiva kod slabo diferenciranog karcinoma štitnjače potrebno je doživotno praćenje bolesnika. Ultrazvučno se pregledava ležište štitnjače zbog detekcije eventualno zaostalog tumorskog tkiva te regionalni limfni čvorovi vrata. Bitno je razlikovati

postoperativno granulacijsko tkivo od novonastalog čvora, a u slučaju suspektog recidiva preporuča se citološka punkcija (25,26).

Tireoglobulin (Tg) je glikoprotein kojeg sintetiziraju samo folikularne stanice štitnjače, pohranjen je u lumenu folikula i služi kao supstrat za hormonogenezu, a nakon totalne tireoidektomije jedan je od najspecifičnijih biljega u onkologiji. Određivanje tireoglobulina nema dijagnostičkog značenja i nije korisno prije operacije totalne tireoidektomije jer je tireoglobulin normalan sastojak štitnjače. Međutim, nakon provedenog inicijalnog postupka (totalne tireoidektomije s radiojodnom ablacijom) nemjerljiv ili normalan tireoglobulin ($< 2 \mu\text{g/L}$), osobito uz visok TSH u pravilu znači odsutnost tumora. Većina bolesnika s metastazama, poglavito u kostima i plućima, ima povišene vrijednosti tireoglobulina. Lažno negativan ili pozitivan nalaz tireoglobulina može biti uzrokovan prisutnošću tireoglobulinskih protutijela (TgAt) koja mogu interferirati s određivanjem tireoglobulina, pa ih je potrebno određivati u svakog bolesnika (uz određivanje tireoglobulina) u svrhu adekvatne interpretacije nalaza. Ponekad, kod slabo diferenciranog karcinoma praćenje serumske koncentracije tireoglobulina nije od koristi zbog oskudne proizvodnje Tg u tumoru koji tada pokazuje agresivniji klinički tijek (2,5,26).

Za detekciju udaljenih (jod avidnih) metastaza u kosti i pluća radi se scintigrafija tijela s I-131, uz mogućnost SPECT/CT-a. Za bolesnike s postoperativno povišenim tireoglobulinom ali bez nakupljanja radiojoda na scintigramu tijela metoda izbora je PET/CT s fluor-18-deoksiglukozom koja detektira metabolički aktivnu, loše diferenciranu bolest (**slika 6**). Diferencirani tumori koji dobro nakupljaju radiojod imaju niski metabolizam glukoze. Progresijom bolesti mogu nastati slabije diferencirane varijante tumora te se smanjuje njihova sposobnost akumulacije joda, a pojačava metabolizam i nakupljanje radioaktivno obilježene glukoze u tumorskim stanicama. Visoka metabolička aktivnost tumora (visoka akumulacija FDG-a na PET/CT-u) označava slabo diferencirani tumor i mogući veći maligni potencijal (2).



Slika 6. Na PET/CT-u vidljivo nakupljanje fluor-18-deoksiglukoze (18F-FDG) u multiplim metastazama u plućima kod bolesnice sa slabo diferenciranim karcinomom štitnjače, refrakternim na radiojod

Prognoza i preživljenje bolesnika ovisi o kliničkom stadiju bolesti u trenutku otkrivanja bolesti. Desetogodišnje preživljenje za bolesnika u stadiju I bolesti iznosi 97,9%, u stadiju II 77,9%, u stadiju III 35,3%, dok je u stadiju IV tek 12,1% (21).

U zaključku, slabo diferencirani (inzularni) karcinom štitnjače predstavlja podskupinu karcinoma štitnjače s biološkim ponašanjem između dobro diferenciranog karcinoma i kompletno nediferenciranog anaplastičnog karcinoma, ima varijabilan klinički tijek i lošiju prognozu, pa stoga i pristup liječenju mora biti agresivniji i individualiziran. Kirurški zahvat, prvenstveno totalna tireoidektomija uz neku od disekcija vrata u slučaju proširene bolesti, terapija radioaktivnim jodom I-131 te po potrebi vanjsko zračenje čine glavnu okosnicu

liječenja bolesnika s uznapredovalom bolešću, dok su ciljane terapije inhibitorima kinaza obećavajuće i zaslužuju daljnja istraživanja u cilju poboljšanja prognoze bolesnika (27). Od nuklearno-medicinskih metoda od potencijalne koristi u terapijske svrhe su analozi somatostatina obilježeni itrijem-90 i lutecijem-177, uz uvjet da tumori nakupljaju obilježene analoge somatostatina na dijagnostičkoj scintigrafiji tijela s tehnecij 99m-tektrotidom ili galijem-68. Somatostatinski receptori prisutni su uglavnom u različitim neuroendokrinim tumorima, pa iako papilarni, folikularni, karcinom Hurthleovih stanica kao i slabo diferencirani tumor štitnjače ne pripadaju skupini klasičnih neuroendokrinih tumora, dio bolesnika s ovim tumorima nakuplja obilježeni somatostatinski analog, čak i ako ne nakupljaju radiojod što kod nekih bolesnika otvara potencijalne terapijske mogućnosti (2,18,28).

7. ZAHVALE

Zahvaljujem svojim roditeljima i obitelji na neizmjenoj podršci u svakom trenutku mog školovanja.

Zahvaljujem svojim kolegama i prijateljima što su bili uz mene kroz cijeli studij i učinili ga lakšim i ugodnijim.

Zahvaljujem svojoj mentorici, izv. prof. dr. sc. Sanji Kusačić Kuna na ljubaznosti, susretljivosti i stručnom vodstvu pri izradi diplomskog rada.

8. LITERATURA

1. Epidemiologija raka štitnjače. Dostupno na: <https://www.hzjz.hr/sluzba-epidemiologija-prevenција-nezaraznih-bolesti/epidemiologija-raka-stitnjace/>, pristupljeno 1.6.2024.
2. Kusačić Kuna S, Kusić Z, i sur. Dijagnostika i liječenje bolesti štitnjače. U: Huić D, Dodig D, Kusić Z, ur. Klinička nuklearna medicina. Zagreb: Medicinska naklada, 2023; 74-142.
3. Fletcher C. Tumors of the thyroid and parathyroid glands. In. Diagnostic histopathology of tumors. Fifth ed. Elsevier, 2021; 18:1244-1361.
4. Tong J, Ruan M, Jin Y, Fu H, Cheng L, Luo Q, et al. Poorly differentiated thyroid carcinoma: a clinician's perspective. *Eur Thyroid J* 2022; 11 (2):e220021
5. Ibrahimasic T, Ghossein R, Shah JP, Ganly I. Poorly Differentiated Carcinoma of the Thyroid Gland: Current Status and Future Prospects. *Thyroid*. 2019; 29 (3): 311-321.
6. Saglietti C, Onenerk AM, Faquin WC, Sykiotis GP, Ziadi S, Bongiovanni M. FNA diagnosis of poorly differentiated thyroid carcinoma. A review of the recent literature. *Cytopathology*. 2017; 28 (6): 467-474.
7. Jalšovec D. Sustavna i topografska anatomija čovjeka. Zagreb. Školska knjiga: 2005.
8. Brennan PA, Standring SM, Wiseman SM. Gray's Surgical Anatomy. Elsevier Limited: 2020
9. <https://www.britannica.com/science/thyroid-gland>, pristupljeno 5.6.2024.
10. Durst-Živković B: Praktikum iz histologije. V. prerađeno izdanje. Zagreb: Školska knjiga; 2017.
11. <https://www.pathologyoutlines.com/topic/thyroidhistology.html>, pristupljeno 10.6.2024.
12. Damjanov I, Seiwerth S, Jukić S, Nola M, Patologija: Peto, prerađeno i dopunjeno izdanje. Zagreb: Medicinska naklada: 2018.

13. Purkait S, Agarwal S, Mathur SR, Jain D, Iyer VK: Fine needle aspiration cytology features of poorly differentiated thyroid carcinoma. *Cytopathology* 2016; 27 (3): 176-184.
14. Hoang JK, Branstetter BF 4th, Gafton AR, Lee WK, Glastonbury CM. Imaging of thyroid carcinoma with CT and MRI: approaches to common scenarios. *Cancer Imaging* 2013; 13 (1): 128-139.
15. Bin Saeedan M, Aljohani IM, Khushaim AO, Bukhari SQ, Elnaas ST. Thyroid computed tomography imaging: pictorial review of variable pathologies. *Insights Imaging* 2016; 7 (4): 601-617.
16. Lee JY, Baek JH, Ha EJ, Sung JY, Shin JH, Kim JH, et al. 2020 Imaging Guidelines for Thyroid Nodules and Differentiated Thyroid Cancer: Korean Society of Thyroid Radiology. *Korean J Radiol* 2021; 22 (5): 840-860.
17. Moon J, Lee JH, Roh J, Lee DH, Ha EJ. Contrast-enhanced CT-based Radiomics for the Differentiation of Anaplastic or Poorly Differentiated Thyroid Carcinoma from Differentiated Thyroid Carcinoma: A Pilot Study. *Sci Rep* 2023; 13 (1): 4562.
18. Giovanella L, Deandreis D, Vrachimis A, Campenni A, Petranovic Ovcaricek P. Molecular Imaging and Theragnostics of Thyroid Cancers. *Cancers* 2022; 14 (5): 1272.
19. Dettmer MS, Schmitt A, Komminoth P, Perren A. Poorly differentiated thyroid carcinoma : An underdiagnosed entity. *Pathologie* 2020; 41 (Suppl 1): 1-8.
20. Perrier ND, Brierley JD, Tuttle RM: Differentiated and anaplastic thyroid carcinoma: major changes in the American Joint Committee on Cancer eighth edition cancer staging manual. *CA Cancer J Clin* 2018; 68: 55-63.
21. Sun W, Wang Z, Xiang J, Qin Y, Zhang F, Zhang H. Newly proposed survival staging system for poorly differentiated thyroid cancer: a SEER-based study. *J Endocrinol Invest* 2023; 46 (5): 947-955.

22. Palot Manzil FF, Kaur H. Radioactive Iodine for Thyroid Malignancies. 2023. In: StatPearls [Internet]. Treasure Island (FL): StatPearls Publishing; 2024. PMID: 35593874.
23. Goodsell K, Ermer J, Amjad W, Swisher-McClure S, Wachtel H. External beam radiotherapy for thyroid cancer: Patients, complications, and survival. *The American Journal of Surgery* 2023; 225 (6): 994-999.
24. Basolo A, Matrone A, Elisei R, Santini F. Effects of tyrosine kinase inhibitors on thyroid function and thyroid hormone metabolism. *Semin Cancer Biol* 2022; 79: 197-202.
25. Luo H, Yang H, Wei T, Gong Y, Su A, Ma Y, et al. Protocol for management after thyroidectomy: a retrospective study based on one-center experience. *Ther Clin Risk Manag* 2017; 13: 635-641.
26. Zaheer S, Tan A, Ang ES, Loke KS, Kao YH, Goh A, et al. Post-thyroidectomy neck ultrasonography in patients with thyroid cancer and a review of the literature. *Singapore Med J* 2014; 55 (4): 177-182.
27. Thyroid carcinoma. NCCN Clinical Practice Guidelines in Oncology (NCCN Guidelines), Version 1.2024. Dostupno na: <https://cdn.lmuklinikum.de/d1d02eeb622c1419/f515168df0ac/NCCN-Leitlinie-2024.pdf>
28. Gubbi S, Koch CA, Klubo-Gwiedzinska J. Peptide Receptor Radionuclide Therapy in Thyroid Cancer. *Front Endocrinol* 2022; 13:896287. doi: 10.3389/fendo.2022.896287. PMID: 35712243; PMCID: PMC9197113.

9. ŽIVOTOPIS

Rođena sam 17.2.2000. godine u Varaždinu. 2018. sam završila Prvu gimnaziju u Varaždinu, smjer prirodoslovno-matematička gimnazija, nakon čega upisujem Medicinski fakultet Sveučilišta u Zagrebu.

Tijekom studija aktivno sam sudjelovala u radu Studentske sekcije za otorinolaringologiju i kirurgiju glave i vrata, u čijem sam vodstvu od 2022. godine. Od 2020. godine sam aktivni član Europske medicinske studentske asocijacije (EMSA) Zagreb, gdje od 2022. obnašam funkciju podpredsjednice za vanjske poslove. Sudjelujem u organizaciji Bolnice za medvjediće, Ljetne škole hitne medicine te kongresa Zagreb International Medical Summit.

U sklopu projekta „Budi mRAK“ dobivam posebnu dekanovu nagradu za akademsku godinu 2020/2021.

Aktivno se koristim engleskim jezikom.