

Liječenje prijeloma distalnog radijusa u odrasloj i dječjoj populaciji

Jakšić, Vedran

Master's thesis / Diplomski rad

2024

Degree Grantor / Ustanova koja je dodijelila akademski / stručni stupanj: **University of Zagreb, School of Medicine / Sveučilište u Zagrebu, Medicinski fakultet**

Permanent link / Trajna poveznica: <https://um.nsk.hr/um:nbn:hr:105:835752>

Rights / Prava: [In copyright](#) / [Zaštićeno autorskim pravom.](#)

Download date / Datum preuzimanja: **2025-03-28**



Repository / Repozitorij:

[Dr Med - University of Zagreb School of Medicine Digital Repository](#)



SVEUČILIŠTE U ZAGREBU

MEDICINSKI FAKULTET

Vedran Jakšić

**Liječenje prijeloma distalnog radijusa u odrasloj i
dječjoj populaciji**

DIPLOMSKI RAD



Zagreb, 2024.

Ovaj rad izrađen je u Klinici za kirurgiju Kliničkog bolničkog centra Zagreb pod mentorstvom prof. dr. sc. Ivana Dobrića i predan je na ocjenu u akademskoj godini 2023./2024.

Popis kratica

FOOSH – pad na ispruženu ruku (engl. *falling on an out-stretched hand*)

AO – Radna skupina za pitanje osteosinteze (njem. *Arbeitsgemeinschaft für Osteosynthesefragen*)

ASIF – Udruga za proučavanje unutarnje sinteze (engl. *Association for the Study of Internal fixation*)

CT – kompjutorizirana tomografija

ASSH – Američko društvo za kirurgiju šake (engl. *American Society for Surgery of the Hand*)

AAOS – Američka akademija ortopedskih kirurga (engl. *American Academy of Orthopedic Surgeons*)

DASH – nesposobnosti ruke, ramena i šake (engl. *disabilities of the arm, shoulder and hand*)

Sadržaj

| | | |
|-----------|---|-----------|
| 1. | Uvod | 4 |
| 2. | Anatomija i biomehanika podlaktice | 5 |
| 2.1. | Anatomija palčane kosti..... | 5 |
| 2.2. | Anatomija distalnog radioulnarnog zgloba..... | 5 |
| 2.4. | Sveze podlaktice | 6 |
| 2.5. | Biomehanika podlaktice..... | 7 |
| 3. | Epidemiologija prijeloma distalnog radijusa | 7 |
| 4. | Mehanizam nastanka prijeloma | 9 |
| 5. | Klasifikacije prijeloma distalnog radijusa..... | 10 |
| 5.1. | Eponimi prijeloma distalnog radijusa | 11 |
| 5.1.1. | Collesova fraktura..... | 11 |
| 5.1.2. | Smithova fraktura..... | 11 |
| 5.1.3. | Bartonova fraktura | 12 |
| 5.1.4. | Chauffeur fraktura..... | 12 |
| 5.1.5. | Die-punch fraktura | 12 |
| 5.2. | Frykman klasifikacija..... | 13 |
| 5.3. | Melone klasifikacija..... | 14 |
| 5.4. | AO/ASIF klasifikacija | 14 |
| 5.5. | Fernandez klasifikacija | 14 |
| 5.6. | Klasifikacija prijeloma distalnog radijusa u djece | 15 |
| 5.6.1. | Salter-Harris klasifikacija | 15 |
| 6. | Anamneza, klinička slika i fizikalni pregled | 17 |
| 7. | Radiološka dijagnostika | 18 |
| 8. | Liječenje..... | 20 |
| 8.1. | Zatvorena repozicija i imobilizacija..... | 22 |
| 8.1.1. | Analgezija | 22 |
| 8.1.2. | Tehnika repozicije..... | 23 |
| 8.2. | Perkutana fiksacija Kirschnerovim žicama..... | 24 |
| 8.3. | Vanjska fiksacija..... | 26 |
| 8.4. | Otvorena repozicija i unutarnja fiksacija pločicom | 28 |
| 8.4.1. | Kirurški pristupi prijelomu distalnog radijusa | 30 |

| | | |
|------------|---|-----------|
| 9. | Prijelomi distalnog radijusa liječeni u Klinici za kirurgiju Kliničkog bolničkog centra Zagreb – retrospektivna analiza učestalosti prijeloma i metoda liječenja | 31 |
| 9.1. | Cilj..... | 31 |
| 9.2. | Materijali i metode..... | 31 |
| 9.3. | Rezultati | 32 |
| 9.3.1. | Distribucija prema dobi i spolu..... | 33 |
| 9.3.2. | Metode liječenja..... | 34 |
| 9.3.3. | Odrasla populacija | 35 |
| 9.3.4. | Dječja populacija | 39 |
| 9.4. | Zaključak..... | 44 |
| 10. | Zahvale..... | 45 |
| 11. | Literatura..... | 46 |
| 12. | Životopis..... | 51 |

Sažetak

Liječenje prijeloma distalnog radijusa u odrasloj i dječjoj populaciji

Vedran Jakšić

Cilj: Svrha ove retrospektivne analize bila je odrediti učestalost prijeloma distalnog radijusa i korištenih metoda liječenja u djece i odraslih liječenih u Klinici za kirurgiju Kliničkog bolničkog centra Zagreb.

Materijali i metode: Ovo je istraživanje obuhvatilo ukupno 324 ispitanika liječenih u stacionaru Klinike za kirurgiju Kliničkog bolničkog centra Zagreb koji su šifrirani prema MKB-10 kao S52.5 (prijelom donjeg dijela palčane kosti) od 2017. do 2023. godine. Prikupljeni su podaci o dobi, spolu, godini u kojoj je došlo do prijeloma, postojanju epifizeolize u djece, primijenjenim metodama liječenja i pojavi sekundarnog pomaka nakon liječenja.

Rezultati: Najviše prijeloma distalnog radijusa liječeno je 2018. godine (17,28 %), a najmanje 2020. godine (11,73 %). Najveća incidencija bila je u dječjoj populaciji i češći su bili pacijenti muškog spola (61,11 %). U odrasloj populaciji kirurške metode liječenja primijenjene su u 44,44 % slučajeva, a konzervativne u 55,56 %. Najčešće korištena kirurška metoda u odrasloj populaciji bila je otvorena repozicija i unutarnja fiksacija pločicom. U djece s prijelomima distalnog radijusa korištena je konzervativna metoda u 89,47 % slučajeva, a od kirurških metoda najčešće je korištena perkutana fiksacija Kirschnerovim žicama. Bilo je 55 epifizeoliza u djece koje su liječene zatvorenom repozicijom i imobilizacijom u 87,27 % slučajeva.

Zaključak: Ova retrospektivna analiza pokazala je različitu učestalost korištenih metoda liječenja u odrasloj i dječjoj populaciji. U odrasloj populaciji češće su korištene kirurške metode liječenja u usporedbi s dječjom.

Ključne riječi: prijelom distalnog radijusa, epidemiologija, liječenje prijeloma

Summary

Management of distal radius fractures in adult and pediatric populations

Vedran Jakšić

Objective: The aim of this retrospective analysis was to determine the incidence of distal radius fractures and treatment options used in children and adults treated in the Department of Surgery at the Clinical Hospital Center Zagreb.

Materials and methods: This study included a total of 324 patients treated in the Department of Surgery at the Clinical Hospital Center Zagreb with a distal radius fracture from 2017 to 2023. For each patient, data on age and gender was collected, the year in which the fracture occurred, involvement of growth plate in children, treatment methods used and incidence of secondary dislocations after treatment.

Results: The highest incidence of fractures was in 2018 (17.28 %) and the lowest in 2020 (11.73 %). Highest incidence occurred in the pediatric population and most of the patients were boys (61.11 %). In the adult population surgical treatment was used in 44.44 % of cases and conservative treatment in 55.56 %. Open reduction and plate internal fixation was used most often as surgical treatment in adults. Children with distal radius fractures were most often treated conservatively in 89.47 % of cases and the most used surgical method was percutaneous Kirschner wire fixation. Involvement of the growth plate occurred in 55 children and they were mostly treated with closed reduction and immobilization in 88.27 % of cases.

Conclusion: This retrospective analysis has shown different incidence of treatment methods used in adult and pediatric populations. Surgical methods of treatment are more prevalent in adults compared with children.

Keywords: distal radius fracture, epidemiology, fracture management

1. Uvod

Distalni dio palčane kosti, u području od vrška stiloidnog nastavka do 4 cm proksimalno, najčešće je mjesto prijeloma gornjeg ekstremiteta i naziva se prijelomom palčane kosti u tipičnoj zoni (lat. *fractura radii loco typico*) (1). Prijelom distalnog radijusa spada među najčešće prijelome u svijetu, a u dječjoj populaciji je najčešći prijelom (2). U ljudi starijih od 65 godina čini 18 % svih prijeloma (3). Najčešći mehanizam nastanka prijeloma distalnog radijusa jest pad na ispruženu ruku (engl. *falling on an out-stretched hand ili FOOSH*) (4). Collesov prijelom prvi je opisao irski kirurg Abraham Colles i označava hiperekstenzijski prijelom nastao prilikom pada na dlan šake pri čemu je distalni frakturni ulomak pomaknut dorzalno (1). Liječenje prijeloma distalnog radijusa može biti konzervativno i kirurško. Tijekom zadnjih nekoliko desetljeća opažen je porast učestalosti kirurškog liječenja. Metoda izbora kirurškog liječenja danas postaje otvorena repozicija i unutarnja fiksacija volarnom pločicom (5). Konzervativna metoda može biti zatvorena repozicija i imobilizacija ili samo imobilizacija u trajanju od 4 do 7 tjedana (1). Nema jednoznačnog odgovora u odabiru optimalne metode liječenja, a konačna odluka treba biti donesena prema opsežnosti ozljede i iskustvu kirurga u dogovoru s pacijentom, a sukladno s njihovim očekivanjima i životnim stilom (6,7).

2. Anatomija i biomehanika podlaktice

2.1. Anatomija palčane kosti

Palčana kost, *radius*, pripada skupini dugih cjevastih kostiju, a može se podijeliti na proksimalni i distalni kraj između kojih je tijelo kosti. Proksimalni kraj čini glava palčane kosti, *caput radii*, okružena zglobnom plohom, *circumferentia articularis radii*, a na glavu palčane kosti nastavlja se vrat, *collum radii*. S medijalne strane ispod vrata nalazi se *tuberositas radii*, hvatište mišića *m. biceps brachii*. Trup palčane kosti podijeljen je na tri plohe: prednju, postraničnu i stražnju. Plohe su odvojene rubovima *margo anterior*, *margo posterior* i *margo interosseus*. Distalni dio palčane kosti s prednje je strane gladak i udubljen, a sa stražnje izbočen i žljebast. Na medijalnoj strani distalnog dijela radijusa nalazi se *incisura ulnaris* s kojom se spaja glava lakatne kosti, a s lateralne strane uzdužno se nastavlja *processus styloideus radii*. *Facies articularis carpea* distalna je zglobna ploha palčane kosti i koštanim grebenom je podijeljena na lateralni dio koji se spaja s čunastom kosti, *os scaphoideum*, te medijalni dio s kojim je spojena polumjesečasta kost, *os lunatum* (8).

2.2. Anatomija distalnog radioulnarnog zgloba

Konveksno zgobno tijelo čini *circumferentia articularis ulnae*, a konkavno *incisura ulnaris radii*. Između zglobnih tijela nalazi se proksimalni dio trokutastog *discusa articularisa* koji je vrhom vezan za stiloidni nastavak ulne, a bazom za donji rub *incisure ulnaris radii*. Distalni dio zglobnog diska ulazi u radiokarpalni zglojni prostor (8). Distalni radioulnarni zglob stabiliziraju triangularni fibrokartilaginozni kompleks kao glavni stabilizator, kompleks ulnokarpalnog ligamenta, tetiva *m. extensor carpi ulnaris*, *m. pronator quadratus*, interosealna membrana, interosealni ligament i zglobna čahura (9).

2.3. Anatomija radiokarpalnog zgloba

Zglob između palčane kosti i proksimalnog reda kostiju pešća, *articulatio radiocarpea*, elipsoidni je zglob (10). U zglobu su moguće kretnje adukcije, abdukcije, fleksije, ekstenzije i cirkumdukcije. Konkavno zglobno tijelo čine *facies articularis carpea radii* i *discus articularis*, a konveksno zglobno tijelo sastavljaju *os scaphoideum* (čunasta kost), *os lunatum* (polumjesečasta kost) i *os triquetrum* (trokutasta kost). Zglobni disk u dodiru je s dijelovima polumjesečaste i trokutaste kosti, a palčana kost spaja se čunastom kosti i radijalnom polovicom polumjesečaste kosti. Sveze radiokarpalnog zgloba čine *lig. radiocarpeum palmare*, *lig. radiocarpeum dorsale*, *lig. ulnocarpeum palmare*, *lig. collaterale carpi radiale* te *lig. collaterale carpi ulnare* (8). Dodir kostiju proksimalnog reda pešća s konkavnim zglobnim tijelom varira u različitim kretnjama, pa tako trokutasta kost pri ulnarnoj abdukciji dodiruje *discus articularis*, ali ne i pri radijalnoj abdukciji. Zglobna je čahura mlhava, dorzalno tanja i često sadržava *plicae synoviales* (10).

2.4. Sveze podlaktice

Membrana interossea antebrachii vezivna je opna razapeta između palčane i lakatne kosti, a podijeljena je u dva sloja. Prednji se pruža od gore i lateralno prema dolje i medijalno, a stražnji obrnuto. U proksimalnom dijelu nalazi se nekoliko otvora kroz koje prolaze neurovaskularne strukture (8). Međukoštana opna vrši prijenos sile s jedne kosti na drugu i vrlo je čvrsta, pa će pri većem opterećenju prije nastati prijelom kosti nego prekid kontinuiteta opne (10). *Chorda obliqua* jest snop vezivnih niti koji sprječava prekomjernu supinaciju, a nalazi se između radijalne strane hrapavosti ulne i prednje plohe radijusa, neposredno ispod hrapavosti radijusa (8).

2.5. Biomehanika podlaktice

Pronacija i supinacija jesu pokreti koji se odvijaju istovremeno u proksimalnom i distalnom radioulnarnom zglobu, oko osi koja prolazi kroz glavu palčane kosti proksimalno i glavu lakatne kosti distalno. Palčana kost rotira se u proksimalnom radioulnarnom zglobu, a u distalnom radioulnarnom zglobu okreće se oko lakatne kosti. U pronacijskom položaju palčana kost križa lakatnu, dok su u supinaciji kosti podlaktice paralelne. Puni opseg pronacije i supinacije iznosi oko 150° do 160°. Za pronaciju je poglavito zadužen *m.pronator quadratus*, a za supinaciju *m. supinator*. *Chorda obliqua* jest vezivni snop u proksimalnom dijelu podlaktice koji ograničava supinaciju, dok pronaciju ograničava tetiva *m. biceps brachii* (11).

3. Epidemiologija prijeloma distalnog radijusa

Prijelom distalnog radijusa spada među najčešće prijelome u svijetu i najčešći je prijelom duge kosti (2). Incidencija s obzirom na dob pokazuje bimodalnu distribuciju s većom incidencijom u djece i starijih (12). Djeca u dobnoj skupini od 5. do 14. godine imaju najveću incidenciju, a nakon 24. godine incidencija pada te ponovno raste nakon 65. godine. Prijelomi distalnog radijusa i/ili ulne čine 44 % svih prijeloma gornjeg ekstremiteta (13). Istraživanje iz 2017. godine provedeno u Švedskoj pokazalo je statistički značajan porast incidencije u dobnoj skupini od 17. do 64. godine. Ovakav porast u radnoj populaciji je zabrinjavajuć jer predstavlja veći trošak zbog izostanka s posla (12). Iako je razlog takvog porasta nepoznat, pretpostavlja se da ulogu ima sve veća prevalencija pretilosti (14).

U pedijatrijskoj populaciji najveća incidencija prijeloma distalnog radijusa u dječaka jest u dobi od 13.5 do 14.5 godina, a u djevojčica u dobi od 11.5 do 12.5 godina. Ovaj dobni raspon odgovara najvećoj stopi rasta u djevojčica i dječaka (15). Postoji značajna disocijacija skeletnog rasta i mineralizacije kosti tijekom puberteta što može utjecati na povećanu krhkost kosti tijekom razvoja (16). Među djecom koja su liječena u KBC-u Zagreb od 2014. do 2017. s prijelomom podlaktice, najveća je incidencija u dobnoj skupini od 5. do 9. godine, a izolirani prijelom distalnog radijusa imalo je 26 % djece (17).

Prijelomi distalnog radijusa čine 18 % svih prijeloma u ljudi starijih od 65 godina (3). Muškarci i žene imaju približno istu incidenciju u dobnoj skupini od 19. do 49. godine, ali u skupini od 19. do 65. godine žene imaju gotovo duplo veću pojavnost prijeloma distalnog radijusa, što možemo objasniti pojavom osteoporoze u žena starijih od 50 godina (18). Snižena mineralna gustoća kostiju, anamneza ponavljajućih padova i prijelomi prije 50. godine pokazali su se kao značajni faktori rizika za prijelom distalnog radijusa (19). Istraživanje provedeno u Belgiji pokazalo je da u starijih muškaraca Collesov prijelom distalnog radijusa korelira s povećanim rizikom prijeloma kuka i kao takav se može koristiti kao osjetljiv pokazatelj koštane krhkosti (20).

Sport je značajan rizik za frakturu distalnog radijusa. U Škotskoj je nogomet uzrok 50 % fraktura distalnog radijusa, a igra na umjetnom terenu povećava rizik frakture 5 puta (21). Sve popularniji sport snowboardanja je isto tako povezan s povećanom incidencijom prijeloma ekstremiteta. Liječnici u Japanu analizirali su preko 5000 ozlijeđenih snowboardera, a njih 740 imalo je frakturu distalnog radijusa. Kominutivni i intraartikularni prijelomi AO klasifikacije A3, B i C koji su zahtijevali kirurško liječenje činili su 63,2 % svih prijeloma distalnog radijusa (22).

U Hrvatskoj je 2022. godine, među najčešćim ozljedama liječenim u stacionarnom dijelu bolnica, prijelom podlaktice bio na 4. mjestu s ukupno 2556 pacijenata (23).

4. Mehanizam nastanka prijeloma

Najčešći mehanizam nastanka prijeloma jest pad na ispruženu ruku (engl. *falling on an outstretched hand* ili *FOOSH*) (4). Točan mehanizam nastanka prijeloma je bitan jer, uz opća obilježja pacijenta (indeks tjelesne mase, kakvoća kosti i dob), određuje prirodu i težinu prijeloma. Energija udarca i položaj zgloba u trenutku udarca određuju vektor sile koji djeluje na kost i uzrokuje prijelom (24). Najčešće se radi o hiperekstenzijskom prijelomu koji nastaje prilikom pada na dlan šake, uz dorzalnu fleksiju šake od 40 do 90° i ulnarnu abdukciju od 30°. Takav mehanizam dovodi do prijeloma s dorzalnim pomakom distalnog fragmenta i prvi ga je opisao irski kirurg Abraham Colles, pa se i naziva Collesovim prijelomom (1). Težina tijela se pri tomu prenosi s humerusa na ulnu i preko međukoštane opne na palčanu kost. Distalni dio palčane kosti tako preuzima cijelo opterećenje, a prelomljeni ulomak okrenut je radijalno i povučen dorzalno (izgled bajunete puške) jer su tijela radijusa i ulne vezana međukoštanom opnom (10).

Prijelomi distalnog radijusa mogu biti uzrokovani silom niske ili visoke energije. Sila niske energije uključuje pad u razini, a sila visoke energije uključuje sve ostale mehanizme kao što je pad s visine više od visine stajanja, prometna nesreća s motornim vozilom i slično. Prijelomi uzrokovani silom niske energije češći su u žena, tijekom zime u urbanim područjima (25).

Prijelomi distalnog radijusa uzrokovani silom visoke energije najčešće se događaju u populaciji mlađih muškaraca, tijekom ljeta u ruralnim područjima (25). Ovisno o smjeru djelovanja sile u tom slučaju najčešće nastaje kompleksna fraktura distalnog radijusa, radiokarpalna ili intrakarpalna dislokacija, a u velikom broju slučajeva dolazi i do kontuzije medijanog živca. Često se radi o bilateralnoj ozljedi (26).

Chung i Spilson otkrili su da je u SAD-u 47 % prijeloma distalnog radijusa uzrokovano slučajnim padom, 15 % udarcem osobe ili predmeta, što uključuje ozljede prilikom bavljenja sportom, a 7 % u prometnim nesrećama s motornim vozilima (13).

U pedijatrijskoj populaciji mehanizam ozljede u 80 % slučajeva je pad, a najčešće se dogode prilikom sportskih aktivnosti i igre. (16).

5. Klasifikacije prijeloma distalnog radijusa

Prijelomi distalnog radijusa rezultiraju tipičnim obrascima prijeloma koje je bitno raspoznati jer drukčiji tipovi fraktura zahtijevaju i različite metode liječenja. Idealan klasifikacijski sustav trebao bi opisati intenzitet ozljede, pomoći u odabiru metode liječenja i imati prognostički značaj (27). Trebao bi uključivati obrazac prijeloma, stupanj pomaka, kongruenciju zglobne plohe, stabilnost, zahvaćenost lakatne kosti i distalnog radioulnarnog zgloba kao i ozljede mekih tkiva. Postoji više od 20 klasifikacijskih sustava koji su opisani u literaturi, ali niti jedan ne ispunjava sve ove zahtjeve. Najstarija klasifikacija prijeloma distalnog radijusa jesu eponimi (28). Većina eponimskih prijeloma opisano je prije uvođenja radiograma u kliničku praksu, pa su opisani isključivo prema kliničkoj slici. Kasnije su osmišljeni novi klasifikacijski sustavi kao što su Nissen-lie 1939., Gartland i Werley 1951., Lindstorm 1959., koji bolje opisuju obrasce prijeloma i uključenost zgloba. Frykman je 1967. uveo klasifikaciju koja uključuje i zahvaćenost radioulnarnog zloba i ulnarnog stiloida. Melone je 1984. opisao proširenost ozljede na zglobnu plohu i stupanj kominucije. Fernandez i Geissler su proširili klasifikaciju uključivši mehanizme ozljede koji koreliraju s anatomskim obrascima prijeloma. Najopširniji opis, AO klasifikaciju, razvili su Muller i suradnici 1986. godine, a kasnije je dodatno izmijenjena i unaprijeđena (29).

5.1. Eponimi prijeloma distalnog radijusa

5.1.1. Collesova fraktura

Irski kirurg Abraham Colles 1814. opisao je prijelom distalnog radijusa s dorzalnim pomakom ulomka. Prije Collesa većina takvih prijeloma distalnog radijusa krivo su dijagnosticirani kao iščašenja radiokarpalnog zgloba jer pri palpaciji nije bilo krepitacija. Naime, u to vrijeme prije korištenja radiograma, nepostojanje krepitacija bio je glavni faktor isključenja prijeloma kosti. Colles je detaljnom pregledima velikog broja pacijenata zaključio da se ovdje ipak radi o prijelomu. Opisao je način fizikalnog pregleda kojim se može dijagnosticirati ovakav prijelom i naveo metode repozicije i imobilizacije do kojih je došao metodama pokušaja i pogreške (30). Često uz Collesov prijelom distalnog radijusa dolazi i do ozljede ulnarnog kolateralnog ligamenta ili frakture ulnarnog stiloida. Uglavnom se dogodi pri padu na ispruženu ruku. Ako postoji pomak ulomka, nastaje deformitet podlaktice u obliku vilice (engl. *dinner fork*), odnosno bajunete puške (10,31).

5.1.2. Smithova fraktura

Robert William Smith, nasljednik Collesa, u knjizi objavljenoj 1847. godine opisao je prijelom distalnog radijusa s volarnom angulacijom distalnog fragmenta (32). Nastaje prilikom pada na dorzum šake u volarnoj fleksiji (33). Ponegdje se naziva i reverznom Collesovom frakturom (29). Iako je Smithova definicija temeljena na kliničkoj prezentaciji, može se najbolje shvatiti kao ekstraartikularni prijelom. F. Brian Thomas 1957. godine objavio je članak u kojemu je podijelio Smithov prijelom na tri tipa prema radiografskim obilježjima. U toj podjeli Smithova fraktura tipa II zapravo odgovara volarnom Bartonovom prijelomu koji je intraartikularan. Thomasova podjela time zapravo gubi smisao jer se radi o drukčijim prijelomima s različitim metodama liječenja (34,35).

5.1.3. Bartonova fraktura

Američki kirurg John Rhea Barton 1838. opisao je ozljedu koja se doima kao subluksacija radiokarpalnog zgloba zbog frakture koja prolazi zglobnom površinom distalne palčane kosti. Postoji dorzalni i volarni Bartonov prijelom. Dorzalni nastaje prilikom pada na ispruženu ruku kada se udarac dogodi prvo u području dlana ruke pri čemu kosti pešća udare u dorzalni rub zglobne plohe palčane kosti. Djelovanjem fleksora podlaktice dolazi i do subluksacije radiokarpalnog zgloba. Volarni Bartonov prijelom nastaje rjeđe, zbog sile visoke energije primijenjene na dorzalnu stranu dlana u padu na ispruženu ruku s palmarnom fleksijom dlana (24,34,36).

5.1.4. Chauffeur fraktura

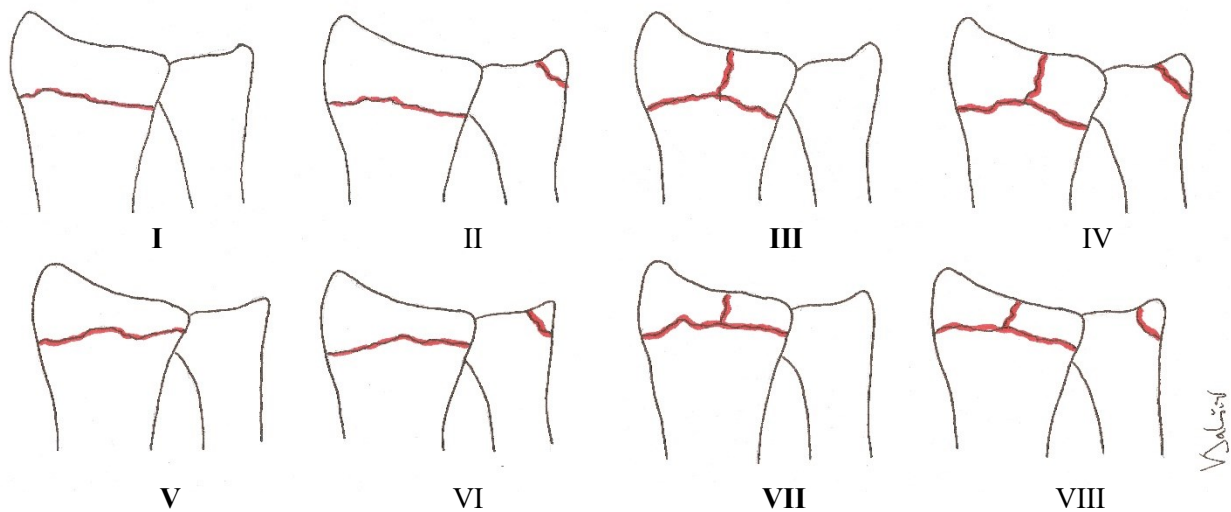
Intraartikularni prijelomi stiloidnog nastavka radijusa nisu dobili ime prema kirurgu koji ih je opisao, već su postali znani kao frakture vozača, odnosno šofera (franc. *chauffeur*). Ponekad se naziva i Hutchinsonovim prijelomom. Takvu prijelom prvi je opisao francuski ortoped Just-Marie-Marcellin Lucas-Championnière početkom dvadesetog stoljeća. U to su se vrijeme motori automobila pokretali ručnim okretanjem koljenaste poluge, takozvane kurble, te bi se pri toj radnji poluga katkad naglo vratila i udarcem u ruku uzrokovala prijelom (37,38).

5.1.5. Die-punch fraktura

Die-punch prijelom jest depresijski intraartikularni prijelom distalnog radijusa u području zglobne udubine za os lunatum, a opisan je 1962. godine. Nastaje udarnom silom visoke energije koja prolazi kroz os lunatum i prenosi se na priležecu zglobnu plohu palčane kosti. Nazvana je prema tehnici obrade materijala takozvanim štancanjem (engl. *punching*) pomoću alata štanice (engl. *die*) kojim se može napraviti udubina u materijalu (28,39).

5.2. Frykman klasifikacija

Frykman je 1967. podijelio prijelome distalnog radijusa uzevši u obzir pridruženi prijelom ulnarnog stiloida i zahvaćenost radiokarpalnog i radioulnarnog zgloba (40). Postoje četiri osnovna tipa prijeloma koji su označeni neparnim brojevima (I, III, V i VII), dok prijelomi označeni parnim brojevima (II, IV, VI i VIII) podrazumijevaju i pridruženi prijelom ulnarnog stiloida (Slika 1). Tip I je ekstraartikularni, kod tipa III je zahvaćen radiokarpalni zglob, kod tipa V distalni radioulnarni zglob, a kod tipa VII oba zgloba. Procjena zahvaćenosti distalnog radioulnarnog zgloba ispostavila se nekonzistentnom. Frykman ne uzima u obzir težinu pomaka, stupanj kominucije, niti skraćanja palčane kosti, zbog čega nije toliko korisna u odabiru metode liječenja i predviđanju oporavka (41).



Slika 1: Frykman klasifikacija prijeloma distalnog radijusa.

5.3. Melone klasifikacija

Melone klasifikacija objavljena je 1984. i obuhvaća pet tipova intraartikularnih prijeloma distalnog radijusa (I-V). Tip II je zapravo die-punch prijelom i podijeljen je na dva tipa (IIa i IIb). Ova klasifikacija naglašava zahvaćenost zglobne plohe radijusa i njezinu važnost za funkcionalni ishod liječenja (41).

5.4. AO/ASIF klasifikacija

AO klasifikacija najčešće je korištena, osmišljena je 1986. u od strane Švicarskog ASIF-a (Association for the Study of Internal fixation), a kasnije su je nadopunili Muller i Fernandez. Tip A je ekstraartikularni, tip B djelomično artikularni, a tip C potpuno artikularni prijelom. Dalje se dijeli na ukupno 27 podtipova. Ova je klasifikacija sveobuhvatna i često se koristi u istraživanjima, ali može biti preopsežna za svakodnevnu kliničku upotrebu (41,42).

5.5. Fernandez klasifikacija

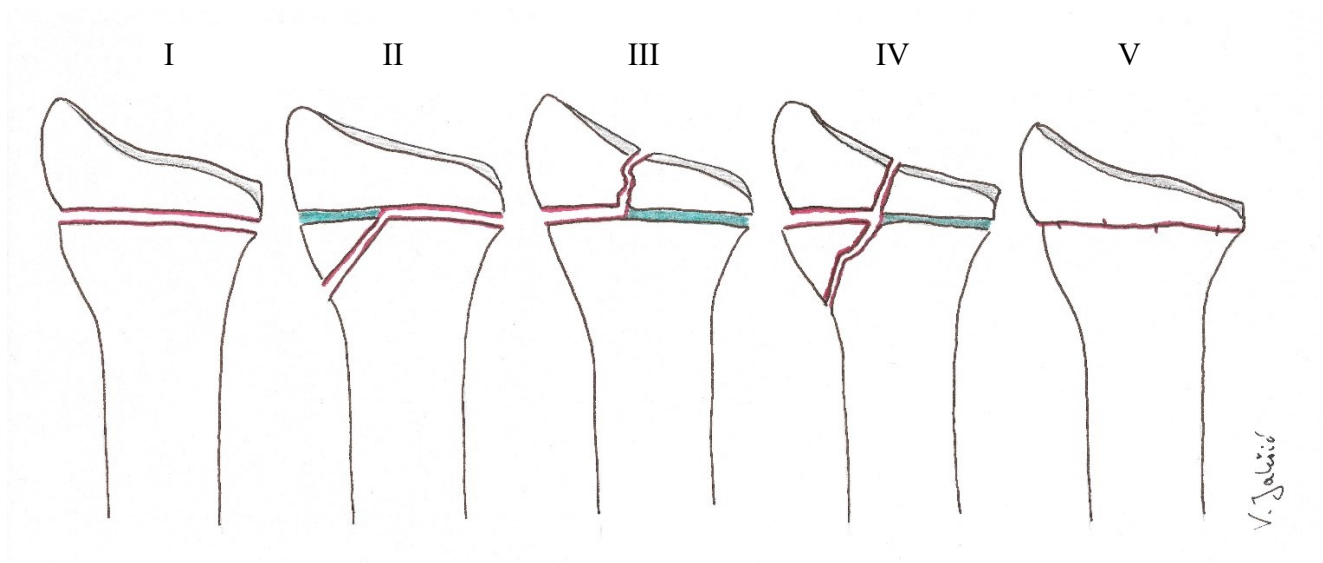
Fernandez je 1993. podijelio prijelome distalnog radijusa prema mehanizmu ozljede na pet tipova (I-V) i ozljede distalnog radioulnarnog zgloba na tri tipa (I-III). S brojevima od I do V povećava se i sila mehanizma nastanka prijeloma. Tip I nastaje silom savijanja i uključuje Collesovu i Smithovu frakturu. Tip II prijelom nastaje silom smicanja, a uključuje dorzalni i volarni Bartonov prijelom. Tip III jesu kompresijske frakture, između ostalog i die-punch fraktura. Prijelom tipa IV nastaje avulzijom i povezan je s radiokarpalnom dislokacijom te uključuje prijelome radijalnog i ulnarnog stiloida. Tip V prijelomi rezultat su većeg broja sila visokih energija koje uzrokuju kominuciju, a često i gubitak kosti. Prednosti ove klasifikacije jesu praktičnost, uključivanje ozljeda mekih tkiva i određivanje metoda liječenja za odrasle pacijente kao i za djecu (41,43).

5.6. Klasifikacija prijeloma distalnog radijusa u djece

Frakture distalnog radijusa u djece mogu biti u području metafize i epifize. Prijelome u području epifizne ploče rasta nazivamo epifizeolizama i klasificiraju se prema Salter-Harris klasifikaciji. Metafizne prijelome dijelimo na nepotpune i potpune prijelome. Nepotpuni prijelomi su torus/buckle prijelomi i prijelomi zelene grančice (engl. *greenstick*). Buckle (torus) prijelomi jesu kompresijski prijelomi kosti bez prekida kontinuiteta periosta na tenzijskoj strani kosti, dok na kompresijskoj dolazi do pucanja periosta. Prijelomi zelene grančice odnose se na prijelome s prekidom kontinuiteta periosta na tenzijskoj strani, dok je na kompresijskoj strani očuvan. Potpuni prijelomi (odrasli tip) odnose se na prekid kontinuiteta periosta na obje strane u jednoj ravni (28).

5.6.1. Salter-Harris klasifikacija

Salter-Harris klasifikaciju 1963. godine predstavila su dva kanadska kirurga Robert B. Salter i W. Robert Harris i podijelili epifizeolize na pet tipova s obzirom na način zahvaćanja epifizne ploče rasta (Slika 2). Prepoznali su da se puknuće epifizne ploče rasta gotovo uvijek dogodi u određenom dijelu zone hipertrofije, između kalcificiranog i nekalcificiranog ekstracelularnog matriksa, koji je slabiji od okolnog dijela epifizne ploče. Usprkos pokušajima revizije, originalna Salter-Harris klasifikacija i dalje je najšire korištena. Tip I odnosi se na epifizeolizu koja nastaje silom smicanja zbog koje se epifizna ploča odvoji od metafize. Prijelom tipa II najčešći je i nastaje silama smicanja i savijanja, a prijelomna pukotina širi se kroz metafizu. Intraartikularni prijelomi jesu prijelom tipa III koji zahvaća epifiznu ploču rasta i epifizu i prijelom tipa IV koji zahvaća epifizu i metafizu. Tip V je najteži oblik epifizeolize koji nastaje jakom silom gnječenja (1,44).



Slika 2: Salter-Harris klasifikacija epifizeoliza distalnog radijusa.

6. Anamneza, klinička slika i fizikalni pregled

Pacijenti najčešće kao mehanizam ozljede navode pad na ispruženu ruku (FOOSH). Dominiraju simptomi boli distalnog dijela podlaktice, a moguće je uočiti i deformitet ili otvoreni prijelom. Potrebno je ispitati pacijenta o prethodnim ozljedama i operacijama podlaktice. Bitno je saznati o bolestima i sindromima zahvaćenog ekstremiteta kao što je sindrom karpalnog kanala ili bolesti koje mogu kompromitirati prokvljenost distalnog dijela ruke (periferna arterijska bolest, skleroderma, trombangitis obliterans).

Inspekcijom se može uočiti otekline i deformitet, ali ti znakovi mogu biti i odsutni. Može biti prisutan deformitet vilice, odnosno bajunete karakterističan za Collesov prijelom.

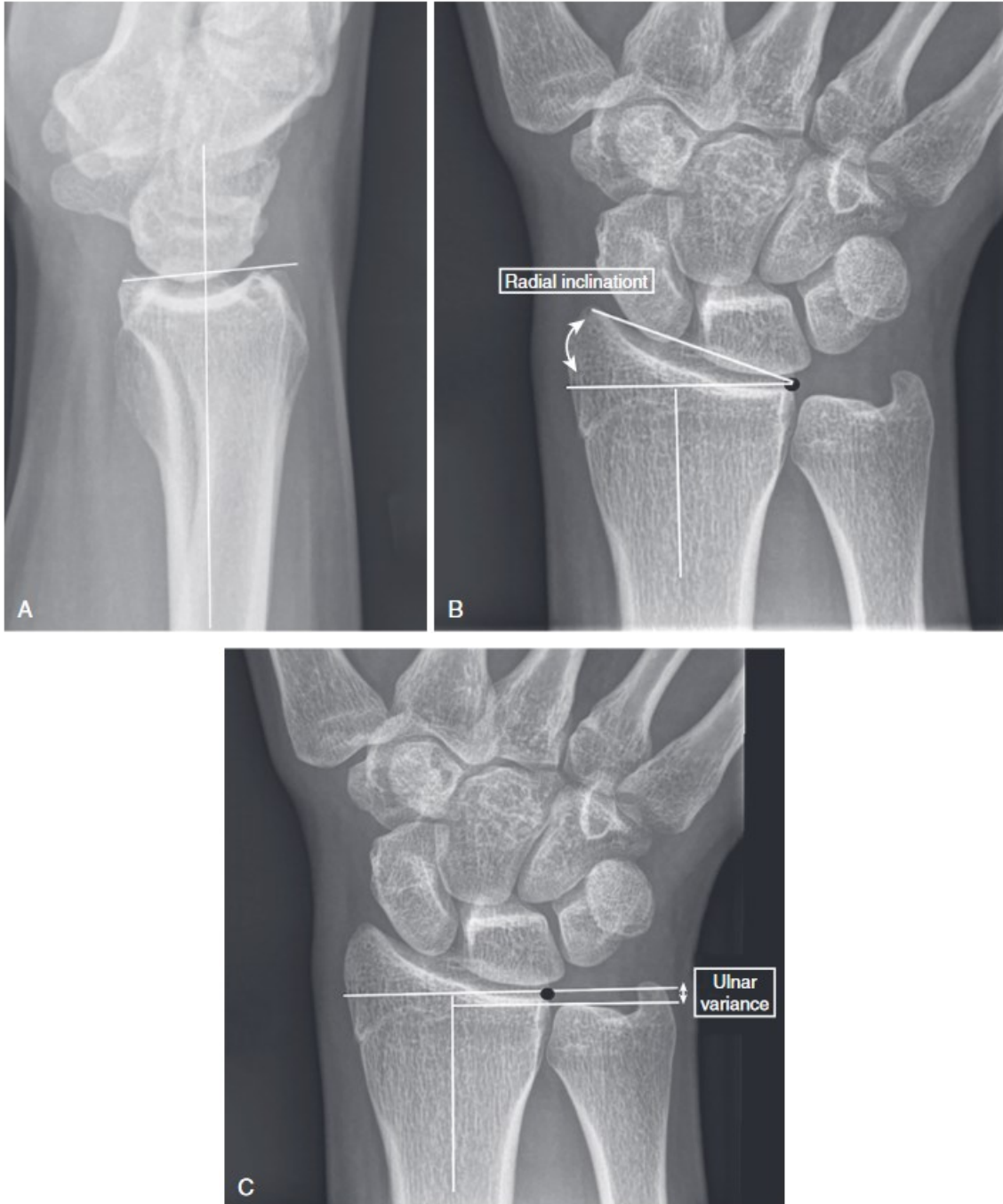
Palpacijom je potrebno ispitati lokalizaciju boli i neurovaskularni status koji uključuje periferne pulzacije radijalne arterije, kapilarno punjenje na vrhovima prstiju, kao i motoričku i osjetnu funkciju medijanog, ulnarnog i radijalnog živca. Ako ne postoji bolnost i deformitet, smanjena snaga stiska zahvaćene ruke može ukazati na postojanje prijeloma. Posebnu pažnju treba posvetiti osjetu na palcu i kažiprstu zbog česte kompresijske ozljede medijanog živca, najčešće kod značajno dislociranih prijeloma. Ako je moguće treba pažljivo ispitati aktivni opseg pokreta supinacije, pronacije, fleksije i ekstenzije. Postojanje pridruženog prijeloma skafoidne kosti može se procijeniti na način da se pri ularnoj devijaciji palpira fovea radialis (engl. *snuffbox*, franc. *tabatière*), odnosno udubina omeđena tetivama *m. extensor pollicis longus* i *m. extensor pollicis brevis*. Procjena ozljede distalnog radioulnarnog zgloba fizikalnim pregledom je teška. Bol na ularnoj strani može biti prisutna zbog ozljede ovog zgloba ili prijeloma ulnarnog stiloidnog nastavka. Ovisno o mehanizmu nastanka prijeloma moguće su pridružene ozljede bilo gdje na

ozljeđenom ekstremitetu, a i ostatku tijela, pa je potrebno napraviti adekvatan fizikalni pregled, posebno obračavajući pažnju na lakatni i rameni zglob (45).

7. Radiološka dijagnostika

Radiografija u dva smjera, posteroanteriorni i lateralni, zlatni je standard u dijagnosticiranju prijeloma distalnog radijusa. Kako bi procijenili stabilnost zgloba, tri mjere na rendgenogramu su bitne u procjeni i opisivanju pozicije distalne zglobne plohe radijusa: dorzalni/volarni nagib, radijalna inklinacija i ulnarna razlika (42) (Slika 3).

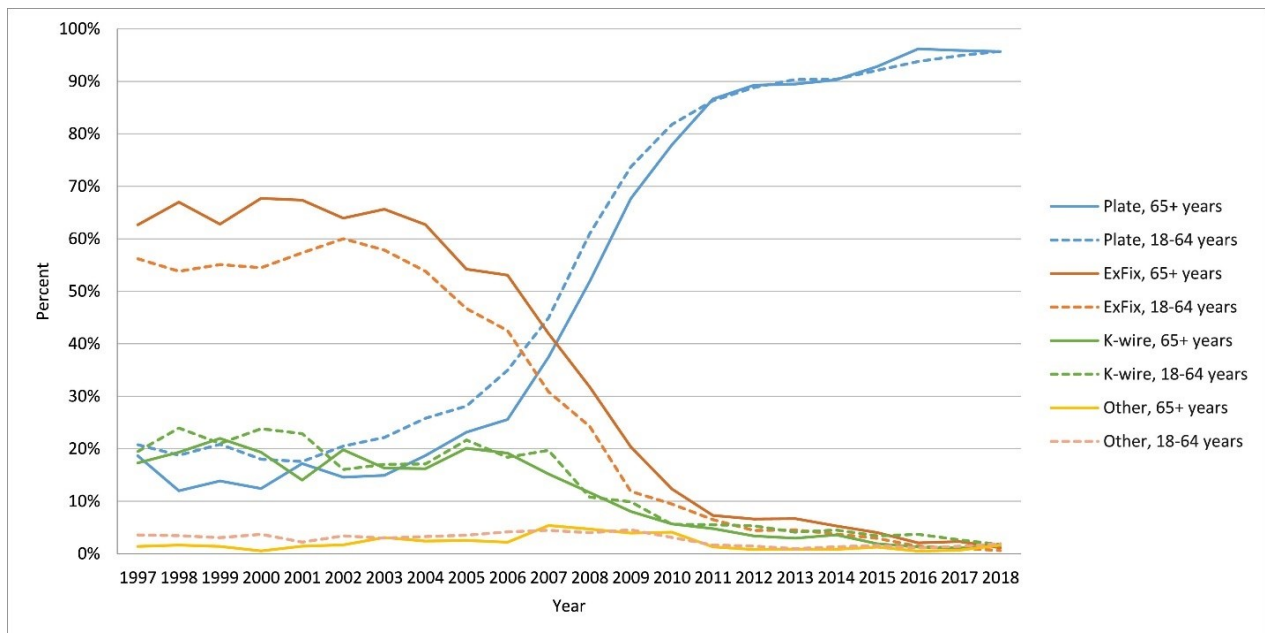
Kompjuterizirana tomografija (CT) može pružiti precizniju dijagnostiku boljim prikazivanjem broja fragmenata i zahvaćenosti zglobnog prostora u situacijama kada radiogram nije dovoljan. Trodimenzionalni CT omogućuje precizno definiranje broja intraartikularnih ulomaka i olakšava kirurgu planiranje najboljeg kirurškog pristupa (42,46).



Slika 3: Osnovne radiološke mjere u evaluaciji položaja zglobne plohe kod prijeloma distalnog radijusa. (A) Dorzalni/volarni nagib predstavlja nagib distalne zglobne plohe radijusa u dorzalnom ili volarnom smjeru; (B) radijalna inklinacija (engl. *radial inclination*) mjera je kuta označenog strelicama na slici; (C) ulnarna razlika predstavlja razliku u duljini ulne u usporedbi s radijusom. Prema Wolf et al. (2022.) str 607.

8. Liječenje

Glavni cilj liječenja prijeloma distalnog radijusa jest vratiti adekvatnu mobilnost i funkciju podlaktice i podlaktičnih zglobova. Postoji nekoliko metoda liječenja, a najčešće korištena je zatvorena repozicija i imobilizacija. U protekla tri desetljeća opažen je značajan porast broja prijeloma distalnog radijusa koji su liječeni kirurški. Finska studija koju su proveli Mattila i suradnici pokazala je dvostruki porast incidencije kirurškog liječenja prijeloma distalnog radijusa i čak 13 puta veću incidenciju otvorene repozicije i unutarnje fiksacije u periodu od 1998. do 2008. godine (47). Viberg i suradnici zapazili su velik porast incidencije kirurškog liječenja s 8 % 1997. na 22 % 2010., a potom tek blagi porast na 24 % do 2018. godine. Metoda izbora kirurškog liječenja značajno se promijenila. Vanjska fiksacija bila je najčešće korištena 1997., a 2018. u 96 % kirurški liječenih prijeloma korištena je volarna pločica. Trendovi su bili slični u svim dobnim skupinama (Slika 4) (5).



Slika 4: Trendovi kirurškog liječenja prijeloma distalnog radijusa. Viberg et al (2023.), <https://doi.org/10.1016/j.injury.2023.05.033>, CC by 4.0, <https://creativecommons.org/licenses/by/4.0/>

Razlog porasta incidencije kirurškog liječenja mogla bi biti veća potreba za takvom metodom liječenja, ali i poboljšanje kvalitete učenja kirurških tehnika. Jedno istraživanje pokazalo je da su pacijenti koje su liječili članovi ASSH (American Society for Surgery of the Hand) imali značajno veću vjerojatnost liječenja unutarnjom fiksacijom (48).

Nakon svega navedenog postavlja se pitanje odabira optimalne metode liječenja. Mehanizam ozljede važan je čimbenik u kliničkom odlučivanju zbog mogućnosti procjene količine energije koja je uzrokovala prijelom. U pacijenata s odgovarajućom anamnezom i prijelomom nastalim silom niske energije treba isključiti postojanje osteoporoze ili nekog drugog metaboličkog poremećaja s utjecajem na skeletni sustav. Prijelomi nastali silom visoke energije najčešće se događaju u mlađih i fizički aktivnijih osoba, te češće zahtijevaju kiruršku intervenciju i zbrinjavanje pridruženih mekotkivnih ozljeda. Bitan čimbenik je i vrijeme proteklo od nastanka ozljede. Prijelome starije od 14 dana teže je reducirati zatvorenim metodom zbog formacije kalusa, a akutno kirurško zbrinjavanje nakon par sati od ozljede može biti otežano oteklinom okolnog tkiva. U određivanju vremenskog intervala od prijeloma do kirurške intervencije najveću ulogu ima iskustvo kirurga. Naposljetku, konačna odluka o načinu liječenja prijeloma distalnog radijusa treba biti donesena u dogovoru s pacijentom, sukladno s njihovim očekivanjima, životnim stilom i pridruženim ozljedama (6,7).

Prema smjernicama AAOS (engl. *American Academy of Orthopedic Surgeons*) i ASSH (engl. *American Society for Surgery of the Hand*) iz 2020. godine kirurško liječenje u pacijenata mlađih od 65 godina daje bolje ishode od konzervativnog liječenja u slučaju postrepozicijskog skraćenja radijusa > 3 mm, dorzalnog nagiba distalne radijalne zglobne površine $> 10^\circ$ ili intraartikularnog pomaka ili diskontinuiteta zgobne plohe > 2 mm. Snažni dokazi pokazuju da

kirurško liječenje pacijenata starijih od 65 godina ne dovodi do boljih ishoda u usporedbi s konzervativnim liječenjem (49).

8.1. Zatvorena repozicija i imobilizacija

Najčešća metoda liječenja prijeloma distalnog radijusa je zatvorena repozicija i imobilizacija. Ukoliko postoji neurološka ili vaskularna kompromitiranost kao posljedica prijeloma treba provesti hitnu zatvorenu repoziciju svakog dislociranog prijeloma distalnog radijusa. Potrebno je provesti primjerenu anesteziju prije repozicije. Kriteriji adekvatne repozicije u pacijenata s visokim funkcionalnim zahtjevima su: nema dorzalnog nagiba distalne zglobne površine radijusa, skraćenje radijusa < 5mm, dislokacija prijelomnih ulomaka < 2 mm (45).

Nakon repozicije postavlja se imobilizacija longetom od lakta do metakarpofalangealnog zgloba obuhvaćajući barem 2/3 opsega podlaktice. Obavezna je provjera neurocirkulacijskog statusa ruke i položaja koštanih ulomaka radiogramom. Sljedeći dan potrebno je opet provjeriti neurocirkulacijski status, a 3., 7. i 14. dan napraviti radiogram za provjeru položaja ulomaka. Imobilizacija se skida nakon 4 do 7 tjedana (1). Odmah po postavljanju imobilizacije potrebno je započeti s vježbama punog opsega pokreta u ramenu i prstima zahvaćene ruke kako bi se smanjila ukočenost i bol u ramenu (50).

8.1.1. Analgezija

Nekoliko metoda analgezije može biti korišteno u svrhu repozicije prijeloma, kao što su regionalni živčani blok (Bier blok), periferni živčani blok, primjena analgezije direktno u hematoma ili opća anestezija. Siebelt i suradnici zaključili su da je periferna živčana blokada aksilarnog ili kubitalnog

živca pod kontrolom ultrazvuka najbolja metoda primjene analgezije u svrhu repozicije prijeloma distalnog radijusa (51).

Hematom blokada adekvatna je metoda analgezije, a provođenje pod kontrolom ultrazvuka može povećati učinkovitost (52). Postoji teorija da primjenom transkutane analgezije direktno u hematoma koji okružuje prijelom dolazi do nastanka otvorenog prijeloma, jer se prekida kontinuitet kože oko prijelomne pukotine. Neka istraživanja ovu metodu povezuju i s nuspojavama kao što su osteomijelitis (53) i napadaj uzrokovan lidokainom (54), dok druga istraživanja ističu blokadu hematoma kao sigurnu i učinkovitu metodu analgezije (55,56). Nakon pripreme kože, pazite na načela antiseptike, lagano se palpira dorzum zapešća i odredi lokacija prijeloma. Stabilizira se podlaktica i uvede igla do mjesta prijeloma. Aspiracijom se potvrđuje ulazak u hematoma, nakon čega slijedi primjena lidokaina (45).

8.1.2. Tehnika repozicije

Za uspješnu repoziciju najvažnija je trakcija i kontrtrakcija. Postoje dvije glavne tehnike: manualna trakcija i trakcija pomoću utega (engl. *finger trap traction*). Ne postoji razlika u rezultatima održavanja repozicije i krajnjeg ishoda pri uspoređivanju ovih dviju tehnika. Bez obzira na metodu repozicije, korištenje utega prije pokušaja repozicije smatra se korisnim. Lakat je flektiran pod kutem od 90° s podlakticom u neutralnom položaju. Trakcija utezima 2 do 5 kg postavi se na distalni humerus barem 5 minuta prije pokušaja repozicije kako bi se opustila mišićna i razdvojili koštani ulomci (45,50).

Aktivna manualna repozicija Collesovog prijeloma započinje dorzalnom fleksijom šake pacijenta. Liječnik postavlja palac na dorzalni dio distalnog ulomka, a kažiprst na volarni dio podlaktice proksimalno od prijeloma. Zatim primjenjuje longitudinalnu trakciju šake preko palca i kažiprsta i na kraju volarnu fleksiju uz ulnarnu devijaciju u ručnom zglobovima (1).

8.2. Perkutana fiksacija Kirschnerovim žicama

Zatvorena repozicija i perkutana fiksacija Kirschnerovim žicama koristi se za liječenje nestabilnih prijeloma distalnog radijusa. Prema AO klasifikaciji to uključuje nestabilne prijelome tipa A-, C-1 i C-2 (28).

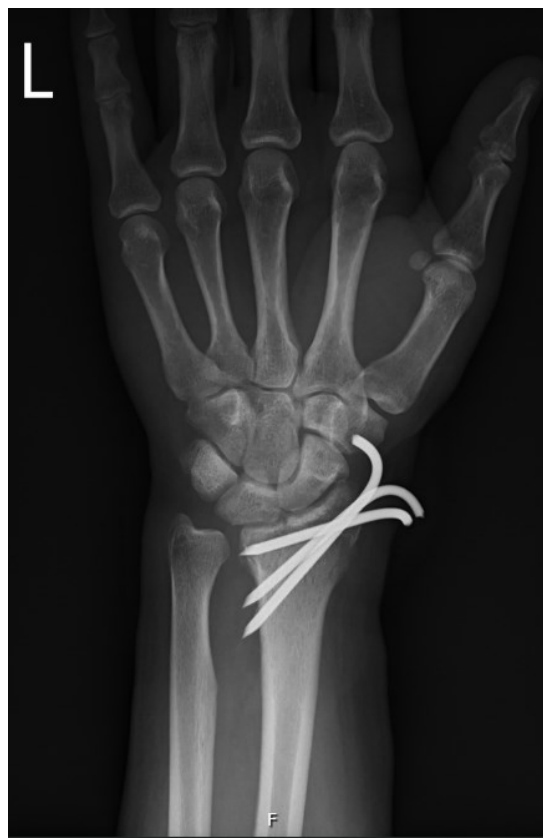Žice se postavljaju kroz kožu ili kroz mali rez kako bi zaštitili senzornu inervaciju. Bušilicom se Kirschnerova žica uvodi ukoso kroz radijalni stiloid sve do korteksa na drugoj strani proksimalno od prijeloma. Drugom rukom kirurg stabilizira prijelom tijekom postavljanja fiksacije. Prva žica služi kako bi se vratila duljina i radijalna inklinacija distalnog fragmenta, nakon čega se radi intraoperativna provjera rendgenom u anteroposteriornj projekciji. Potom gledajući lateralnu projekciju namješta se dorzalno-volarna pozicija i uvodi se druga žica na način kao i prva. Treća Kirschnerova žica postavlja se kroz dorzalni do ularni dio distalnog radijusa i potom se uvodi pod kutem od 45° do 60° s obzirom na frontalnu i sagitalnu ravninu sve do izlaska kroz volarni korteks proksimalno od prijelomne pukotine. Može biti korištena i četvrta žica, ako je potrebno, ali to je rijedak slučaj. Tetive ekstenzora provjeravaju se pasivnom fleksijom prstiju i ručnog zgloba. Kirschnerove žice se potom skrate do 1 cm iznad kože ili ispod kože te se postavlja imobilizacija u trajanju od 4 do 5 tjedana. Ambulantni pregledi slijede isto kao i za prijelome liječene zatvorenom repozicijom bez fiksacije i imobilizacijom.

Kapandji tehnika perkutane fiksacije koristi Kirschnerove žice kao polugu pri namještanju ulomaka. Prva žica se uvodi s radijalne strane distalnog ulomka. Potom se manipulacijom preko žice ulomak namjesti kako bi se dobila normalna radijalna inklinacija, nakon čega se žica uvodi kroz korteks proksimalno od prijeloma. Druga žica se uvodi pod kutem od 90° od prve u dorzalno-palmarnom smjeru. Distalni fragment se rotira do postignuća normalne volarne inklinacije te se

potom uvodi dalje proksimalno od prijeloma kroz palmarni korteks radijusa. Treća žica može biti postavljena kroz medijalni dio distalnog radijusa prema potrebi. Kao i kod standardne tehnike fiksacije, treba izbjeći ijtrogene ozljede živaca i tetiva (42).

Kirschnerove žice se ekstrahiraju oko 4 tjedna nakon postavljanja kako bi se smanjio rizik od infekcije (7).

Cochrane pregled literature iz 2020. godine pokazao je da nema sigurne prednosti perkutane fiksacije Kirschnerovim žicama u usporedbi s imobilizacijom bez fiksacije šest mjeseci nakon ozljede koristeći DASH (disabilities of the arm, shoulder and hand) upitnik. Incidencija infekcije u pacijenata s perkutanom fiksacijom koja je zahtijevala antibiotsku terapiju i raniju ekstrakciju bila je u prosjeku 7,7 % (57).



Slika 5: Perkutana fiksacija Kirschnerovim žicama. Iz Bolničkog informacijskog sustava.

8.3. Vanjska fiksacija

Vanjska fiksacija kao metoda liječenja prijeloma funkcionira na principu ligamentotaksije, odnosno zadržavanja reponiranog prijeloma tenzijom mekog tkiva koje okružuje prijelom. Indikacije za vanjsku fiksaciju prijeloma distalnog radijusa su otvoreni prijelomi, nestabilni ekstraartikularni prijelomi, impaktirani artikularni prijelomi i kominucijski nestabilni prijelomi koji zahvaćaju zglob i metafizu. Koristi se kao definitivna metoda liječenja ili kao privremena metoda fiksacije (42,58).

U liječenju prijeloma distalnog radijusa koristi se mali vanjski fiksator koji premošćuje ručni zglob (engl. *joint-spanning* ili *bridging*). Najčešće se koriste četiri Shanzova vijka i tri šipke s kojima se vijci međusobno povezuju. Dva vijka se uvode u dva kraja dorzoradijalnog dijela druge metakarpalne kosti, pod kutem od 30° - 40° u usporedbi sa sagitalnom ravninom. Pažnju treba obratiti na izbjegavanje tetive ekstenzora, što se može olakšati pasivnom fleksijom metakarpofalangealnog zgloba pod kutem od 90°. Tako se tetiva ekstenzora pomakne ulnarno i oslobodi mjesto fiksacije. Druga dva vijka postavljaju se u palčanu kost proksimalno od prijelomne pukotine, izbjegavajući neurovaskularne strukture. Na ovom je mjestu najveći rizik oštećenja površinskih grana radijalnog živca. Vijci se trebaju postaviti proksimalno glavama *m. abductor pollicis brevis* i *m. extensor pollicis longus* i ne smiju proći kroz njih. Potom se preko spojnice na vijke postavljaju šipke, prijelom se reponira, a spojnice se zatežu zadržavajući pritom reponirani položaj. Multifragmentarni prijelomi mogu se fiksirati i dodatnom perkutano postavljenom Kirschnerovom žicom (58). Dunning i suradnici pokazali su da vanjska fiksacija kombinirana s Kirschnerovom žicom debljine 1.6 mm ima sličnu čvrstoću kao 3.5 mm dorzalna AO pločica (59).

Vanjska fiksacija bez premošćivanja ručnog zgloba može biti korištena u liječenju minimalno kominutivnih ekstraartikularnih ili jednostavnih artikularnih prijeloma s dovoljno koštanog materijala. Postavljanje proksimalnih vijaka indentično je kao u prethodno opisanoj metodi, a distalni vijci postavljaju se u distalni prijelomni ulomak (42).

Potrebno je održavati higijenu na mjestima prolaska vijaka kroz kožu ispiranjem fiziološkom otopinom dva puta dnevno dok rana ne zacijeli. Odmah se započinje s aktivnim i pasivnim kretnjama u prstima, a kretnje supinacije i pronacije počinju prema procjeni kirurga na kontroli. Ako je vanjska fiksacija definitivna metoda liječenja najčešće se uklanja nakon šest tjedana. Točna duljina trajanja vanjske fiksacije određuje se individualno s obzirom na radiološke i kliničke pokazatelje cijeljenja prijeloma (42,58).

Biomehanički gledano vanjska fiksacija pruža relativnu stabilnost u usporedbi s unutarnjom fiksacijom koja apsolutno stabilizira prijelom. Vanjski fiksator mora se oduprijeti sili čak do 245N koliko iznosi intraartikularno opterećenje u radijalnoj devijaciji i supinaciji podlaktice (60). Kako bi se postigla dovoljna čvrstoća kirurg treba koristiti dijelove vanjskog fiksatora koji su adekvatne veličine i konfiguracije (6).

Komplikacija koja se pojavljuje u 30 % pacijenata s vanjskom fiksacijom je infekcija koja zahtijeva oralnu ili intravensku primjenu antibiotika, a ponekad i ranu ekstrakciju vanjskog fiksatora. Može doći i do iritacije tetiva ili površinskih grana radijalnog živca. Prevelika sila distrakcije karpusa uzrokuje zakočenost u prstima, povećan pritisak u karpalnom kanalu i povećanu incidenciju kronične neuropatske boli (6).

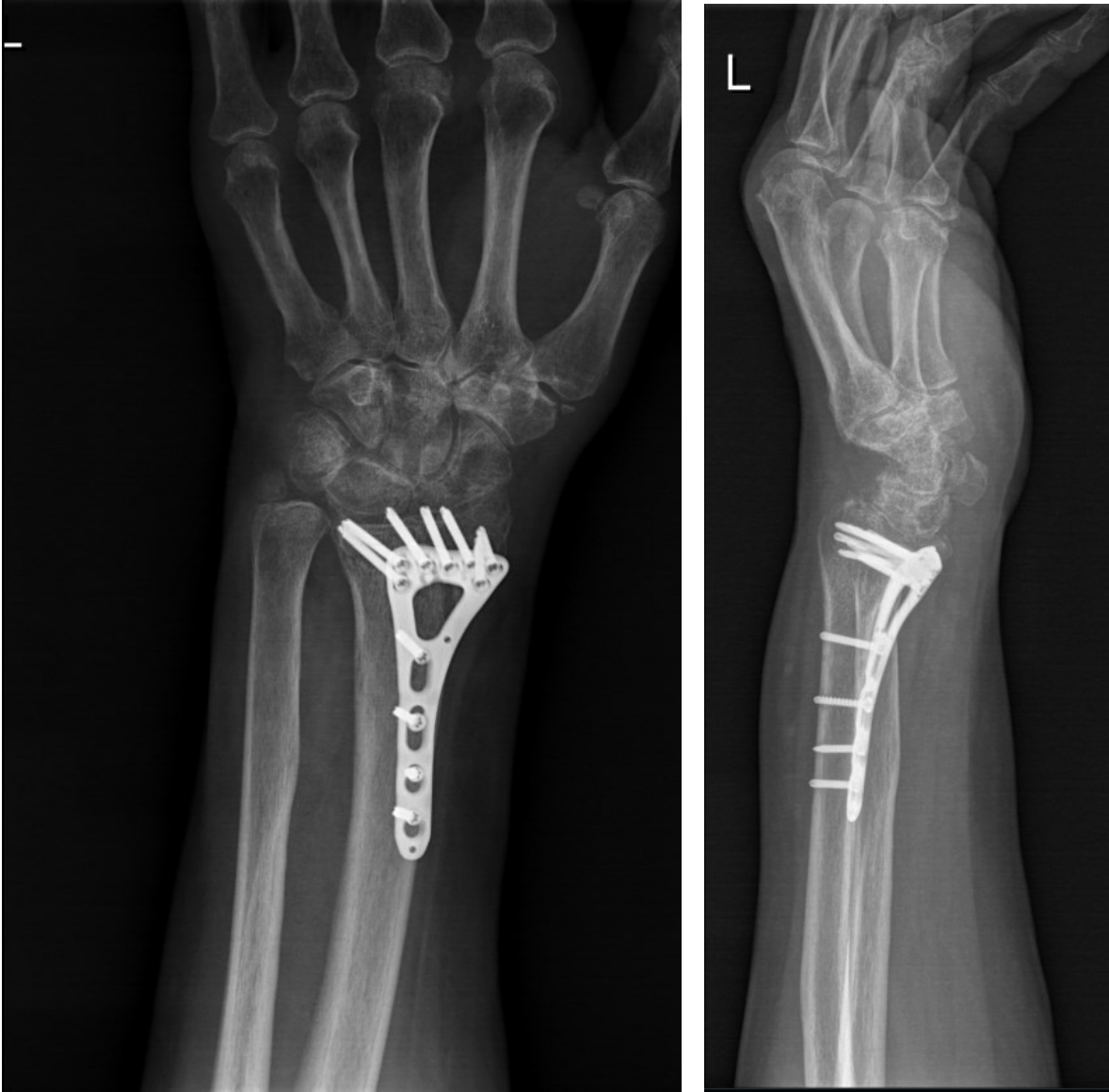
8.4. Otvorena repozicija i unutarnja fiksacija pločicom

Otvorena repozicija i unutarnja fiksacija može biti indicirana u aktivnih pacijenata kada se ne može postići prihvatljiva repozicija zatvorenim metodom. Artikularni prijelomi u starijih, neaktivnih pacijenata i pacijenata s osteoporozom smatrali su se kontraindikacijom, ali pojavom novijih tipova fiksacijskih pločica ishodi su se poboljšali, zbog čega treba razmotriti otvorenu repoziciju i unutarnju fiksaciju u fizički aktivnih starijih pacijenata (42).

Dvije najčešće korištene metode fiksacije su volarna fiksacija i dorzalna fiksacija. Odabir između te dvije metode ovisi o smjeru dislokacije fragmenata, ali i iskustvu i afinitetu kirurga (61).

Wei i suradnici usporedili su komplikacije volarno i dorzalno fiksiranih prijeloma. Pokazalo se da nema značajnih razlika u učestalosti komplikacija, ali pacijenti s dorzalnom fiksacijom ipak su imali višu incidenciju iritacije tetiva, veći rizik sindroma karpalnog kanala i neuropatije (62). Novije dorzalne pločice imaju niži profil kako bi se smanjila iritacija ekstenzornih tetiva (63).

Postoje zaključavajuće (engl. *locking*) i nezaključavajuće (engl. *non-locking*) fiksacijske pločice. Zaključavajuće pločice omogućuju raspodjelu sile na subhondralnu kost umjesto na oslabljenu kost na mjestu prijeloma, što rezultira većom čvrstoćom fiksacije. Novije volarne pločice imaju i mogućnost različitog postavljanja kuta između zaključavajućeg vijka i pločice (engl. *variable angle plate*), a takav dizajn omogućuje određivanje smjera vijka za pojedinačni prijelomni ulomak i bolju fiksaciju kao rezultat (63).



Slika 6: Volarna fiksacija variable angle pločicom i vijcima. Iz Bolničkog informacijskog sustava.

8.4.1. Kirurški pristupi prijelomu distalnog radijusa

Razlikujemo volarni pristup koji uključuje klasični i modificirani Henryjev pristup te dorzalni pristup, kao glavne tehnike kirurškog pristupa prijelomima distalnog radijusa (42).

8.4.1.1. Klasični i modificirani Henryjev pristup

U ovom pristupu koristi se prostor između tetive *m.flexor carpi radialis* i radijalne arterije, odnosno ulnarno od radijalne arterije, za razliku od klasičnog Henryjevog pristupa pri čemu se koristi prostor između mišića brahioradialisa i radijalne arterije, odnosno radijalno od radijalne arterije. Modificirani Henryjev pristup zahtijeva otvaranje ovojnice tetive *m.flexor carpi radialis* (64).

Napravi se rez duljine oko 7 cm počevši od ručnog zgloba i prateći kontinuitet tetive *m. flexor carpi radialis*. Preparira se tetiva *m.flexor carpi radialis* i fleksorni mišići se razdvajaju i pomiču ulnarno tupim kukama, čuvajući tako medijani živac. Prikaže se *m.pronator quadratus*, prereže uzdužno na radijalnoj strani i odmakne od radijusa, prikazujući mjesto frakture. Često se rutinski šivao *m. pronator quadratus*, ali upitno je postoji li prednost u usporedbi s ishodom bez šivanja (61).

8.4.1.2. Dorzalni pristup

Napravi se longitudinalni rez ulnarno i proksimalno od Listerovog tuberkula i preparira se i prikaže ekstenzorni retinakulum odižući kožu i potkožu kako bi se spriječila ozljeda dorzalnih grana ularnog živca i površinske grane radijalnog živca. Otvori se podlaktična fascija i treći ekstenzorni kompartment i retrahira se tetiva *m.extensor pollicis longus*. Četvrti ekstenzorni kompartment pomakne se u ularnom smjeru čime se prikaže dorzalna strana prijeloma (61).

9. Prijelomi distalnog radijusa liječeni u Klinici za kirurgiju Kliničkog bolničkog centra Zagreb – retrospektivna analiza učestalosti prijeloma i metoda liječenja

9.1. Cilj

Svrha ove retrospektivne analize bila je odrediti učestalost prijeloma distalnog radijusa prema demografskim pokazateljima i učestalost korištenih metoda liječenja u pedijatrijskih i odraslih pacijenata liječenih u Klinici za kirurgiju Kliničkog bolničkog centra Zagreb.

9.2. Materijali i metode

Ova retrospektivna analiza provedena je u Klinici za kirurgiju Kliničkog bolničkog centra Zagreb i obuhvatila je ukupno 324 ispitanika koji su uključeni uvidom u dostupnu medicinsku dokumentaciju unutar Bolničkog informacijskog sustava. Izdvojeni su svi pacijenti liječeni u stacionaru Klinike za kirurgiju Kliničkog bolničkog centra Zagreb (u daljnjem tekstu Klinika za kirurgiju) od početka 2017. do kraja 2023. godine, šifrirani prema MKB-10 kao S52.5 – prijelom donjeg dijela palčane kosti. Za svakog ispitanika prikupljeni su podaci o dobi, spolu, godini u kojoj je došlo do prijeloma, postojanju epifizeolize u djece, primijenjenim metodama liječenja i pojavi sekundarnog pomaka nakon liječenja. Korištenje navedenih podataka odobrilo je Etičko povjerenstvo Kliničkog bolničkog centra Zagreb (klasa: 8.1.-24/116-2, broj: 02/013-JG). Podaci su prikazani pomoću programa Microsoft Excel.

9.3. Rezultati

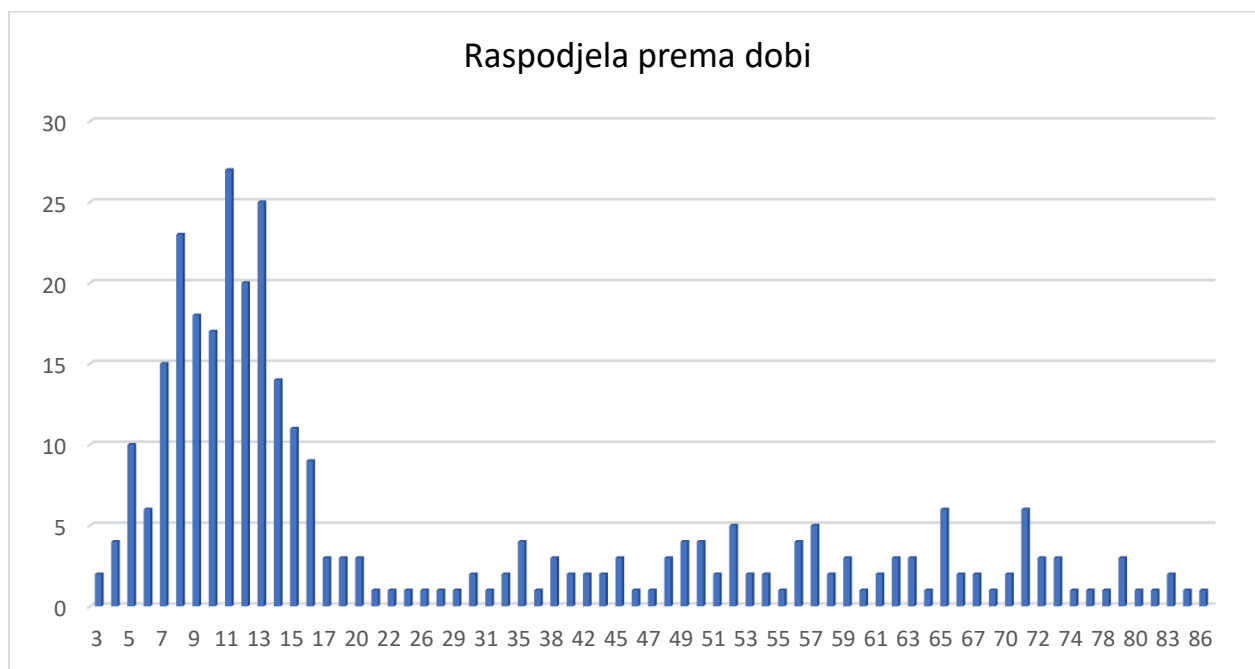
U periodu od početka 2017. do kraja 2023. godine u Klinici za kirurgiju liječeno je ukupno 324 prijeloma distalnog radijusa koji su šifrirani prema MKB-10 kao S52.5 – prijelom donjeg dijela palčane kosti. Najviše prijeloma dogodilo se 2018. godine, a najmanje 2020. godine (Tablica 1).

Tablica 1: Učestalost prijeloma distalnog radijusa po godini od 2017. do 2023.

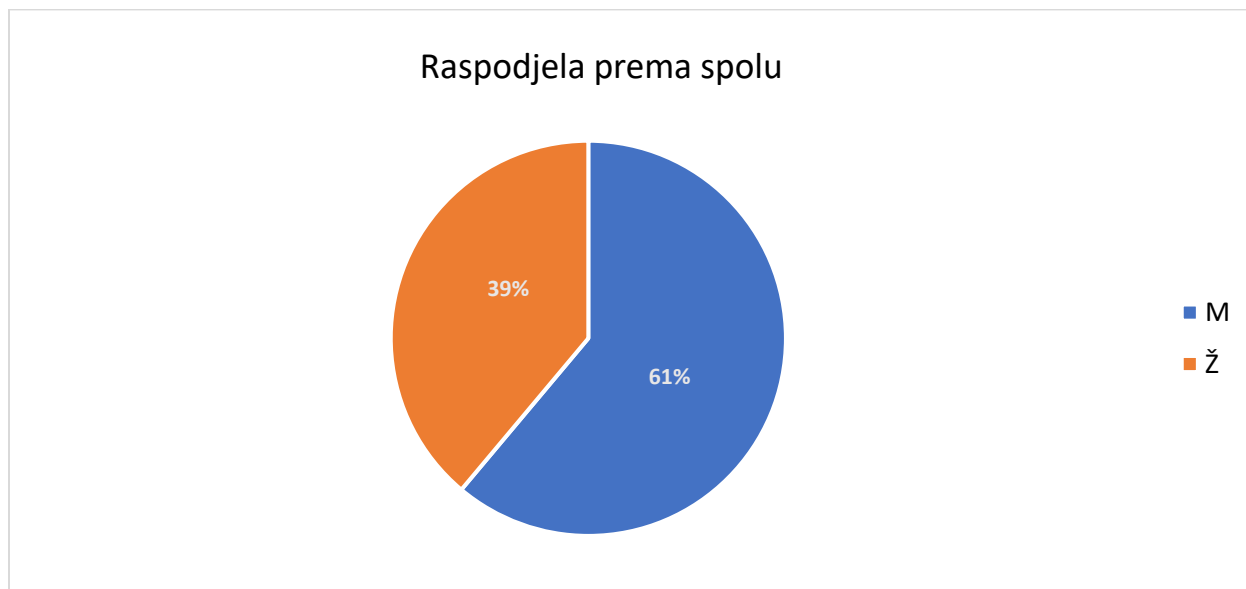| Godina | Broj pacijenata | Udio po godini (%) |
|---------------|------------------------|---------------------------|
| 2017. | 51 | 15,74 % |
| 2018. | 56 | 17,28 % |
| 2019. | 39 | 12,04 % |
| 2020. | 38 | 11,73 % |
| 2021. | 49 | 15,12 % |
| 2022. | 50 | 15,43 % |
| 2023. | 41 | 12,65 % |
| Ukupno | 324 | 100,00 % |

9.3.1. Distribucija prema dobi i spolu

Najveći broj prijeloma dogodio se u dječjoj populaciji, a najviše pacijenata, njih 27, bilo je u dobi od 11 godina (Grafikon 1). Pacijenata muškog spola bilo je 198 (61,11 %), a ženskog spola 126 (38,89 %) (Grafikon 2).



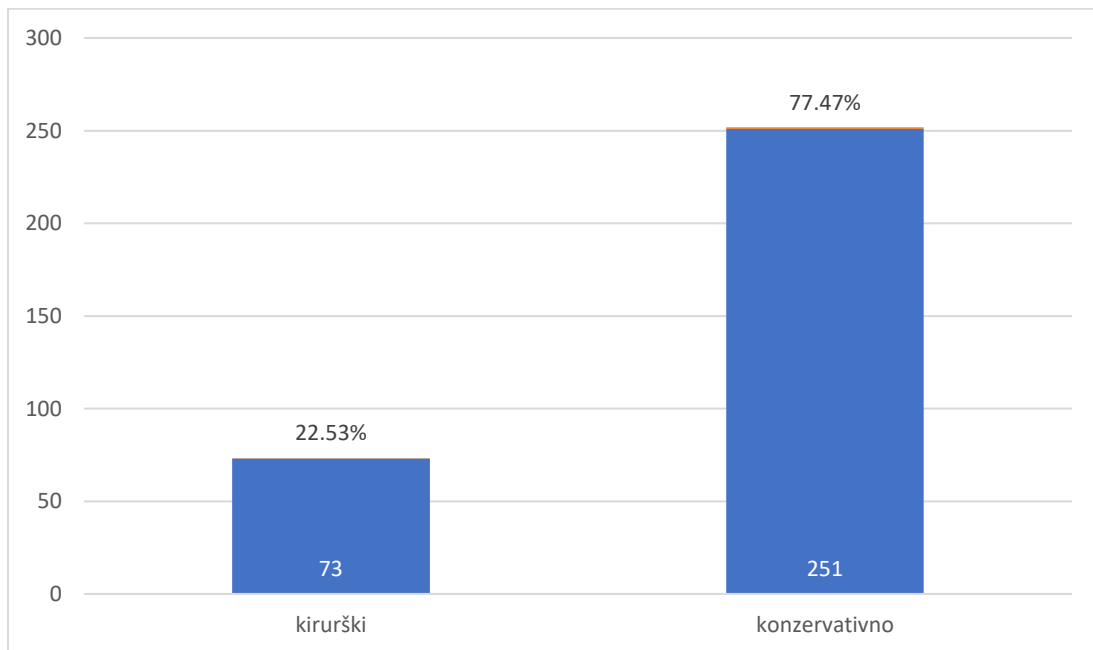
Grafikon 1: Prikaz ukupne raspodjele prema dobi.



Grafikon 2: Prikaz ukupne raspodjele prema spolu.

9.3.2. Metode liječenja

Konzervativne metode liječenja prijeloma distalnog radijusa uključivale su zatvorenu repoziciju i imobilizaciju te imobilizaciju bez repozicije. Kirurške metode liječenja uključivale su perkutanu fiksaciju Kirschnerovim žicama, otvorenu repoziciju i unutarnju fiksaciju pločicom, vanjsku fiksaciju, osteosintezu titanijskim elastičnim čavlom i osteosintezu vijcima. Prijelomi distalnog radijusa liječeni su konzervativnim metodama u 251 (77,47 %) pacijenta, a kirurški u 73 (22,52 %) pacijenta (Grafikon 3).



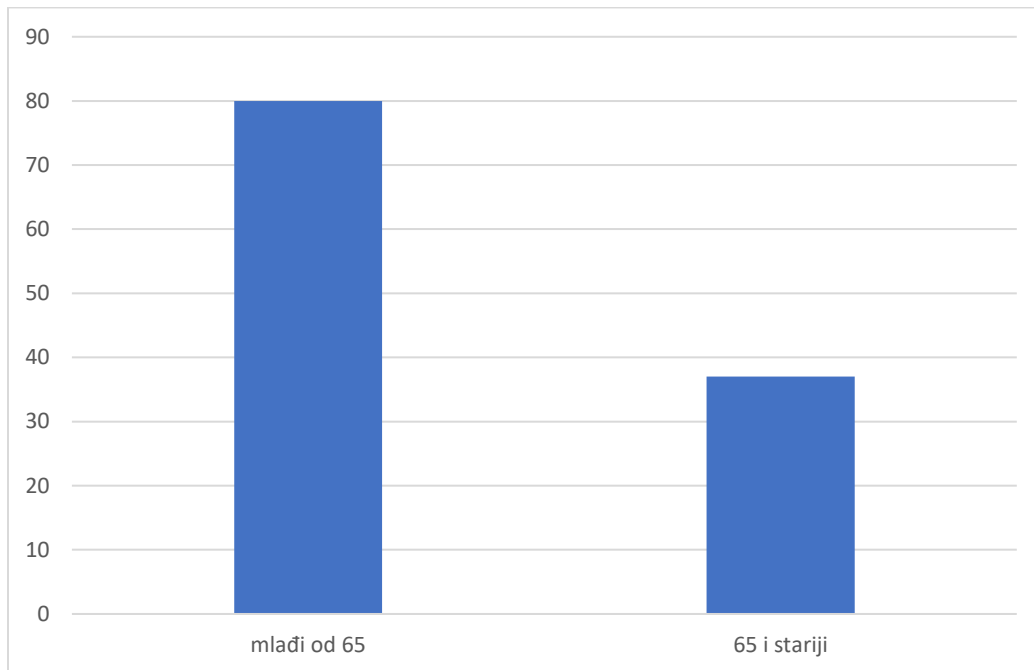
Grafikon 3: Ukupna učestalost kirurškog i konzervativnog liječenja

9.3.3. Odrasla populacija

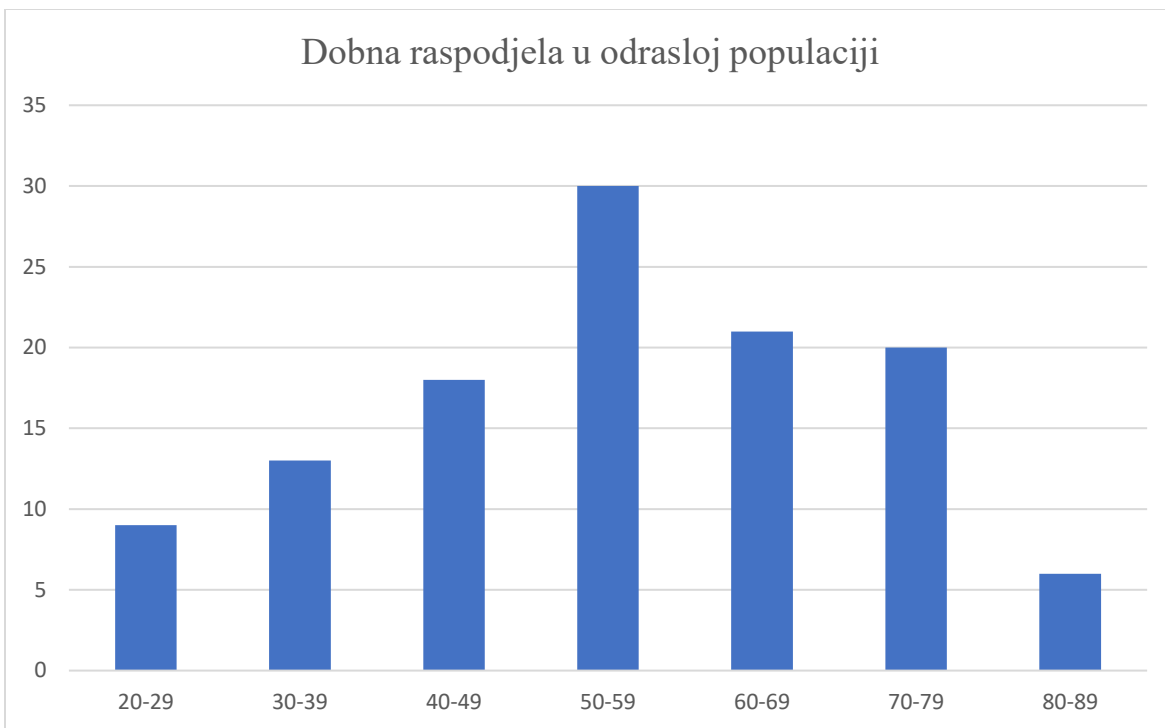
U odrasloj populaciji bilo je ukupno 117 prijeloma distalnog radijusa koji su liječeni u Klinici za kirurgiju.

9.3.3.1. Dobna i spolna raspodjela u odrasloj populaciji

Bilo je 80 pacijenata mlađih od 65 godina i 37 u dobi od 65 ili više godina (Grafikon 4). Najviše pacijenata, njih 30, bilo je u dobnoj skupini između 50. i 59. godine života (Grafikon 5).

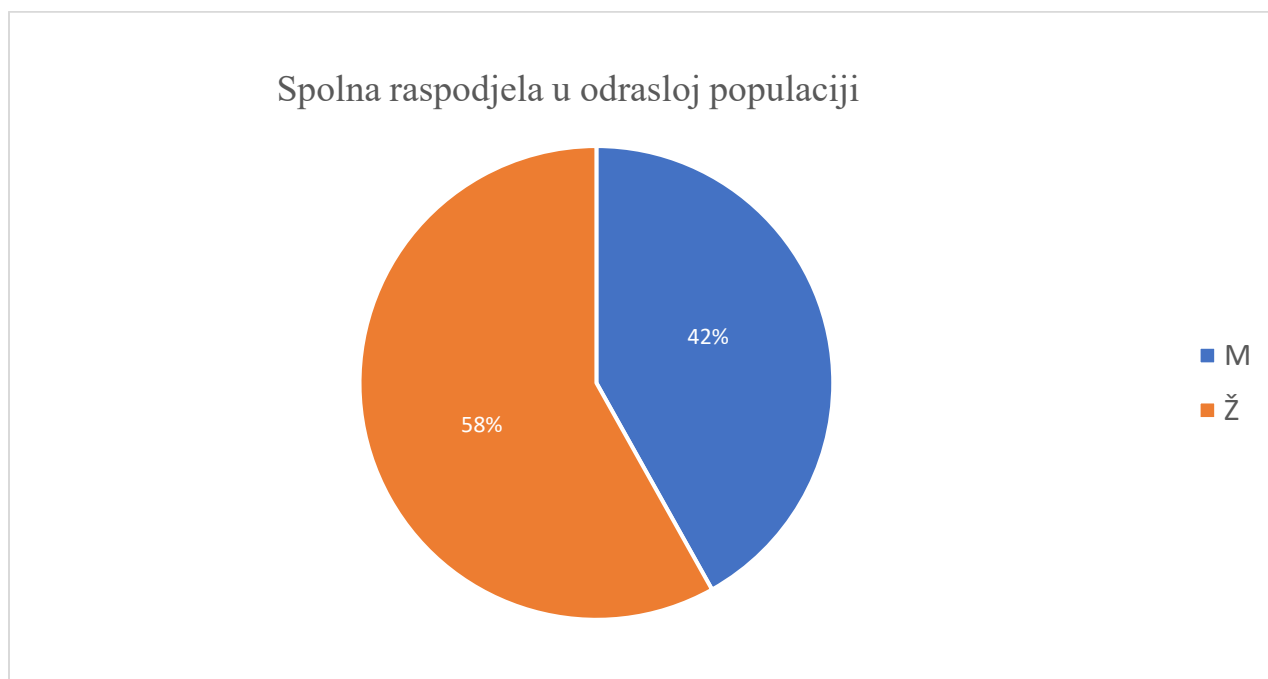


Grafikon 4: Dobna raspodjela u odrasloj populaciji – mlađi i stariji od 65 godina



Grafikon 5: Dobna raspodjela u odrasloj populaciji

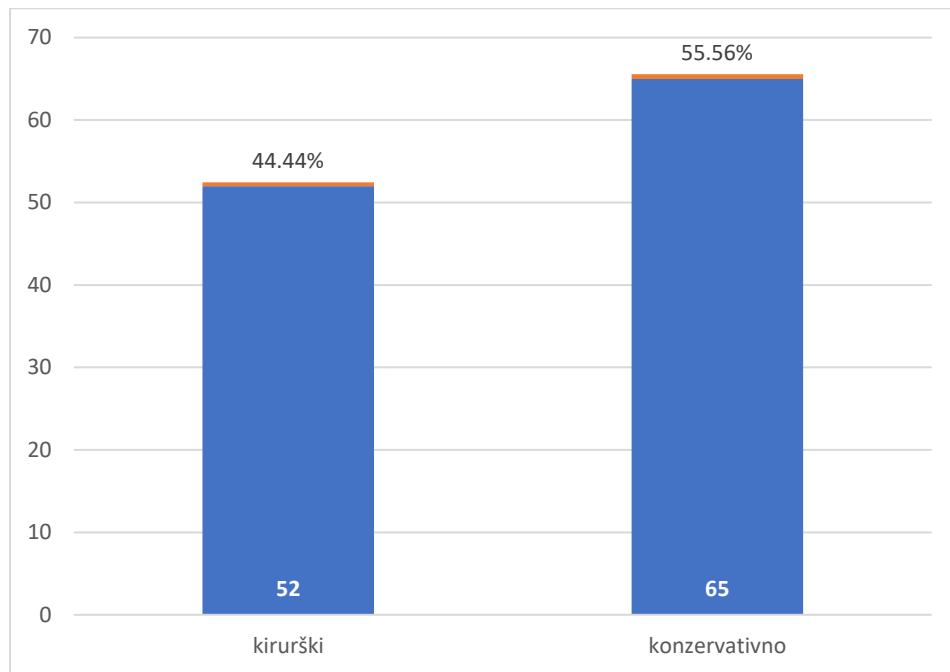
Gledajući distribuciju prema spolu, u odrasloj je populaciji bilo 49 pacijenata muškog spola i 68 pacijenata ženskog spola (Grafikon 6).



Grafikon 6: Spolna raspodjela u odrasloj populaciji.

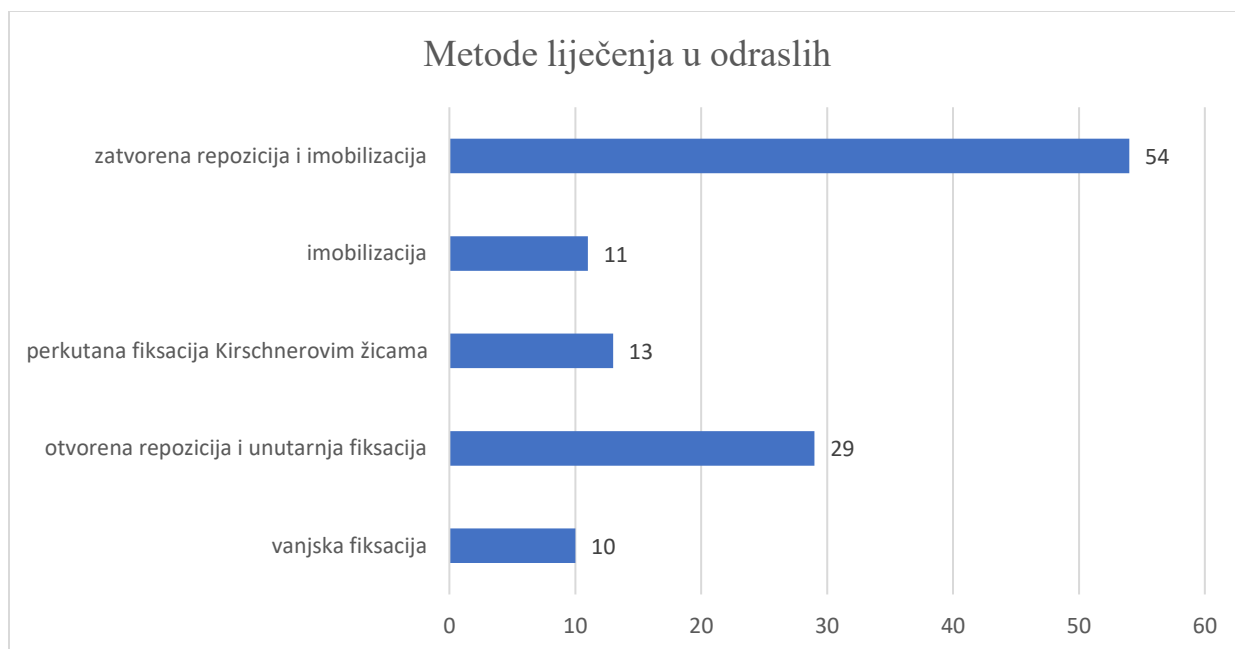
9.3.3.2. Metode liječenja u odrasloj populaciji

U odrasloj populaciji 52 (44,44 %) pacijenta liječeno je kirurškim metodama koje uključuju perkutanu fiksaciju Kirschnerovim žicama, otvorenu repoziciju i unutarnju fiksaciju pločicom i vanjsku fiksaciju. Konzervativnim metodama koje uključuju zatvorenu repoziciju i imobilizaciju te imobilizaciju bez repozicije liječeno je 65 (55,56 %) pacijenata (Grafikon 7).



Grafikon 7: Učestalost kirurškog i konzervativnog liječenja u odrasloj populaciji.

Od svih metoda liječenja u odrasloj populaciji najčešće je korištena zatvorena repozicija i imobilizacija, a od kirurških metoda najčešće je korištena otvorena repozicija i unutarnja fiksacija pločicom (Grafikon 8).



Grafikon 8: Metode liječenja u odrasloj populaciji.

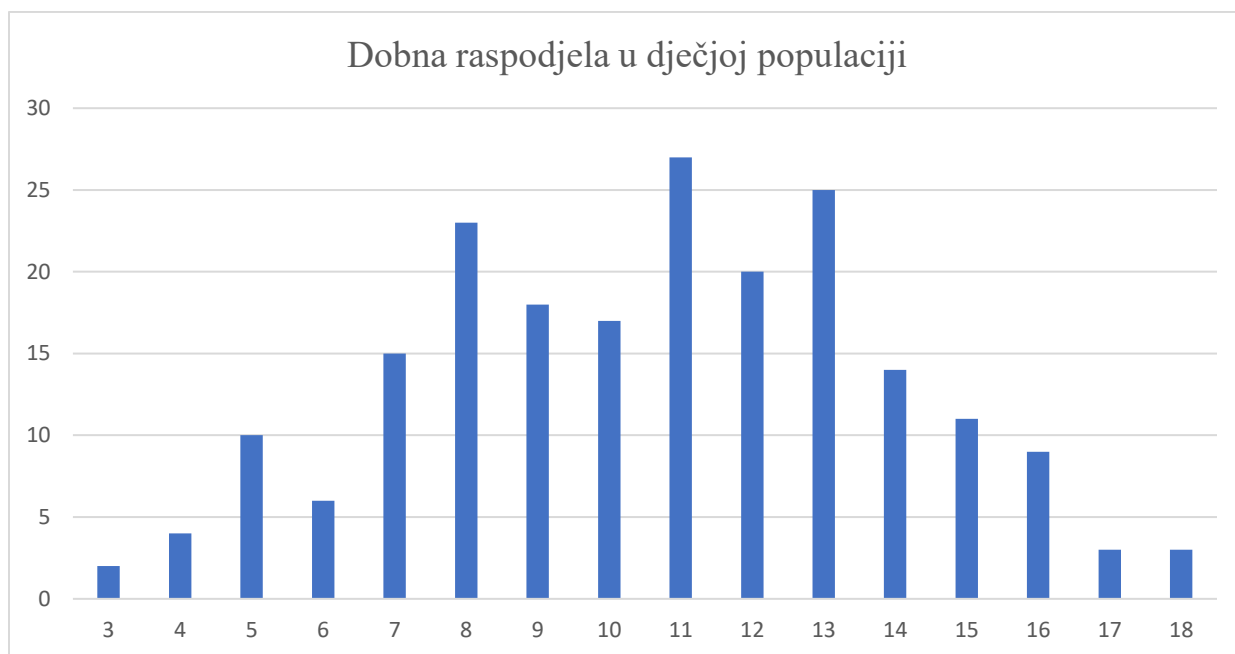
U odrasloj populaciji bilo je 29 sekundarnih pomaka nakon primarnog liječenja prijeloma distalnog radijusa, što čini 24,79 % od ukupnog broja. Sekundarni pomaci u odrasloj populaciji najčešće su liječeni otvorenom repozicijom i unutarnjom fiksacijom pločicom (Tablica 2).

Tablica 2: Liječenje sekundarnih pomaka u odrasloj populaciji

| Liječenje sekundarnih pomaka | Broj | Udio (%) |
|--|------|----------|
| perkutana fiksacija Kirschnerovim žicama | 11 | 37,93 % |
| otvorena repozicija i unutarnja fiksacija pločicom | 16 | 55,17 % |
| zatvorena repozicija i imobilizacija | 2 | 6,90 % |
| <i>Ukupno</i> | 29 | 100,00 % |

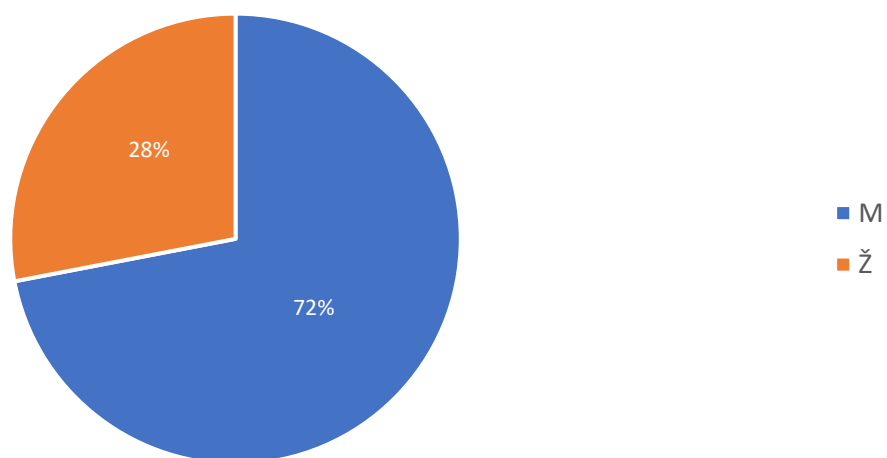
9.3.4. Dječja populacija

U Klinici za kirurgiju od 2017. do 2024. godine s prijelomima i epifizeolizama liječeno je 207 djece. U dobi od 10. do 14. godine bilo je 103 pacijenta, odnosno 49,76 %. Najveći broj pacijenata, njih 27, bio je u dobi od 11 godina (Grafikon 9). Od ukupnog broja djece bilo je 149 (71,98 %) dječaka i 58 (28,02 %) djevojčica (Grafikon 10).



Grafikon 9: Dobna raspodjela prijeloma i epifizeoliza u dječjoj populaciji.

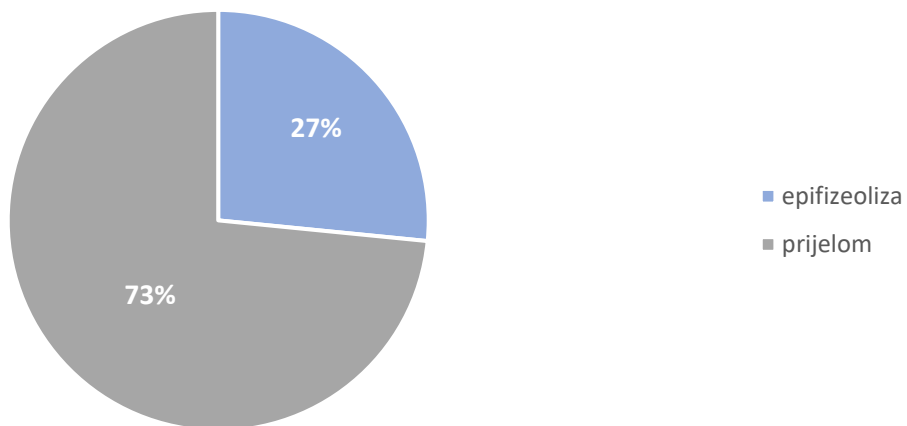
Spolna raspodjela u dječjoj populaciji



Grafikon 10: Spolna raspodjela u dječjoj populaciji.

Od ukupno 207 pacijenata u dječjoj populaciji, njih 55 je imalo epifizeolizu, a 152 prijelom distalne metafize radijusa (Grafikon 11).

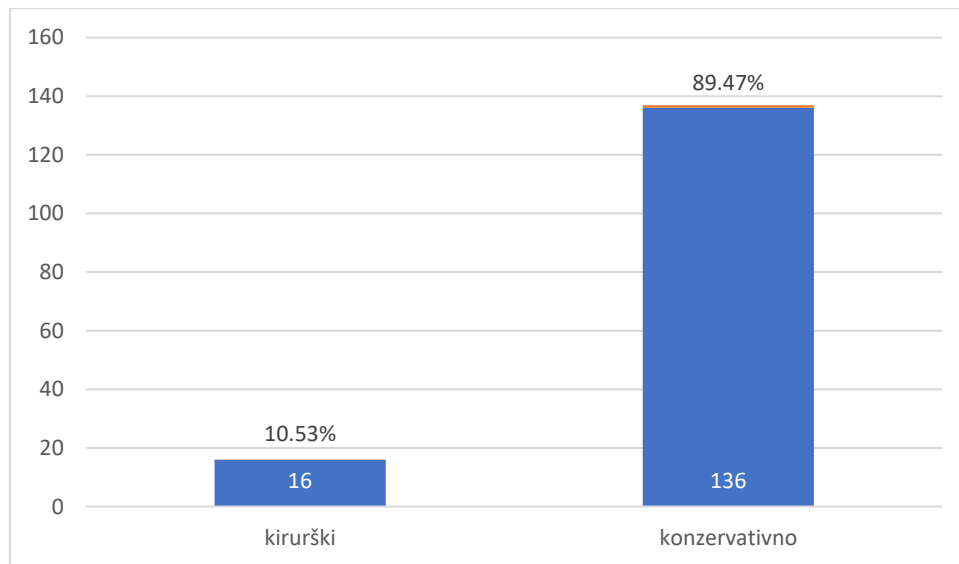
Udio epifizeoliza i prijeloma



Grafikon 11: Učestalost epifizeoliza i prijeloma u dječjoj populaciji

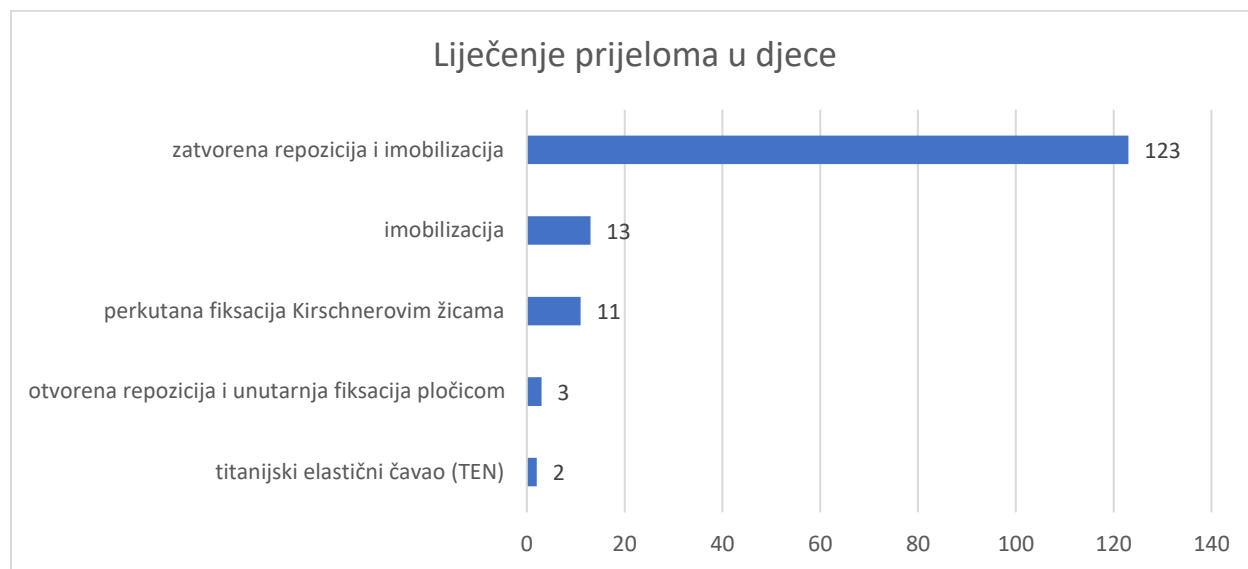
9.3.4.1. Liječenje prijeloma u dječjoj populaciji

U dječjoj populaciji konzervativne metode, koje uključuju zatvorenu repoziciju i imobilizaciju te imobilizaciju bez repozicije, korištene su u 136 (89,47 %) pacijenata. Kirurške metode, koje uključuju perkutanu fiksaciju Kirschnerovim žicama, otvorenu repoziciju i unutarnju fiksaciju pločicom i titanijski elastični čavao (TEN), korištene u 16 (10,53 %) pacijenata (Grafikon 12).



Grafikon 12: Učestalost kirurškog i konzervativnog liječenja prijeloma u dječjoj populaciji

Od konzervativnih metoda najčešće je korištena zatvorena repozicija i imobilizacija, a najčešće korištena kirurška tehnika bila je perkutana fiksacija Kirschnerovim žicama (Grafikon 13).



Grafikon 13: Metode liječenja prijeloma u dječjoj populaciji.

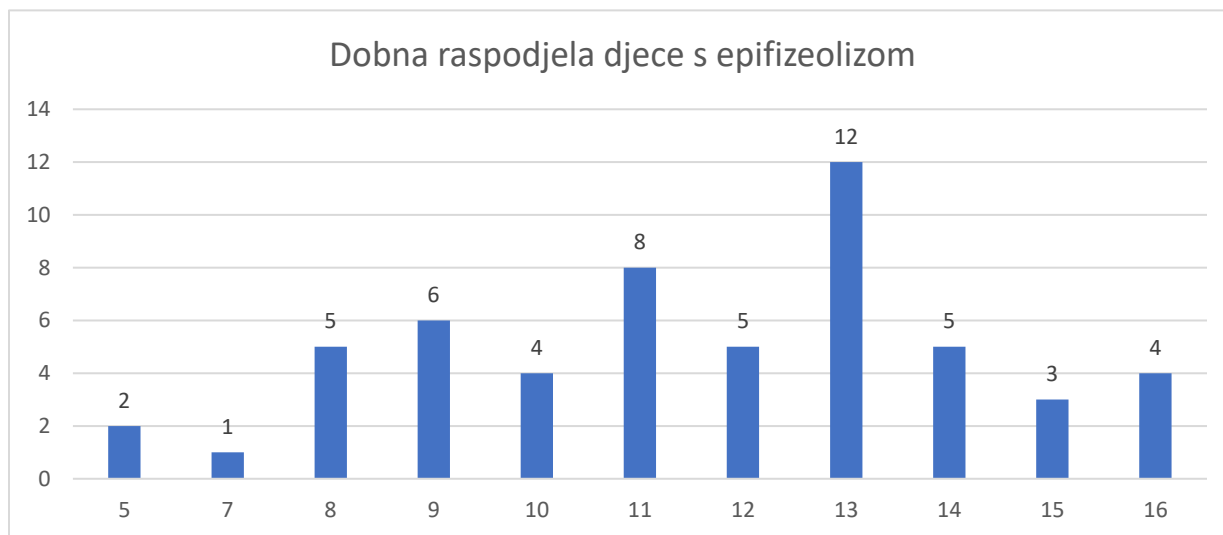
Bilo je ukupno 24 sekundarna pomaka (15,78 %) nakon primarnog liječenja prijeloma distalne metafize radijusa u dječjoj populaciji. Sekundarni pomaci najčešće su perkutano fiksirani Kirschnerovim žicama (Tablica 3).

Tablica 3: Liječenje sekundarnih pomaka u djece s prijelomima.

| Liječenje sekundarnih pomaka | Broj | Postotak |
|---|-----------|-----------------|
| titanijski elastični čavao (TEN) | 1 | 4,17 % |
| otvorena repozicija i unutarnja fiksacija | 2 | 8,33 % |
| perkutana fiksacija Kirschnerovim žicama | 14 | 58,33 % |
| imobilizacija | 1 | 4,17 % |
| zatvorena repozicija i imobilizacija | 6 | 25,00 % |
| <i>Ukupno</i> | <i>24</i> | <i>100,00 %</i> |

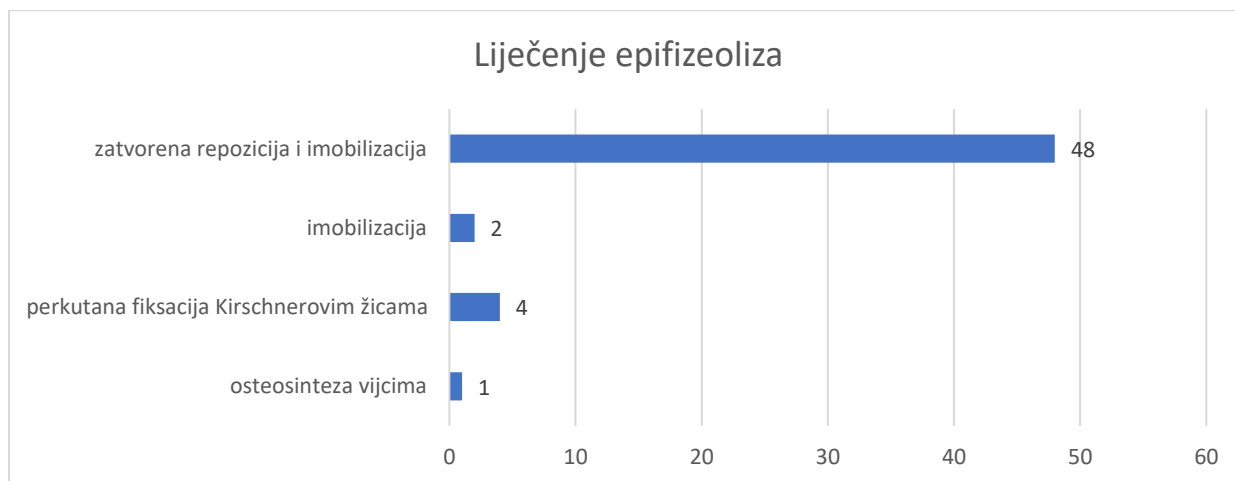
Učestalost i liječenje epifizeoliza

Među 55 pacijenata s epifizeolizom najveći broj, njih 12, bilo je u dobi od 13 godina. Primjećuje se lagani porast učestalosti epifizeoliza od 5. do 13. godine s 2 slučaja do 12 slučajeva, a zatim pad učestalosti nakon 13. godine (Grafikon 14).



Grafikon 14: Dobna raspodjela epifizeoliza u dječjoj populaciji.

Epifizeolize su najčešće liječene konzervativno, zatvorenom repozicijom i imobilizacijom u 87,27 % slučajeva (Grafikon 15).



Grafikon 15: Metode liječenja epifizeoliza.

9.4. Zaključak

Ova retrospektivna analiza pokazuje veću učestalost prijeloma distalnog radijusa u dječjoj populaciji i veću učestalost muških pacijenata među svim pacijentima liječenim u stacionaru Klinike za kirurgiju. U odrasloj populaciji više je bilo žena, a najveća učestalost bila je u dobi 50. do 59. godine života. U dječjoj populaciji bilo je više dječaka, a u oko trećine djece bila je zahvaćena epifizna ploča rasta.

Ukupno gledano češće su korištene konzervativne metode liječenja, a najčešće zatvorena repozicija i imobilizacija. Postoji različita učestalost korištenja metoda liječenja u odrasloj i dječjoj populaciji. U odrasloj populaciji češće su korištene kirurške metode liječenja u usporedbi s dječjom. Otvorena repozicija i unutarnja fiksacija najčešća je kirurška metoda liječenja prijeloma distalnog radijusa u odraslih pacijenata. Prijelomi i epifizeolize u dječjoj populaciji puno su češće liječeni konzervativno, zatvorenom repozicijom i imobilizacijom.

Kako bi bilo moguće donesti zaključke o trendovima liječenja prijeloma distalnog radijusa potrebno je analizirati dulje razdoblje i veći broj pacijenata u više različitih centara.

10. Zahvale

Zahvaljujem svom mentoru prof. dr. sc. Ivanu Dobriću na prilici za pisanje ovog diplomskog rada, na prenošenju znanja o kirurgiji i pruženoj mogućnosti volontiranja na Zavodu za traumatologiju i koštano-zglobnu kirurgiju Kliničkog bolničkog centra Zagreb.

Zahvaljujem svojoj obitelji na bezuvjetnoj podršci u svakom smislu te riječi, tijekom svih godina školovanja. Hvala im što su uvijek vjerovali u mene.

Hvala svim prijateljima uz koje sam proživio nezaboravne studentske dane, bez kojih bi studiranje bilo puno teže.

Na kraju posebno zahvaljujem Nikolini, koja je uvijek uz mene, u najtežim i najljepšim trenucima. Hvala ti što me podržavaš u svemu što radim.

11. Literatura

1. Šebečić B. Ozljede lakta i podlaktice: Prijelom palčane kosti u tipičnoj zoni. U: Sutlić Ž, Mijatović D, Augustin G, Dobrić I i sur., ur. Kirurgija. Zagreb: Školska knjiga; 2022. Str. 696-698
2. Bonafede M, Espindle D, Bower AG. The direct and indirect costs of long bone fractures in a working age US population. *J Med Econ.* 2013;16(1):169–78.
3. Baron JA, Karagas M, Barrett J, Kniffin W, Malenka D, Mayor M, et al. Basic epidemiology of fractures of the upper and lower limb among Americans over 65 years of age. *Epidemiol Camb Mass.* 1996 Nov;7(6):612–8.
4. Meena S, Sharma P, Sambharia AK, Dawar A. Fractures of distal radius: an overview. *J Fam Med Prim Care.* 2014;3(4):325–32.
5. Viberg B, Tofte S, Rønnegaard AB, Jensen SS, Karimi D, Gundtoft PH. Changes in the incidence and treatment of distal radius fractures in adults – a 22-year nationwide register study of 276,145 fractures. *Injury.* 2023 Jul 1;54(7):110802.
6. Bales JG, Stern PJ. Treatment Strategies of Distal Radius Fractures. *Hand Clin.* 2012 May;28(2):177–84.
7. Schnependahl J, Windolf J, Kaufmann RA. Distal radius fractures: current concepts. *J Hand Surg.* 2012 Aug;37(8):1718–25.
8. Jalšovec D. Sustavna i topografska anatomija čovjeka. Zagreb: Školska knjiga; 2005.
9. Haugstvedt JR, Langer MF, Berger RA. Distal radioulnar joint: functional anatomy, including pathomechanics. *J Hand Surg Eur Vol.* 2017 May;42(4):338–45.
10. Platzer W. U: Vinter I, ur. Priručni anatomski atlas izd 10, Sv. 1. Zagreb: Medicinska Naklada; 2011.
11. Krmpotić--Nemanić J, Marušić A. Anatomija čovjeka. izd. 2. Zagreb: Medicinska naklada; 2007.
12. Jerrhag D, Englund M, Karlsson MK, Rosengren BE. Epidemiology and time trends of distal forearm fractures in adults - a study of 11.2 million person-years in Sweden. *BMC Musculoskelet Disord.* 2017 Jun 2;18(1):240.
13. Chung KC, Spilson SV. The frequency and epidemiology of hand and forearm fractures in the United States. *J Hand Surg.* 2001 Sep;26(5):908–15.
14. Prieto-Alhambra D, Premaor MO, Fina Avilés F, Hermosilla E, Martinez-Laguna D, Carbonell-Abella C, et al. The association between fracture and obesity is site-dependent: a

- population-based study in postmenopausal women. *J Bone Miner Res Off J Am Soc Bone Miner Res.* 2012 Feb;27(2):294–300.
15. Bailey DA, Wedge JH, McCulloch RG, Martin AD, Bernhardson SC. Epidemiology of fractures of the distal end of the radius in children as associated with growth. *J Bone Joint Surg Am.* 1989 Sep;71(8):1225–31.
 16. Nellans KW, Kowalski E, Chung KC. The epidemiology of distal radius fractures. *Hand Clin.* 2012 May;28(2):113–25.
 17. Antabak A, Bračić K, Karlo K, Bulić K, Papeš D, Augustin G, et al. Forearm fractures in Zagreb children. *Liječnički Vjesn.* 2019 Mar 1;141(1–2):14–9.
 18. Brogren E, Petranek M, Atroshi I. Incidence and characteristics of distal radius fractures in a southern Swedish region. *BMC Musculoskelet Disord.* 2007 May 31;8:48.
 19. Vogt MT, Cauley JA, Tomaino MM, Stone K, Williams JR, Herndon JH. Distal radius fractures in older women: a 10-year follow-up study of descriptive characteristics and risk factors. *The study of osteoporotic fractures. J Am Geriatr Soc.* 2002 Jan;50(1):97–103.
 20. Haentjens P, Johnell O, Kanis JA, Bouillon R, Cooper C, Lamraski G, et al. Evidence from data searches and life-table analyses for gender-related differences in absolute risk of hip fracture after Colles' or spine fracture: Colles' fracture as an early and sensitive marker of skeletal fragility in white men. *J Bone Miner Res Off J Am Soc Bone Miner Res.* 2004 Dec;19(12):1933–44.
 21. Lawson GM, Hajducka C, McQueen MM. Sports fractures of the distal radius--epidemiology and outcome. *Injury.* 1995 Jan;26(1):33–6.
 22. Matsumoto K, Sumi H, Sumi Y, Shimizu K. Wrist fractures from snowboarding: a prospective study for 3 seasons from 1998 to 2001. *Clin J Sport Med Off J Can Acad Sport Med.* 2004 Mar;14(2):64–71.
 23. Stevanović R, Capak K, Benjak T, Brkić K, Hrvatski zdravstvenostatistički ljetopis za 2022. godinu. Zagreb: Hrvatski zavod za javno zdravstvo; 2023.
 24. Vaghela KR, Velazquez-Pimentel D, Ahluwalia AK, Choraria A, Hunter A. Distal radius fractures: an evidence-based approach to assessment and management. *Br J Hosp Med.* 2020 Jun 2;81(6):1–8.
 25. Diamantopoulos AP, Rohde G, Johnsrud I, Skoie IM, Hochberg M, Haugeberg G. The epidemiology of low- and high-energy distal radius fracture in middle-aged and elderly men and women in Southern Norway. *PloS One.* 2012;7(8):e43367.
 26. Obert L, Loisel F, Jardin E, Gasse N, Lepage D. High-energy injuries of the wrist. *Orthop Traumatol Surg Res.* 2016 Feb;102(1):S81–93.

27. Burstein AH. Fracture classification systems: do they work and are they useful? *J Bone Joint Surg Am.* 1993 Dec;75(12):1743–4.
28. Hove LM, Lindau T, Hølmer, ur. *Distal radius fractures: current concepts.* Berlin, Heidelberg: Springer; 2014.
29. Mauck BM, Swigler CW. Evidence-Based Review of Distal Radius Fractures. *Orthop Clin North Am.* 2018 Apr;49(2):211–22.
30. Colles A. On the Fracture of the Carpal Extremity of the Radius. *Edinb Med Surg J.* 1814 Apr 1;10(38):182–6.
31. Wadsworth TG. Colles' fracture. *BMJ.* 1990 Jul 28;301(6745):192–4.
32. Shah HM, Chung KC. Robert William Smith: his life and his contributions to medicine. *J Hand Surg.* 2008;33(6):948–51.
33. Šebečić B. Ozljede lakta i podlaktice: Prijelom palčane kosri u tipičnoj zoni. U: Šoša T, Sutlić Ž, Stanec Z, Tonković I, ur. *Kirurgija.* Zagreb: Naklada Ljevak; 2007. Str. 946-948.
34. Caldwell RA, Shorten PL, Morrell NT. Common Upper Extremity Fracture Eponyms: A Look Into What They Really Mean. *J Hand Surg.* 2019 Apr;44(4):331–4.
35. Louis DS. Barton's and Smith's fractures. *Hand Clin.* 1988 Aug;4(3):399–402.
36. Barton JR. Views and Treatment of an Important Injury of the Wrist. *Med Exam Phila Pa.* 1838 Nov 7;1(23):365–8.
37. Andreotti M, Tonon F, Caruso G, Massari L, Riva MA. The “Chauffeur Fracture”: Historical Origins of an Often-Forgotten Eponym. *Hand N Y N.* 2020 Mar;15(2):252–4.
38. Lund FB. Fractures of the Radius in Starting Automobiles. *Boston Med Surg J.* 1904 Nov 3;151(18):481–3.
39. Knipe H, Botz B, Murphy A, et al. Radiopaedia. Die-punch fracture [Internet]. [pristupljeno 12. 6. 2024.]. Dostupno na: <https://radiopaedia.org/articles/38844>
40. Frykman G. Fracture of the distal radius including sequelae--shoulder-hand-finger syndrome, disturbance in the distal radio-ulnar joint and impairment of nerve function. A clinical and experimental study. *Acta Orthop Scand.* 1967;Suppl 108:3+.
41. Shehovych A, Salar O, Meyer C, Ford DJ. Adult distal radius fractures classification systems: essential clinical knowledge or abstract memory testing? *Ann R Coll Surg Engl.* 2016 Nov;98(8):525–31.
42. Wolfe SW, Pederson WC, Kozin SH, Cohen MS. *Green's operative hand surgery.* izd. 8. Philadelphia: Elsevier, Inc; 2022.

43. Goldfarb CA, Yin Y, Gilula LA, Fisher AJ, Boyer MI. Wrist fractures: what the clinician wants to know. *Radiology*. 2001 Apr;219(1):11–28.
44. Cepela DJ, Tartaglione JP, Dooley TP, Patel PN. Classifications In Brief: Salter-Harris Classification of Pediatric Physeal Fractures. *Clin Orthop*. 2016 Nov;474(11):2531–7.
45. David J Petron. Distal radius fractures in adults. UpToDate. [Internet]. [pristupljeno 8. 2. 2024.]. Dostupno na: <https://www.uptodate.com/contents/distal-radius-fractures-in-adults>
46. Harness NG, Ring D, Zurakowski D, Harris GJ, Jupiter JB. The influence of three-dimensional computed tomography reconstructions on the characterization and treatment of distal radial fractures. *J Bone Joint Surg Am*. 2006 Jun;88(6):1315–23.
47. Mattila VM, Huttunen TT, Sillanpää P, Niemi S, Pihlajamäki H, Kannus P. Significant change in the surgical treatment of distal radius fractures: a nationwide study between 1998 and 2008 in Finland. *J Trauma*. 2011 Oct;71(4):939–42; discussion 942-943.
48. Chung KC, Shauver MJ, Yin H. The relationship between ASSH membership and the treatment of distal radius fracture in the United States Medicare population. *J Hand Surg*. 2011 Aug;36(8):1288–93.
49. Kamal RN, Shapiro LM. American Academy of Orthopaedic Surgeons/American Society for Surgery of the Hand Clinical Practice Guideline Summary Management of Distal Radius Fractures. *J Am Acad Orthop Surg*. 2022 Feb 15;30(4):e480–6.
50. Chhabra AB, Yildirim B. Adult Distal Radius Fracture Management. *J Am Acad Orthop Surg*. 2021 Nov 15;29(22):e1105–16.
51. Siebelt M, Hartholt KA, van Winden DFM, Boot F, Papathanasiou D, Verdouw BC, et al. Ultrasound-Guided Nerve Blocks as Analgesia for Nonoperative Management of Distal Radius Fractures-Two Consecutive Randomized Controlled Trials. *J Orthop Trauma*. 2019 Apr;33(4):e124–30.
52. Ottenhoff J, Kongkatong M, Hewitt M, Phillips J, Thom C. A Narrative Review of the Uses of Ultrasound in the Evaluation, Analgesia, and Treatment of Distal Forearm Fractures. *J Emerg Med*. 2022 Dec;63(6):755–65.
53. Basu A, Bhalaik V, Stanislas M, Harvey IA. Osteomyelitis following a haematoma block. *Injury*. 2003 Jan;34(1):79–82.
54. Dorf E, Kuntz AF, Kelsey J, Holstege CP. Lidocaine-induced altered mental status and seizure after hematoma block. *J Emerg Med*. 2006 Oct;31(3):251–3.
55. Myderrizi N, Mema B. The Hematoma Block an Effective Alternative for Fracture Reduction in Distal Radius Fractures. *Med Arch*. 2011;65(4):239.

56. Maleitzke T, Plachel F, Fleckenstein FN, Wichlas F, Tsitsilonis S. Haematoma block: a safe method for pre-surgical reduction of distal radius fractures. *J Orthop Surg.* 2020 Aug 26;15(1):351.
57. Karantana A, Handoll HH, Sabouni A. Percutaneous pinning for treating distal radial fractures in adults. *Cochrane Database Syst Rev* 7. 2. 2020. [pristupljeno 18. 6. 2024.]. U: *Cochrane Database of Systematic Reviews* [internet]. doi: 10.1002/14651858.CD006080.pub3
58. Fricker R, Jupiter J, Kastelec M, Höntzsch D. Joint-spanning external fixation (temporary or definitive). *AO Surgery Reference.* [Internet]. [pristupljeno 23. 6. 2024.]. Dostupno na: <https://surgeryreference.aofoundation.org/orthopedic-trauma/adult-trauma/distal-forearm/complete-multifragmentary-fracture-of-the-radius/joint-spanning-external-fixation-temporary-or-definitive#note-on-illustrations>
59. Dunning CE, Lindsay CS, Bicknell RT, Patterson SD, Johnson JA, King GJ. Supplemental pinning improves the stability of external fixation in distal radius fractures during simulated finger and forearm motion. *J Hand Surg.* 1999 Sep;24(5):992–1000.
60. Rikli DA, Honigmann P, Babst R, Cristalli A, Morlock MM, Mittlmeier T. Intra-articular pressure measurement in the radioulnocarpal joint using a novel sensor: in vitro and in vivo results. *J Hand Surg.* 2007 Jan;32(1):67–75.
61. Leixnering M, Rosenauer R, Pezzeri Ch, Jurkowitsch J, Beer T, Keuchel T, et al. Indications, surgical approach, reduction, and stabilization techniques of distal radius fractures. *Arch Orthop Trauma Surg.* 2020 May;140(5):611–21.
62. Wei J, Yang TB, Luo W, Qin JB, Kong FJ. Complications following dorsal versus volar plate fixation of distal radius fracture: A meta-analysis. *J Int Med Res.* 2013 Apr;41(2):265–75.
63. Schindelar LE, Ilyas AM. Plate Fixation of Distal Radius Fractures. *Hand Clin.* 2021 May;37(2):259–66.
64. Fricker R, Jupiter J, Kastelec M. Palmar approach – modified Henry approach to the distal forearm. *AO Surgery Reference.* [Internet]. [pristupljeno 26. 6. 2024.]. Dostupno na: <https://surgeryreference.aofoundation.org/orthopedic-trauma/adult-trauma/distal-forearm/approach/palmar-approach--modified-henry-approach>

12. Životopis

Rođen sam 7. rujna 1998. godine u Zagrebu. Odrastao sam u Petrinji, gdje sam završio Osnovnu školu Dragutina Tadijanovića, osnovnoškolsko glazbeno obrazovanje u Glazbenoj školi Frana Lhotke i gimnaziju u Srednjoj školi Petrinja. Tijekom pohađanja gimnazije, završio sam i srednjoškolsko glazbeno obrazovanje kao klavirist u Glazbenoj školi Frana Lhotke u Sisku.

Medicinski fakultet upisao sam 2017. godine u Zagrebu. Tijekom studija zainteresirao sam se za kirurgiju i hitnu medicinu. Sudjelovao sam kao demonstrator na Katedri za kirurgiju i demonstrator interne propedeutike. Zadnje dvije godine studija jedan sam od članova vodstva Studentske sekcije za hitnu medicinu te sam autor i koautor nekoliko sažetaka iz područja hitne medicine predstavljenih na kongresima.

Imao sam priliku sudjelovati u projektu razmjena na daljinu na Queens university of Belfast 2021. godine, u trajanju od 2 mjeseca.

Uz studij, najveća strast mi je glazba, kojom se bavim amaterski, a ponekad i profesionalno. U slobodno vrijeme sviram klavir, gitaru i bas gitaru. Zborskim pjevanjem se bavim od početka srednje škole i sudjelovao sam na brojnim manifestacijama i natjecanjima. Zbog toga sam se uključio i u pjevački zbor studenata Medicinskog fakulteta Lege Artis s kojim sam osvojio i posebnu dekanovu nagradu 2022. godine.