

# Korektivne ortoze u liječenju idiopatske adolescentne skolioze

---

Ćurtović, Hana

Master's thesis / Diplomski rad

2024

Degree Grantor / Ustanova koja je dodijelila akademski / stručni stupanj: **University of Zagreb, School of Medicine / Sveučilište u Zagrebu, Medicinski fakultet**

Permanent link / Trajna poveznica: <https://um.nsk.hr/um:nbn:hr:105:359325>

Rights / Prava: [In copyright](#) / [Zaštićeno autorskim pravom.](#)

Download date / Datum preuzimanja: **2024-07-13**



Repository / Repozitorij:

[Dr Med - University of Zagreb School of Medicine Digital Repository](#)



**SVEUČILIŠTE U ZAGREBU  
MEDICINSKI FAKULTET**

**Hana Ćurtović**

**Korektivne ortoze u liječenju adolescentne  
idiopatske skolioze**

**DIPLOMSKI RAD**



**Zagreb, 2024.**

Ovaj diplomski rad izrađen je u Klinici za ortopediju Kliničkog bolničkog centra Zagreb i pri Katedri za ortopediju Medicinskog fakulteta Sveučilišta u Zagrebu pod mentorstvom prof. dr. sc. Tomislava Đapića, dr. med. te je predan na ocjenu u akademskoj godini 2023./2024.

## **POPIS KRATICA**

3D- trodimenzionalno

AP- anteroposteriorno

CAD/CAM (eng. Computer-aided-design/computer-aided- manufacturing)- kompjuterski vođeno dizajniranje i proizvodnja

CNC (eng. Computer Numerical Control)- računalno numeričko upravljanje

CSL- centralna sakralna linija

CT (eng. computed tomography)- kompjuterizirana tomografija

CTM ortoza- Cheneau - Toulouse – Münster ortoza

LL- laterolateralno

MR- magnetska rezonancija

PA- posteroanteriorno

PSSE (eng. Physiotherapeutic Scoliosis Specific Exercises)- fizioterapeutske vježbe specifične za skoliozu

RTG- rentgen

SOSORT (eng. The International Society on Scoliosis Orthopaedic and Rehabilitation Treatment)-  
Međunarodno društvo za ortopedsko i rehabilitacijsko liječenje skolioze

TLSO- torako-lumbo-sakralna ortoza

TRACE (eng. Trunk Aesthetic Clinical Evaluation)- klinička evaluacija estetike trupa

UZV- ultrazvuk

# SADRŽAJ

SAŽETAK

SUMMARY

1. UVOD.....	1
1.1. Podjela skolioza.....	1
1.2. Klinički pregled.....	2
1.3. Dijagnostika .....	3
1.4. Liječenje.....	4
2. MEHANIZAM NASTANKA SKOLIOZE .....	5
3. KLASIFIKACIJA KRIVINA .....	7
4. POVIJEST ORTOZA .....	10
5. PRINCIP DJELOVANJA ORTOZA .....	11
5.1. Sustav tri točke.....	11
5.2. Sustav para sila.....	11
6. VRSTE ORTOZA.....	13
7. TEHNIKE IZRADE ORTOZE.....	16
8. CILJEVI I UČINKOVITOST LIJEČENJA ORTOZAMA .....	21
8.1. Ciljevi liječenje ortozom i formula efikasnosti .....	21
8.2. Weinstein studija .....	22
8.3. Ortoze u liječenju adolescentne idiopatske skolioze: Dokazi do danas .....	22
8.4. Elektronsko praćenje nošenja ortoze.....	22
8.5. Prikaz slučaja.....	23
9. PROTOKOL NOŠENJA ORTOZE .....	25
10. PSIHOLOŠKI ASPEKT NOŠENJA ORTOZE .....	26
11. ZAHVALE.....	27
12. LITERATURA .....	28
13. ŽIVOTOPIS.....	30

## **SAŽETAK**

### **Korektivne ortoze u liječenju idiopatske adolescentne skolioze**

Hana Ćurtović

Danas postoje brojne definicije skolioze, od kojih je trenutno najprihvaćenija ona koja definira skoliozu kao kompleksnu trodimenzionalnu deformaciju kralježnice i trupa, koje se javlja u naizgled zdrave djece i može progredirati pod utjecajem brojnih faktora tijekom bilo kojeg rapidnog perioda rasta ili kasnije u životu. Pri dijagnosticiranju skolioze bazira se na kliničkom pregledu i zlatnom standardu RTG snimke.

Skolioza je primarno promjena na kralješcima na koju se može djelovati na dva načina- ortozama ili operacijom. Sekundarno skolioza dovodi do promjene 3D oblika trupa. Na remodeliranje trupa djeluje se ortozom i specifičnim vježbama u koje treba biti uključen derotacijski mehanizam disanja. Faktori koji utječu na razvoj kliničke slike su veličina i tip krivine, starost pacijenta, redovitost nošenja ortoze i kvaliteta same ortoze. Postoje razni tipovi ortoza, od kojih se danas najviše koriste Rigo – Cheneau ortoze. U ovom radu biti će opisane Rigo – Cheneau tipovi ortoza dizajnirane po tipovima krivina te proces izrade ortoza.

Prilikom liječenja skolioza potreban je tim koji uključuje ortopeda, ortotičara, fizioterapeuta, medicinske sestre i psihologa. Članovi tima međusobno bi trebali surađivati i zajedno postaviti cilj liječenja koji je za svakog pacijenta individualan. Utjecaj nošenja ortoze na psihološko stanje djeteta ključan je jer može značajno utjecati na suradljivost pacijenta i njegovo samopouzdanje, stoga je bitno pružiti adekvatnu podršku i objasniti važnost terapije.

Ključne riječi: skolioza, ortoza, liječenje, efikasnost

## **SUMMARY**

### **Braces in the treatment of adolescent idiopathic scoliosis**

Hana Ćurtović

Today, there are numerous definitions of scoliosis, with the most accepted one describing scoliosis as a complex three-dimensional deformity of the spine and torso that occurs in otherwise healthy children and can progress due to various factors during any rapid growth period or later in life. Diagnosis is based on clinical examination and the gold standard, X-ray imaging.

Scoliosis primarily affects the vertebrae, which can be treated with braces or surgery. Secondly, scoliosis leads to changes in the 3D shape of the torso. Braces and specific exercises, including derotational breathing mechanisms, are used to remodel the torso. Factors influencing the clinical picture include the size and type of curve, the patient's age, the regularity of brace use and the quality of the brace itself. Various types of braces exist, with the Rigo – Cheneau braces being the most commonly used today. This paper will describe Rigo – Cheneau types of braces designed for different curve types and the brace making process.

Treating scoliosis requires a team that includes an orthopedist, orthotist, physical therapist, nurses and a psychologist. Team members should collaborate and set an individualized treatment goal for each patient. The impact of wearing a brace on a child's psychological state is crucial, as it can significantly affect patient compliance and self-esteem. Therefore, it is essential to provide adequate support and explain the importance of therapy.

Ključne riječi: scoliosis, brace, treatment, efficiency

# 1. UVOD

Internacionalna udruga za skolioze (SOSORT) definira idiopatsku skoliozu kao kompleksnu trodimenzionalnu deformaciju kralježnice i trupa, koje se javlja u naizgled zdrave djece i može progredirati pod utjecajem brojnih faktora tijekom bilo kojeg rapidnog perioda rasta ili kasnije u životu. Radi se o zakrivljenosti u tri ravnine: frontalnoj, sagitalnoj i transverzalnoj što je vidljivo pri antefleksiji gdje dolazi do prekida normalnog luka fleksije, a Cobbov kut je  $>10^\circ$ . Patofiziološki, to je multifaktorijalna bolest s različitim teorijama o mogućim uzročnim faktorima. Primarni uzrok idiopatskih skolioza je i dalje nepoznat. Postoje ideje o nastanku vezane uz poremećaj rasta kostiju, kralježaka, kralježnične moždine, mozga, kostiju lubanje, asimetrije rasta lijeve i desne polovice tijela, disproporcije rasta, kao i patogeneza na molekularnom nivou. Adolescentne idiopatske skolioze predstavljaju najčešće deformacije predpubertetskog zamaha rasta (1).

## 1.1 Podjela skolioza

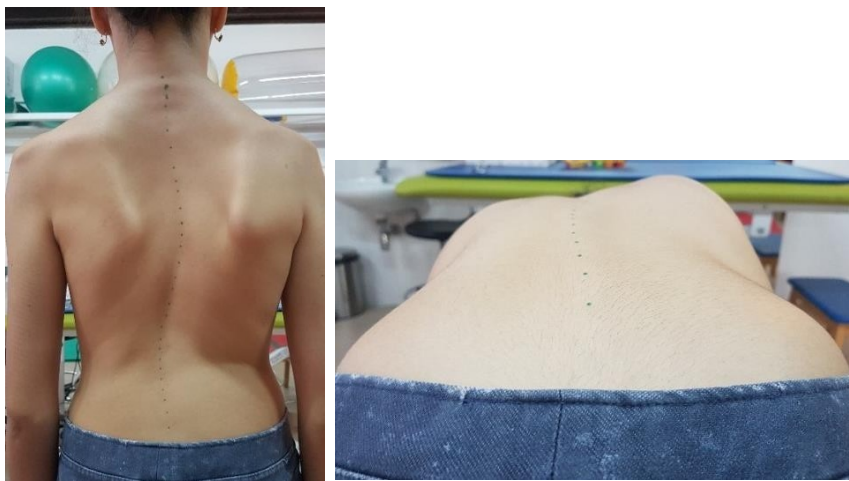Skolioze se mogu podijeliti prema etiologiji i prema dobi. Prema etiologiji razlikujemo idiopatske, kongenitalne, neuromuskularne i sindromske. U slučaju idiopatskih, uzrok nije poznat. Kod kongenitalnih skolioza u podlozi je poremećaj formacije ili segmentacije kralježaka, dok su neuromuskularne uzrokovane poremećajima neuromuskularne ravnoteže. Sindromske skolioze se javljaju u sklopu nekog šireg sindroma. Prema dobi, skolioze mogu biti infantilne, juvenilne, adolescentne i adultne. Infantilne se javljaju od 0. do 4. godine te su generalno benignog tijeka. Juvenilne obuhvaćaju period od 5. do 10. godine, a adolescentne, koje su ujedno i najčešće, period od 10. do 18. godine. Adultne skolioze se javljaju iznad 18. godine života. Posebno su važna kategorija ranopojavne skolioze koje obuhvaćaju sve skolioze u djece od 0. do 10. godine starosti. U takvih pacijenata postoji mogućnost kompromitacije razvoja pluća i srca. U kliničkoj praksi važno je diferencirati strukturalnu od nestrukturalne skolioze. Strukturalna skolioza je „prava skolioza“ u kojoj postoji rotacijska komponenta i deformacijske promjene u kralješcima. Ovakve su skolioze sklone progresiji i potrebno ih je liječiti. Nestrukturalne skolioze još se nazivaju i „funkcionalnim“ te uključuju privremenu krivinu u kojoj nema rotacije kralježaka, a sama kralježnica je strukturno uredna. Javljaju se kod stanja poput spazma mišića,



nepravilnog držanja i upalnih stanja. Nakon što se otkloni podležeći uzrok, krivina se najčešće ispravi.

### 1.2. Klinički pregled

Pri kliničkom pregledu potrebno je napraviti Adams test koji se koristi za procjenu postojanja skolioze. Pacijent se saginje prema naprijed s ispruženim rukama, dok liječnik promatra i prati tok kralježnice s ciljem identificiranja eventualnih nepravilnosti u obliku. Adamsov test pretklona najznačajniji je korak u kliničkom pregledu za evaluaciju rotacije trupa (2). (slika 1)



Slika 1 : a) stojeći položaj pacijenta b) Adams test pretklona

Izvor: preuzeto s dopuštenjem od fizioterapeutkinje Alme Čurtović

Jednostavan i neinvazivan uređaj koji može pomoći u evaluaciji stupnja krivine je skoliometar. Pacijent se nagne prema naprijed s ispruženim rukama spojenih dlanova, kao u Adams testu. Mjerenje se može izvesti i u sjedećem položaju kod pacijenata s asimetrijom zdjelice. Na taj način eliminiramo donje ekstremitete jer zbog asimetrije zdjelice može biti prisutna kraća noga. Najveća očekivana vrijednost na skoliometru odgovara apexu krivine koji će se kasnije odrediti na RTG-u, a ujedno je to i najprominentniji dio krivine vidljiv u Adams testu. Pokazalo se da su mjere na skoliometru u dobroj korelaciji s radiografskim mjerama(3). Dok je korištenje skoliometra korisno u screeningu i pri kontrolama pacijenta, ne možemo temeljem tog nalaza postaviti dijagnozu skolioze.

Adams test i skoliometar korisna su vodilja za upućivanje ortopedu i radiološku obradu s mjerenjem Cobbovog kuta (4). Zlatnim standardom za postavljanje definitivne dijagnoze smatra se RTG.

U kliničkoj procjeni korisno je primjeniti TRACE score ( Trunk Aesthetic Clinical Evaluation) (5). Radi se o skali s 12 bodova baziranoj na četiri sub- skale. Gleda se asimetrija ramena (0-3), skapula (0-2), hemi-toraksa (0-2) i struka (0-4). Što je veća asimetrija u određenom dijelu, veći je ukupni broj bodova za svaku kategoriju. Ova evaluacija može biti korisna kod kliničkog praćenja pacijenta za detekciju praćenja napretka u liječenju. Također, potrebno je pratiti rast pacijenta kroz redovito mjerenje visine i veličine stopala. Kod djevojčica, menarha je važan pokazatelj pubertetskog razvoja i rasta što može utjecati na napredovanje skolioze. Ukoliko je nastupila prva menstruacija, smatra se da je prošao najveći period rasta.

### 1.3. Dijagnostika

Od dijagnostičkih metoda koriste se RTG, MR, CT i UZV. RTG se inicijalno snima u AP i LL projekciji, ali kod daljnjeg praćenja koristi se PA i LL projekcija zbog redukcije doze zračenja na područje dojke i štitnjače. To je iznimno važno jer učestalo izlaganje niskodoznoj radijaciji tijekom djetinjstva i adolescencije može biti povezano s povećanim rizikom of raka dojke(6,7). MR je korisna metoda kod pacijenata s juvenilnom skoliozom, rapidnom progresijom, neurološkim simptomima i izrazitim bolovima. CT se koristi kod kongenitalnih skolioza te za preoperativno planiranje zbog mogućnosti 3D prikaza. UZV metoda omogućava procjenu Risserovog znaka u svrhu praćenja koštane zrelosti i stupnja osifikacije ilijačnog grebena. Stupnjevi Risserovog znaka kreću se od 0 do 5. Kod Risser-a 0 nema vidljive osifikacije ilijačnog grebena. Risser 1 označava da je osifikacijom zahvaćeno do 25% ilijačnog grebena. Risser 2 je stupanj pri kojem osifikacija zahvaća do 50% ilijačnog grebena, Risser 3 do 75%, a Risser 4 do 100%. Kod Risser 5 stupnja prisutna je potpuna osifikacija i fuzija ilijačnog grebena, što ukazuje na završetak rasta. Osifikacija se može promatrati i na laktu, procjenom 4 zona rasta (lateralni kondil i epikondil, trohlea, apofiza olekranona i proksimalna radijalna epifiza) (8). Ovom tehnikom olakšava se donošenje odluka o daljnjem tijeku liječenja.

#### 1.4. Liječenje

U pristupu liječenja skolioza razlikuju se nekirurške i kirurške metode.

Nekirurške metode uključuju Schroth fizikalnu terapiju i ortoze. Schroth metoda je oblik fizioterapije za liječenje skolioza, razvijen od strane Katarine Schroth u 20.stoljeću (9). Radi se o trodimenzionalnim vježbama koje su specifične za skoliozu (slika 2). Stoga ih treba razlikovati od generaliziranog pojma fizioterapijskih vježbi, jer se PSSE sastoji od programa koji sadrži vježbe specifične za tip krivine i prilagođene su individualno za pacijentove kliničke karakteristike, mjesto i veličinu krivine(10). Služe kao pomoćna metoda u tretmanu ortozom. Cilj neoperativnog liječenja idiopatskih skolioza je 3D liječenje deformacije, zaustaviti progresiju ili napraviti eventualnu parcijalnu korekciju, smanjiti bol te poboljšati klinički izgled, funkciju disanja i kvalitetu života.



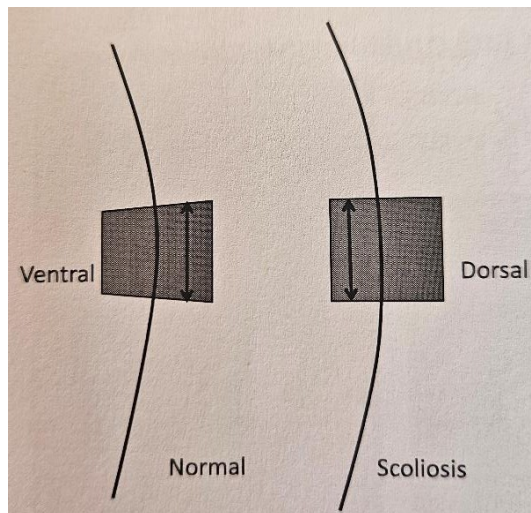
Slika 2 : Primjeri Schroth vježbi

Izvor: preuzeto s dopuštenjem od  
fizioterapeutkinje Alme Čurtović

Kirurškom liječenju se pristupa u skućaju neadekvatnog djelovanja nekirurškog liječenja. Preporuča se kao izbor za krivine koje prelaze preko 40-45°(11). Trenutni zlatni standard je posteriorna spinalna fuzija, dok se anteriorna fuzije uglavnom više ne koristi kao glavna metoda. Postoji i eventualna kombinacija tih metoda kao i mogućnost rastuće instrumentacije za slučaj infantilnih i juvenilnih skolioza. Cilj operacije skolioze je smanjiti postići najbolji mogući rezultat u smanjenju krivine bez neurološkog deficita (12).U liječenju skolioze stavljen je naglasak na interdisciplinarni pristup koji uključuje ortopedskog kirurga, ortotičara i fizioterapeuta.

## 2. MEHANIZAM NASTANKA SKOLIOZE

Razvoj idiopatske skolioze je kompleksan proces zbog njezine 3D prirode. Jedna od promjena kralježaka koja se odvija je relativni prekomjerni anteriorni rast. Tijekom normalnog razvoja tijela kralješka rastu simetrično, zajedno s diskovima, održavajući kralježnicu u ravnini. U skoliozi, postoji asimetrični razvoj kralježaka gdje njihova anteriorna strana raste pretjerano i prebrzo. Takvo stanje dovodi do asimetrije i razvoja krivine. (Slika 3)



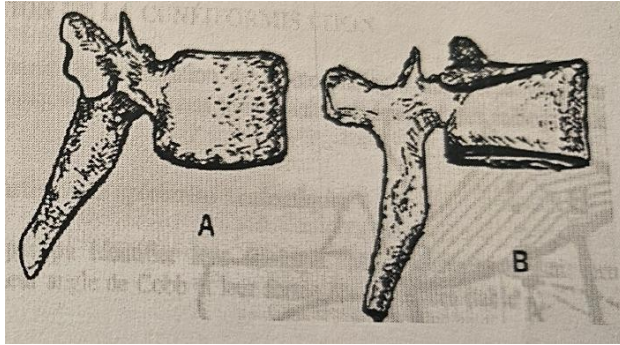
Slika 3 : Usporedba normalnog i asimetričnog rasta kralješka

Izvor: preuzeto s dopuštenjem od dr. Mine Jelačić

Torzija kralješka označava rotaciju kralježaka i ima ključnu ulogu u nastanku skolioze. Razlikuju se geometrijska i mehanička torzija. Pojam geometrijske torzije odnosi se na rotaciju kralješka koje se promatra i mjeri radiološkim tehnikama poput RTG-a i MR-a. Mehanička torzija obuhvaća biomehaničke sile koje uzrokuju rotaciju kralježaka. Postoje intervertebralna i intravertebralna torzija. Intervertebralna torzija odnosi se na rotaciju koja se odvija između susjednih kralježaka, dovodi do torzijskog poremećaja koji pridonosi ukupnoj krivini. Intravertebralna torzija se odnosi na rotaciju koja se odvija unutar individualnog kralješka. Dolazi do rotacije tijela kralješka oko njegove longitudinalne osi.

Anatomska deformacija kralješka koja nastaje u skoliozi može se promatrati u tri ravnine. U transverzalnoj je vidljiva različita orijentacija pokrovnih ploča, odnosno gornjih ploha kralježaka. U frontalnoj ravnini, s lateralne strane, prisutno je konkavno usijecanje kralješka, dok

je dorzalno usijecanje moguće uočiti u sagitalnoj ravnini (Slika 4). Ovakve promjene dovode do prekomjernog anteriornog rasta kralješka.



Slika 4 : Prikaz deformacija u skoliozičnom kralješku

A: Normalan kralježak, B: Deformacija kralješka u skoliozi

Izvor: preuzeto s dopuštenjem od dr. Mine Jelačić

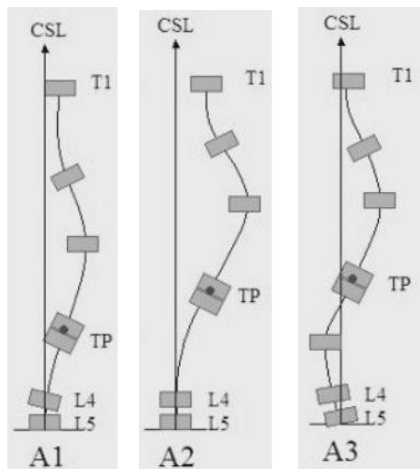
Stokesov model koji predstavlja biomehaničku teoriju o promjenama koje dovode do progresije skolioze. Klinasta deformacija kralješka potiče asimetričan rast što dovodi do pogoršavanja krivine i dodatne rotacije. Stvara se začarani krug u kojem se promjene nastavljaju i krivina se pogoršava.

Navedene promjene sekundarno dovode do mišićnog disbalansa. S jedne strane, u dijelu konkaviteta, mišići se skraćuju dok se izduljuju u području konveksiteta. Rezultat su obostrano prisutni mišići s lošom funkcijom jer nemaju sposobnost normalne mišićne kontrakcije. Pri mišićnoj aktivaciji, brže se kontrahiraju mišići na konkavnom dijelu, a oni na strani konveksiteta sporije.

### 3. KLASIFIKACIJA KRIVINA

Prije opisa i razumijevanja klasifikacije krivina potrebno je navesti parametre koji se određuju na RTG-u. Prvo se odredi centralna sakralna linija (CSL) koja predstavlja liniju okomitu na sakrum. Zatim se određuje Cobbov kut. To je mjera koja označava stupanj krivine. Mjeri se na način da se pronađe najinkliniraniji kralježak donjeg dijela krivine te se povuče crta po njegovoj donjoj plohi. Zatim se pronađe nainkliniraniji kralježak gornjeg dijela krivine te se povuče crta po njegovoj gornjoj plohi. Kut gdje se te dvije crte sijeku predstavlja Cobbov kut. Osim što se može mjeriti manualno može se mjeriti i digitalno, za koje se smatra daju nešto preciznije rezultate, ali obje metode pokazuju visoki postotak pouzdanosti (13). Također se određuje apex. Apex čini kralježak koji je najizbočeniji u krivini, a ujedno je i najviše horizontalno postavljen kralježak te krivine. On ima najveću rotaciju te se na njemu mjeri stupanj rotacije krivine. Tranzicijska točka je mjesto prelaska jedne krivine u drugu, a može se nalaziti na kralješku ili na disku. Ona strana na kojoj se nalazi tranzicijska točka je težište pacijenta dok zdjelica prominira na suprotnu stranu.

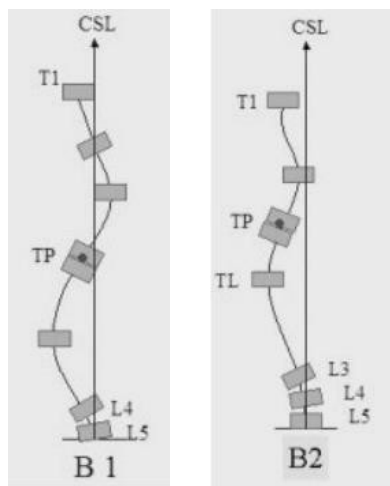
Prema dr. Rigo (14) prva skupina u podjeli krivina naziva se skupinom tri krivine, u kojoj se lumbalni i sakralni dio ponašaju kao jedna cjelina. Radi se o jednoj glavnoj dugačkoj torakalnoj krivini te je bitno naglasiti da nema prisutne kontrainklinacije između L4 i L5 kralježaka. Postoje tri podtipa te skupine, a nazivaju se A1, A2 i A3. Razlika između A1 i A2 skupine je prema razini apexa, koji u A1 može biti od T9 - T11, a u A2 je nešto više postavljen na razinu od T8 -T9. Kod A3 skupine postoji lumbalna krivina koja nije značajna (slika 5).



Slika 5 : Prikaz skupine 3C krivina s podtipovima A1, A2, A3

Izvor: preuzeto s dopuštenjem od dr. Manuel Rigo

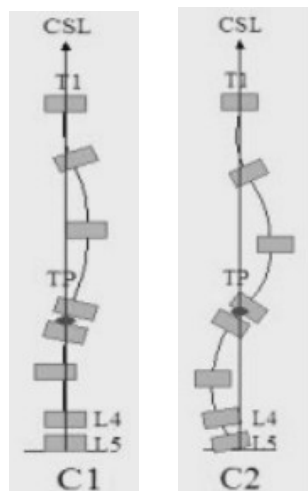
Sljedeća skupina naziva se 4B, četiri krivine. U ovom slučaju, lumbalni i sakralni dio se ponašaju kao dvije zasebne cjeline. Postoji kontrainklinacija između L4 i L5 kralježaka, a primarna krivina je lumbalna. Zdjelica prominira na stranu torakalnog konveksiteta, odnosno suprotno od tranzicijske točke i primarne lumbalne krivine. Dva podtipa B1 i B2 razlikuju se u tome što su kod B2 tipa torakalna i lumbalna krivina jako blizu, što može predstavljati izazov kod izrade ortoze (Slika 6).



Slika 6 : Prikaz skupine 4C krivina s podtipovima B1 i B2

Izvor: preuzeto s dopuštenjem od dr. Manuel Rigo

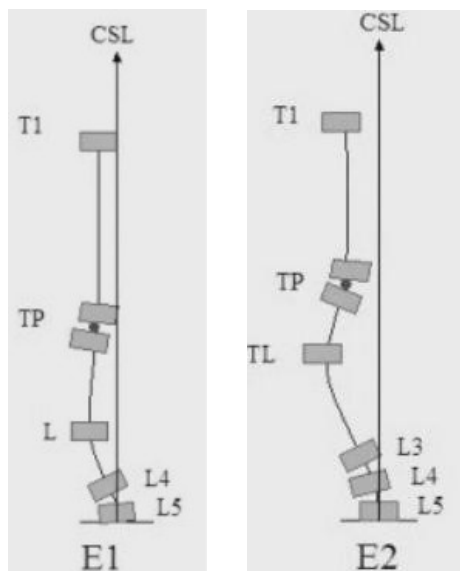
U skupini niti 3 niti 4, tranzicijska točka se nalazi na centralnoj sakralnoj liniji. U tom slučaju je težište pacijenta na obje noge, zdjelica je u ravnini. Apex je u oba podtipa (C1 i C2) na razini T8 – T9, ali C1 nema lumbalnu krivinu dok C2 ima (Slika 7).



Slika 7 : Prikaz skupine niti 3 niti 4 s podtipovima C1 i C2

Izvor: preuzeto s dopuštenjem od dr. Manuel Rigo

Zadnju skupinu čine jednostruke lumbalne ili torakolumbalne krivine. Slične su skoliozama skupine 4c gdje postoji kontrainklinacija L4 i L5 kralježaka, a lumbalni i sakralni dio se ponašaju odvojeno, ali za razliku od 4c skolioze ove skupine nemaju torakalnu krivinu. Podtipovi su E1 i E2 pri čemu je apex kod E1 krivine smješten na razini L2 – L3, a kod E2 na razini T12 – L1 (Slika 8).



Slika 8 : Prikaz skupine jednostruke lumbalne ili torakolumbalne s podtipovima E1 i E2

Izvor: preuzeto s dopuštenjem od dr. Manuel Rigo

U nekim slučajevima potrebno je u dizajn ortoze uzeti u obzir i „D modifikator“. Bilo koji oblik krivine može doći u kombinaciji s gornjom torakalnom strukturalnom krivinom što se naziva „D modifikatorom“. Ta krivina može biti samostalna ili doći u kombinaciji s torakalnom strukturalnom krivinom te u takvom slučaju postoji dupla torakalna krivina.

U struci se koristi i klasifikacija krivina prema Lenkeu. Objavljena 2001., ova se klasifikacija većinom koristi u svrhu predoperativne procjene, a manje je korisna za izradu i dizajn ortoze. Prema Lenkeu postoji 6 tipova krivine (1-6), lumbalni spinalni modifikatori (A, B, C) i sagitalni modifikatori (-, N, +).

Razumijevanje klasifikacije krivina važno je za ispravnu izradu ortoze koja je jedinstvena za svaki oblik krivine i svakog pacijenta.



## 4. POVIJEST ORTOZA

Korištenje ortoza u svrhu liječenja skolioze počelo se primjenjivati još u davna vremena, međutim prva moderna ortoza za skoliozu razvijena je u ranom 20.stoljeću od strane dr. Waltera Blounta i dr. Alberta Schmidta pod nazivom Milwaukee ortoza. U tom periodu bila je standard za liječenje te iako je efektivno djelovala (pogotovo na visoke torakalne krivine), bila je glomazna, neudobna, rigidna i jako uočljiva. Ove karakteristike otežavale su pacijentima nošenje i obavljanje svakodnevnih aktivnosti. 1970-ih dr. John Hall i Bill Miller predstavili su Boston ortoza koja je bila nižeg profila, fokusirala se na torakolumbalnu regiju i postala je široko prihvaćena zbog povećane udobnosti i efektivnosti. 80-ih godina prošlog stoljeća razvijena je noćna Charleston ortoza koja je napravljena na način da je pacijent u njoj savijen kako bi se postigla hiperkorekcija krivine dok pacijent spava. 1979. godine, dr. Jacques Cheneau (Toulouse) i prof. Mathias (Münster) prvi put predstavljaju ortoza koja se inicijalno zvala Cheneau-Toulouse-Münster (CTM) ortoza. CTM ortoza je po mjeri napravljena torako-lumbo-sakralna ortoza (TLSO) napravljena iz pozitivnog kalupa ispravljenog prema negativnom kalupu pacijenta. Razvoj takvog koncepta koji do tada nije bio viđen, rezultiralo je izradom različitih verzija Cheneau ortoze po cijelom svijetu. Te su ortoze bile nižeg i lošijeg standarda u odnosu na original što je dovelo do pogoršanja krivina kod pacijenata i lošije prognoze. Od 1898. godine dr. Manuel Rigo je u direktnom kontaktu s dr. Cheneau-om korigirajući odljeve pacijenata koji su bili liječeni na Elena Salva institutu u Barceloni. Promatrajući različite verzije originalne Cheneau ortoze koje nisu bile zadovoljavajuće za pacijente, predložio je standardiziranu metodu liječenja. Ta se metoda sastojala od redefiniranja teorijskih principa, konstrukcije ortoze i klasifikacije. Koristeći takvu standardiziranu metodu liječenja konstruirana je Rigo-Cheneau tip ortoze. 3D TLSO Rigo-Cheneau tip ortoze je korektivni uređaj jedinstveno konstruiran s ciljem dovođenja trupa i kralježnice u najbolje moguće posturalno i morfološko 3D poravnanje pomoću kombinacije sila primjenjenih na površinu trupa. Koriste se specifično dizajnirane pelote te ekspanzijski prostori (15). Ovakav tip ortoze kao i sve vrste za različite krivine uključujući njihov mehanizam djelovanja biti će opisano u ovom radu.

## 5. PRINCIP DJELOVANJA ORTOZA

S obzirom na prethodno navedeni mehanizam torzije koji sudjeluje u nastanku skolioze, da bismo zaustavili progresiju krivine potrebno je primijeniti detorzijsku silu. Cilj je postići maksimalnu derotaciju, ali pritom održati poravnanje u frontalnoj i sagitalnoj ravnini. Tri su glavna mehanizma kojima se postiže 3D korekcija skolioze – sustav tri točke u frontalnoj ravnini, sustav para sila za regionalnu i lokalnu derotaciju te održan balans i fiziološko poravnanje u sagitalnoj ravnini. Važno je da ovi mehanizmi funkcioniraju u kombinaciji jer odvojeno ne daju zadovoljavajuće rezultate (15).

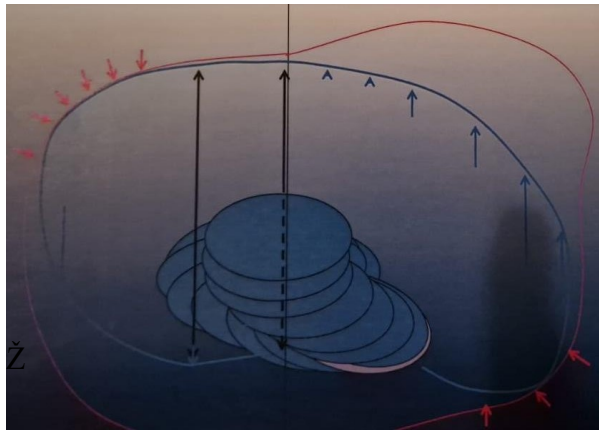
### 5.1. Sustav tri točke

Sustav tri točke sastoji se od jedne sile i dvije protusile koje se primjenjuju proksimalno i distalno u odnosu na glavnu silu. Ovaj sustav sila se aplicira sa svrhom korekcije krivine u frontalnoj ravnini. Korekcija lateralne krivine nužna je kako bi se s jedne strane mogao osloboditi prostor na strani konkaviteta zbog nastalog kolapsa, dok je s druge strane potrebno osloboditi napetost na strani konveksiteta krivine. Sile djeluju od lateralno prema medijalno, ali pri izradi pelota potrebno ih je orijentirati u kosoj ravnini kako bi se postigla i adekvatna derotacija u transverzalnoj ravnini. Potrebno je orijentirati pelote na način da pružaju najbolju moguću korekciju koja je dozvoljena od strane mekih tkiva. Udaljenost između proksimalne i distalne protusile predstavlja važan faktor koji utječe na efikasnost sustava tri točke. Izgled krivine također znatno utječe na mogućnost djelovanja i izrade ortoze što je otežano kod 4C B2 tipova krivina gdje su torakalna i lumbalna krivina jako blizu smještene (15). Pri izradi ortoze ostvarenje principa sustava tri točke u frontalnoj ravnini trebalo bi biti visoko prioritarno (16).

### 5.2. Sustav para sila

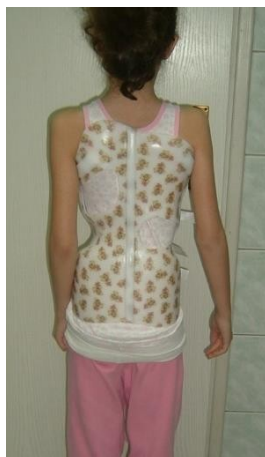Sustav para sila sastoji se od dvije sile koje djeluju na istom nivou trupa, ali su suprotnog smjera s ciljem postizanja derotacije određene regije. Potrebno je da najjača sila djeluje na apex jer je na tom kralješku rotacija najveća. Ako promatramo ortožu u transverzalnoj ravnini nalazimo dvije pelote na apikalnom dijelu. Jedna je postavljena dorzalno, a druga ventralno. Nasuprot pelota su prostori za ekspanziju: ventralni ekspanzijski prostor i dorzalni ekspanzijski prostor. Pelote imaju silu s kosim smjerom. Jedna sila od dorzalne pelote ima smjer od dorzo-lateralno prema ventro-medijalno, a druga sila od ventralne pelote ima smjer ventro-lateralno prema dorzo-medijalno.

Pelote nisu paralelno smještene već je ventralna pelota postavljena nešto više frontalno u odnosu na dorzalnu pelote. Oblik im je okrugao, ali veći od promjera rebrene grbe. Vektorske sile koje se dobivaju pelotama čine sustav para sila i trebaju biti tako napravljene da dorzalna pelota čini značajniju silu od vektorske sile ventralne pelote. Te sile doprinose da se grbice prilagođavaju pelotama i poprimaju njen oblik, a za to je zadužena mehanika disanja u inspiraciju. Dolazi do širenja dijelova toraksa koji se nalaze nasuprot pelota, u ekspanzivnim zonama ortoze (Slika 9). To je drugi par sila koji širi prsni koš i služi za derotaciju.

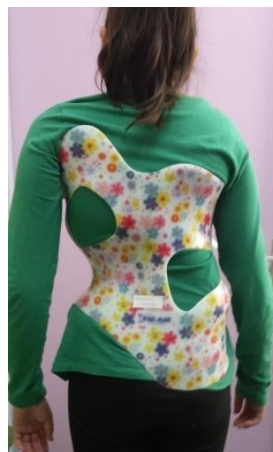

Slika 9: Zone pritiska (crvene strelice) i ekspanzijske zone (plave strelice)  
Izvor: preuzeto s dopuštenjem od Dr. Mine Jelačić

Zdjelični segment ortoze održava zdjelicu fiksnom u frontalnoj ravnini, bez rotacije. Zdjelica u ortozi može biti zatvorena, što je najčešće slučaj kod N3N4 tipa krivine kada je zdjelica u sredini. (Slika 10 a)) Ukoliko postoji prominencija zdjelice na stranu torakalnog konkavитета ili konveksiteta taj dio zdjelice se zatvara, a na suprotnoj strani je otvoreno. (Slika 10 b)) To je slučaj kod skolioza 3C, 4C, jednostruke lumbalne ili torakolumbalne.



a)



b)

Slika 10 : a) primjer ortoze sa zatvorenom zdjelicom, b) primjer ortoze sa otvorenom zdjelicom  
Izvor: Preuzeto s dopuštenjem iz arhive otopedske kuće PAR – MAR d.o.o.

## 6. VRSTE ORTOZA

Ortoza je vanjsko pomagalo koje se koristi za ograničavanje, stabilizaciju ili povećavanje pokreta, zatim za podupiranje ili rasterećenje nekog dijela tijela, ispravljanje i korekciju deformiteta i održavanje ili povećavanje funkcionalnosti. Primarni cilj ortoze u liječenju skolioze je spriječiti progresiju krivine (17). Sekundarni je cilj pokušati trajno smanjiti Cobbov kut odnosno kut krivine. Također, vrlo je važno poboljšati oblik trupa i smanjiti asimetriju leđa bez pogoršanja funkcije. Pogoršanje funkcije zbog nošenja neprikladne ortoze može dovesti do lošije kvalitete života i narušavanja zdravlja. Ortoze mogu biti izrađene od metala, termoplastičnih materijala, ugljičnih vlakana, tekstilnih taka i njihovih kombinacija(1).

Ortoze korištene u liječenju idiopatske adolescentne skolioze možemo podijeliti u dvije glavne skupine, simetrične i asimetrične. U simetrične ortoze spadaju Milwaukee, Lyon, Boston i SpoRT ortoze. Od asimetričnih najpoznatija je Rigo – Cheneau, ali se u tu skupinu ubrajaju i ART ortoze, odnosno asimetrična rigidna torzijska ortoza, dinamička derotacijska ortoza, torakolumbalna lordotična intervencijska ortoza, TriaC dinamičke ortoze napravljene za poboljšanje ugone i estetike pacijenta, 3D ortoze, LA ortoze i druge. Posebnu skupinu čine noćne ortoze u koju spadaju Charleston i Providence ortoze. Također postoje i ortoze koje predstavljaju dinamičke steznike s remenjem poput SpineCor-a. Primjenom korektivne sile preko sustava remenja pokušava se postići adekvatna korekcija. Za razliku od tradicionalnih rigidnih ortoza, ovakav sistem pruža veću ugodnost i pokretljivost pacijenta.

Rigo – Cheneau ortoze imaju specifičan dizajn ovisno o tipu krivine. Ortoze zrcale sliku krivine. A1 tip ima dugu torakalnu krivinu gdje zdjelica prominira na stranu torakalnog konkavитета te ortoza ima glavnu pelotu na torakalnoj krivini i pritisak na zdjelici na strani torakalnog konkavитета, a slobodan dio zdjelice na strani torakalnog konveksiteta, čime se postiže korekcija zdjelice u frontalnoj ravnini (Slika 11).



Slika 11 : Primjer ortoze za tip krivine A1

Izvor: Preuzeto s dopuštenjem od dr. Manuel Rigo

A2 i A3 tipovi krivine razlikuju se od A1 u zdjeličnom dijelu zbog pritiska na lumbalnom dijelu na strani torakalnog konkaviteta pa je zbog toga potrebno zatvoriti zdjelicu kako bi kreirali sustav para sila za korekciju lumbalnog dijela i pritiska za korekciju zdjelice u frontalnoj ravnini (Slika 12).



Slika 12: Primjer ortoze za tip krivine A2 i A3

Izvor: Preuzeto s dopuštanjem od dr. Manuel Rigo

B1 i B2 su strukturalne krivine u lumbalnom i torakalnom dijelu gdje je primarna krivina lumbalna na strani torakalnog konkaviteta, a zdjelica prominira u frontalnoj ravnini na stranu torakalnog konkaviteta. Dizajn ortoze je sa otvorenom zdjelicom na strani torakalnog konkaviteta i većim pritiskom pelote u lumbalnom dijelu gdje je glavna krivina (Slika 13).



Slika 13 : Primjer ortoze za tip krivine B1 i B2

Izvor: Preuzeto s dopuštanjem od dr. Manuel Rigo

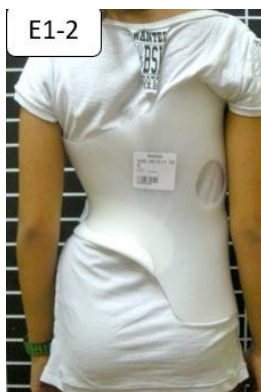C1 i C2 su krivine slične skupini A, ali je ovdje balans očuvan. Ortoze se rade slično kao kod skupine A, ali potpuno zatvorene zdjelice kako bi očuvali balans i zdjelicu u sredini (Slika 14).



Slika 14 : Primjer ortoze za tip krivine C1 i C2

Izvor: Preuzeto s dopuštenjem od dr. Manuel Rigo

E1 i E2 su čiste lumbalne i torakolumbalne krivine gdje zdjelica prominira u frontalnoj ravnini suprotno od lumbalne krivine. Imaju kratki model ortoze s korekcijom samo lumbalne krivine uz korekciju zdjelice. Dizajn za zdjelicu je otvoren na strani lumbalne krivine (Slika 15).



Slika 15: Primjer ortoze za tip krivine E1 i E2

Izvor: Preuzeto s dopuštenjem od dr. Manuel Rigo

Karbonske, odnosno ortoze napravljene od ugljičnih vlakana(18) više se ne koriste. U njima se tražila tehnika koja će poboljšati suradljivost pacijenta što je kasnije pronađeno u 3D izradi ortoza, a ta će vrsta izrade biti opisana kasnije u ovom radu. Debljina i težina slična je kao kod 3D ortoza, ali za razliku od njih, karbonske ortoze nisu se mogle korigirati nakon izrade što je uvelike utjecalo na napuštanje izrade takvih ortoza.

Izbor vrste ortoze ovisi o znanju i iskustvu tima za liječenje skolioza te o umijeću ortotičara i tehnološkim mogućnostima izrade ortoze(1).

## 7. TEHNIKE IZRADE ORTOZE

Izrada adekvatne ortoze započinje uzimanjem otiska u ortopedskoj kući. Uzimanje sadrenog otiska tehnika je koja se sve više napušta u izradi ortoza. Radi se samo kod specifičnih indikacija kao što su fleksibilne krivine s visokim stupnjem Cobbovog kuta.

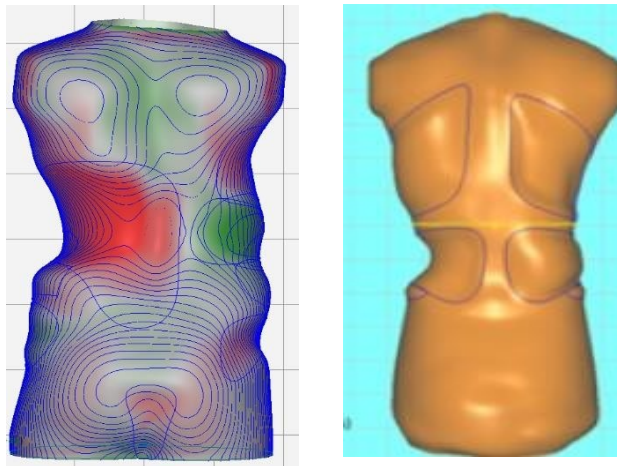
Najraširenija metoda koja predstavlja trenutni standard je CAD – CAM tehnika. Prema istraživanjima CAD-CAM metodom postiže se bolja korekcija Cobbovog kuta, a pacijenti puno više preferiraju CAD/CAM ortoze u odnosu na standardne TLSO(19). Koristi se 3D skener pomoću kojeg tehničar skenira pacijenta i na taj način uzima otisak i potrebne mjere (Slika 16). Glavna prednost ove tehnike je brzina postupka koji traje 1 - 3 minute. Cijeli proces je ugodan, čist i bezbolan. Točnost uzimanja mjera skenerom iznosi +/- 1mm.



Slika 16 : Proces skeniranja pacijenta koristeći 3D skener

Izvor: Preuzeto s dopuštenjem iz arhive ortopedske kuće PAR – MAR d.o.o.

Nakon skeniranja, mjere skeniranog trupa pacijenta unose se u kompjuterski program gdje se 3D prikaz prsnog koša uskladi s RTG snimkom pacijenta. Na taj se način dobije prikaz kralježnice unutar prsnog koša. Zatim se određuju prostori na kojima će biti primijenjen pritisak kao i mjesta koja će služiti kao ekspanzijski prostori (Slika 17). Ovakav digitalni prikaz ortoze usklađen s RTG snimkom omogućava praćenje promjena oblika kralježnice i prsnog koša te je vidljiva korekcija koja se postiže. Velika prednost u odnosu na sadreno uzimanje otiska je što u kompjuterskom programu možemo više puta raditi korekciju, dok se ne postigne željeni učinak, maksimalno se smanjuje količina plastike koja je korištena te je korzet slobodniji i ugodniji za nositi.



a)

b)

Slika 17 : a) prikaz zona pritiska (crvena boja) i ekspanzijskih zona (zelena boja), b) gotov model

Izvor: Preuzeto s dopuštanjem iz arhive ortopedске kuće PAR – MAR d.o.o.

Nakon oblikovanog modela ortoze, digitalni oblik se šalje u sustav CNC aparata koji izrađuje pozitiv modela (Slika 18). Proces izrade u CNC aparatu traje oko 15 minuta.



Slika 18 : CNC aparat

Izvor: slikano uz dopuštenje u ortopedskoj kući PAR – MAR d.o.o.

Sljedeći korak je korištenje infracrvene peći za plastiku koja se zagrijava te se zatim stavlja na dobiveni model iz CNC aparata. Karakteristike upotrebljene plastike su da je čvrsta i stabilna



kako bi održala željeni oblik odnosno oblik modela. Dobivanje oblika modela postiže se vakuum tehnikom zagrijane plastične ploče na modelu (Slika 19).



Slika 19 : Proces grijanja plastike u peći i aplikacija na model

Izvor: slikano uz dopuštenje u ortopedskoj kući PAR – MAR d.o.o.

Nakon hlađenja označavaju se mjesta za postavljanje pelota i mjesta za ekspanzijske prostore te generalni oblik korzeta kako bi se višak plastike mogao ukloniti. Kada se izrezao oblik ortoze, potrebno je izbrusiti rubove i postaviti kopče i remenje (Slika 20).



a)



b)

Slika 20 : a) Označavanje oblika ortoze, b) brušenje rubova

Izvor: slikano uz dopuštenje u ortopedskoj kući PAR – MAR d.o.o.

Nakon završenog procesa izrade ortoze (Slika 21) slijedi prva proba s pacijentom. Važno je obratiti pozornost na izgled u ortozi te da se pacijent osjeća što je ugodnije moguće tako da se eventualni nepotrebni dijelovi plastike mogu naknadno ukloniti. Pri prvoj probi provjeravaju se položaji pelota i ekspanzijskih prostora, kao i eventualne reakcije na koži.



a)



b)

Slika 21: a) Prikaz Rigo- Cheneau ortoze, b) Ortoza iznutra s vidljivim pelotama i ekspanzijskim prostorima

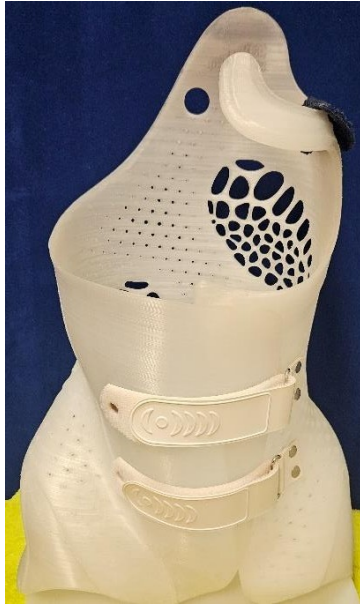Izvor: slikano uz dopuštenje u ortopedskoj kući PAR – MAR d.o.o.

Potrebno je provjeriti jesu li prisutne negativne posljedice nošenja ortoze. Tu spadaju abrazije na koži koje mogu nastati uslijed kontakta ortoze s kožom, mišićna atrofija zbog smanjenja pokreta u ortozi, eventualno postojanje ograničenja pokreta pri disanju zatim retrakcije ili kontrakture mišića u imobiliziranoj regiji i moguće je smanjenje efikasnosti utroška energije kada pacijent hoda s ortozom jer u tom slučaju povećano se troši kisik zbog povećanja pokreta u dijelovima tijela neograničenih ortozom.

Jedna od novijih, ali sve više korištenih tehnika je 3D printanje ortoze. Ona se razlikuje po tome što se preskače faza modela jer se odmah printa ortoza od plastičnog materijala. Uređaj ortozu printa u slojevima koji su vidljivi na ortozi (Slika 22), a cijeli proces traje oko 2 - 3 dana.

Korištenjem ove tehnike postiže se maksimalno individualno projektiranje za svakog pacijenta,

neki dijelovi ortoze mogu se napraviti fleksibilnijima, a neki rigidiji. Glavni cilj je postići što veću udobnost, a time i suradljivost pacijenta.



a)



b)

Slika 22 : Model 3D ortoze  
a) sprijeda b) straga

Izvor: slikano uz dopuštenje u ortopedskoj kući  
Kuća zdravlja d.o.o.

## 8. CILJEVI I UČINKOVITOST LIJEČENJA ORTOZAMA

### 8.1. Ciljevi liječenja ortozom i formula efikasnosti

Ciljevi liječenja ortozom uključuju:

- Poboljšanje ravnoteže trupa i poravnanje pacijenta
- Postići kontrolu deformiteta i zaustaviti progresiju
- Spriječiti nastanak bolnih sindroma kralježnice
- Odgoditi operativni zahvat do povoljnijeg stadija zrelosti kostura
- Poboljšati estetski izgled pacijenta

Jedan od parametara efikasnosti je elongacija tijela koja se postiže ortozom. Može se provjeriti na jednostavan način da se visina pacijenta izmjeri bez ortoze i u ortozi. Dobra ortoza će uz sve primjenjene korekcije postići elongaciju trupa djeteta.

Efikasnost ortoza definirana je primarnom korekcijom u ortozi i brojem sati provedenih u ortozi. Formula koja pokazuje efikasnost nošenja ortoze i primarne korekcije uključuje varijablu „a“ koja predstavlja Cobbov kut bez ortoze i varijablu „b“ koja predstavlja Cobbov kut sa ortozom. Ako je korekcija <20% ona se smatra nedovoljnom, a ako je >50% smatra se odličnom.

$$\text{PRIMARNA KOREKCIJA} = [(a-b) \times 100/a]$$

Faktori o kojima ovisi stupanj korekcije uključuju veličinu i tip krivine, rigidnost krivine, starost pacijenta, redovitost nošenja ortoze i kvaliteta ortoze. Na primjer, pacijentu kojem je završen period naglog rasta i prema Risseru se klasificira kao 5, ortoza neće moći pružiti terapijski učinak koji bi se mogao postići u periodu rasta. Također, kod krivina u kojima su prisutne velike rotacije ili ako su prisutne dvije krivine kojima su apexi relativno blizu (npr. 4C B2), teže će se postići veća korekcija u odnosu na jednostruke duge torakalne krivine (npr. 3C A1).

## 8.2. Weinstein studija

O dokazu učinkovitosti nošenja ortoze govori prospektivna studija pod nazivom „Učinak nošenja ortoze u adolescenata s idiopatskom skoliozom“, objavljena 2013. godine (20). Studiju su proveli Weinstein, Dolan i suradnici. Ukupno je bilo uključeno 242 pacijenta, koji su imali tipične indikacije za nošenje ortoze bazirano na njihovoj dobi, zrelosti skeleta i stupnju krivine. Od njih 242, 116 ih je randomizirano podijeljeno u grupu za nošenje ortoze ili za promatranje, a 126 pacijenata je moglo birati između nošenja ortoze ili promatranja. Pacijenti u skupini s ortozom dobili su uputu nositi ju 18 sati dnevno. Rezultati studije pokazali su efikasnost nošenja ortoza sa 72% uspješnosti liječenja u skupini onih koji su nosili ortozu, a samo 48% za one koji su bili promatrani.

## 8.3. Ortoze u liječenju adolescentne idiopatske skolioze: Dokazi do danas

U radu autora Nikosa Karavidasa iz 2019.godine predstavljeni su dokazi o efikasnosti nošenja ortoza kao i prediktivni faktori koji utječu na uspješnost liječenja (21). Autor navodi kako je efektivnost ortoza bila kontroverzna sve dok novije studije nisu pružile visoko kvalitetne dokaze kako nošenje ortoze može smanjiti progresiju i potrebu za operacijskim liječenjem. Smatra se da su inicijalna korekcija u ortozi i suradljivost pacijenta najbitniji prediktivni faktori za uspješan ishod liječenja. S lošijom uspješnosti u terapiji povezuju se visok i nizak BMI, torakalne i dvostruke krivine kao i krivine iznad 30° u ranoj fazi sazrijevanja. Pokazalo se da ortoze izrađene CAD - CAM tehnikom imaju bolju inicijalnu korekciju te da su udobnije od prijašnjih ortoza. Rigidne ortoze i nošenje preko dana znatno je učinkovitije za krivine koje imaju visok rizik od progresije u odnosu na manje rigidne ortoze i nošenje samo po noći.

## 8.4. Elektronsko praćenje nošenja ortoze

Precizno mjerenje pacijentove suradljivosti kada se govori o nošenju ortoze određeni broj sati u danu dugo je bio izazov (22). Kada se na tržištu pojavio elektronski monitor kojem je uloga praćenje nošenja ortoze, napravljena je prospektivna studija sa svrhom ispitivanja efikasnosti takvog uređaja. Uređaj je bio inkorporiran u TLSO ortozu pacijenata koji su dobili upute voditi dnevnik nošenja ortoze. Kada su usporedili rezultate prikazalo se da suradljivost pacijenta iznosi 78%. Ovaj uređaj pouzdan je i osjetljiv način određivanja suradljivosti pacijenta za nošenje ortoze.

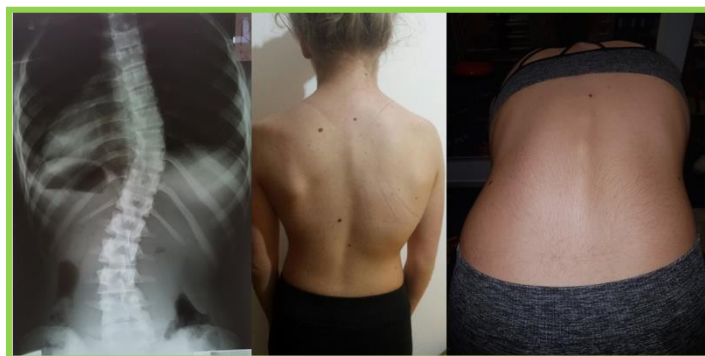### 8.5. Prikaz slučaja

-Djevojčica u dobi od 14 godina

-post menarcha

-Kliničkim pregledom pacijenta uočena asimetrija trupa, Adams test pozitivan, balans je na desnoj strani s prominencijom zdjelice na lijevu stranu, lumbalno i torakalno vidljiva krivina

- Klinički nalaz potvrđen RTG nalazom gdje je vidljiv Risser 3-4, Cobbov kut izmjeran 37 torakalno, 32 lumbalno (Slika 23)



a)

b)

c)

Slika 23 : a) RTG b) vidljiva asimetrija trupa straga c) Adams test

Izvor: preuzeto s dopuštenjem od fizioterapeutkinje Alme Ćurtović

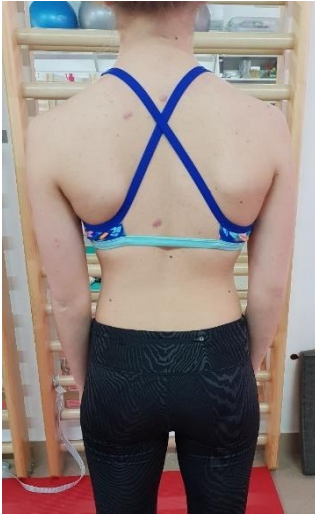Pacijentici se u terapiji osim Schroth vježbi aplicira TLSO Rigo-Cheneau ortoza. Ortoza je funkcionalna, uz dobar frontalni i sagitalni balans s derotacijom ramenog obruča te je postignuta elongacija u ortozi (Slika 24).



Slika 24 : Rigo- Cheneau ortoza

Izvor: preuzeto s dopuštenjem od fizioterapeutkinje Alme Ćurtović

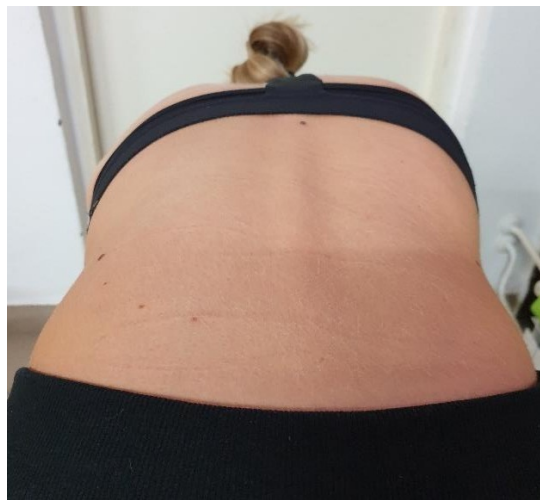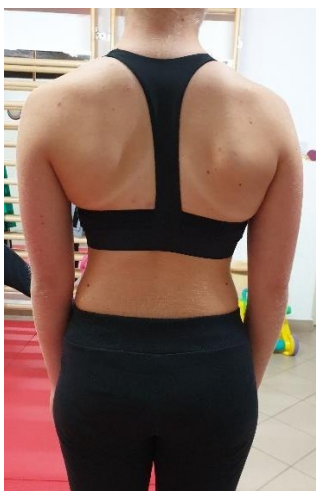Godinu dana nakon Schroth terapije i nošenja ortoze, postignut je zadovoljavajući izgled leđa (Slika 25).



Slika 25 : Klinička slika nakon 1 godine nošenja ortoze i Schroth terapije

Izvor: preuzeto s dopuštenjem od fizioterapeutkinje Alme Čurtović

Tri godine nakon nošenja ortoze, Risser 5, određen je noćni režim nošenja ortoze, pacijentica je u fazi skidanja (Slika 26).



Slika 26 : Klinička slika nakon godine terapije

Izvor: preuzeto s dopuštenjem od fizioterapeutkinje Alme Čurtović

## 9. PROTOKOL NOŠENJA ORTOZE

Postoji konsenzus o biranju prvo rigidne ortoze u odnosu na nerigidne (17). Primjer takve ortoze je Rigo – Cheneau ortoza. To se odnosi na visoko rizične pacijente čije krivine imaju potencijal dosegnuti kirurške vrijednosti. Oni bi nositi ortožu >18 sati dnevno. Što pacijent više nosi ortožu, to će rezultati biti bolji. Za svakog pacijenta broj sati nošenja ortože u danu je individualan. Dok će nekim pacijentima biti dovoljno da nose ortožu 12 sati, drugom pacijentu će biti potrebno nošenje ortože tijekom cijelog dana za isti rezultat.

Preporučeno nošenje ortože može se prikazati grafikonom rasta. Tijekom rasta razlikuju se 4 faze. Rana i kasna akceleracija te rana i kasna deceleracija. U fazama akceleracije i u ranoj deceleracijskoj fazi, za koju se smatra da traje do Risser 2, smatra se da pacijent i dalje ima potencijal za rast i za razvoj progresije Cobbovog kuta. Kada je pacijent u nekoj od tih faza, a ima potencijal za krivinu >25° preporuča se nošenje rigidne ortože >20h dnevno uz vježbe (23). Ako pacijent ima krivinu od 25° ili >25°, a nalazi se u fazi rasta nakon Risser 2 može se preporučiti nošenje >20 sati, ali je dozvoljeno prema procjeni i parcijalno nošenje od 12 - 20h dnevno uz vježbe. Kod nekih pacijenata može se preporučiti i samo noćno nošenje uz vježbe.



## 10. PSIHOLOŠKI ASPEKT NOŠENJA ORTOZE

Utjecaj nošenja ortoze na djetetovu psihu jedna je od najvažnijih stvari koje svaki član tima treba imati na umu kod provođenja terapije, a koji se često zanemaruje. Pacijent se kroz proces liječenja suočava s puno izazova koje nije lako prihvatiti što bitno utječe na suradljivost. Velika većina djece svoj put sa skoliozom i nošenjem ortoze prolazi tijekom puberteta što je samo po sebi osjetljivo razdoblje. Važno je tijekom svakog pregleda obraćati se direktno pacijentu, a ne voditi komunikaciju isključivo preko roditelja. Na taj način pacijent se ne osjeća isključeno iz procesa terapije i bolje će shvatiti važnost ispravnog nošenja ortoze. Odbijanje nošenja i generalno nerazumijevanje od strane pacijenta za nošenje ortoze nije zanemariv problem. Zbog toga posebnu pažnju treba posvetiti da se pacijentu objasni i približi važnost provođenja terapije. Još jedan od izazova s kojima se pacijenti susreću je biranje odjeće koja će prekriti ortozu za vrijeme nošenja u školi. Zadirivanje od strane vršnjaka zbog znatiželje može znatno utjecati na samopouzdanje i rezultirati prestankom nošenja ortoze. Neudobnost i vrućina također otežavaju prihvaćanje nošenja ortoze, ali proces izrade sve više ide u smjeru rješavanja tog problema izradom udobniji ortoza s uklanjanjem plastike na mjestima gdje ona nije potrebna. Mladim pacijentima može se proces izrade ortoze učiniti zabavnijim tako da biraju boju i uzorak svoje ortoze (Slika 27). Glavna poruka treba biti da je proces liječenja u funkciji cijelog tima koji osim pacijenta uključuje i doktora, ortotičara, terapeuta, medicinske sestre i roditelje.



Slika 27 : Primjeri uzoraka za ortoze

Izvor: uslikano uz dopuštenje u ortopedskoj kući PAR – MAR d.o.o.

## 11. ZAHVALE

Zahvaljujem se svom mentoru prof. dr. sc Tomislavu Đapiću na svakom korisnom savjetu i uloženom trudu i vremenu.

Zahvaljujem ortopedskim kućama PAR – MAR i Kući zdravlja kao i dr. Mini Jelačić te dr. Manuelu Rigo koji su me uputili u proces izrade ortoze i nesebično udijelili svoje materijale kako bi pomogli ostvariti ovaj diplomski rad.

Veliko hvala mojim prijateljima s fakulteta s kojima sam tijekom ovih 6 godina podijelila svaku suzu i svaki osmijeh. Moji studentski dani zauvijek će ostati u najljepšem sjećanju zahvaljujući vama.

Hvala prijateljicama Lari i Marti koje su vjerovale u mene kada i sama nisam te su bile tu za mene od samog početka ovog puta.

Posebno se zahvaljujem svojim roditeljima na bezuvjetnoj podršci i motivaciji koju su mi pružali svakog dana. Bez vas bi ovaj cilj bio puno teže ostvariv.

## 12. LITERATURA

1. Đapić T, Jelić M, Miličić G, Bulat Würsching S, editors. Konzervativno liječenje skolioza i kifoza: knjiga simpozija, Zagreb, studeni 2010. Zagreb: Kuća zdravlja; 2010.
2. Studer D. Clinical investigation and imaging. *J Child Orthop*. 2013 Feb;7(1):29–35.
3. Coelho DM, Bonagamba GH, Oliveira AS. Scoliometer measurements of patients with idiopathic scoliosis. *Braz J Phys Ther*. 2013 Apr;17(2):179–84.
4. Horne JP, Flannery R, Usman S. Adolescent idiopathic scoliosis: diagnosis and management. *Am Fam Physician*. 2014 Feb 1;89(3):193–8.
5. Zaina F, Negrini S, Atanasio S. TRACE (Trunk Aesthetic Clinical Evaluation), a routine clinical tool to evaluate aesthetics in scoliosis patients: development from the Aesthetic Index (AI) and repeatability. *Scoliosis*. 2009 Dec;4(1):3.
6. Hoffman DA, Lonstein JE, Morin MM, Visscher W, Harris BSH, Boice JD. Breast Cancer in Women With Scoliosis Exposed to Multiple Diagnostic X Rays. *JNCI J Natl Cancer Inst*. 1989 Sep 6;81(17):1307–12.
7. Knott P, Pappo E, Cameron M, deMauroy J, Rivard C, Kotwicki T, et al. SOSORT 2012 consensus paper: reducing x-ray exposure in pediatric patients with scoliosis. *Scoliosis*. 2014 Dec;9(1):4.
8. Subramanian S, Viswanathan VK. Bone Age. In: StatPearls [Internet]. Treasure Island (FL): StatPearls Publishing; 2024 [cited 2024 Jun 22]. Available from: <http://www.ncbi.nlm.nih.gov/books/NBK537051/>
9. Weiss HR. The method of Katharina Schroth - history, principles and current development. *Scoliosis*. 2011 Dec;6(1):17.
10. Bettany-Saltikov J, Parent E, Romano M, Villagrasa M, Negrini S. Physiotherapeutic scoliosis-specific exercises for adolescents with idiopathic scoliosis. *Eur J Phys Rehabil Med*. 2014 Feb;50(1):111–21.
11. Weiss HR, Goodall D. Rate of complications in scoliosis surgery – a systematic review of the Pub Med literature. *Scoliosis*. 2008 Dec;3(1):9.
12. Yaman O, Dalbayrak S. Idiopathic scoliosis. *Turk Neurosurg* [Internet]. 2013 [cited 2024 Jun 22]; Available from: [http://www.turkishneurosurgery.org.tr/summary\\_en\\_doi.php3?doi=10.5137/1019-5149.JTN.8838-13.0](http://www.turkishneurosurgery.org.tr/summary_en_doi.php3?doi=10.5137/1019-5149.JTN.8838-13.0)
13. Langensiepen S, Semler O, Sobottke R, Fricke O, Franklin J, Schönau E, et al. Measuring procedures to determine the Cobb angle in idiopathic scoliosis: a systematic review. *Eur Spine J*. 2013 Nov;22(11):2360–71.

14. Rigo MD, Villagrasa M, Gallo D. A specific scoliosis classification correlating with brace treatment: description and reliability. *Scoliosis*. 2010 Dec;5(1):1.
15. Rigo M, Jelačić M. Brace technology thematic series: the 3D Rigo Chêneau-type brace. *Scoliosis Spinal Disord*. 2017 Dec;12(1):10.
16. the members of SOSORT, Rigo M, Negrini S, Weiss H, Grivas T, Maruyama T, et al. “SOSORT consensus paper on brace action: TLSO biomechanics of correction (investigating the rationale for force vector selection).” *Scoliosis*. 2006 Dec;1(1):11.
17. Roye BD, Simhon ME, Matsumoto H, Bakarania P, Berdishevsky H, Dolan LA, et al. Establishing consensus on the best practice guidelines for the use of bracing in adolescent idiopathic scoliosis. *Spine Deform*. 2020 Aug;8(4):597–604.
18. Bernard JC, Lecante C, Deceuninck J, Notin G, Journoud L, Barral F. The carbon brace. *Scoliosis*. 2013 Dec;8(1):3.
19. Sankar WN, Albretson J, Lerman L, Tolo VT, Skaggs DL. Scoliosis in-brace curve correction and patient preference of CAD/CAM versus plaster molded TLSOs. *J Child Orthop*. 2007 Dec;1(6):345–9.
20. Weinstein SL, Dolan LA, Wright JG, Dobbs MB. Effects of Bracing in Adolescents with Idiopathic Scoliosis. *N Engl J Med*. 2013 Oct 17;369(16):1512–21.
21. Karavidas N. Bracing In The Treatment Of Adolescent Idiopathic Scoliosis: Evidence To Date. *Adolesc Health Med Ther*. 2019 Oct;Volume 10:153–72.
22. Rahman T, Borkhuu B, Littleton AG, Sample W, Moran E, Campbell S, et al. Electronic monitoring of scoliosis brace wear compliance. *J Child Orthop*. 2010 Aug;4(4):343–7.
23. Karavidas N, Iakovidis P, Chatziprodromidou I, Lytras D, Kasimis K, Kyrkousis A, et al. Physiotherapeutic Scoliosis-Specific Exercises (PSSE-Schroth) can reduce the risk for progression during early growth in curves below 25°: prospective control study. *Eur J Phys Rehabil Med* [Internet]. 2024 Apr [cited 2024 Jun 23];60(2). Available from: <https://www.minervamedica.it/index2.php?show=R33Y2024N02A0331>

### 13. ŽIVOTOPIS

Rođena sam 27. veljače 2000. Osnovnu školu „Medvedgrad“ završila sam 2014. godine u Zagrebu. Upisala sam X.gimnaziju Ivan Supek u Zagrebu koju sam završila 2018. godine. Tijekom pohađanja srednje škole, položila sam Cambridge ispite iz engleskog i matematike. Medicinski fakultet Sveučilišta u Zagrebu upisala sam 2018. godine. Uz obrazovanje, trenirala sam plivanje 9 godina i ples 4 godine. Od stranih jezika govorim engleski i njemački. Trenutno sam aktivan član Rotaract kluba „Medvedgrad“. Moja područja interesa su ortopedija i pedijatrija.