

Radiološka analiza nestabilnih femoralnih komponenti Zweymuller tipa tvrtke Instrumentaria d.d.

Smirnjak, Dario

Master's thesis / Diplomski rad

2024

Degree Grantor / Ustanova koja je dodijelila akademski / stručni stupanj: **University of Zagreb, School of Medicine / Sveučilište u Zagrebu, Medicinski fakultet**

Permanent link / Trajna poveznica: <https://um.nsk.hr/um:nbn:hr:105:112363>

Rights / Prava: [In copyright](#)/[Zaštićeno autorskim pravom.](#)

Download date / Datum preuzimanja: **2025-02-28**



Repository / Repozitorij:

[Dr Med - University of Zagreb School of Medicine Digital Repository](#)



**SVEUČILIŠTE U ZAGREBU
MEDICINSKI FAKULTET**

Dario Smirnjak

**Radiološka analiza nestabilnih femoralnih
komponenti Zweymuller tipa tvrtke Instrumentaria
d.d.**

DIPLOMSKI RAD



Zagreb, 2024.

Ovaj diplomski rad izrađen je na Klinici za ortopediju Kliničkog bolničkog centra Zagreb pod vodstvom izv. prof. dr. sc. Tomislava Smoljanovića, dr. med i predan je na ocjenu u akademskoj godini 2023./2024.

Sadržaj

SAŽETAK

SUMMARY

1. UVOD.....	1
1.1. TOTALNA ARTROPLASTIKA KUKA	2
1.2. ZWEYMULLER TIP FEMORALNOG STEMMA	5
1.3. MOGUĆI UZROCI NEUSPJEHA	9
1.4. RADIOLOŠKI ZNAKOVI NEUSPJEHA	9
2. CILJ RADA.....	11
3. ISPITANICI I METODE	12
4. REZULTATI	15
5. RASPRAVA.....	22
6. ZAKLJUČAK	31
7. ZAHVALE	32
8. POPIS LITERATURE.....	33
9. ŽIVOTOPIS	43

SAŽETAK

NASLOV: RADIOLOŠKA ANALIZA NESTABILNIH FEMORALNIH KOMPONENTI ZWEYMULLER TIPA TVRTKE INSTRUMENTARIA D.D.

AUTOR: DARIO SMIRNJAK

U Klinici za ortopediju Kliničkog bolničkog centra Zagreb ugrađeno je tijekom četverogodišnjeg razdoblja od kolovoza 2014. godine do srpnja 2018. godine u 979 pacijenata ukupno 1051 Zweymuller-tip femoralne komponente bescementne endoproteze kuka tvrtke Instrumentaria d.d. Analiza preživljenja tih endoproteza učinjena 2023. godine pokazala je kako je u 8,4 % pacijenata dostupnih praćenju femoralni stem bio operacijski revidiran. Cilj ovog rada je analizirati radiološke promjene revidiranih femoralnih stemova do početka 2024. godine. U analizi su korištene rendgenske snimke kukova snimljene prije i neposredno nakon operacijskog zahvata ugradnje endoproteze kuka te kasnije tijekom praćenja. Od 74 revidirana femoralna stema radiološka dokumentacija potrebna za analizu bila je dostupna za 56 pacijenata (75,7 %). Femoralni stem nije bio primarno postavljen u idealni položaj u četiri pacijenta (7,1 %). Tijekom praćenja gubitak gustoće proksimalne kortikalne kosti (engl. *stress shielding*) uočen je u 49 pacijenata (87,5 %). Kortikalna hipertrofija na distalnom dijelu femoralnog stema uočena je u 21 pacijenta (37,5 %). Radiolucetne linije na kontaktnoj površini između kortikalne kosti i femoralnog stema bile su prisutne u 50 pacijenata (89,3 %). Radiolucencije širine veće od 2 milimetra opisane su u 27 (48,2 %) pacijenata. Utonuće stema u femoralni kanal nađeno je u 44 pacijenta (78,6 %). Prosječno utonuće iznosilo je 6,7 milimetara (raspon 1-21 milimetar). Utonuće stema više od 5 milimetara zabilježeno je u 25 pacijenata (44,6 %). Pomak femoralnog stema s obzirom na uzdužnu os femura uočen je u 24 pacijenta (42,9 %). Ukupno 12 revidiranih pacijenata nije imalo radioloških znakova razlabavljenja femoralne komponente. Radiološki znakovi nestabilnosti femoralnog stema tvrtke Instrumentaria d.d. bili su prisutni u 78,6 % pacijenata. Najučestaliji radiološki znakovi nestabilnosti femoralnog stema su utonuće stema i pojava progresivne radiolucetne linije.

Ključne riječi: artroplastika; endoproteza; razlabavljenje; stem

SUMMARY

TITLE: RADIOLOGIC ANALYSIS OF UNSTABLE COMPONENTS OF ZWEYMULLER-TYPE HIP ENDOPROTHESIS BY THE INSTRUMENTARIA MANUFACTURER

AUTHOR: DARIO SMIRNJAK

A total of 1,051 Zweymuller-type femoral components of cementless hip endoprostheses from the Instrumentaria manufacturer were implanted in 979 patients in the Orthopedic Clinic of the Zagreb Clinical Hospital Center during the four-year period from August 2014 to July 2018. The survival analysis of these endoprostheses performed in 2023 showed that the femoral stem was surgically revised in 8.4% of patients available for follow-up. This study aims to analyze the radiological changes of the revised femoral stems until the beginning of 2024. X-rays of the hips taken before and immediately after surgery as well as later during follow-up were used in the analysis. Of the 74 revised femoral stems, radiological documentation required for the analysis was available for 56 patients (75.7 %). The femoral stem was not primarily placed in the ideal position in four patients (7.1 %). During follow-up, loss of proximal cortical bone density (stress shielding) was observed in 49 patients (87.5 %). Cortical hypertrophy on the distal part of the femoral stem was observed in 21 patients (37.5 %). Radiolucent lines on the contact surface between the cortical bone and the femoral stem were present in 50 patients (89.3 %). Lucencies wider than 2 millimeters were found in 27 (48.2 %) patients. Subsidence of the stem into the femoral canal was found in 44 patients (78.6 %). The average subsidence was 6.7 millimeters (range 1-21 millimeters). Subsidence of more than 5 millimeters was recorded in 25 patients (44.6 %). Stem migration regarding the longitudinal axis of the femur was observed in 24 patients (42.9 %). A total of 12 revised patients had no radiological signs of femoral component loosening. Radiological signs of instability of the femoral stem of Instrumentaria manufacturer were present in 78.6 % of patients. The most common radiological signs of femoral stem instability are the subsidence of the stem and the appearance of a progressive radiolucent line.

Keywords: arthroplasty; implant; loosening; stem

1. UVOD

Operacijski zahvat ugradnje umjetnog zgloba kuka jedno je od najznačajnijih postignuća u ortopediji u 20. stoljeću (1). To liječenje pokazalo se izuzetno uspješnim u oslobađanju od bola i vraćanju uobičajenim dnevnim aktivnostima u pacijenata kod kojih je to bilo onemogućeno zbog bolesti i/ili ozljede zgloba kuka (2). Iako je totalna artroplastika kuka povezana s visokom razinom funkcije i visokom stopom preživljenja, neuspjesi se ipak događaju (3). Svi implantati nisu pokazali jednaku učinkovitost i pouzdanost. Ugradnja Zweymuller-tip femoralnog stema tvrtke Instrumentaria d.d. povezana je s velikim brojem revizijskih operacija (Slika 1). U Klinici za ortopediju Kliničkog bolničkog centra Zagreb ugrađeno je tijekom četverogodišnjeg razdoblja od kolovoza 2014. godine do srpnja 2018. godine u 979 pacijenata ukupno 1051 Zweymuller-tip femoralne komponente bescementne endoproteze kuka tvrtke Instrumentaria d.d. Do kraja 2023. godine bilo je potrebno operacijski revidirati 74 femoralne komponente. Ovaj rad prikazuje radiološku analizu nestabilnih femoralnih komponenti Zweymuller tipa tvrtke Instrumentaria d.d.



Slika 1. Femoralna komponenta Zweymuller tipa endoproteze kuka tvrtke Instrumentaria d.d. Specifičnost dizajna te tvrtke su tri rupice u lateralnom dijelu te izbočina na proksimalnom dijelu endoproteze u obliku trapeza.

Preuzeto s: <https://www.instrumentaria.hr/>; 2023.

1.1. TOTALNA ARTROPLASTIKA KUKA

Totalna artroplastika kuka je operacijski zahvat kojim se zamjenjuju oštećena zglobova tijela kuka umjetnim dijelovima. Za razliku od parcijalne artroplastike kuka kod koje se mijenja samo femoralni dio zgloba, kod totalne artroplastike kuka mijenjaju se oba zglobna tijela i glava femura i zdjelična čašica, acetabulum. Ugrađeni dijelovi endoproteze mogu se u kost domaćina učvrstiti s ili bez koštanog cementa. Koštani cement ili polimetilmetakrilat postavlja se između spužvaste

kosti i površine endoproteze te tako veže, učvršćuje endoprotezu za kost domaćina. Taj tip endoproteze prilikom ugradnje postiže stabilnost razvojem radijalnih sila dok implantat prodire u koštani cement postavljen unutar pripremljenog ležišta u kosti što dovodi do kompresije na dodirnoj površini endoproteza-cement i cement-kost (4).

S druge strane, uspješnost učvršćivanja bescementnih endoproteza prije svega određuje inicijalna mehanička stabilnost koja se postiže utiskivanjem direktno u kost domaćina endoproteze čiji je promjer malo većeg od promjera pripremljenog koštanog ležišta, tzv. „*press-fit*„. Tako se postiže primarno učvršćenje, fiksacija bescementne endoproteze. Za trajnu čvrstoću spoja između endoproteze i kosti, a time i dugovječnost, zaslužna je biološka fiksacija, odnosno prijanjanje koštanog tkiva neposredno na površinu bescementne endoproteze. Taj proces, koji obično traje 3 do 4 mjeseca nakon ugradnje bescementne totalne endoproteze kuka, naziva se oseointegracija. Tako se postiže sekundarno učvršćenje bescementne endoproteze. Kako bi kost mogla urastati na površinu implantata i tako napraviti čvrstu vezu između endoproteze i kosti, uz odsustvo pokreta između kosti i endoproteze, što se postiže primarnom stabilnošću, potrebno je i da površina endoproteze ima određenu razinu hrapavosti (5, 6). Neki od načina kako se postiže potrebna hrapavost površine endoproteze su primjena plazma spreja ili matiranje površine endoproteze česticama visoko pročišćenog plemenitog korunda, kristalnog oblika aluminijevog oksida (Al_2O_3), pod visokim tlakom direktno na površinu proteze (7).

Općenito se smatra kako su bescementne endoproteze prikladnije za „mlađe“ pacijente koji imaju čvršću kost, dok su cementne bolje za „starije“ pacijente čija kost ima slabiji potencijal

oseointegracije. Razlozi za slabiji potencijal oseointegracije su primjerice izražena osteoporoza ili promjene kosti uzrokovane lokalnom radioterapijom u sklopu liječenja karcinoma jajnika ili prostate. Neovisno o tome, zadnjih desetljeća bescementne totalne endoproteze kuka, pogotovo u našem dijelu Europe, koriste se znatno češće od cementnih. Jedan od razloga većoj popularnosti bescementnih u odnosu na cementne totalne endoproteze kuka leži u tome što nekorištenje cementa tijekom operacije skraćuje više od 20-ak minuta trajanje operacije jer nije potrebno čekati pripremu cementa te kasnije njegovo stvrdnjavanje, polimerizaciju. Osim toga, primjena koštanog cementa pod tlakom u koštanu srž povećava i rizik od nastanka masne embolije i svih njenih posljedica koje uključuju i smrt pacijenta. S druge strane, primjena bescementnih implantata povezana je s nešto većim rizikom od intraoperacijskog prijeloma kostiju te potrebom nešto dužeg rasterećenja nakon operacije dok ne završi proces osteointegracije.

Postoje dva tipa metalnih legura koje se danas koriste za izradu totalnih endoproteza kuka. Legure kobalta najčešće sadrže kobalt, krom i molibden. Ove legure imaju izuzetnu snagu i izdržljivost, no njihova krutost je skoro dva puta veća od krutosti kortikalne kosti. Ovo nepodudaranje je mogući uzrok kliničkih tegoba u pacijenata, kao što je bol u preponi. Zato se te legure koriste za cementne endoproteze. S druge strane, femoralne komponente građene od titanijskih legura najčešće sadrže titanij, aluminij i vanadij. Titanijske legure su biokompatibilnije od legura kobalta. Imaju visoku snagu, vrlo su otporne na zamor i najvažnije, imaju nizak modul elastičnosti, slično kao i kortikalna kost, što povećava uspješnost oseointegracije i smanjuje učestalost kasnijeg razlabavljenja. Na taj način je te endoproteze moguće ugraditi bez potrebe za cementnim interpozitumom između površine endoproteze i kosti domaćina. Povrh toga, čini se da sličnost u

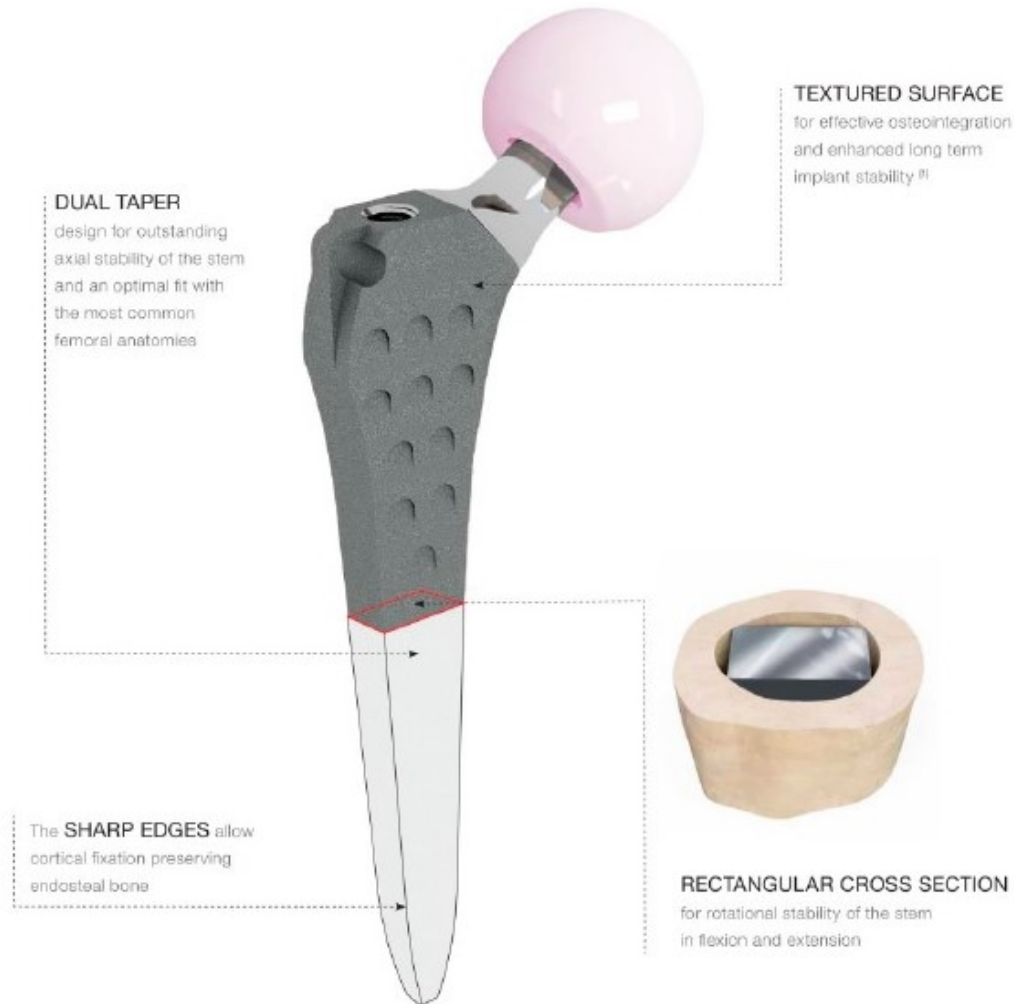krutosti između titanijskih legura i kortikalne kosti smanjuje pojavu incidencije bolova u preponi i natkoljenici.

Danas postoje brojne opcije bescementnih femoralnih komponenti za odabir prilikom ugradnje totalne endoproteze kuka. Dizajn bescementne femoralne komponente endoproteze kuka određuje veličinu i lokaciju dodirne površine između implantata i kosti, što dovodi do glavnih razlika u biomehanici i fiksaciji između pojedinih implantata (6-9). Različiti dizajni endoproteza kuka uvjetuju i razlike u prenošenju sila s proksimalne na distalnu kost što isto ima utjecaja na poslijeoperacijske promjene u gustoći i čvrstoći kosti pacijenata s ugrađenom totalnom endoprotezom kuka.

1.2. ZWEYMULLER TIP FEMORALNOG STEMMA

Godine 1973. Karl Zweymuller i suradnici predstavili su dizajn femoralne komponente (engl. *stem*) za totalnu bescementnu artroplastiku kuka koji se i danas uspješno koristi (Slika 2). Zweymuller femoralni stem je ravan, pravokutnog presjeka koji se sužava od proksimalno prema distalno, a građen je od titanijske legure (Ti-6Al-4V). Postiže izvrsnu inicijalnu stabilnost aksijalno preko dvostrukog sužavanja, ali i rotacijski zbog svog pravokutnog presjeka. Pravokutni presjek omogućava implantatu uklještenje u femoralni kanal na četiri mjesta u kortikalisu duž čitavog stema u koronarnoj ravnini. Zweymuller femoralni stem dizajniran je tako da odgovara femoralnom kanalu u frontalnoj ravnini, ali da ga ne ispuni u potpunosti u lateralnoj ravnini. Na taj način štedi se koštanoj srži, a manje se narušava endostealna opskrba krvlju kosti. Površina

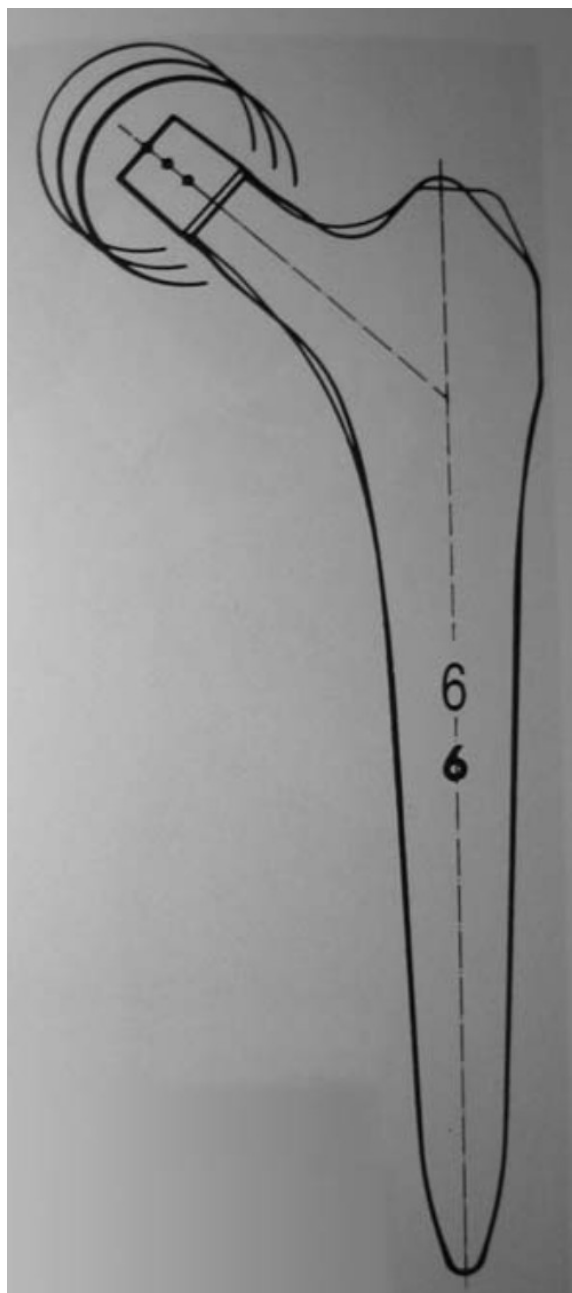
endoproteze odlikuje se hrapavošću od prosječno 3-5 mikrometara duž čitavog stema, što se postiže matiranjem površine endoproteze visoko pročišćenim korundom(10). Takav dizajn femoralnog stema klasificira se kao tip 4B po Kheir-u i sur. (5, 8, 11, 12).



Slika 2. Skica Zweymuller-tip femoralnog stema tvrtke Lima. Na stem je postavljena keramička glava.

Preuzeto s: <https://pdf.medicaexpo.com/pdf/lima-corporate/c2-stem/94137-110245.html>; 2021.

Dizajn originalnog Zweymuller-ovog femoralnog stema s vremenom je evoluirao (13). Prvi model bio je zvan „Hochgezogen“. Taj model bio je redizajniran 1986. godine zvao se „Alloclassic StepLess“ ili „Alloclassic-SL“ i predstavljao je drugu generaciju Zweymuller-ovog femoralnog stema. Redizajn se sastojao u zamjeni metala vanadija s niobiumom iz legure titanija od koje je proteza načinjena zbog sumnje na citotoksičnost vanadija. Dodatno se promijenio oblik endoproteze te je sad proteza bila ušiljena uz sagitalnu i u frontalnoj ravnini. Godine 1992. Zweymuller-ov femoralni stem bio je ponovno redizajniran i nazvan SL-PLUS implantatom te predstavlja treću generaciju (Slika 3). Učinjene modifikacije odnosile su se na manje promjene u proksimalnom dijelu proteze te na ublažavanju oštine rubova pravokutnog trupa stema. Affatato i sur. opisali su u svom radu iz 2016. godine 26 različitih modifikacija Zweymuller tip femoralnog stemova koji su se do tada koristili u praksi (11).



Slika 3. Slika prozirnica Zweymüller-tip femoralnog stema veličine broj 6 koje su postavljene jedna preko druge kako bi se vidjela minimalna razlika u obliku između druge i treće generacije.

Preuzeto iz rada Wick M, Lester DK. Radiological changes in second- and third-generation Zweymüller stems. J Bone Joint Surg Br. 2004;86(8):1108-14.

Zweymuller tip femoralnog stema najčešće se koristi u Europi, ali i diljem svijeta s odličnim preživljenjem stema. Pisecky i sur. su prikazali rezultate u praćenju 30 godina od ugradnje implantata te opisali preživljenje femoralnog stema od 98 % ako se kao razlog revizije uzme aseptičko razlabavljenje (14, 15). Veen i sur. opisali su zadovoljavajuće rezultate preživljenja stema i kod gerijatrijskih pacijenata (80 godina i više) (16). Zweymuller tip femoralnog stema pokazao se kao pouzdana opcija i kod revizijskih operacija u pacijenata s gubitkom gustoće kosti. (17, 18).

1.3. MOGUĆI UZROCI NEUSPJEHA

Neuspjeh totalne bescementne artroplastike kuka može se dogoditi zbog niza razloga od kojih su najučestaliji aseptičko razlabavljenje, periprotetički prijelom, periprotetička infekcija, trošenje/habanje dijelova komponenti, dislokacije zgloba, tehnička pogreška operatera te prijelom samog implantata (3).

1.4. RADIOLOŠKI ZNAKOVI NEUSPJEHA

Aseptičko razlabavljenje se na rendgenskim snimkama manifestira kao periprotetička zona radiolucencije na dodirnoj površini kosti i endoproteze. Radiolucencije na spoju između površine endoproteze i kosti šire od 2 mm i/ili progresija lucencija smatra se abnormalnim nalazom (19). Nadalje, progresivno utonuće stema u femoralni kanal i pomak stema u odnosu na uzdužnu os femura smatraju se sigurnim znakovima razlabavljenja (20). Periprotetička infekcija osim pojavom radiolucencija na dodirnoj površini kosti i endoproteze, manifestira se i periostalnom

reakcijom te brzom progresijom bolesti. Periprotetički prijelom tipično nalazimo u razini vrha femoralnog stema (19)..

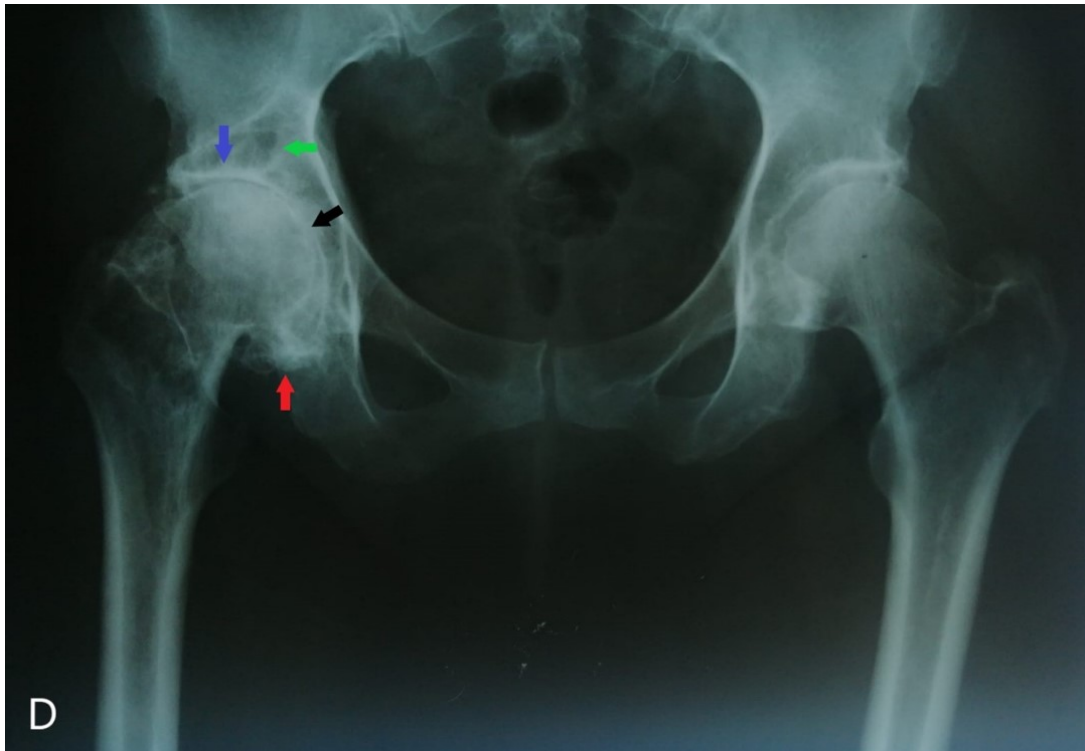
2. CILJ RADA

Cilj ovog istraživanja je radiološka evaluacija revidiranih femoralnih stemova Zweymuller tipa tvrtke Instrumentaria d.d.

3. ISPITANICI I METODE

Retrospektivno istraživanje provedeno je u Klinici za ortopediju Kliničkog bolničkog centra Zagreb u razdoblju od kolovoza do studenog 2023. godine. U istraživanje su uključena 74 pacijenta (74 kuka) kojima je učinjen revizijski zahvat zamjene ili vađenja Zweymuller tip femoralne komponente totalne endoproteze kuka tvrtke Instrumentaria d.d. Među njima bilo je 29 (39,2 %) muškaraca i 45 (60,8 %) žena. Prosječna dob kod primarne operacije ugradnje totalne endoproteze kuka bila je 67,4 godine (raspon od 39 do 86 godina). Operacije primarne ugradnje totalne endoproteze kuka tih pacijenata učinjene su od strane 12 specijalista ortopedije Klinike za ortopediju (DD, MS, MJ, GB, DM, TS, MČ, MJ, KC, OK, KBS, AM). Vodeća dijagnoza zbog koje je učinjen primarni zahvat ugradnje totalne bescementne endoproteze u svih pacijenata bila je koksartroza kuka (Slika 4).

Od ukupno 74 učinjene revizijske operacije, njih 68 (91,9 %) učinjeno je u Klinici za ortopediju, dok je ostalih 6 (8,1%) učinjeno u drugim ustanovama te su za ove pacijente podaci dobiveni telefonski. Potrebna radiološka dokumentacija za evaluaciju i analizu prikupljena je za 56 pacijenata (75,7%). Za ostale pacijente nije bilo moguće prikupiti potrebnu dokumentaciju što zbog revizija učinjenih u vanjskim ustanovama, što zbog potresa koji je zadesio Zagreb 2020. godine zbog čega je arhiva Klinike premještena na drugu lokaciju prilikom čega je dio materijala za analizu postao nedostupan. Pacijenti za koje nije prikupljena potrebna radiološka dokumentacija, njih ukupno 18 (24,3%), isključeni su iz radiološke analize promjena.



Slika 4. Rendgenogram kukova u anteroposteriornoj projekciji. Izražene artrotične promjene desnog kuka s vidljivim suženjem zglobne pukotine (crna strelica), subhondralnom sklerozom (plava strelica), pseudocistama (zelena strelica), osteofitima (crvena strelica).

Evaluirane su i analizirane rendgenske snimke kuka u anteroposteriornoj projekciji snimljene prije ugradnje endoproteze, neposredno nakon operacijskog zahvata te u sklopu postoperacijskog praćenja pacijenata. Od ugradnje implantata do posljednje dostupne rendgenske snimke prije revizijskog zahvata prošlo je prosječno 2,5 godina (raspon od 0 do 8 godina). Od posljednje dostupne rendgenske snimke do revizijskog zahvata prošlo je prosječno 3,3 mjeseca (raspon od 0 do 59 mjeseci). U evaluaciji stema mjerene su radiolucetne linije na dodirnoj površini kosti i endoproteze i bilježene u zonama 1-7 po Gruen-u i sur. (2). Također, u navedenim zonama bilježena je pojava gubitka gustoće kortikalne kosti (engl. *stress shieldinga*) i kortikalne hipertrofije kosti. Utonuće femoralnog stema u femoralni kanal definirano je kao povećanje

udaljenosti vrha stema od vrha velikog trohantera. U slučaju da gornja granica velikog trohantera nije bila jasno vidljiva na dostupnim rendgenskim snimkama za procjenu utonuća bila je korištena udaljenost ili kao povećanje udaljenosti vrata izbočine na medijalnoj strani vrata femoralne komponente stema od medijalnog ruba osteotomiranog vrata femura. Pomak stema u valgus ili varus položaj mjereno je s obzirom na uzdužnu os femura uspoređujući snimke snimljene neposredno nakon ugradnje endoproteze te one učinjene neposredno prije revizijskog zahvata (10, 21). Snimke su također pregledavane za pojavu heterotopičnih osifikacija i evaluirane prema Brooker-ovoj klasifikaciji od 4 stupnja (22) .

Rendgenske snimke snimljene prije razdoblja digitalizacije evaluirane su u obliku klasičnog filma na negatoskopu. Novije snimke bile su pohranjene digitaliziranom obliku. Promjene zabilježene na snimkama mjerene su s pomoću kutomjera, ravnala i olovke i/ili pomoću računalnih programa. Snimke u digitaliziranom obliku mjerene su uz korekciju radiografske magnifikacije kalibrirajući snimke prema promjeru metalne glave ugrađene endoproteze kuka.

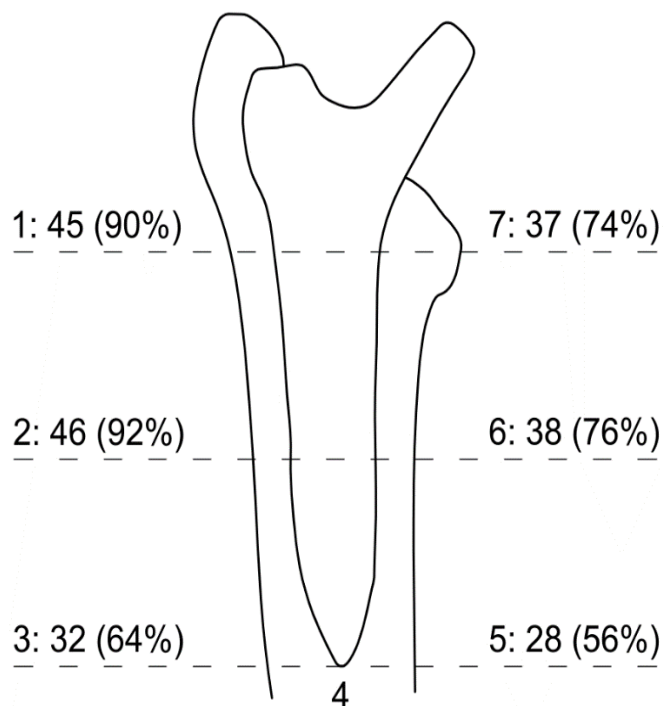
4. REZULTATI

Od svih evaluiranih rendgenskih snimki znakovi aseptičkog razlabavljenja femoralne komponente zabilježeni su u 44 (78,6 %) pacijenta. Radiološki znakovi infekcije u vidu progresivne radiolucencije i izražene periostalne reakcije zabilježeni su u 5 (8,9 %) pacijenata, a periprotetički prijelom u 7 (12,5 %) pacijenata.

Nakon primarne ugradnje totalne endoproteze kuka, četiri implantata (7,1 %) nisu bila u idealnoj poziciji. Tri stema bila su postavljena u varus položaj: dva su bila u varusu od jednog stupnja, a jedan u varusu od dva stupnja. Stem koji je bio postavljen u 2 stupnja varusa je tijekom praćenja progredirao u varus deformaciji za dodatni stupanj. Stem koji je bio postavljen u valgus deformaciju od 2 stupnja minimalno je promijenio položaj za pola stupnja tijekom praćenja.

Pojava radiolucenčnih linija na dodirnoj površini između kortikalne kosti i femoralnog stema opisana je kod 50 (89,3 %) pacijenata. Radiolucencije su zabilježene najčešće u zonama 1, 2, 6 i 7, a kod 42 (75%) pacijenta radiolucenčne linije zabilježene su u 4 i više zona (Slika 5). Radiolucenčne linije širine veće od 2 milimetra opisane su u 27 (48,2%) pacijenata.

Utonuće stema u femoralni kanal opaženo je kod 44 (78,6 %) pacijenta. Prosječno utonuće iznosilo je 6,7 milimetara (raspon od 1 do 21 milimetar). Utonuće stema više od 5 milimetara zabilježeno je kod 25 (44,6 %) pacijenata.

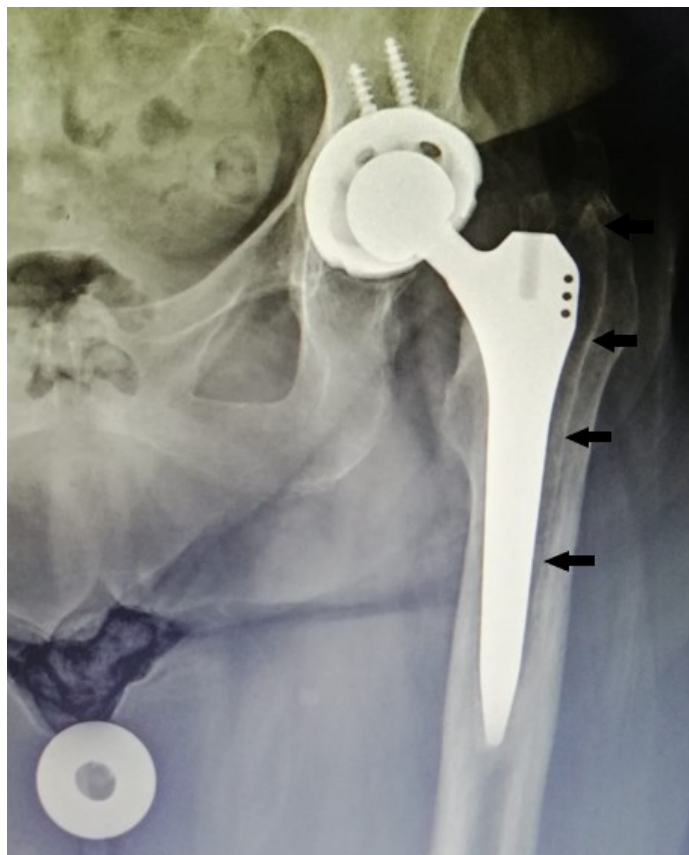

Slika 5. Skica implantata na kojoj je prikazana učestalost radiolucentnih linija u zonama 1-7 prema Gruen-u.

Pomak femoralnog stema s obzirom na uzdužnu os femura zabilježen je kod 24 (42,9 %) pacijenta. Od svih slučajeva s pomakom femoralnog stema, u varus položaju bilo je 17 (70,8 %) stemova, s prosječnim otklonom od 3 stupnja te u valgusu 7 (29,2 %), s prosječnim otklonom od 2 stupnja (Slika 6).

Gubitak gustoće proksimalne kortikalne kosti zabilježen je u 49 (87,5 %) pacijenata. Od svih slučajeva s gubitkom gustoće proksimalne kosti, gubitak je najčešće zabilježen u zonama 1 i 7, kod 21 (42,9 %) pacijenta. U zonama 1, 6 i 7 kod njih 10 (20,4 %), a u zonama 1, 2, 6 i 7 kod njih

16 (32,7 %). Kod jednog pacijenta (2 %) gubitak gustoće kortikalne kosti zabilježen je u zonama 1 i 2, a kod jedne pacijentice (2 %) u zonama 1, 5, 6 i 7.



Slika 6. Rendgenogram lijevog kuka u anteroposteriornoj projekciji. Na snimci je vidljivo utonuće i pomak Zweymuller-tip femoralnog stema tvrtke Instrumentaria d.d. u varus položaj s obzirom na uzdužnu os femura (naznačeno strelicama). Na lateralnom rubu je zbog pomaka nastala radiolucencija u zonama 1-3 dok je u području vrha femoralnog stema (zone 3 i 5) vidljiva hipertrofija kortikalisa.

Kortikalna hipertrofija zabilježena je kod 21 (37,5 %) pacijenta, a najčešća pojava bila je u zonama 3 i 5 (95,2 %). Kod jedne pacijentice (4,8 %) pojava je zabilježena u zonama 3, 4 i 5. Koštani pijedestal na snimkama zabilježen je kod 25 (44,6 %) pacijenata.

Pojava heterotopičnih osifikacija uočena je kod 6 (10,7 %) pacijenata. Kod tri pacijentice promjene su klasificirane kao stupanj 2, kod dva pacijenta kao stupanj 3 i kod jednog pacijenta kao stupanj 4 po Brooker-ovoj klasifikaciji (22).

Za ukupno 74 revidirana pacijenta prosječno razdoblje do revizijskog zahvata iznosilo je 3 godine od ugradnje (raspon od 4 dana do 8 godina). Aseptičko razlabavljenje femoralne komponente bio je najčešći uzrok revizija (Tablica 1).

Tablica 1. Uzroci revizijskih operacija prema učestalosti

Uzrok revizijske operacije	Broj revidiranih pacijenata	Postotak (%)
Aseptičko razlabavljenje	55	74,3
Periprotetička infekcija	11	14,9
Periprotetički prijelom	8	10,8

Uvidom u Bolnički informacijski sustavu pronađeno je da je kod 29 (42,6%) pacijenata bio prisutan pozitivan intraoperacijski bris uzet tijekom revizijske operacije. Za 4 pacijenta (5,9%) nisu pronađeni nalazi intraoperacijskog brisa. Preostalih 35 pacijenata imalo je sterilne intraoperacijske briseve uzete tijekom revizijskog zahvata. Ukupno 11 pacijenata klasificirano je

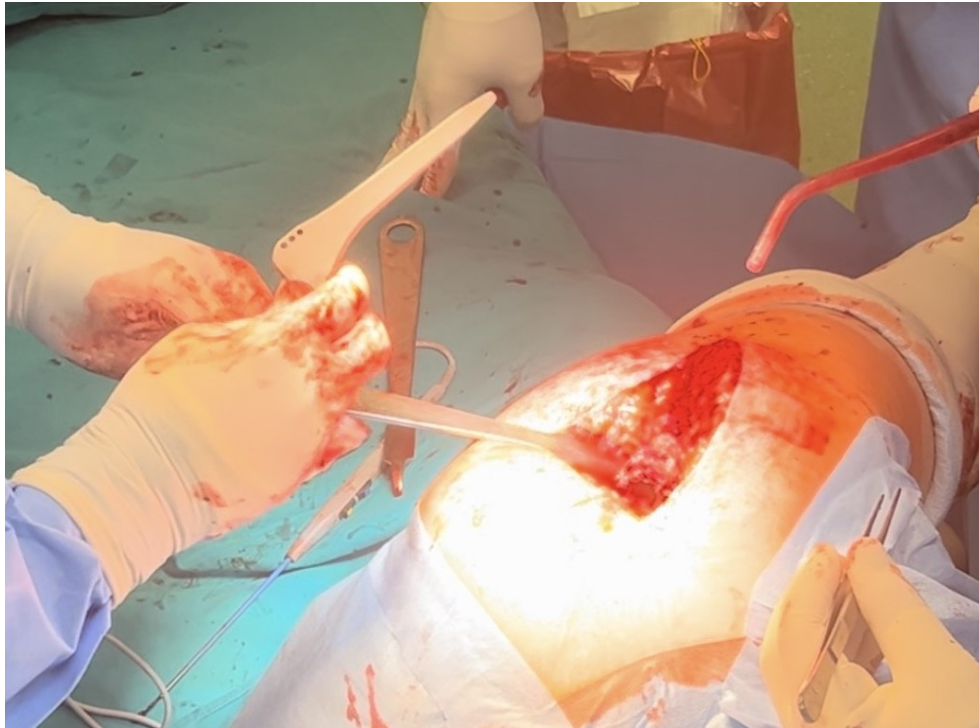kao periprotetička infekcija zbog prisutnosti pozitivnog intraoperacijskog brisa, povišenih upalnih parametara, kliničke slike infekcije, radioloških znakova infekcije na rendgenskim snimkama, nalaza upale na scintigrafiji i/ili pojave komplikacija nakon učinjenog revizijskog zahvata. Kod dva pacijenta od tih 11 pacijenata intraoperacijski je pronađena kolekcija gnojnog sadržaja zbog čega su bili revidirani u dva akta. U preostalih 9 pacijenata zbog nepostojanja intraoperacijskih znakova infekcije operateri su se odlučili za reviziju u jednom aktu, ali je tijekom postoperacijskog praćenja nakon revizije došlo do komplikacija, infekcije. Kod ostalih 18 pacijenata koji su imali pozitivan intraoperacijski bris tijekom revizijskog zahvata, nije bilo dodatnih nalaza koji bi upućivali na periprotetičku infekciju te je postoperacijski tijek revizije u jednom aktu protekao uredno. Smatra se da je kod navedenih 18 pacijenata došlo do kontaminacije uzoraka intraoperacijskih briseva.

Od 8 revizija femoralnih stemova zbog periprotetičkog prijeloma, 5 su bili posljedica pada pacijenta, dok je kod troje revizija bila posljedica intraoperacijskog prijeloma (Tablica 2). Prosječna dob pacijenata koji su zadobili intraoperacijski prijelom femura bila je 66 godina.

Prilikom ekstrakcije femoralnih stemova tvrtke Instrumentaria d.d., po oslobađanju od kosti koja je prerasla preko proksimalnog dijela endoproteze i koja je prorasla kroz tri rupice smještene u proksimalnom lateralnom dijelu trupa femoralnog stema većina stemova bila je izvađena iz femoralnog kanala bez potrebe korištenja instrumenata, pomoću dva prsta operatera (Slika 7).

Tablica 2. Revizijske operacije femoralnog stema zbog periprotetičkog prijeloma prema vremenu nakon ugradnje primarne endoproteze kuka.

	Dob pacijenta kod ugradnje primarne endoproteze kuka	Vrijeme od operacije do reoperacije	Uzrok
1	58 godina	5 dana	intraoperacijski prijelom dijafize femura
2	67 godina	9 dana	intraoperacijski prijelom dijafize femura
3	73 godine	14 dana	intraoperacijski prijelom dijafize femura
4	79 godina	28 dana	pad tijekom rehabilitacije u toplicama
5	82 godine	70 dana	pad u razini
6	71 godinu	566 dana	pad sa stepenica
7	80 godina	2131dana	pad u razini
8	61 godina	3116 dana	pad u razini



Slika 7. Intraoperacijska fotografija neposredno po ekstrakciji femoralnog stema na kojoj je vidljivo da nema nikakvih tragova kosti domaćina na površini endoproteze tj. da nije došlo do adekvatnog prerastanja kosti na površinu femoralnog stema, oseointegracije.

5. RASPRAVA

Aseptičko razlabavljenje odnosno neuspješna oseointegracija vodeći su uzrok revizija femoralne komponente tvrtke Instrumentaria d.d. u pacijenata liječenih tim implantatom u Klinici za ortopediju. Aseptičko razlabavljenje očitivalo se u evaluiranih pacijenata progresivnom radiolucenčnom linijom na kontaktu femoralnog stema i kosti u 89,3% pacijenata, dok su radiolucencije širine veće od 2 milimetra bile su prisutne u 48,2% pacijenata. Utonuće stema bilo je opaženo u 78,6% evaluiranih stemova, a veće od 5 milimetara bilo je u 44,6% pacijenata.

Staats i sur. su upravo ove 2024. godine izvijestili o izvrsnim rezultatima preživljenja i zadovoljstvu pacijenata koje oni u svojoj instituciji prate 30 godina od kad su im ugradili Zweymuller-tip femoralnog stema (23). Tijekom tri desetljeća praćenja ta grupa autora je redovito izvještavala o stanju svojih pacijenata 2002. (24), 2006. (25) i 2012. godine(26). Od 210 pacijenata kod kojih su ugradili 221 umjetni kuk u razdoblju od 1986. do 1992. godine, tijekom 30 godišnjeg praćenja samo 8 pacijenata (3,6%) trebalo je zamjenu femoralne komponente. U četiri slučaja uzrok za reviziju bilo je aseptičko razlabavljenje, u dva infekcija, u jednom periprotetički prijelom i u jednom loš položaj implantata, malpozicija. Sve te revizije bile su učinjene tijekom prvih 20 godina praćenja. U toj kohorti pacijenata vjerojatnost preživljavanja Zweymuller-tip femoralnog stema s godinama se postupno smanjivala od 0,99 godine 2002., preko 0,98 godine 2006. i 0,96 godine 2012. do 0,92 godine 2024.

Brojni autori su također izvijestili o izvrsnom preživljenju Zweymuller-tip femoralnog stema počevši od samog tvorca tog femoralnog stema profesora Karl Zweymullera i sur. (5, 27-29) do ostalih koji su prikazali svoje kratkoročne (30, 31), srednjoročne (1, 10, 12, 13, 32-43) te dugoročne rezultate (14, 15, 44-56).

No, objavljeni su i izvještaji koji ukazuju na manje uspješne strane Zweymuller-ovog femoralnog stema. Tako su primjerice Seral i sur. izvijestili 1992. godine da su tijekom prosječnog praćenja svojih 260 pacijenata od 5 godina imali vrlo dobre i dobre rezultate u 67.5% pacijenata, a umjerene i loše rezultate kod 32,3% pacijenata (57). Femoralni stem utonuo je bio do 4 mm u 62% pacijenata, od 5 do 9 mm u 21% pacijenata, a više od 9 mm u 6% pacijenata.

Kao i u pacijenata analiziranih u ovom istraživanju različiti stupanj osteolitičkih promjena uz femoralni stem bio je uočen u 72,7% pacijenata u studiji Staats i sur. (23). Sve te osteolitičke promjene bile su locirane uz proksimalni dio spoja između kosti i femoralnog stema. Najučestalije su bile zahvaćene zone 1, 7 i 8. Bez obzira na česte osteolitičke promjene bol u bedru prilikom opterećenja nije bila prisutna kod nijednog od tih pacijenata. Od 33 pacijenata koji su bili dostupni tridesetogodišnjem praćenju njih 31 (93,9%) bilo je vrlo zadovoljno ili zadovoljno ishodom liječenja njihovog kuka. Kod tih pacijenata je tijekom tri desetljeća od ugradnje došlo do smanjenja Harrisovog upitnika za kuk (eng. *Harris Hip Score*) koji odražava utjecaj oštećenja kuka na svakodnevne aktivnosti s 87,8 bodova koliko su imali 20 godina od operacije na 80,7 koliko su imali na zadnjem praćenju. Uočeni pad opažen Harrisovim upitnikom za kuk najvjerojatnije je

posljedica fiziološkog starenja tih pacijenata obzirom da im je srednja dob u trenutku te evaluacije bila 80,7 godina (od 62 do 100).

Kako god, uočena ograničenja poticala su daljnji razvoj Zweymuller-ovog femoralnog stema. Godine 1992. započelo je korištenje treće generacije tzv. SL-PLUS stema. SL-PLUS stem je u odnosu na drugu generaciju stema tzv. Alloclassic imao veći, a time i čvršći proksimalni dio te oblije rubove stema. Wick i Lester su usporedili rezultate ta dva Zweymuller-ova femoralna stema tijekom praćenja od dvije godine (13). Kod oba stema uočene u Gruenovim zonama su radiolucencije, prilagodna koštana pregradnja, utonuće, heterotopične osifikacije te osteoliza. Radiolucencije su kao i u pacijenata Klinike za ortopediju najčešće bile lokalizirane u zoni 1 i 7. No, značajno više radiolucencija je bilo kod stema treće generacije u odnosu na stem iz druge generacije. Osim toga, hipertrofija kortikalisa u zonama 2, 3, 5 i 6 bila je prisutna samo u pacijenata sa stemom treće generacije. I smanjena gustoća kosti zbog preraspodjele opterećenja preko femoralnog stema tzv. „*stress shielding*“ u zonama 2 i 6 je bila češća u pacijenata sa stemom treće generacije. U nijednoj grupi nije bilo znakova osteolize, a učestalost heterotopičnih osifikata bila je podjednaka u obje grupe. Autori su zaključili kako i male promjene u dizajnu endoproteze mogu dovesti do značajnih radioloških razlika čiji klinički utjecaj tada nisu mogli odrediti.

Steens i sur. evaluirali su utjecaj oblaganja površine Zweymuller-ovog femoralnog SL-PLUS stema (39). Tijekom petogodišnjeg praćenja utvrdili su kako je hidroksiapatitna presvlaka poboljšala oseintegraciju, poboljšala gustoću kosti i smanjila pojavnost radiolucenčnih linija. Nije utvrđeno da ista od navedenog poboljšava i klinički ishod liječenja. Delaunay je na osnovi svog

istraživanja utjecaja presvlake hidroksiapatita na Zweymuller femoralni stem utvrdio da hidroksiapatit smanjuje stvaranje fibroze na spoju između kosti i endoproteze, ali i da je najveći problem sustava potrošnja polietilena (41).

Kako bi izbjegli potrošnju polietilena Repantis i sur. nisu koristili polietilen u svojim pacijenata već su koristili metal na metal kontaktnu površinu između zglobnih tijela (58). Nakon praćenja od najmanje 10 godina zabilježili su 18% revizija najviše zbog aseptičnog razlabavljenja jedne ili obje komponente. Vjerojatnost preživljenja Zweymuller-ovog femoralnog stema u tih pacijenata bila je niskih 77%. Zbog tako loših rezultata Repantis i sur. su prestali pacijentima ugrađivati metalne kontaktne površine (58).

Zweymuller-ov femoralni stem po literaturi najčešće se ugrađuje s keramičkom glavom koja onda artikulira s polietilenskim acetabularnim insertom. Keramička glava manje troši polietilenski umetak od metalne glave, ali ga ipak troši što s vremenom kod nekih pacijenata stvara potrebu za revizijskim zahvatom zbog zamjene potrošenog polietilena. Još je gora komplikacija nastanak bolesti malih čestica tzv. „*small particle disease*“ kad čestice polietilena uzrokuju upalnu reakciju koja dovodi do osteolize okolne kosti, a potencijalno i do nestabilnosti implantata. Zato su Bouras i sur. analizirali rezultate zglobove površine keramika na keramiku gdje su oba zglobova u kuku od keramike (40). Tijekom praćenja od 7 godina četiri kuka (4%) je bilo revidirano: dva zbog infekcije, a po jedan zbog aseptičkog razlabavljenja acetabularne čašice te zbog razlabavljenja femoralnog stema. Autori su zaključili kako keramika na keramiku ima bolje rezultate nego što su

ranije imali pacijenti kojima su stavljali metal na metal zglobne kontaktne površine. Svi pacijenti iz Klinike za ortopediju koji su uključeni u ovo istraživanje dobili su metalnu glavu na polietilen.

Izbočenje proksimalnog lateralnog dijela Zweymuller-ovog stema zahtijeva odgovarajuće odstranjenje kosti velikog trohantera, kao i pomicanje muskulature abduktora s velikog trohantera prilikom aplikacije stema. U želji da se sačuva čim više kosti domaćina, dizajnirali su se i proučavali Zweymuller-ovi femoralni stemovi koji nisu imali lateralnu izbočinu stema. Tako su Bieger i sur. analizirali su 2016. godine učinak micanja lateralne izbočine na mikrokretnje i stabilnost implantata na modelu svježih ljudskih femoralnih kostiju (59). Autori su utvrdili kako nedostatak lateralne izbočine ne utječe negativno na aksijalnu stabilnost implantata, ali da može utjecati negativno na njegovu rotacijsku stabilnost. Micanje lateralne izbočine sa Zweymuller-ovog femoralnog stema na pacijentima su analizirali Caron i sur. (43). Tijekom šestogodišnjeg praćenja utvrdili su kako micanje lateralnog dijela endoproteze ne utječe negativno niti na primarnu niti na sekundarnu fiksaciju femoralnog stema. Tanaka i sur. došli su do istih zaključaka analiziravši rezultate modifikacije Zweymuller-ovog stema bez lateralnog izbočenja i uz dodatak hidroksiapatita tijekom praćenja od prosječno tri godine (60). Zaključili su da modificirani Zweymuller-ov femoralni stem bez lateralne izbočine uz dodatak presvlake od hidroksiapatita pomaže početnu fiksaciju i ranu oseointegraciju.

S druge strane, Tsukada i Wakui zaključili su kako modificirani Zweymuller-ov femoralni stem bez lateralne izbočine ima neprihvatljivo loše preživljenje (20). Tijekom praćenja od 5 godina 35 od 82 praćena ugrađena umjetna kuka (42,7%) bilo je revidirano najčešće zbog aseptičkog

razlabavljenja (34 od 35 kukova, 97.1%). Preživljenje s revizijom zbog bilo kojeg razloga u vremenskom razdoblju od 5 godina bilo je 71.3%, što su ocijenili neprihvatljivo niskim.

Površina Zweymuller femoralnog stema je hrapava kako bi se omogućila oseintegracija. Željena hrapavost površine Zweymuller-ove endoproteze postiže se djelovanjem čestica korunda (Al_2O_3) pod tlakom, pjeskarenjem. Taj postupak na površini endoproteze ostavlja popriličan broj čestica korunda, što se naziva kontaminacijom (61). Istraživanje Goske i sur. pokazalo je kako je tipično takvim česticama kontaminirano oko 23% implantata te oko 12,4% eksplantata što ukazuje da dio čestica korunda bude između endoproteze i kosti domaćina te da dio čestica i ostaje u tijelu domaćina i po vađenju endoproteze (7). Smatra se kako te čestice koje su interpozitum između kosti domaćina i površine endoproteze otežavaju prijanjanje kosti na površinu endoproteze.

Utjecaj površine implantata razvidan je iz rezultata rada Stenicka i sur. koji su prijavili loše rezultate s Hipstar implantatom (Stryker, Duisburg, DE) koji je imao promijenjen način matiranja površine (62). Tijekom praćenja od oko 6 godina 192 pacijenta (202 operirana kuka) bilo je učinjeno 15 revizijskih zahvata. Rano aseptično razlabavljenje opaženo je bilo u 6 slučajeva (2,97%). Radiolucentne linije uz femoralni stem bile su prisutne u 73 slučaja (83,02%), od čega je njih 70,46% bilo u zonama 1,7 i 8. Stopa preživljenja femoralnog stema bila je 95,3%.

Loše rezultate zbog promjene površine Zweymuller-ovog femoralnog stema prijavili su i Kawai i sur. (63). Autori su koristili implantat koji je imao manje hrapavu površinu. Dok je standardna

hrapavost Zweymuller-ovog femoralnog stema 3-5 μm (5), njihov Elance stem imao je hrapavost površine od 1.0 to 2.5 μm . Tijekom šestogodišnjeg praćenja bilo je revidirano 6 kukova (20%). Stopa preživljenja femoralnog stema zbog bilo kojeg razloga bila je 86,4%. Utonuće stema veće od 5 mm nađeno je u 17 kukova (56.7%). Preživljenje stema kod utonuća većih od 5 mm bilo je 46,6%. Autori su zaključili kako nedostatna hrapavost površine Zweymuller-ove femoralne endoproteze može dovesti do slabe fiksacije necementiranog stema bez obzira na njegovu geometriju i kemijski sastav.

Katastrofalne rezultate zbog promjene obrade površine Zweymuller-ovog femoralnog stema prijavili su i Moret i sur. (64). Unatoč tome što su stemovi koje su ti autori koristili imali istu geometriju kao standardni SL-PLUS Zweymuller stem, a razlikovali su se samo po načinu obrade površine tijekom praćenja od 50 mjeseci 41% pacijenata je imalo aseptičko razlabavljenje. Pokušaj da se smanji broj čestica korunda djelovanjem kiseline i naknadnim pjeskarenjem sa suhim ledom doveo je do loših kako radioloških tako i kliničkih ishoda liječenja. Nije poznato na koji način se točno pripremala površina Zweymuller femoralnih stemova tvrtke Instrumentaria d.d. kao ni kolika je bila hrapavost površine tih implantata. No, treba napomenuti kako su ortopedi Klinike za ortopediju pod rukom primijetili da je površina Instrumentaria femoralnih stemova glađa od površine Zweymuller femoralnih stemova drugih njima dostupnih kompanija.

Osim o dizajnu, sastavu materijala te hrapavosti površine oseintegracija ovisi i o primarnoj stabilnosti koja se postiže čvrstom intraoperacijskom fiksacijom implantata u femur kako bi se izbjegla mikronestabilnost. Ako na spoju između endoproteze i kosti postoje kretnje veće od 150

µm neće doći do oseointegracije već će se između endoproteze i kosti domaćina stvoriti fibrozno tkivo (65). Zbog potrebe čvrste fiksacije smatra se da je ugradnja bescementnih endoproteza kuka u starijih pacijenata s osteoporotičnom kosti povezana s većim rizikom od nastanka intraoperacijskih prijeloma femura. S obzirom da su zabilježena samo 3 intraoperacijska prijeloma na 1051 ugrađeni femoralni stem (0,28%) taj rizik je minimalan. Čengiđ i sur. analizirali su utjecaj anteverzije i retroverzije femoralne komponente na modelu i našli kako postavljanje Zweymuller-ove femoralne komponente u retroveziju povećava rizik od intraoperacijskog prijeloma femura (66). Nažalost, iz dostupnih materijala nema mogućnosti utvrditi orijentaciju femoralne komponente u 3 pacijenta koji su imali intraoperacijski prijelom u ovom istraživanju.

Bez obzira na fiksaciju tijekom ugradnje zbog ušiljene geometrije Zweymuller-ovog femoralnog stema veliki broj tih stemova utone par mm tijekom prvih par mjeseci nakon operacije dok se rubovi endoproteze čvrsto ne „usijeku“ u kortikalnu kost femura (34, 44). Obično takvo rano utonuće stane i ne utječe na ishod liječenja. No, ako je utonuće progresivno ili se javlja kasnije, nakon što je proces oseointegracije trebao biti završen, onda je vjerojatno riječ o nestabilnosti implantata (67, 68).

Ograničenja ovog istraživanja su prvenstveno u retrospektivnom dizajnu i evaluaciji samo onih pacijenata čiji su femoralni Zweymuller femoralni stemovi bili revidirani. Za ostale ugrađene femoralne stemove nisu prikupljeni podaci o radiološkim promjenama te se ne može usporediti rezultate između te dvije grupe pacijenata. Iz radiološke analize isključeno je 18 (24,3 %) pacijenata zbog nemogućnosti prikupljanja potrebne radiološke dokumentacije. Mjerenja

promjena su bila vršena na klasičnom filmu s pomoću olovke, kutomjera i ravnala čime se za točnost rezultata oslanja na preciznost samog ispitivača, što je manje objektivno i precizno od mjerenja s pomoću računalnog programa. Još jedno ograničenje je i varijabilnost u kvaliteti radioloških snimki. Što se tiče izostanka adekvatne oseointegracije za stem, nije provedeno histološko ispitivanje stemova, pa je manjak urastanja kosti na stem opisan isključivo makroskopski. Zabilježen je visok postotak pozitivnih intraoperacijskih briseva. Svi pacijenti s pozitivnim intraoperacijskim brisom nisu klasificirani kao infekcije zbog izostanka tipične kliničke slike, sniženih upalnih parametara i/ili izostanka radioloških znakova na rendgenskim snimkama i scintigrafiji koji bi upućivali da se zaista radi o infekciji te izostanka komplikacija nakon učinjene revizije. S druge strane, u tom razdoblju za prikupljanje intraoperacijskih briseva koristili su se drveni štapići uz koje je povezana visoka stopa kontaminacije uzoraka. Navedeni štapići uklonjeni su iz upotrebe.

Za određivanje uzroka povećane učestalosti aseptičkog razlabavljenja i smanjene stope preživljenja Zweymuller-ovog femoralnog stema tvrtke Instrumentaria d.d. potrebna su dodatna istraživanja. S obzirom na odsustvo koštanog tkiva na odstranjenim stemovima te glatkoću površne implantata najvjerojatnije se radi o nedovoljnoj hrapavosti koja je negativno utjecala na postupak oseointegracije. U literaturi nema rezultata liječenja ovog specifičnim stemom iz drugih ustanova te je potrebno čekati iste radi usporedbe.

6. ZAKLJUČAK

Glavni razlog revizijskih operacija Zweymuller tip femoralnog stema tvrtke Instrumentaria d.d. je aseptičko razlabavljenje što se radiološki najčešće očitovalo progresijom radiolucencije i utonuća femoralnog stema.

7. ZAHVALE

Prije svega, najiskrenije se zahvaljujem mentoru, izv. prof. dr. sc. Tomislavu Smoljanoviću, dr. med. na izdvojenom vremenu, volji i trudu te usmjeravanju prilikom izrade ovog rada.

Zahvaljujem se zaposlenicima Klinike za ortopediju Kliničkog bolničkog centra Zagreb i svima koji su na bilo koji način pridonijeli nastanku ovog rada.

Posebno hvala mojoj obitelji koja mi je uvijek pružala potporu i razumijevanje tokom čitavog studija, bez vas ovo ne bi bilo moguće.

Veliko hvala mojoj djevojci na neprekidnoj podršci, poticanju i vjerovanju u mene, dala si mi snagu kad je bilo najpotrebnije.

Hvala mojim prijateljima i kolegama koji su mi ovo razdoblje života upotpunili i učinili jedinstvenim i posebnim.

8. POPIS LITERATURE

1. Huo MH, Martin RP, Zatorski LE, Keggi KJ. Total hip arthroplasty using the Zweymuller stem implanted without cement. A prospective study of consecutive patients with minimum 3-year follow-up period. *J Arthroplasty*. 1995;10(6):793-9.
2. Gruen TA, McNeice GM, Amstutz HC. "Modes of failure" of cemented stem-type femoral components: a radiographic analysis of loosening. *Clin Orthop Relat Res*. 1979(141):17-27.
3. Delaunay C, Hamadouche M, Girard J, Duhamel A; SoFCOT Group. What are the causes for failures of primary hip arthroplasties in France? *Clin Orthop Relat Res*. 2013;471(12):3863-9.
4. Maggs J, Wilson M. The relative merits of cemented and uncemented prostheses in total hip arthroplasty. *Indian J Orthop*. 2017;51(4):377-85.
5. Zweymüller KA, Lintner FK, Semlitsch MF. Biologic fixation of a press-fit titanium hip joint endoprosthesis. *Clin Orthop Relat Res*. 1988(235):195-206.
6. Mai KT, Verioti CA, Casey K, Slesarenko Y, Romeo L, Colwell CW Jr. Cementless femoral fixation in total hip arthroplasty. *Am J Orthop (Belle Mead NJ)*. 2010;39(3):126-30.
7. Göske J, Uter W, Holzwarth U, Kachler W, Zeiler G, Schuh A. Surface characterization of corundum - Blasted implants in hip arthroplasty. *Microscopy and Analysis*. 2004;18(5):9-11.
8. Kheir MM, Drayer NJ, Chen AF. An update on cementless femoral fixation in total hip arthroplasty. *J Bone Joint Surg Am*. 2020;102(18):1646-61.

9. Khanuja HS, Vakil JJ, Goddard MS, Mont MA. Cementless femoral fixation in total hip arthroplasty. *J Bone Joint Surg Am.* 2011;93(5):500-9.
10. Delaunay C, Cazeau C, Kapandji AI. Cementless primary total hip replacement. Four to eight year results with the Zweymuller-Alloclassic prosthesis. *Int Orthop.* 1998;22(1):1-5.
11. Affatato S, Comitini S, Fosco M, Toni A, Tigani D. Radiological identification of Zweymuller-type femoral stem prosthesis in revision cases. *Int Orthop.* 2016;40(11):2261-9.
12. Delaunay C, Bonnomet F, North J, Jobard D, Cazeau C, Kempf JF. Grit-blasted titanium femoral stem in cementless primary total hip arthroplasty: a 5- to 10-year multicenter study. *J Arthroplasty.* 2001;16(1):47-54.
13. Wick M, Lester DK. Radiological changes in second- and third-generation Zweymuller stems. *J Bone Joint Surg Br.* 2004;86(8):1108-14.
14. Pisecky L, Hipmair G, Schauer B, Böhler N. 30-years of experience with the cementless implanted Alloclassic total hip arthroplasty system-An ultra-long-term follow-up. *J Orthop.* 2018;15(1):18-23.
15. Pisecky L, Hipmair G, Schauer B, Böhler N. 30-years of experience with the cementless implanted Alloclassic CSF screw cup total hip arthroplasty system - An ultra-long-term follow-up. *J Orthop.* 2019;16(2):182-6.
16. Veen EJ, Schrier JC, Van't Riet E, Breslau MJ, Barnaart AF. Outcome of the cementless Zweymuller BICON-PLUS cup and SL-PLUS stem in the very elderly individuals. *Geriatr Orthop Surg Rehabil.* 2016;7(2):74-80.

17. Wang J, Dai WL, Lin ZM, Shi ZJ. Revision total hip arthroplasty in patients with femoral bone loss using tapered rectangular femoral stem: a minimum 10 years' follow-up. *Hip Int.* 2020;30(5):622-8.
18. Artiaco S, Fusini F, Colzani G, Aprato A, Zoccola K, Masse' A. Long-term results of Zweymuller SLL femoral stem in revision hip arthroplasty for stage II and IIIA femoral bone defect: a 9-15-year follow-up study. *Musculoskelet Surg.* 2020;104(3):273-8.
19. Vanrusselt J, Vansevenant M, Vanderschueren G, Vanhoenacker F. Postoperative radiograph of the hip arthroplasty: what the radiologist should know. *Insights Imaging.* 2015;6(6):591-600.
20. Tsukada S, Wakui M. Total hip arthroplasty using an alkali- and heat-treated titanium Zweymuller stem with no trochanteric shoulder: results at 5-year follow-up. *Hip Int.* 2023;33(5):845-9.
21. Pietrzak K, Piślewski Z, Strzyzewski W, Pucher A, Kaczmarek W. Radiographic evaluation of the results of total hip arthroplasty with the cementless Zweymuller endoprosthesis. *Ortop Traumatol Rehabil.* 2010;12(4):310-9.
22. Brooker AF, Bowerman JW, Robinson RA, Riley LH Jr. Ectopic ossification following total hip replacement. Incidence and a method of classification. *J Bone Joint Surg Am.* 1973;55(8):1629-32.
23. Staats K, Vertesich K, Sigmund IK, Böhler C, Windhager R, Kolb A. Thirty-year minimum follow-up outcome of a straight cementless rectangular stem. *J Arthroplasty.* 2024;39(1):193-7.

24. Gröbl A, Chiari C, Gruber M, Kaider A, Gottsauner-Wolf F. Cementless total hip arthroplasty with a tapered, rectangular titanium stem and a threaded cup: a minimum ten-year follow-up. *J Bone Joint Surg Am.* 2002;84(3):425-31.
25. Gröbl A, Chiari C, Giurea A, Gruber M, Kaider A, Marker M, Zehetgruber H, Gottsauner-Wolf F. Cementless total hip arthroplasty with the rectangular titanium Zweymuller stem. A concise follow-up, at a minimum of fifteen years, of a previous report. *J Bone Joint Surg Am.* 2006;88(10):2210-5.
26. Kolb A, Gröbl A, Schneckener CD, Chiari C, Kaider A, Lass R, Windhager R. Cementless total hip arthroplasty with the rectangular titanium Zweymuller stem: a concise follow-up, at a minimum of twenty years, of previous reports. *J Bone Joint Surg Am.* 2012;94(18):1681-4.
27. Zweymuller K. A cementless titanium hip endoprosthesis system based on press-fit fixation: basic research and clinical results. *Instr Course Lect.* 1986;35:203-25.
28. Lintner F, Zweymüller K, Böhm G, Brand G. Reactions of surrounding tissue to the cementless hip implant Ti-6Al-4V after an implantation period of several years. Autopsy studies in three cases. *Arch Orthop Trauma Surg (1978).* 1988;107(6):357-63.
29. Zweymuller K. Good results with an uncoated grit-blasted tapered straight stem at ten years. *Interact Surg.* 2007;2:197-205.
30. Havelin LI, Espehaug B, Vollset SE, Engesaeter LB. Early aseptic loosening of uncemented femoral components in primary total hip replacement. A review based on the Norwegian Arthroplasty Register. *J Bone Joint Surg Br.* 1995;77(1):11-7.

31. van Oldenrijk J, Scholtes VAB, van Beers LWAH, Geerdink CH, Niers BBAM, Runne W, Bhandari M, Poolman RW; CUSTOM trial research collaborative. Better early functional outcome after short stem total hip arthroplasty? A prospective blinded randomised controlled multicentre trial comparing the Collum Femoris Preserving stem with a Zweymuller straight cementless stem total hip replacement for the treatment of primary osteoarthritis of the hip. *BMJ Open*. 2017;7(10):e014522.
32. Eyb R, Kutschera HP, Schartelmüller T, Toma C, Zweymüller K. Midterm experience with the cementless Zweymüller system. Results of a minimum five-year follow-up study. *Acta Orthop Belg*. 1993;59 Suppl 1:138-43.
33. Kutschera HP, Eyb R, Schartelmüller T, Toma C, Zweymüller K. [Cement-free Zweymüller hip system. Results of a 5-year follow-up study]. *Z Orthop Ihre Grenzgeb*. 1993;131(6):513-7.
34. Delaunay CP, Kapandji AI. Primary total hip arthroplasty with the Karl Zweymüller first-generation cementless prosthesis. A 5- to 9-year retrospective study. *J Arthroplasty*. 1996;11(6):643-52.
35. Delaunay CP, Kapandji AI. [10-year survival of Zweymüller total prostheses in primary uncemented arthroplasty of the hip]. *Rev Chir Orthop Reparatrice Appar Mot*. 1998;84(5):421-32.
36. Bonnomet F, Delaunay C, Simon P, Lefebvre Y, Clavert P, Kapandji AI, Kempf JF. [Straight femoral taper in cementless primary total hip replacement in less than 65 year-old patients: multicenter study of 115 consecutive implantations at mean 8,2 year follow-up]. *Rev Chir Orthop Reparatrice Appar Mot*. 2001;87(8):802-14.

37. Delaunay C, Kapandji AI. Survival analysis of cementless grit-blasted titanium total hip arthroplasties. *J Bone Joint Surg Br.* 2001;83(3):408-13.
38. Pieringer H, Auersperg V, Labek G, Böhler N. [Radiological appearance of the cementless ALLOCLASSIC SL-stem implanted in very old patients with primary hip osteoarthritis]. *Z Orthop Ihre Grenzgeb.* 2004;142(3):322-7.
39. Steens W, Schneeberger AG, Skripitz R, Fennema P, Goetze C. Bone remodeling in proximal HA-coated versus uncoated cementless SL-Plus((R)) femoral components: a 5-year follow-up study. *Arch Orthop Trauma Surg.* 2010;130(7):921-6.
40. Bouras T, Repantis T, Fennema P, Korovessis P. Low aseptic loosening and revision rate in Zweymuller-Plus total hip arthroplasty with ceramic-on-ceramic bearings. *Eur J Orthop Surg Traumatol.* 2014;24(8):1439-45.
41. Delaunay C, Bonnomet F, North J, Jobard D, Cazeau C, Kempf JF. Effect of hydroxyapatite coating on the radio-clinical results of a grit-blasted titanium alloy femoral taper. A case-control study of 198 cementless primary total hip arthroplasty with the Alloclassic system. *Orthop Traumatol Surg Res.* 2014;100(7):739-44.
42. Li H, Zhang S, Wang XM, Lin JH, Kou BL. Medium-term results of ceramic-on-polyethylene Zweymuller-Plus total hip arthroplasty. *Hong Kong Med J.* 2017;23(4):333-9.
43. Caron E, Migaud H, Pasquier G, Girard J, Putman S. Prospective randomized study using EBRA-FCA to compare bone fixation between cementless SL-PLUS Zweymuller versus SL-PLUS MIA femoral implants in primary total hip arthroplasty with clinical assessment at a minimum 5years' follow-up. *Orthop Traumatol Surg Res.* 2020;106(3):519-25.

44. Garcia-Cimbreló E, Cruz-Pardos A, Madero R, Ortega-Andreu M. Total hip arthroplasty with use of the cementless Zweymüller Alloclassic system. A ten to thirteen-year follow-up study. *J Bone Joint Surg Am.* 2003;85(2):296-303.
45. Pieringer H, Auersperg V, Griessler W, Böhler N. Long-term results with the cementless Alloclassic brand hip arthroplasty system. *J Arthroplasty.* 2003;18(3):321-8.
46. Pieringer H, Auersperg V, Böhler N. Long-term results of the cementless ALLOCLASSIC hip arthroplasty system using a 28-mm ceramic head: with a retrospective comparison to a 32-mm head. *J Arthroplasty.* 2006;21(7):967-74.
47. Pospischill M, Knahr K. Cementless total hip arthroplasty using a threaded cup and a rectangular tapered stem. Follow-up for ten to 17 years. *J Bone Joint Surg Br.* 2005;87(9):1210-5.
48. Reigstad O, Siewers P, Røkkum M, Espehaug B. Excellent long-term survival of an uncemented press-fit stem and screw cup in young patients: follow-up of 75 hips for 15-18 years. *Acta Orthop.* 2008;79(2):194-202.
49. Suckel A, Geiger F, Kinzl L, Wulker N, Garbrecht M. Long-term results for the uncemented Zweymüller/Alloclassic hip endoprosthesis. A 15-year minimum follow-up of 320 hip operations. *J Arthroplasty.* 2009;24(6):846-53.
50. Weissinger M, Helmreich C, Pöll G. Results covering 20 years use of the cement-free Zweymüller Alloclassic total endoprosthesis of the hip joint. *Acta Chir Orthop Traumatol Cech.* 2010;77(3):186-93.

51. Pieringer H, Labek G, Auersperg V, Böhler N. Cementless total hip arthroplasty in patients older than 80 years of age. *J Bone Joint Surg Br.* 2003;85(5):641-5.
52. Ottink K, Barnaart L, Westerbeek R, van Kampen K, Bulstra S, van Jonbergen HP. Survival, clinical and radiological outcome of the Zweymuller SL/Bicon-Plus total hip arthroplasty: a 15-year follow-up study. *Hip Int.* 2015;25(3):204-8.
53. Cruz-Pardos A, García-Rey E, García-Cimbrelo E. Total hip arthroplasty with use of the cementless Zweymuller alloclassic system: A concise follow-up, at a minimum of 25 years, of a previous report. *J Bone Joint Surg Am.* 2017;99(22):1927-31.
54. Schmolders J, Amvrazis G, Pennekamp PH, Strauss AC, Friedrich MJ, Wimmer MD, Rommelspacher Y, Wirtz DC, Wallny T. Thirteen year follow-up of a cementless femoral stem and a threaded acetabular cup in patients younger than fifty years of age. *Int Orthop.* 2017;41(1):39-45.
55. Pisecky L, Allerstorfer J, Schauer B, Hipmair G, Hochgatterer R, Böhler N, Gotterbarm T, Klotz MC. Straight stem and threaded cup in patients under 60 years of age: 28.8-30.2 years of follow-up. *J Orthop Surg Res.* 2020;15(1):563.
56. Roškar S, Antolič V, Mavčič B. Surgeon-stratified cohort analysis of 1976 cementless Zweymuller total hip arthroplasties from a single hospital with 23,255 component years of follow-up. *Arch Orthop Trauma Surg.* 2020;140(9):1275-83.
57. Seral F, Villar JM, Esteller A, Vivar FG, Abad I, Martinez Grande M, Jorda E, Espinar E. Five-year follow-up evaluation of the noncemented press-fit titanium hip-joint endoprosthesis. *Clin Orthop Relat Res.* 1992(283):49-56.

58. Repantis T, Vitsas V, Korovessis P. Poor mid-term survival of the low-carbide metal-on-metal Zweymuller-plus total hip arthroplasty system: a concise follow-up, at a minimum of ten years, of a previous report*. *J Bone Joint Surg Am.* 2013;95(6):e331-4.
59. Bieger R, Freitag T, Ignatius A, Reichel H, Dürselen L. Primary stability of a shoulderless Zweymuller hip stem: a comparative in vitro micromotion study. *J Orthop Surg Res.* 2016;11(1):73.
60. Tanaka A, Kaku N, Tabata T, Tagomori H, Tsumura H. Comparison of early femoral bone remodeling and functional outcome after total hip arthroplasty using the SL-PLUS MIA stem with and without hydroxyapatite coating. *Musculoskelet Surg.* 2020;104(3):313-20.
61. Kolb A, Reinisch G, Sabeti-Aschraf M, Gröbl A, Windhager R. Contamination of surfaces for osseointegration of cementless total hip implants by small aluminium oxide particles: analysis of established implants by use of a new technique. *J Orthop Sci.* 2013;18(2):245-9.
62. Stenicka S, Hanreich C, Babeluk R, Kubista B, Giurea A, Sigmund IK, Windhager R, Kotz R, Lass R. High revision rates of a cementless beta-titanium alloy stem with contamination-free roughened surface in primary total hip arthroplasty. *J Clin Med.* 2020;9(7).
63. Kawai T, Goto K, Kuroda Y, Okuzu Y, Matsuda S. High subsidence rate after primary total hip arthroplasty using a Zweymuller-type noncemented implant with a matte surface. *J Am Acad Orthop Surg Glob Res Rev.* 2022;6(6).
64. Moret CS, Masri SE, Schelker BL, Friederich NF, Hirschmann MT. Unexpected early loosening of rectangular straight femoral Zweymuller stems with an alumina-reduced surface

after total hip arthroplasty-a prospective, double-blind, randomized controlled trial. *J Orthop Traumatol.* 2024;25(1):12.

65. Karuppal R. Biological fixation of total hip arthroplasty: Facts and factors. *J Orthop.* 2016;13(3):190-2.

66. Čengić T, Kodvanj J, Smoljanović T, Adamović P, Alerić A, Bohaček I, Milošević M, Sabalić S, Delimar D. Impact of cementless Zweymuller stem anteversion on resistance to periprosthetic fracture in total hip arthroplasty. *Acta Clin Croat.* 2022;60(3):429-34.

67. Wright C, Lambert D, Brazil D, Keggi KJ, Keggi J, McTighe T. Clinical review of the Zweymuller femoral stem. *Joint Implant Surgery & Research Foundation.* 2011(October):41-52.

68. Keogh CF, Munk PL, Gee R, Chan LP, Marchinkow LO. Imaging of the painful hip arthroplasty. *AJR Am J Roentgenol.* 2003;180(1):115-20.

9. ŽIVOTOPIS

OSOBNİ PODATCI

Ime i prezime: Dario Smirnjak

Datum rođenja: 14. 07. 1999.

E-mail: dario.smirnjak6@gmail.com

OBRAZOVANJE

2018. – 2024. Sveučilište u Zagrebu, Medicinski fakultet

2014. – 2018. Gimnazija Lucijana Vranjanina, Zagreb

2007. – 2014. Osnovna škola Sesvetska Sela, Zagreb

2006. – 2007. Osnovna škola Sesvete, Zagreb

AKTIVNOSTI

2023. – 2024. demonstratura iz kolegija „Kirurgija“

2023. – 2024. aktivni član Veslačke sekcije Medicinskog fakulteta

2023. – 2024. vodstvo Studentske sekcije za ortopediju i traumatologiju

2022. – 2023. aktivni član Studentske sekcije za ortopediju i traumatologiju

2018. – 2020. aktivni član Veslačke sekcije Medicinskog fakulteta

PRIZNANJA

2023./2024. prvo mjesto na Ekipnom prvenstvu Sveučilišta u Zagrebu na ergometrima 8x1000m

2023./2024. prvo mjesto na Međunarodnom sportsko-edukacijskom susretu biomedicinskih fakulteta „Humanijada“ u veslanju

2023./2024. drugo mjesto na 27. Sveučilišnoj utrci osmeraca