

Trevorova bolest

Preložiček, David

Master's thesis / Diplomski rad

2024

Degree Grantor / Ustanova koja je dodijelila akademski / stručni stupanj: **University of Zagreb, School of Medicine / Sveučilište u Zagrebu, Medicinski fakultet**

Permanent link / Trajna poveznica: <https://um.nsk.hr/um:nbn:hr:105:919456>

Rights / Prava: [In copyright](#)/[Zaštićeno autorskim pravom.](#)

Download date / Datum preuzimanja: **2024-12-02**



Repository / Repozitorij:

[Dr Med - University of Zagreb School of Medicine Digital Repository](#)



**SVEUČILIŠTE U ZAGREBU
MEDICINSKI FAKULTET**

David Preložiček

Trevorova bolest

Diplomski rad



Zagreb, 2024.

Ovaj diplomski rad izrađen je u Klinici za ortopediju Kliničkoga bolničkoga centra Zagreb i Medicinskoga fakulteta Sveučilišta u Zagrebu pod vodstvom Dr. sc. Ozrena Kubata, dr. med. i predan je na ocjenu u akademskoj godini 2023./2024.

Popis kratica korištenih u radu

AP – anteroposteriorno

EXT (1/2) – exostosin glyosiltransferase (1/2)

CT – kompjuterizirana tomografija

MR – magnetna rezonancija

RTG – rendgenogram

UZV – ultrazvuk

SADRŽAJ

SAŽETAK

SUMMARY

UVOD	1
KLASIFIKACIJE	2
EPIDEMIOLOGIJA	4
PATOGENEZA.....	5
DIJAGNOSTIKA.....	7
DIFERENCIJALNE DIJAGNOZE	11
TERAPIJA	13
PROGNOZA I PRAĆENJE	17
ZAHVALA	18
REFERENCE.....	19
BIOGRAFIJA.....	23

Sažetak

Trevorova bolest, poznata i kao dysplasia epiphysialis hemimelica (DEH) rijetka je nenasljedna bolest koja zahvaća epifize dugih kostiju te histološki nalikuje na osteohondrom. Opisana incidencija bolesti je 1:1000000, a neki autori navode kako je incidencija vjerojatno i veća, ali se slučajevi pogrešno klasificiraju kao osteohondromi i slični entiteti. Smatra se bolešću dječje dobi, iako postoje sporadični slučajevi ove bolesti u odraslih osoba. Glavno patološko zbivanje u Trevorovoj bolesti jest bezbolna koštana izraslina koja zahvaća dio zgloba, lokalizirano uz epifizu jedne ili obje zglobne kosti. Izraslina je najčešće smještena u gležnju, koljenu ili kuku. U nekih pacijenata pristune su multiple koštane izrasline, bilo na istom ili različitim udovima. Trenutno nisu poznati okolišni i genetski čimbenici bolesti te su mjereni parametri u Trevorove bolesti potpuno jednaki vrijednostima pronađenima u zdravom tkivu. U literaturi nema opisanih slučajeva maligne alteracije. Pri dijagnostici bolesti ključno je tražiti znakove Trevorove bolesti, a oni su asimetrija, smanjena pokretljivost i deformitet zgloba. Nakon pronalaženja istih, koristi se jednu ili više radioloških tehnika od kojih su najkorisniji rendgenogram, kompjuterizirana tomografija i magnetska rezonancija. Po vizualizaciji lezije, odabire se terapijski pristup koji, ovisno o radiološkom i kliničkom nalazu, može biti konzervativne ili kirurške naravi. Uz ranu dijagnozu i tretman moguće je izbjeći komplikacije poput invaliditeta uzrokovanog neadekvatnom mehanikom zglobova ili osteoartritisom. Oporavak je nakon tretmana relativno brz, s jednim od opisanih slučajeva oporavka od samo 28 dana. Obzirom na pedijatrijsku dob oboljelih, plastičnost skeletalnog sustava uvelike doprinosi dobrim rezultatima i brzini oporavka.

Ključne riječi: Trevorova bolest, osteohondrom, pedijatrijska ortopedija, rijetka bolest

Summary

Trevor disease, also known as dysplasia epiphysialis hemimelica (DEH) is a rare non-hereditary disease affecting the epiphyses of long bones. Histologically, it resembles osteochondromal tissue. Described incidence rate of the disease is 1:1000000, with some authors claiming higher incidence rate in reality due to probably misdiagnosed cases classified as osteochondromas or other similar entities. It is considered a disease of pediatric age population, even though there are sporadic cases of the disease among adults. The main pathological finding in Trevor disease is a painless bone growth affecting a part of the joint, localized along the epiphysis of one or both articular bones. The growth is commonly found in the ankle, the knee or the hip. In some patients, multiple bone growths are present, either along the same or different limbs. Currently, there are no known environmental and genetic factors with measured parameters in Trevor disease being completely equal to the values found in healthy tissue. There are no described cases of malignant alteration in the literature. Diagnostic-wise, it is crucial to look for the signs of Trevor disease – asymmetry, impaired mobility and joint deformity. After finding those signs, one or more radiology techniques are used with the most useful being x-ray, computerized tomography and magnetic resonance imaging. After the lesion is visualized, a therapeutic approach is chosen, either conservative or surgical, depending on both radiological and clinical findings. With early diagnosis and treatment it is possible to avoid complications like disability caused by impaired mobility of the joint or osteoarthritis. Recovery after the treatment is relatively fast, with one of the described cases stating only 28 days. Considering the pediatric age of the affected, plasticity of the skeletal system greatly contributes to the good results and fast recovery time.

Key words: Trevor disease, osteochondroma, pediatric orthopedics, rare disease

Uvod

Trevorova bolest, poznata i kao dysplasia epiphysialis hemimelica, nenasljedna je bolest koja zahvaća epifize dugih kostiju te histološki nalikuje na osteohondrom. (1,2) Prvi zapis ove bolesti seže u 1926. godinu kada su Belot i Mouchet opisali „tarzomegaliju“ u 18-mjesečnog dječaka. David Trevor je 1950. godine objavio rad naslova „Tarso-epiphyseal aclasis“ implicirajući aklaziju, kontinuitet i nemogućnost razlikovanja patološkog i normalnog tkiva u ovoj bolesti. U radu opisuje deset pacijenata zahvaćenim tarzom, tibijom, femurom te kompletnim koljenskim zglobom. (3) Tri godine kasnije, Donaldson opisuje „osteohondrom distalne femoralne epifize“ u 9-mjesečne djevojčice, a Ingelrans i Lacheretz opisuju „epifizealnu hondrodistrofiju“ u 6-mjesečnog dječaka. (1) Konačna nomenklatura bolesti prihvaćena je 1956. godine, kada T.J. Fairbank prvi puta koristi naziv DEH. Odbacio je naziv tarzo-epifizealna aklazija koji je uveo Trevor, iz dva razloga. Prvi je bio taj da izrasline ne zahvaćaju isključivo tarzus (ili uopće ne zahvaćaju donji ud), a drugi činjenica da nisu aklastične već displastične naravi. (4) Fairbankovim radom iz 1956. započinje i suvremeno shvaćanje Trevorove bolesti.

Glavno patološko zbivanje u Trevorovoj bolesti jest bezbolna koštana izraslina koja zahvaća dio zgloba, lokalizirano uz epifizu jedne ili obje zglobne kosti. (4,5) Izraslina je najčešće smještena u gležnju, koljenu ili kuku. U nekih pacijenata moguće je naći multiple koštane izrasline, bilo na istom ili različitim udovima. (6) Pojava koštane izrasline predstavlja deformantnu silu unutar zgloba, što u konačnici dovodi do otežane pokretljivosti, oticanja te vizualnog deformiteta zgloba i asimetrije udova. (5) Upravo ovakva nespecifična prezentacija bolesti dovela je do pojave više vrsta klasifikacija, od kojih je prva detaljnija objavljena 1985. od strane Azouz i sur. (7)

Klasifikacije

Prema Azouzu, Trevorova bolest se može podijeliti u tri oblika: lokalizirani, klasični i generalizirani/teški. Lokalizirani oblik uobičajeno zahvaća kosti stražnjeg dijela stopala ili zglob gležnja te može zahvaćati distalne epifize dugih kostiju potkoljenice. Također, moguće je i potpuno zahvaćanje isključivo jedne kosti, primjerice patele, talusa, medijalnog ili lateralnog maleola. Klasični oblik bolesti podrazumijeva zahvaćenost nekoliko mjesta na istom ud, a često se radi o Mouchet i Belot tipu bolesti, nazvanom prema po njima opisanom obliku - tarzomegaliji. Ostatak koštanog sustava u klasičnom obliku i lokaliziranom obliku ostaje nezahvaćen. Generalizirani oblik je onaj koji zahvaća cijeli donji ud, involvirajući sve dijelove od zdjelice do stopala. Azouz navodi i slučaj zahvaćanja ipsilateralnog rebra, ali ne navodi mogućnost zahvaćanja gornjih udova ili istovremeno zahvaćanje gornjih i donjih udova. (7)

Dvije novije predložene klasifikacije dali su autori Arealis i Clarke. (6,8)

Arealisov prijedlog (tablica 1.) klasifikacije ispravlja nedostatke Azouzove klasifikacije uzimajući u obzir epidemiološke podatke te dijeli bolest u 6 tipova, ovisno o broju i lokaciji zahvaćenih udova. Tako tip 1 zahvaća jedan zglob donjeg uda, tip 2 više zglobova donjeg uda, tip 3 jedan zglob gornjeg uda, tip 4 više zglobova donjeg uda, tip 5 simultano gornji i donji ud, a tip 6 kralježnicu. (6)

	Slučajevi	%	Tip	
Jedan zglob donjeg uda	50	36.23	1	Često
Više zglobova donjeg uda	51	36.96	2	Često
Jedan zglob gornjeg uda	30	21.74	3	Često
Više zglobova donjeg uda	3	2.17	4	Rijetko
Gornji i donji ud	3	2.17	5	Rijetko
Kralježnica	1	0.72	6	Rijetko
	138	100		

Tablica 1., Klasifikacija prema Arealisu i sur.
 Prema: Trevor's Disease: A Literature Review regarding Classification, Treatment, and Prognosis apropos of a Case (Arealis G i suradnici, 2014.) (6)

Clarkeov prijedlog (tablica 2.) kombinira pristup Azouza i Arealisa, ali prepoznaje i pojavu bilateralnih oblika bolesti. (8)

Intra-artikularno	Ekstra-artikularno
Tip A: Zahvaća samo donji ud	Tip A: Zahvaća samo donji ud
1. Lokalizirani: Zahvaća samo jednu kost	1. Lokalizirani: Zahvaća samo jednu kost
2. Klasični: Zahvaća više kostiju istog uda	2. Klasični: Zahvaća više kostiju istog uda
3. Generaliziran: Zahvaća cijeli donji ud	3. Generaliziran: Zahvaća cijeli donji ud
Tip B: Zahvaća gornji ud	Tip B: Zahvaća gornji ud
Tip C: Zahvaća gornji i donji ud	Tip C: Zahvaća gornji i donji ud
Tip D: Bilateralno zahvaćanje/zahvaćanje kralježnice	Tip D: Bilateralno zahvaćanje/zahvaćanje kralježnice

Tablica 2., Klasifikacija prema Clarkeu i sur.
 Prema: Trevor's disease: Management difficulties and proposed classification (Clarke, 2016.) (8)

Epidemiologija

Trevorova bolest je izrazito rijetka, s incidencijom 1:1000000. (1,9) Ne postoje dokazi o rasnoj predilekciji, ali je zato poznato da češće zahvaća pripadnike muškog spola, i to u omjeru 3:1. (9,10) Smatra se bolešću dječje dobi, iako su opisani sporadični slučajevi ove bolesti u odraslih osoba. (9,11) Neki autori navode kako je incidencija vjerojatno i veća, ali se slučajevi pogrešno klasificiraju kao osteohondromi i slični entiteti. (12)

Patogeneza

Trevorova bolest se smatra sporadičnom bolešću bez poznatih okolišnih i genetskih čimbenika. (12) Iako se o samoj etiologiji ne zna mnogo, postoji nekoliko hipoteza o samom patogenetskom procesu razvoja Trevorove bolesti. Prvotno se smatralo da je riječ o specifičnom obliku osteohondroma, s obzirom da je histološki nalik na benigne osteohondrome. (4,12) Zbog sličnosti, bitno je pažljivom inspekcijom patološkog supstrata utvrditi je li struktura organizirane naravi. Benigni osteohondromi su uglavnom organiziranije strukture, kontinuiranim rubom združeni s kosti iz koje potječu. U Trevorovoj bolesti potpuna integracija u priležecu kost moguća je tek u kasnijim stadijima bolesti. Supstrat prisutan u Trevorovoj bolesti u formi je osteokartilagnoznih nodula, mnoštva osifikacijskih centara s prisutnom dezorganiziranom hrskavicom, međusobno povezanih hrskavičnim tračcima. Ovakav supstrat upućuje na nemogućnost održavanja dormantnosti, tj. reguliranja prekomjerne aktivnosti hondroprogenitornih stanica epifize. (12) Jedna od hipoteza pretpostavlja abnormalnosti krvotoka fetalnih epifiza, a neki autori smatraju da je moguć i gubitak polarosti epifiznih hrskavica te početak njihova koncentričnog rasta. (13,14)

Zbog histološke sličnosti posumnjalo se na genetsku povezanost osteohondroma i Trevorove bolesti. (15) Poznato je da je kod osteohondroma i osteosarkoma učestao poremećaj funkcije EXT1 i EXT2 gena. Njihova uloga je kodiranje proteina koji reguliraju sintezu kosti sudjelujući u staničnoj signalizaciji u ulozi receptora, koreceptora, signalnih molekula ili prezenterskih molekula za druge receptore. (16) Tumorsupresorska funkcija EXT-ova dokazana je na temelju mišjeg modela na kojem je utvrđena pojavnost osteohondroma nakon „knock-outa“ EXT1 ili EXT1 i EXT2. Da bi došlo do maligne alteracije i pojave osteosarkoma, potrebno je da jedinka ipak ima prisutnu funkcionalnu kopiju EXT gena, bilo naknadnom mutacijom ili u heterozigotnim uvjetima. (16)

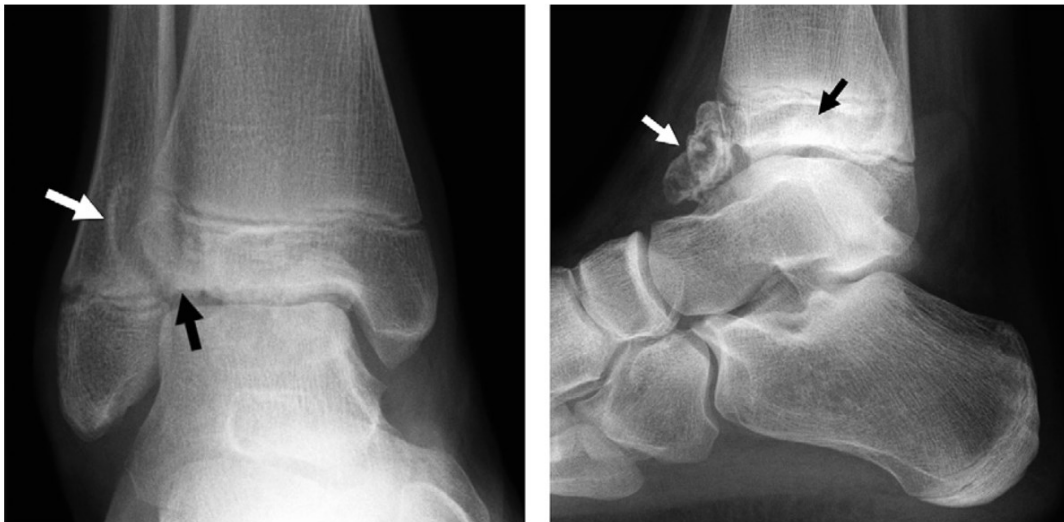Iako na malom uzorku, zbog rijetke pojavnosti same bolesti, analizom je utvrđeno da se u Trevorovoj bolesti ne nalazi mutacija EXT1 i EXT2 gena. (15) U istom radu Bovée i sur. svoj nalaz uspoređuju s prikazom slučaja pacijenta koji je također imao zdrave EXT kopije. Svi mjereni parametri su u Trevorove bolesti potpuno jednaki vrijednostima pronađenima u zdravom tkivu. (15)

Iako se Trevorova bolest ne smatra nasljednom, Torrez i sur. su dijagnosticirali Trevorovu bolest u pacijenta koji je bolovao i od multiplih hereditarnih egzostoza. Ipak, navode kako je njihova dijagnoza Trevorove bolesti podložna diskusiji jer postoji šansa da se radi o ostatcima tkiva osteohondroma. (17) Zanimljivo, u pacijenata koji boluju od MHE, dolazi do mutacija EXT1 i EXT2 koji se u Trevorovoj bolesti ne nalaze. (15,17)

Dijagnostika

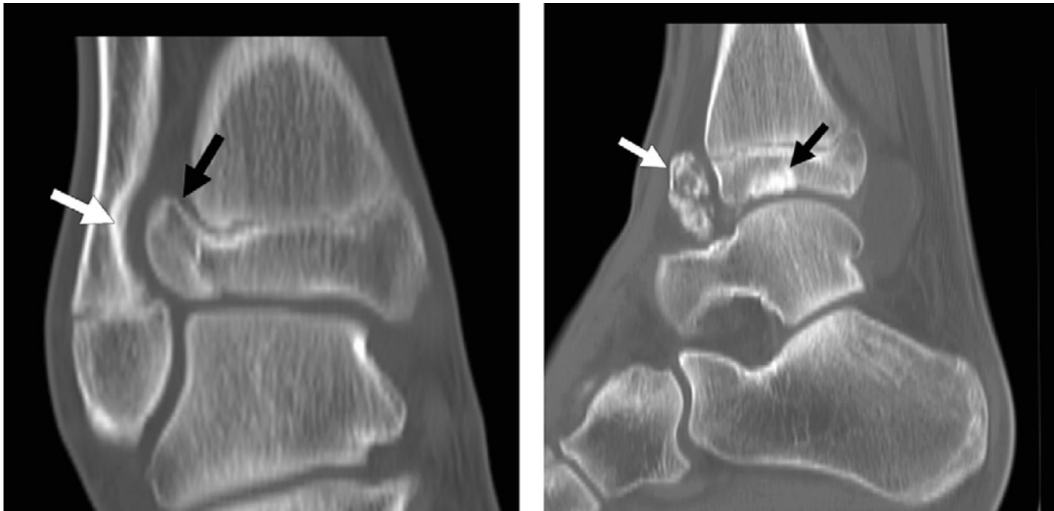
Kod dijagnosticiranja Trevorove bolesti potrebno je pristupiti pacijentu kao cjelini i sagledati ga počevši od njegove osobne i obiteljske anamneze. Zbog nedokazane hereditarnosti bolesti, pozitivna obiteljska anamneza bolesti koštanog sustava može usmjeriti prema bolestima iz skupine diferencijalnih dijagnoza iako nije isključeno sporadično pojavljivanje u srodnika. (1) Nakon anamneze, pristupa se fizikalnom pregledu te se traže znakovi Trevorove bolesti, a oni su asimetrija, smanjena pokretljivost i deformitet zgloba. Ukoliko su isti pronađeni, idući korak je korištenje jedne od radioloških tehnika. (1,18,19)

Klasični rendgenogram zahvaćenog dijela tijela, učinjen u dvije, međusobno okomite ravnine, još uvijek predstavlja zlatni standard u početku obrade prilikom sumnje na Trevorovu bolest. Pomoću RTG-a je moguće primjetiti koštane izrasline multicentrične prirode s mogućim kontinuitetom s koštanom srži pripadajuće kosti (slika 1.). (18)



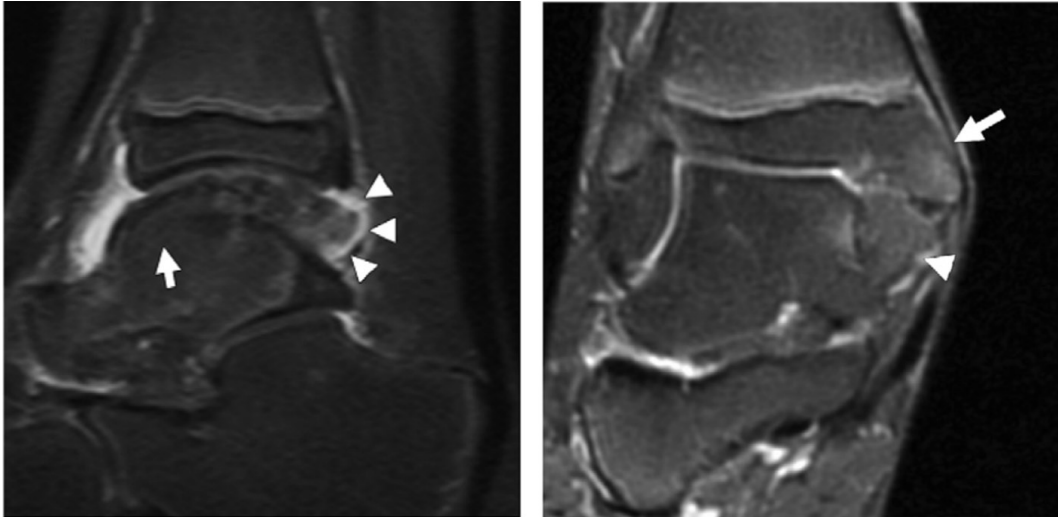
Slika 1., AP (lijevo) i lateralno (desno) orijentirana rendgenska snimka. Na AP snimci sklerotična promjena prikazuje se bijelom strelicom, a osifikacijska crnom. Na lateralnoj snimci, osifikacijska promjena označena je bijelom strelicom, sklerotična crnom.
Prema: Imaging of dysplasia epiphysealis hemimelica (Trevor's disease) (Tyler PA i suradnici, 2013.) (18)

Kompjutorizirana tomografija predstavlja odličan dijagnostički alat izbora, zbog svoje lake dostupnosti i veće preciznosti od klasičnog rendgenograma. Negativna strana CT-a jest povećana razina ionizirajućeg zračenja, no moguće je snimanje fokusirati na manje koštane segmente te na taj način minimizirati negativne efekte ove pretrage. CT omogućava detaljniju vizualizaciju lezija te je precizniji pri pronalasku manjih centara osifikacije (slika 2.). (18)



Slika 2., CT snimka, koronalni presjek (desno) i sagitalni presjek (lijevo). Na koronalnom presjeku crna strelica pokazuje na sržni kontinuitet između tkiva Trevorove bolesti i zdrave kosti, a bijela strelica pokazuje eroziju fibule nastalu pritiskom izrasline na kost. Sagitalni presjek prikazuje tkivo Trevorove bolesti kao sklerotičnu promjenu (crna strelica) te slučajan nalaz koštanog fragmenta (bijela strelica).
Prema: Imaging of dysplasia epiphysealis hemimelica (Trevor's disease) (Tyler PA i suradnici, 2013.) (18)

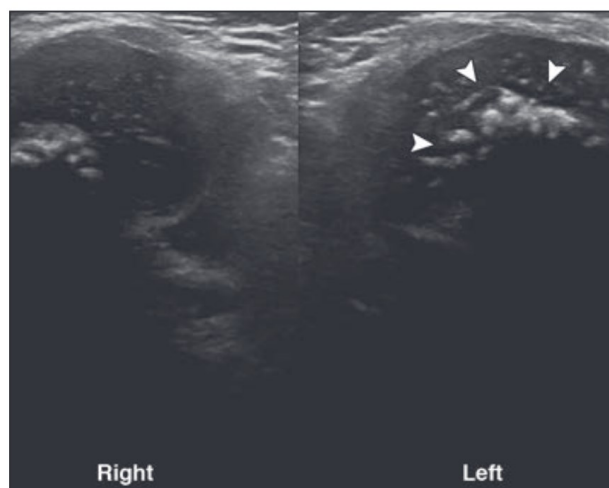
Najpreciznija radiološka metoda jest magnetna rezonancija jer, za razliku od prethodne dvije, detaljno prikazuje hrskavično tkivo. Pomoću MR-e moguće je dijagnosticirati i prateću patologiju poput artritisa ili burzitisa. Zbog mehanizma MR-e, centri osifikacije se ne prikazuju, dok je hrskavična komponenta dobro vidljiva i u T1 i T2 sekvencama. Bitno je napomenuti da vjerojatno zbog drugačije organizacije kolagenih vlakana u usporedbi sa zdravom hrskavicom T2 sekvenca hiperintenzivno prikazuje hrskavicu Trevorove bolesti. Ova je pretraga također vrlo korisna jer omogućuje prepoznavanje „linije rascjepa“ (eng. cleavage plane), koja prikazuje granicu patološkog i zdravog tkiva (slika 3.). (12,18,19)



Slika 3., MR snimke lijevog gležnja sagitalno (lijevo) i desnog gležnja koronalno (desno). Bijele strelice ukazuju na kontinuitet koštane srži, a bijeli trokuti na hrskavično tkivo Trevorove bolesti.

Prema: Imaging of dysplasia epiphysealis hemimelica (Trevor's disease) (Tyler PA i suradnici, 2013.) (18)

Ultrazvuk nije pogodan za detaljnu dijagnostiku Trevorove bolesti, no može se koristiti u ranijim stadijima za prepoznavanje hrskavičnih struktura i osifikacijskih centara u ranijim stadijima bolesti. Svakako se preporučuje upotpuniti nalaz UZV-a nalazom MR-e (slika 4.). (12)



Slika 4., Transverzalni medijalni prikaz koljena pomoću UZV. Na lijevom medijalnom femoralnom kondilu vidljivi su hiperehogeno centri osifikacije Trevorove bolesti.

Prema: Imaging of dysplasia epiphysealis hemimelica (Trevor's disease) (Tyler PA i suradnici, 2013.) (18)

Scintigrafija se može koristiti kao metoda prikaza lezija zbog njihove hipertrofične naravi i posljedično povećanog unosa radionuklida. Ipak, MR kao metoda koja neionizirajućim zračenjem daje kvalitetnu sliku bilo gdje u tijelu nameće se kao dijagnostički alat izbora za otkrivanje Trevorove bolesti, pa se scintigrafija u praksi ne koristi kao standardna metoda. (12,18)

Genetsko testiranje bilo bi optimalno za dokazivanje manjka EXT1 i EXT2 mutacija te bi bilo korisno za isključivanje diferencijalnih dijagnoza ali se ne primjenjuje standardno. (1) S obzirom na histološku sličnost osteohondromima, histopatološki nalaz nalik ostohondromu uzima se u kontekstu lokalizacije i makromorfologije izrasline kako bi se postavila dijagnoza Trevorove bolesti. (19)

Diferencijalne dijagnoze

Ukoliko se dijagnostičkim postupcima ne potvrdi sumnja na Trevorovu bolest, nužno je uzeti u obzir ostale patološke entitete koji se mogu prezentirati na sličan način.

Osteohondrom (egzostoza) je benigni tumor koji se najčešće može naći uz metafize dugih kostiju. Najčešće lokacije na kojima se nalaze su proksimalni humerus, distalni femur i proksimalna tibija. Histopatološki, osteohondromi imaju organiziraniju strukturu u usporedbi s lezijama u Trevorovoj bolesti. (20) Osteosarkom je jedan od najčešćih malignih primarnih tumora kostiju, a može nastati i malignom alteracijom osteohondroma. Ima bimodalnu dobnu distribuciju kod koje je prvi porast incidencije u rasponu od 10. do 14. godine, a najčešće je lokaliziran u predjelu distalnog femura ili proksimalne tibije. Također, može rasti u predjelu epifize te zbog svega navedenog spada pod potencijalnu diferencijalnu dijagnozu. (16,21,22)

Multiple hereditarne egzostoze, autosomno dominantno nasljedni poremećaj karakteriziran pojavom multiplih osteohondroma na čitavom skeletu tijekom rasta i razvoja, također ulazi u diferencijalnu dijagnozu generaliziranog oblika Trevorove bolesti. (21) Enhondromi su osteolitične lezije primarno hrskavičnog sastava koje mogu osificirati. Razvijaju se iz ploče rasta, a kasnijom maturacijom nastaju točkasti centri osifikacije. Kod dugih kostiju najčešće zahvaćaju metafizu. (23) Mogu se naći i u kontekstu enhondromatoze, rijetke sustavne bolesti koja može biti nasljedna ili sporadična, a manifestira se u ranom djetinjstvu. Podtip koji najviše nalikuje Trevorovoj bolesti je metahondromatoza. (24) Metahondromatoza je autosomno dominantna bolest koja uzrokuje rast enhondroma i osteohondroma. Najčešće zahvaća dlanove, stopala, femure, tibije i kosti zdjelice. Periartikularne kalcifikacije mekih tkiva koje uzrokuje mogu podsjećati na lezije koje nalazimo u Trevorovoj bolesti. Ipak, metahondromatoza, za razliku od Trevorove bolesti najčešće zahvaća stopala i dlanove. (25) Dob pacijenata i lokacija bolesti na medijalnoj polovici proksimalne tibije mora skrenuti sumnju i na Blountovu bolest, poremećaj rasta navedene lokacije dječjeg skeleta koji uzrokuje varus deformitet koljena i poremećenu mehaniku zgloba. (26)

Također, juvenilni reumatoidni artritis zauzima potencijalno mjesto na popisu diferencijalnih dijagnoza s obzirom na deformitet i smanjenu pokretljivost zglobova koju

uzrokuje. (27) Zbog intraartikularne pojavnosti lezija Trevorove bolesti, sinovijalna hondromatoza je bolest koju se može također uzeti u obzir kod određivanja diferencijalne dijagnoze. Radi se o rijetkoj benignoj bolesti u kojoj dolazi do metaplazije sinovije u obliku malih hrskavičnih masa koje ispunjavaju zglob. Ipak, većinski zahvaća mušku populaciju u trećem i četvrtom desetljeću života, pa je bitnija kao potencijalna diferencijalna dijagnoza kod rijetkih odraslih pacijenata. (9,11,28)

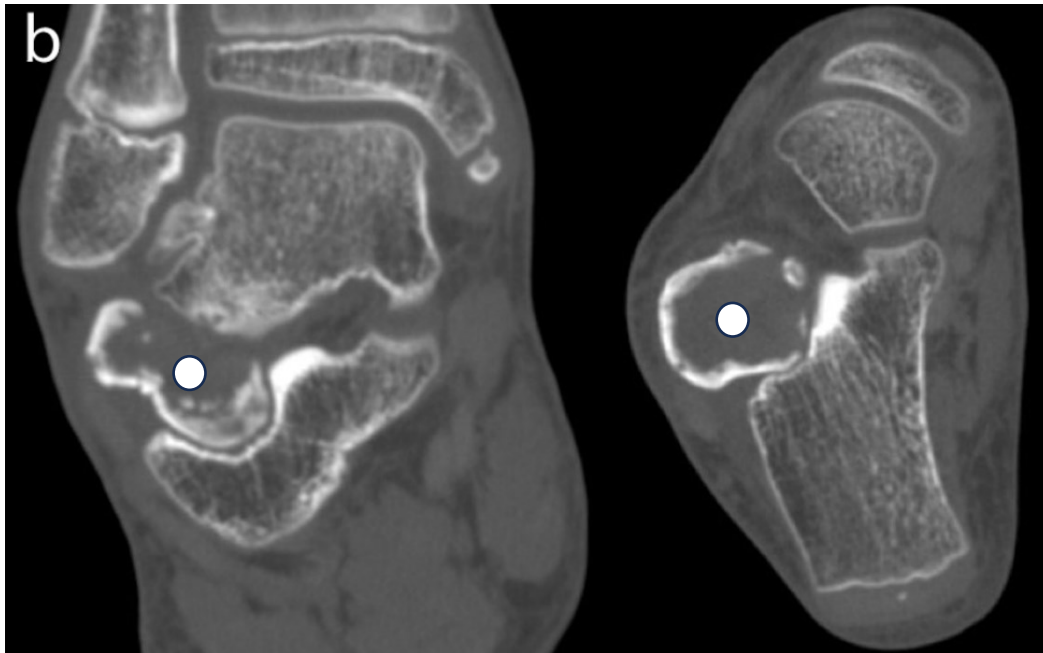
Kao potencijalna diferencijalna dijagnoza navodi se i myositis ossificans. (19) Postoje 3 tipa, progresivni, (post)traumatski i atraumatski tip. Očituje se kao kalcifikacije u tkivu s pojavom heterotopnog okoštavanja. Najčešće se nalazi u mladim aktivnih adolescenata. Iako uglavnom zahvaća mišiće, katkad zahvaća tetive i masno tkivo, pa tako vizualno i simptomatski može imitirati Trevorovu bolest. (19,29)

Terapija

Terapeutski pristup Trevorovoj bolesti ovisi o simptomima i kliničkoj slici. Većina opisanih slučajeva su tretirani kirurškim zahvatom kako bi se uklonilo leziju te omogućio pravilan (ili pravilniji) rast i razvoj zahvaćenog dijela zgloba. (1,19) Zahvat se najčešće sastoji od direktnog uklanjanja izrasline, s napomenom da neki autori preporučuju uklanjanje intraartikularnih lezija isključivo ako se odlome i postanu slobodna tijela unutar zglobne čahure. (19) Razlog je potencijalno oštećivanje hijaline hrskavice na zglobnoj površini te posljedičnog sekundarnog artritisa. (19)

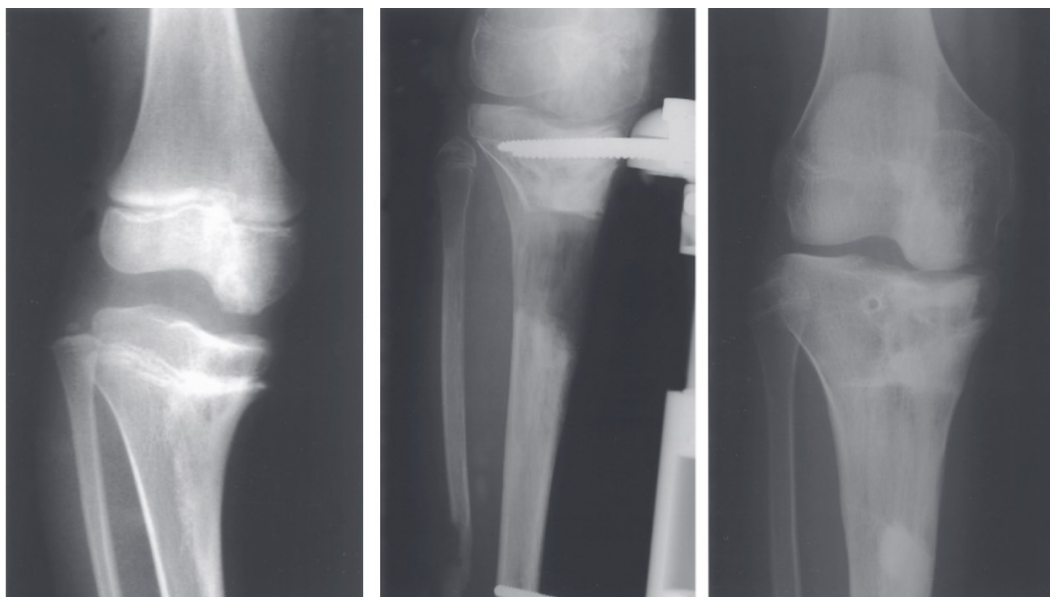
Prilikom kirurškog zbrinjavanja lezije/a, nužno je učiniti potpunu resekciju tumorskog tkiva. Jedini slučaj kad je dozvoljena parcijalna resekcija je u slučaju operacija zahvaćenog područja u više stadija. Jedino potpuna resekcija svodi vjerojatnost ponovne pojave i rasta tumorskog tkiva na minimum. Ekstraartikularne lezije najčešće zahtijevaju jednostavnu eksciziju i postoperativno praćenje pacijenta. (1)

Postoje i slučajevi kod kojih se pristupa samo praćenju, s redovnim kontrolama dijagnostičkim metodama. Takva odluka se obično donosi zbog vrlo mlade dobi pacijenta i/ili u slučajevima kada lezija ne pokazuje tendenciju rasta. Razlog odabira konzervativnog pristupa jest i asimptomatska prezentacija bolesti. Ipak, dio autora se ne slaže s pristupom praćenja asimptomatskih lezija te smatraju da se apsolutno sve lezije trebaju ukloniti prije nego što potencijalno izrastu i potpuno invadiraju epifizu. Pri tome upućuju na „liniju rascjepa“ (eng. cleavage plane) (slika 5.), vidljivu na MR i CT snimkama. Linija rascjepa tanka je hrskavična linija koja ukazuje na nepotpunu invaziju tumora, tj. integracije u priležecu kost i olakšava odabir operativnog postupka, a najčešće su prisutne kod pacijenata u prvom desetljeću života. (1,19)



Slika 5., CT snimka desnog stopala. Lijevi prikaz je koronalni presjek u ravni s lateralnim malelom, a desni je transverzalni u visini središta lezije (bijela točka), koji centimeter ispod lateralnog maleola. Jasno je vidljiva linija rascjepa između zdrave kosti i izrasline (bijela točka).
 Prema: Diagnosis and surgical treatment of dysplasia epiphysealis hemimelica. A report of nine cases (Bosch C i suradnici, 2014.) (19)

Saniranje intraartikularnih lezija ovisi o stupnju integracije tumorskog tkiva u zglobne plohe. Kod potpune integracije, postoji vjerojatnost da su zglobne plohe potpuno kongruentne te prije naveden rizik od oštećenja zglobne površine i posljedičnog osteoartrisa u praktično zdravom zglobu onemogućava resekciju tumorske mase. Ukoliko se kongruentnost zglobnih ploha potvrdi radiološkim i kliničkim nalazom te nema tragova daljnjeg rasta tumora, pristupa se korektivnim zahvatima. Tako su opisani slučajevi s korištenjem korektivnih osteotomija ili hemiepifizioideze – privremenog ili trajnog zaustavljanja procesa rasta samo na jednoj polovici fize (ploče rasta) kojima se isključivo korigira angularni deformitet (slika 6.). Kompleksniji deformiteti potencijalno zahtijevaju kombinaciju hemiepifizioideze i osteotomije. (1,30,31)



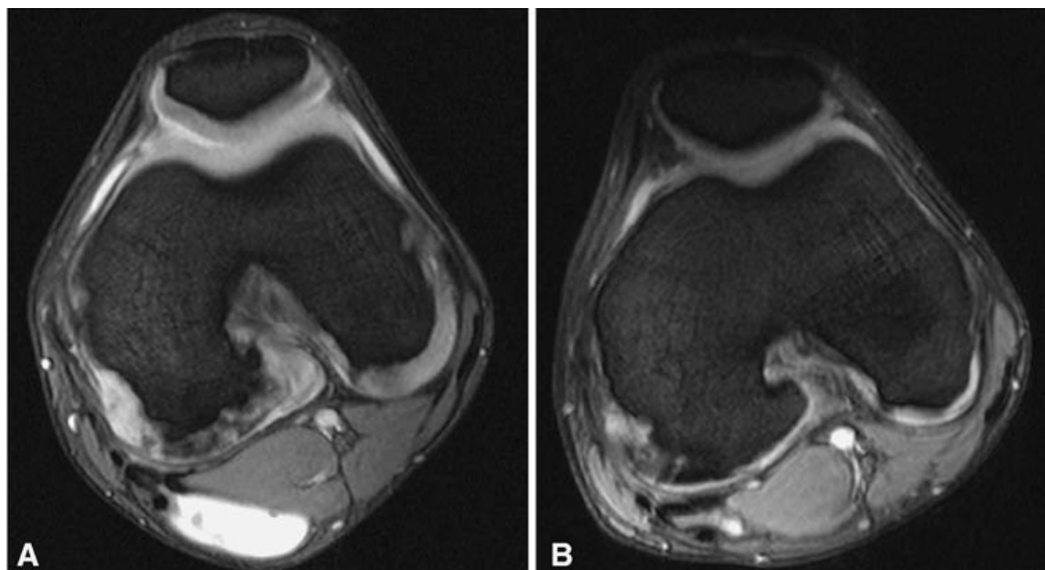
Slika 6., Rendgenski prikaz korekcije deformiteta desnog koljena uzrokovanog integracijom tkiva lezije Trevorove bolesti u zglobnu plohu medijalne strane femoralne epifize.

Lijeva slika prikazuje stanje prije zahvata, središnja neposredno nakon korektivne osteotomije, a 2 godine post-operativno.

Prema: Limb-lengthening and angular correction for dysplasia epiphysealis hemimelica (Nishiyama M i suradnici, 2001.) (30)

Kod intraartikularnih tumora koji nisu integrirani u zglobnu plohu, moguće je izvesti potpunu resekciju kao u slučaju ekstraartikularnih tumora, pazeći pritom da ne dođe do oštećenja zglobnih ploha. Kod lezija manjih dimenzija, primjenjiv je i artroskopski pristup. (9)

Perl i sur. navode zanimljiv primjer konzervativnog liječenja u pacijenta koji se prezentirao primarno s bolovima u koljenu. Na učinjenoj MR i posljedičnoj artroskopskoj biopsiji uočena je hondromalacija medijalnog femoralnog kondila, uz lateralni pomak prednjeg križnog ligamenta te nekoliko lezija Trevorove bolesti. U vidu terapije preporučena je modifikacija vrste i intenziteta sportske aktivnosti. Umjesto nogometa (koji značajno opterećuje koljena) preporučeni su biciklizam i plivanje. Provedena je i fizikalna terapija te je nakon 12 mjeseci bol nestala. Očekivano, s obzirom na nalaz biopsije koji je ukazivao na hondroprogenitornu disregulaciju, nakon 12 mjeseci došlo je do krajnje osifikacije lezija unutar zgloba uz daljnji izostanak simptoma (slika 7.). (14)



Slika 7., MR snimak lijevog koljena u transverzalnoj ravnini. Koljeno je slikano u razmaku od 12 mjeseci. Slika A prikazuje stanje po obradi tijekom simptomatske bolesti, bijeli obrub epifize odgovara hrkavičnom dijelu tkiva Trevorove bolesti. Slika B prikazuje stanje 12 mjeseci kasnije, nakon konzervativne terapije bazirane na promjeni fizičkih aktivnosti. Vidljiva je integracija tkiva Trevorove bolesti u zahvaćenu epifizu.

Prema: Case report: Dysplasia epiphysealis hemimelica: A case report with novel pathophysiologic aspects. (Perl M i suradnici, 2009.) (14)

Prognoza i praćenje

Uz ranu dijagnozu i tretman moguće je izbjeći komplikacije poput invaliditeta uzrokovano neadekvatnom mehanikom zglobova ili osteoartritisa. (1) U literaturi nema opisanih slučajeva maligne alteracije, pa je i ranije naveden pristup čekanja maturacije, tj. krajnje osifikacije lezija legitiman pristup ukoliko lokalizacija i simptomatologija lezije to dopuštaju. Rekurirajuće lezije se navode kao potencijalna komplikacija, ali većina prikaza pacijenata korištenih za pisanje ovog rada ih negira. (1,13,14) Dio autora navodi potencijalne komplikacije pri operacijskom liječenju intraartikularnih lezija, dok drugi navode kako se postižu dobri rezultati bez obzira na lokalizaciju samih lezija. Brzina oporavka od bolesti i nestanka simptoma kod pacijenata varira, s jednim od opisanih primjera od već 28 dana postoperativno. (1) S obzirom na pedijatrijsku dob oboljelih, plastičnost skeletalnog sustava uvelike doprinosi dobrim rezultatima i brzina oporavka ne iznenađuje. (1,13,19,32)

Redovito praćenje, jednom ili dva puta godišnje se preporuča do završetka rasta pacijenta, tj. do srastanja epifiznih ploča. (1,14) U rijetkom, malo vjerojatnom scenariju pacijenta odrasle dobi, Khalsa i suradnici navode potrebu za adekvatnim postoperativnim praćenjem pacijenta u intervalima jednom godišnje. Također, preporučuju agresivniju eksciziju okolnog područja ukoliko se sumnja na potencijalnu pojavu rekurirajućih lezija. (11)

Zahvala

Ponajprije zahvaljujem svom mentoru, dr.sc. Ozrenu Kubatu, dr. med., za strpljenje i pomoć tijekom pisanja ovog rada.

Zahvaljujem svojoj cijeloj obitelji, a posebno majci Snježani, baki Roziki i djedu Josipu za potporu koju su mi pružali tijekom cijelog studija, ali i tijekom cijelog života.

Hvala svim prijateljima što su bili uz mene svih ovih godina.

Reference

1. Ionescu A, Popescu B, Neagu O, Carp M, Tevanov I, Balanescu L, et al. Dysplasia epiphysealis hemimelica (Trevor's disease) in children, two new cases: Diagnosis, treatment, and literature review. *Children*. 2021 Oct 1;8(10).
2. Glick R, Khaldi L, Ptaszynski K, Steiner GC. Dysplasia epiphysealis hemimelica (Trevor disease): a rare developmental disorder of bone mimicking osteochondroma of long bones. *Hum Pathol*. 2007 Aug;38(8):1265–72.
3. Trevor D. TARSO-EPIPHYSIAL ACLASIS A Congenital Error of Epiphysial Development. *The journal of bone and joint surgery*. 1950 May; Vol. 32B, p. 204-213
4. Fairbank TJ. DYSPLASIA EPIPHYSIALIS HEMIMELICA (Tarso-epiphysial aclasis). *J Bone Joint Surg* 1956 Vol.38B p.237-257
5. Pires R, Macedo B, Abreu-e-Silva G, Alves T, Raduan F, Baumfeld D. Trevor disease (Hemimelic epiphyseal displasia): 12-year follow-up case report and literature review. *Ann Med Health Sci Res*. 2014;4(7):9.
6. Arealis G, Nikolaou VS, Lacon A, Ashwood N, Hayward K, Karagkevrekis C. Trevor's Disease: A Literature Review regarding Classification, Treatment, and Prognosis apropos of a Case. *Case Rep Orthop*. 2014;2014:1–8.
7. Azouz EM, Slomic AM, Marton D, Rigault P, Finidori G, Foy S, et al. The variable manifestations of dysplasia epiphysealis hemimelica. Vol. 15, *Pediatr Radiol*. 1985.
8. Clarke DO. Trevor's disease: Management difficulties and proposed classification. *Orthopedics*. 2016 Sep 1;39(5):e967–9.
9. Gökkuş K, Aydın AT, Sagtas E. Trevor's disease: Mimicking anterior ankle impingement syndrome: Case report. *Knee Surgery, Sports Traumatology, Arthroscopy*. 2012;20(9):1875–8.

10. Gökkuş K, Atmaca H, Sagtas E, Saylik M, Aydin AT. Trevor's disease: Up-to-date review of the literature with case series. Vol. 26, *Journal of Pediatric Orthopaedics Part B*. Lippincott Williams and Wilkins; 2017. p. 532–45.
11. Khalsa AS, Kumar NS, Chin MA, Lackman RD. Novel case of Trevor's disease: Adult onset and later recurrence. *World J Orthop*. 2017;8(1):77–81.
12. Degnan AJ, Ho-Fung VM. More than epiphyseal osteochondromas: updated understanding of imaging findings in dysplasia epiphysealis hemimelica (trevor disease). *American Journal of Roentgenology*. 2018 Oct 1;211(4):910–9.
13. Smith EL, Raney EM, Matzkin EG, Fillman RR, Yandow SM. Trevor's disease: the clinical manifestations and treatment of dysplasia epiphysealis hemimelica. Vol. 16, *Journal of Pediatric Orthopaedics B*. Lippincott Williams & Wilkins; 2007.
14. Perl M, Brenner RE, Lippacher S, Nelitz M. Case report: Dysplasia epiphysealis hemimelica: A case report with novel pathophysiologic aspects. *Clin Orthop Relat Res*. 2009;467(9):2472–8.
15. Bovée JVMG, Hameetman L, Kroon HM, Aigner T, Hogendoorn PCW. EXT-related pathways are not involved in the pathogenesis of dysplasia epiphysealis hemimelica and metachondromatosis. *Journal of Pathology*. 2006 Jul;209(3):411–9.
16. de Jong Y, Bovée JVMG. Molecular drivers in chondrosarcoma. In: *Chordomas and Chondrosarcomas of the Skull Base and Spine*. Elsevier Inc.; 2018. p. 31–41.
17. Torrez TW, Marks E, Strom Shane, Doyle JS. A Case Report of Trevor's Disease in a Pediatric Patient with Hereditary Multiple Exostoses Disease. *Journal of Orthopaedic Case Reports* 2021 Dec: 11(12) p. 39-43
18. Tyler PA, Rajeswaran G, Saifuddin A. Imaging of dysplasia epiphysealis hemimelica (Trevor's disease). Vol. 68, *Clinical Radiology*. 2013. p. 415–21.
19. Bosch C, Assi C, Louahem D, Alkar F, Mazeau P, Delfour C, et al. Diagnosis and surgical treatment of dysplasia epiphysealis hemimelica. A report of nine cases. *Orthopaedics and Traumatology: Surgery and Research*. 2014 Dec 1;100(8):941–6.

20. Sekkat A, Chaouche I, Alami Bassim G, Akammar A, El Bouardi N, Haloua M, et al. Pes anserine bursitis as a complication of tibial osteochondroma. *Radiol Case Rep.* 2024 Sep 1;19(9):3752–6.
21. Gnoli M, Ponti F, Sangiorgi L. Tumor Syndromes That Include Bone Tumors: An Update. Vol. 10, *Surgical Pathology Clinics*. W.B. Saunders; 2017. p. 749–64.
22. Ottaviani G, Jaffe N. The epidemiology of osteosarcoma. In: *Cancer Treatment and Research*. Kluwer Academic Publishers; 2009. p. 3–13.
23. Reddy Satti L, Yennapu NR, Inturi R, Surada R. A Rare Occurrence of Enchondroma in the Head of Femur in an Adult Male: A Case Report. *Journal of Orthopaedic Case Reports* 2023 Apr: 13(4) p. 62-65
24. Pansuriya TC, Kroon HM, Bovée JVMG. Enchondromatosis: insights on the different subtypes. *Int J Clin Exp Pathol* 2010;3(6) p. 557-569
25. Fisher TJ, Williams N, Morris L, Cundy PJ. Metachondromatosis: More than just multiple osteochondromas. *J Child Orthop.* 2013 Dec 1;7(6):455–64.
26. Zulkarnain A, Martanto TW, Yazid H, Sari DAP, Hutagalung MBZ, Muhammad H. Severe complex neglected infantile Blount disease acute correction by Ilizarov frame: A case report. *Int J Surg Case Rep.* 2024 Aug 1;121.
27. Ravelli A, Martini A. Juvenile idiopathic arthritis [Internet]. Vol. 369, www.thelancet.com. 2007. Available from: www.thelancet.com
28. Kachuee MA, Mohseni I, Emtiazi N, Sharifi Y. Ankle synovial chondromatosis: Clinical, radiological, and surgical findings: A case report. *Radiol Case Rep.* 2024 Aug 1;19(8):3227–30.
29. Rehman N, Sadashiva H, Madakshira MG, Raman DK. Non-traumatic myositis ossificans. Vol. 11, *Autopsy and Case Reports*. Hospital Universitario da Universidade de Sao Paulo; 2021.

30. Nishiyama M, Nii E, Akeda K, Uchida A. Limb-lengthening and angular correction for dysplasia epiphysealis hemimelica. Vol. 6, J Orthop Sci. 2001.

31. Skripitz R, Lüssenhop S, Meiss AL. Wedge excision chondroplasty of the knee in dysplasia epiphysealis hemimelica - Report of 2 cases. Acta Orthop Scand. 2003 Apr;74(2):225–9.

32. Wilkins KE. Principles of fracture remodeling in children. Injury. 2005;36(1 SUPPL.).

Biografija

Rođen sam u Varaždinu 11.11.1998. godine. Tijekom osnovnoškolskog obrazovanja , u Prvoj osnovnoj školi Varaždin, dobivam nagradu „Oskar znanja“ Agencije za odgoj i obrazovanje za uspjeh na međunarodnom natjecanju iz robotike. Srednjoškolsko obrazovanje nastavljam u Prvoj gimnaziji Varaždin, prirodoslovno-matematički smjer.

Tijekom studija na Medicinskom fakultetu Sveučilišta u Zagrebu sudjelujem u izradi nekoliko prikaza slučajeva (eng. „case report“), od kojih kao prvi autor na zagrebačkom CROSS (2022.) te ohridskom IMSC (2024.). Također, bio sam član organizacijskog odbora kongresa CROSS 2023. i 2024. godine. Krajem studija sam pisao i članke za studentske časopise „Medicinar“ i „Gyrus“.

Izvannastavno se bavim glazbom, primarno kao član autorskog benda „3 Suns of Aberran“. Također, bio sam član studentskog pjevačkog zbora „Lege artis“ u ak. godini 2023./2024.

Aktivno govorim engleski jezik na B2 razini (FCE) te baratam osnovnim razumijevanjem njemačkog jezika.