

# Karakterizacija prijenosa alfa-sinukleina u probavnom sustavu

---

**Marković, Pavel**

**Master's thesis / Diplomski rad**

**2024**

*Degree Grantor / Ustanova koja je dodijelila akademski / stručni stupanj:* **University of Zagreb, School of Medicine / Sveučilište u Zagrebu, Medicinski fakultet**

*Permanent link / Trajna poveznica:* <https://um.nsk.hr/um:nbn:hr:105:176713>

*Rights / Prava:* [In copyright](#)/[Zaštićeno autorskim pravom.](#)

*Download date / Datum preuzimanja:* **2025-03-13**



*Repository / Repozitorij:*

[Dr Med - University of Zagreb School of Medicine Digital Repository](#)



SVEUČILIŠTE U ZAGREBU  
MEDICINSKI FAKULTET

**Pavel Marković**

**KARAKTERIZACIJA PRIJENOSA ALFA-SINUKLEINA U PROBAVNOM SUSTAVU**

**Diplomski rad**



Zagreb, 2024.

Ovaj rad izrađen je u Laboratoriju za molekularnu neurofarmakologiju na Zavodu za farmakologiju i Hrvatskom institutu za istraživanje mozga Medicinskog fakulteta Sveučilišta u Zagrebu, pod mentorskim vodstvom dr.sc. Jana Homolaka i predan je na ocjenjivanje u akademskoj godini 2023./2024.

**Popis kratica i pokrata:**

PB - Parkinsonova bolest

GI - gastrointestinalni

$\alpha$ S - alfa-sinuklein

DAPI - 4',6-diamidino-2-phenylindole

HIIM - Hrvatski institut za istraživanje mozga

ktr - kontrola

OB - olfaktorni bulbus

SN - substantia nigra

DMV - dorzalna motorna jezgra vagusa

AV - autofagna vakuola

ALP - autofagolizosomski put

UPS - ubikvitin-proteasomski sustav

CAS-3 - kaspaza 3

PAMP - eng. pathogen associated molecular patterns

DAMP - eng. damage associated molecular patterns

TLR - eng. toll like receptor

MAP2 - eng. microtubule-associated protein 2

GFAP - eng. Glial fibrillary acidic protein

PSD95 - postsynaptic density protein 95

EŽS (eng. ENS) - enterički živčani sustav (eng. enteric nervous system)

A $\beta$  - amiloid beta

NAC - neamiloidna komponenta (eng. nonamyloid component)

PBS - fosfatima puferirana fiziološka otopina (eng. phosphate buffered saline)

PBST - fosfatima puferirana fiziološka otopina s dodatkom tritona

ddH<sub>2</sub>O - duplo destilirana voda

DBS - eng. deep brain stimulation

NGS - obični kozji serum (eng. normal goat serum)

LN - Lewijevi neuriti

LT - Lewijeva tjelešca

3R - eng. *Replacement, Reduction and Refinement*

DNK - deoksiribonukleinska kiselina

Ms - mišji (eng. mouse)

## Sadržaj

### Sažetak

### Summary

1	Uvod.....	1
2	Hipoteza .....	6
3	Opći i specifični ciljevi .....	7
3.1	Opći cilj: .....	7
3.2	Specifični ciljevi.....	7
4	Materijali i metode.....	8
4.1	Kemikalije i reagensi .....	8
4.2	Životinje .....	10
4.2.1	Pokus 1 .....	10
4.2.2	Pokus 2.....	11
4.2.3	Etičke dopusnice: .....	11
4.3	Eksperimentalni dizajn .....	12
4.3.1	Pokus 1 .....	12
4.3.2	Pokus 2.....	13
4.4	Priprema tkiva za analizu .....	14
4.5	Imunohistokemija.....	14
4.6	Histologija .....	15
4.7	Dot blot analiza vezanja protutijela na već fluoroforom označeni alfa-sinuklein .....	16
4.8	Mikroskopija.....	16
4.8.1	Analiza uzoraka epifluorescencijskom mikroskopijom .....	16
4.8.2	Analiza uzoraka konfokalnim mikroskopom .....	17
4.9	Analiza slika.....	17
4.9.1	Analiza vijabilnosti i integriteta tkiva.....	17
4.9.2	Analiza proširenosti alfa-sinukleina u tkivu .....	18
4.10	Statistička analiza .....	18
5	Rezultati .....	19
5.1	Analiza integriteta tkiva nakon izlaganja sinukleinu u <i>ex vivo</i> modelu.....	19
5.1.1	Pokus 1 .....	19
5.1.2	Pokus 2.....	21
5.2	Analiza broja stanica u apoptozi nakon 4 sata inkubacije u <i>ex vivo</i> organskoj kupki	

5.3	Analiza količine probavne sluzi u mukozi izloženoj alfa-sinukleinu .....	25
5.4	Tkivna i stanična lokalizacija fluorescentno obilježenog alfa-sinukleina nakon intraluminalnog izlaganja .....	26
5.4.1	Tkivna lokalizacija signala fluorescentno obilježenog alfa-sinukleina.....	26
5.5	Karakterizacija širenja obilježenog alfa-sinukleina.....	28
5.5.1	Procjena načina prijenosa $\alpha$ S-a imunohistokemijskim metodama .....	33
6	Diskusija .....	35
6.1	Validacija <i>ex vivo</i> modela za ispitivanje prijenosa i apsorpcije alfa-sinukleina kroz probavnu sluznicu.....	35
6.2	Lokalizacija alfa sinukleina u probavnom sustavu nakon intraluminalnog izlaganja 37	
7	Zaključci .....	42
8	Zahvale.....	43
9	Literatura .....	45
10	Životopis .....	53

Sažetak:

**KARAKTERIZACIJA PRIJENOSA ALFA-SINUKLEINA U PROBAVNOM SUSTAVU, Pavel Marković**

Sve više dokaza upućuje na probavni sustav kao važan etiopatogenetski čimbenik u Parkinsonovoj bolesti (PB). Simptomi vezani uz probavni sustav prevalentni su i javljaju se u prodromalnom stadiju bolesti, a patološki agregati alfa sinukleina ( $\alpha$ S) u enteričkom živčanom sustavu (EŽS) opisani su prije nakupljanja u mozgu. Bakterijski i prehrambeni sinukleini mogli bi biti važan pokretač agregacije  $\alpha$ S-a u EŽS-u, međutim, u ovom trenutku apsorbicija i translokacija luminalnog  $\alpha$ S-a još uvijek nije istražena. Cilj ovog diplomskog rada bio je postaviti i validirati *ex vivo* model translokacije luminalnog  $\alpha$ S-a kroz probavnu sluznicu miša i štakora te ispitati mehanizme translokacije. Istraživanja provedena u okviru ovog diplomskog rada pokazala su da *ex vivo* inkubacija fluorescentno obilježenog  $\alpha$ S-a s probavnom sluznicom može poslužiti kao vrijedan model za proučavanje patofizioloških mehanizama povezanih sa sinukleinopatijama. Nakon luminalnog izlaganja, egzogeni  $\alpha$ S u najvećoj mjeri nalazi se u epitelnim stanicama (uključujući i epitelne stanice odljuštene u lumen). Nakon toga, luminalni  $\alpha$ S nakuplja se stanicama koje izražavaju biljege enteroendokrinih stanica i živčanih stanica, a najvažniji originalni doprinos ovog diplomskog rada je nakupljanje  $\alpha$ S-a u enteroglijalnim stanicama što do ovog trenutka nije opisano u literaturi. Radni model postavljen na temelju provedenog istraživanja pretpostavlja translokaciju luminalnog  $\alpha$ S kroz stanice probavnog epitela nakon čega dolazi do nakupljanja u nastavcima živčanih i enteroglijalnih stanica koje bi mogle biti ključni posrednici u prijenosu do spletova EŽS-a. Razumijevanje prijenosa  $\alpha$ S-a u probavnom sustavu moglo bi doprinijeti razvoju novih ciljanih terapija koje bi mogle spriječiti nastanak i usporiti napredovanje PB-a.

Ključne riječi: Alfa-sinuklein, Parkinsonova bolest, Gastrointestinalni trakt, *ex vivo* model



## Summary

### **CHARACTERIZATION OF ALPHA-SYNUCLEIN TRANSPORT IN THE DIGESTIVE SYSTEM**, Pavel Marković

There is increasing evidence pointing to the digestive system as a key etiopathogenetic factor in Parkinson's disease (PD). Gastrointestinal symptoms are prevalent and occur during the prodromal stage of the disease, and pathological aggregates of alpha-synuclein ( $\alpha$ S) in the enteric nervous system (ENS) have been observed before their accumulation in the brain. Bacterial and dietary synucleins could be important triggers for  $\alpha$ S aggregation in the ENS; however, the absorption and translocation of luminal  $\alpha$ S have not yet been thoroughly investigated. The aim of this thesis was to establish and validate an *ex vivo* model of luminal  $\alpha$ S translocation through the digestive mucosa of mice and rats, and to examine the mechanisms of this translocation. The studies conducted as part of this thesis demonstrated that *ex vivo* incubation of fluorescently labeled  $\alpha$ S with the digestive mucosa can serve as a valuable model for studying pathophysiological mechanisms related to synucleinopathies. Following luminal exposure, exogenous  $\alpha$ S was predominantly found in epithelial cells (including epithelial cells shed into the lumen). Subsequently, luminal  $\alpha$ S accumulates in cells expressing markers of enteroendocrine and neuronal cells. The most significant original contribution of this thesis is the accumulation of  $\alpha$ S in enteroglia cells, a finding that has not been previously described in the literature. The working model proposed based on this research suggests the translocation of luminal  $\alpha$ S through digestive epithelial cells, followed by accumulation in the extensions of neuronal and enteroglia cells, which could be key mediators in the transfer to ENS networks. Understanding the translocation of  $\alpha$ S in the digestive system could contribute to the development of novel targeted therapies that may prevent the onset and slow the progression of PD.

Keywords: Alpha-synuclein, Parkinson disease, Gastrointestinal tract, *Ex vivo* model

## 1 Uvod

### **Parkinsonova bolest**

Parkinsonova bolest (PB) progresivna je neurodegenerativna bolest uslijed koje uz unutarstanično nakupljanje agregata alfa-sinukleina ( $\alpha$ S) dolazi do odumiranja dopaminergičkih neurona u crnoj tvari (lat. substantia nigra (SN))(1,2). Napredovanjem degenerativnih oštećenja dolazi do pražnjenja zaliha strijatalnog dopamina koji je nužan za pravilnu funkciju bazalnih ganglija te izvođenje finih motoričkih kretnji(1). Neurotransmitterski disbalans u neuronskim krugovima bazalnih ganglija uzrokuje pojavu karakterističnih simptoma motoričke disfunkcije (npr. tremor, bradikinezija, ukočenost, posturalna nestabilnost) koji značajno narušavaju kvalitetu života oboljelih (1). Uz motoričke simptome javljaju se i brojni nemotorički simptomi koji uključuju poremećaje spavanja, depresiju, anksioznost, smanjen osjet njuha te narušenu funkciju gastrointestinalnog (GI) sustava koja se očituje pojavom disfagičnih tegoba, konstipacijom te zakašnjelim i otežanim pražnjenjem želuca. Nemotorički simptomi, posebno oni koji zahvaćaju probavni sustav, mogu se javiti i više desetaka godina prije nastupa prepoznatljivih poremećaja pokreta i postavljanja dijagnoze (1). Prema dosadašnjim spoznajama PB je podijeljen na 3 faze: (i) pretkliničku u kojoj nastupaju prve patofiziološke promjene te još nije došlo do razvoja simptoma, (ii) prodromalnu u kojoj se pojavljuju prvi simptomi i znakovi koji međutim nisu dovoljni za postavljanje dijagnoze i (iii) kliničku u kojoj se javljaju jasni motorički simptomi te se postavlja dijagnoza bolesti (3–5). Trenutno se dijagnoza PB-a temelji na kliničkoj procjeni karakterističnih poremećaja pokreta koji su vidljivi tek u fazi uznapredovale degeneracije združene s nepovratnim ispadom funkcije (2,6–8). Bolja interpretacija prodromalnih znakova te nove slikovne dijagnostičke metode mogle bi pomoći u razvijanju kriterija za postavljanje dijagnoze bolesti u ranijoj, prodromalnoj fazi (1). Ranija dijagnostika te nove terapijske metode mogle bi uvelike promijeniti tijek bolesti. Trenutno su najčešće farmakološke mjere usmjerene na nadoknadu ili povećanje koncentracije dopamina te nefarmakološke intervencije usmjerene na stimulaciju moždanih jezgara dubokom mozgovnom stimulacijom (eng. deep brain stimulation; DBS) ili usmjerenim ultrazvučnim valovima. Navedeni postupci liječenja vrlo efikasno kontroliraju simptome bolesti i značajno podižu kvalitetu života, međutim, ove metode ne liječe samu bolest niti utječu na progresiju. Terapijske metode za koje se vjerovalo da bi mogle utjecati na progresiju bolesti zasad nisu pokazale zadovoljavajuće rezultate, međutim, nova istraživanje usmjerena na otkrivanje etiopatogenetske podloge bolesti otkrivaju sve više potencijalnih meta za razvoj novih obećavajućih terapija (6). Razjašnjavanje etiopatogeneze bolesti moglo bi omogućiti ne samo otkrivanje novih terapijskih meta već i postaviti temelje za razvoj dijagnostičkih metoda

usmjerenih na prekliničku (reverzibilnu) fazu bolesti. U otkrivanju potencijalnog okidača ove kompleksne patofiziološke kaskade bitno je obratiti pažnju na postojanje prodromalnih znakova koji zahvaćaju GI i olfaktorni sustav jer bi oni mogli ukazivati na širenje patoloških procesa iz ovih anatomskih regija. Na temelju proučavanja postmortalnih uzoraka moždanog tkiva oboljelih od PB-a, Braak je opisao rane patološke promjene dorzalne motoričke jezgre vagusa (DMV) i prednje olfaktorne jezgre (2). Na temelju navedenih zapažanja Braak je postavio hipotezu da bi retrogradno transneuralno širenje patogena iz njušnog i GI sustava moglo biti okidač za daljnji razvoj bolesti u mozgu (7). Ovu teoriju Braak je kasnije dodatno potkrijepio otkrivanjem nakupina  $\alpha$ S u mijenteričkom i submukoznom živčanom pleksusu tkiva želuca oboljelih od PB-a (8). Osim spomenute  $\alpha$ S hipoteze nastanka PB-a, na koju je usmjeren i ovaj diplomski rad, postavljene su i brojne druge hipoteze mogućeg nastanka bolesti. Alternativne hipoteze nastanka PB-a temelje se na dosadašnjim spoznajama o patohistološkim promjenama, popratnim simptomima i komorbiditetima vezanim uz PB te genetske i okolišne zaštitne i rizične čimbenike. Prema tim hipotezama patogeneza PB-a uključuje više puteva i mehanizama među kojima su poremećena funkcija mitohondrija, lizosoma, aksonskog transporta, oksidativni stres, dishomeostaza kalcija i neuroinflamacija (1,6). Navedeni poremećaji u 5-10% slučajeva u podlozi imaju jasan genetski uzrok, a takav oblik bolesti često je povezan i s javljanjem simptoma i znakova prije pedesete godine života. Uzrok nastanka bolesti u preostalim slučajevima još uvijek nije razjašnjen, a sve više dokaza upućuje da toksično djelovanje patoloških nakupina  $\alpha$ S-a igra ključnu ulogu (1,8–10). Razjašnjavanju pitanja kako i zašto dolazi do prekomjernog nakupljanja  $\alpha$ S-a pokušat će pridonijeti i ovaj diplomski rad koji proučava apsorpciju i transluminalni prijenos  $\alpha$ S-a u probavnom sustavu.

### **Alfa-sinuklein**

Otkad je 1997. otkrivena poveznica mutacije u *SNCA* genu za  $\alpha$ S i pojave PB-a, otkrivanje funkcije i uloge ovog proteina ostalo je u fokusu istraživanja etiopatogeneze i patofiziologije bolesti (11). Osim u PB-u smatra se da  $\alpha$ S igra bitnu ulogu u nastanku brojnih drugih neuroloških bolesti kao što su demencija s Lewijevim tjelešcima, Alzheimerova bolest i esencijalni tremor (12). Kod oboljelih patološke nakupine  $\alpha$ S-a pronađene su u brojnim regijama mozga kao što su SN, locus coeruleus, nucleus raphe, DMV, olfaktorni bulbus, talamus, amigdala pa čak i neokorteks (2).

$\alpha$ S pripada u skupinu malih, topivih sinukleinskih proteina te se razlikuje od  $\gamma$  i  $\beta$  sinukleina po svojoj ne-amiloid- $\beta$  ( $A\beta$ ) komponenti (eng. non-amyloid- $\beta$  component; NAC), koju karakterizira potencijal za stvaranje beta ploča (12,13). Fiziološki,  $\alpha$ S se predominantno nalazi u presinaptičkim završetcima neurona gdje igra bitnu ulogu u vezikularnom transportu

neurotransmitora sudjelujući u formiranju SNARE kompleksa preko interakcije sa sinaptobrevinom-2 (12,14). Osim u živčanom sustavu pronađen je u krvi gdje njegova uloga još nije razjašnjena. Najveći udio  $\alpha$ S-a nalazi se u crvenim krvnim stanicama (>99%), a ostatak je raspodijeljen u plazmi, trombocitima i mononuklearnim stanicama (15).  $\alpha$ S se normalno nalazi u monomernoj nesmotanoj formi, međutim, kontaktom s fosfolipidnom membranom poprima alfa-helikalnu strukturu i povezuje se u multimerne koji predstavljaju funkcionalni oblik proteina (16). Mehanizam kojim nastanak multimerne na vezikularnoj membrani utječe na formiranje SNARE kompleksa još nije u potpunosti razjašnjen, ali moguće je da je učinak  $\alpha$ S-a posredovan približavanjem molekula sinaptobrevina-2 koje se tako lokalno koncentriraju na membrani (16). Monomerna i multimerne forme proteina u konstantnoj su dinamičkoj izmjeni te poremećaji u održavanju ravnoteže između tih oblika mogu potaknuti razvoj bolesti (17,18). Osim toga, određena patološka zbivanja mogu dovesti do konformacijskih promjena proteina te se uz formiranje beta ploča stvaraju toksični oligomeri i fibrili koji izlaze iz presinaptičkih završetaka šireći se duž neurona, ali i ekstracelularno (19). Smatra se da fibrili  $\alpha$ S-a sami po sebi nemaju toksične učinke, međutim imaju tendenciju otpuštanja oligomera čije je štetno djelovanje usmjereno na mnoge stanične procese kao što su vezikularni transport, funkcije mitohondrija, stanične membrane, endoplazmatskog retikuluma, Golgijevih tijela, lizosoma i jezgre što u konačnici dovodi do apoptoze (19–24). Agregirani oblici  $\alpha$ S-a kakve nalazimo u Lewijevim neuritima (LN) i Lewijevim tjelešcima (LT) ometaju funkciju i transport endosoma i autofagolizosoma dok je aksonalni transport očuvan (25). Tetramerna forma proteina smatra se netoksičnom i rezistentnom na agregaciju te bi stabilizacija  $\alpha$ S-a u tom obliku mogla spriječiti nastanak agregata. Međutim, opisano je da u određenim uvjetima i ova forma proteina postaje sklona agregiranju (17,26). Osim u mozgu, patološke nakupine  $\alpha$ S-a pronađene su i u probavnom sustavu što bi mogla biti posljedica neprestane izloženosti GI sustava stranim tvarima iz okoliša (8). Postoje razvijeni *in vitro* i *in vivo* modeli koji potiču agregaciju amiloida promjenom pH, zagrijavanjem i povećanim oksidativnim stresom oponašajući tako uvjete koji bi mogli biti okidači agregacije  $\alpha$ S-a u probavnom sustavu (27–31). Osim endogene sinteze ne može se u potpunosti isključiti egzogeno podrijetlo  $\alpha$ S-a koji bi u organizam mogao ući iz lumena probavne cijevi te se nakon toga širiti prema središnjem živčanom sustavu. Prionsko širenje  $\alpha$ S-a kroz tkiva opisano je u brojnim istraživanjima, međutim, još ni jedna studija nije opisala takvo širenje iz lumena crijeva (32–35). Dokazano je da postoje značajne količine  $\alpha$ S-a u hrani životinjskog porijekla, a sličan protein postoji čak i u biljnim namirnicama (36). Osim toga, mikrobiota mogla bi igrati bitnu ulogu u prijenosu i agregaciji  $\alpha$ S-a neposrednom modulacijom proteina i poticanjem njegovog nakupljanja u heteroagregatima s bakterijskim amiloidima (36–38). Extracelularni oligomerni i fibrilarni oblici  $\alpha$ S-a ulaze u stanice endocitozom gdje su većinski razgrađeni lizosomima dok monomeri slobodno difundiraju kroz stanice ovisno o koncentracijskom gradijentu (32). Preopterećenjem staničnih mehanizama za

razgradnju ili uklanjanje viška  $\alpha$ S-a dolazi do staničnog oštećenja posredovanog toksičnim fibrilima i oligomerima. Jednom formirane fibrilarne strukture mogu se širiti organizmom te služiti kao središta agregacije fiziološki prisutnog endogenog sinukleina postavljajući tako temelje za kaskadno širenje sinukleinske patologije (31,39). Sinergističko djelovanje endogenog i egzogenog, apsorbiranog sinukleina moglo bi predstavljati važan patofiziološki proces povezan s nastankom PB-a. Kombinirane terapijske metode usmjerene na apsorpcijske mehanizme zajedno s djelovanjem na toksične oblike sinukleina koji su već u organizmu mogle bi bitno promijeniti uspješnost liječenja, a neke usmjerene na kontrolu strukture već su u razvoju, međutim njihova učinkovitost i sigurnost još mora biti dokazana (40–44).

### **Probavni sustav u Parkinsonovoj bolesti**

Uloga GI sustava u razvoju PB-a u novije vrijeme postaje sve atraktivnija tema istraživanja te sve više dokaza upućuje da probavni sustav ima bitnu ulogu u nastanku bolesti. Odavno je poznato da se simptomi poremećene funkcije probavnog sustava javljaju uz PB, ali zanimljiva je činjenica da se oni javljaju i do 20 godina prije početka same bolesti čemu se do postavljanja Braakove hipoteze pridavalo malo pažnje. Nedavno objavljeni sistemski pregled i meta analiza dokazuju jasnu povezanost probavnih simptoma s nastankom Parkinsonove i Alzheimerove bolesti te pružaju dodatne dokaze da bi rana patofiziološka zbivanja u ovim neurodegenerativnim bolestima mogla biti povezana s probavnim sustavom (1,7,45,46). Crijevna sluznica neprestano je izložena stranim tvarima koje mogu biti blagotvorne (npr. nutrijenti) ili potencijalno štetne (npr. toksini i patogeni mikroorganizmi). Održavanje organizacije istovremene apsorpcije hranjivih tvari i sprječavanja prodora toksina i patogena vrlo je zahtjevan biološki zadatak podložan propustima (47–49). U normalnim uvjetima crijevna barijera i imunološki sustav te uravnotežena mikrobiota vrlo uspješno štite organizam od prodora patogena, međutim, u uvjetima preopterećenosti ili oštećenja strukturnog i/ili funkcionalnog integriteta može doći do proboja obrambene barijere. Stanja u kojima dolazi do povećane propusnosti crijevne sluznice (eng. *leaky gut*) kao što su sindrom iritabilnog crijeva, upalne bolesti crijeva, infekcije *H. pylori* ili prerastanje bakterija u tankom crijeva povezane su s povećanim rizikom za obolijevanje od neurodegenerativnih bolesti (45,50). Jedna od potencijalno štetnih molekula koja bi probojem crijevne barijere mogla ući u organizam iz lumena probavne cijevi je  $\alpha$ S koji se nalazi u većini životinjskih namirnica. Važno je napomenuti da je  $\alpha$ S životinjskog porijekla strukturno identičan  $\alpha$ S-u nastalom A53T mutacijom ljudskog proteina koja je povezana s ranijim obolijevanjem i povećanom incidencijom PB-a (35,42). Nakupljanje  $\alpha$ S-a u dubokim strukturama probavne sluznice poput živčanih plexusa već je

opisano u literaturi, međutim, u ovom trenutku još nije poznato postoji li mogućnost translokacije  $\alpha$ S-a kroz crijevnu barijeru. Ukoliko je translokacija  $\alpha$ S-a kroz intaktnu ili oštećenu crijevnu barijeru moguća postavlja se pitanje koje stanice probavnog sustava su povezane s ovim procesom. Braakova hipoteza pretpostavlja mogućnost transneuronalnog širenja patogena iz probavnog sustava putem živca vagusa što podupiru obdukcijski nalazi patoloških nakupina  $\alpha$ S-a u mijenteričkom i submukoznom plexusu želuca te nakupine  $\alpha$ S-a u motoričkoj jezgri vagusa (2). Kim i suradnici pokazali su da ubrizgavanjem  $\alpha$ S-a u mišićni sloj crijevne stijenke dolazi do širenja fibrila u DMV i razvoja motoričkih deficita nalik na PB dok vagotomija nakon ubrizgavanja sprječava širenje i razvoj simptoma što podupire Braakovu hipotezu (51). U ovom diplomskom radu pokušao sam odgovoriti na pitanje može li  $\alpha$ S iz lumena probavne cijevi doći do živčanih plexusa te koji tipovi stanica probavne sluznice sudjeluju u translokaciji  $\alpha$ S-a. Jedan od potencijalnih načina širenja  $\alpha$ S-a iz mukoze u dublje slojeve crijevne stijenke je preko enteroendokrinih stanica koje su u neposrednom sinaptičkom kontaktu s crijevnim živcima. Ovakav tip prijenosa već je pokazan za endogeno proizvedeni  $\alpha$ S (52,53), ali mogućnost i način prijenosa egzogenog  $\alpha$ S-a iz lumena crijeva u ovom trenutku još uvijek nije istražen.

## 2 Hipoteza

Administracija  $\alpha$ S-a u lumen probavne cijevi dovest će do apsorpcije i širenja  $\alpha$ S-a kroz tkivo.

### 3 Opći i specifični ciljevi

#### 3.1 Opći cilj:

Ispitati prijenos  $\alpha$ S-a u probavnom sustavu

#### 3.2 Specifični ciljevi

- 1) Validirati *ex vivo* model mišje i štakorske probavne vreće za intraluminalnu dostavu  $\alpha$ S-a
- 2) Ispitati tkivnu raspodjelu  $\alpha$ S-a nakon intraluminalnog izlaganja sluznice u *ex vivo* modelu
- 3) Okarakterizirati staničnu raspodjelu  $\alpha$ S-a analizom preklapanja signala sa staničnim biljezima za živčane, enteroglijalne i enteroendokrine stanice



#### 4 Materijali i metode

##### 4.1 Kemikalije i reagensi

Tablica 1

Naziv	Proizvođač	Opis/sastav	Upute za pripremu
PBS (eng. <i>phosphate buffered saline</i> )	Pripremljeno na HIIM-u	154,00 mM NaCl, 2,68mM KCl, 7,96mM Na <sub>2</sub> HPO <sub>4</sub> , 1,47mM K <sub>2</sub> HPO <sub>4</sub>	Otopiti u ddH <sub>2</sub> O
Krebsov pufer	Pripremljeno na HIIM-u	115 mM NaCl, 25 mM NaHCO <sub>3</sub> , 2.4 mM K <sub>2</sub> HPO <sub>4</sub> , 1.2 mM CaCl <sub>2</sub> , 1.2 mM MgCl <sub>2</sub> , 0.4 mM KH <sub>2</sub> PO <sub>4</sub> 10 mM glukoze karbogen(95% O <sub>2</sub> ; 5% CO <sub>2</sub> )	Soli otopiti u ddH <sub>2</sub> O najviše 2 dana prije korištenja 10 mM glukoze dodati 1 h prije korištenja i prozračiti karbogenom barem 30 min.
Otopina označenog αS-a	Eurogentec, Anaspec, SAD	rekombinantni ljudski αS, monomer (GenBank Accession # NP_000336) eksprimiran i purificiran iz <i>E. coli</i> i konjugiran s fluorescentnom bojom HiLyte™ Fluor 488. Zelena fluorescencija: Ekscitacija/Emisija valne duljine= 490 nm/525 nm	Otopiti u Krebsovom puferu ili PBS-u 0,1mg/mL
Otopina neoznačenog αS-a	Alexotech, Švedska	Rekombinantni ljudski αS, monomer	Otopiti u PBS-u

pufer za blokiranje	Pripremljeno na HIIM-u	5% obični kozji serum (NGS; eng. <i>normal goat serum</i> )  PBST(0.25% Triton X-100 u PBS-u)	Otopiti 5% NGS u PBST-u
Otopina za blokiranje endogenog vezanja kod korištenja mišjih primarnih protutijela na tkivu miša	Invitrogen, SAD	ReadyProbes™ mouse-on-mouse IgG blocking solution (30x)	Razrijediti u 1x radnu otopinu (2 kapi u 2,5 mL PBS)
otopina za poklapanje	Sigma-Aldrich, SAD	Fluoroshield otopina za poklapanje s dodatkom 4',6-diamidino-2-fenilindol (DAPI)	na svako stakalce pažljivo kapnuti 3-4 kapi, te poklopiti pokrovnim stakalcem

Tablica 2

Imunohistokemijska bojenja			
Primarno protutijelo	Konačna koncentracija	Sekundarno protutijelo	Konačna koncentracija
Rb anti CAS3	1:400	anti Rb Alexa 555	1:700
Rb anti GFAP	1:400	anti Rb Alexa 555	1:700
Rb anti αS	1: 400	anti Rb Alexa 647	1:700
Rb anti PSD-95	1:400	anti Rb Alexa 555	1:700
Ms anti MAP2	1:800	anti Ms Alexa 555	1:1000
*jednaki volumeni primarnog Ms anti MAP2 1/400 i anti Ms 1/500 sekundarnog protutijela pomiješani su te zajedno inkubirani 1-2 h prije stavljanja na uzorak			

Tablica 3

Histološka bojanja			
Vrsta bojanja	Sastav	Uputa za pripremu	Opis bojanja
Alcian blue (Alcijan plavo)	AB 8GX prah (Sigma-Aldrich, USA) 3% v/v octena kiseline destilirana voda	AB 8GX prah (Sigma-Aldrich, USA) otopljen u 200 mL 3% v/v octene kiseline u destiliranoj vodi kao 1% w/v otopina. Otopina je filtrirana i pH je podešen na 2.5	odlomak 4.6
Congo red (Congo crveno)	otopina Congo red: 0,5% Congo red prah 50% etanol  otopina KOH: 0,2% KOH 80% etanol	Otopiti Congo red u otopini etanola te filtrirati.  Otopiti KOH u otopini etanola.	odlomak 4.6.

## 4.2 Životinje

Za potrebe ovog istraživanja korištena su tkiva kontrolnih životinja koje su žrtvovane u sklopu dvaju drugih istraživanja na institutu.

### 4.2.1 Pokus 1

U pokusu su korišteni mužjaci C57BL6 miševa (uzgoj HR-POK-006) u dobi 4 mjeseca. Sve životinje boravile su u kavezima u ventiliranom kabinetu specijaliziranom za uzgoj laboratorijskih glodavaca (Noroit, Francuska) u standardnim uvjetima temperature i vlage, s pravilnim izmjenama perioda svjetla i mraka (12/12 h) u licenciranoj nastambi za uzgoj i držanje

laboratorijskih životinja (Hrvatski institut za istraživanje mozga HR-POK-006). Standardna hrana za glodavce i voda za piće bili su dostupni *ad libitum*. U dobi od 3 mjeseca, životinje su intracerebroventrikularno tretirane citratnim puferom podešenim na pH 4 (kontrola za model Alzheimerove bolesti izazvan streptozotocinom (54)). Životinje su korištene u pokusu u skladu s principima 3R (eng. *Replacement, Reduction and Refinement*) i europskom direktivom 2010/63/EU i regulativom EU2019/1010 s obzirom da experimentalni tretman originalnog istraživanja nije utjecao na predmet ispitivanja navedenog pokusa (55,56)

#### 4.2.2 Pokus 2

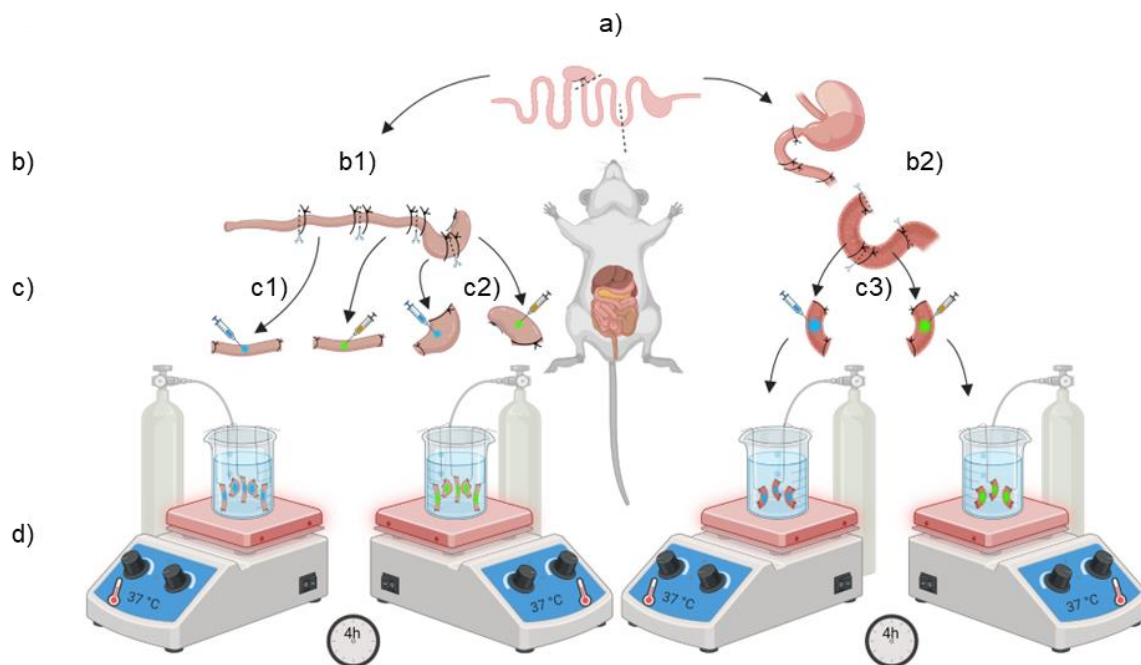
U pokusu su korišteni mužjaci Wistar štakora (RccHan: WIST) u dobi od 4 mjeseca uzgojeni u licenciranoj nastambi za uzgoj i držanje laboratorijskih životinja (Hrvatski institut za istraživanje mozga HR-POK-006).

Sve životinje boravile su u kavezima (2-3 štakora po kavezu) u standardnim uvjetima temperature i vlage, s pravilnim izmjenama perioda svjetla i mraka (12/12 h) uz standardnu hranu za glodavce i vodu dostupne *ad libitum*.

#### 4.2.3 Etičke dopusnice:

Eksperimenti su provedeni u skladu s važećim institucionalnim (Medicinski fakultet, Sveučilište u Zagrebu), nacionalnim i međunarodnim smjernicama za uporabu eksperimentalnih životinja: (1) Direktivom Europskog parlamenta i Vijeća o zaštiti životinja koje se koriste u znanstvene svrhe; (2) Hrvatskim Zakonom o zaštiti životinja (NN 135/06); (3) Zakonom o izmjenama i dopunama Zakona o zaštiti životinja (NN 37/13); (4) Hrvatskim Zakonom o zaštiti životinja (OG 102/17); (5) Smjernicama za skrb o životinjama u laboratorijskim postupcima ili drugim znanstvenim svrhama (NN 55/13); (6) Smjernicama za postupke anestezije laboratorijskih životinja. Eksperimente je odobrilo nacionalno regulatorno tijelo, Ministarstvo poljoprivrede Republike Hrvatske (mišljenje Etičkog povjerenstva (pokus 1: EP 384/2023; pokus 2: 394/2023)). Postupci provedeni na životinjama bili su u skladu s načelima 3R.

### 4.3 Ekperimentalni dizajn



**Slika 1 shema pokusa** a) Napravljeni su dva poprečna reza kako bi se izvadila probavna cijev žrtvanog glodavca - jedan rez kroz distalni jednjak, a drugi kroz distalni rektum, zatim su određeni rezovi kako bi se odvojila probavna cijev na dvije regije - jednu iz koje će se uzimati segmenti duodenuma, rezom kroz jejunum i jednu iz koje će se uzimati segmenti debelog crijeva i cekuma, rezom kroz distalni ileum. b) Podvezivanje segmenata probavne cijevi i odjeljivanje rezovima kako bi se oblikovale zatvorene crijevne vreće, b1) Podvezivanje kolona i cekuma, b2) Podvezivanje duodenuma c) Ubrizgavanje Krebsovog pufera (plava otopina/lijevo) u lumen crijevnih vreća kontrolne skupine, i označenog  $\alpha$ S-a u  $\alpha$ S skupine (zelena otopina/desno) c1) Segmenti kolona c2) Segmenti cekuma, c3) Segmenti duodenuma, d) Inkubacija crijevnih vreća u Krebsovom puferu prozračenom karbogenom tijekom 4 sata na 37 °C.

#### 4.3.1 Pokus 1

Korištena su tkiva 5 miševa žrtvanih za potrebe drugog eksperimentalnog istraživanja (TransADamis: Uloga transtiretina u leptomeningealnoj i cerebrovaskularnoj amiloidozi povezanoj sa sporadičnom Alzheimerovom bolesti i neuroprotektivni potencijal predliječka

tafamidisa koji prolazi krvno-moždanu barijeru (Pfizer; voditeljica projekta: dr. sc. Ana Babić-Perhoč)). Životinje su eutanazirane intraperitonealnom primjenom otopine tiopental/diazepam 100/10 mg/kg. Nakon eutanazije izvađeno je tkivo probavne cijevi od želuca do rektuma te je potom uronjeno u unaprijed pripremljeni Krebsov pufer prozračen plinskom mješavinom Carbogen (95% O<sub>2</sub>; 5% CO<sub>2</sub>) i zagrijan na 37°C. Probavna cijev je potom podvezana koncem tako da odjeli duodenum na dva odjeljka po 2 cm (Slika 1). Tkivo kolona obrađeno je istim postupkom, cekum nije korišten za ovaj pokus. Nakon podvezivanja odjeljci su fizički razdvojeni rezovima i pripremljeni po metodi neizokrenute crijevne vreće (eng. *non-everted gut sac*) (57) tako da čvorovi ostanu uz rub crijevnog segmenta održavajući lumen zatvorenim. Crijevne vreće su podijeljene na način da za svaku vreću izloženu αS-u postoji anatomski srodna kontrolna vreća izložena samo vehikulu (Krebsov pufer).

Grupe su razdvojene u zasebne posude s Krebsovim puferom tako da svaka sadrži po jedan crijevni segment duodenuma i kolona svake životinje. Korištenjem inzulinskih štrcaljki u lumen crijevnih segmenata ubrizgano je 20 μL otopine αS-a, a u kontrolne vreće istovjetnom metodom dostavljen je isti volumen Krebsovog pufera nakon čega je pokrenuto mjerenje vremena. Nakon 4 sata inkubacije uklonjeni su čvorovi te je svaki komad tkiva prerezan je na 2 dijela. Polovica tkiva uklopljena je u vodotopivu polimerizacijsku smolu za rezanje na kriostatu (Tissue-Tek® O.C.T., Sakura, Japan) na način da je prije zaleđivanja lumen ispunjen smolom pomoću mikropipete kako bi se očuvao fiziološko stanje sluznice. Druga polovica isprana je u Krebsovom puferu te zaleđena u tekućem dušiku. Sva tkiva pohranjena su na -20 °C do daljnjih postupaka.

#### 4.3.2 Pokus 2

Korištena su tkiva 3 štakora žrtvovana za potrebe drugog eksperimentalnog istraživanja (AD-INDiet: O prehrani ovisni učinci intranazalnog inzulina na kogniciju u štakorskom modelu sporadične Alzheimerove bolesti (Hrvatska zaklada za znanost; voditeljica projekta: prof. dr. sc. Melita Šalković-Petrišić). Životinje su eutanazirane intraperitonealnom primjenom otopine tiopental/diazepam 100/10 mg/kg. Odmah nakon eutanazije tkivo probavne cijevi od želuca do rektuma uronjeno je u unaprijed pripremljeni Krebsov pufer koji je prozračen plinskom mješavinom Carbogen (95% O<sub>2</sub>; 5% CO<sub>2</sub>) i zagrijan na 37°C. Probavna cijev je potom podvezana koncem tako da odjeli duodenum na dva odjeljka po 2 cm (Slika 1). Isti je postupak primijenjen za kolon i cekum (tkivo cekuma uzeto je iz samo 2 životinje). Nakon podvezivanja odjeljci su fizički razdvojeni rezovima i pripremljeni po metodi neizokrenute crijevne vreće tako da čvorovi ostanu uz rub crijevnog segmenta održavajući lumen zatvorenim kao što je opisano ranije (57). Crijevne vreće podijeljene su na dvije skupine na način da za svaku vreću izloženu

$\alpha$ S-u postoji anatomski srodna kontrolna vreća izložena samo vehikulu (Krebsov pufer). Grupe su razdvojene u zasebne posude s Krebsovim puferom tako da svaka sadrži po jedan crijevni segment duodenuma i kolona svake životinje te po jedan segment cekuma prve dvije životinje). Korištenjem inzulinskih štrcaljki u lumen crijevnih segmenata  $\alpha$ S skupine ubrizgano je 30  $\mu$ L otopine  $\alpha$ S-a, a u kontrolne vreće istovjetnom metodom dostavljen je isti volumen Krebsovog pufera nakon čega je pokrenuto mjerenje vremena. Nakon 4 sata inkubacije uklonjeni su čvorovi te je svaki crijevni segment razdvojen na 2 dijela. Polovica tkiva uklopljena je u vodotopivu polimerizacijsku smolu za rezanje na kriostatu (Tissue-Tek® O.C.T., Sakura, Japan) na način da je prije zaleđivanja lumen ispunjen smolom pomoću mikropipete kako bi se očuvao fiziološko stanje sluznice). Druga polovica isprana je u Krebsovom puferu te zaleđena u tekućem dušiku. Sva tkiva pohranjena su na temperaturi od -20 °C do daljnjih postupaka.

#### 4.4 Priprema tkiva za analizu

Smrznute kocke tkiva uklopljenog u polimerizacijsku smolu narezane su na debljinu od 16  $\mu$ m pomoću kriostata Leica CM1850 (Leica Biosystems Nussloch GmbH, SAD) kako bi se dobilo nekoliko transverzalnih rezova probavne cijevi na svakom mikroskopskom stakalcu. Dobiveni rezovi prebačeni su na mikroskopska stakalca s pojačanim adhezivnim svojstvima (Superfrost Plus™ Gold Adhesion, Epredia, SAD) te su osušeni preko noći u mraku na sobnoj temperaturi. Nakon sušenja tkiva su podvrgnuta histološkim, imunofluorescencijskim i imunohistokemijskim bojenjima.

#### 4.5 Imunohistokemija

##### **Ispiranje**

Stakalca su prvo isprana 3x5 min u PBS-u.

##### **Blokiranje epitopa za sprječavanje nespecifičnog vezanja**

Na stakalca je mikropipetom naneseo 100  $\mu$ L pufera za blokiranje (opisano u poglavlju 4.1) te je stakalce prekriveno plastičnom folijom kako bi se pufer ravnomjerno rasporedio i kako bi se izbjeglo isušivanje. Prekrivena stakalca posložena su u poklopljeni plastični spremnik s vlažnim papirnatim ručnikom za održavanje vlažnosti i izbjegavanje isušivanja. Tkivo je inkubirano 1 h na sobnoj temperaturi u mraku. Višak pufera uklonjen je prislanjanjem uz papirnati ručnik kako ne bi došlo do razrjeđivanja otopine primarnog protutijela.

### **Blokiranje kod obilježavanja mišjih epitopa pomoću mišjih primarnih protutijela**

Nakon standardnog postupka blokiranja opisanog u prethodnom koraku, stakalca su isprana 3x5 min u PBS-u te je na njih pipetom naneseo 100 µL 1x mouse-on-mouse IgG radne otopine (opisano u poglavlju 4.1). Tkivo je zaštićeno plastičnim folijama te je postavljeno u vlažni spremnik tijekom 1 h na sobnoj temperaturi kao što je opisano ranije.

### **Obilježavanje mišjih epitopa primarnim protutijelima iz drugih životinja**

Tkivo je pokriveno sa 100 µL otopine zečjih primarnih protutijela koja su prethodno razrijeđena prema ranije opisanim koncentracijama (tablica 2) u 1% NGS u PBST-u. Ponovno su postavljene plastične folije i vlažni ručnik te su stakalca ostavljena preko noći na +4 °C u mračnom prostoru.

### **Obilježavanje mišjih epitopa primarnim protutijelima koja su proizvedena u mišu**

Jednaki volumeni otopina primarnog (1:400) i sekundarnog (1:500) protutijela su inkubirani skupa 1-2 h na sobnoj temperaturi nakon čega je tkivo pokriveno sa 100 µL navedene otopine. Postavljene su plastične folije i vlažni ručnik te su stakalca ostavljena preko noći na +4°C u mračnom prostoru.

### **Obilježavanje primarnih protutijela sekundarnim protutijelima**

Prije ovog koraka potrebno je isprati stakalca 3x5 min u PBS-u. Korištena su sekundarna protutijela specifična za zečji Fc fragment IgG-a obilježena fluoroforom Alexa Fluor® 555 (anti-mouse IgG (H+L), Alexa Fluor® 555 Conjugate, Cell Signaling Technology, Inc., SAD) razrijeđena prema ranije opisanim koncentracijama (tablica 2) u 1% NGS u PBST-u. Pipetom je naneseo 100 µL otopine, ponovno su postavljene plastične folije i vlažni ručnik te su stakalca inkubirana 1h na sobnoj temperaturi u mraku. Kod korištenja mišjih primarnih protutijela na mišjem tkivu ovaj korak se preskače.

Uzorci su isprani 3x5 min u PBS-u i te je naneseo 3 kapi otopine za poklapanje za očuvanje fluorescencije s dodatkom boje DAPI FluoromountG™ Mounting Medium with DAPI (Invitrogen, SAD). Stakalca su osušena na sobnoj temperaturi u mraku nakon čega su pohranjena na +4 °C do analize.

## 4.6 Histologija

### **Congo red bojenje**

Nakon ispiranje stakalca su uronjena u otopinu Kongo crvenila (opisano u poglavlju 4.1) tijekom 5 minuta. Tkivo je potom uronjeno u otopinu KOH na 10 sekundi nakon čega je isprano u destiliranoj vodi te pokriveno otopinom za poklapanje uz dodatak DAPI-ja.



## Alcian blue bojenje

Nakon ispiranja stakalca su uronjena u otopinu alcijanskog plavila na 15 minuta. Nakon inkubacije stakalca su isprana u destiliranoj vodi i pokrivena otopinom za poklapanje uz dodatak DAPI-ja.

### 4.7 Dot blot analiza vezanja protutijela na već fluoroforom označeni alfa-sinuklein

Na nitroceluloznu membranu naneseo je 2 uL otopine označenog  $\alpha$ S-a koncentracije 0,1 mg/mL, zatim je na istu membranu naneseo jednaka količina otopine neoznačenog  $\alpha$ S-a iste koncentracije pazeći da se kapi ne dodiruju. Membrana je podvrgnuta istom postupku kao prilikom imunohistokemije, nakon čega je uslikana kamerom ChemiDoc MP Imaging System (Bio-Rad, SAD) te su dobivene slike podvrgnute analizi intenziteta kolokalizacije dobivenih signala na valnim duljinama 488 nm i 647 nm u programu Fiji (NIH, SAD).

### 4.8 Mikroskopija

#### 4.8.1 Analiza uzoraka epifluorescencijskom mikroskopijom

Analiza signala dobivenog prethodno opisanim metodama imunofluorescencijskog bojenja provedena je pomoću epifluorescencijskog mikroskopa Olympus BX51 i CellSens Dimensions softvera (Olympus, Japan). Za analizu signala korišteni su setovi filtera U-MNU2 (ekscitacija:  $365\pm 10$  nm; emisija: dugopropusni filter  $> 420$  nm), U-MNIB2 (ekscitacija:  $480\pm 20$  nm; emisija: dugopropusni filter  $> 510$  nm) te U-MWIG2 (ekscitacija:  $535\pm 30$  nm; emisija: dugopropusni filter  $> 580$  nm). Kod imunohistokemijskih bojenja kada su korištena sekundarna protutijela označena fluoroforom Alexa Fluor® 555 za analizu signala korišten je U-MWIG2 filter dok je kod uzoraka bez dodatnog bojenja taj filter koristio za razlikovanje signala  $\alpha$ S-a od signala endogene autofluorescencije i pozadinskog šuma. U-MNIB2 filter korišten je za vizualizaciju signala fluorofore HiLyte™ Fluor 488 na označenom  $\alpha$ S-u, a U-MNU2 filter korišten je za vizualizaciju jezgri u kojima je u DNK interkalirana fluorofora DAPI. Uzorci su uslikani korištenjem kamere na mikroskopu i CellSens Dimensions softvera za obradu slika. Svaki je uzorak prvo uslikan na povećanju 4x, a zatim su reprezentativni dijelovi tkiva s dobro vidljivom infiltracijom  $\alpha$ S-a uslikani na većim povećanjima. Anatomski istovjetne regije kontrolnih uzoraka uslikane su na jednakim povećanjima i uz istovjetne postavke snimanja kako bi se potvrdilo podrijetlo signala.

#### 4.8.2 Analiza uzoraka konfokalnim mikroskopom

Analiza signala konfokalnom mikroskopijom napravljena je koristeći Olympus FV1000 mikroskop, za potrebe statističkih analiza prikupljene su slike na povećanjima 4x, 20x, 40x i 60x za koje je korišteno i imerzijsko ulje. Korišteni su objektivni (UplanSApo, 60x, 40x, 20x i 4x, Olympus, Tokyo, Japan) te je za optimiziranje intenziteta signala i kvalitete slike korišten FV10-ASW softver i rezolucija od 1024 × 1024 piksela. Za praćenje širenja signala kroz dubinu prereza snimljeni su nizovi slika s pomakom u Z osi (eng. *Z-stack*) te je razmak između slika prilagođen potrebama analize.

#### 4.9 Analiza slika

Analiza slika rađena je pomoću programskog paketa Fiji (NIH, USA). Analiza združenosti intenziteta u izdvojenim kanalima slika (procjena preklapanja signala) dobivenih epifluorescencijskom i konfokalnom mikroskopijom provedeni su na razdvojenim kanalima slika nakon optimizacije raspodjele signala uklanjanjem pozadinskog šuma. Iz obrađenih slika generirane su matrice intenziteta koje su potom analizirane u programskom jeziku R. Mikroskopske slike dobivene epifluorescencijskom i konfokalnom mikroskopijom obrađene su u Fiji-u kako bi se olakšala vizualizacija. Primjerice, kako bi se omogućila vizualizacija plavog fluorescentnog signala DAPI-ja i plavog signala probavne sluzi obojane alcijanskim modrilom, intenziteti plavog signala sluzi prevedeni su u intenzitete na ljubičastoj skali (slika 8).

##### 4.9.1 Analiza vijabilnosti i integriteta tkiva

Analiza integriteta tkiva provedena je usporedbom mikroskopskih i makroskopskih promjena tkiva crijevne vreće duodenuma i kolona nakon 4 sata inkubacije u *ex vivo* organskoj kupki, a rađena je na snimkama tkivnih presjeka dobivenih epifluorescencijskom mikroskopijom. Promatrana je očuvanost kontinuiteta crijevne sluznice, ljuštenje stanica, promjene u kondenzaciji kromatina i oštećenja jezgara (slika 2, 3, 4, 5) koje upućuju na odumiranje tkiva tijekom pokusa. Osim navedene analize napravljena je i imunohistokemijska analiza stanica protutijelom na CAS-3 (slika 6), kojom su fluorescentno označene stanice u procesu apoptoze te je izmjeren prosječan broj stanica u apoptozi po jedinici površine sluznice. Također

histološkim bojenjem istih uzoraka pomoću alcijanskog modrila napravljena je analiza mukusa u mukozi i mukusa oslobođenog u lumen crijeva (slika 8b)) te je odnos prikazan grafički (slika 8a)). Rađena je usporedba tkivnih presjeka duodenuma s tkivom kolona, te usporedba kontrolne skupine s  $\alpha$ S grupom istih crijevnih segmenta.

#### 4.9.2 Analiza proširenosti alfa-sinukleina u tkivu

Analiza prodiranja fluorescentno obilježenog  $\alpha$ S-a u tkivo provedena je segmentacijom regija od interesa (luminalni sadržaj, mukoza, submukoza, mišićni sloj probavne cijevi) na konfokalnim i epifluorescencijskim snimkama transverzalnih rezova probavne cijevi u programu Fiji. Nakon segmentacije signala i uklanjanja pozadinskog šuma provedena je diferencijalna analiza na način da je izračunata integrirana gustoća signala po prosječnoj površini za svaku regiju od interesa. Signal je potom preračunat u relativni signal u odnosu na ukupnu fluorescenciju  $\alpha$ S-a po tkivnom segmentu te su udjeli prikazani stupčastim grafikonom u programskom jeziku R.

#### 4.10 Statistička analiza

Statistička obrada podataka i vizualizacija provedeni su u programskom jeziku R (R-4.3.1).

Analiza aktivacije kaspaza provedena je postavljanjem mješovitih linearnih regresijskih modela pomoću paketa *lme4* kako bi se uzelo u obzir da su susjedni segmenti tkiva svake životinje istovremeno bili podvrgnuti eksperimentalnom i kontrolnom tretmanu. Srednje vrijednosti najmanjih kvadrata za tretmane i regije, 95% intervali pouzdanosti i p-vrijednosti izračunati su uz pomoću paketa *emmeans*.

Analiza preklapanja signala provedena je tako da su matrice intenziteta razdvojenih kanala prvo prevedene u tablični format nakon čega je izračunata korelacija intenziteta za svaki pojedini piksel. Klasifikacija piksela provedena je određivanjem graničnih intenziteta kako bi se iz analize uklonio pozadinski šum, a podaci su potom prikazani raspršenim grafikonom uz označavanje klasificiranih signala na X i Y osi. U pojedinim analizama gdje je procijenjena pripadnost piksela pojedinim skupinama (npr.  $\alpha$ -sinuklein, GFAP ili preklapanje) podaci su dodatno prikazani stupčastim grafikonom kako bi se vizualizirao broj piksela svrstani u svaku skupinu.

Vizualizacija podataka provedena je pomoću paketa *ggplot2*.

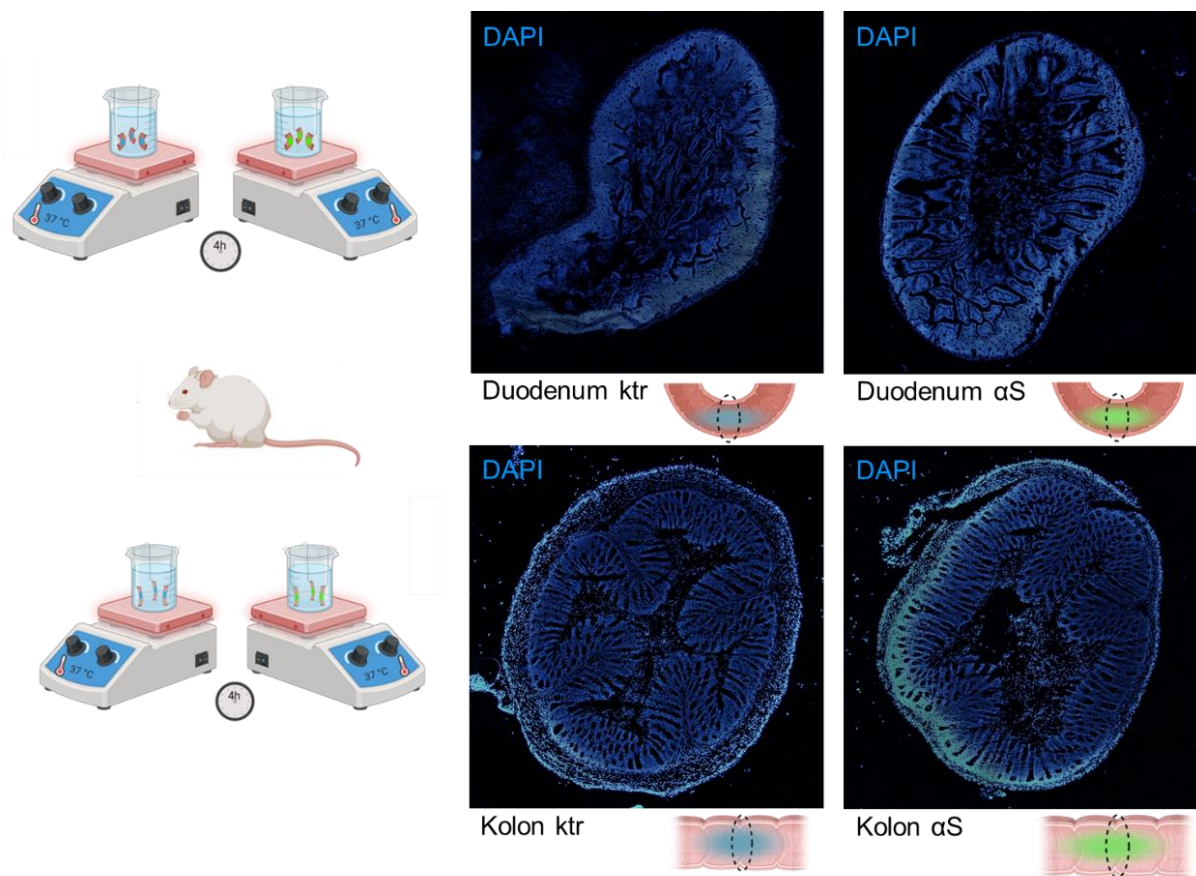
## 5 Rezultati

### 5.1 Analiza integriteta tkiva nakon izlaganja sinukleinu u ex vivo modelu

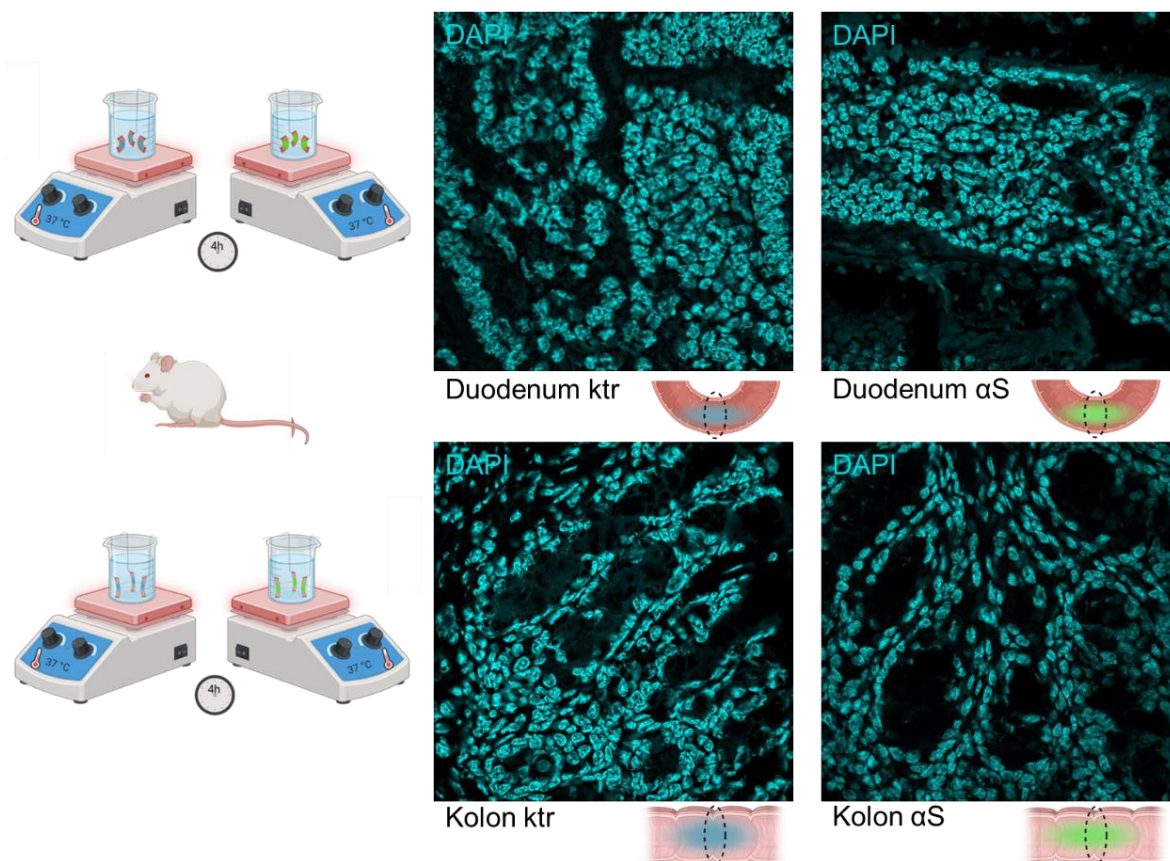
U ovom eksperimentalnom istraživanju korištena su živa tkiva mišje i štakorske probavne cijevi koja su izvađena iz životinja netom nakon eutanazije. Kako bi se očuvala vijabilnost ekscidiranih segmenata tkiva za vrijeme eksperimenta dizajnirali smo *ex vivo* model kupke za tkiva u svrhu simulacije fizioloških uvjeta. Za validaciju vijabilnosti tkiva uzeli smo u obzir očuvanje makroskopske strukture tkiva, promjene strukture jezgara, stupanj kondenzacije kromatina i broj stanica u apoptozi. Vijabilnost tkiva određena je s obzirom na životinjsku vrstu (štakor i miš), anatomsku regiju (duodenum i kolon) te tretman (kontrolni tretman i izlaganje  $\alpha$ S-u).

#### 5.1.1 Pokus 1

U prvom pokusu korišteni su tkivni segmenti mišje probavne cijevi. Dizajn pokusa prikazan je ranije (slika 1). Analizom anatomskih struktura na transverzalnim presjecima probavne cijevi (slika 2) utvrđena je znatno bolja očuvanost integriteta tkiva kolona u usporedbi s tkivom duodenuma. Oštećenje tkiva najizraženije je u mukozi, međutim, kod tkiva duodenuma to je oštećenje značajno izraženije uz vidljiv gubitak stanica iz mukoznog sloja i brojne fragmente odlomljenih crijevnih resica u lumenu. Tkivo kolona osim mjestimičnih blagih oštećenja površinskog epitela ne pokazuje drugih promjena koje bi ometale daljnju analizu. Tkivo duodenuma uz oštećenja u mukozi pokazuje i promjene u submukozi i mišićnom sloju te je daljnja analiza tkiva znatno otežana. Usporedba očuvanosti struktura između tkiva izloženih Krebsovom puferu naspram onih izloženih  $\alpha$ S-u ne pokazuje očite značajne razlike. Analizom staničnih jezgara na slikama dobivenim konfokalnom mikroskopijom (slika 3) utvrđena je značajna razlika u strukturi i kondenzaciji kromatina među analiziranim anatomskim regijama. U stanicama duodenuma vidljivo je pucanje jezgara i izlazak jezgrenog sadržaja, a u jezgrama koje nisu rupturirane izražena je kondenzacija kromatina uz morfološke promjene koje upućuju na proces apoptoze i dodatno govore u prilog odbacivanju uzoraka duodenuma u daljnjim analizama. Jezgre kolona imaju uredno očuvanu morfologiju bez patološke kondenzacije kromatina.



**Slika 2 Prikaz očuvanosti makroskopskog integriteta tkivnih struktura duodenuma i kolona nakon 4 sata inkubacije u *ex vivo* organskoj kupki** Fluorescencijski prikaz jezgara na povećanju 4x na mišjim tkivima duodenuma i kolona dobiveni interkaliranjem DAPI-ja u DNK. Raspored i oblik jezgara služi za prikaz anatomskih struktura tkiva i kao provjera očuvanosti integriteta stanica.

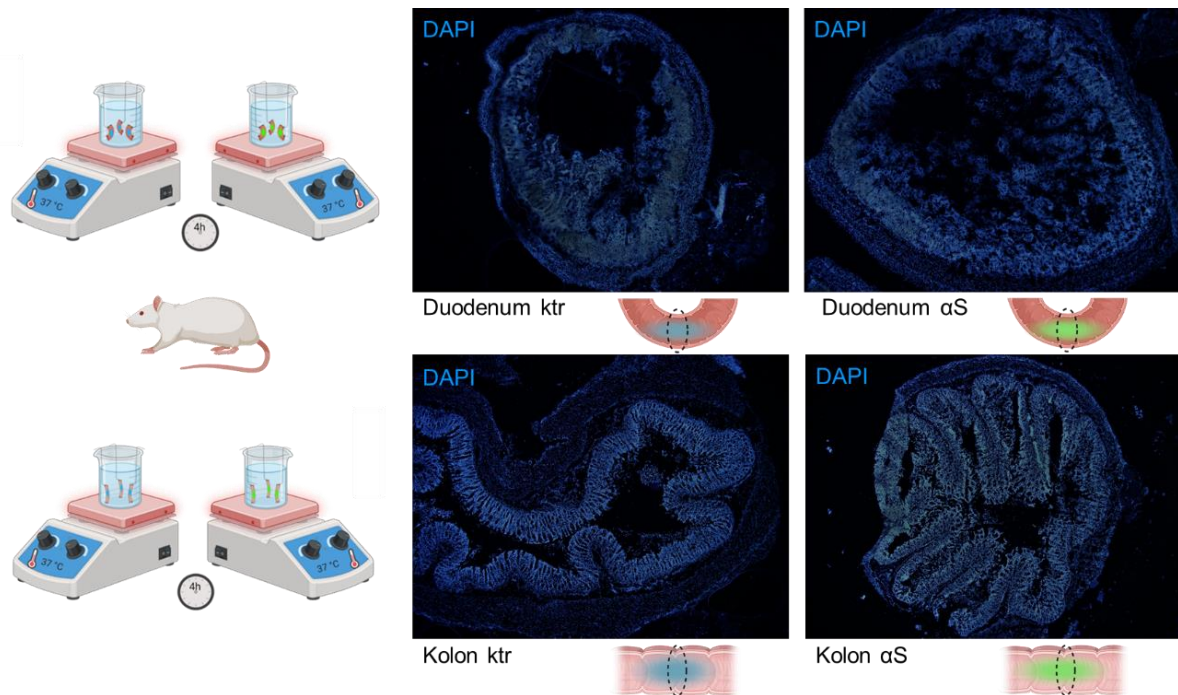


**Slika 3 Prikaz očuvanosti integriteta jezgara i kondenzacije kromatina u stanicama duodenuma i kolona miša nakon 4 sata inkubacije u *ex vivo* organskoj kupki**  
 Fluorescencijski prikaz jezgara konfokalnom mikroskopijom na povećanju 60x na mišjim tkivima duodenuma i kolona dobiveni interkaliranjem DAPI-ja u DNK. Oblik jezgara i kondenzacija kromatina u jezgrama pokazatelj su vijabilnosti stanica.

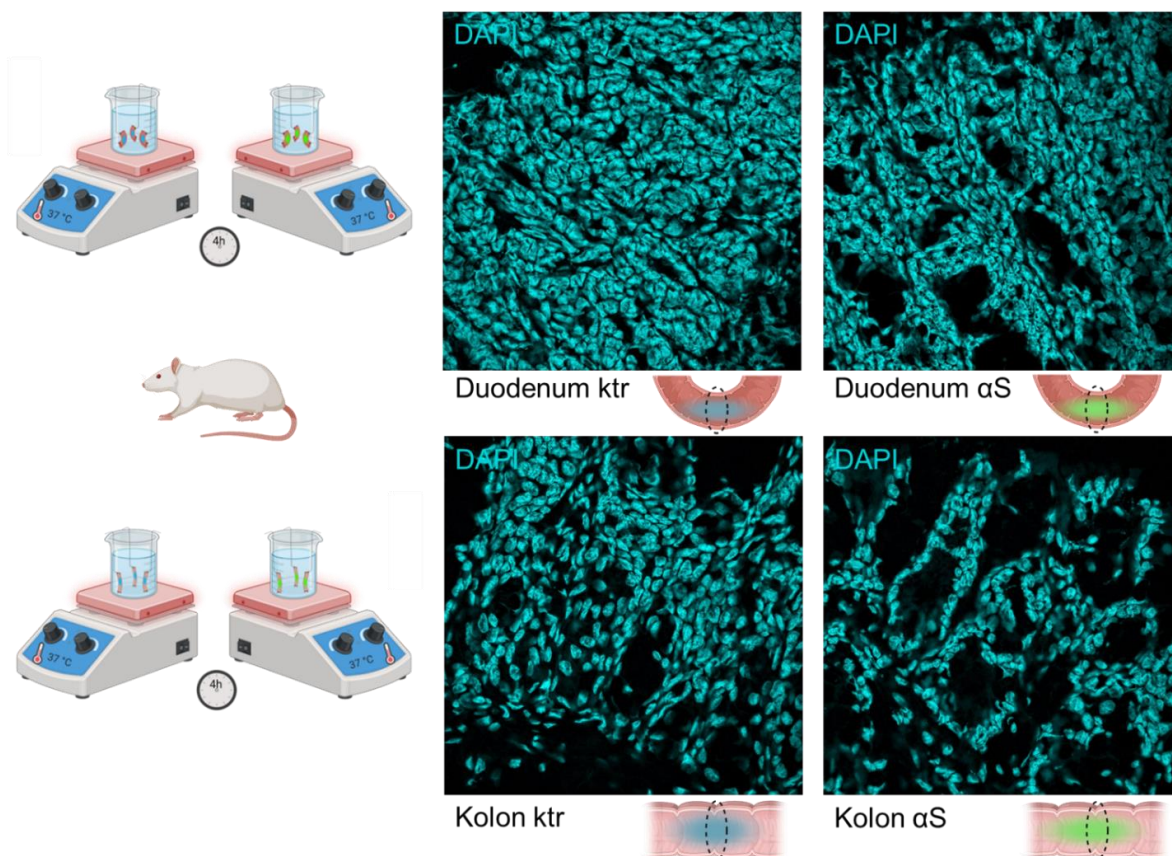
### 5.1.2 Pokus 2

U drugom pokusu korišteni su tkivni segmenti probavne cijevi štakora, a način izvođenja pokusa opisan je ranije (slika 1). Analizom anatomskih struktura na transverzalnim tkivnim presjecima (slika 4) utvrđeno je da tkivo kolona u usporedbi s tkivom duodenuma pokazuje znatno bolju očuvanost. Oštećenje tkiva najizraženije je u mukozi, međutim, kod tkiva duodenuma to je oštećenje značajno veće uz vidljiv gubitak stanica iz mukoznog sloja i brojne odlomljene fragmente crijevnih resica u lumenu. Tkivo kolona osim mjestimičnih blagih oštećenja površinskog epitela ne pokazuje promjene koje bi ometale daljnju analizu tkiva. Tkivo duodenuma uz oštećenja mukoze pokazuje i promjene u submukozi i mišićnom sloju te je daljnja analiza tkiva znatno otežana. Usporedba očuvanosti struktura između tkiva izloženih Krebsovom puferu naspram onih izloženih  $\alpha$ S-u ne pokazuje očite razlike. Analizom staničnih jezgara na slikama dobivenim konfokalnom mikroskopijom (slika 5) utvrđena je razlika u

strukturi i kondenzaciji kromatina u duodenumu u usporedbi sa stanicama kolona. U stanicama duodenuma vidljivo je pucanje jezgara i izlazak jezgrenog sadržaja, a u jezgrama koje nisu rupturirale izražena je kondenzacija kromatina uz morfološke promjene koje upućuju na proces apoptoze i dodatno govore u prilog odbacivanju uzoraka duodenuma u daljnjim analizama. Jezgre kolona imaju uredno očuvanu morfologiju bez očite patološke kondenzacije kromatina.



**Slika 4 Prikaz očuvanosti makroskopskog integriteta tkivnih struktura duodenuma i kolona štakora nakon 4 sata inkubacije u *ex vivo* organskoj kupki** Fluorescencijski prikaz jezgara na povećanju 4x na štakorskim tkivima duodenuma i kolona dobiven interkaliranjem DAPI-ja u DNK. Raspored i oblik jezgara služi za prikaz anatomskih struktura tkiva i provjeru očuvanosti integriteta. Tkiva kolona u usporedbi s tkivima duodenuma pokazuju znatno očuvaniji strukturalni integritet. Oštećenje tkiva najizraženije je u mukozi, međutim, kod tkiva duodenuma to je oštećenje značajno veće uz vidljiv gubitak stanica iz mukoznog sloja i brojne odlomljene fragmente crijevnih resica u lumenu. Tkivo kolona osim ponekih blažih oštećenja površinskog epitela ne pokazuje drugih promjena koje bi ometale daljnju analizu tkiva. Tkivo duodenuma uz oštećenja u mukozi pokazuje i promjene u submukozi i mišićnom sloju te je daljnja analiza tkiva onemogućena. Usporedba očuvanosti struktura između tkiva izloženih Krebsovom puferu naspram onih izloženih  $\alpha$ S-u ne pokazuje značajne razlike



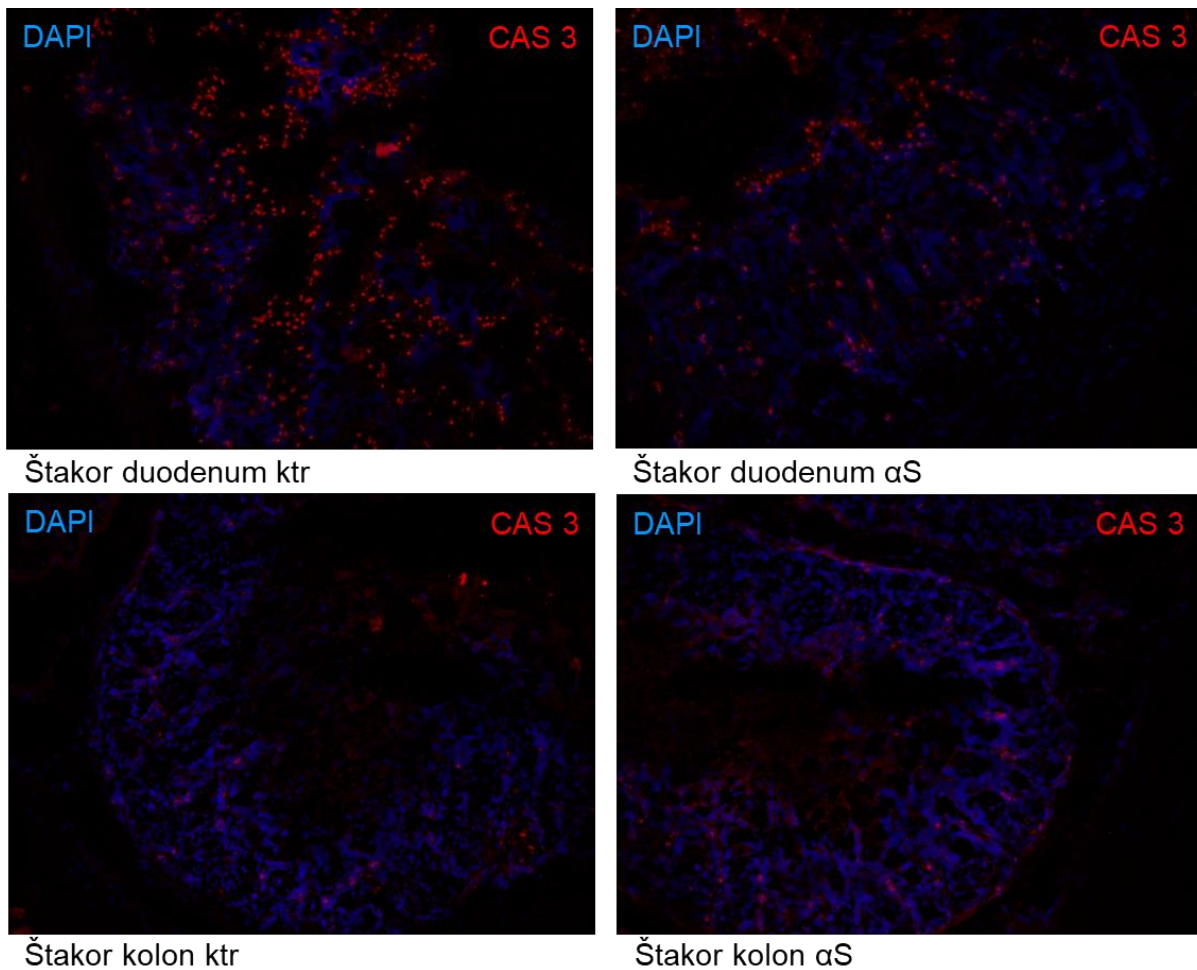
**Slika 5** Prikaz očuvanosti integriteta jezgara i kondenzacije kromatina u stanicama duodenuma i kolona miša nakon 4 sata inkubacije u *ex vivo* organskoj kupki. Fluorescencijski prikaz jezgara konfokalnom mikroskopijom na povećanju 60x na štakorskim tkivima duodenuma i kolona dobiven interkaliranjem DAPI-ja u DNK. Oblik jezgara i kondenzacija kromatina u jezgrama pokazatelj su vijabilnosti stanica.

## 5.2 Analiza broja stanica u apoptozi nakon 4 sata inkubacije u *ex vivo* organskoj kupki

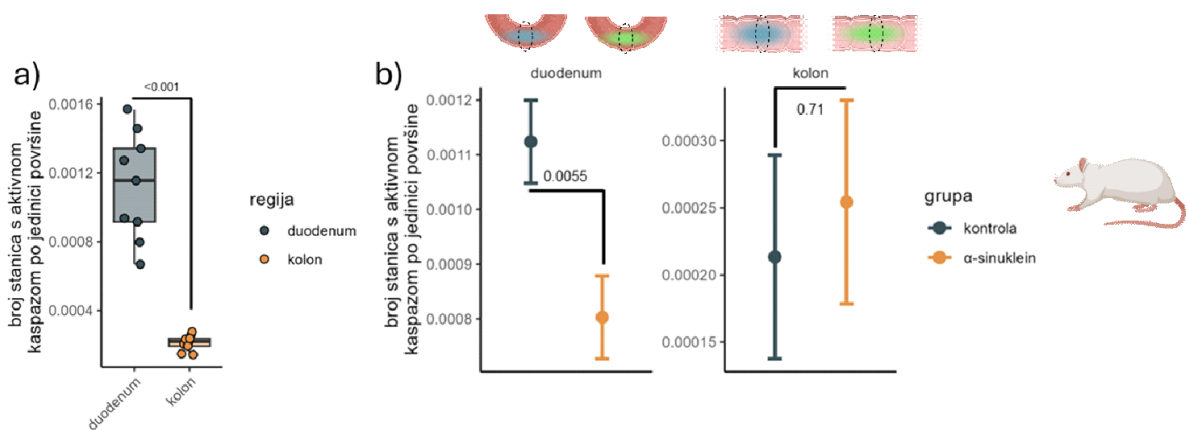
Kako bi se dobio točan uvid u broj stanica koje su tijekom eksperimenta ušle u proces apoptoze analizirali smo signal kaspaze-3 (CAS-3) pomoću imunofluorescencije. CAS-3 izvršna je kaspaza koja nakon aktivacije u procesu apoptoze cijepa proteine ključne za stanično preživljenje. Tijekom apoptoze aktivni fragment CAS-3 translocira se u jezgru, a istraživanja pokazuju da je ovaj proces ključan za kondenzaciju kromatina i druge apoptotičke morfološke promjene staničnih jezgara (87). Broj i raspodjela stanica pozitivnih na ovaj marker apoptoze prikazan je ispod (slika 6). Broj stanica u apoptozi združen je s vijabilnosti tkiva te razlike u raspodjeli signala ukazuju na različitu podložnost oštećenju pojedinih slojeva tkiva u ovom modelu. Najveći broj stanica pozitivnih na biljeg CAS-3 nalazi se u mukozi što potvrđuje rezultate analize strukturalnog integriteta koji su pokazali da je to najosjetljiviji sloj tkiva u ovom



modelu. Usporedba količine signala u mukozu duodenuma i kolona pokazuje kako se u duodenumu nalazi 5x više stanica u procesu apoptoze (slika 6 i 7). Dobiveni rezultati potvrđuju rezultate analize tkivne strukture opisane ranije te sugeriraju da model tkivne kupke nije optimalan za provođenje *ex vivo* pokusa na tkivu duodenuma. Kraće vrijeme inkubacije ili bolja kontrola uvjeta u kupki mogli bi smanjiti razinu odumiranja tkiva tijekom inkubacije.



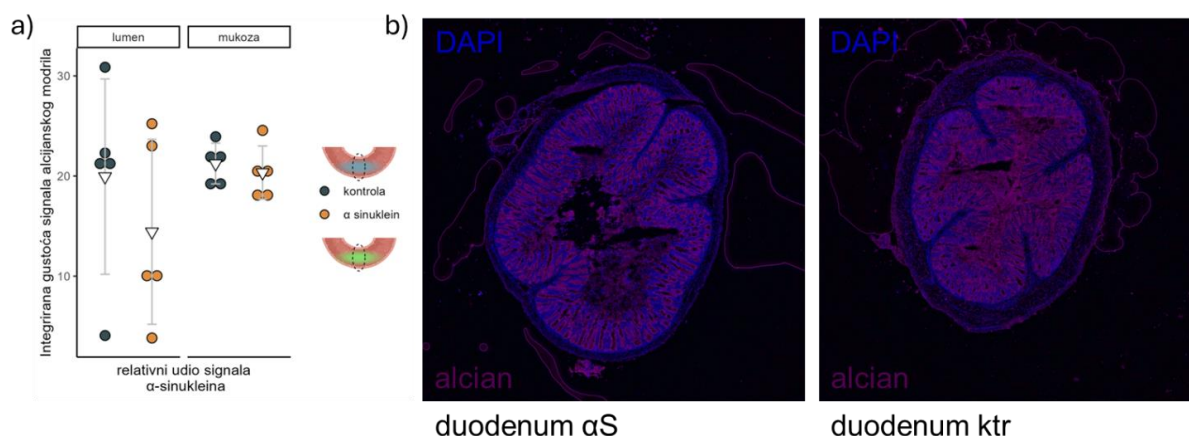
**Slika 6** Imunohistokemijska analiza stanica duodenuma i kolona pozitivnih na biljeg apoptoze kaspaza-3 (CAS-3; crveno). Vizualizacija strukture tkiva postignuta je bojenjem jezgara pomoću fluorofore DAPI.



**Slika 7 Usporedba broja stanica u procesu apoptoze u *ex vivo* modelu** a) Usporedba broja stanica u procesu apoptoze u kolonu sa brojem stanica u procesu apoptoze u duodenumu ; (b) usporedba broja stanica u procesu apoptoze u tkivu izloženom sinukleinu s tkivom u koje je ubrizgan samo Krebsov pufer.

### 5.3 Analiza količine probavne sluzi u mukozi izloženoj alfa-sinukleinu

Analiza probavne sluzi u ovom pokusu poslužila nam je kao marker reaktivnosti crijevne stijenke na izloženost stranim supstancama. Histološkim bojenjem alcijanskim plavilom vizualizirana je probavna sluz na preparatima te su kombinacijom svjetlosne i epiflorescentne mikroskopije dobivene ispod prikazane slike (slika 8). Zatim su u softveru za obradu slika (Fiji) segmentirani lumen i mukoza i temeljem intenziteta signala izračunati odnosi količine sluzi tih dvaju anatomskih regija te je napravljena usporedba tih odnosa u kontrolnoj i  $\alpha$ S skupini što je prikazano grafički ispod (slika 8a))



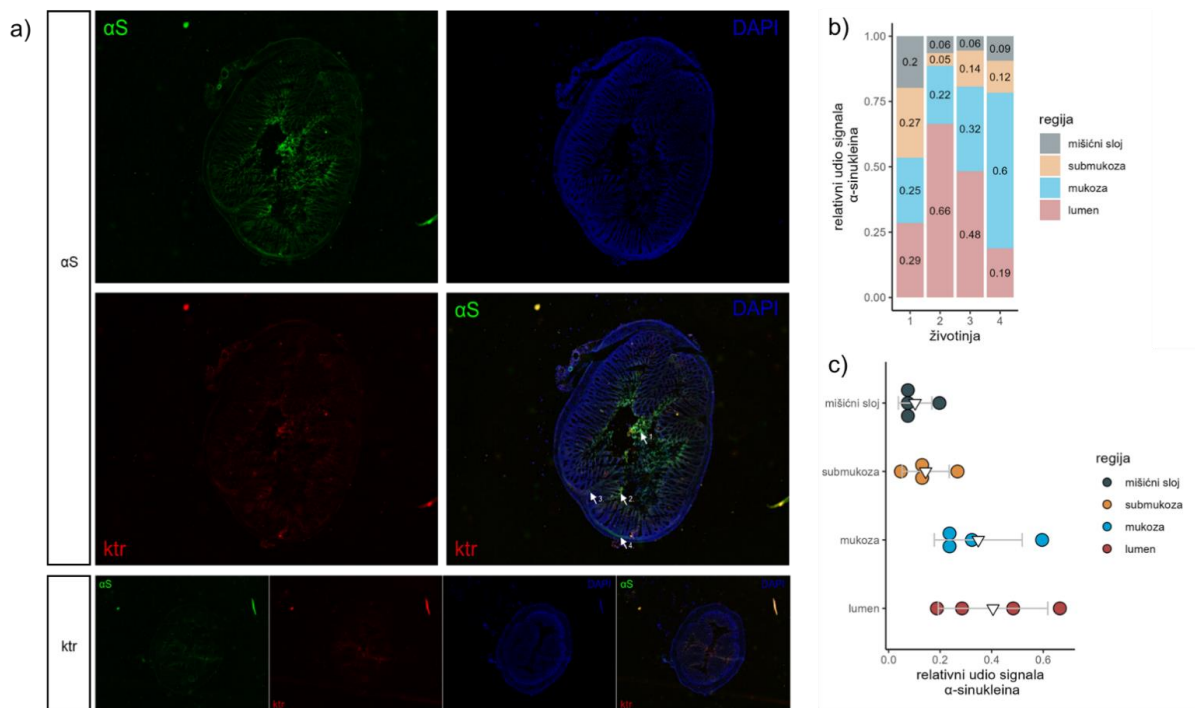
**Slika 8 Analiza probavne sluzi Alcian blue bojenjem** (a) Usporedba signala alcijanskog plavila u lumenu i mukozi kontrolnog tkiva i tkiva izloženog  $\alpha$ S-u. (b) Reprezentativne slike signala probavne sluzi obojane alcijanskim plavilom. Signal alcijanskog plavila prikazan je na ljubičastoj skali.

#### 5.4 Tkivna i stanična lokalizacija fluorescentno obilježenog alfa-sinukleina nakon intraluminalnog izlaganja

##### 5.4.1 Tkivna lokalizacija signala fluorescentno obilježenog alfa-sinukleina

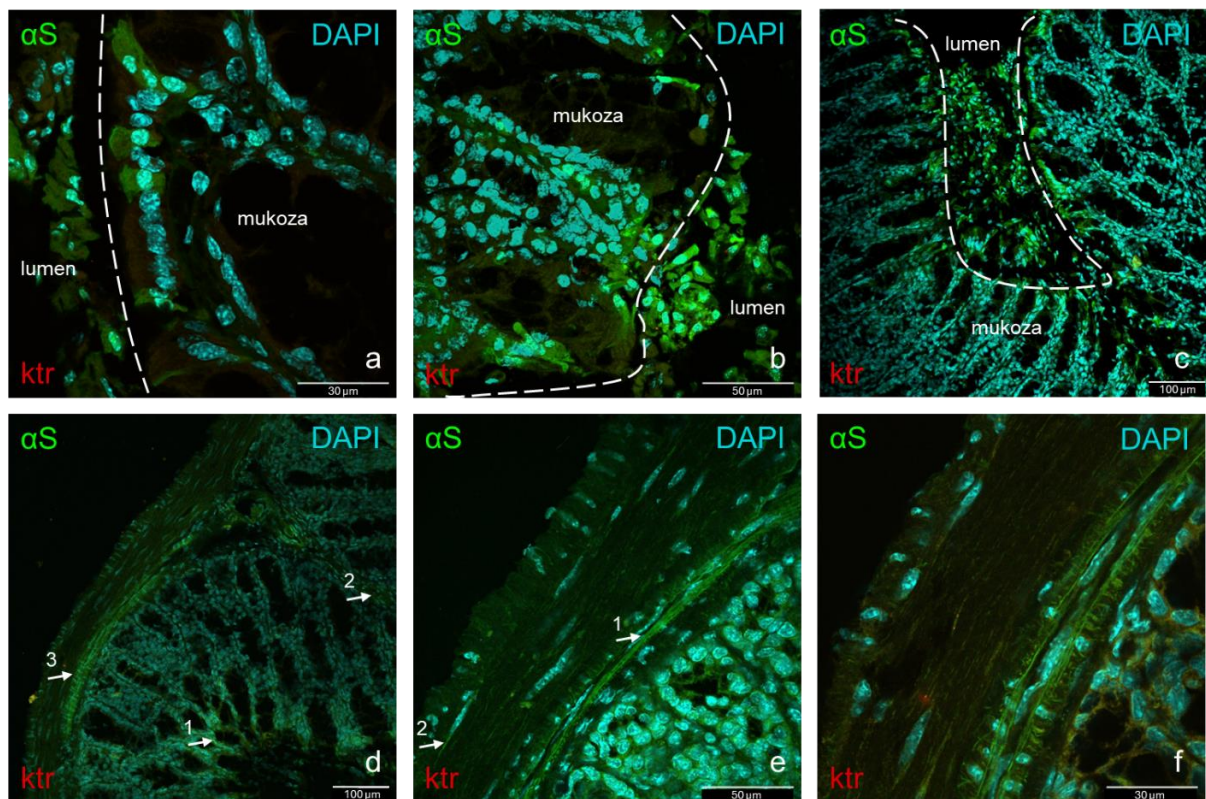
Kako bismo testirali može li se  $\alpha$ S translocirati preko epitela probavne sluznice, analizirali smo raspodjelu signala fluorescentno obilježenog  $\alpha$ S-a ubrizganog u lumen probavne cijevi nakon četverosatne inkubacije. Korištenje unaprijed obilježenog proteina omogućilo nam je praćenje širenja samo egzogenog oblika s obzirom da običnom imunohistokemijskom analizom protutijelima na  $\alpha$ S ne bi bilo moguće razlikovanje signala endogenog  $\alpha$ S-a od onog egzogenog podrijetla. Analizom slika dobivenih epifluorescentnom mikroskopijom na povećanju 4x (slika 9,  $\alpha$ S) dobili smo uniforman pregled lokalizacije signala u svim slojevima tkiva. Kako bi isključili da se radi o autofluorescenciji tkiva ili luminalnog sadržaja koristili smo kontrolni prazni kanal s U-MWIG2 setom filtera (crveno) za detekciju istovjetnih obrazaca signala iz U-MNIB2 kanala koji bi ukazivali na signal koji ne odgovara fluorescentno obilježenom  $\alpha$ S-u. Također, napravili smo usporedbu sa susjednim crijevnim segmentima koji su bili izloženi samo Krebsovom puferu (slika 9, ktr). Na preparatima izloženim  $\alpha$ S-u vidljiv je fluorescentni signal obilježenog  $\alpha$ S-a (zeleno) u svim slojevima crijevne stijenke s najvećim intenzitetom u lumenu i mukozi. Kako bismo detaljnije analizirali raspored signala u tkivu i bolje razumjeli potencijalni put širenja  $\alpha$ S-a kroz tkivne slojeve, napravljena je segmentacija dobivenih slika

po slojevima i analiziran udio signala u svakom sloju. Zatim je svaki sloj analiziran i na većem povećanju te uz bolju prostornu rezoluciju ostvarenu pomoću konfokalne mikroskopije (slika 10). Zanimljivo je da se luminalni signal prvenstveno lokalizira unutar odljuštenih stanica sluznice (slika 10a-c) što govori u prilog prodiranja  $\alpha$ S-a u odbačene epitelne stanice ili ukazuje na protektivni mehanizam kojim se epitelne stanice u koje je penetrirao  $\alpha$ S odbacuju kako bi se spriječilo daljnje širenje. Iznad mukoze vidljiv je formirani sloj odbačenih stanica ispunjenih  $\alpha$ S-om (slika 10a). Signal u mukozi najviše je koncentriran u epitelnim stanicama površine mukoze, međutim, na nekim mjestima vidljivo je širenje  $\alpha$ S-a duž resice prema submukozi (slika 10a-d) i ulazak u submukozu unutar Kerckringovih nabora (lat. *plicae circulares*) (slika 10d). Također, signal  $\alpha$ S-a nalazimo i u regijama crijevne stijenke koja odgovara submukoznom (slika 10e1, f) i mijenteričkom plexusu (slika 10e2).



**Slika 9 Prikaz lokalizacije  $\alpha$ S-a (zeleno) nakon 4 sata inkubacije** imunofluorescencijskim biljekom obilježeni  $\alpha$ S (zeleno) nakon 4 sata inkubacije u lumenu kolona miša prisutan je u anatomskim regijama lumena, mukoze, submukoze te submukoznog i mijenteričkog plexusa. Na kontrolnom kanalu opaža se zanemarivi signal zelene autofluorescencije što potvrđuje da se radi o signalu specifičnom za obilježeni sinuklein. (1) Lokalizacija signala  $\alpha$ S-a a u lumenu crijeva većinom unutar odljuštenih stanica mukoze, (2) Lokalizacija signala  $\alpha$ S-a u mukoznom sloju, (3) Lokalizacija signala  $\alpha$ S-a u submukoznom sloju Kerckringovog nabora (lat. *plicae circulares*), (4) Lokalizacija signala  $\alpha$ S-a u submukoznom plexusu \*lokalizacija signala  $\alpha$ S-a u mijenteričkom plexusu nije vidljiva na ovom uvećanju. Kontrolni

uzorak (ktr) kolona iste životinje poslužio je kao usporedba za odbacivanje moguće autoflorescencije tkiva.

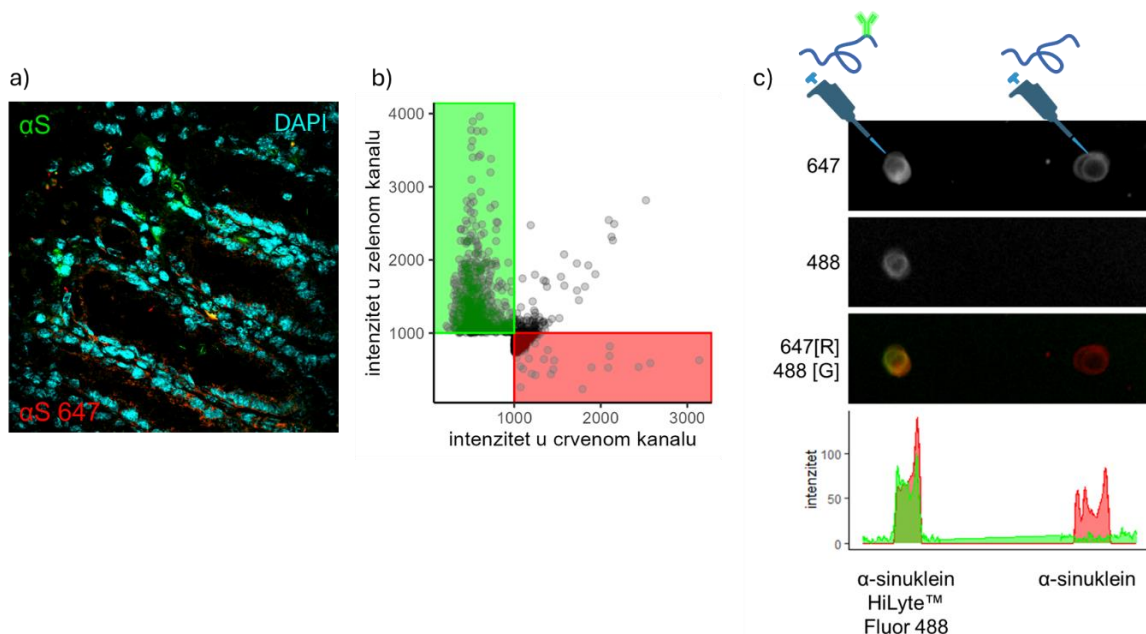


**Slika 10 Prikaz lokalizacije  $\alpha$ S-a (zeleno) nakon 4 sata inkubacije** Prikaz tkivnih segmenata i struktura sa slike 5 na većim povećanjima. Prikazane slike dobivene su preklapanjem 3 kanala među kojima je i crveni, kontrolni ili „prazni“ kanal koji ovdje služi za detekciju nespecifične fluorescencije. (a), (b), (c), (d1) Lokalizacija  $\alpha$ S-a u lumenu i mukozi, u lumenu vidljiv sloj odljuštenih stanica ispunjenih sinukleinom, (d2) lokalizacija  $\alpha$ S-a u submukozi plike kolona (d3), (e1), (f) lokalizacija  $\alpha$ S-a u submukoznom živčanom spletu, (e2) lokalizacija  $\alpha$ S-a u mijenteričkom živčanom spletu.

### 5.5 Karakterizacija širenja obilježenog alfa-sinukleina

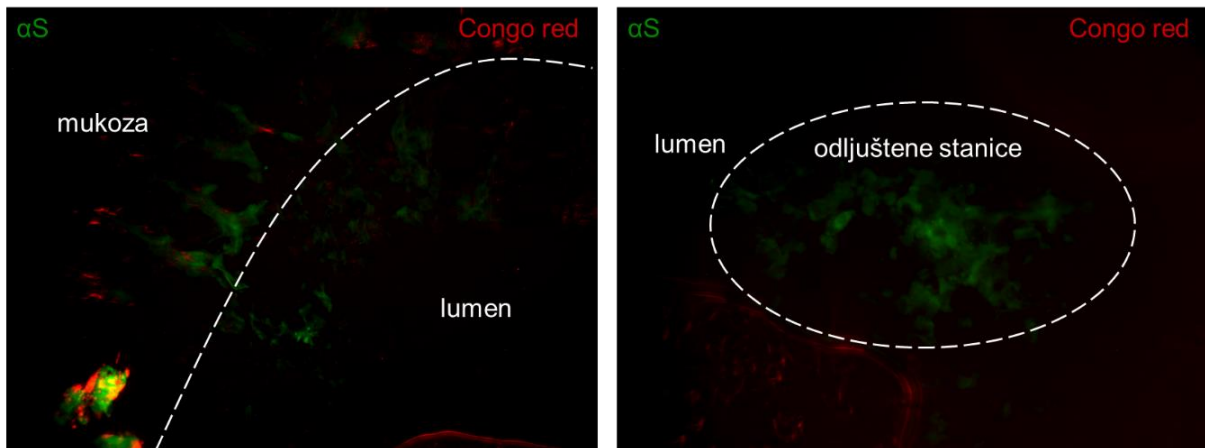
Nakon uspješne detekcije  $\alpha$ S-a u mukozi, submukozi i mišićnom sloju pokušali smo ispitati mehanizme prijenosa i translokacije kroz crijevnu barijeru daljnjom karakterizacijom stanica i međustaničnih prostora u kojima su pronađene nakupine obilježenog  $\alpha$ S-a. Morfološke karakteristike stanica ispunjenih  $\alpha$ S-om ukazuju na to da se vjerojatno radi o apsorptivnim kolonocitima, enteroendokrinim ili vrčastim stanicama. Unutar stanica sinuklein se nalazi u citoplazmi i unutar jezgara, a raspoređen je većinom difuzno (slika 13c). Međutim, u pojedinim

stanicama nalazi se koncentrirani signal koji morfološki odgovara granulama (slika 13,14). Nakupljanje sinukleina najizraženije je u površinskim stanicama mukoze koje su najviše u kontaktu s luminalnim sadržajem, a koncentracijski gradijent signala upućuje na moguću prijenos između stanica (slika 14). Osim toga, opaža se širenje signala kroz laminu propriu u obliku jasno definiranih tračaka (slika 15, obilježeno strelicama). Kako bismo potvrdili da detektirana fluorescencija odgovara fluorescenciji obilježenog  $\alpha$ S-a, a ne autofluorescenciji korišten je prazni crveni kanal koji ako intenzitetom i morfologijom fluorescencije odgovara fluorescenciji zelenog kanala gotovo sigurno ukazuje na nespecifičnu fluorescenciju. Osim ovom metodom za provjeru radi li se stvarno o signalu  $\alpha$ S-a napravljeno je imunohistokemijsko bojenje koristeći primarno protutijelo na  $\alpha$ S koje je zatim obilježeno sekundarnim protutijelom konjugiranim s fluoroforom Alexa 647 (slika 11). Signal dobiven tim imunohistokemijskim bojenjem nije pokazao zadovoljavajuće rezultate vjerojatno zbog neoptimalnih koncentracija protutijela. Konfokalnom mikroskopijom dobivene su snimke na kojima se slab signal vidi kao suptilna cijan fluorescencija međutim zbog lakše vizualizacije cijan fluorescencija je obradom slike zamijenjena crvenom, te smo uz naknadno podešavanje kontrasta i svjetline kako bi kompenzirali slabo imunohistokemijsko obilježavanje dobili mjestimična preklapanja sa signalom zelene ( $\alpha$ S) fluorescencije (slika 11a). Udio preklapanja prikazan je i grafički (slika 11b). Dot blot metodom napravljena je i provjera mogućnosti vezanja protutijela na fluoroforom obilježeni protein kakav je bio ubrizgan u lumen u usporedbi s neobilježenim (slika 11c) te je pokazano da je sposobnost vezanja podjednaka na oba oblika  $\alpha$ S-a.

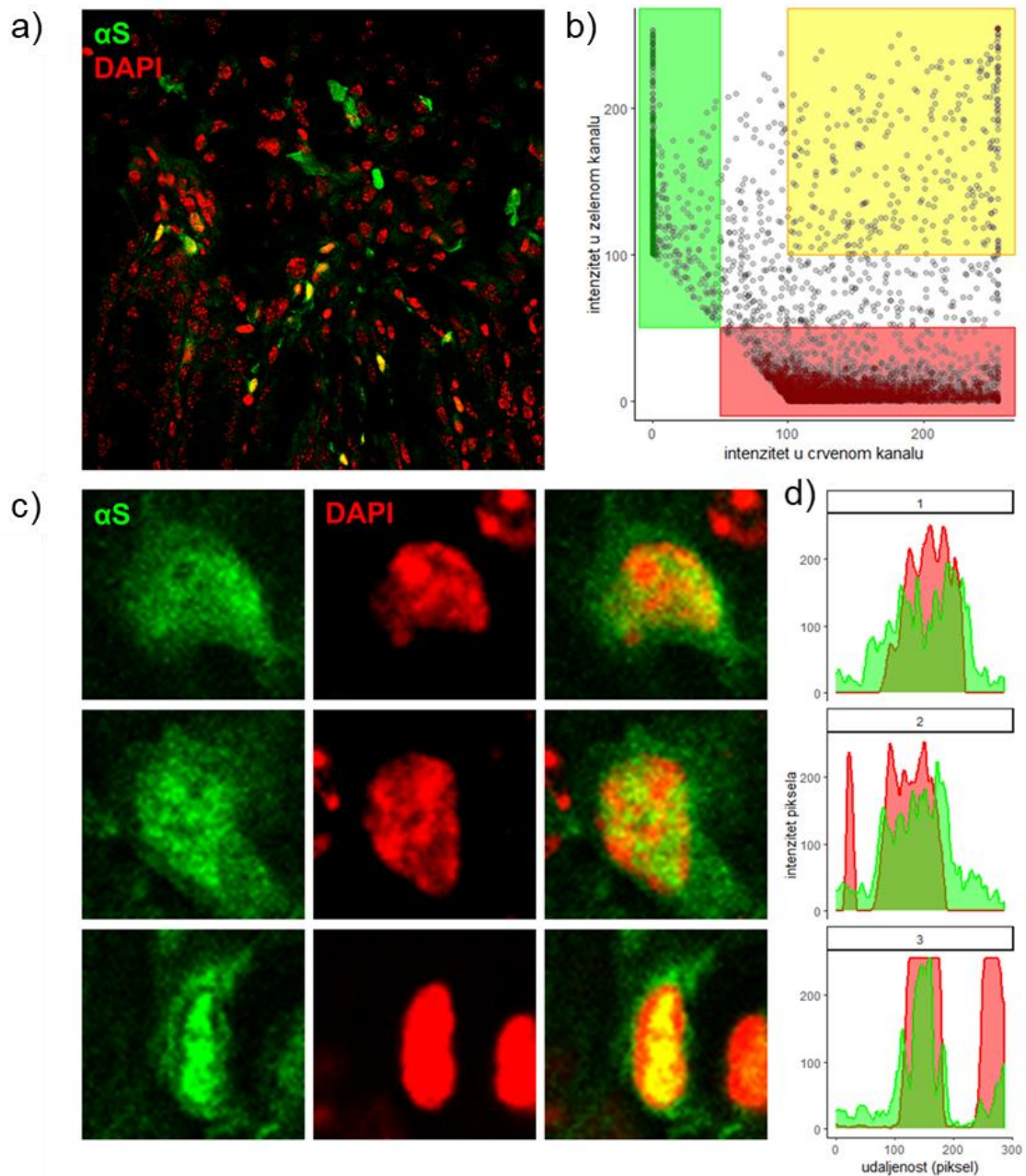


**Slika 11 kolokalizacija obilježenog  $\alpha$ S-a s imunohistokemijskim markerom na  $\alpha$ S (crveno)** Analiza preklapanja signala zelene fluorescencije kojom je obilježen intraluminalno ubrizgani  $\alpha$ S sa signalom dobivenim imunohistokemijskim obilježavanjem istog uzorka

primarnim protutijelom na  $\alpha$ S i sekundarnim protutijelom Alexa 647 (crveno). Radi boljeg prikaza preklapanja cijan fluorescencija Alexa 647 protutijela zamijenjena je crvenom. a) Snimka dobivena konfokalnom mikroskopijom na povećanju 60x, b) grafički prikaz kolokalizacije signala zelene (ubrizgani  $\alpha$ S) i crvene (protutijelo na  $\alpha$ S) fluorescencije c) Dot Blot metoda za provjeru mogućnosti vezanja protutijela na već označeni  $\alpha$ S, lijevo – označeni  $\alpha$ S, desno – neoznačeni, ispod su grafički prikazani intenziteti signala zelene i crvene fluorescencije.

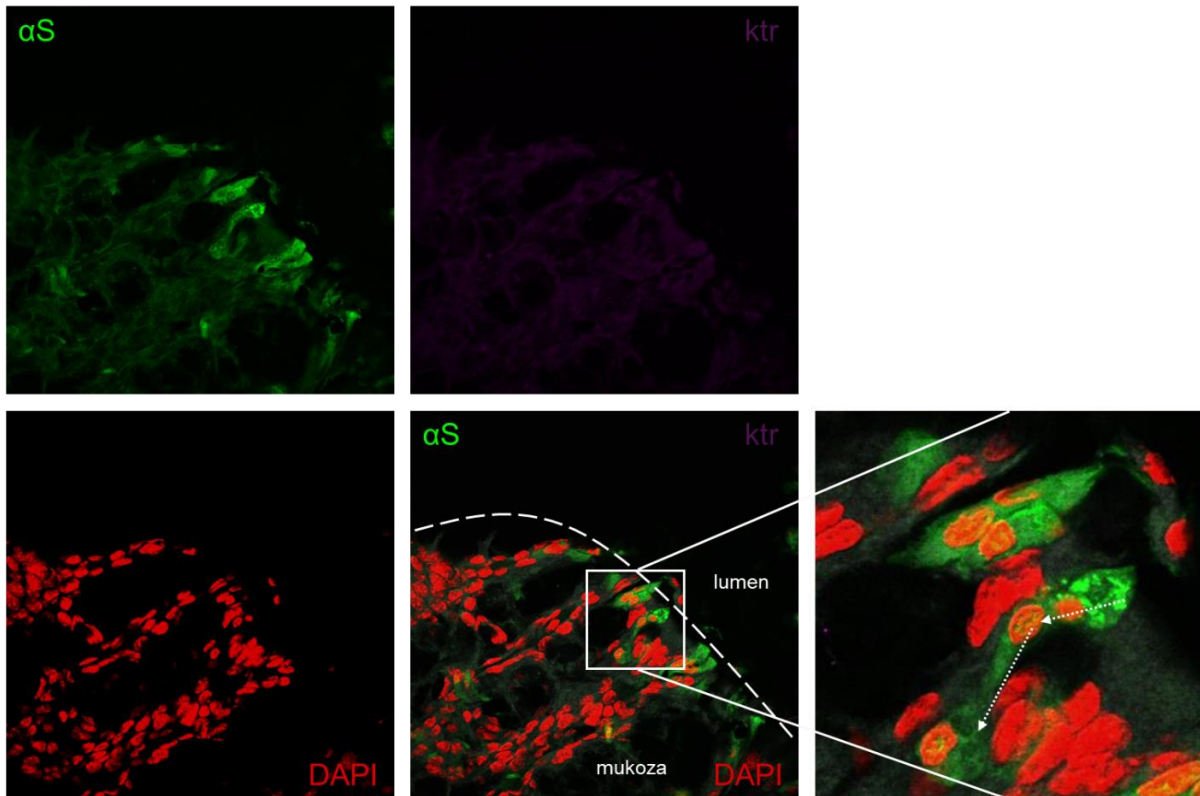


**Slika 12 Kolokalizacija polarizacije Kongo crvenila i označenog  $\alpha$ S-a** Svjetlosnom mikroskopijom dobiven je signal polarizacije Kongo crvenila boje vezane na uzorak koji je pomoću Fiji softvera za obradu slika prikazan crveno i preklopljen signalom označenog  $\alpha$ S-a dobivenim epifluorescentnom mikroskopijom. Na desnom prikazu zaokružene su odljuštene stanice u lumenu probavne cijevi koje su ispunjene  $\alpha$ S-om.

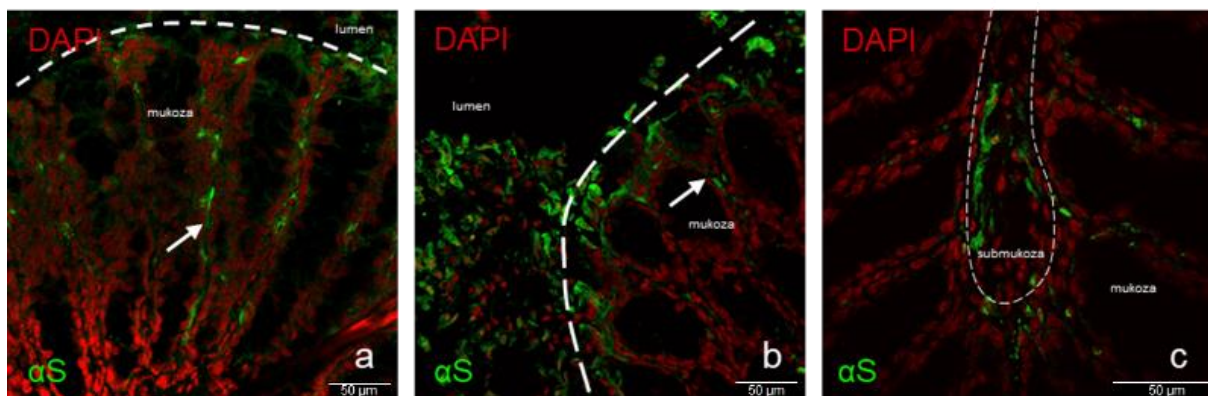


**Slika 13** Nakupljanje  $\alpha$ S-a u jezgrama stanica. a) Presjek mukoze kolona slikan konfokalnim mikroskopom; crvenom bojom prikazane su jezgre obojane pomoću DAPI-ja, zeleno je obilježeni  $\alpha$ S, b) Grafički prikaz kolokalizacije jezgrenog signala (crveno) i signala  $\alpha$ S-a (zeleno) c) Istaknute stanice s prikaza a), d) grafički prikaz kolokalizacije signala s prikaza c)





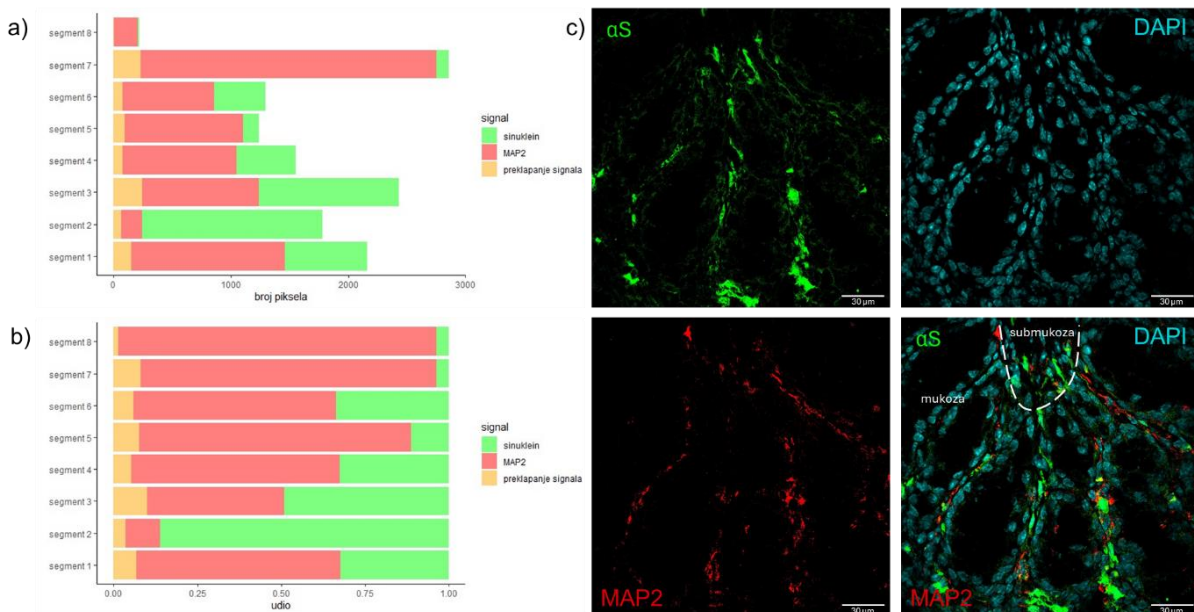
**Slika 14 Širenje alfa-sinukleina kontaktom iz stanice u stanicu.** Strelicama je označen gradijent intenziteta signala koji bi mogao odgovarati smjeru širenja sinukleina među stanicama.



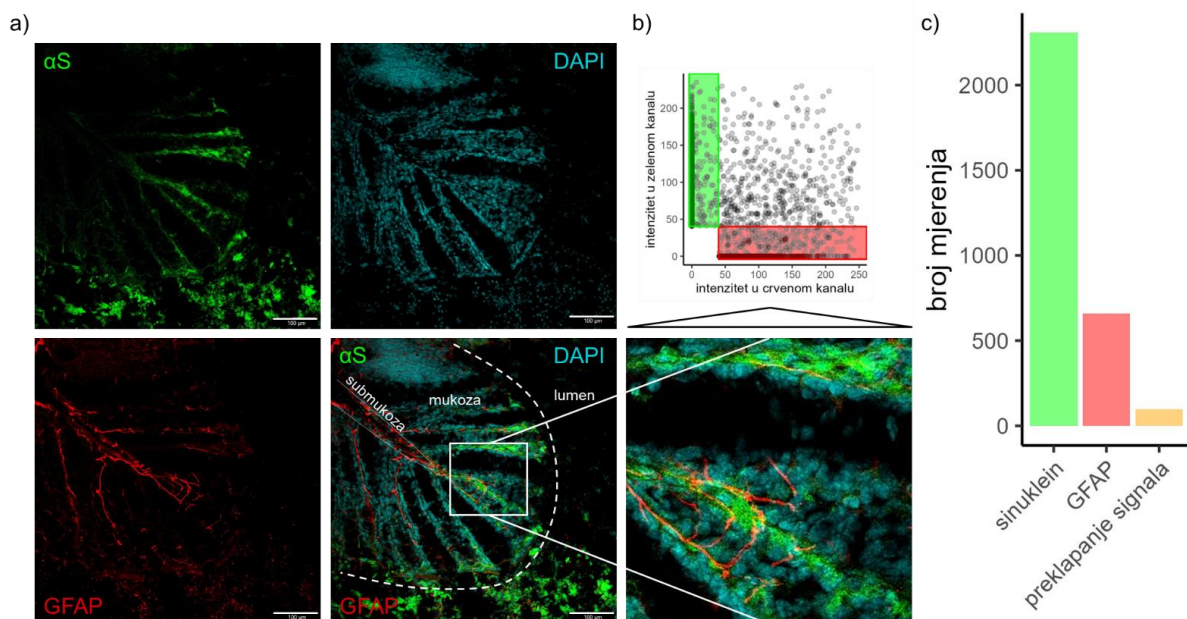
**Slika 15 Paracelularno širenje alfa-sinukleina kroz mukoza i submukoza.** Nakupine  $\alpha$ S-a vidljive su u odljuštenim stanicama u lumenu crijeva, u mukozi i submukozi. U mukozi gradijent signala smanjuje se od vrhova crijevnih resica prema submukozi (slika a,b)) te su vidljive nakupine  $\alpha$ S-a u submukozi (slika C). Strelicama je prikazano širenje sinukleina u tračcima.

### 5.5.1 Procjena načina prijenosa $\alpha$ S-a imunohistokemijskim metodama

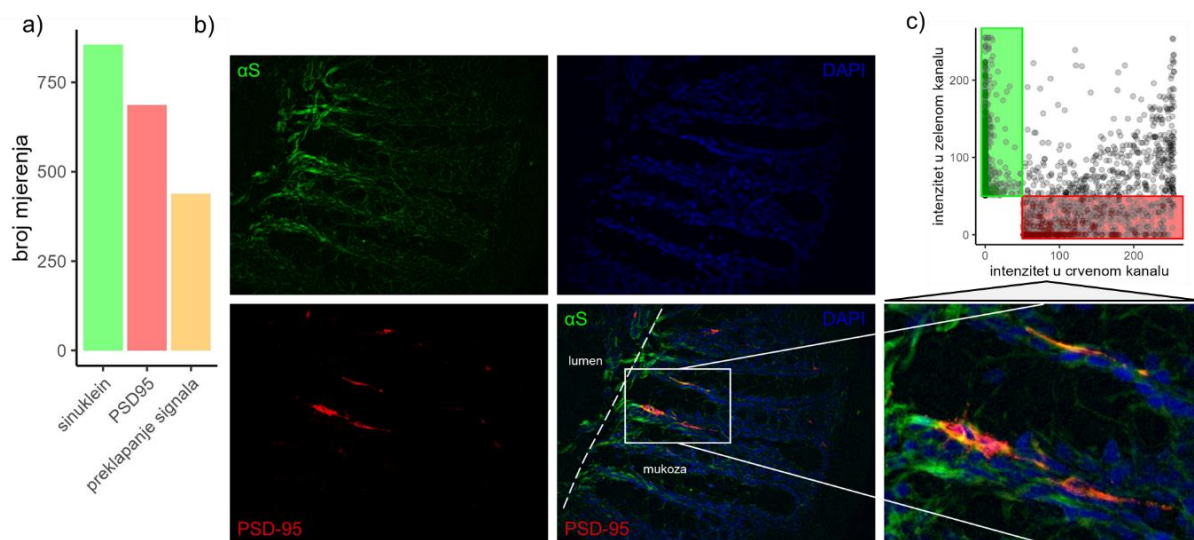
Daljnja karakterizacija stanica u kojima se opaža nakupljanje signala fluorescentno obilježenog  $\alpha$ S-a provedena je analizom preklapanja fluorescencije s imunofluorescencijskim biljezima za neurone (MAP2), enteroglijalne stanice (GFAP) te podtip enteroendokrinih stanica (PSD-95). Analizom lokalizacije signala  $\alpha$ S-a i biljega neurona MAP2 prikazani su apsolutni i relativni odnosi intenziteta oba signala po segmentima kroz duljinu plike kolona te preklapanja ta dva signala (slika 16a,b). Na mikroskopskom prikazu drugog segmenta (slika 16c) vidi se prelazak signala  $\alpha$ S-a iz resica mukoze u submukozni sloj plike.



**Slika 16 Kolokalizacija signala  $\alpha$ S-a (zeleno) i neuronalnog biljega MAP2 (crveno)** Slika a i b opisuju apsolutne i relativne odnose fluorescentnih signala  $\alpha$ S-a (zeleno) i MAP2 (crveno) te preklapanja tih signala kroz duljinu plike kolona počevši od segmenta 1 koji prikazuje mukozni sloj vrha plike prema segmentu 8 koji prikazuje mišićni sloj ispod baze plike. Slika c) prikaz je drugog segmenta gdje se vidi prelazak signala sinukleina iz resica mukoze u submukozni sloj plike.



**Slika 17 Kolokalizacija signala  $\alpha$ S-a (zeleno) i glijalnog biljega GFAP (crveno)** a) Prikaz dobiven konfokalnom mikroskopijom vrha plike kolona. U lumenu su vidljive nakupine  $\alpha$ S-a (zeleno). Vidljiv je jasan gradijent intenziteta signala  $\alpha$ S-a od vrha resice prema submukozi koji se na dijelovima jasno preklapa, b) Kolokalizacija signala na izdvojenom segmentu gdje je preklapanje najizraženije c) Kolokalizacija signala na cijelom prikazu



**Slika 18 Kolokalizacija signala  $\alpha$ S-a (zeleno) i biljega sinapsi i enteroendokrinih stanica PSD95 (crveno).** a) Grafički prikaz kolokalizacije signala na slici b), b) Snimka dobivena epifluorescentnom mikroskopijom na kojoj je istaknut segment s jasnim preklapanjem signala  $\alpha$ S-a (zeleno) i imunohistokemijom dobivenog fluorescentnog signala protutijelom na PSD95 (crveno), c) grafički prikaz preklapanja signala  $\alpha$ S-a i PSD95 na istaknutom segmentu.

## 6 Diskusija

Patološko nakupljanje  $\alpha$ S-a u mozgu dovodi do oštećenja neurona i nastanka PB-a, međutim, kompleksni patofiziološki mehanizmi koji dovode do ovog procesa još nisu u potpunosti razjašnjeni. Po Braakovoj hipotezi nastanka PB-a, nakupljanje  $\alpha$ S-a započinje u probavnom sustavu nakon čega se širi prema središnjem živčanom sustavu retrogradnim transportom putem vagusa (7). Brojna istraživanja potvrdila su da  $\alpha$ S iz probavnog sustava može doći do mozga i tamo potaknuti nastanak degenerativnih promjena (51,53,58,59). Međutim, podrijetlo  $\alpha$ S-a koji se nakuplja u probavnom sustavu još uvijek nije poznato. Poznato je da se  $\alpha$ S nalazi u pojedinim prehranbenim namirnicama (36) te da bakterije luče amiloide koji su strukturno slični  $\alpha$ S-u i mogu potaknuti heteroagregaciju i njegovo pogrešno smatanje (60) zbog čega je crijevna sluznica u konstantom kontaktu s potencijalno patogenim formama amiloida. Glavni cilj ovog diplomskog rada bio je istražiti mogu li se intraluminalni amiloidi, primarno  $\alpha$ S, translocirati preko crijevne barijere i time potaknuti patofiziološke mehanizme združene s nastankom PB-a poput nakupljanja agregata  $\alpha$ S-a u crijevnom živčanom sustavu. Kako bi se pokusima došlo do odgovora na ovo znanstveno pitanje u ovom diplomskom radu prvo sam postavio i validirao *ex vivo* model mišje i štakorske probavne vreće za intraluminalnu dostavu fluorescentno obilježenog  $\alpha$ S-a što je postavilo temelje za provođenje istraživanja. Nakon toga, iskoristio sam postavljeni model kako bih ispitao tkivnu raspodjelu  $\alpha$ S-a u probavnoj cijevi nakon intraluminalnog izlaganja. Naposljetku, stanice koje nakupljaju  $\alpha$ S okarakterizirane su imunofluorescencijskim bojenjem na nekoliko važnih biljega za stanice probavnog sustava.

### 6.1 Validacija *ex vivo* modela za ispitivanje prijenosa i apsorpcije alfa-sinukleina kroz probavnu sluznicu

U laboratoriju u sklopu kojeg sam proveo istraživanja za diplomski rad već se koriste pojedini *ex vivo* modeli za funkcionalnu karakterizaciju probavne sluznice. Primjerice, u prethodnim pokusima pokazano je da tkivo duodenuma štakora u Krebsovom puferu tretiranom mješavinom plinova Carbogen zadržava osjetljivost vrčastih stanica na kolinergičku stimulaciju acetilkolinom i karbakolom tijekom bar 30 minuta koliko je bilo trajanje *ex vivo* pokusa (61). Osim toga, u *ex vivo* pokusu u kojem su pomoću modulacije oksidacijsko-redukcijskih svojstava istog medija ispitani odgovori duodenuma štakora na oksidacijski stres pokazano je da tijekom 30 minuta inkubacije ne dolazi do značajnog odumiranja stanica mukoze čak ni tijekom izlaganja agresivnim oksidacijskim uvjetima (62). Međutim, za ispitivanje translokacije

$\alpha$ S-a bilo je potrebno postaviti novi *ex vivo* protokol koji se od prethodno korištenih razlikuje na dva važna načina. Novi protokol za  $\alpha$ S trebao je biti validiran tijekom duljeg trajanja pokusa jer nije bilo moguće pretpostaviti vremenski prozor potreban za opažanje translokacije. Osim toga, u *ex vivo* pokusima koji su prethodno provedeni u laboratoriju nije bilo potrebno osigurati odvojeno izlaganje luminalne strane probavne cijevi te je bilo potrebno validirati strukturu i funkciju tkiva u zatvorenom sustavu ne-izokrenute crijevne vreće. Vremenski okvir od 4 sata odabrao sam na temelju toga što bi tijekom ovog razdoblja tkivo trebalo zadržati dostatnu vijabilnost čak i u minimalnom puferu poput Krebsove otopine, a istovremeno ovo bi razdoblje trebalo biti dovoljno dugo da se omogući translokacija  $\alpha$ S-a.

Makroskopskom i mikroskopskom analizom integriteta tkiva duodenuma i kolona miša i štakora prikupili smo dokaze koji ukazuju na to da tkivo kolona miša zadržava dostatnu vijabilnost za ispitivanje translokacije  $\alpha$ S-a tijekom 4 sata inkubacije u Krebsovom puferu zagrijanom na 37 °C i tretiranom mješavinom plinova Carbogen (slika 2 i 3). U usporedbi s tkivom kolona, duodenum miša pokazao je slabije očuvanu strukturu te veći gubitak fluorescentnog signala zbog čega je odbačeno za daljnja istraživanja. U tkivu štakora opažen je sličan obrazac sa znatno slabijim očuvanjem integriteta tkiva duodenuma u usporedbi s kolonom (slika 4 i 5) što je dodatno potvrđeno kvantifikacijom CAS-3 biljega apoptoze (slike 7 i 8). Velika razlika u osjetljivosti duodenuma i kolona mogla bi biti zbog različite osjetljivosti ovih tkiva na nedostatak kisika. Iako je Krebsov pufer tretiran mješavinom plinova prije inkubacije tkiva, dodatno tretiranje pufera tijekom inkubacije od 4 sata nije provedeno kako bi se izbjegao dodatan stres tkiva tijekom pokusa. S obzirom da je u fiziološkim uvjetima tlak kisika u želucu oko 77 mmHg, u tankom crijevu oko 33 mmHg, a distalnom kolonu manji od 1 mmHg, moguće je da je gubitak kisika iz Krebsovog pufera tijekom duge inkubacije nespojiv s preživljenjem tkiva tankog crijeva (63). Tkivo štakora bilo je lošije očuvane strukture od tkiva miša te su daljnje karakterizacije provedene na tkivu kolona miša. Razlika u osjetljivosti tkiva miša i štakora na postavljene uvjete još treba biti detaljnije ispitana. Uz navedene promjene opazili smo obrazac smanjenog intenziteta signala HiLyte™ Fluor 488 fluorofore u tkivima duodenuma što također posredno govori u prilog oštećenja tkiva s obzirom da je oksidacija fluorofora dobro poznati mehanizam utišanja fluorescencije koji se može koristiti za mjerenje oksidacijskog stresa u tkivu probavnog sustava (64). Treba naglasiti da u provedenim pokusima narušena struktura ne odražava samo vijabilnost tkiva tijekom pokusa. Naime, kako bi se očuvala fluorescencija i luminalni sloj mukusa, nakon inkubacije tkivo koje je korišteno za histološke i imunofluorescencijske analize nije fiksirano standardnim postupcima već je odmah uklopljeno u polimerizacijsku smolu i smrznuto. Postupci fiksacije i krioprezervacije izrazito su važni za očuvanje strukture tkiva te je očekivano da će izostavljanje ovih postupaka bar djelomično narušiti integritet tkiva.

Predvidjeli smo da bi izlaganje sluznice  $\alpha$ S-u čak i tijekom relativno kratkog razdoblja od 4 sata moglo imati štetne učinke na strukturu i preživljenje tkiva. Pregledom mikroskopskih snimki primjećuje se izražen fenomen ljuštenje stanica mukoze (slika 10), te je na nekim mjestima došlo do formiranja protektivnog mukoidnog sloja odbačenih stanica koji odgovara procesu restitucije kao reakcije na sluznička oštećenja (65) (slika 10a). Također zanimljivo, gotovo sav luminalni  $\alpha$ S nalazi se upravo u tim odljuštenim stanicama što bi moglo upućivati na to da su stanice nakon apsorpcije  $\alpha$ S-a odumrle i otpustile se u lumen ili da  $\alpha$ S lakše ulazi u već otpuštene, umiruće ili mrtve stanice. Međutim, analizom broja stanica u procesu apoptoze dokazano je da inkubacija s  $\alpha$ S-om nije bila povezana s većom apoptozom tkiva sluznice kolona. Štoviše, u duodenumu izlaganje  $\alpha$ S-u bilo je čak povezano s manjom apoptozom, ali potrebno je još analiza kako bi se utvrdilo biološko značenje ovog rezultata.

Naposljetku, kako nisu pronađeni dokazi o povezanosti izloženosti tkiva  $\alpha$ S-u i oštećenja sluznice pretpostavili smo da bi potencijalni mehanizam koji prethodi strukturalnim promjenama, a štiti tkivo od oštećenja moglo biti otpuštanje sluzi koje služi kao protektivni mehanizam stvarajući tako zaštitni sloj. Probavna sluz otpušta se u većim količinama kod izlaganja nozogenim česticama (66), a određeni toksini (npr. sulfidi) ili patofiziološke promjene (npr. neurodegenerativne promjene) mogu smanjiti otpuštanje sluzi, mijenjati njenu kompoziciju ili fizikalna svojstva te tako učiniti sluznicu ranjivom na prodor štetnih tvari iz lumena (67–69). Primjerice, istraživanje Homolaka i suradnika pokazalo je kako su izlučivanje i kompozicija mukusa bitno promijenjeni u modelu Alzheimerove bolesti (61). Kvantitativna analiza sluzi u lumenu i sluznici pokazala je da izlaganje  $\alpha$ S-u ne mijenja lučenje sluzi (slika 8).

Daljnjom planiranom analizom očuvanosti međustaničnih spojeva mogli bismo odrediti suptilna oštećenja crijevne barijere i moguća mjesta ulaska štetnih intraluminalnih tvari.

## 6.2 Lokalizacija alfa sinukleina u probavnom sustavu nakon intraluminalnog izlaganja

Dosadašnja istraživanja pokazala su da u PB-u dolazi do nakupljanja  $\alpha$ S-a u crijevnom živčanom sustavu (8,70), međutim, lokalizacija  $\alpha$ S-a u tkivu probavne sluznice nakon intraluminalnog izlaganja još nikad nije istražena. Na ovo znanstveno pitanje pokušao sam odgovoriti pomoću pokusa u kojem je u lumen ne-izokrenute probavne vreće dostavljen  $\alpha$ S prethodno obilježen fluoroforom HiLyte™ Fluor 488 nakon čega sam ispitao raspodjelu fluorescentnog signala. Uz pomoć imunofluorescentnog obilježavanja ovaj pristup omogućio nam je razlikovanje egzogenog i endogenog  $\alpha$ S-a te pouzdanu detekciju raspodjele  $\alpha$ S-a u tkivu uz potrebe za minimalnim procesuiranjem uzoraka nakon *ex vivo* inkubacije.

Analiza raspodjele signala fluorescentno obilježenog  $\alpha$ S-a pokazala je da je nakon 4 sata inkubacije najveći udio signala (oko 75%) još uvijek zadržan u lumenu i mukozni (slika 9). Ovo "zadržavanje" signala u površinskim slojevima probavne sluznice moglo bi odražavati protektivne mehanizme crijevne barijere. Primjerice, izmjereni luminalni signal u velikoj mjeri odgovara signalu odljuštenih epitelnih stanica (slika 10). Jedan od mogućih scenarija koji bi objasnio ovaj nalaz je prodiranje sinukleina u epitelne stanice sluznice nakon čega dolazi do aktivacije protektivnih mehanizama ljuštenja i obnavljanja epitela. Ljuštenje epitelnih stanica probavne sluznice moguće je potaknuti upalnim čimbenicima poput faktora nekroze tumora alfa ( $TNF\alpha$ ) i lipopolisaharida (LPS) te invazijom mikroorganizama kao što su *Salmonella*, *Shigella* i *Citrobacter* (71). U navedenim uvjetima, ljuštenje sluznice često predstavlja protektivni mehanizam kojim se organizam brani od invazije patogena ili štetnih tvari nakon aktivacije receptora koji prepoznaju PAMP (eng. pathogen associated molecular patterns) i DAMP (eng. damage associated molecular patterns) signale poput TLR (eng. toll like receptor). Budući da  $\alpha$ S također aktivira TLR (72), ljuštenje epitelnih stanica moglo bi biti posredovano istim molekularnim mehanizmima kao kod invazije patogenih mikroorganizama. Planirane molekularne analize odljuštenih stanica detaljnije će ispitati ove mehanizme te mogućnost njihove modulacije u kontekstu rizičnih i protektivnih čimbenika za širenje  $\alpha$ S-a.

Zbog morfološki nejasnih struktura i nepoznatog podrijetla odljuštenih stanica ispunjenih  $\alpha$ S-om njihova identifikacija na temelju mikroskopskih snimaka nije bila moguća. S druge strane, neodljuštene stanice pozitivne na  $\alpha$ S morfološki odgovaraju kolonocitima, enteroendokrinim i vrčastim stanicama. Ovi nalazi govore u prilog da sve vrste stanica mukoze imaju sposobnost apsorpcije  $\alpha$ S-a, međutim postavlja se pitanje koje od navedenih tipova stanica imaju sposobnost prijenosa  $\alpha$ S -a ostalim stanicama. Do sada je u literaturi opisan mogući prijenos  $\alpha$ S-a iz enteroendokrinih stanica u neurone (53). McDole i suradnici opisali su prijenos antigena iz vrčastih stanica u dendritičke stanice (73). Iako prijenos  $\alpha$ S-a ovim putem do sada nije istražen, postoji mogućnost da i navedeni proces može posredovati ulasku  $\alpha$ S-a u organizam. Daljnjim eksperimentalnim postupcima pokušao sam ispitati mogućnost takvog prijenosa te istražiti ostale potencijalne načine širenja. Unutarstanična lokalizacija  $\alpha$ S-a pokazala je da se radi o difuznom signalu. Imunohistokemijskim bojenjem protutijelom na  $\alpha$ S pokušao sam dokazati da je signal zelene fluorescencije uistinu obilježeni  $\alpha$ S, međutim, zbog neoptimalnih koncentracija protutijela korištenih za imunohistokemijsko obilježavanje kolokalizacija signala je bila samo mjestimična. Zatim sam histološkim bojenjem pomoću Congo red boje koja se veže na amiloide pokušao detektirati postoji li među apsorbiranim  $\alpha$ S-om već formiranih agregata. Polarizacijskom analizom uzoraka na svjetlosnom mikroskopu i preklapanjem tako dobivenih snimki sa snimkama epiflorescentnog mikroskopa dobivena je djelomična kolokalizacija signala  $\alpha$ S-a s fluorescencijom Congo crvene boje, što upućuje da je

mali udio apsorbiranog  $\alpha$ S-a agregirao u procesu degradacije ili se ulaskom u tkivo vezao na već prethodno formirane amiloide s kojima je došao u kontakt. Odljuštene stanice u lumenu, ispunjene  $\alpha$ S-om ne pokazuju zelenkastu dvolomnost pod polariziranim svjetlom karakterističnu za amiloide vezane s Kongo crvenilom, što upućuje na to da u tim stanicama nema agregata  $\alpha$ S-a. U nekim stanicama  $\alpha$ S se nalazi primarno u citoplazmi dok kod drugih jasno prodire u jezgru (slika 13c). U ovom trenutku nije jasno radi li se o strukturalnom oštećenju jezgre koje omogućava nakupljanje  $\alpha$ S-a ili dolazi do transporta proteina kroz membranu jezgre. Neki rezultati (slika 13c zadnji red) ukazuju na to kako je struktura jezgrene membrane bar djelomično sačuvana što se odražava u izostanku signala  $\alpha$ S-a u području membrane.

Moguće nakupljanje  $\alpha$ S-a u jezgri stanica probavnog sustava u skladu je s literaturnim podacima o translokaciji  $\alpha$ S-a u jezgru te mehanizmima vezanja za DNK i histone (74). Uz većinom difuzno homogeno raspoređen signal u stanicama vidljive su i granularne nakupine  $\alpha$ S-a što bi moglo odgovarati inkluzijama u kojima je započeo proces razgradnje. Degradacija proteina većinom se u stanicama odvija preko dva funkcijski ovisna mehanizma koji uključuju ubikvitin-proteasomski sustav (UPS) te autofago-lizosomski put (ALP), a uvjeti koji određuju kojim mehanizmom će se neki oblik  $\alpha$ S-a razgraditi još nisu u potpunosti razjašnjeni (75). Osim ova dva mehanizma čija je aktivacija ovisna o formi, lokalizaciji i količini proteina postoje i druge proteaze koje sudjeluju u razgradnji prilikom čega ponekad nastaju i djelomično razgrađeni oblici koji imaju veću tendenciju formiranja agregata (76).  $\alpha$ S u monomernoj formi kakav smo koristili u ovom istraživanju može se razgrađivati pomoću oba mehanizma primarno koristeći UPS, a kod većih unutarstaničnih koncentracija dolazi do jače aktivacije ALP-a (75,77,78). Iako je u lumen ubrizgan  $\alpha$ S u monomernoj formi moguće je da je tijekom izlaganja uvjetima u lumenu, mikrobioti i oksidativnom stresu došlo do formiranja i viših strukturalnih oblika kao što su oligomeri i fibrili koji se razgrađuju većinski lizosomskim mehanizmom (75,79). Kod razgradnje putem ALP-a degradacija se odvija mikrocitnim, makrocitnim ili autofagijskim mehanizmom posredovanim šaperonima prilikom čega nastaju granulacijska tjelešca ispunjena  $\alpha$ S-om koji morfološki odgovara granulama nakupljenog signala (slika 13 i 14). Granule nešto više udaljene od jezgre (slika 14) mogle bi odgovarati autofagijskim vakuolama (AV) dok bi granule uz jezgru (slika 13 i 14) mogle odgovarati autofagolizosomima ili lizosomskim inkluzijama perinuklearno smještenih lizosoma. Ostatak signala većinom je raspoređen difuzno što bi moglo odgovarati proteinskim monomerima koji se nisu razgradili lizosomskim putem te su difundirali kroz stanicu. U pojedinim epitelnim stanicama vidi se prijenos difuznog signala u susjedne stanice (slika 14). Prijenos signala većim se dijelom odvija između stanica mukoze s morfološkim obilježjima kolonocita, vrčastih i enteroendokrinih stanica, međutim, postoji mogućnost da se dio prijenosa odvija i putem ogranaka neurona i



enteroglijalnih stanica. Monomerne i oligomerne forme  $\alpha$ S-a uspješno se razgrađuju navedenim mehanizmima, međutim za fibrilarne forme proteina, ukoliko dođe do njihove formacije, ne postoji adekvatan način uklanjanja te se one nesmetano šire, a Mao et al. su opisali da u transportu fibrilarnih formi među stanicama veliku ulogu igra limfocit-aktivacijski gen 3(LAG 3)(80). Na slici 14 vidljivo je kako se signal  $\alpha$ S-a prolaskom kroz dublje tkivne strukture raspoređuje u obliku tračaka što govori u prilog da se transport odvija kroz tubularne stanične strukture kakve nalazimo u ograncima glije i neurona. Osim toga moguće je da se prijenos odvija krvnim kapilarama i limfom. Kako bih provjerio povezanost širenja  $\alpha$ S-a s navedenim strukturama napravio sam niz imunohistokemijskih bojenja i analiza. Korištena protutijela navedena su u tablici 2. Procjena povezanosti temeljila se na kolokalizaciji fluorescentnog signala obilježenog  $\alpha$ S-a i imunohistokemijskog bojenja. Analizom kolokalizacije s neuronalnim biljekom MAP2 (slika 16) vidljivo je jasno preklapanje manjeg dijela signala što upućuje da se dio  $\alpha$ S-a širi neuronima, ali da vjerojatno postoje i drugi mehanizmi prijenosa. Razlog relativno malog preklapanja signala mogao bi biti i izbor protutijela budući da se MAP2 epitopi primarno nalaze u dendritima i tijelu neurona, a ne u aksonima koji bi mogli biti bitniji transportni put  $\alpha$ S-a. Analiza kolokalizacije kroz cijelu dužinu plike kolona počevši od vrha (segment 1) do mišićnog sloja ispod plike (segment 8) upućuje na pad intenziteta u dubljim dijelovima tkiva. Zanimljivo, u dubljim segmentima tkiva veći udio  $\alpha$ S-a preklapa se sa signalom MAP2 iz čega možemo pretpostaviti da u se nakon početnog prodiranja u stanice epitela signal širi neuronalnim putem. Prijenos  $\alpha$ S-a putem neurona iz enteroendokrinih stanica već je opisan u ranije objavljenim studijama (53), a sposobnost EEC-a da apsorbira luminalni  $\alpha$ S i prenese ga ovim putem dokazuje jasna kolokalizacija signala s PSD95 (marker sinapsi i EEC-a)(slika 18). Dodatna potvrda ovog prijenosa mogla bi se postići kolokalizacijskom analizom PSD95 i MAP2 ili protutijelom na beta tubulin (marker aksona). Kombiniranjem nalaza imunohistokemije biljega EEC-a i neurona dokazao sam jedan od mogućih načina transporta  $\alpha$ S-a, međutim većina stanica koje su apsorbirale  $\alpha$ S morfološki ne odgovaraju EEC-ovima i ne izražava biljeg PSD95. S obzirom da dio signala morfološki raspoređenog u tračcima nije bio povezan s neuronalnim transportom, testirao sam preklapanje signala obilježenog  $\alpha$ S-a s izražajem biljega glijalnih stanica. Iako su enteroglijalne stanice neposredno u kontaktu s epitelom te neuronima i radi toga predstavljaju mogući put prijenosa  $\alpha$ S-a kroz probavnu sluznicu, ovakav način transporta još uvijek nije istražen. Mogućnost ovakvog prijenosa ispitao sam imunohistokemijskom analizom protutijelom na GFAP (marker glijalnih stanica) kojom je potvrđena djelomična kolokalizacija tračaka signala  $\alpha$ S-a i enteroglijalnih nastavaka (slika 17). Osim preklapanja signala na navedenom prikazu može se vidjeti i kontakt vršaka enteroglijalnih ogranaka s površinskim stanicama mukoze ispunjenih  $\alpha$ S-om. Inkluzije  $\alpha$ S-a u citoplazmi glijalnih stanica u središnjem živčanom sustavu opisala su do sada brojna istraživanja, među kojima su opisane inkluzije u filamentima

oligodendrocita (81), kao i bitna uloga astrocita u modulaciji upalnog odgovora temeljem koncentracije  $\alpha$ S-a (82). Međutim, širenje  $\alpha$ S-a kontaktom epitelnih stanica i enteroglijalnih stanica do sada nije opisano. Još jedan mogući način prijenosa  $\alpha$ S-a je preko dendritičkih stanica koje izlaze iz krvotoka te se provlače među stanicama pružajući dendrite direktno u lumen crijeva odakle prikupljaju antigene, proteine i bakterije (83,84). Kolokalizacijska analiza biljega dendritičkih stanica i obilježenog  $\alpha$ S-a mogla bi pružiti dodatne informacije o postojanju ovakvog tipa prijenosa u probavnom sustavu.

U ovom diplomskom radu pokazao sam da tijekom luminalnog izlaganja probavne sluznice  $\alpha$ S-u dolazi do njegove translokacije u dublje segmente tkiva što bi mogao biti jedan od važnih načina ulaska u organizam koji bi mogao biti povezan s nastankom i napredovanjem PB-a. U ovom radu postavio sam temelje za dublje razumijevanje mehanizma translokacije  $\alpha$ S-a dokazima da luminalni  $\alpha$ S penetrira u tkivo slobodnom difuzijom, ali i da se nakuplja u enteroglijalnim ograncima i neuronima što bi moglo predstavljati važan put prodiranja u druge dijelove organizma.

## 7 Zaključci

Istraživanja provedena u okviru ovog diplomskog rada pokazala su da *ex vivo* inkubacija fluorescentno obilježenog  $\alpha$ S-a s probavnom sluznicom može poslužiti kao vrijedan model za proučavanje patofizioloških mehanizama povezanih sa sinukleopatijama. Analiza lokalizacije  $\alpha$ S-a u tkivu pružila je neposredne dokaze da se  $\alpha$ S može translocirati kroz sluznicu probavnog sustava te je po prvi put uputila na postojanje novih mehanizama koje planiramo dalje istražiti poput reaktivnog ljuštenja epitelnih stanica uslijed izlaganja  $\alpha$ S-u te prodiranja  $\alpha$ S-a u jezgre stanica probavnog sustava. Preklapanje signala s biljezima crijevnih neurona, enteroendokrinih stanica i enteroglijalnih stanica pokazalo je da  $\alpha$ S prodire u sve navedene tipove stanica nakon intraluminalnog izlaganja. Povećavanje udjela  $\alpha$ S-a koji se preklapa s neuronima kroz dubinu crijevne stijenke upućuje da bi se nakon prodiranja kroz epitelne stanice probavne sluznice  $\alpha$ S mogao dalje širiti kroz tkivo prvenstveno neuronalnim putem. Nakupljanje  $\alpha$ S-a u živčanim i enteroendokrinim stanicama već je ranije bilo opisano, međutim, u ovom radu po prvi put je jasno pokazano da bi nakupine  $\alpha$ S-a u enteroendokrinim stanicama mogle biti egzogenog podrijetla. Nakupljanje  $\alpha$ S-a u vršcima enteroglijalnih stanica dosad još nije opisano u literaturi te predstavlja novi originalni doprinos ovog diplomskog rada. Zajedno, rezultati provedenih istraživanja pokazuju da nakon izlaganja sluznice probavnog sustava velikoj koncentraciji  $\alpha$ S-a dolazi do njegove translokacije te prodiranja u više tipova stanica probavne sluznice što bi moglo biti od iznimne važnosti za razumijevanje etiopatogeneze bolesti i razvoj novih dijagnostičkih metoda i terapijskih strategija. U kontekstu *in vivo* sustava prodiranje  $\alpha$ S-a kroz sluznicu i nakupljanje u živčanim stanicama (koje smo pokazali u *ex vivo* modelu) omogućilo bi daljnje širenje agregata  $\alpha$ S-a u središnji živčani sustav zbog neposredne povezanosti enteričkog živčanog sustava s mozgom. U ovom istraživanju usredotočili smo se na razjašnjavanje mehanizama prijenosa tijekom izlaganja velikim koncentracijama  $\alpha$ S-a, međutim, možemo pretpostaviti da bi uslijed oštećenja integriteta probavne sluznice moglo moći do translokacije i tijekom izlaganja znatno manjim koncentracijama. Primjerice, oštećenje funkcije i integriteta probavne sluznice javlja se prilikom starenja (85,86), bolesti probavnog sustava (npr. IBD) ili oštećenja lizosomske funkcije pesticidima kao što je rotenon (88). Sve navedeno govori u prilog važnosti probavnog sustava u etiopatogenezi razvoja kompleksnih neuroloških bolesti poput PB-a i ostalih sinukleopatija. Istraživanje mehanizama ojačavanja probavne barijere te uklanjanja ili mijenjanja  $\alpha$ S-a u lumenu probavne cijevi čime bi se spriječilo patološko širenje moglo bi doprinjeti razvoju novih terapijskih opcija za ove bolesti.

## 8 Zahvale

Prije svega, želim izraziti duboku zahvalnost svojim roditeljima, Igoru i Gordani, koji su mi oduvijek bili oslonac, pružali podršku i usmjeravali me. Čak i kad nisam znao koji je najbolji idući korak, oni su uvijek znali i omogućili mi sve potrebno da ostvarim svoje ciljeve.

Zahvaljujem svojim bakama, Ani i Zorici te djedu Stjepanu, koji su se radovali mojim uspjesima više nego ja sam i koji su svojim entuzijazmom potaknuli moj trud i zalaganje.

Hvala mojim kolegama i prijateljima s kojima sam imao priliku studirati, a koji su ovih šest dugih godina ispunili predivnim sjećanjima. Posebno hvala Tei, koja je uvijek brinula o meni, slušala o dobrim i lošim danima u laboratoriju i uvijek bila spremna pomoći.

Izrada ovog diplomskog rada samo je jedan od istraživačkih pokušaja u kojima sam imao čast sudjelovati tijekom godina volontiranja na Institutu za istraživanje mozga, stoga većina mojih zahvala ide upravo zaposlenicima Instituta. Prvo bih želio zahvaliti Studentskoj sekciji za neuroznanost, koja me dovela u kontakt s mojim izvanrednim mentorom i probudila moj interes za istraživačkim radom. Tijekom godina provedenih na Institutu imao sam priliku raditi s divnim ljudima koji su mi uvijek izlazili u susret kad god mi je trebao savjet, poduka ili motivacija, te sam uvijek imao više nego dovoljno podrške i pomoći.

Najveća zahvalnost ide, naravno, mom mentoru Janu Homolaku, koji je uvijek nalazio vremena za mene, produživao svoje već pretrpane radne sate i ulagao beskrajno strpljenje kako bi mi objasnio i pokazao nove metode (neke i više puta), ispravljao moje greške i dijelio životne savjete kad god sam se osjećao pomalo nesposobno. Njegova velika ljubav prema znanosti, motivacija i beskrajne ideje nisu inspirirale samo mene, već gotovo svakoga tko je imao priliku raditi s njim.

Veliko hvala Laboratoriju za molekularnu neurofarmakologiju na prilici da radim s vama, na nesebičnom dijeljenju laboratorijskih materijala i na puno zabavnih trenutaka:

Hvala voditeljici laboratorija za molekularnu neurofarmakologiju, prof. dr. sc. Meliti Šalković-Petrišić, koja mi je omogućila rad u njenoj grupi,

dr. sc. Ani Babić Perhoč, koja je, nakon Jana, najzaslužnija za moj napredak i bez čije pomoći i brige ovaj rad ne bi bio moguć,

Davoru, Patriku, Petri i Steli na pomoći, ugodnim druženjima, savjetima, zabavnim razgovorima i šalama koje su uljepšale moje dane na Institutu,

hvala Mihovilu Joji što sam ga i u svojim najgorim trenucima svladao u ping-pongu, što me naučilo da kad kod se osjećam loše postoji netko kome je gore,

dr.sc.Ivici Mataku, dr.sc. Ani Knezović. i izv.prof. dr.sc. Jeleni Osmanović na svoj pomoći oko pokusa i savjetima.

profesoru Vladimiru Trkulji na podršci u mojim istraživačkim idejama,  
Josipu i Božici na svim puferima koje su pripremili za mene i ostaloj pomoći,  
gospođi Renati na poslasticama koje mi je donosila kad bi me našla u laboratoriju.

Na kraju, veliko hvala i portirima Instituta, koji su mi omogućili ostanak na Institutu dugo nakon radnog vremena i uvijek mi izlazili u susret.

## 9 Literatura

1. Poewe W, Seppi K, Tanner CM, Halliday GM, Brundin P, Volkmann J, i ostali. Parkinson disease. *Nat Rev Dis Primers*. 23. ožujak 2017.;3(1):1–21.
2. Braak H, Tredici KD, Rüb U, de Vos RAI, Jansen Steur ENH, Braak E. Staging of brain pathology related to sporadic Parkinson's disease. *Neurobiology of Aging*. 01. ožujak 2003.;24(2):197–211.
3. Berg D, Postuma RB, Adler CH, Bloem BR, Chan P, Dubois B, i ostali. MDS research criteria for prodromal Parkinson's disease. *Movement Disorders*. 2015.;30(12):1600–11.
4. Marsili L, Rizzo G, Colosimo C. Diagnostic Criteria for Parkinson's Disease: From James Parkinson to the Concept of Prodromal Disease. *Front Neurol*. 23. ožujak 2018.;9:156.
5. Berg D, Postuma RB, Bloem B, Chan P, Dubois B, Gasser T, i ostali. Time to Redefine PD? Introductory Statement of the MDS Task Force on the Definition of Parkinson's Disease. *Mov Disord*. travanj 2014.;29(4):454–62.
6. Jankovic J, Tan EK. Parkinson's disease: etiopathogenesis and treatment. *J Neurol Neurosurg Psychiatry*. kolovoz 2020.;91(8):795–808.
7. Braak H, Rüb U, Gai WP, Del Tredici K. Idiopathic Parkinson's disease: possible routes by which vulnerable neuronal types may be subject to neuroinvasion by an unknown pathogen. *J Neural Transm*. 01. svibanj 2003.;110(5):517–36.
8. Braak H, de Vos RAI, Bohl J, Del Tredici K. Gastric alpha-synuclein immunoreactive inclusions in Meissner's and Auerbach's plexuses in cases staged for Parkinson's disease-related brain pathology. *Neurosci Lett*. 20. ožujak 2006.;396(1):67–72.
9. Nalls MA, Pankratz N, Lill CM, Do CB, Hernandez DG, Saad M, i ostali. Large-scale meta-analysis of genome-wide association data identifies six new risk loci for Parkinson's disease. *Nat Genet*. rujan 2014.;46(9):989–93.
10. Keller MF, Saad M, Bras J, Bettella F, Nicolaou N, Simón-Sánchez J, i ostali. Using genome-wide complex trait analysis to quantify 'missing heritability' in Parkinson's disease. *Hum Mol Genet*. 15. studeni 2012.;21(22):4996–5009.
11. Polymeropoulos MH, Lavedan C, Leroy E, Ide SE, Dehejia A, Dutra A, i ostali. Mutation in the  $\alpha$ -Synuclein Gene Identified in Families with Parkinson's Disease. *Science*. 27. lipanj 1997.;276(5321):2045–7.

12. Stefanis L.  $\alpha$ -Synuclein in Parkinson's Disease. *Cold Spring Harb Perspect Med*. veljača 2012.;2(2):a009399.
13. George JM. The synucleins. *Genome Biol*. 2002.;3(1):reviews3002.1-reviews3002.6.
14. Burré J, Sharma M, Tsetsenis T, Buchman V, Etherton M, Südhof TC.  $\alpha$ -Synuclein Promotes SNARE-Complex Assembly in vivo and in vitro. *Science*. 24. rujan 2010.;329(5999):1663–7.
15. Barbour R, Kling K, Anderson JP, Banducci K, Cole T, Diep L, i ostali. Red blood cells are the major source of alpha-synuclein in blood. *Neurodegener Dis*. 2008.;5(2):55–9.
16. Burré J, Sharma M, Südhof TC.  $\alpha$ -Synuclein assembles into higher-order multimers upon membrane binding to promote SNARE complex formation. *Proc Natl Acad Sci U S A*. 07. listopad 2014.;111(40):E4274-4283.
17. Bartels T, Choi JG, Selkoe DJ.  $\alpha$ -Synuclein occurs physiologically as a helically folded tetramer that resists aggregation. *Nature*. 14. kolovoz 2011.;477(7362):107–10.
18. Dettmer U, Newman AJ, Soldner F, Luth ES, Kim NC, von Saucken VE, i ostali. Parkinson-causing  $\alpha$ -synuclein missense mutations shift native tetramers to monomers as a mechanism for disease initiation. *Nat Commun*. 16. lipanj 2015.;6:7314.
19. Wong YC, Krainc D.  $\alpha$ -synuclein toxicity in neurodegeneration: mechanism and therapeutic strategies. *Nat Med*. 07. veljača 2017.;23(2):1–13.
20. Bertocini CW, Fernandez CO, Griesinger C, Jovin TM, Zweckstetter M. Familial mutants of alpha-synuclein with increased neurotoxicity have a destabilized conformation. *J Biol Chem*. 02. rujan 2005.;280(35):30649–52.
21. Cascella R, Chen SW, Bigi A, Camino JD, Xu CK, Dobson CM, i ostali. The release of toxic oligomers from  $\alpha$ -synuclein fibrils induces dysfunction in neuronal cells. *Nat Commun*. 22. ožujak 2021.;12(1):1814.
22. Luk KC, Kehm V, Carroll J, Zhang B, O'Brien P, Trojanowski JQ, i ostali. Pathological  $\alpha$ -synuclein transmission initiates Parkinson-like neurodegeneration in nontransgenic mice. *Science*. 16. studeni 2012.;338(6109):949–53.
23. Winner B, Jappelli R, Maji SK, Desplats PA, Boyer L, Aigner S, i ostali. In vivo demonstration that  $\alpha$ -synuclein oligomers are toxic. *Proc Natl Acad Sci U S A*. 08. ožujak 2011.;108(10):4194–9.
24. Wong YC, Ysselstein D, Krainc D. Mitochondria-lysosome contacts regulate mitochondrial fission via Rab7 GTP hydrolysis. *Nature*. 15. veljača 2018.;554(7692):382–6.

25. Volpicelli-Daley LA, Gamble KL, Schultheiss CE, Riddle DM, West AB, Lee VMY. Formation of  $\alpha$ -synuclein Lewy neurite-like aggregates in axons impedes the transport of distinct endosomes. *Mol Biol Cell*. 15. prosinac 2014.;25(25):4010–23.
26. Wang W, Perovic I, Chittuluru J, Kaganovich A, Nguyen LTT, Liao J, i ostali. A soluble  $\alpha$ -synuclein construct forms a dynamic tetramer. *Proc Natl Acad Sci U S A*. 25. listopad 2011.;108(43):17797–802.
27. Conway KA, Harper JD, Lansbury PT. Fibrils Formed in Vitro from  $\alpha$ -Synuclein and Two Mutant Forms Linked to Parkinson's Disease are Typical Amyloid. *Biochemistry*. 01. ožujak 2000.;39(10):2552–63.
28. Hashimoto M, Hsu LJ, Xia Y, Takeda A, Sisk A, Sundsmo M, i ostali. Oxidative stress induces amyloid-like aggregate formation of NACP/alpha-synuclein in vitro. *Neuroreport*. 17. ožujak 1999.;10(4):717–21.
29. Scudamore O, Ciossek T. Increased Oxidative Stress Exacerbates  $\alpha$ -Synuclein Aggregation In Vivo. *J Neuropathol Exp Neurol*. 01. lipanj 2018.;77(6):443–53.
30. Giehm L, Lorenzen N, Otzen DE. Assays for  $\alpha$ -synuclein aggregation. *Methods*. 01. ožujak 2011.;53(3):295–305.
31. Conway KA, Harper JD, Lansbury PT. Accelerated in vitro fibril formation by a mutant alpha-synuclein linked to early-onset Parkinson disease. *Nat Med*. studeni 1998.;4(11):1318–20.
32. Lee HJ, Suk JE, Bae EJ, Lee JH, Paik SR, Lee SJ. Assembly-dependent endocytosis and clearance of extracellular alpha-synuclein. *Int J Biochem Cell Biol*. 2008.;40(9):1835–49.
33. George S, Rey NL, Reichenbach N, Steiner JA, Brundin P.  $\alpha$ -Synuclein: the long distance runner. *Brain Pathol*. svibanj 2013.;23(3):350–7.
34. Chu Y, Kordower JH. The prion hypothesis of Parkinson's disease. *Curr Neurol Neurosci Rep*. svibanj 2015.;15(5):28.
35. Jucker M, Walker LC. Self-propagation of pathogenic protein aggregates in neurodegenerative diseases. *Nature*. 05. rujanj 2013.;501(7465):45–51.
36. Killinger BA, Labrie V. Vertebrate food products as a potential source of prion-like  $\alpha$ -synuclein. *NPJ Parkinsons Dis*. 24. studeni 2017.;3:33.
37. Sampson TR, Challis C, Jain N, Moiseyenko A, Ladinsky MS, Shastri GG, i ostali. A gut bacterial amyloid promotes  $\alpha$ -synuclein aggregation and motor impairment in mice. *eLife*. 9:e53111.



38. Fitzgerald E, Murphy S, Martinson HA. Alpha-Synuclein Pathology and the Role of the Microbiota in Parkinson's Disease. *Front Neurosci.* 24. travanj 2019.;13:369.
39. Volpicelli-Daley LA, Luk KC, Lee VMY. Addition of exogenous  $\alpha$ -Synuclein Pre-formed fibrils to Primary Neuronal Cultures to seed recruitment of endogenous  $\alpha$ -Synuclein to Lewy body and Lewy Neurite-like aggregates. *Nat Protoc.* rujan 2014.;9(9):2135–46.
40. Savitt D, Jankovic J. Targeting  $\alpha$ -Synuclein in Parkinson's Disease: Progress Towards the Development of Disease-Modifying Therapeutics. *Drugs.* 01. lipanj 2019.;79(8):797–810.
41. Jankovic J, Goodman I, Safirstein B, Marmon TK, Schenk DB, Koller M, i ostali. Safety and Tolerability of Multiple Ascending Doses of PRX002/RG7935, an Anti- $\alpha$ -Synuclein Monoclonal Antibody, in Patients With Parkinson Disease: A Randomized Clinical Trial. *JAMA Neurology.* 01. listopad 2018.;75(10):1206–14.
42. Brys M, Fanning L, Hung S, Ellenbogen A, Penner N, Yang M, i ostali. Randomized phase I clinical trial of anti- $\alpha$ -synuclein antibody BIIB054. *Movement Disorders.* 2019.;34(8):1154–63.
43. Jankovic J. Pathogenesis-targeted therapeutic strategies in Parkinson's disease. *Movement Disorders.* 2019.;34(1):41–4.
44. Eijsvogel P, Misra P, Concha-Marambio L, Boyd JD, Ding S, Fedor L, i ostali. Target engagement and immunogenicity of an active immunotherapeutic targeting pathological  $\alpha$ -synuclein: a phase 1 placebo-controlled trial. *Nat Med.* 20. lipanj 2024.;1–10.
45. Fu P, Gao M, Yung KKL. Association of Intestinal Disorders with Parkinson's Disease and Alzheimer's Disease: A Systematic Review and Meta-Analysis. *ACS Chem Neurosci.* 05. veljača 2020.;11(3):395–405.
46. Kuo YM, Li Z, Jiao Y, Gaborit N, Pani AK, Orrison BM, i ostali. Extensive enteric nervous system abnormalities in mice transgenic for artificial chromosomes containing Parkinson disease-associated alpha-synuclein gene mutations precede central nervous system changes. *Hum Mol Genet.* 01. svibanj 2010.;19(9):1633–50.
47. Homolak J. Gastrointestinal redox homeostasis in ageing. *Biogerontology.* listopad 2023.;24(5):741–52.
48. Sommer K, Wiendl M, Müller TM, Heidbreder K, Voskens C, Neurath MF, i ostali. Intestinal Mucosal Wound Healing and Barrier Integrity in IBD–Crosstalk and Trafficking of Cellular Players. *Front Med (Lausanne).* 23. ožujak 2021.;8:643973.

49. Marković P, Homolak J. Redox signaling in intestinal mucosal wound healing. U: *Advances in Biogerontology* [Internet]. Academic Press; 2024 [citirano 03. rujan 2024.]. Dostupno na: <https://www.sciencedirect.com/science/article/pii/S2772968024000106>
50. Houser MC, Tansey MG. The gut-brain axis: is intestinal inflammation a silent driver of Parkinson's disease pathogenesis? *NPJ Parkinsons Dis.* 2017.;3:3.
51. Kim S, Kwon SH, Kam TI, Panicker N, Karuppagounder SS, Lee S, i ostali. Transneuronal Propagation of Pathologic  $\alpha$ -Synuclein from the Gut to the Brain Models Parkinson's Disease. *Neuron.* 21. kolovoz 2019.;103(4):627-641.e7.
52. Chandra R, Hiniker A, Kuo YM, Nussbaum RL, Liddle RA.  $\alpha$ -Synuclein in gut endocrine cells and its implications for Parkinson's disease. *JCI Insight.* 15. lipanj 2017.;2(12):e92295, 92295.
53. Chandra R, Sokratian A, Chavez K, King S, Swain S, Snyder J, i ostali. Gut mucosal cells transfer  $\alpha$ -synuclein to the vagus nerve. *JCI Insight.* 08. prosinac 2023.;8.
54. Salkovic-Petrisic M, Perhoc AB, Homolak J, Knezovic A, Osmanovic Barilar J, Riederer P. Experimental Approach to Alzheimer's Disease with Emphasis on Insulin Resistance in the Brain. U: Kostrzewa RM, urednik. *Handbook of Neurotoxicity* [Internet]. Cham: Springer International Publishing; 2021. str. 1–52. Dostupno na: [https://doi.org/10.1007/978-3-030-71519-9\\_98-1](https://doi.org/10.1007/978-3-030-71519-9_98-1)
55. Sert NP du, Hurst V, Ahluwalia A, Alam S, Avey MT, Baker M, i ostali. The ARRIVE guidelines 2.0: Updated guidelines for reporting animal research. *PLOS Biology.* 14. srpanj 2020.;18(7):e3000410.
56. Sert NP du, Ahluwalia A, Alam S, Avey MT, Baker M, Browne WJ, i ostali. Reporting animal research: Explanation and elaboration for the ARRIVE guidelines 2.0. *PLOS Biology.* 14. srpanj 2020.;18(7):e3000411.
57. Liu W, Pan H, Zhang C, Zhao L, Zhao R, Zhu Y, i ostali. Developments in Methods for Measuring the Intestinal Absorption of Nanoparticle-Bound Drugs. *International Journal of Molecular Sciences.* srpanj 2016.;17(7):1171.
58. Challis C, Hori A, Sampson TR, Yoo BB, Challis RC, Hamilton AM, i ostali. Gut-seeded  $\alpha$ -synuclein fibrils promote gut dysfunction and brain pathology specifically in aged mice. *Nat Neurosci.* ožujak 2020.;23(3):327–36.
59. Liu W, Lim KL, Tan EK. Intestine-derived  $\alpha$ -synuclein initiates and aggravates pathogenesis of Parkinson's disease in *Drosophila*. *Transl Neurodegener.* 17. listopad 2022.;11(1):44.

60. Bhoite SS, Han Y, Ruotolo BT, Chapman MR. Mechanistic insights into accelerated  $\alpha$ -synuclein aggregation mediated by human microbiome-associated functional amyloids. *J Biol Chem.* srpanj 2022.;298(7):102088.
61. Homolak J, De Busscher J, Zambrano-Lucio M, Joja M, Virag D, Babic Perhoc A, i ostali. Altered Secretion, Constitution, and Functional Properties of the Gastrointestinal Mucus in a Rat Model of Sporadic Alzheimer's Disease. *ACS Chem Neurosci.* 02. kolovoz 2023.;14(15):2667–82.
62. Homolak J, Varvaras K, Sciacca V, Babic Perhoc A, Virag D, Knezovic A, i ostali. Insights into Gastrointestinal Redox Dysregulation in a Rat Model of Alzheimer's Disease and the Assessment of the Protective Potential of D-Galactose. *ACS Omega.* 27. veljača 2024.;9(10):11288–304.
63. Mettu S, Hathi Z, Athukoralalage S, Priya A, Lam TN, Ong KL, i ostali. Perspective on Constructing Cellulose-Hydrogel-Based Gut-Like Bioreactors for Growth and Delivery of Multiple-Strain Probiotic Bacteria. *J Agric Food Chem.* 05. svibanj 2021.;69(17):4946–59.
64. Homolak J, Babic Perhoc A, Knezovic A, Osmanovic Barilar J, Virag D, Salkovic-Petrisic M. Exploratory Study of Gastrointestinal Redox Biomarkers in the Presymptomatic and Symptomatic Tg2576 Mouse Model of Familial Alzheimer's Disease: Phenotypic Correlates and Effects of Chronic Oral d-Galactose. *ACS Chem Neurosci.* 15. studeni 2023.;14(22):4013–25.
65. Lacy ER. Epithelial Restitution in the Gastrointestinal Tract. *Journal of Clinical Gastroenterology.* prosinac 1988.;10:S72.
66. Flores-Sanchez F, Chavez-Dueñas L, Sanchez-Villamil J, Navarro-Garcia F. Pic Protein From Enterococcal Aggregative E. coli Induces Different Mechanisms for Its Dual Activity as a Mucus Secretagogue and a Mucinase. *Front Immunol.* 17. studeni 2020.;11:564953.
67. Cornick S, Tawiah A, Chadee K. Roles and regulation of the mucus barrier in the gut. *Tissue Barriers.* 03. travanj 2015.;3(1–2):e982426.
68. Holmgren S, Olsson C. Autonomic control of glands and secretion: A comparative view. *Autonomic Neuroscience.* 16. studeni 2011.;165(1):102–12.
69. Ijssennagger N, Meer R van der, Mil SWC van. Sulfide as a Mucus Barrier-Breaker in Inflammatory Bowel Disease? *Trends in Molecular Medicine.* 01. ožujak 2016.;22(3):190–9.
70. Wakabayashi K, Takahashi H, Takeda S, Ohama E, Ikuta F. Parkinson's disease: the presence of Lewy bodies in Auerbach's and Meissner's plexuses. *Acta Neuropathol.* 1988.;76(3):217–21.

71. Patterson AM, Watson AJM. Deciphering the Complex Signaling Systems That Regulate Intestinal Epithelial Cell Death Processes and Shedding. *Front Immunol.* 2017.;8:841.
72. Béraud D, Maguire-Zeiss KA. Misfolded  $\alpha$ -synuclein and toll-like receptors: therapeutic targets for Parkinson's disease. *Parkinsonism Relat Disord.* siječanj 2012.;18(01):S17–20.
73. McDole JR, Wheeler LW, McDonald KG, Wang B, Konjufca V, Knoop KA, i ostali. Goblet cells deliver luminal antigen to CD103+ dendritic cells in the small intestine. *Nature.* ožujak 2012.;483(7389):345–9.
74. Surguchov A.  $\alpha$ -Synuclein and Mechanisms of Epigenetic Regulation. *Brain Sci.* 15. siječanj 2023.;13(1):150.
75. Xilouri M, Brekk OR, Stefanis L. Alpha-synuclein and Protein Degradation Systems: a Reciprocal Relationship. *Mol Neurobiol.* 01. travanj 2013.;47(2):537–51.
76. Levin J, Giese A, Boetzel K, Israel L, Högen T, Nübling G, i ostali. Increased  $\alpha$ -synuclein aggregation following limited cleavage by certain matrix metalloproteinases. *Experimental Neurology.* 01. siječanj 2009.;215(1):201–8.
77. Liu CW, Corboy MJ, DeMartino GN, Thomas PJ. Endoproteolytic Activity of the Proteasome. *Science.* 17. siječanj 2003.;299(5605):408–11.
78. Cuervo AM, Stefanis L, Fredenburg R, Lansbury PT, Sulzer D. Impaired Degradation of Mutant  $\alpha$ -Synuclein by Chaperone-Mediated Autophagy. *Science.* 27. kolovoz 2004.;305(5688):1292–5.
79. Lee HJ, Khoshaghideh F, Patel S, Lee SJ. Clearance of  $\alpha$ -Synuclein Oligomeric Intermediates via the Lysosomal Degradation Pathway. *J Neurosci.* 25. veljača 2004.;24(8):1888–96.
80. Mao X, Ou MT, Karuppagounder SS, Kam TI, Yin X, Xiong Y, i ostali. Pathological  $\alpha$ -synuclein transmission initiated by binding lymphocyte-activation gene 3. *Science.* 30. rujan 2016.;353(6307):aah3374.
81. Tu P hsien, Galvin JE, Baba M, Giasson B, Tomita T, Leight S, i ostali. Glial cytoplasmic inclusions in white matter oligodendrocytes of multiple system atrophy brains contain insoluble  $\alpha$ -synuclein. *Annals of Neurology.* 1998.;44(3):415–22.

82. Lee HJ, Kim C, Lee SJ. Alpha-Synuclein Stimulation of Astrocytes: Potential Role for Neuroinflammation and Neuroprotection. *Oxidative Medicine and Cellular Longevity*. 2010.;3(4):369805.
83. Rescigno M, Urbano M, Valzasina B, Francolini M, Rotta G, Bonasio R, i ostali. Dendritic cells express tight junction proteins and penetrate gut epithelial monolayers to sample bacteria. *Nat Immunol. travanj* 2001.;2(4):361–7.
84. Liu LM, MacPherson GG. Antigen acquisition by dendritic cells: intestinal dendritic cells acquire antigen administered orally and can prime naive T cells in vivo. *Journal of Experimental Medicine*. 01. svibanj 1993.;177(5):1299–307.
85. Nakamura Y, Takeda M, Suzuki H, Morita H, Tada K, Hariguchi S, i ostali. Lysosome instability in aged rat brain. *Neuroscience Letters*. 13. veljača 1989.;97(1):215–20.
86. Brunk U, Brun A. The effect of aging on lysosomal permeability in nerve cells of the central nervous system. An enzyme histochemical study in rat. *Histochemie*. 01. prosinac 1972.;30(4):315–24.
87. Porter AG, Jänicke RU. Emerging roles of caspase-3 in apoptosis. *Cell Death Differ.* veljača 1999.;6(2):99–104.
88. Ascherio A, Schwarzschild MA. The epidemiology of Parkinson's disease: risk factors and prevention. *The Lancet Neurology*. 01. studeni 2016.;15(12):1257–72.

Rođen sam 1.11.1999. u Zagrebu, gdje sam i odrastao. Prije upisa na Medicinski fakultet u Zagrebu, završio sam XV. gimnaziju i Osnovnu školu Ivana Cankara. Tijekom druge godine studija bio sam demonstrator na Katedri za anatomiju, a posljednje dvije godine studija radio sam i kao demonstrator na Katedri temelji neuroznanosti. Od 2020. godine aktivan sam u vodstvu Studentske sekcije za neuroznanost, što mi je omogućilo lakši ulazak u svijet znanosti i brojne zanimljive znanstvene projekte. Iste godine pridružio sam se organizacijskom timu Brainhack Zagreb, gdje sam tri godine zajedno s kolegama radio na poticanju znanstvenih projekata i suradnji među mladim istraživačima. Sredinom treće godine studija započeo sam rad u Laboratoriju za molekularnu neurofarmakologiju pod mentorstvom dr. sc. Jana Homolaka, gdje sam se uključio u istraživanje neurodegenerativnih bolesti na životinjskim modelima Parkinsonove i Alzheimerove bolesti te povezanosti probavnog sustava i mozga, na čemu i dalje radim. Tijekom studija sudjelovao sam u brojnim događajima i kongresima kao organizator, predavač, izlagač ili voditelj radionica, uključujući radionice o interventnoj neuroradiologiji i neurokirurgiji na kongresu CROSS, koji se održava svake godine na Medicinskom fakultetu. Godine 2022. sudjelovao sam u projektu "FeTA", gdje sam pomagao u segmentaciji MRI snimki fetalnih mozgova. Iste godine osvojio sam 3. mjesto za izlaganje znanstvenih radova na kongresu Hrvatskog društva farmakologa te sam dobio Rektorovu nagradu za projekt "Studentski zdravi dani". Godine 2023. ponovno sam nagrađen Rektorovom nagradom za organizaciju kongresa "Brain-Gut Axis Conference". Autor sam poglavlja u knjizi „Advances in Biogerontology, redox signaling in wound healing in elderly population“ objavljenog 2024. s naslovom „Redox signaling i intestinal mucosal wound healing“. Tijekom studija bio sam dobitnik STEM stipendije, a 2024. i stipendije Grada Zagreba za izvrsnost. Osim akademskih postignuća, ostvario sam uspjehe i u sportu, kao član hrvatske reprezentacije u hokeju na travi, s kojom sam u trećoj jakosnoj skupini Europskog prvenstva 2019. godine osvojio prvo, a 2023. godine drugo mjesto.