

Upotreba duboke mozgovne stimulacije u liječenju refrakterne epilepsije

Antić, Đivo

Master's thesis / Diplomski rad

2024

Degree Grantor / Ustanova koja je dodijelila akademski / stručni stupanj: **University of Zagreb, School of Medicine / Sveučilište u Zagrebu, Medicinski fakultet**

Permanent link / Trajna poveznica: <https://um.nsk.hr/um:nbn:hr:105:958595>

Rights / Prava: [In copyright](#)/[Zaštićeno autorskim pravom.](#)

Download date / Datum preuzimanja: **2024-10-19**



Repository / Repozitorij:

[Dr Med - University of Zagreb School of Medicine Digital Repository](#)



SVEUČILIŠTE U ZAGREBU

MEDICINSKI FAKULTET

Đivo Antić

Upotreba duboke mozgovne stimulacije u liječenju
refrakterne epilepsije

DIPLOMSKI RAD



Zagreb, 2024.

Ovaj diplomski rad izrađen je na Zavodu za neurokirurgiju Kliničke bolnice Dubrava pod vodstvom izv. prof. dr. sc. Darka Chudyja i predan je na ocjenu u akademskoj godini 2023./2024.

POPIS I OBJAŠNJENJE KRATICA

DBS – duboka mozgovna stimulacija

ANT – rostralna jezgra talamusa

CM – centromedijana jezgra talamusa

DM – dorzomedijalna jezgra talamusa

PULV - pulvinar

ILAE - Internacionalna liga protiv epilepsije

EEG - elektroencefalogram

MR – magnetna rezonanca

CT – kompjutorizirana tomografija

SUDEP – iznenadna neočekivana smrt u epilepsiji

SŽS – središnji živčani sustav

SPECT - jednofotonska emisijska kompjutorizirana tomografija

HFO – visokofrekventne oscilacije

MEG – magnetoencefalografija

PET - pozitronska emisijska tomografija

SISCOM - subtrakcijski iktalni SPECT koregistriran s MR

fMRI - funkcionalna magnetska rezonanca

CMRO₂ - cerebralna metabolička stopa kisika

sdEEG – subduralni EEG

sEEG – stereo-EEG

ECoG - elektrokortikografija

AEL – antiepileptički lijek

VNS - stimulacija živca vagusa

TNS – stimulacija živca trigeminusa

RNS - responsivna neurostimulacija

LiTT - laserska intersticijska termička terapija

FUS – fokusirana ultrazvučna ablacija

PC – piriformni korteks

Hip - hipokampus

STN – subtalamička jezgra

SANTE – eng. *Stimulation of the Anterior Nucleus of the Thalamus for Epilepsy*

MORE - eng. *The Medtronic Registry for Epilepsy*

FDA - Agencija za hranu i lijekove

QSM - kvantitativno mapiranje susceptibilnosti

SADRŽAJ

SAŽETAK	
SUMMARY	
1. UVOD	1
2. EPILEPSIJA.....	3
2.1. Definicija	3
2.2. Epidemiologija.....	5
2.3. Patofiziologija.....	6
2.4. Etiologija	7
2.5. Klasifikacija	9
2.5.1. Epileptički napadaj.....	9
2.5.2. Epilepsija	11
2.6. Dijagnostika.....	12
2.6.1. Neinvazivna dijagnostika	12
2.6.2. Invazivna dijagnostika.....	15
2.7. Medikamentozno liječenje	17
2.8. Kirurške metode liječenja	19
3. POVIJEST DUBOKE MOZGOVNE STIMULACIJE	22
4. NOVE TEHNOLOGIJE DUBOKE MOZGOVNE STIMULACIJE	24
5. UPOTREBA DUBOKE MOZGOVNE STIMULACIJE KOD REFRAKTERNE EPILEPSIJE	26
5.1. Talamus.....	29
5.1.1. Rostralna jezgra talamusa (ANT)	30
5.1.2. Centromedijana jezgra talamusa (CM)	33
5.1.3. Dorzomedijalna jezgra talamusa (DM)	34
5.1.4. Pulvinar (PULV)	35
5.2. Hipokampus (Hip)	36
5.3. Piriformna kora.....	37
5.4. Medijalni septum	37
5.5. Subtalamička jezgra (STN)	38
5.6. Nuspojave i komplikacije	39
5.7. Komorbiditeti epilepsije	40
6. RASPRAVA.....	41
7. ZAHVALE.....	44

8. LITERATURA.....	45
9. ŽIVOTOPIS.....	55

SAŽETAK

Upotreba duboke mozgovne stimulacije u liječenju refrakterne epilepsije

Đivo Antić

Duboka mozgovna stimulacija važna je neurokirurška metoda za mnoge bolesti. Najučinkovitija se pokazala u liječenju poremećaja kretanja, ali ima i ulogu u liječenju refrakterne epilepsije. Epilepsija je jedna od najčešćih neuroloških bolesti koja se manifestira nenormalnom sinkroniziranom neuronskom aktivnošću u mozgu. Etiološki se epilepsije dijele na strukturalne, genske, infektivne, metaboličke, imunosne i nepoznate. Antiepileptičkim lijekovima uspješno se može liječiti većina, ali trećina pacijenata s epilepsijom nema odgovarajući odgovor na medikamentozno liječenje, što ih čini potencijalnim kandidatima za neurokirurško liječenje. Duboka mozgovna stimulacija za refrakternu epilepsiju za sada je sekundarna metoda jer ne postiže potpunu slobodu od epileptičkih napadaja kao što se to očekuje od kirurške struke. Najčešće se kao meta stimulacije koristi rostralna jezgra talamusa koja ima najviše dokaza o sigurnosti i učinkovitosti u smanjenju frekvencije epileptičkih napadaja. Istražuju se i druge jezgre talamusa od kojih je najzanimljivija centromedijana jezgra te područja poput hipokampusa, piriformnog korteksa, medijalnog septuma i subtalamičke jezgre. Važno je napomenuti da epilepsija može značajno narušiti kvalitetu života pacijenata te da su potrebna daljnja istraživanja za optimizaciju terapije i smanjenje nuspojava. Sa stalnim razvojem dijagnostike i novih tehnologija, očekuje se napredak u uspješnosti ovih postupaka.

Ključne riječi: duboka mozgovna stimulacija, refrakterna epilepsija, rostralna jezgra talamusa, centromedijana jezgra talamusa

SUMMARY

The use of deep brain stimulation in the treatment of refractory epilepsy

Đivo Antić

Deep brain stimulation is an important neurosurgical method for treating various diseases. It has proven to be most effective in treating movement disorders, but it also plays a role in managing refractory epilepsy. Epilepsy is one of the most common neurological disorders, characterized by abnormal synchronized neuronal activity in the brain. Epilepsy can be classified etiologically into structural, genetic, infectious, metabolic, immune-related, and unknown causes. While the majority of epilepsy cases can be successfully treated with antiepileptic drugs, about one-third of patients do not respond adequately to medication, making them potential candidates for neurosurgical treatment. Deep brain stimulation for refractory epilepsy is currently a secondary method, as it does not achieve complete seizure freedom as expected in surgical practice. The most commonly targeted area for stimulation is the anterior thalamic nucleus, which has the most evidence supporting its safety and effectiveness in reducing seizure frequency. Other thalamic nuclei, such as the centromedian nucleus, as well as regions like the hippocampus, piriform cortex, medial septum and subthalamic nucleus, are also being investigated. It is important to note that epilepsy can significantly impair the quality of life for patients and further research is needed to optimize therapy and reduce side effects. With the continuous advancement of diagnostics and new technologies, improvements in the success of these procedures are expected.

Keywords: deep brain stimulation, refractory epilepsy, anterior thalamic nucleus, centromedian thalamic nucleus

1. UVOD

Epilepsija je jedna od najčešćih neuroloških bolesti koja pogađa otprilike 50 milijuna ljudi na svijetu. Šansa da osoba doživi epileptički napadaj u svom životu iznosi 10%, ali velika većina tih ljudi ne razvije bolest (1). S druge strane, unatoč stalnom napretku u farmakologiji i medicini, trećina pacijenata koji razviju bolest imaju takozvanu refrakternu epilepsiju, odnosno nemaju zadovoljavajući odgovor na farmakoterapijsko liječenje (2). Takvi pacijenti postaju kandidati za neurokirurško liječenje čija uspješnost ovisi o vrsti epilepsije, dobi bolesnika, duljini trajanja epilepsije, a pogotovo o kvaliteti prijeoperacijske obrade. Najbolji rezultati postižu se kod medijalne temporalne epilepsije liječene resektivnim metodama. Ostale neurokirurške metode za sada spadaju u sekundarni oblik liječenja, kojemu je cilj smanjiti frekvencije napadaja ili spriječiti širenje napadaja i njegov prijelaz u bilateralni toničko-klonički napadaj. U te metode spada i neuromodulacijska metoda duboke mozgovne stimulacije (DBS) (3). DBS funkcionira na način da se visokom preciznošću, pomoću stereotaktičkog okvira, uvode elektrode u duboke neuroanatomske moždane strukture. Generator pulsa, koji se postavi potkožno, infraklavikularno na prsište, generira struju koja produžetkom (ekstenzijom) putuje kroz potkožje vrata i glave do intrakranijski postavljene elektrode. Na samom kraju elektrode stvara se električno polje određene veličine, frekvencije i dužine impulsa koji se programiraju prema potrebama pacijenta (4). Funkcionalne promjene moždanih stanica, inducirane kroničnom visokofrekventnom stimulacijom, kreću se od najbržih fizioloških, sporijih metaboličkih te na kraju reorganizacijskih promjena u smislu neuroplastičnosti. DBS se pokazao kao jako dobar terapijski pristup liječenju esencijalnog tremora, Parkinsonove bolesti, idiopatskih distonija i težih oblika opsesivno-kompulzivnog poremećaja (5). Cilj upotrebe DBS-a u liječenju refrakternih

epilepsija prvenstveno je stimuliranje rostralne jezgre talamusa (ANT), a također se pokušava i s drugim jezgrama poput centromedijane (CM), dorzomedijalne (DM) ili pulvinara (PULV) (6).

Sa stalnim razvojem dijagnostike i novih tehnologija DBS-a, očekuje se napredak u uspješnosti ovih postupaka. Personalizacija terapije važan je korak ka postizanju toga, u obliku otkrivanja individualnih karakteristika epileptičnih napadaja i povezanosti epileptičnog žarišta s odgovarajućom jezgrom talamusa (6). Neuromodulacijske metode, kao što je DBS, bitna su stavka za pacijente kod kojih lijekovi i standardne kirurške metode nisu opcija, a na nama je da nastavimo istraživati i razvijati ovo područje neurologije i neurokirurgije.

2. EPILEPSIJA

2.1. Definicija

Internacionalna liga protiv epilepsije (eng. *International League Against Epilepsy*, ILAE) 2005. godine definirala je klinički epileptički napadaj kao nenormalnu sinkroniziranu neuronsku aktivnost mozga koja rezultira privremenim kliničkim znakovima ili simptomima te se ista definicija koristi i danas (7). Sastavni dijelovi epileptičkog napadaja uključuju način početka i završetka, kliničke manifestacije i abnormalnu pretjeranu ili sinkroniziranu neuronsku aktivnost u mozgu. Budući da je napadaj prolazan događaj, njegov početak i kraj trebaju biti jasno označeni. Zbog postiktalne faze, klinički završetak napadaja obično je teže odrediti. Klinički napadaj mora pokazati barem jedan klinički znak, iako se oni mogu znatno razlikovati. Pojam „epilepsija“ odnosi se na medicinsko stanje koje karakteriziraju dva ili više neizazvanih ili refleksnih napadaja koji se događaju u razmaku većem od dvadeset četiri sata ili jedan neizazvan ili refleksni napadaj u osobe koja ima 60% ili više šanse za doživljavanje još jednog napadaja u sljedećih deset godina ili sindrom epilepsije. ILAE je 2014. godine formirala ovu definiciju epilepsije. Definicija „epilepsije“ iz 2005. godine uzimala je u obzir samo prvi od ovih kriterija. U odnosu na drugi kriterij, osoba se klasificira da ima 60% ili više šanse za doživljavanje još jednog napadaja u sljedećih deset godina ako ima epileptogeni potencijal utvrđen slikovnim pretragama mozga ili epileptiformnu aktivnost na elektroencefalogramu (EEG). Jedan abnormalan rezultat slikovne pretrage mozga koji ne sadrži epileptiformni potencijal (npr. opsežna atrofija ili arahnoidna cista) u kombinaciji sa spontanom epileptičnim napadajem ne bi zadovoljio kriterije za dijagnozu epilepsije (8). U studiji Dugoročna prognoza epilepsije (eng. *Long Term Prognosis of Epilepsy*, PRO-LONG), sudionici s

epilepsijom identificirani prema definiciji iz 2014. godine uspoređeni su s onima dijagnosticiranim prema prethodnoj definiciji (9). Ova studija je pokazala da je među onima s napadajima identificiranim prema novoj definiciji vjerojatnost ponavljanja bila 83,6% nakon deset godina. U studiji Hausera i sur., vjerojatnost ponavljanja prema prethodnom kriteriju bila je 57% nakon jedne godine i 73% nakon četiri godine (10). Prema istraživanju Beretta i sur., jasno je da nedijagnosticiranje epilepsije pacijentima kojima je potvrđen patološki nalaz (npr. MR, CT ili EEG nalaz) nakon njihovog prvog napadaja nije bilo od koristi. Zbog nepravovremenog dijagnosticiranja epilepsije i neprepoznavanja mogućnosti doživljavanja još jednog napadaja, došlo je do nesuradnje pacijenata rezultirajući neuzimanjem terapije te nemogućnosti liječnika da pruži skrb. Osim toga, epilepsija je 2014. godine redefinirana kao bolest, a ne kao poremećaj kako je bilo ranije. Bolest je poremećaj normalnih odnosa u organizmu sa specifičnim uzrokom i prepoznatljivim simptomima i znakovima dok je poremećaj narušenost pravilnosti, reda, poretka, funkcioniranja čega. Sukladno navedenim definicijama smatralo se da će ljudi ozbiljnije shvatiti dijagnozu bolesti i da će bolest bolje razumjeti nego poremećaj. Definicija epilepsije također je promijenjena kako bi omogućila njezinu rezoluciju. U prošlosti, osoba s dijagnosticiranom epilepsijom zauvijek bi imala tu dijagnozu. Prema trenutnoj definiciji, smatra se da osoba više nema epilepsiju ako nije bilo napadaja najmanje 10 godina i ako u proteklih 5 ili više godina nije korištena nikakva terapija za liječenje epilepsije. Također, ako je osoba imala sindrom epilepsije ovisan o dobi, a u međuvremenu preraste tu dob bez pogoršanja u smislu daljnjih napadaja, smatra se da ta osoba više nema epilepsiju (11).

2.2. Epidemiologija

Epilepsija je najčešća kronična neurološka bolest koja pogađa otprilike 50 milijuna ljudi na svijetu. Šansa da osoba doživi epileptički napadaj u svom životu iznosi 10%, ali velika većina tih ljudi ne razvije bolest (1). Incidencija epilepsije je 50,4 do 81,7 na 100 000 ljudi godišnje (12). U Hrvatskoj se procjenjuje da 40 000 ljudi boluje od epilepsije, što je 1% stanovništva (3). S obzirom na rastući broj pacijenata koji preživljavaju teške traume glave, moždane udare, intrakranijalne infekcije te zbog duljeg preživljenja kod primarnih i sekundarnih moždanih tumora, očekuje se porast prevalencije epilepsije (11). Prevalencija i incidencija epilepsije značajno variraju između razvijenih i manje razvijenih zemalja, pri čemu one manje razvijene imaju znatno veću incidenciju. Razlozi za ovu razliku uključuju veće stope trauma glave, parazitarnih bolesti (npr. neurocisticerkoza) i nedostatak učinkovite terapije (13,14). Svjetska zdravstvena organizacija je procijenila da bi 70% ljudi s epilepsijom moglo biti izliječeno uz odgovarajuću dijagnostiku i liječenje (1). Epilepsija ima bimodalnu distribuciju s jednim vrhom pojavljivanja od 5. do 9. godine života te drugim vrhom oko 80. godine života (15,16). Razlika među spolovima nije značajna.

Trećina pacijenata koji razviju bolest imaju refrakternu epilepsiju, odnosno nemaju zadovoljavajući odgovor na farmakoterapijsko liječenje. Činjenica da 1 od 150 osoba s nekontroliranim napadajima ili 1 od 1000 epileptičara godišnje umre od iznenadne neočekivane smrti u epilepsiji (eng. *Sudden unexpected death in epilepsy*, SUDEP) dovela je do pokreta „Aim for Zero“ (17,18). Osim toga, postoji 15 puta veći rizik od SUDEP-a kod osoba koje imaju tri ili više generaliziranih toničko-kloničkih napadaja godišnje (19). Osobe koje boluju od epilepsije imaju tri puta veću vjerojatnost da umru preuranjenom smrću, pri čemu su mnoge od njih

posljedica spriječivih uzroka. Ostali razlozi smrtnosti kod epilepsije uključuju suicid, nenamjerne ozljede i epileptički status. U usporedbi s obiteljima s visokim dohotkom, prerana smrt je znatno češća u obiteljima srednjeg i nižeg socioekonomskog statusa (1).

2.3. Patofiziologija

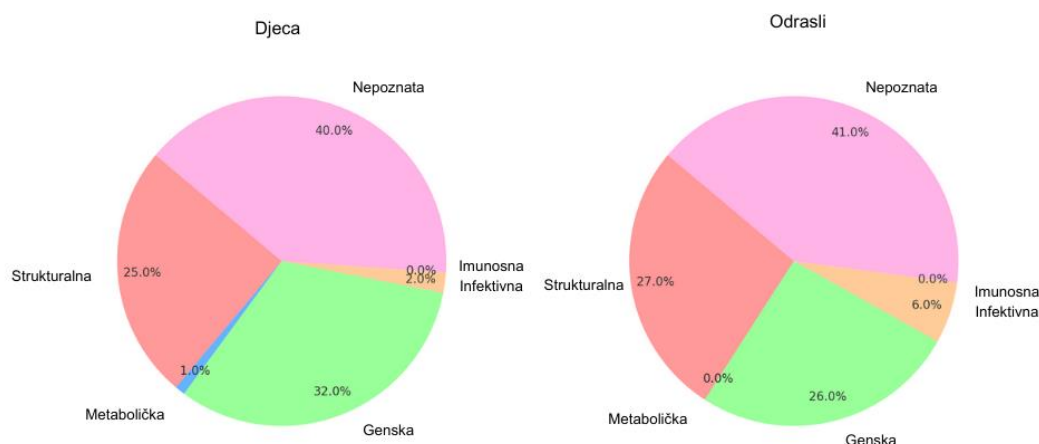
Epileptički napadaj nastaje kada grupa međusobno povezanih neurona iznenada, pretjerano i sinkronizirano izbija, tvoreći epileptogenu mrežu. Na razini stanice, epileptički napadaj je uzrokovan paroksizmalnim depolarizacijskim pomakom, stanjem u kojem se ponovljeno izbijanje akcijskog potencijala ne prekida uobičajenim refrakternim periodom. Ovo rezultira produženom depolarizacijom membrane i povećanim otpuštanjem ekscitacijskih neurotransmitora u sinaptičke pukotine. Ovo abnormalno stanje može biti izazvano nizom unutarnjih i vanjskih čimbenika, uključujući poremećaje funkcije ionskih kanala, neravnotežu inhibicijskih i ekscitacijskih neurotransmitora te izlaganje vanjskim ekscitotoksinima (3). Jedna od hipoteza o nastanku epileptičkih napadaja uključuje disfunkciju astrocita. Poznata je njihova uloga u moduliranju sinaptičke transmisije, što je dovelo do koncepta tripartitne sinapse, koja uključuje presinaptički i postsinaptički neuron te astrocit. Kada se neurotransmitori otpuštaju iz presinaptičkog neurona, oni se vežu i na receptore astrocita, što izaziva otpuštanje glijalnih transmitora u sinapsu. Glijalni transmitori se zatim vežu na presinaptičke i postsinaptičke neurone, regulirajući njihovu funkciju. Astrociti također uklanjaju i razgrađuju neurotransmitere iz sinaptičkih pukotina, ograničavajući aktivaciju postsinaptičkih receptora. S obzirom na to da je jedan astrocit povezan s više od 10 000 sinapsi, disfunkcija samo jednog može dovesti do istodobnog patološkog izbijanja velikog broja neurona i tako izazvati epileptički

napadaj (3). Epilepsiju obilježava trajna sklonost neuronske mreže ka spontanim, patološkim izbijanjima, a proces kojim normalna neuronska mreža postaje patološka naziva se epileptogeneza. Ovaj proces može trajati rijetko nekoliko dana (npr. kod traume) ili češće nekoliko mjeseci i godina (npr. kod febrilnih konvulzija ili hipokampalne skleroze). Smatra se da dolazi do nekroze inhibitornih neurona, rasta aksonskih kolaterala i formiranja samoinducirajućih krugova, kao i do nepovratnih biokemijskih promjena u središnjem živčanom sustavu (SŽS) (3).

2.4. Etiologija

Epilepsije se prema ILAE klasifikaciji iz 2017. godine etiološki dijele na strukturalne, genske, infektivne, metaboličke, imunosne i nepoznate (20). Epilepsije strukturalne etiologije moraju imati neuroradiološki vidljive promjene na mozgu koje su u korelaciji s kliničkom slikom i EEG nalazom. One mogu biti prirođene (npr. malformacije u razvoju kore mozga) ili stečene (npr. moždani udar, trauma, tumor, infekcija SŽS-a). Genska etiologija podrazumijeva mutaciju u nekom od tzv. epileptičkih gena (npr. geni za kalijске (KCNQ2, KCNQ3) ili natrijske (SCN2A) kanale) koja je direktni uzrok epilepsije (21). Kod infektivne etiologije mogu se pojaviti rani epileptički napadaji tijekom ili do 2 tjedna nakon infekcije koji se ne dijagnosticiraju odmah kao epilepsija, ali ti pacijenti kasnije imaju veću šansu za razvitak epilepsije te kasni spontani epileptički napadaji mjesecima ili godinama nakon infekcije koji se dijagnosticiraju kao stečena epilepsija. Najčešće infekcije koje su povezane s razvitkom epilepsije su akutni bakterijski ili virusni meningitis i encefalitis, apsces i empijem mozga, tuberkuloza SŽS-a, parazitarne infekcije (npr. neurocisticerkoza, malarija, toksoplazmoza) te gljivične infekcije (npr. kandidijaza, kriptokokoza, aspergiloza). Epilepsije metaboličke etiologije najčešće su uzrokovane genskim deficitom, a dijele se na

energetske (npr. GLUT1 deficijencija), toksične (npr. poremećaji ciklusa ureje), s poremećajima neuronske funkcije ili poremećajima neurotransmitera (npr. hiperglicinemija), povezane s malformacijama mozga (npr. Zellweger sindrom), o vitaminu/koenzimu ovisne (npr. ovisne o piridoksinu, cerebralna deficijencija folata) i razne ostale. Od epilepsija uzrokovanih imunskim mehanizmom najpoznatije su Rasmussenov encefalitis, Landau-Kleffnerov sindrom i limbički encefalitis. Kod djece, najčešći uzroci napadaja su genetski faktori, perinatalna oštećenja mozga i malformacije u razvoju kore mozga (22). Kod odraslih bez genetske predispozicije za epilepsiju, uobičajene etiologije za napadaje uključuju encefalitis/meningitis, traumatske ozljede mozga i tumore mozga (23). Kod starijih pacijenata, epilepsija je obično rezultat primarnih neurodegenerativnih poremećaja, ozljeda glave i tumora mozga (16,24). Razlike u etiologiji epilepsije među različitim dobnim skupinama rezultiraju bimodalnom prevalencijom epilepsije, s genetskim/razvojnim uzrocima koji dosežu vrhunac u djetinjstvu, a nakupljenim ozljedama mozga (npr. trauma, tumori) koji dosežu vrhunac u starijoj dobi. Važno je napomenuti da je etiologija epilepsije nepoznata u približno 50% slučajeva, ali većina takvih bolesnika ima blagi oblik i dobro reagira na terapiju antiepilepticima (25).



Slika 1. Etiologije epilepsije po dobi. Skicirano prema: Falco-Walter (2020) (11)

2.5. Klasifikacija

2.5.1. Epileptički napadaj

Prvo je potrebno klasificirati početak napadaja koji može biti fokalni, generalizirani, nepoznati ili neklasificirani (20). Napadaj koji započinje u određenom žarištu naziva se fokalni ili žarišni napadaj. Kada su obje hemisfere uključene na početku napadaja, kaže se da je generalizirani. Napadaj se karakterizira kao napadaj nepoznatog početka ako nema dovoljno informacija iz anamneze i pratećih pretraga (npr. MR, CT i EEG) kako bi se utvrdilo je li početak bio fokalni ili generalizirani, dok je neklasificirani napadaj onaj kojeg uz poznat početak napadaja ne možemo svrstati u jednu od kategorija. Kada je utvrđen tip početka napadaja, važno je utvrditi uzrokuje li napadaj smetnje svijesti. Ova klasifikacija ima dvije mogućnosti, svijest je očuvana ili poremećena. Generalizirani napadaji podrazumijevaju poremećaj svijesti. Utvrđivanje ima li epileptički napadaj motoričku komponentu posljednji je korak u osnovnoj klasifikaciji napadaja. Žarišni napadaji mogu imati motorički ili nemotorički početak te mogu prijeći u bilateralne toničko-kloničke napadaje. Generalizirani napadaji i napadaji s nepoznatim početkom mogu biti motorički (toničko-klonički ili drugi motorni) ili nemotorički (kod generaliziranih absence) (11,26).

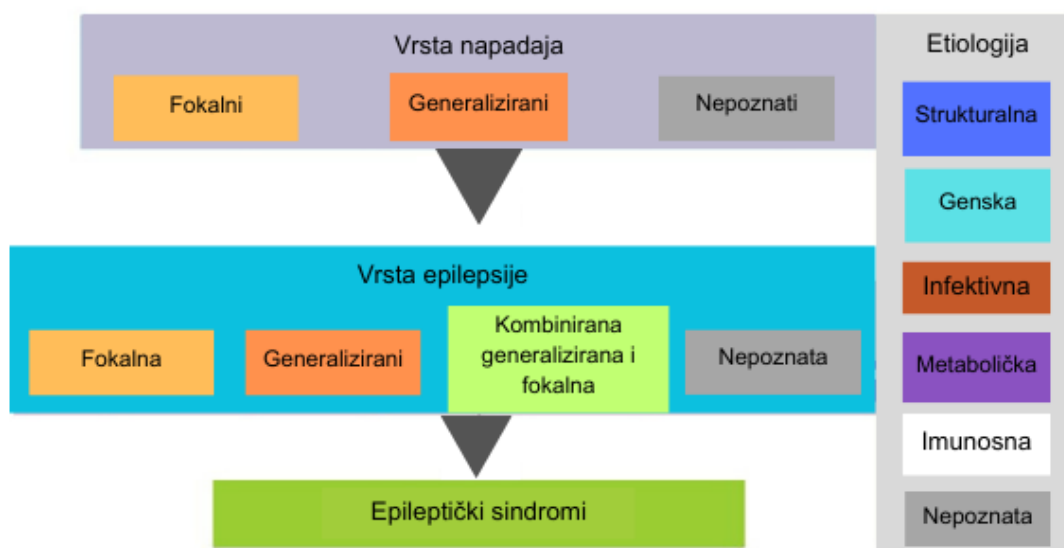
Tablica 1. ILAE operativna klasifikacija epileptičkih napadaja. Prema: Fischer RS, i sur. (2017) (8)

Žarišni početak	Generalizirani početak	Nepoznati početak
Očuvana svijest / Poremećena svijest	Motorički Toničko-klonički Klonički Tonički Mioklonički Miokloničko-toničko-klonički Miokloničko-atonički Atonički Epileptički spazmi	Motorički Toničko-klonički Epileptički spazmi
Motorički početak Automatizmi Atonički Klonički Epileptički spazmi Hiperkinetički Mioklonički Tonički	Nemotorički (absence) Tipični Atipični Mioklonički Mioklonus vjeđa	Nemotorički Prekid radnje
Nemotorički početak Autonomni Prekid aktivnosti Kognitivni Emocionalni Senzorni		Neklasificirani
Žarišni napadaji s prelaskom u bilateralne toničko-kloničke napadaje		

2.5.2. Epilepsija

Ako se kod nekoga utvrdi da ima epilepsiju (prema definiciji epilepsije), ona se također treba klasificirati nakon identifikacije napadaja. Četiri vrste epilepsije su fokalna, generalizirana, kombinirana generalizirana i fokalna te nepoznata. Svi napadaji koje je pacijent doživio moraju biti klasificirani kako bi se utvrdilo koju od ovih vrsta epilepsije ima. Nakon određivanja vrste epilepsije, treba se utvrditi etiologija (20).

Epileptički sindromi su kombinacije različitih nalaza (kliničkih, EEG, slikovnih, okidača, genetskih i aspekata ovisnih o dobi) koji se zajedno javljaju te se oni trebaju razlikovati od klasične podjele epilepsija. ILAE ih nikada nije formalno definirala, ali se već dugo koriste u medicini (11).



Slika 2. ILAE klasifikacija epilepsija. Skicirano prema: Scheffer IE, i sur. (2017) (20)

2.6. Dijagnostika

Dijagnoza epilepsije postavlja se na temelju kliničke slike, anamneze i heteroanamneze koje su ključne, a onda se potvrđuje i otkriva etiologija raznim dijagnostičkim metodama. Invazivne i neinvazivne metode za definiranje epileptogene lezije ili regije omogućile su preciznije određivanje pacijenata optimalnih za kirurško liječenje refrakterne epilepsije. Zona početka napadaja određuje se prvenstveno EEG-om, jednofotonskom emisijskom kompjutoriziranom tomografijom (SPECT), visokofrekventnim oscilacijama (HFO) i magnetoencefalografijom (MEG) (27). Nijedna pojedinačna pretraga ne može definirati cijelu epileptogenu mrežu, već se ona može pretpostaviti nakon kombinacije rezultata više pretraga. Jedini pravi način za određivanje epileptogene zone je rezolucija epilepsije nakon kirurškog liječenja (28).

2.6.1. Neinvazivna dijagnostika

Neinvazivne dijagnostičke metode koriste se između ostalog kako bi se što bolje informiralo o indikacijama za operaciju i upotrebi invazivnih dijagnostičkih metoda. EEG se smatra zlatnim standardom za otkrivanje napadaja. Također može pomoći u određivanju lokacije širenja napadaja, a u nekim slučajevima i početka napadaja. Nalazi EEG-a doprinose multidisciplinarnoj dijagnozi epilepsije, u smislu je li poremećaj napadaja fokalni ili generalizirani, idiopatski ili dio specifičnog epileptičkog sindroma, čime se informira o mogućoj indikaciji za operaciju (29–31). Jedna od mana je da se zbog kosti i dure koji se nalaze između elektroda i kortikalne površine dobije značajan artefakt. Također postoji ograničenje u mogućnosti uzorkovanja samo tijekom definiranih perioda kada pacijent može biti povezan s elektrodama, a očitavanje nalaza je subjektivno. Postoji i opcija kontinuiranog višednevnog video-EEG snimanja kojemu je cilj

snimiti iktalni događaj, a pomoću snimke mogu se bolje razlikovati epilepsije od neepileptičkih napadaja (3).

Neuroradiološke slikovne tehnike služe za utvrđivanje etiologije napadaja te u prijeoperacijskoj obradi. Vjerojatnost kirurškog izlječenja značajno je povećana kada je na MR vidljiva fokalna epileptogena lezija. Mapiranje anatomske veze između lezije i zone početka napadaja ključno je za kirurške kandidate (32). Dok je MR primarna metoda za lociranje moždanih lezija u prostoru, one mogu biti slabije detektibilne zbog dobi pacijenta, razine mijelinizacije i činjenice da su određene lezije isključivo metaboličke prirode.

MEG kombinira magnetska polja generirana električnim strujama u mozgu s istovremenim EEG-om kako bi pružio visoku vremensku i prostornu razlučivost podataka. Međutim, MEG ima ograničenje zbog ograničenog prostornog uzorkovanja i stoga često nedostaju iktalni podaci. Koristi se u kombinaciji s EEG-om za otkrivanje epileptogenih interiktalnih šiljaka, što može pomoći u lokalizaciji žarišta generiranja napadaja na MR.

Pozitronska emisijska tomografija (PET) koristi metaboličke tragače za definiranje područja hipometabolizma ili hipermetabolizma. Hipometabolička područja interiktalno ukazuju na regije opterećene napadajima. Iktalno, hipermetaboličke regije predstavljaju potencijalna žarišta napadaja, ali iktalni podaci su rijetki. PET je najkorisniji kod MR-negativne epilepsije s tipičnom semiologijom i pozitivnim EEG nalazima te za potvrdu radiografske lokalizacije potrebne za invazivno praćenje ili liječenje (27).

Druga metabolička metoda koja koristi detekciju protoka krvi umjesto metabolita je SPECT, koja se može izvoditi iktalno i interiktalno. Iktalne studije pokazuju povećan protok krvi u žarištu napadaja, a interiktalne studije pokazuju relativnu

hipoperfuziju na mjestu početka napadaja i najpouzdanije su kod epilepsije temporalnog režnja (33). Subtraksijski iktalni SPECT koregistriran s MR (SISCOM) je tehnika koja kombinira više modaliteta i korisna je u MR-negativnim slučajevima kako bi se pomoglo usmjeriti invazivno praćenje ili liječenje pružanjem strukturnih podataka u odsutnosti očite anatomske abnormalnosti. SISCOM može predvidjeti ishod nakon kirurškog liječenja temporalne i ekstratemporalne epilepsije (34).

Funkcionalna magnetska rezonanca (fMRI) koristi cerebralnu metaboličku stopu kisika ($CMRO_2$) koja se povećava tijekom aktivnosti određenog područja. Magnetno polje oko crvenih krvnih stanica mijenja se ovisno o stanju oksigenacije hemoglobina. fMRI za funkcionalno važna područja može se radiografski preklopiti sa slikovnim nalazima lezija kako bi se definirali sigurni kirurški pristupi ili očekivani deficiti nakon određenog pristupa. Ono što se ne može utvrditi slikovnim studijama je osnovna neuropsihološka funkcija pacijenta (27).

Wada testiranje uključuje intrakarotidnu primjenu natrij amobarbitala tijekom angiografije i koristi se u preoperativnoj evaluaciji za procjenu učinaka prolazne reverzibilne ipsilateralne hemisferne disfunkcije govora, pamćenja i neuropsihijatrijskih funkcija.

Iako su neinvazivne tehnike pokazale povoljne rezultate, one nisu uvijek dovoljne za identificiranje kirurških meta zbog nepodudarnosti podataka iz različitih metoda ili dokaza da epileptogena zona leži u elokventnom korteksu. U tim situacijama potrebno je invazivno intrakranijalno praćenje kako bi se usmjerila resekcija (27).

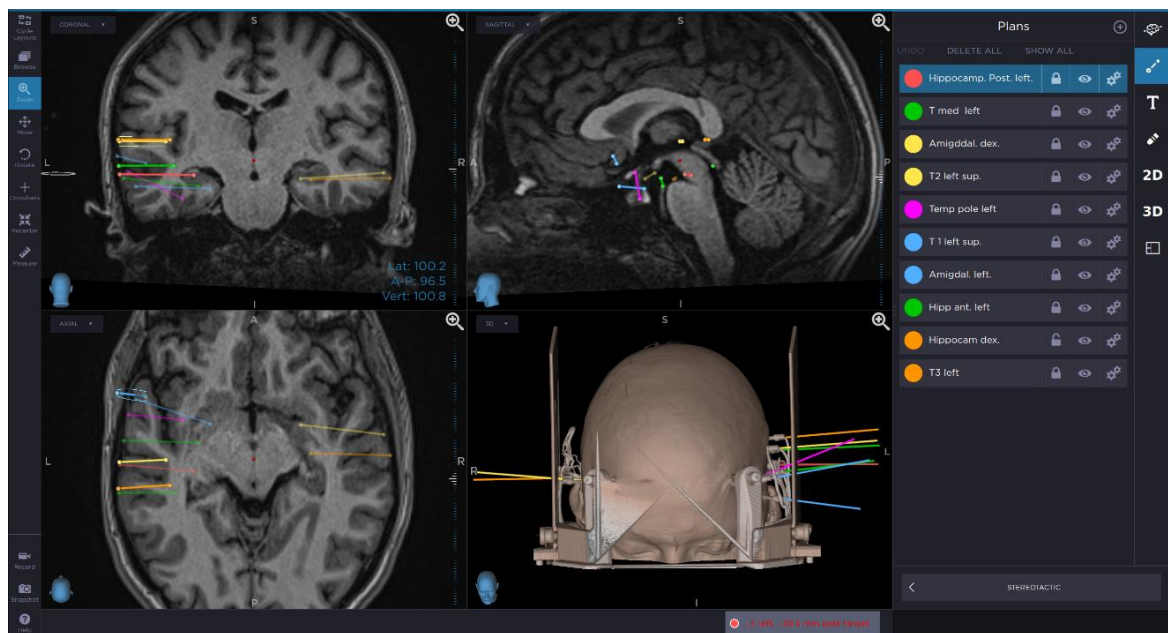
2.6.2. Invazivna dijagnostika

Invazivni EEG je indiciran kada neinvazivne metode ukazuju na određenu regiju mozga od interesa s potrebom da se precizno definira kirurška meta. U subduralnom EEG-u (sdEEG) i stereo-EEG-u (sEEG) elektrode se implantiraju izravno na ili u korteks. Kada je hipotetska epileptogena zona anatomske ograničena na površinske kortikalne regije sdEEG je bolja opcija. Primarna ograničenja sdEEG-a su ta što ima ograničenu sposobnost snimanja iz dubljih struktura te se elektrode ne mogu postaviti bilateralno ili preko značajno različitih područja korteksa. U usporedbi s tim, sEEG može uzorkovati kompleksnije bilateralne mreže, ali je ograničen svojom nemogućnosti da široko uzorkuje susjedni korteks i da mapira uključene elokventne strukture (28). Unatoč tome, sEEG ima prednost nad sdEEG-om jer se većina epileptičkih žarišta nalazi u dubljim medijalnim dijelovima hemisfere (4). sEEG se u današnjoj praksi također koristi za identificiranje šire uključenih subkortikalnih epileptičkih mrežnih komponenti, potaknuto dostupnošću metoda neuromodulacije. Posebno, sEEG istraživanja koja uključuju talamičke jezgre postaju sve češća paralelno s porastom terapijskih strategija koje uključuju talamičke ciljeve (npr. DBS) (35).

Visokofrekventne oscilacije (HFO) mjere se pomoću rešetkastih elektroda sdEEG-a s minimalnom frekvencijom od 200 Hz, dok klasični sdEEG mjeri frekvencije 50-100 Hz. Vjeruje se da HFO prethode kliničkom početku napadaja, potencijalno predstavljajući generator mreže (tj. zonu početka napadaja). HFO- pozitivne regije mogu biti višestruke i diskontinuirane, a oscilacije mogu odjekivati između više regija prije nego aktiviraju korteks na nižoj frekvenciji. Mjerenje i praćenje HFO-a može poboljšati ishod kirurškog zahvata smanjenjem morbiditeta kroz bolje definiranje zona početka napadaja u mreži, omogućujući manje ili veće

resekcije kako bi se uspješno prekinula mreža i minimizirala resekcija normalnog korteksa (36).

Intraoperativna elektrokortikografija (ECoG) ima široku primjenu kod resekcije tumora, a epilepsija je jedna od najčešćih kliničkih manifestacija primarnih tumora mozga. Stoga se ECoG također pokazao korisnim u odvajanju epileptogenih područja i pridonio boljoj prognozi kirurškog liječenja epilepsija povezanih s tumorom (37).



Slika 4. Prikaz planiranja sEEG-a – preuzeto iz arhive Zavoda za neurokirurgiju Kliničke bolnice Dubrava uz dopuštenje mentora

2.7. Medikamentozno liječenje

Antiepileptički lijekovi (AEL) velika su skupina lijekova koji se u kroničnom liječenju epilepsije primjenjuju oralno s ciljem sprječavanja napadaja. Odabir AEL-a ovisi o vrsti napadaja ili sindromu, dobi, spolu, komorbiditetima te mogućim nuspojavama i interakcijama s drugim lijekovima. Pravilno odabrani lijekovi omogućuju kontrolu napadaja u oko dvije trećine pacijenata. Oni se primjenjuju pojedinačno kao monoterapija ili u kombinaciji kao politerapija. Monoterapija se preferira kad god je to moguće, a princip liječenja je započeti s malim dozama lijeka te postupno povećavati dozu do najniže učinkovite razine. U slučaju neuspjeha prvog AEL-a (razvoj nuspojava ili nastavak napadaja) preporuča se zamjena drugim AEL-om također u monoterapiji. Ako ni drugi AEL ne postigne zadovoljavajući učinak, poseže se za politerapijom. Pacijenti kod kojih se kontrola napadaja ne može postići primjenom dva ili više primjereno odabrana lijeka smatraju se farmakorezistentni, odnosno imaju refrakternu epilepsiju (3,38).

AEL dijele se na standardne i moderne. Moderni imaju sličnu učinkovitost kao i standardni uz manje nuspojava i interakcija te se zbog tih razloga više koriste, a posebno lamotrigin, levetiracetam, zonisamid, okskarbazepin i topiramata koji su prvi izbor kod raznih epilepsija. Specifični učinci AEL-a su modulacija natrijskih, kalcijevih ili kalijevih kanala ovisnih o naponu, pojačanje brze GABA-om posredovane sinaptičke inhibicije, modifikacija procesa otpuštanja neurotransmitora u sinapse i inhibicija brze ekscitacije posredovane glutamatom (3,38).

Tablica 2. Molekularne mete AEL-a. Prema: Katzung (2020), str. 413.

Molekularna meta	Lijek koji djeluje na metu
ionski kanali ovisni o naponu	
natrijski (Na _v)	(fos)fenitoin, karbamazepin, okskarbazepin, eslikarbazepin acetat, lamotrigin, lakoamid; vjerojatno i topiramat, zonisamid, rufinamid
kalcijski (T-tip)	etosukcimid
kalijski (K _{v7})	retigabin (ezogabin)
GABA inhibicijski sustav	
GABA _A receptori	fenobarbital, primidon, benzodiazepini; moguće topiramat, felbamat, ezogabin
GAT-1 GABA transporter	tiagabin
GABA transaminaza	vigabatrin
Mehanizmi sinaptičke egzocitoze	
SV2A	levetiracetam, brivaracetam
α2δ	gabapentin, gabapentin enakarbil, pregabalin
ligand-ovisni ionski kanali	
AMPA receptori	perampanel
razne/nepoznato	valproat, felbamat, topiramat, zonisamid, rufinamid, ACTH

2.8. Kirurške metode liječenja

U neurokirurgiji epilepsija postoje resektivne, diskonekcijske, neuromodulacijske i ablativne metode. Pacijenti s refrakternom epilepsijom postaju kandidati za neurokirurško liječenje čija uspješnost ovisi o vrsti epilepsije, dobi bolesnika, duljini trajanja epilepsije, a pogotovo o kvaliteti prijeoperacijske obrade. Najbolji rezultati postižu se resektivnim metodama, dok ostale neurokirurške metode za sada spadaju u sekundarni oblik liječenja, kojemu je cilj smanjiti frekvencije napadaja ili spriječiti širenje napadaja i njegov prijelaz u bilateralni toničko-klonički napadaj (3).

Resektivne metode temelje se na uklanjanju dijela mozga odgovornog za epileptičke napadaje. Najčešće se koristi leziotomija (uklanjanje strukturalnog oštećenja mozga) te parcijalna lobektomija (djelomična resekcija režnja). Kirurški zahvati opisuju se prema dijelovima mozga koji se uklanjaju npr. selektivna amigdalohipokampektomija (uklanjanje hipokampusu i amigdale), minimalna medijalna temporalna lobektomija (uklanjanje apeksa sljepoočnog režnja s amigdalom i hipokampusom), temporalna lobektomija... U sljepoočnom režnju resekcija se može izvoditi do 6 cm od apeksa sljepoočnog režnja prema okcipitalno u nedominantnom temporalnom režnju ili do 4,5 cm u dominantnom temporalnom režnju, gdje se nalazi senzorički centar za govor. Lobektomija (uklanjanje cijelog režnja) i hemisferektomija (uklanjanje hemisfere) danas se puno rjeđe koriste (3,4).

Diskonekcijske metode (korpuskalozotomija i multiple subpialne transsekcije) također se rijetko koriste zbog čestih komplikacija kao što su agnozija i apraksija u sklopu sindroma diskonekcije. Njihov cilj je spriječiti širenje napadaja u druge

regije mozga (subpijalne transsekcije) ili u drugu hemisferu (korpuskalozotomija) (3,27).

Neuromodulacijske metode koriste električnu stimulaciju za smanjenje učestalosti ili trajanja napadaja. U njih spadaju stimulacija živca vagusa (VNS), trigeminusa (TNS), responsivna neurostimulacija (RNS) i duboka mozgovna stimulacija (DBS). VNS dovodi do povećanja praga podražaja živčanih stanica u epileptičkim žarištima, a stimuliranje se odvija prema unaprijed programiranom rasporedu, kao odgovor na korisničku aktivaciju ili kao odgovor na tahikardiju (povećanje broja otkucaja srca za 20%) koja je indikator aktivnosti napadaja. TNS ima slično djelovanje kao VNS, ali koristi transdermalne elektrode koje ne zahtijevaju implantaciju i moraju se nositi barem 12 sati dnevno. RNS stimulira žarišta napadaja kao odgovor na epileptiformnu aktivnost zabilježenu na površini korteksa te generira elektrokortikografske podatke. Ciljna jezgra DBS-a kod epilepsije je ANT, koja je ključna komponenta limbičkog kruga zbog svojih opsežnih veza sa subikulumom, cingulumom i mamilarnim tijelima. Epilepsija temporalnog režnja bolje reagira na stimulaciju ANT-a od ekstratemporalne bolesti, vjerojatno zbog povezanosti temporalnog režnja s limbičkim sustavom. Također, DBS se pokazuje učinkovitim u slučajevima gdje VNS nije bio dovoljno uspješan (3,4,27,39).

Ablativne metode su laserska intersticijska termička terapija (LiTT), radiokirurgija primjenom gama-noža ili kibernetičkog noža, fokusirana ultrazvučna ablacija (FUS) i sEEG-om vođena radiofrekventna termokoagulacija (3). One se mogu koristiti u slučajevima kada je resekcija rizična ili kontraindicirana. LiTT koristi toplinu u infracrvenom spektru (980 do 1064 nm) za izazivanje staničnog oštećenja, što rezultira ablacijom lezije ili regije od interesa. LiTT je vođen MR-

om, a indikacije uključuju tumore, nekrozu uzrokovanu zračenjem te epilepsiju (40). U radiokirurgiji precizno se isporučuje ionizirajuće zračenje na ciljano područje. Pokazala se kao učinkovita alternativa ili dodatak resekciji epileptičkih lezija kod odraslih. Glavni nedostaci su rizici ionizirajućeg zračenja, edem mozga i latencija između stvaranja lezije i učinka na epileptičko žarište (27). FUS koristi zvučne valove koji uzrokuju povećanje temperature u ciljnom tkivu te je također vođen MR-om. Lezije nastale pri temperaturama do 45°C obično su reverzibilne, dok više temperature (60°C duže od jedne sekunde) uzrokuju denaturaciju proteina i posljedično trajno oštećenje stanica putem koagulacijske nekroze i kronične upale. Lateralne lezije ne mogu se ciljati zbog blizine lubanje i učinka apsorpcije i raspršivanja energije u kosti. Ova situacija dovodi do pregrijavanja same lubanje i susjednog parenhima te nesposobnosti postizanja ablativnih temperatura na ciljnom mjestu (41). Radiofrekventna termokoagulacija vođena sEEg-om može dovesti do značajnog smanjenja učestalosti napadaja, a posebno se pokazala korisnom kod epilepsije uzrokovane malformacijom kortikalnog razvoja (42).

3. POVIJEST DUBOKE MOZGOVNE STIMULACIJE

DBS najbrže je rastuće područje u neurokirurgiji, etabliran je i učinkovit tretman za nekoliko poremećaja kretanja (tremor, Parkinsonova bolest i distonija) te je u fazi istraživanja za brojne druge neurološke i psihijatrijske indikacije (43). DBS krenuo se šire primjenjivati nakon 1987. godine kada je otkrivena i korisnost visokofrekventne stimulacije od strane grupe neurokirurga i neurologa iz Grenoblea u Francuskoj (44). Lezijska kirurgija prethodila je DBS-u. DBS prvo je korišten u liječenju poremećaja kretanja, a zatim u liječenju psihijatrijskih poremećaja. Izvešća o nemotornim učincima DBS-a jezgre subthalamusa potaknula su njegovu upotrebu u psihijatrijskim bolestima, a uključivala je visokofrekventnu stimulaciju istih moždanih meta koje su prethodno korištene u ablativnoj kirurgiji. Uključivanje neuroetičara i multidisciplinarnih timova novi su standardi uvedeni u suvremenu praksu DBS-a za mentalne bolesti koji su ključni za izbjegavanje neetičkog ponašanja prošlih vremena. Kronična stimulacija subkortikalnih struktura prvi put je korištena ranih 1950-ih, vrlo brzo nakon uvođenja stereotaksije 1947. godine (45). Studije i rasprave o stimulacijskoj frekvenciji koja postiže željene rezultate i izbjegava nuspojave datiraju iz ranih dana električne stimulacije. Ablativna kirurgija i kronična subkortikalna stimulacija razvijale su se paralelno, a prve njihove primjene bile su u psihijatriji, a ne u poremećajima kretanja (46).

Epilepsija je bila još jedna indikacija koja je privukla rani interes pionira DBS-a. Istraživanje i identifikacija epileptičkih žarišta brzo su usvojili tehniku stereotaktičke implantacije kroničnih elektroda za snimanje i povremenu stimulaciju (46). Jedan od prvih ljudskih stereotaktičkih aparata, kojeg je dizajnirao Jean Talairach 1947. godine, bio je opremljen dvostrukim mrežastim sustavom koji je omogućavao preciznu implantaciju kroničnih elektroda u medijalne temporalne strukture za

snimanje i stimulaciju pacijenata s epilepsijom (47,48). Terapijska kronična stimulacija kao tretman za epilepsiju kasnije je uvedena u cerebelarne, talamičke i druge moždane strukture. Jedna od ranih meta DBS-a bila je prednja jezgra talamusa (49–51), ista ona meta koja je nedavno ponovno ušla u uporabu i pokazala koristi u multicentričnoj dvostruko slijepoj randomiziranoj kontroliranoj studiji DBS-a za epilepsiju (52). Cooper je ugradio DBS elektrode u prednju jezgru talamusa kod pacijenata s refraktornim kompleksnim parcijalnim napadajima još 1979. godine. Od 6 početnih pacijenata, 5 ih je pokazalo smanjenje učestalosti napadaja za više od 60% uz stimulaciju pri 3.5 V i 60-70 Hz (50). Velasco i sur. su 1987. godine objavili svoje rezultate DBS-a za epilepsiju ciljanjem na medijalnu talamičku jezgru (53). Ove dokumentirane povijesne činjenice dovode u pitanje suvremene tvrdnje o DBS-u kao "novom pristupu" u liječenju epilepsije.

4. NOVE TEHNOLOGIJE DUBOKE MOZGOVNE STIMULACIJE

Tip elektroda koje se trenutno koriste u DBS sustavima visoko je standardiziran. Za postizanje veće preciznosti stimulacije radi se na smanjenju veličine elektroda. Dizajni elektroda s niskim omjerom promjera i visine pokazali su se učinkovitima za maksimiziranje volumena zahvaćenog tkiva s većim širenjem stimulacije (54). Kod korištenja struja većih napona može doći do zagrijavanja okolnog tkiva te se zbog toga koriste toplinski vodljivi izolacijski materijali poput karbonskih i aluminijskih keramika gdje elektroda djeluje kao toplinski odvod (55).

Usmjeravanje struje nova je tehnika koja koristi mikroelektrode za oblikovanje toka struje kako bi se izbjegle nuspojave širenja struje izvan ciljnog područja. Jedan od načina za postizanje toga je upotreba višestrukih vodljivih traka orijentiranih pod različitim kutevima na svakoj elektrodi (56). Svaka vodljiva traka može se neovisno programirati da primjenjuje struju u različitim smjerovima, što omogućuje veću specifičnost stimulacije i veću fleksibilnost primjene s istog mjesta implantacije (57).

Pulsno preplitanje podrazumijeva primjenu dvaju različitih električnih polja na elektrodama (različite frekvencije, amplitude i dužine impulsa). Cilj je tretirati dva različita stanja ili simptoma koji zahtijevaju različite valne oblike (58). Preliminarni rezultati ukazuju da pulsno preplitanje može ponuditi bolje liječenje distonije za pacijente koji ne reagiraju na konvencionalnu bipolarnu stimulaciju i veće smanjenje simptoma s manje nuspojava u liječenju Parkinsonove bolesti (59,60).

Jedan od smjerova razvoja DBS-a je potpuno autonomni zatvoreni sustav neurostimulacije koji reagira na promjene živčane aktivnosti i može prilagoditi električne impulse dinamičkom okruženju. Glavna prepreka je da isporuka električnih impulsa ometa simultano očitavanje živčanih signala, a to se pokušava riješiti

korištenjem pasivnog filtriranja i simetričnog očitavanja za zajedničko odbacivanje smetnji dobivenih od stimulacijskih impulsa (5). Sustav zatvorene petlje kod refrakterne epilepsije dobar je primjer funkcioniranja istoga gdje se nakon detektiranja rane epileptičke aktivnosti odmah isporučuje ablativna stimulacija u epileptičko žarište. Njegova primarna primjena je u liječenju epilepsija s diskretnim epileptičkim žarištima unutar elokventnih područja (61).

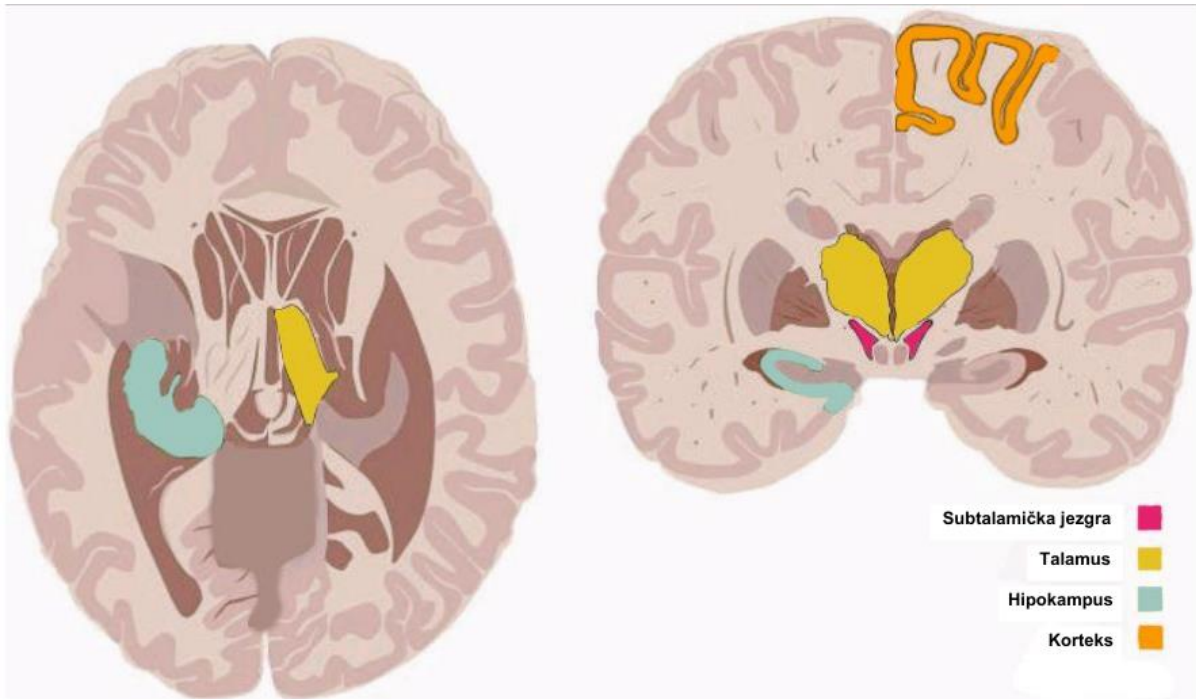Optogenetika se pojavljuje kao idealna metoda za kontrolu stanične aktivnosti. Ona prevladava neka značajna ograničenja konvencionalnih metoda u razjašnjavanju neuralnih krugova, poticanju neuroregeneracije, prevenciji stanične smrti i liječenju neuroloških poremećaja (62). Optogenetika koristi svjetlost za stimulaciju ili inhibiciju neuralnih krugova putem virusne transdukcije proteinskih kanala algi, opsina (63). Optogenetika se može koristiti za mapiranje neuralnih putova stimuliranih DBS-om optičkom stimulacijom ili inhibicijom aferentnih i eferentnih vlakana te neurona u različitim ciljnim regijama (5). Primjena optogenetike već je pomogla u određivanju uloge nigrostrijatalnog puta u kontroli pokreta i njegovoj disfunkciji kod Parkinsonove bolesti (64).

Uz konstantan razvoj novih tehnologija DBS-a, otvaraju se mogućnosti novih ciljnih točaka stimulacije za razne neurološke i psihijatrijske indikacije. Učinci DBS-a nastavljaju se istraživati čak i izvan promatranja same inhibicije ili ekscitacije. DBS prednje jezgre talamusa kod štakora povećava neurogenezu u hipokampusu (65), što ukazuje na mogućnost induciranja regeneracije i neurorestauracije DBS-om i kod ljudi (66). Definitivno utvrđivanje mehanizma djelovanja zahtijevat će razumijevanje neuroanatomije i bioloških učinaka primjene električne struje na neuralno tkivo. DBS se čini spremnim za pronalaženje novih primjena i pružanja velike koristi kao terapija i kao poticaj za daljnje istraživanje funkcioniranja mozga.

5. UPOTREBA DUBOKE MOZGOVNE STIMULACIJE KOD REFRAKTERNE EPILEPSIJE

Kao što je već spomenuto, trećina pacijenata s epilepsijom nema zadovoljavajući odgovor na AEL-e, a od njih nisu svi kandidati za resekcijske metode. DBS spada u neuromodulacijske metode koje su sekundarne za liječenje refrakterne epilepsije. Većina DBS sustava koristi kontinuirani niz pulseva visoke frekvencije (100–250 Hz) koji je učinkovit u ometanju širenja sinkrone neuronske aktivnosti, dok je stimulacija niske frekvencije pokazala da može vratiti normalnu električnu aktivnost neurona (67). Postoperativno se tijekom 3–6 mjeseci ambulantno optimiziraju parametri stimulacije (veličina, frekvencija i dužina impulsa) na temelju povratnih informacija pacijenta i kontrole napadaja (68). Činjenica je da isti parametri i mete DBS-a mogu koristiti za različite neurološke poremećaje, što sugerira da DBS ne djeluje protiv patofiziologije specifičnog poremećaja, već modulira postojeće i aktivne patološke moždane krugove te se dobro podnosi (69).

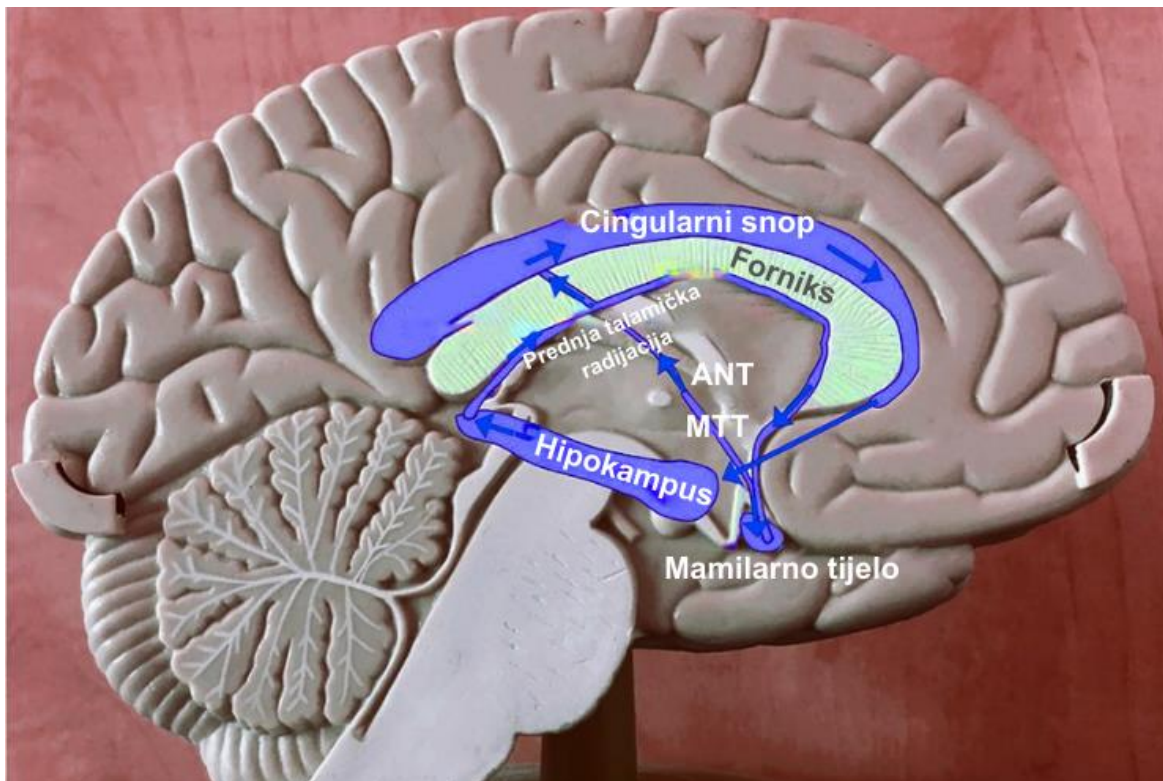
Kod izbora cilja za stimulaciju, DBS se može ili izravno primijeniti na pretpostavljeno žarište epilepsije ili primijeniti u dubokim subkortikalnim strukturama kako bi se prekinule epileptičke mreže ili primijeniti na duboko smještene snopove vlakana povezane s različitim strukturama unutar mozga (68). Izravna stimulacija epileptogene zone mijenja podražljivost tkiva i neuronsku sinkronizaciju te može imati inhibicijski učinak bez izazivanja funkcionalnih deficita (70) npr. hipokampus, amigdala, hipotalamus ili specifične kortikalne zone. Neizravna stimulacija dubokih struktura (talamus, bazalni gangliji, mali mozak) potiskuje neuronske krugove zaslužne za pojavu napadaja (71). Stimulacija snopova vlakana npr. u fornixu ili žuljevitom tijelu mijenja prag indukcije napadaja modulacijom neuronskih krugova povezanih moždanih struktura (72).



Slika 5. Mete DBS-a. Skicirano prema: Zangiabadi N, i sur. (2019) (68)

Papezov krug povezuje hipokampus putem forniksa i mamilotalamičkog trakta s ANT-om koji onda šalje svoje projekcije kroz snop cinguluma do parahipokampalnog korteksa završavajući u hipokampusu. Studije na životinjama pokazale su važnu ulogu Papezovog kruga u pojavi napadaja, a u različitim oblicima epilepsije primijećene su patološke promjene u istom. Mali mozak, subtalamička jezgra i CM imaju projekcije prema Papezovom krugu te se stoga smatraju potencijalnim terapijskim ciljevima DBS-a za smanjenje napadaja (68).

Još jedna važna neuronska mreža je kortiko-talamo-kortikalna petlja, koja je povezana s *absence* i motoričkim napadajima. Kod ne-ljudskih primata s fokalnom epilepsijom, talamotomijom su se gotovo potpuno suzbili napadaji. Novije studije su korištenjem optogenetike pokazale da talamički i kortikalni neuroni mogu pokrenuti napadaje te je predloženo da talamokortikalni put djeluje kao "usko grlo" u prekidu širenja napadaja (68).

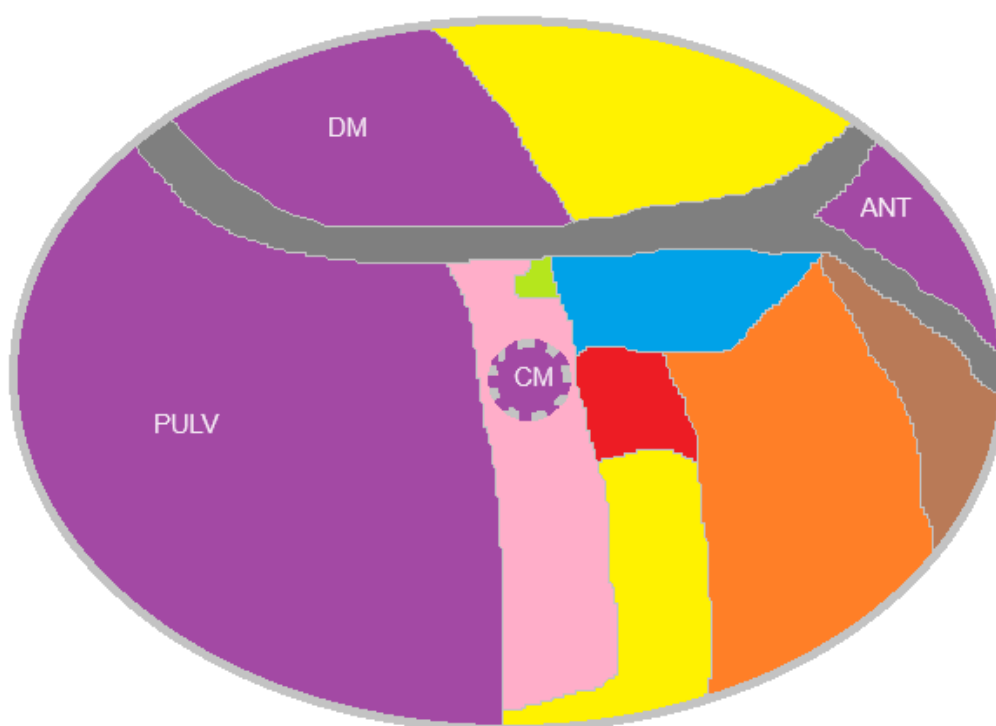


Slika 6. Papezov krug, ANT – rostralna jezgra talamusa, MTT – mamilotalamički snop. Skicirano prema: Fisher RS (2023) (6)

Broj potencijalnih ciljeva za neuromodulacijsku terapiju refrakterne epilepsije povećao se tijekom godina. Većina dostupne literature sugerira ciljanje talamusa, posebno njegove rostralne jezgre (ANT). U sljedećim odlomcima osvrnut ću se na najčešće odabrane ciljeve u liječenju epilepsije što uključuje: rostralnu jezgru talamusa (ANT), centromedijanu jezgru talamusa (CM), dorzomedijalnu jezgru talamusa (DM), pulvinar (PULV), hipokampus (Hip), piriformnu koru (PC), medijalni septum i subtalamičku jezgru (STN) (68,73).

5.1. Talamus

Talamus se tradicionalno smatra pasivnom stanicom informacija iz osjetilnih organa ili subkortikalnih struktura prema korteksu, ali on zapravo ima opsežne veze s cijelim cerebralnim korteksom (74). Talamus je složena struktura s jezgrama koja svaka ima različite profile povezanosti te je definiran kao „integrativno središte” za funkcionalne mreže mozga (73). Dva uobičajena cilja talamusa za DBS kod refrakterne epilepsije su ANT i CM, ali ANT-DBS jedini je odobren od strane američke Agencije za hranu i lijekove (*Food and Drug Administration (FDA)*) (73). Veličina i položaj talamičkih jezgri varira među pojedincima te je poželjno ciljanje prema individualnim nalazima MR-a, osobito kod atrofija talamusa (6).



Slika 7. Jezgre talamusa za DBS kod refrakterne epilepsije, ANT – rostralna jezgra, CM – centromedijana jezgra, DM – dorzomedijalna jezgra, PULV – pulvinar. Skicirano prema: Fisher RS (2023) (6)

5.1.1. Rostralna jezgra talamusa (ANT)

Prednja jezgra talamusa (ANT) najčešće je korištena meta za DBS kod liječenja refrakterne epilepsije (52). ANT ima četiri funkcionalne podjedinice od kojih je anteroventralna jezgra najrelevantnija za terapiju epilepsije (75,76). Preferira se zbog svoje veličine, udaljenosti od vaskularnih struktura i svojih opsežnih veza (67). Višestruke obzervacije pokazale su da je prednja talamička regija ključna za održavanje i širenje napadaja (77). Ovo se objašnjava njenim vezama s limbičkim sustavom putem forniksa i mamillotalamičkog trakta te projekcijama prema cingulumu, entorinalnom korteksu, hipokampusu, orbitofrontalnom korteksu i repatoj jezgri, koji svi sudjeluju u patogenezi žarišne epilepsije (78). Kod osoba s kroničnom temporalnom epilepsijom ANT je strukturno promijenjen (79), pokazujući vidljive linearne lezije na MR-u, osobito kada je prisutna i atrofija mamilarnih tijela i forniksa (80).

2010. godine provedeno je randomizirano kliničko ispitivanje SANTE (eng. *Stimulation of the Anterior Nucleus of the Thalamus for Epilepsy*). Ovo ispitivanje bilo je multicentrično, dvostruko slijepo, randomizirano, kontrolirano kliničko ispitivanje koje je istraživalo upotrebu bilateralnog ANT-DBS-a za liječenje lokalizirane epilepsije. Sto deset pacijenata sa žarišnim ili sekundarno generaliziranim farmakorezistentnim napadajima podijeljeno je u dvije skupine. Polovica sudionika primala je stimulaciju, dok druga polovica nije primala stimulaciju tijekom 3-mjesečne slijepe faze, nakon koje su svi pacijenti primali stimulaciju. Ovo ispitivanje izvijestilo je o značajnom poboljšanju što se tiče učestalosti napadaja, posebno kod žarišnih napadaja s promijenjenom sviješću i teških napadaja praćenih 25 mjeseci. Osamdeset jedan (74%) pacijent dovršio je razdoblje praćenja, od inicijalnih 110. Među tim pacijentima, medijan smanjenja učestalosti napadaja bio je 56%, pri čemu

se raspon kretao od povećanja učestalosti za 26% do potpune slobode od napadaja kod 6 pacijenata. Medijan smanjenja učestalosti napadaja nastavio se poboljšavati tijekom 3 godine ispitivanja, s medijanom smanjenja učestalosti napadaja od 41% u prvoj, 56% u drugoj i 68% u trećoj godini DBS-a, s 29% većim smanjenjem napadaja u stimuliranoj skupini u usporedbi s kontrolnom skupinom, zabilježeno tijekom posljednjeg mjeseca liječenja (52).

2021. objavljeni su daljnji rezultati SANTE studije nakon 7 i 10 godina ANT-DBS-a. Prije zatvaranja studije, 57 aktivnih ispitanika nastavilo je terapiju s praćenjem od najmanje 10 (maksimalno 14) godina. Nakon 7 godina, medijan smanjenja učestalosti napadaja u odnosu na početno stanje iznosio je 75%, bez razlika u ishodima povezanih s prethodnim VNS-om ili resekcijskom kirurgijom. Kod najtežeg tipa napadaja, žarišnog s prelaskom u bilateralni toničko-klonički napadaj, frekvencija je smanjena za 71%. Dodavanje novih antiepileptičkih lijekova nije utjecalo na obrazac smanjenja napadaja tijekom vremena (82).

MORE (eng. *The Medtronic Registry for Epilepsy*) je promatrački registar koji prikuplja prospektivne i retrospektivne kliničke podatke i ima za cilj razumjeti sigurnost i dugoročnu učinkovitost ANT-DBS u kliničkoj praksi te je 2023. godine objavljena randomizirana kontrolirana studija. Sudionici su bili pacijenti sa žarišnom refrakternom epilepsijom stariji od 18 godina, regrutirani iz 25 centara u 13 zemalja. Najmanje 2 godine praćena je učestalost napadaja, stopa odgovora, kvaliteta života, depresija i sigurnost ishoda. Sto sedamdeset pacijenata (prosječna dob 35,6 godina, 43% ženskog spola) ispunilo je sve kriterije za uključivanje te im je implantiran ANT-DBS. Na početku studije, 38% pacijenata prijavilo je kognitivne poremećaje. Medijan mjesečne učestalosti napadaja smanjio se za 33,1%. Četrdeset sedam pacijenata

završilo je 5 godina praćenja i njihov medijan mjesečne učestalosti napadaja smanjio se za 55,1%. Centri s većim obujmom operacija (>10 implantacija) imali su smanjenje medijana mjesečne učestalosti napadaja za 42,8% nakon 2 godine, u usporedbi s 25,8% u centrima s manjim obujmom. Kod pacijenata s kognitivnim poremećajima, smanjenje medijana mjesečne učestalosti napadaja iznosilo je 26,0% nakon 2 godine, u usporedbi s 36,1% kod pacijenata bez kognitivnih poremećaja (83).

Izravno ciljanje ANT-a korištenjem visokorezolucijskog MR-a superiornije je u odnosu na neizravno ciljanje zbog velike individualne varijacije u položaju ANT-a te stoga može poboljšati učinkovitost DBS-a (84). Također je praćenje parametara ANT-DBS-a uz istovremeno EEG snimanje tijekom ANT-DBS-a sugerirano kao način poboljšanja terapijske učinkovitosti praćenjem EEG desinkronizacije (85). DBS ima bolji učinak tijekom vremena (68), a ANT-DBS se pokazao korisnijim za žarišne napadaje (86). ANT nije uvijek značajno uključen u epileptičke mreže (87) te je to dio razloga zašto nekim pacijentima ANT-DBS ne dovodi do smanjenja frekvencije napadaja.

5.1.2. Centromedijana jezgra talamusa (CM)

Iz centromedijane jezgre talamusa (CM) projicira se gusti snop aksona u dorzolateralni dio putamena te također postoje projekcije prema moždanoj kori, prvenstveno motoričkoj i premotoričkoj kori, repatoj jezgri, globusu palidusu, supstanciji nigri, subtalamičkoj jezgri, ventralnom talamusu te intralaminarnim jezgrama i retikularnoj jezgri talamusa (6,88). Projekcije CM-a podržavaju njegovu ulogu u patofiziologiji generaliziranih napadaja.

Stimulacija CM-a čini se prikladna za kontrolu *absence* i generaliziranih napadaja, posebno kod pacijenata s Lennox-Gastautovim sindromom, dok za liječenje žarišnih napadaja s promijenjenom sviješću nije učinkovita (89). CM nema jasne granice te ga je teško naciljati (90), ali kvantitativno mapiranje susceptibilnosti (eng. *Quantitative susceptibility mapping*, QSM), tehnika MR-a za kvantificiranje prostorne distribucije magnetske susceptibilnosti unutar bioloških tkiva, može pomoći u njegovoj lokalizaciji (91).

Cukiert i suradnici proveli su otvorenu, prospektivnu studiju bilateralne stimulacije CM-a kod 20 pacijenata s generaliziranom refrakternom epilepsijom i kod 90% pacijenata postignuto je smanjenje napadaja veće od 50% (92). Dalic i suradnici proveli su randomiziranu studiju bilateralne stimulacije CM-a kod 20 pacijenata s Lennox-Gastautovim sindromom. Medijan smanjenja elektrografskih napadaja iznosio je 53,8% (93). Rezultati su mjereni nakon 3 mjeseca stimulacije te je moguće da će biti uspješniji uz dulje razdoblje liječenja kao što je to slučaj kod ANT-DBS-a.

5.1.3. Dorzomedijalna jezgra talamusa (DM)

DM sastoji se od tri podjedinice (94) i prima signale iz globusa palidusa, supstancije nigre, amigdale, malog mozga i dopaminergičnog moždanog debla. Medijalni-magnocelularni dio DM-a povezan je s orbitalnim i dorzomedijalnim prefrontalnim korteksom te medijalnim temporalnim regijama, centralna-parvicelularna regija povezana je s prednjim prefrontalnim korteksom, a lateralno-denzocelularno područje povezano je sa stražnjim prefrontalnim korteksom, prednjim očnim poljima i retikularnom jezgrom talamusa. DM također ima značajne veze s limbičkim korteksom (95).

Stimulacija DM-a pokazala je aktivaciju ipsilateralnog orbitofrontalnog, medijalnog i lateralnog frontalnog područja te uključivanje mezijalnih temporalnih struktura (96). Pacijenti s epilepsijom temporalnog režnja pokazuju atrofiju i pojačane T2 MR signale u DM-u (79), a neuspjesi kirurškog liječenja često su povezani s bilateralnom atrofijom DM-a i pulvinara (97). Stimulacija DM-a jednostavna je kod pacijenata s ugrađenim transventrikularnim ANT-DBS-om, budući da najdistalniji kontakt ANT elektrode često leži u DM-u (6). Stimulacija DM-a kod ljudi narušava pamćenje i izvršne funkcije (98) te je to dio razloga zašto postoji malo kliničkih informacija o njevoj ulozi kod liječenja epilepsije.

5.1.4. Pulvinar (PULV)

Pulvinar je najveća talamička jezgra i ima opsežne veze (99). Lateralni pulvinar uglavnom je povezan s optičkim sustavom, dorzomedijalni s parijetalnim regijama, a medijalni pulvinar povezan je s amigdalom, hipokampusom, temporalnim neokorteksom te cingularnim i orbitofrontalnim korteksom. Pulvinarne jedinice aktiviraju se sinkrono s pokretima te slušnim ili vizualnim podražajima, a kod pacijenata s epilepsijom temporalnog reznja nađena je patološka veza s lateralnim pulvinarom i zatiljnim reznjem (6). Kod refrakternog statusa epileptikusa javlja se karakteristična degeneracija pulvinara (100).

Refrakтерна epilepsija s fokusom u neokorteksu stražnjeg kvadranta velikog mozga posebno je teška za resekcijsku kirurgiju zbog preklapanja s elokventnim korteksom. Zbog povezanosti PULV-a sa stražnjim kvadrantom, Burdette i suradnici prikazali su seriju slučajeva 3 pacijenta s navedenom epilepsijom liječenih RNS-om. Svi su pacijenti dobro odgovorili na liječenje ($\geq 50\%$ smanjenje napadaja), a dva od tri pacijenta iskusilo je $\geq 90\%$ smanjenje napadaja na posljednjem praćenju nakon 15 mjeseci. Nalazi ECoG-a kod dva od tri pacijenta pokazali su gotovo istovremeni početak napadaja u neokorteksu i pulvinaru (101).

Filipescu i suradnici izveli su DBS medijalnog pulvinara kod osam pacijenata s refrakternom epilepsijom temporalnog reznja tokom snimanja mezijalnog temporalnog sEEG-a. Napadaji su inducirani električnom stimulacijom hipokampusa. Stimulacija medijalnog pulvinara skratila je toničku fazu napadaja i smanjila stupanj promjene svijesti i težine napadaja, ali nije utjecala na ukupno trajanje napadaja (102).

5.2. Hipokampus (Hip)

Epilepsija temporalnog režnja najčešći je sindrom žarišne epilepsije kod ljudi te je često refrakтерна i povezana s hipokampalnom sklerozom. Za te pacijente resekcija temporalnog režnja optimalna je terapija, ali je kontraindicirana kada napadaji počinju u oba temporalna režnja, kada postoji rizik od postoperativnih smetnji pamćenja, kognitivnih funkcija i govora te ako je pacijent već bio na operaciji temporalne lobektomije, ali i dalje ima napadaje iz kontralateralnog režnja (68).

Prospektivna, randomizirana, kontrolirana, dvostruko slijepa studija Cukierta i suradnika procijenila je učinke Hip-DBS-a kod 16 pacijenata s refrakternom epilepsijom temporalnog režnja. Hip-DBS visoke frekvencije (130 Hz) bio je učinkovit u značajnom smanjenju učestalosti napadaja u aktivnoj skupini u usporedbi s kontrolnom skupinom, a pedeset posto pacijenata aktivne skupine više nije imalo napadaje (103).

Velasco i suradnici pratili su 9 pacijenata s refrakternom mezijalnom epilepsijom temporalnog režnja i implantiranim Hip-DBS-om od 18 mjeseci do sedam godina i podijelili su ih s obzirom na nalaze MR-a. Pet pacijenata s normalnim MR-om imalo je smanjenje napadaja od >95%, dok je 4 pacijenta s nalazom hipokampalne skleroze imalo smanjenje od 50-70%. Nijedan pacijent nije pokazao neuropsihološko pogoršanje (104).

Wang i suradnici ugradili su kod 7 pacijenata s refrakternom epilepsijom temporalnog režnja bilateralni Hip-DBS te je nakon praćenja od 48 mjeseci prosječna učestalost napadaja smanjena za 78,1%. Jedan pacijent bio je bez napadaja na posljednjem praćenju, šest ih je imalo smanjenje učestalosti napadaja od >50%, a jedan pacijent koji nije poštovao upute o uzimanju AEL-a imao je smanjenje učestalosti napadaja

<50%. Nije bilo značajnih smanjenja inteligencije, verbalne ili vizualne memorije (105).

5.3. Piriformna kora (PC)

Piriformni korteks (PC) regija je paleokorteksa koja povezuje medijalne temporalne i donje frontalne režnjeve, površno od limena inzule. PC je primarni olfaktorni korteks, ali se ispostavilo da ima važnu ulogu u širenju i generiranju epileptičkih napadaja (106,107), posebno duboka zona PC-a nazvana „olujno područje“ (*area tempestas*) (108). Opseg resekcije piriformnog korteksa kod resekcijskih metoda liječenja epilepsije temporalnog režnja povezan je s uspješnosti operacije. Temporalni piriformni korteks predstavlja ključni volumen resekcije za postizanje slobode napadaja (109,110). Za DBS PC-a pretpostavlja se da bi mogao biti učinkovit u liječenju fokalne epilepsije. Najšire veze imaju prednji piriformni korteks i endopiriformna jezgra te se stoga čine najboljim regijama za istraživanje. Pretpostavlja se da je niskofrekventna stimulacija prikladnija za fokalnu epilepsiju, dok bi zatvorena visokofrekventna stimulacija mogla biti učinkovitija u prekidu šiljak-val izboja kod generaliziranih epilepsija (106).

5.4. Medijalni septum

Medijalni septum najdublje je i najposteriornije područje čeonog režnja koje ima strukturnu i funkcijsku povezanost s hipokampusom te je stoga područje interesa za epilepsije temporalnog režnja (73). Butler i suradnici napravili su MR studiju koja je pokazala da pacijenti s epilepsijom temporalnog režnja bez mezijalne temporalne skleroze imaju veći volumen jezgri septalnog područja u usporedbi s pacijentima s ekstratemporalnom epilepsijom i kontrolnim skupinama (111). Epileptička aktivnost u hipokampusu odražava se u medijalnom septumu, koji ponekad i sam predvodi napadaje. Septalna stimulacija visokog intenziteta aktivira „centar za užitak“ pa stoga

stimulaciju treba provoditi niskim intenzitetom (112). Epilepsija temporalnog režnja često je povezana s kognitivnim oštećenjem, dok stimulacija medijalnog septuma ima dokaze da može poboljšati pamćenje (113). Potrebna su daljnja istraživanja septalnih jezgri za razvitak optimalne neuromodulacijske terapije refrakterne epilepsije temporalnog režnja.

5.5. Subtalamička jezgra (STN)

Subtalamička jezgra (STN) dio je kortiko-subkortikalne mreže koja integrira senzomotoričku aktivnost i modulira ekscitatornu funkciju motoričkog korteksa putem direktnih i indirektnih puteva (114). Dio razloga za veliki uspjeh STN-DBS-a kod Parkinsonove bolesti je kompaktna i jasna anatomska struktura STN-a koja ga čini superiornim kirurškim ciljem za stimulaciju. STN-DBS istražuje se kao opcija za liječenje motoričkih napadaja putem prekida patološke kortikalne sinkronizacije (68).

Wille i suradnici koristili su DBS STN-a i retikularnog dijela supstancije nigre kod 5 pacijenata s progresivnim miokloničkim epileptičkim sindromima i uspjeli su smanjiti učestalosti napadaja za 30–100% te su svi pacijenti imali klinički relevantna poboljšanja raznih motoričkih sposobnosti (115).

Ren i suradnici stimulirali su STN tokom izvođenja sEEG-a kao dijela prijeoperacijske obrade 7 pacijenata s refrakternim žarišnim motoričkim napadajima. Uočili su širenje napadaja od motoričkog korteksa do ipsilateralnog STN-a i smanjenje interiktalnih šiljaka i visokofrekventnih oscilacija motoričkog korteksa kao odgovor na visokofrekventnu stimulaciju STN-a. Pokazali su da stimulacija STN-a može modulirati epileptičku aktivnost motoričkog korteksa kod ljudi (116).

5.6. Nuspojave i komplikacije

Nuspojave i potencijalne komplikacije DBS-a dobro su poznate zbog njegove široke upotrebe u liječenju poremećaja kretanja. Kod pacijenata s Parkinsonovom bolešću, ukupna stopa komplikacija DBS operacija bila je 7%, što uključuje mehaničke komplikacije (3%), krvarenje ili infarkt (1%), uklanjanje elektrode (1%), hematoma (0,4%) i infekciju (0,4%). Ostale zabilježene komplikacije uključuju: infekciju rane, frakturu elektrode ili produžetka, eroziju, fibrozu, migraciju elektrode, interferenciju s drugim uređajima, infekciju komponenti ugrađenog sustava, bol, prolazno pogoršanje, nove napadaje, vrtoglavicu, kožne komplikacije (ogrebotine, ulceracije i aseptičnu nekrozu), nelagodu zbog hardvera, neučinkovit proizvod i peri-elektrodni edem koji može uzrokovati dezorijentaciju, nestabilnost hoda, glavobolju, napadaje ili akutnu zbunjenost. Što se tiče psihijatrijskih nuspojava, najviše se spominju depresija, suicidalnost, apatija i kognitivno pogoršanje (68). Neke studije čak su uvidjele pozitivne psihijatrijske učinke stimulacije u smislu poboljšanja raspoloženja, sna i apatije (117,118). Iako su s boljom predoperacijskom obradom psihijatrijske nuspojave rjeđe, one se ne smiju zanemariti, a pacijente treba postoperativno pažljivo pratiti i omogućiti im najbolji mogući oporavak.

U SANTE studijama najčešće nuspojave povezane sa stimulacijom uključivale su parestezije (22,7%), bol na mjestu implantacije (20,9%), infekciju na mjestu implantacije (12,7%) i subkliničko krvarenje oko elektroda (68). Nisu prijavljeni simptomatski hematomi ili infekcije mozga, dva sudionika imala su prolazne napadaje izazvane stimulacijom, a depresija i oštećenje pamćenja bili su češći u stimuliranoj skupini u usporedbi s kontrolnom skupinom. Od 5 smrtnih slučajeva, nijedan nije povezan s implantacijom ili stimulacijom (52).

U MORE randomiziranoj kontroliranoj studiji najčešće prijavljene nuspojave bile su promjene u napadajima (povećana učestalost ili težina napadaja) (16%), oštećenje pamćenja (15%), depresivno raspoloženje (13%) i epilepsija (12%). Prijavljen je jedan slučaj iznenadne neočekivane smrti u epilepsiji (83).

Također su kod ANT-DBS-a prijavljeni poremećaji sna i neuropsihijatrijski simptomi ovisni o naponu DBS-a, a smanjenje napona preko noći dovelo je do poboljšanja neuropsihijatrijskih simptoma bez smanjenja učinkovitosti liječenja (119).

Sve u svemu, DBS se čini sigurnom opcijom za pacijente kod kojih se kvalitetnom prijeoperacijskom obradom utvrdi potencijalna korist, a nuspojave DBS-a kod refrakterne epilepsije ne razlikuju se bitno od nuspojava DBS-a kod poremećaja pokreta (120).

5.7. Komorbiditeti epilepsije

Osobe s epilepsijom u općoj populaciji imaju dva do pet puta veći rizik od somatskih bolesti u usporedbi s osobama bez epilepsije. Depresivne epizode najčešći su komorbiditet epilepsije zahvaćajući 11%-62% pacijenata (121). Također postoje dokazi da je pretilost češća kod epileptičara nego u općoj populaciji (122). Stoga postoji jasna potreba za integriranim pristupom pacijentima s epilepsijom, posebno kandidatima za neuromodulacijsko liječenje. Otkrivanjem novih ciljeva stimulacije dolazimo do točke gdje smo u mogućnosti kombinirati različite mete kod istog pacijenta i time liječiti različite neurološke, psihijatrijske, kognitivne i somatske poremećaje. Bitnu ulogu u ovom procesu imaju računalno modeliranje (eksperimentalno i kliničko), inženjerski dizajni i slikovne tehnike (68,123).

6. RASPRAVA

U idealnom svijetu, razvoj DBS-a počeo bi laboratorijskim eksperimentiranjem i razjašnjavanjem mehanizama, zatim bi slijedila pilotna ispitivanja na pacijentima i na kraju kontrolirana klinička ispitivanja. U slučaju DBS-a za liječenje epilepsije, prvo se započelo primjenom na ljudima, dok su laboratorijske studije slijedile nekoliko godina kasnije. Mnoge danas dostupne studije nisu randomizirane, slijepe i kontrolirane te su pune spekulacija o mehanizmu DBS-a, pravilnom odabiru kandidata i optimalnim parametrima stimulacije (6,68).

Stoga su rezultati podložni raznim utjecajima. U kroničnim bolestima općenito se primjećuju faze visoke i niske aktivnosti bolesti, a većina operacija DBS-a radi se pri velikom opterećenju napadajima te je moguće da bi se broj napadaja smanjio i bez ikakve terapije. U većini studija bilo je dopušteno mijenjanje terapije AEL-a, ali to se nije uvijek prijavljivalo pa se učinak stimulacije ne može točno mjeriti. Što se tiče placebo efekta, njega je jako teško postići u kirurgiji jer ne postoji „lažna operacija“ koja bi služila za procjenu učinka invazivnog zahvata na stanje pacijenta. Također su rezultati zbog visokih očekivanja istraživača i pacijenata vrlo sugestibilni (68).

Optimalni parametri stimulacije nejasni su zbog puno varijabli. U obzir se mora uzeti cilj stimulacije, putanja kojom najbolje doći do cilja, veličina, frekvencija i dužina impulsa električnog polja, hoće li se stimulacija odvijati prema rasporedu ili će biti kontinuirana ili responsivna te brojni drugi faktori. To rezultira stotinama mogućih kombinacija, dok se paradigme stimulacije često biraju na temelju prethodnih studija zbog praktičnosti, a ne prema patofiziološkoj osnovi. Medicina se kreće u smjeru personalizacije te bi se parametri stimulacije mogli prilagoditi prema karakterističnim frekvencijama napadaja pacijenta. Usavršavanjem tih tehnika potencijalno se mogu još više smanjiti frekvencija i težina napadaja (6).

ANT je za sada jedina odobrena meta DBS-a za refrakternu epilepsiju nakon velike, kontrolirane SANTE studije koja je dokazala najveću učinkovitost kod žarišnih temporalnih napadaja (52). Dugoročni, ali nekontrolirani nastavak SANTE studije pokazao je učinkovitost za neke napadaje frontalnog režnja, a veličina uzorka nije bila dovoljno velika da dokaže učinkovitost za druga mjesta podrijetla napadaja (82). Registar MORE podržava učinkovitost i sigurnost ANT-DBS-a u razdoblju od dvije godine nakon implantacije kod pacijenata sa žarišnom refrakternom epilepsijom (83). CM-DBS se u dosadašnjim studijama pokazao korisnim kod generaliziranih ili multifokalnih napadaja, ali se već duže vrijeme čeka velika kontrolirana studija. Pulvinar je najveća jezgra talamusa, ali rađeno je samo nekoliko manjih ispitivanja koja su pokazala da stimulacija medijalnog pulvinara može biti korisna za limbičke napadaje, posebno one s posteriornim žarištem. Za DM postoji jako malo kliničkih informacija, ali se navodi da ima važnu ulogu u epilepsiji (6).

Hip-DBS relativno je siguran postupak bez zabilježenih nepovratnih kognitivnih ili psihijatrijskih deficita, ali još se ne može smatrati terapijom prve linije za refrakternu epilepsiju temporalnog režnja pokraj resekcijskog zahvata. PC i medijalni septum predstavljaju nove obećavajuće mete za navedenu epilepsiju koje je potrebno dobro istražiti. Sve u svemu, DBS ostaje vrijedna opcija za pacijente kod kojih je resekcijska kirurgija kontraindicirana (68,73).

STN-DBS vidio je veliki uspjeh kod poremećaja kretanja, a također je obećavajuća sekundarna opcija za pacijente s refrakternim žarišnim motoričkim napadajima. Međutim, još treba odgovoriti koji pacijenti su optimalni kandidati, koji dio STN-a stimulirati te koji je točan mehanizam STN-DBS-a za epilepsiju (124).

DBS svakako ostaje jedan od najvažnijih otkrića u povijesti funkcionalne neurokirurgije. Kada lijekovi i resekcijska kirurgija ne mogu postići zadovoljavajući rezultat, vrijedno je imati još jednu opciju za ponuditi toj velikoj i potrebitoj skupini pacijenata. Neuromodulacija nije jedinstvena te još treba raspraviti kada ponuditi DBS, kada RNS, a kada VNS. DBS ima prednost nad RNS-om kada se ne može odrediti točna lokacija epileptičkog žarišta, a VNS kao manje rizični zahvat ima usporedive rezultate. Mehanizmi nuspojava DBS-a također zahtijevaju dodatna istraživanja, pogotovo njegov utjecaj na pamćenje, raspoloženje, kognitivne funkcije i san. Potrebne su velike, dobro dizajnirane, randomizirane, kontrolirane studije kako bi se potvrdila i optimizirala učinkovitost i sigurnost DBS-a (6,68).

7. ZAHVALE

Želim zahvaliti svom mentoru izv. prof. dr. sc. Darku Chudyju i doc. dr. sc. Marini Raguž, koji su mi predložili temu i bili od iznimne pomoći prilikom izrade ovog diplomskog rada.

Zahvaljujem svojoj obitelji i prijateljima na vjeri u mene i na neizmjerne potpori tijekom odrastanja i studiranja.

8. LITERATURA

1. WHO Epilepsy: A public Health Initiative. Geneva: World Health Organization; 2019.
2. Janson MT, Bainbridge JL. Continuing Burden of Refractory Epilepsy. *Ann Pharmacother.* 2021 Mar;55(3):406–8.
3. Bašić S, Petelin Gadže Ž. Epilepsije. U: Brinar V, ur. *Neurologija za medicinare. drugo, obnovljeno i dopunjeno izdanje.* Zagreb: Medicinska naklada; 2019. Str. 228-292.
4. Chudy D. Funkcijska i stereotaktička neurokirurgija. U: Lončarić J, Levak I, ur. *Kirurgija: Neurokirurgija.* Zagreb: Školska knjiga; 2022. Str. 920-928.
5. Aum DJ, Tierney TS. Deep brain stimulation: foundations and future trends. *Front Biosci Landmark Ed.* 2018 Jan 1;23(1):162–82.
6. Fisher RS. Deep brain stimulation of thalamus for epilepsy. *Neurobiol Dis.* 2023 Apr;179:106045.
7. Fisher RS, van Emde Boas W, Blume W, Elger C, Genton P, Lee P, et al. Epileptic seizures and epilepsy: definitions proposed by the International League Against Epilepsy (ILAE) and the International Bureau for Epilepsy (IBE). *Epilepsia.* 2005 Apr;46(4):470–2.
8. Fisher RS, Acevedo C, Arzimanoglou A, Bogacz A, Cross JH, Elger CE, et al. ILAE official report: a practical clinical definition of epilepsy. *Epilepsia.* 2014 Apr;55(4):475–82.
9. Beretta S, Carone D, Zanchi C, Bianchi E, Pirovano M, Trentini C, et al. Long-term applicability of the new ILAE definition of epilepsy. Results from the PRO-LONG study. *Epilepsia.* 2017 Sep;58(9):1518–23.
10. Hauser WA, Rich SS, Lee JR, Annegers JF, Anderson VE. Risk of recurrent seizures after two unprovoked seizures. *N Engl J Med.* 1998 Feb 12;338(7):429–34.
11. Falco-Walter J. Epilepsy-Definition, Classification, Pathophysiology, and Epidemiology. *Semin Neurol.* 2020 Dec;40(6):617–23.
12. GBD 2016 Epilepsy Collaborators. Global, regional, and national burden of epilepsy, 1990-2016: a systematic analysis for the Global Burden of Disease Study 2016. *Lancet Neurol.* 2019 Apr;18(4):357–75.
13. Ngugi AK, Bottomley C, Kleinschmidt I, Sander JW, Newton CR. Estimation of the burden of active and life-time epilepsy: a meta-analytic approach. *Epilepsia.* 2010 May;51(5):883–90.
14. Hauser WA, Annegers JF, Kurland LT. Incidence of epilepsy and unprovoked seizures in Rochester, Minnesota: 1935-1984. *Epilepsia.* 1993;34(3):453–68.

15. Neligan A, Hauser WA, Sander JW. The epidemiology of the epilepsies. *Handb Clin Neurol*. 2012;107:113–33.
16. Cloyd J, Hauser W, Towne A, Ramsay R, Mattson R, Gilliam F, et al. Epidemiological and medical aspects of epilepsy in the elderly. *Epilepsy Res*. 2006 Jan;68 Suppl 1:S39-48.
17. Tomson T, Nashef L, Ryvlin P. Sudden unexpected death in epilepsy: current knowledge and future directions. *Lancet Neurol*. 2008 Nov;7(11):1021–31.
18. Smithson H, Colwell B, Hanna J. Sudden Unexpected Death in Epilepsy: Addressing the Challenges. *Curr Neurol Neurosci Rep*. 2014 Dec 1;14:502.
19. Harden C, Tomson T, Gloss D, Buchhalter J, Cross JH, Donner E, et al. Practice guideline summary: Sudden unexpected death in epilepsy incidence rates and risk factors: Report of the Guideline Development, Dissemination, and Implementation Subcommittee of the American Academy of Neurology and the American Epilepsy Society. *Neurology*. 2017 Apr 25;88(17):1674–80.
20. Scheffer IE, Berkovic S, Capovilla G, Connolly MB, French J, Guilhoto L, et al. ILAE classification of the epilepsies: Position paper of the ILAE Commission for Classification and Terminology. *Epilepsia*. 2017 Apr;58(4):512–21.
21. Grinton BE, Heron SE, Pelekanos JT, Zuberi SM, Kivity S, Afawi Z, et al. Familial neonatal seizures in 36 families: Clinical and genetic features correlate with outcome. *Epilepsia*. 2015 Jul;56(7):1071–80.
22. Aaberg KM, Surén P, Søråas CL, Bakken IJ, Lossius MI, Stoltenberg C, et al. Seizures, syndromes, and etiologies in childhood epilepsy: The International League Against Epilepsy 1981, 1989, and 2017 classifications used in a population-based cohort. *Epilepsia*. 2017 Nov;58(11):1880–91.
23. Bosak M, Słowik A, Kacorzyk R, Turaj W. Implementation of the new ILAE classification of epilepsies into clinical practice - A cohort study. *Epilepsy Behav EB*. 2019 Jul;96:28–32.
24. Liu S, Yu W, Lü Y. The causes of new-onset epilepsy and seizures in the elderly. *Neuropsychiatr Dis Treat*. 2016 Jun 17;12:1425–34.
25. Tanaka A, Akamatsu N, Shouzaki T, Toyota T, Yamano M, Nakagawa M, et al. Clinical characteristics and treatment responses in new-onset epilepsy in the elderly. *Seizure*. 2013 Nov;22(9):772–5.
26. Fisher RS, Cross JH, D'Souza C, French JA, Haut SR, Higurashi N, et al. Instruction manual for the ILAE 2017 operational classification of seizure types. *Epilepsia*. 2017 Apr;58(4):531–42.
27. Hussain I, Kocharian G, Tosi U, Schwartz TH, Hoffman CE. Foundations of the Diagnosis and Surgical Treatment of Epilepsy. *World Neurosurg*. 2020 Jul;139:750–61.

28. Jehi L. Outcomes of Epilepsy Surgery for Epileptic Networks. *Epilepsy Curr.* 2017;17(3):160–2.
29. Bertram EH, Zhang DX, Mangan P, Fountain N, Rempe D. Functional anatomy of limbic epilepsy: a proposal for central synchronization of a diffusely hyperexcitable network. *Epilepsy Res.* 1998 Sep;32(1–2):194–205.
30. Kannathal N, Puthusserypady SK, Min LC. Elman neural networks for dynamic modeling of epileptic EEG. *Conf Proc Annu Int Conf IEEE Eng Med Biol Soc IEEE Eng Med Biol Soc Annu Conf.* 2006;2006:6145–8.
31. Smith SJM. EEG in the diagnosis, classification, and management of patients with epilepsy. *J Neurol Neurosurg Psychiatry.* 2005 Jun;76 Suppl 2(Suppl 2):ii2-7.
32. Noachtar S, Borggraefe I. Epilepsy surgery: a critical review. *Epilepsy Behav EB.* 2009 May;15(1):66–72.
33. Blend MJ, de León OA, Jobe TH, Lin Q, Sychra JJ, Gaviria M. Cerebral perfusion SPECT imaging in epileptic and nonepileptic seizures. *Clin Nucl Med.* 1997 Jun 1;22(6):363–8.
34. Theodore WH. Presurgical Focus Localization in Epilepsy: PET and SPECT. *Semin Nucl Med.* 2017 Jan;47(1):44–53.
35. Gadot R, Korst G, Shofty B, Gavvala JR, Sheth SA. Thalamic stereoelectroencephalography in epilepsy surgery: a scoping literature review. *J Neurosurg.* 2022 Nov 1;137(5):1210–25.
36. Zijlmans M, Huiskamp GM, Cremer OL, Ferrier CH, van Huffelen AC, Leijten FSS. Epileptic high-frequency oscillations in intraoperative electrocorticography: the effect of propofol. *Epilepsia.* 2012 Oct;53(10):1799–809.
37. Zhu Q, Liang Y, Fan Z, Liu Y, Zhou C, Zhang H, et al. The utility of intraoperative ECoG in tumor-related epilepsy: Systematic review. *Clin Neurol Neurosurg.* 2022 Jan;212:107054.
38. Porter RJ, Rogawski MA. Antikonvulzivni lijekovi (antiepileptici). U: Katzung BG, Trkulja V, ur. *Temeljna i klinička farmakologija.* 14. izdanje. Zagreb: Medicinska naklada; 2020. Str. 409-439.
39. Nune G, DeGiorgio C, Heck C. Neuromodulation in the Treatment of Epilepsy. *Curr Treat Options Neurol.* 2015 Oct;17(10):375.
40. Medvid R, Ruiz A, Komotar RJ, Jagid JR, Ivan ME, Quencer RM, et al. Current Applications of MRI-Guided Laser Interstitial Thermal Therapy in the Treatment of Brain Neoplasms and Epilepsy: A Radiologic and Neurosurgical Overview. *AJNR Am J Neuroradiol.* 2015 Nov;36(11):1998–2006.
41. Bauer R, Martin E, Haegele-Link S, Kaegi G, von Specht M, Werner B. Noninvasive functional neurosurgery using transcranial MR imaging-guided focused ultrasound. *Parkinsonism Relat Disord.* 2014 Jan;20 Suppl 1:S197-199.

42. Guénot M, Isnard J, Catenoix H, Mauguière F, Sindou M. SEEG-guided RF-thermocoagulation of epileptic foci: a therapeutic alternative for drug-resistant non-operable partial epilepsies. *Adv Tech Stand Neurosurg.* 2011;36:61–78.
43. Cavallieri F, Mulroy E, Moro E. The history of deep brain stimulation. *Parkinsonism Relat Disord.* 2024 Apr;121:105980.
44. Benabid AL, Pollak P, Louveau A, Henry S, de Rougemont J. Combined (thalamotomy and stimulation) stereotactic surgery of the VIM thalamic nucleus for bilateral Parkinson disease. *Appl Neurophysiol.* 1987;50(1–6):344–6.
45. Spiegel EA, Wycis HT, Marks M, Lee AJ. Stereotaxic Apparatus for Operations on the Human Brain. *Science.* 1947 Oct 10;106(2754):349–50.
46. Hariz MI, Blomstedt P, Zrinzo L. Deep brain stimulation between 1947 and 1987: the untold story. *Neurosurg Focus.* 2010 Aug;29(2):E1.
47. Mazoyer B. In memoriam: Jean Talairach (1911-2007): a life in stereotaxy. *Hum Brain Mapp.* 2008 Feb;29(2):250–2.
48. Talairach J, Bancaud J, Bonis A, Szikla G, Tournoux P. Functional stereotaxic exploration of epilepsy. *Confin Neurol.* 1962;22:328–31.
49. Cooper IS, Upton AR, Amin I. Reversibility of chronic neurologic deficits. Some effects of electrical stimulation of the thalamus and internal capsule in man. *Appl Neurophysiol.* 1980;43(3–5):244–58.
50. Rosenow J, Das K, Rovit RL, Couldwell WT, Irving S, Cooper and his role in intracranial stimulation for movement disorders and epilepsy. *Stereotact Funct Neurosurg.* 2002;78(2):95–112.
51. Upton AR, Cooper IS, Springman M, Amin I. Suppression of seizures and psychosis of limbic system origin by chronic stimulation of anterior nucleus of the thalamus. *Int J Neurol.* 1985 1986;19–20:223–30.
52. Fisher R, Salanova V, Witt T, Worth R, Henry T, Gross R, et al. Electrical stimulation of the anterior nucleus of thalamus for treatment of refractory epilepsy. *Epilepsia.* 2010 May;51(5):899–908.
53. Velasco F, Velasco M, Ogarrio C, Fanghanel G. Electrical stimulation of the centromedian thalamic nucleus in the treatment of convulsive seizures: a preliminary report. *Epilepsia.* 1987;28(4):421–30.
54. Butson CR, McIntyre CC. Role of electrode design on the volume of tissue activated during deep brain stimulation. *J Neural Eng.* 2006 Mar;3(1):1–8.
55. Elwassif MM, Datta A, Rahman A, Bikson M. Temperature control at DBS electrodes using a heat sink: experimentally validated FEM model of DBS lead architecture. *J Neural Eng.* 2012 Aug;9(4):046009.
56. Hariz M. Deep brain stimulation: new techniques. *Parkinsonism Relat Disord.* 2014 Jan;20 Suppl 1:S192-196.

57. Butson CR, McIntyre CC. Current steering to control the volume of tissue activated during deep brain stimulation. *Brain Stimulat.* 2008 Jan;1(1):7–15.
58. Miocinovic S, Khemani P, Whiddon R, Zeilman P, Martinez-Ramirez D, Okun MS, et al. Outcomes, management, and potential mechanisms of interleaving deep brain stimulation settings. *Parkinsonism Relat Disord.* 2014 Dec;20(12):1434–7.
59. Wojtecki L, Vesper J, Schnitzler A. Interleaving programming of subthalamic deep brain stimulation to reduce side effects with good motor outcome in a patient with Parkinson's disease. *Parkinsonism Relat Disord.* 2011 May;17(4):293–4.
60. Kovács N, Janszky J, Nagy F, Balás I. Changing to interleaving stimulation might improve dystonia in cases not responding to pallidal stimulation. *Mov Disord Off J Mov Disord Soc.* 2012 Jan;27(1):163–5.
61. Tierney TS, Sankar T, Lozano AM. Some recent trends and further promising directions in functional neurosurgery. *Acta Neurochir Suppl.* 2013;117:87–92.
62. Sun Y, Li M, Cao S, Xu Y, Wu P, Xu S, et al. Optogenetics for Understanding and Treating Brain Injury: Advances in the Field and Future Prospects. *Int J Mol Sci.* 2022 Feb 4;23(3):1800.
63. Bentley JN, Chestek C, Stacey WC, Patil PG. Optogenetics in epilepsy. *Neurosurg Focus.* 2013 Jun;34(6):E4.
64. Chen Y, Xiong M, Zhang SC. Illuminating Parkinson's therapy with optogenetics. *Nat Biotechnol.* 2015 Feb;33(2):149–50.
65. Selvakumar T, Alavian KN, Tierney T. Analysis of gene expression changes in the rat hippocampus after deep brain stimulation of the anterior thalamic nucleus. *J Vis Exp JoVE.* 2015 Mar 8;(97):52457.
66. Tierney TS, Vasudeva VS, Weir S, Hayes MT. Neuromodulation for neurodegenerative conditions. *Front Biosci Elite Ed.* 2013 Jan 1;5(2):490–9.
67. Wu C, Sharan AD. Neurostimulation for the treatment of epilepsy: a review of current surgical interventions. *Neuromodulation J Int Neuromodulation Soc.* 2013;16(1):10–24; discussion 24.
68. Zangiabadi N, Ladino LD, Sina F, Orozco-Hernández JP, Carter A, Téllez-Zenteno JF. Deep Brain Stimulation and Drug-Resistant Epilepsy: A Review of the Literature. *Front Neurol.* 2019 Jun 6;10:601.
69. DeLong M, Wichmann T. Deep brain stimulation for movement and other neurologic disorders. *Ann N Y Acad Sci.* 2012 Aug;1265:1–8.
70. Jobst BC, Darcey TM, Thadani VM, Roberts DW. Brain stimulation for the treatment of epilepsy. *Epilepsia.* 2010 Jul;51 Suppl 3:88–92.
71. Nagel SJ, Najm IM. Deep brain stimulation for epilepsy. *Neuromodulation J Int Neuromodulation Soc.* 2009 Oct;12(4):270–80.

72. Koubeissi MZ, Kahriman E, Syed TU, Miller J, Durand DM. Low-frequency electrical stimulation of a fiber tract in temporal lobe epilepsy. *Ann Neurol*. 2013 Aug;74(2):223–31.
73. Piper RJ, Richardson RM, Worrell G, Carmichael DW, Baldeweg T, Litt B, et al. Towards network-guided neuromodulation for epilepsy. *Brain*. 2022 Jun 30;145(10):3347–62.
74. Hwang K, Bertolero MA, Liu WB, D’Esposito M. The Human Thalamus Is an Integrative Hub for Functional Brain Networks. *J Neurosci Off J Soc Neurosci*. 2017 Jun 7;37(23):5594–607.
75. Child ND, Benarroch EE. Anterior nucleus of the thalamus: functional organization and clinical implications. *Neurology*. 2013 Nov 19;81(21):1869–76.
76. Warsi NM, Yan H, Suresh H, Wong SM, Arski ON, Gorodetsky C, et al. The anterior and centromedian thalamus: Anatomy, function, and dysfunction in epilepsy. *Epilepsy Res*. 2022 May;182:106913.
77. Hodaie M, Wennberg RA, Dostrovsky JO, Lozano AM. Chronic anterior thalamus stimulation for intractable epilepsy. *Epilepsia*. 2002 Jun;43(6):603–8.
78. Kotagal P. Neurostimulation: vagus nerve stimulation and beyond. *Semin Pediatr Neurol*. 2011 Sep;18(3):186–94.
79. Keller SS, O’Muircheartaigh J, Traynor C, Towgood K, Barker GJ, Richardson MP. Thalamotemporal impairment in temporal lobe epilepsy: a combined MRI analysis of structure, integrity, and connectivity. *Epilepsia*. 2014 Feb;55(2):306–15.
80. Tschampa HJ, Greschus S, Sassen R, Bien CG, Urbach H. Thalamus lesions in chronic and acute seizure disorders. *Neuroradiology*. 2011 Apr;53(4):245–54.
81. Fisher R, Salanova V, Witt T, Worth R, Henry T, Gross R, et al. Electrical stimulation of the anterior nucleus of thalamus for treatment of refractory epilepsy. *Epilepsia*. 2010 May;51(5):899–908.
82. Salanova V, Sperling MR, Gross RE, Irwin CP, Vollhaber JA, Giftakis JE, et al. The SANTÉ study at 10 years of follow-up: Effectiveness, safety, and sudden unexpected death in epilepsy. *Epilepsia*. 2021 Jun;62(6):1306–17.
83. Peltola J, Colon AJ, Pimentel J, Coenen VA, Gil-Nagel A, Gonçalves Ferreira A, et al. Deep Brain Stimulation of the Anterior Nucleus of the Thalamus in Drug-Resistant Epilepsy in the MORE Multicenter Patient Registry. *Neurology*. 2023 May 2;100(18):e1852–65.
84. Möttönen T, Katisko J, Haapasalo J, Tähtinen T, Kiekara T, Kähärä V, et al. Defining the anterior nucleus of the thalamus (ANT) as a deep brain stimulation target in refractory epilepsy: Delineation using 3 T MRI and intraoperative microelectrode recording. *NeuroImage Clin*. 2015;7:823–9.

85. Jaseja H. Expanding the therapeutic spectrum of anterior thalamic nucleus deep brain stimulation in intractable epilepsy: a postulation. *Epilepsy Behav* EB. 2015 Feb;43:46–7.
86. Vetkas A, Fomenko A, Germann J, Sarica C, Iorio-Morin C, Samuel N, et al. Deep brain stimulation targets in epilepsy: Systematic review and meta-analysis of anterior and centromedian thalamic nuclei and hippocampus. *Epilepsia*. 2022 Mar;63(3):513–24.
87. Weitz AJ, Fang Z, Lee HJ, Fisher RS, Smith WC, Choy M, et al. Optogenetic fMRI reveals distinct, frequency-dependent networks recruited by dorsal and intermediate hippocampus stimulations. *NeuroImage*. 2015 Feb 15;107:229–41.
88. Parent M, Parent A. Single-axon tracing and three-dimensional reconstruction of centre median-parafascicular thalamic neurons in primates. *J Comp Neurol*. 2005 Jan 3;481(1):127–44.
89. Velasco F, Velasco M, Jiménez F, Velasco AL, Brito F, Rise M, et al. Predictors in the treatment of difficult-to-control seizures by electrical stimulation of the centromedian thalamic nucleus. *Neurosurgery*. 2000 Aug;47(2):295–304; discussion 304-305.
90. Warren AEL, Dalic LJ, Thevathasan W, Roten A, Bulluss KJ, Archer J. Targeting the centromedian thalamic nucleus for deep brain stimulation. *J Neurol Neurosurg Psychiatry*. 2020 Apr;91(4):339–49.
91. Liu C, Wei H, Gong NJ, Cronin M, Dibb R, Decker K. Quantitative Susceptibility Mapping: Contrast Mechanisms and Clinical Applications. *Tomography*. 2015 Sep;1(1):3–17.
92. Cukiert A, Cukiert CM, Burattini JA, Mariani PP. Seizure outcome during bilateral, continuous, thalamic centromedian nuclei deep brain stimulation in patients with generalized epilepsy: a prospective, open-label study. *Seizure*. 2020 Oct;81:304–9.
93. Dalic LJ, Warren AEL, Bulluss KJ, Thevathasan W, Roten A, Churilov L, et al. DBS of Thalamic Centromedian Nucleus for Lennox-Gastaut Syndrome (ESTEL Trial). *Ann Neurol*. 2022 Feb;91(2):253–67.
94. Golden EC, Graff-Radford J, Jones DT, Benarroch EE. Mediodorsal nucleus and its multiple cognitive functions. *Neurology*. 2016 Nov 15;87(20):2161–8.
95. Eckert U, Metzger CD, Buchmann JE, Kaufmann J, Osoba A, Li M, et al. Preferential networks of the mediodorsal nucleus and centromedian–parafascicular complex of the thalamus—A DTI tractography study. *Hum Brain Mapp*. 2011 Sep 20;33(11):2627–37.
96. Zumsteg D, Lozano AM, Wieser HG, Wennberg RA. Cortical activation with deep brain stimulation of the anterior thalamus for epilepsy. *Clin Neurophysiol Off J Int Fed Clin Neurophysiol*. 2006 Jan;117(1):192–207.

97. Keller SS, Richardson MP, Schoene-Bake JC, O'Muircheartaigh J, Elkommos S, Kreilkamp B, et al. Thalamotemporal alteration and postoperative seizures in temporal lobe epilepsy. *Ann Neurol*. 2015 May;77(5):760–74.
98. Peräkylä J, Sun L, Lehtimäki K, Peltola J, Öhman J, Möttönen T, et al. Causal Evidence from Humans for the Role of Mediodorsal Nucleus of the Thalamus in Working Memory. *J Cogn Neurosci*. 2017 Dec;29(12):2090–102.
99. Benarroch EE. Pulvinar: associative role in cortical function and clinical correlations. *Neurology*. 2015 Feb 17;84(7):738–47.
100. Hernandez-Lain A, Hedley-Whyte ET, Hariri LP, Molyneaux B, Nagle KJ, Cole AJ, et al. Pathology of bilateral pulvinar degeneration following long duration status epilepticus. *Seizure*. 2013 Dec;22(10):901–4.
101. Burdette D, Mirro EA, Lawrence M, Patra SE. Brain-responsive corticothalamic stimulation in the pulvinar nucleus for the treatment of regional neocortical epilepsy: A case series. *Epilepsia Open*. 2021 Sep;6(3):611–7.
102. Filipescu C, Lagarde S, Lambert I, Pizzo F, Trébuchon A, McGonigal A, et al. The effect of medial pulvinar stimulation on temporal lobe seizures. *Epilepsia*. 2019 Apr;60(4):e25–30.
103. Cukiert A, Cukiert CM, Burattini JA, Mariani PP, Bezerra DF. Seizure outcome after hippocampal deep brain stimulation in patients with refractory temporal lobe epilepsy: A prospective, controlled, randomized, double-blind study. *Epilepsia*. 2017 Oct;58(10):1728–33.
104. Velasco AL, Velasco F, Velasco M, Trejo D, Castro G, Carrillo-Ruiz JD. Electrical stimulation of the hippocampal epileptic foci for seizure control: a double-blind, long-term follow-up study. *Epilepsia*. 2007 Oct;48(10):1895–903.
105. Wang S, Zhao M, Li T, Zhang C, Zhou J, Wang M, et al. Long-term efficacy and cognitive effects of bilateral hippocampal deep brain stimulation in patients with drug-resistant temporal lobe epilepsy. *Neurol Sci Off J Ital Neurol Soc Ital Soc Clin Neurophysiol*. 2021 Jan;42(1):225–33.
106. Young JC, Vaughan DN, Paolini AG, Jackson GD. Electrical stimulation of the piriform cortex for the treatment of epilepsy: A review of the supporting evidence. *Epilepsy Behav EB*. 2018 Nov;88:152–61.
107. Vaughan DN, Jackson GD. The piriform cortex and human focal epilepsy. *Front Neurol*. 2014;5:259.
108. Gale K. Progression and generalization of seizure discharge: anatomical and neurochemical substrates. *Epilepsia*. 1988;29 Suppl 2:S15-34.
109. Borger V, Schneider M, Taube J, Potthoff AL, Keil VC, Hamed M, et al. Resection of piriform cortex predicts seizure freedom in temporal lobe epilepsy. *Ann Clin Transl Neurol*. 2021 Jan;8(1):177–89.

110. Galovic M, Baudracco I, Wright-Goff E, Pillajo G, Nachev P, Wandschneider B, et al. Association of Piriform Cortex Resection With Surgical Outcomes in Patients With Temporal Lobe Epilepsy. *JAMA Neurol.* 2019 Jun 1;76(6):690–700.
111. Butler T, Zaborszky L, Wang X, McDonald CR, Blackmon K, Quinn BT, et al. Septal nuclei enlargement in human temporal lobe epilepsy without mesial temporal sclerosis. *Neurology.* 2013 Jan 29;80(5):487–91.
112. Fisher RS. Stimulation of the medial septum should benefit patients with temporal lobe epilepsy. *Med Hypotheses.* 2015 Jun;84(6):543–50.
113. Treu S, Barcia JA, Torres C, Bierbrauer A, Gonzalez-Rosa JJ, Nombela C, et al. Deep-brain stimulation of the human nucleus accumbens-medial septum enhances memory formation. *Res Sq.* 2023 Nov 20;rs.3.rs-3476665.
114. King-Stephens D. Is STN Neuromodulation of Focal Motor Seizures Ready for Prime Time? *Epilepsy Curr.* 2021 Jan 12;21(2):83–4.
115. Wille C, Steinhoff BJ, Altenmüller DM, Staack AM, Bilic S, Nikkhah G, et al. Chronic high-frequency deep-brain stimulation in progressive myoclonic epilepsy in adulthood--report of five cases. *Epilepsia.* 2011 Mar;52(3):489–96.
116. Ren L, Yu T, Wang D, Wang X, Ni D, Zhang G, et al. Subthalamic Nucleus Stimulation Modulates Motor Epileptic Activity in Humans. *Ann Neurol.* 2020 Aug;88(2):283–96.
117. Castelli L, Perozzo P, Zibetti M, Crivelli B, Morabito U, Lanotte M, et al. Chronic deep brain stimulation of the subthalamic nucleus for Parkinson's disease: effects on cognition, mood, anxiety and personality traits. *Eur Neurol.* 2006;55(3):136–44.
118. Antosik-Wójcińska A, Święcicki Ł, Dominiak M, Sołtan E, Bieńkowski P, Mandat T. Impact of STN-DBS on mood, drive, anhedonia and risk of psychiatric side-effects in the population of PD patients. *J Neurol Sci.* 2017 Apr 15;375:342–7.
119. Voges BR, Schmitt FC, Hamel W, House PM, Kluge C, Moll CKE, et al. Deep brain stimulation of anterior nucleus thalami disrupts sleep in epilepsy patients. *Epilepsia.* 2015 Aug;56(8):e99–103.
120. Li MCH, Cook MJ. Deep brain stimulation for drug-resistant epilepsy. *Epilepsia.* 2018 Feb;59(2):273–90.
121. Błaszczyk B, Czuczwar SJ. Epilepsy coexisting with depression. *Pharmacol Rep PR.* 2016 Oct;68(5):1084–92.
122. Hinnell C, Williams J, Metcalfe A, Patten SB, Parker R, Wiebe S, et al. Health status and health-related behaviors in epilepsy compared to other chronic conditions--a national population-based study. *Epilepsia.* 2010 May;51(5):853–61.
123. Sweet JA, Pace J, Girgis F, Miller JP. Computational Modeling and Neuroimaging Techniques for Targeting during Deep Brain Stimulation. *Front Neuroanat.* 2016;10:71.

124. Yan H, Ren L, Yu T. Deep brain stimulation of the subthalamic nucleus for epilepsy. *Acta Neurol Scand.* 2022 Dec;146(6):798–804.

9. ŽIVOTOPIS

Đivo Antić rođen je 24.12.1999. u Dubrovniku, gdje je pohađao Osnovnu školu Lapad. Nakon završetka osnovne škole 2014. godine upisao je Gimnaziju Dubrovnik koju je završio 2018. godine. Po završetku srednjoškolskog obrazovanja upisao je Medicinski fakultet Sveučilišta u Zagrebu. Prve dvije godine fakulteta bio je član Studentske veslačke sekcije. Aktivni je član Studentske sekcije za kirurgiju od 2021. godine. Radio je testirajući na COVID-19 sve ljude uključene u snimanje Netflix serije *Vikings: Valhala* 2022. u Dubrovniku. Sudjelovao je na *Brain-gut axis* konferenciji održanoj u prostorima Medicinskog fakulteta u Zagrebu. Tijekom posljednje akademske godine na fakultetu (2023/2024.) zbog interesa za neurokirurgiju povremeno je volontirao na Zavodu za neurokirurgiju Kliničke bolnice Dubrava gdje izrađuje i svoj diplomski rad. U slobodno vrijeme interes mu je teretana i sport. Uspješno je položio tečaj C1.2 njemačkog jezika na Goethe institutu te planira nastaviti.