

Koronarografija kompjutoriziranom tomografijom u obradi bolesnika s koronarnim stentovima i premosnicama

Anđelić, Ana

Master's thesis / Diplomski rad

2024

Degree Grantor / Ustanova koja je dodijelila akademski / stručni stupanj: **University of Zagreb, School of Medicine / Sveučilište u Zagrebu, Medicinski fakultet**

Permanent link / Trajna poveznica: <https://um.nsk.hr/um:nbn:hr:105:684244>

Rights / Prava: [In copyright](#)/[Zaštićeno autorskim pravom.](#)

Download date / Datum preuzimanja: **2024-11-13**



Repository / Repozitorij:

[Dr Med - University of Zagreb School of Medicine Digital Repository](#)



SVEUČILIŠTE U ZAGREBU

MEDICINSKI FAKULTET

Ana Anđelić

**Koronarografija kompjutoriziranom tomografijom u obradi
bolesnika s koronarnim stentovima i premosnicama**

DIPLOMSKI RAD



Zagreb, 2024.

Ovaj diplomski rad izrađen je u Kliničkom zavodu za dijagnostičku i intervencijsku radiologiju Kliničkog bolničkog centra Zagreb pod vodstvom doc.dr.sc. Maje Hrabak Paar i predan je na ocjenu u akademskoj godini 2023./2024.

Popis i objašnjenje kratica

3D- trodimenzionalno

ACS (*engl. acute coronary syndrome*) - akutni koronarni sindrom

CABG (*engl. coronary artery bypass graft*) - aortokoronarna prenosnica

CAC (*engl. coronary artery calcium*) score - koronarni arterijski kalcijски score

CAD (*engl. coronary artery disease*) – koronarna bolest

CCS (*engl. chronic coronary syndrome*) - kronični koronarni sindrom

CCTA (*engl. coronary computed tomography angiography*) - koronarna kompjutorizirana tomografska angiografija

CI (*engl. confidence interval*) - interval pouzdanosti

CT – kompjutorizirana tomografija

CTA (*engl. computed tomography angiography*) – angiografija kompjutoriziranom tomografijom

CTDI - CT dozni indeks

CX (*engl. left circumflex artery*) - lijeva cirkumfleksna arterija

eGFR (*engl. estimated glomerular filtration rate*) - procijenjena brzina glomerularne filtracije

EKG – elektrokardiogram

HR (*engl. hazard ratio*) - omjer rizika

hs-cTnT (*engl. high-sensitivity cardiac troponin T*) - visokoosjetljivi kardijalni troponin T

ICA (*engl. invasive coronary angiography*) – invazivna koronarografija

IM- infarkt miokarda

ISR- intrastent restenoza

KVB – kardiovaskularne bolesti

LAD (*engl. left anterior descending*) - prednja lijeva silazna grana

LDL (*engl. low-density lipoprotein*) - lipoprotein niske gustoće

LIMA (*engl. left internal mammary artery*) - lijeva unutrašnja mamarna arterija

LKA - lijeva koronarna arterija

LM (*engl. left main*) - lijeva glavna koronarna arterija

LV – lijevi ventrikul

MR - magnetna rezonancija

NT-proBNP- N-terminalni pro-brain natriuretički peptid

PC-AKI (engl. *post-contrast acute kidney injury*) - akutna ozljeda bubrega inducirana kontrastnim sredstvom

PCI (engl. *percutaneous coronary intervention*) - perkutana koronarna intervencija

PTA - perkutana transluminalna angioplastika

RCA (engl. *right coronary artery*) - desna koronarna arterija

SPECT (engl. *single-photon emission computed tomography*) - jednofotonska emisijska tomografija

Sadržaj

SAŽETAK

SUMMARY

| | |
|--|----|
| 1. UVOD | 1 |
| 2. Krvna opskrba srčanog mišića i anatomija koronarnih arterija | 3 |
| 2.1. Aterosklerotske promjene koronarnih arterija i ishemijska bolest srca..... | 4 |
| 2.2. Od patologije plaka do prikaza na CCTA | 5 |
| 3. Koronarografija kompjutoriziranom tomografijom (CT koronarografija) | 7 |
| 3.1. Opis metode | 8 |
| 3.2. Indikacije | 11 |
| 3.3. Prednosti i nedostaci | 13 |
| 3.4. Jodna kontrastna sredstva..... | 14 |
| 3.5. Ionizirajuće zračenje pri CT koronarografiji | 15 |
| 4. Radiološka obrada pacijenata sa sumnjom ili dijagnozom koronarne arterijske bolesti | 17 |
| 4.1. Probir za koronarnu arterijsku bolest u asimptomatskih ispitanika..... | 18 |
| 4.2. Bolesnici s mogućim akutnim koronarnim sindromom (ACS) | 19 |
| 4.3. Bolesnici s dugotrajnom dijagnozom kroničnog koronarnog sindroma | 20 |
| 4.3.1. Bolesnici sa stabiliziranim simptomima <1 godine nakon akutnog koronarnog sindroma ili bolesnici s nedavnom revaskularizacijom | 21 |
| 4.3.2. Bolesnici >1 godine nakon početne dijagnoze odnosno revaskularizacije..... | 21 |
| 5. Obrada pacijenata s ugrađenim koronarnim stentovima i premosnicama | 23 |
| 5.1. Dijagnostička obrada i uloga CCTA kod pacijenata s ugrađenim koronarnim stentovima | 24 |
| 5.1.1. Uloga koronarne CT angiografije pri vođenju perkutane koronarne intervencije | 25 |
| 5.1.2. Uloga CCTA u praćenju revaskularizacije | 26 |
| 5.1.3. Procjena intrastent restenoze..... | 27 |
| 5.2. Dijagnostička obrada i uloga CCTA kod pacijenata s ugrađenim aortokoronarnim premosnicama..... | 28 |
| 6. ZAKLJUČAK | 32 |
| 7. ZAHVALE | 33 |
| 8. LITERATURA..... | 34 |
| 9. ŽIVOTOPIS | 42 |

SAŽETAK

Naslov: Koronarografija kompjutoriziranom tomografijom u obradi bolesnika s koronarnim stentovima i premosnicama

Autor: Ana Anđelić

Koronarna bolest (CAD, engl. *coronary artery disease*) je karakterizirana nakupljanjem aterosklerotskih plakova u arterijama koje opskrbljuju srce krvlju. Ova bolest može biti opstruktivna ili neopstruktivna, a liječenje uključuje promjene u životnom stilu, lijekove i invazivne intervencije. CAD je kronična i često progresivna bolest, s potencijalom za naglo pogoršanje zbog rupture ili erozije plaka.

Koronarna kompjutorizirana tomografska angiografija (CCTA) postala je ključna za dijagnosticiranje CAD-a jer pruža detaljan uvid u stanje arterija i razvoj plakova. Napredak u CCTA tehnologiji omogućio je smanjenje izloženosti zračenju i preciznu karakterizaciju arterija, što je značajno za donošenje medicinskih odluka. CCTA se koristi za praćenje promjena u plakovima i za stratifikaciju rizika kod pacijenata.

Revaskularizacija miokarda, bilo putem perkutane koronarne intervencije ili kirurške metode (aortokoronarno premoštenje, CABG), igra važnu ulogu u liječenju opstruktivnog CAD-a. CCTA je također korisna za procjenu prohodnosti stentova i aortokoronarnih premosnica. CCTA ima važnu ulogu u praćenju pacijenata nakon revaskularizacije, pružajući informacije o prohodnosti žila i statusu aterosklerotskih plakova. Korištenje CCTA za praćenje revaskularizacije može značajno doprinijeti poboljšanju ishoda liječenja i smanjenju komplikacija. U ovom preglednom radu prikazana je uloga CCTA u obradi bolesnika nakon revaskularizacije miokarda.

Ključne riječi: koronarna bolest, koronarna kompjutorizirana tomografska angiografija, revaskularizacija miokarda

SUMMARY

Title: Coronary computed tomography angiography in assessment of patients with coronary stents and bypass grafts

Author: Ana Anđelić

Coronary artery disease (CAD) is characterized by the accumulation of atherosclerotic plaques in the arteries that supply the heart with blood. This disease can be obstructive or non-obstructive, and treatment includes lifestyle changes, medications, and invasive interventions. CAD is a chronic and often progressive disease, with the potential for sudden worsening due to plaque rupture or erosion.

Coronary computed tomography angiography (CCTA) has become essential for diagnosing CAD as it provides detailed insights into the condition of the arteries and plaque development. Advances in CCTA technology have enabled reduced radiation exposure and precise characterization of the arteries, which is crucial for medical decision-making. CCTA is used to monitor changes in plaques and to stratify risk in patients.

Myocardial revascularization, either through percutaneous coronary intervention or surgically (coronary artery bypass grafting, CABG), plays an important role in the treatment of obstructive CAD. CCTA is also useful for assessing the patency of stents and coronary bypass grafts. CCTA plays an important role in monitoring patients after revascularization, providing information on vessel patency and the status of atherosclerotic plaques. The use of CCTA for revascularization monitoring can significantly contribute to improving treatment outcomes and reducing complications. In this review paper, we describe the role of CCTA in the evaluation of patients after myocardial revascularization.

Keywords: coronary artery disease, coronary computed tomography angiography, myocardial revascularization

1.UVOD

Kardiovaskularne bolesti glavni su uzrok smrti u Europi. Ovoj je skupini bolesti na godišnjoj razini pripisivo oko 3,9 milijuna smrti u Europi i više od 1,8 milijuna smrti u Europskoj uniji (1). Ishemijska bolest srca, vodeća dijagnostička podskupina ove grupe bolesti, glavni je uzrok preuranjene smrti kod nas i u svijetu. Analiza distribucije mortaliteta u Europi upućuje da su stope smrtnosti značajno više u Istočnoj i Centralnoj Europi u usporedbi sa Zapadnom, Sjevernom i Južnom Europom (1). Protekloga desetljeća smrtnost od koronarne aterosklerotske bolesti se smanjila, međutim ona se i nadalje nalazi na prvom mjestu uzroka smrti (2). U Republici Hrvatskoj u zadnjih deset godina zamjetan je trend smanjenja smrtnosti od koronarne arterijske bolesti koji se u usporedbi s drugim državama može opisati kao skroman. Postignuti rezultati objašnjivi su udruženim djelovanjem primarne prevencije i lakšoj dostupnosti dijagnostičke invazivne koronarografije (ICA) zbog koje se vidno povećao broj invazivnih terapijskih intervencija (3).

Koronarna bolest (CAD) je patološki proces karakteriziran nakupljanjem aterosklerotskih plakova u epikardijalnim arterijama, bez obzira je li taj proces opstruktivan ili neopstruktivan. Taj se proces može modificirati prilagodbom životnog stila, farmakološkim terapijama i invazivnim intervencijama osmišljenim da se postigne stabilizacija ili regresija bolesti. Bolest može imati duga, stabilna razdoblja, ali također može postati nestabilna u bilo kojem trenutku, obično zbog akutnog aterotrombotičkog događaja uzrokovanog rupturom ili erozijom plaka. Međutim, bolest je kronična, najčešće progresivna, pa stoga i ozbiljna, čak i u klinički naizgled tihim razdobljima. Dinamička priroda CAD procesa rezultira različitim kliničkim prezentacijama, koje se mogu prikladno kategorizirati kao akutni koronarni sindrom (ACS) ili kronični koronarni sindrom (CCS) (4).

Koronarna kompjutorizirana tomografska angiografija (CCTA) učinkovit je slikovni modalitet koji se sve više prihvaća kao test prve linije za dijagnosticiranje CAD, a ima prognostičke implikacije za liječenje bolesnika (4,5). Nadalje, CCTA se može iskoristiti za prikaz različitih stadija ateroskleroze u rasponu od stvaranja plaka do napredovanja i pucanja plaka. Inovativni alati izvedeni iz CCTA-e omogućuju razumijevanje razvoja aterosklerotskog plaka i pomažu u stratifikaciji rizika i donošenju medicinskih odluka za pacijente s CAD-om. Napredak u CCTA omogućio je minimalno izlaganje zračenju, učinkovitu karakterizaciju koronarnih arterija i

detaljno oslikavanje ateroskleroze tijekom vremena. Stoga CCTA pruža središnju platformu za multidisciplinarni pristup, uključujući imunologiju, patologiju, radiologiju i kardiologiju, za daljnje razumijevanje CAD-a i poboljšanje skrbi za pacijente (6). U ovome radu želimo prikazati prednosti i mane CCTA, te mogućnosti prikaza krvnih žila srca tom dijagnostičkom metodom. Osobito ćemo obraditi ulogu CCTA u dijagnostičkom algoritmu pri obradi pacijenata sa ugrađenim koronarnim stentovima i premosnicama.

2. Krvna opskrba srčanog mišića i anatomija koronarnih arterija

Deblo lijeve koronarne arterije i desna koronarna arterija (engl. *right coronary artery*, RCA) izlaze iz lijevog i desnog sinusa aortnog korijena, distalno od aortalnog zalistka. Lijeva se koronarna arterija nakon više od 2,5 cm od svog ishodišta dijeli na prednju lijevu silaznu granu (engl. *left anterior descending artery*, LAD), koja prolazi kroz prednji interventrikularni žlijeb, i lijevu cirkumfleksnu arteriju (engl. *left circumflex artery*, CX), koja prolazi posteriorno kroz lijevi atrioventrikularni žlijeb. LAD daje grane koje opskrbljuju prednji dio septuma (septalni perforatori), anteriornu, lateralnu i apikalnu stranu lijeve klijetke. CX daje marginalne grane koje opskrbljuju lateralnu, posteriornu i inferiornu stijenku lijeve klijetke. RCA prolazi kroz desni atrioventrikularni žlijeb i daje ogranke koji opskrbljuju desnu pretklijetku, desnu klijetku i inferoposteriornu stijenku lijeve klijetke. Stražnja silazna grana prolazi kroz stražnji interventrikularni žlijeb i opskrbljuje inferiorni dio interventrikularnog septuma. Ova je arterija ogranak RCA u 90 % ljudi (desnostrana dominacija), dok je u 10 % ljudi ogranak CX (ljevostrana dominacija). Anatomija koronarnih arterija znatno varira od čovjeka do čovjeka i postoje mnoge normalne varijacije (7).

RCA opskrbljuje sinoatrijski čvor u 60 % ljudi, a atrioventrikularni čvor u otprilike 90 % ljudi. Okluzija proksimalnog dijela RCA zbog toga često rezultira sinusnom bradikardijom i može uzrokovati atrioventrikularni nodalni blok. Nagla okluzija RCA zbog koronarne tromboze uzrokuje infarkt inferiorne stijenke lijeve klijetke, a često i desne klijetke. Nagla okluzija LAD-a ili CX-a uzrokuje infarkt odgovarajućeg dijela lijeve klijetke, a okluzija debila lijeve koronarne arterije često je smrtonosna (7).

2.1. Aterosklerotske promjene koronarnih arterija i ishemijska bolest srca

Koronarna bolest najvažnija je etiologija boli u prsima u kliničkoj praksi, ima značajne prognostičke implikacije i može se liječiti. Štoviše, aterosklerotska bolest koronarnih arterija je vrlo raširena i može postojati u različitim oblicima, od prisutnosti neopstruktivnog plaka do bolesti koja ograničava protok te stanja u kojima je došlo do potpune opstrukcije žile. Ne samo prisutnost, već i položaj i opseg stenozе, sastav plaka koji je u podlozi stenozе, fiziološki učinak i zdravlje distalnog krvožilja, određuje ishode kod bolesnika. Stoga je utvrđivanje prisutnosti aterosklerotske koronarne bolesti ključan dio kardiološke prakse koji zahtijeva značajna ulaganja vremena i sredstava. Dostupno je mnoštvo neinvazivnih opcija testiranja za procjenu pacijenata koji imaju bol u prsima koja bi mogla biti povezana s ishemijskom bolešću srca, ali postoji značajna kontroverza oko toga koja je optimalna strategija testiranja (8).

Stenoza jest suženje lumena krvne žile uz posljedično smanjen protok i smanjen dotok krvi u perifernije (arterije), odnosno centralnije (vene) područje. Okluzija je potpuni gubitak prohodnosti lumena krvne žile. Simptomi ovise o stupnju redukcije širine lumena žile, o kolateralnoj cirkulaciji i o opskrbnom području zahvaćene krvne žile. Najčešći uzroci stenotičnih i okluzivnih promjena arterija jesu: ateroskleroza, intimalna hiperplazija, arteritis i fibromuskularna displazija žilne stijenke.

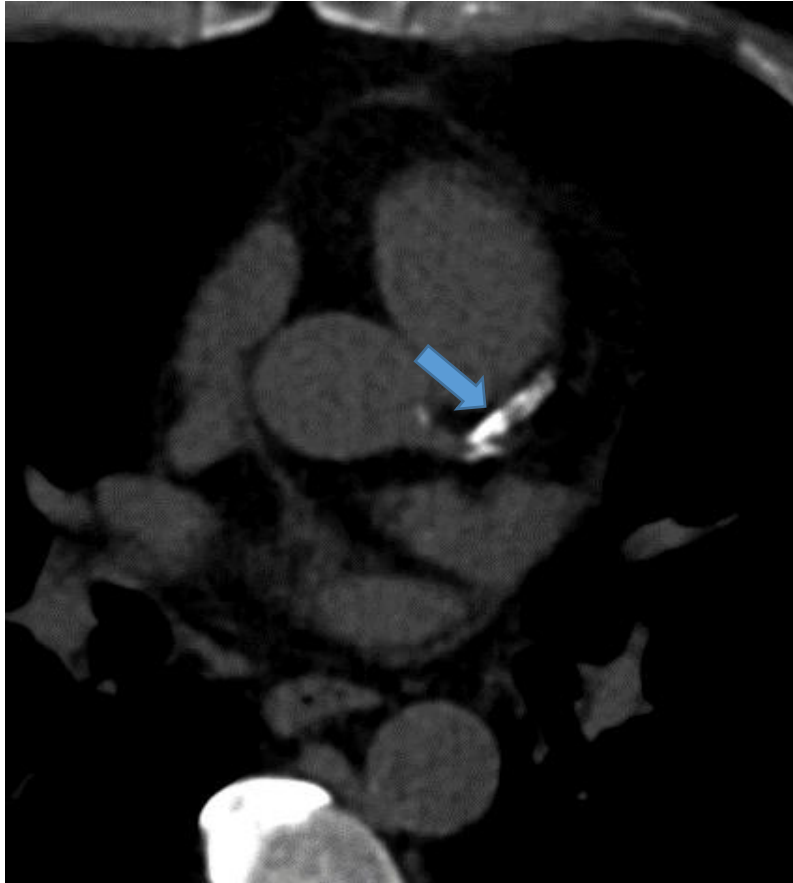
Ateroskleroza je obično posljedica kombinacije genskih i okolišnih utjecaja. Čimbenici su rizika dislipidemija, šećerna bolest, pušenje, pozitivna obiteljska anamneza, neaktivan način života, adipoznost te arterijska hipertenzija. Postoje različite teorije o uzrocima, uključujući intimalnu traumu, poremećaj u autoimunom odgovoru i infekcije. Ateroskleroza je sistemska bolest te pacijenti s perifernom arterijskom bolešću imaju visok rizik od razvoja ishemijske koronarne i cerebrovaskularne bolesti. Glavno je obilježje ateroskleroze ateromatozni plak koji se sastoji od masne komponente i fibrozne kape, kombinacije glatkih mišićnih stanica, vezivnog tkiva, prije svega kolagena, upalnih stanica i trombogenih tvari. Rupture plaka mogu rezultirati distalnim embolijama. Intimalna hiperplazija nije bolest, već je posljedica odgovora na oštećenje intime krvožilne stijenke, fibrinskog depozita te agregacije i aktivacije trombocita (9).

2.2. Od patologije plaka do prikaza na CCTA

Ateroskleroza, multifaktorijalna sistemska bolest, najčešće se nalazi na mjestima grananja krvnih žila i područjima niskog smičnog naprezanja koja se polagano razvijaju tijekom vremena (10).

Aterosklerotske lezije mogu se podijeliti u rane neaterosklerotske lezije intime, uključujući zadebljanje intime i ksantome, koje dalje napreduju u sve vulnerabilnije i rupturi sklone lezije, počevši s patološkim zadebljanjem intime i dovodeći do fibroateroma i fibroateroma tanke kape (11). Ove lezije mogu dovesti do akutne tromboze u koronarnoj arteriji, najčešće rupturom plaka, ali i erozijom plaka i fisurom plaka (12). Nadalje, kako aterosklerotske lezije napreduju, dolazi do neovaskularizacije, a histopatološka pretraga pokazuje povećan broj vasa vasorum, kao i infiltraciju makrofaga i T limfocita, istodobno s povećanjem stenoze krvnih žila i područja nekrotične jezgre, pokazujući ključnu ulogu imunoloških stanica u progresiji plaka. Krvarenje unutar plaka je lezija plaka koja se najčešće vidi kod rupture plaka u usporedbi s erozijom plaka i stabilnom CAD (12).

Nadalje, krvarenje unutar plaka sadrži velike količine kolesterolskih pukotina, makrofaga i rastuće nekrotične jezgre, što potencijalno povećava ranjivost plaka (13). Međutim, vulnerabilne lezije imaju tendenciju evoluirati tijekom vremena i mogu se transformirati u neranjive lezije (14). Razumijevanje histopatologije nestabilnih lezija, uključujući krvarenje unutar plaka, neovaskularizaciju i rekurentno cijeljenje i rupturu plaka, može djelomično objasniti brzu progresiju lezije koja se javlja prije rupture plaka što dovodi do ACS-a (15). Kalcifikacija u CAD-u povezana je s evolucijom plaka i može se vizualizirati CCTA-om i kompjutoriziranom tomografijom (CT) bez kontrasta u obliku bodovanja kalcija (Slika 1) (16). Kalcificirani koronarni plak može se histopatološki vidjeti unutar aterosklerotskih lezija, počevši s ranim mikrokalcifikacijama intime, koje napreduju do točkastih i fragmentiranih kalcifikacija fibroateroma, praćenih pločastim kalcijem i kalcificiranim nodulima. Progresija kalcifikata može se usporediti između histologije i CCTA i može igrati ulogu u prognozi i stratifikaciji rizika za plakove sklone pucanju. Na primjer, točkaste kalcifikacije na CCTA koje odgovaraju točkastim i fragmentiranim kalcifikacijama na histopatološkim pregledima nose veći rizik od pucanja plaka u usporedbi s gustim kalcifikacijama kao što su difuzni kalcij ili kalcijeve ploče (17).



Slika 1. Kalcijski skoring koronarnih arterija. Opsežni kalcifikati LAD (strelica).

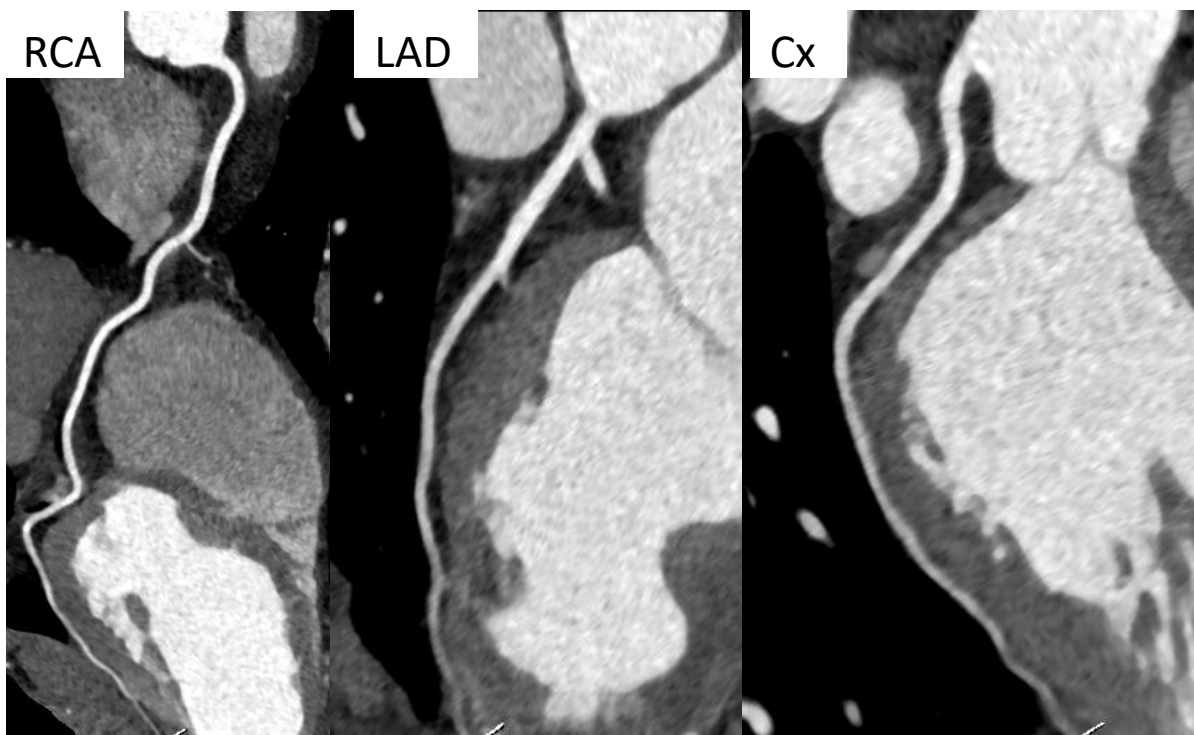
3. Koronarografija kompjutoriziranom tomografijom (CT koronarografija)

S obzirom da je srce organ u konstantnom gibanju, suvremena kardijalna radiologija, koja obuhvaća CT i magnetnu rezonanciju (MR) srca, intenzivno se počela razvijati mnogo kasnije, kada su razvojem tehnologije osmišljene brze tehnike snimanja koje omogućuju kvalitetan prikaz srčanih struktura. Navedenim metodama dobivamo uvid u morfologiju, ali i funkciju srca, pa su CT i MR srca danas rutinski dio obrade kardioloških i kardiokirurških bolesnika (9).

CT koronarografija je neinvazivna slikovna pretraga koja koristi angiografiju kompjutoriziranom tomografijom za dobivanje visokorezolucijskih, tankoslojnih (submilimetarskih), trodimenzionalnih slika srca, koronarnih arterija i velikih krvnih žila (Slika 2) (1).

CT je dijagnostička pretraga koja kombinira primjenu kontrastnog sredstva, rendgenskih zraka i računalne analize slike (9). Slike se rekonstruiraju na osnovu mjerenja koeficijenta prigušenja (engl. attenuation coefficient) rendgenskih zraka u zadanom volumenu (18). Nakon intravenske primjene kontrastnog sredstva brzinom 4 – 6 m/s izrađuju se slike poprečnih CT presjeka kroz područje interesa. Potom računalo, putem složenih algoritama, radi trodimenzionalnu (3D) rekonstrukciju krvnih žila jer se na dvodimenzionalnim poprečnim presjecima ne može prikazati njihov kontinuitet. Nakon prolaska kontrasta, ovisno o vremenu odmaka, prikazuju se različite krvne žile. Jedna od češćih indikacija za CT angiografiju (CTA) jest analiza plućne cirkulacije i koronarnih arterija (9).

Oslikavanje uskih koronarnih arterija koje su u konstantnom pokretu zbog srčanih kontrakcija, zahtijeva dovoljnu prostornu rezoluciju za prikazivanje sitnih struktura žila te dovoljnu vremensku rezoluciju da bi ih se oslikalo u mirovanju, stoga je snimanje najbolje izvesti u dijastoli. Monitoriranje srčanog ritma pomoću elektrokardiograma (EKG) omogućuje dobivanje slike i njenu rekonstrukciju usporedno sa srčanim kretnjama te djelomično otklanjanje artefakata nastalih povremenim ekstrasistolama (19).



Slika 2. CT koronarografija, uredan prikaz koronarnih arterija zakrivljenom multiplanarnom tehnikom, bez znakova koronarne bolesti.

3.1. Opis metode

CT angiografija je radiološka dijagnostička metoda kod koje se u perifernu venu automatskim injektorom injicira neionsko jodno kontrastno sredstvo, a venski put mora biti dovoljno širok da podnosi velik protok kontrasta (obično 5 mL/s). Snimanje započinje u trenutku kad je vaskularna struktura koju želimo prikazati optimalno ispunjena kontrastnim sredstvom, pa tako plućnu CT angiografiju snimamo u trenutku kada se plućne arterije ispune kontrastnim sredstvom, snimanje aorte i koronarnih arterija započinje nešto kasnije, kada kontrastno sredstvo stigne u sistemske arterije. Da bi se izbjegle neoštine uvjetovane disanjem, pretraga se izvodi uz zadržavanje daha tijekom snimanja. Radi dobivanja oštrog prikaza koronarnih arterija i ostalih srčanih struktura snimanje se usklađuje s EKG-om, te se najčešće snima tijekom dijastole, kad se srce najmanje pomiče. Za optimalan prikaz bitno je da pacijent ima pravilan i polagan rad srca (puls < 65/min), a da bi se to postiglo, pacijente je najčešće potrebno premedicirati beta-blokatorima, ivabradinom i/ili anksioliticima. Prije CT

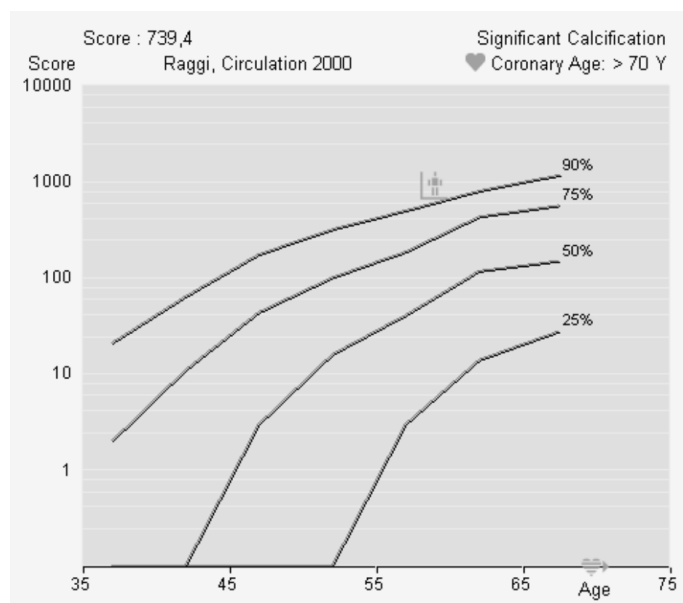
koronarografije bolesnicima najčešće sublingvalno dajemo nitroglicerina kako bi se koronarne arterije proširile i bile dostupnije analizi. Snimljene transverzalne slojeve naknadno rekonstruiramo u multiplanarnim i 3D prikazima radi olakšane analize kardiovaskularnih struktura uz mogućnost 3D ispisa (9).

CT koronarografiju najčešće započinjemo nativnim CT pregledom na temelju kojega je moguće kvantificirati kalcificirane aterosklerotske plakove koronarnih arterija Agatstonovom ljestvicom koja je pokazatelj opterećenosti koronarnih arterija aterosklerotskim plakovima (9).

Postkontrastnim pregledom lumen se koronarnih arterija ispunjava kontrastnim sredstvom pa je moguće procijeniti stupanj stenoziranja koronarnih arterija (9).

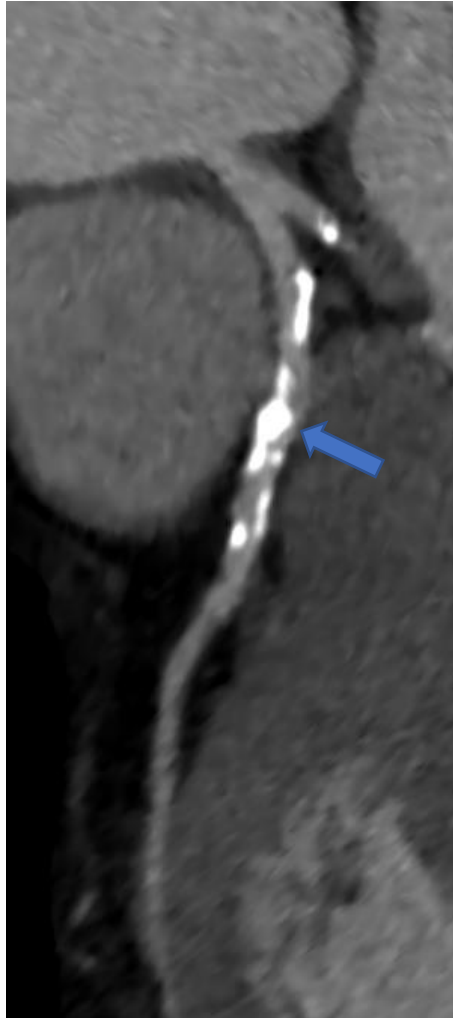
CT kalcijски score je najjednostavnija primjena CT-a srca i ne zahtjeva primjenu jodnih kontrastnih sredstava. Prisutnost kalcifikata koronarnih arterija povezana je s opsežnijim aterosklerotskim plakovima i povećanim kardiovaskularnim mortalitetom. Koronarni kalcij se najčešće kvantificira kao Agatstonov score i kategorizira kao minimalan (0-10), blag (10-100), umjeren (100-400) i težak (>400) (Slika 3). Ako se otkrije koronarni arterijski kalcij (engl. coronary artery calcium, CAC), njegov opseg treba usporediti s onim što bi se očekivalo za osobe istog spola i dobi. CAC viši od očekivanog povećava izračunati rizik osobe, dok je izostanak ili niži CAC od očekivanog povezan s nižim rizikom. CAC bodovanje ne daje izravnu informaciju o ukupnom opterećenju plakom ili ozbiljnosti stenoziranja, a može biti nisko ili čak nula u bolesnika srednjih godina s mekim nekalcificiranim plakom. Kliničarima se savjetuje da prouče postojeće protokole za detalje o tome kako procijeniti i interpretirati CAC rezultate (20).

| Artery | Lesions | Volume / mm ³ | Equiv. Mass / mg | Score |
|--------------|-----------|--------------------------|------------------|--------------|
| LM | 1 | 7,7 | 1,24 | 3,2 |
| LAD | 2 | 290,6 | 69,19 | 363,1 |
| CX | 5 | 130,2 | 21,46 | 100,4 |
| RCA | 5 | 97,4 | 16,11 | 72,6 |
| Ca | 5 | 158,5 | 36,80 | 200,2 |
| Total | 18 | 684,5 | 144,81 | 739,4 |



Slika 3. Kalcijski skoring u 60-godišnjeg muškarca. Teški kalcifikati koronarnih arterija Agatstonovog skora 739, za dob bolesnika iznad 90. percentile.

Kontrastna CCTA omogućuje identifikaciju koronarnih stenoza (Slika 4) i predviđa srčane događaje (21). U studiji SCOT-HEART (Škotska kompjutorizirana tomografija srca), petogodišnje stope koronarne smrti ili infarkta miokarda smanjene su kada se CCTA koristila u bolesnika sa stabilnom boli u prsima (22). Relativno smanjenje infarkta miokarda bilo je slično u bolesnika s nekardijalnom boli u prsima. Nije poznato poboljšava li CCTA stratifikaciju rizika ili dodaje prognostičku vrijednost u odnosu na CAC bodovanje (20).



Slika 4. Opsežni kalcificirani plakovi proksimalnog i srednjeg segmenta LAD sa značajnom stenozom lumena (strelica).

3.2. Indikacije

Suspektan kronični koronarni sindrom jedna je od glavnih indikacija za snimanje CT koronarografije, osobito kod pacijenata s nižom do umjerenom vjerojatnošću opstruktivne koronarne bolesti. CT koronarografijom možemo se koristiti i za isključenje akutnog koronarnog sindroma u bolesnika s akutnom nastalom boli u prsima bez elektrokardiografskih promjena i bez porasta srčanih enzima u smislu akutnog infarkta miokarda (9).

Randomizirana klinička istraživanja provedena na uzorku pacijenata s akutnom boli u prsištu pokazala su visoku negativnu prediktivnu vrijednost CT koronarografije u dijagnostici tj. isključenju koronarne arterijske bolesti kod akutnih pacijenata što je naknadno dokazano pri

implementaciji rezultata dobivenih iz istraživanja u kliničkoj praksi u odjelima za hitne prijeme (23,24).

Zbog svega ranije navedenoga oslikavanje koronarnih arterija CT koronarografijom postalo je tijekom posljednja dva desetljeća jedna od neinvazivnih metoda izbora pri kliničkoj obradi bolesnika s anginoznim tegobama (4). Zbog mogućnosti volumnog 3D oslikavanja srca ovom se metodom može detektirati dvostruko više aterosklerotskih plakova nego kod ICA, te je stoga procjena kardiovaskularnog rizika temeljem koronarnog aterosklerotskog opterećenja njezina posebnost u dijagnostičkoj obradi koronarnih pacijenata (25).

Smjernice Europskog kardiološkog društva za dijagnozu i terapiju kroničnog koronarnog sindroma iz 2019. godine još uvijek preporučuju upotrebu skorova vjerojatnosti pri procjeni za indicaciju CT koronarografije koje se temelje na modificiranom Diamond Forrester skor, te ostavljaju mogućnost dopunske upotrebe promjena EKG-a u mirovanju, nalaza ergometrije koji odstupaju od normalnih vrijednosti i CT koronarnog kalcijskog skora kao pomoćnih metoda za procjenu (4, 26). ICA zlatni je standard za procjenu lumena koronarnih arterija zbog svoje visoke prostorne i vremenske razlučivosti. U posljednja tri desetljeća CCTA pojavila se kao snažna i pouzdana neinvazivna metoda snimanja za procjenu koronarne bolesti. Visoka negativna prediktivna vrijednost normalnih CCTA snimaka može učinkovito isključiti značajnu koronarnu bolest, čime se izbjegava potreba za daljnjim slikovnim testovima i smanjuje potreba za ICA kod pacijenata s niskim do srednjim rizikom za CAD (27).

Smjernice Europskog kardiološkog društva promaknule su CT koronarografiju u pretragu klase I. čime je CT koronarografija ili neinvazivno funkcionalno oslikavanje preporučeno kao početna pretraga za dijagnosticiranje koronarne arterijske bolesti u simptomatskih bolesnika u kojih opstruktivnu koronarnu bolest nije moguće isključiti temeljem kliničke procjene (4).

CT koronarografijom kvalitetno se prikazuju i kardiokirurški učinjene aortokoronarne premosnice, dok je analiza lumena unutar koronarnih stentova samo djelomično moguća te se CT koronarografija ne smatra optimalnom metodom za analizu prohodnosti stentova. CT koronarografijom možemo vrlo kvalitetno prikazati i anomalije koronarnih arterija te precizno definirati njihov odnos prema ostalim kardiovaskularnim strukturama, što je iznimno bitno za planiranje liječenja (9).

3.3. Prednosti i nedostaci

CT koronarografija se danas smatra jednakovrijednom metodom kao i funkcijske metode oslikavanja poput jednofotonske emisijske tomografije (SPECT), stres-ehokardiografije i stres-MR pregleda srca kod bolesnika sa suspektnim kroničnim koronarnim sindromom. Odabir metode ovisi o dostupnosti navedenih pretraga, ali i o bolesniku: CT koronarografija ima prednost pred funkcijskim metodama oslikavanja u bolesnika s nižom do umjerenom vjerojatnošću opstruktivne koronarne bolesti, dok je u bolesnika s visokom vjerojatnošću bolje odabrati jednu od funkcijskih metoda oslikavanja. Razlog su tomu učestali uznapredovali aterosklerotski plakovi u bolesnika s visokom vjerojatnošću opstruktivne koronarne bolesti, uz koje je morfološkom analizom koronarnih arterija pri CT koronarografiji teško procijeniti stupanj stenoze (9).

Velika prednost CT koronarografije u odnosu prema klasičnoj koronarografiji mogućnost je rane detekcije aterosklerotskih plakova, kao i prikaz morfoloških obilježja plaka koja upućuju na njegovu vulnerabilnost, što omogućuje ranije uvođenje preventivnih mjera (9).

Za razliku od MR, CCTA je prikladan izbor u pacijenata s ugrađenim srčanim elektrostimulatorima ili bilo kakvim drugim metalnim implantatima jer oni mogu interferirati s magnetnim poljem, osim ako je elektrostimulator moguće reprogramirati pa tada on nije prepreka izvođenju MR-a (9).

Invazivna koronarna angiografija općenito se smatra sigurnom pretragom s niskim rizikom od ozbiljnih komplikacija. Nažalost, rizik od ozbiljnih komplikacija postoji, osobito u bolesnika s bolešću lijeve glavne koronarne arterije ili trožilnom bolešću. Stopa smrtnosti kreće se u različitim studijama između 0,10% do 0,25% (28).

Najveća korist CT koronarografije pokazana je u isključivanju koronarne bolesti srca u pacijenata s boli u prsima stratificiranima u skupinu sa srednjim ili niskim rizikom temeljem tradicionalnih čimbenika rizika. Visoka negativna prediktivna vrijednost (83-99%) dokazana je u brojnim samostalnim i multicentričnim studijama koje su uspoređivale CT koronarografiju s invazivnom koronarografijom (1,3,4).

Pri planiranju CT angiografije treba misliti na kontraindikacije vezane uz primjenu jednog kontrastnog sredstva, uključujući reakcije preosjetljivosti na kontrastno sredstvo, znatno oštećenu bubrežnu funkciju te hipertirozu (9).

Glavni su nedostaci CTA izlaganje ionizirajućem zračenju i moguće posljedice primjene kontrastnog sredstva (9).

Uz ionizirajuće zračenje i potencijalno nefrotoksična kontrastna sredstva, postoje i specifična ograničenja CT koronarografije. Nedovoljna prostorna rezolucija otežava procjenu težine stenoze, osobito u malim krvnim žilama, i otežava analizu visoko atenuirajućih objekata, poput kalcificiranih plakova i stentova. Niska vremenska rezolucija dovodi do artefakata pomicanja, osobito pri visokim srčanim frekvencijama te velikoj varijabilnosti srčanog ritma (4).

3.4. Jodna kontrastna sredstva

Kontrastna sredstva jesu tvari koje se namjerno unose u tijelo u tijeku radioloških pretraga radi stvaranja ili pojačavanja kontrastnosti prikaza tkiva i organa i omogućuju prepoznavanje struktura i funkcija koje se ne bi mogle otkriti nativno, tj. bez primjene kontrastnog sredstva (9).

Jodna kontrastna sredstva su sredstva koja se primjenjuju kod slikovnih dijagnostičkih metoda koje za stvaranje slike koriste rendgenske zrake, kao što su kompjutorizirana tomografija i digitalna subtrakcijska angiografija. Djeluju tako što pojačano prigušuju (atenuiraju) rendgenske zrake i tako olakšavaju vizualizaciju krvnih žila, tkiva, organa i mokraćnog sustava (29). Signal koji dolazi iz krvnih žila je pojačan. Stupanj pojačanja signala proporcionalno je povezan s koncentracijom joda u sredstvu. Osim o koncentraciji joda u kontrastnom sredstvu pojačanje signala je ovisno o brzini i o vremenu ubrizgavanja kontrastnog sredstva (30). Danas su u primjeni vodotopljiva kontrastna sredstva koja su derivati trijodbenzena. Mogu se podijeliti kao ionski i neionski ili kao monomeri ili dimeri (29). Za CTA najbolja su neionska, izo ili hipoosmolarna sredstva s visokim koncentracijama joda (30). Primjena joda u pojedinih pacijenata može izazvati hipersenzitivnu reakciju, tiroidnu disfunkciju i akutnu ozljedu bubrega induciranu kontrastnim sredstvom (engl. post-contrast acute kidney injury, PC-AKI). Od hipersenzitivnih reakcija može se javiti kožna reakcija, anafilaktički šok ili odgođena alergijska reakcija (29). S obzirom na to, prije snimanja za svakog pacijenta važno je imati podatke o bubrežnoj funkciji, ranijim alergijskim reakcijama na lijekove, na kontrastna sredstva i na ostale alergene te ispitati ima li bolesnik bolesti pluća, srca ili štitnjače (31). Uzimanje iscrpne anamneze pacijenata najvrjedniji je postupak u procjeni rizika za pojavu

reakcije na kontrastno sredstvo (9). Kod osoba koje imaju alergijsku predispoziciju mogu se prije injiciranja kontrastnog sredstva dati kortikosteroidi i antihistaminici da se smanji rizik za razvoj alergijske reakcije (31). U osobe sa zdravom štitnjačom nema porasta razine tiroksina zbog oslobađanja malih količina jodida iz kontrastnog sredstva. Kod bolesti štitnjače mehanizam povratne sprege može zakazati, uz pojavu hipertireoze. Stoga jodna kontrastna sredstva treba izbjegavati u stanjima tireotoksikoze, Gravesove i multinodularne strume ili tireoidne autonomije (9). Najveći rizik za razvoj akutne ozljede bubrega inducirane kontrastnim sredstvom imaju pacijenti s dijabetesom i već postojećom bolesti bubrega (29). PC-AKI definira se kao povećanje serumskog kreatinina za više od 0,3 mg/dl (ili više od 26,5 $\mu\text{mol/l}$) ili povećanje veće od 1,5 puta u odnosu na početnu vrijednost, a koje se razvilo 48 do 72 sata nakon primjene kontrastnog sredstva (32). Ranija istraživanja su pokazala da se PC-AKI javlja u 5% hospitaliziranih pacijenata s normalnom bubrežnom funkcijom (33). No u posljednje vrijeme istraživanja pokazuju da PCI-AKI i nije tako čest kao što se prije mislilo te se smatra sigurnim za primjenu kod pacijenata koji imaju normalnu bubrežnu funkciju (34). Kod pacijenata koji imaju procijenjenu brzinu glomerularne filtracije (engl. estimated glomerular filtration rate, eGFR) manju od 30 ml/min/1.73m² (32) i kod onih s povišenom serumskom vrijednosti kreatinina (31) potrebno je izbjegavati primjenu jodnog kontrastnog sredstva radi mogućeg pogoršanja renalne funkcije, međutim, ako ju je potrebno napraviti, moguće je prevenirati pogoršanje renalne funkcije dobrom intravenskom hidracijom pacijenta prije i nakon pretrage.

3.5. Ionizirajuće zračenje pri CT koronarografiji

CT dozni indeks (CTDI) je primarni pokazatelj doze zračenja u CT-u. CTDI predstavlja prosječnu apsorbiranu dozu iz niza uzastopnih ozračivanja duž z-osi. Mjerna jedinica za CTDI je miligrej (mGy). Efektivna doza opisna je doza koja odražava razliku u biološkoj senzitivnosti, jer učinak zračenja na tkiva ne ovisi samo o isporučenoj dozi zračenja, već i o osjetljivosti ozračenih tkiva ili organa. Mjerna jedinica za efektivnu dozu je sivert (Sv), a u dijagnostičkoj radiologiji najčešće se izražava kao milisivert (mSv) (9).

Učinci ionizirajućeg zračenja dijele se u dvije skupine: stohastički efekti i nestohastički efekti. Stohastički efekti podvrgavaju se zakonima vjerojatnosti, što znači da vjerojatnost njihova nastanka ovisi o veličini doze, ali pritom nema sigurne doze niti praga za njihov nastanak. Pri

manjim dozama, manja je vjerojatnost njihova nastanka, ali vjerojatnost nikad nije nula. Tako nastaju sva genska oštećenja i karcinogeno djelovanje zračenja. Ponavljana izloženost kumulativno povećava rizik za ovakva djelovanja. Nestohastički (deterministički) efekti jesu oni kod kojih oštećenje raste povećanjem doze, ali za koje postoji doza praga ispod koje neće nastati oštećenje. To su uglavnom somatska oštećenja, kao dermatološke promjene (eritem, ulkus), katarakta ili sterilnost (9).

Tijekom provedbe dijagnostičkih ili intervencijskih postupaka CT uređajem važno je dobro pozicionirati pacijenta (s obzirom na izocentar CT uređaja) i primjenjivati optimizirane protokole koji, osim odabira optimiziranih parametara ekspozicije podrazumijevaju i primjenu svih dostupnih programskih rješenja za smanjenje ozračenja pacijenta, poput onih koji omogućuju automatsku kontrolu struje rendgenske cijevi i primjenu odgovarajućih rekonstrukcijskih algoritama (npr. primjenu iterativnih metoda umjesto filtriranja povratnom projekcijom). Pacijent se dodatno može zaštititi smanjenjem broja faza snimanja (izbjegavanjem native faze ako slijede kontrastne), odabirom odgovarajuće debljine sloja rekonstruirane snimke te ograničavanjem volumena skeniranog dijela tijela samo na područje kliničkog interesa (9).

Korištenje modulacije struje cijevi kontrolirane EKG-om i niskog napona cijevi može smanjiti izloženost pacijenta ionizirajućem zračenju u usporedbi sa standardnim CCTA pregledom s retrospektivnim spiralnim skeniranjem s EKG-om. Očekuje se da će različite nove tehnike snimanja prevladati ograničenja standardnog CT-a, koja također uključuju nedovoljnu prostornu i vremensku rezoluciju, artefakte otvrdnjavanja snopa, ograničenu karakterizaciju koronarnog plaka i nemogućnost funkcionalne procjene koronarne stenoze (4).

Trenutno međunarodno istraživanje doza pokazuje da je izloženost zračenju povezana s kardiovaskularnim CT-om izrazito smanjena za 78% tijekom posljednjeg desetljeća. Ovaj napredak pridonio je uspostavljanju CT-a srca kao često korištene neinvazivne slikovne metode podržane nacionalnim i međunarodnim smjernicama (4).

4. Radiološka obrada pacijenata sa sumnjom ili dijagnozom koronarne arterijske bolesti

U skladu s prošlim paradigama za bolest koronarnih arterija, sve su metode procjene koronarne arterijske bolesti uglavnom usredotočene na identificiranje bolesti koja ograničava protok i koja bi mogla uzrokovati ishemiju. Općenito, one se mogu podijeliti na one koje procjenjuju anatomiju, one koji procjenjuju fiziologiju i one koji mogu kombinirati neke karakteristike i anatomije i fiziologije. Općenito, CT angiografija ima prednost u smanjenju kardiovaskularne smrtnosti i infarkta miokarda (35). U ispitivanju SCOT-HEART (22) utvrđeno je da je uporaba CCTA kod pacijenata koji su bili upućeni na kardiološku kliniku za procjenu stabilne boli u prsima rezultirala nižim kasnijim rizikom od smrti od koronarne bolesti srca ili nefatalnog infarkta miokarda nego samo standardna njega. SCOT-HEART je bilo prospektivno, randomizirano ispitivanje koje je uspoređivalo standardnu skrb plus CCTA u odnosu sa samo standardnom skrbi u 4146 simptomatskih pacijenata (srednja dob 57 godina; 37 % tipična angina). Većina pacijenata (85 %) podvrgnuta je testiranju na traci za trčanje bez slikovne dijagnostike kao početno testiranje prije uključivanja u studiju. Uočeno je da su pacijenti randomizirani na CCTA nakon pet godina imali slične stope invazivne koronarne angiografije i revaskularizacije kao i pacijenti sa standardnom skrbi. Pacijenti randomizirani na CCTA imali su 40 % niži rizik od smrti od koronarne bolesti srca ili nefatalnog infarkta miokarda (IM; omjer rizika [HR] 0,59; 95% interval pouzdanosti [CI] 0,41-0,84) prvenstveno zbog niže stope IM. Nije bilo razlike između grupa u stopama kardiovaskularnih i nekardiovaskularnih smrti. Pacijenti koji su bili podvrgnuti CCTA-i imali su 40 % veću vjerojatnost da će im biti propisana terapija aspirinom ili statinima u usporedbi s pacijentima koji su bili podvrgnuti uobičajenoj njezi. Ta je korist postignuta bez značajno veće uporabe invazivne koronarne angiografije ili koronarne revaskularizacije u CCTA grupi.

CCTA vizualizira stenozu i ateromatozni plak za razliku od nagađanja o njegovoj prisutnosti kod fiziološkog testiranja. CT angiografija ima izvrsnu osjetljivost za prepoznavanje bolesti koja ograničava protok i ima vrlo visoku negativnu prediktivnu vrijednost, što je čini najjačim testom za isključivanje ograničenja protoka kod bolesti koronarnih arterija, osobito u bolesnika s niskim do srednjim rizikom (35). To je dovelo do smjernica britanskog National Institute for Health and Care Excellence (NICE) koje preporučuju CT angiografiju kao test prve linije kod pacijenata za koje nije poznata dosadašnja koronarna arterijska bolest a koji se

manifestiraju tipičnom ili atipičnom boli u prsima (5). Svojom sposobnošću vizualizacije kalcificiranog i nekalcificiranog plaka, CCTA identificira većinu pacijenata s mogućim budućim kardiovaskularnim događajima u prospektivno testiranim skupinama, daleko bolje nego identificiranjem stenoza koje ograničavaju protok bilo kojim testom. Također promiče započinjanje i održavanje preventivne terapije (korištenje lijekova prema smjernicama poput statina i antitrombocitne terapije) i tako može smanjiti buduće kardiovaskularne događaje (35).

4.1. Probir za koronarnu arterijsku bolest u asimptomatskih ispitanika

Učestalost i stope smrtnosti od aterosklerotske kardiovaskularne bolesti su u padu u mnogim zemljama Europe, ali su još uvijek glavni uzrok pobola i smrtnosti. Tijekom posljednjih nekoliko desetljeća identificirani su glavni čimbenici rizika za aterosklerotsku kardiovaskularnu bolest. Najvažniji način prevencije je promicanje zdravog načina života tijekom cijelog života, osobito izbjegavanja pušenja. Razvijeni su učinkoviti i sigurni tretmani čimbenika rizika, a većina lijekova sada je generička i dostupna po niskoj cijeni. Unatoč tome, prevalencija nezdravog načina života još uvijek je visoka, a čimbenici rizika za aterosklerotsku kardiovaskularnu bolest često se loše liječe, čak i kod pacijenata za koje se smatra da imaju visok rizik od kardiovaskularnih bolesti (36). Trenutne smjernice daju preporuke o prevenciji aterosklerotske bolesti kako bi podržale zajedničko donošenje odluka između bolesnika i njihovih zdravstvenih djelatnika na temelju individualnih karakteristika pacijenta. Posebno su naglašena razmatranja u razlikama u dobi, spolu, očekivanom životnom vijeku, profilima faktora rizika, etničkim i geografskim razlikama (20). Općenito, preporučuje se korištenje sustava za procjenu rizika kao što je SCORE. Ispitanici s obiteljskom anamnezom preuranjene koronarne bolesti trebaju se pregledati na obiteljsku hiperkolesterolemiju. CT rezultat koronarnog kalcija, brahijalni indeks gležnja i karotidni ultrazvuk za otkrivanje plakova mogu pružiti korisne informacije o riziku od ateroskleroze u odabranih pacijenata, ali se ne preporučuje rutinska uporaba biomarkera ili drugih slikovnih testova za CAD. Samo ispitanike s visokim rizikom budućih kardiovaskularnih događaja treba uzeti u obzir za daljnje neinvazivno ili invazivno testiranje. Nema podataka o tome kako postupiti s asimptomatskim osobama koji se testiraju i imaju pozitivan rezultat testa. Važno je upamtiti da još uvijek nedostaju podaci koji pokazuju poboljšanu prognozu nakon odgovarajućeg liječenja na

temelju novih biomarkera. Važno je napomenuti da pacijenti s malignom bolesti i oni koji su podvrgnuti liječenju raka ili kroničnih upalnih bolesti kao što su upalne bolesti crijeva, reumatoidni artritis i sistemski eritematozni lupus, zaslužuju intenzivniji probir rizika i savjetovanje (37).

Osobe čija zanimanja uključuju javnu sigurnost (npr. piloti zrakoplova, vozači kamiona ili autobusa), te profesionalni ili vrhunski sportaši, obično se podvrgavaju periodičnom testiranju za procjenu sposobnosti vježbanja i procjenu moguće bolesti srca, uključujući CAD. Iako nema dovoljno podataka koji bi opravdali ovaj pristup, te se procjene mogu napraviti iz medicinsko-pravnih razloga. Prag za provođenje slikovnih testiranja kod takvih osoba može biti niži nego kod prosječnog pacijenta. Inače, za te osobe vrijede ista razmatranja kao što je gore navedeno za druge asimptomatske osobe (35).

4.2. Bolesnici s mogućim akutnim koronarnim sindromom (ACS)

Među pacijentima s akutnim simptomima, korisnost CCTA ovisi o riziku za pacijenta i specifičnoj prezentaciji. Osobe s niskim rizikom (odsutnost srčanog zatajenja i refrakternih ishemijskih simptoma) i niskom sumnjom na ACS temeljem nalaza visoko osjetljivog troponina (hs-cTn), mogu se sigurno otpustiti kući bez dodatnog testiranja (26). U bolesnika s niskim rizikom za ACS, klinička ispitivanja sugeriraju da CCTA može smanjiti broj bolesnika kojima je potrebna invazivna angiografija. U multicentričnom ispitivanju RAPID-CCTA, 1748 pacijenata u Ujedinjenom Kraljevstvu s umjerenim rizikom za ACS (tj. povišenim troponinom i/ili abnormalnim EKG-om) nasumično je dodijeljeno CCTA unutar 72 sata uz standardnu skrb ili samo standardnoj skrbi (38). Pacijenti su imali prosječnu dob od 62 godine, 20 % je imalo prethodni IM, 20 % je imalo prethodnu perkutanu koronarnu intervenciju ili kiruršku ugradnju prenosnice koronarne arterije, a 57 posto imalo je povišene vrijednosti troponina. Obje skupine imale su slične rizike od smrti ili IM nakon jedne godine (5,8 % u odnosu na 6,1 %; HR 0,91, 95% CI 0,62-1,35, $p=0,65$). CCTA je bila povezana s nižom stopom invazivne koronarne angiografije (54,0 % u odnosu na 60,8 %; HR 0,81, 95% CI 0,72-0,92, $p=0,001$). Nije bilo razlike u koronarnoj revaskularizaciji, korištenju lijekova za ACS ili kasnijim preventivnim tretmanima između dvije skupine. Drugo manje ispitivanje na 207 pacijenata pokazalo je slične rezultate s obzirom na kardiovaskularne ishode (39). Ova je studija također pokazala da su pacijenti kojima je dodijeljena CCTA imala sličnu incidenciju ukupnog ishoda velikih štetnih

kardiovaskularnih događaja ili proceduralnih komplikacija u usporedbi s pacijentima koji su primili početnu invazivnu angiografiju (16 % naspram 23 %, $p=0,265$). U bolesnika sa sumnjom na ACS, nepovišenim hs-cTn, bez promjena na EKG-u i bez ponovne pojave boli, treba razmotriti uključivanje CCTA ili neinvazivnog stres imaging testa kao dijela početne obrade (40). U meta-analizi četiri randomizirana ispitivanja s gotovo 1870 pacijenata koji su se javili u hitnu službu s mogućim ACS-om uspoređivana je točnost i učinkovitost CCTA s uobičajenom skrbi (41). Ova su ispitivanja otkrila da je korištenje CCTA u odjelu hitne pomoći značajno smanjilo vrijeme do postavljanja dijagnoze, troškove i vrijeme provedeno na odjelu hitne pomoći. Jedino potencijalno ograničenje ove analize je to što su ova klinička ispitivanja provedena prije široko rasprostranjene upotrebe testiranja visoko osjetljivih troponina. Ipak, odsutnost značajnog CAD-a na CCTA pokazala se vrlo preciznom za isključivanje ACS-a i omogućuje sigurno rano otpuštanje pacijenata srednjeg rizika bez povišenih razina troponina ili zabrinjavajućih promjena na EKG-u. Nasuprot tome, prisutnost stenoze $\geq 50\%$, osobito kada je popraćena visokorizičnim obilježjima plaka, ukazuje na veću vjerojatnost ACS-a.

4.3. Bolesnici s dugotrajnom dijagnozom kroničnog koronarnog sindroma

U bolesnika s dugotrajnom dijagnozom CCS potrebno je doživotno liječenje i nadzor. Klinički tijek bolesnika s CCS može tijekom vremena biti benignan. Međutim, pacijenti s CCS-om mogu razviti različite kardiovaskularne komplikacije ili se mogu podvrgnuti terapijskim mjerama, od kojih su neke izravno povezane s osnovnom koronarnom bolešću, a neke imaju terapijske ili prognostičke interakcije s osnovnom bolešću. Rizik za komplikacije može se pojaviti kod inače asimptomatskog bolesnika, pa se stoga procjena statusa rizika odnosi na simptomatske i asimptomatske bolesnike. Može se razmotriti periodična procjena individualnog rizika pacijenata. Pokazalo se da rezultati koji primjenjuju kliničke parametre predviđaju ishode među pacijentima sa CCS. Štoviše, ako su klinički parametri nadopunjeni biomarkerima (NT-proBNP (*N-terminalni pro-brain natriuretički peptid*), visokoosjetljivi kardijalni troponin T (engl. *high-sensitivity cardiac troponin T*, hs-cTnT) i lipoprotein niske gustoće (engl. *low-density lipoprotein*, LDL)), takav rezultat određivanja rizika može biti još točniji (42).

4.3.1. Bolesnici sa stabiliziranim simptomima <1 godine nakon akutnog koronarnog sindroma ili bolesnici s nedavnom revaskularizacijom

Nakon revaskularizacije i/ili nakon stabiliziranog ACS-a (<1 godine), bolesnike treba pažljivije nadzirati jer su izloženi većem riziku od komplikacija i jer su podložni promjenama u farmakološkom liječenju (43). Stoga je preporučeno najmanje dva posjeta u prvoj godini praćenja. U bolesnika koji su imali sistoličku disfunkciju lijevog ventrikula (LV) prije postupka revaskularizacije ili nakon ACS-a, mora se razmotriti ponovna procjena funkcije LV 8-12 tjedana nakon intervencije. Srčana se funkcija možda poboljšala zahvaljujući mehanizmima poput oporavka nakon reperfuzije miokarda (44). Suprotno tome, srčana se funkcija može pogoršati s obzirom na druge popratne kardiovaskularne bolesti (npr. valvularna bolest, infekcija ili upala, aritmija, itd.). U takvim slučajevima potrebno je identificirati i liječiti ove druge štetne čimbenike. Isto tako, neinvazivna procjena miokardijalne ishemije može se razmotriti nakon revaskularizacije kako bi se isključila rezidualna ishemija ili dokumentirala rezidualna ishemija kao referenca za naknadne procjene tijekom vremena (35).

4.3.2. Bolesnici >1 godine nakon početne dijagnoze odnosno revaskularizacije

Kako bi se procijenio pacijentov rizik, potrebna je godišnja procjena kardiovaskularnog statusa od strane zdravstvenog djelatnika (kardiologa, liječnika opće prakse ili medicinske sestre), čak i ako je pacijent asimptomatski. Preporuča se da godišnja procjena treba uključivati pacijentov ukupni klinički status i suradljivost u redovitom uzimanju propisanih lijekova, kao i profil rizika. Laboratorijske testove koji uključuju profil lipida, funkciju bubrega, kompletnu krvnu sliku i eventualno gore navedene biomarkere potrebno je provoditi svake 2 godine (43). Pacijent s pogoršanjem procijenjenog rizika tijekom vremena može zahtijevati intenzivniju terapiju ili dijagnostičke mjere, iako još nije dokazano da terapija vođena procjenom rizika poboljšava ishode u pacijenata. 12-kanalni EKG trebao bi biti dio svake takve posjete kako bi se odredila brzina otkucaja srca i srčani ritam, kako bi se otkrile promjene koje upućuju na tihi ishemiju/infarkt i kako bi se uočile abnormalnosti u određenim elektrokardiografskim segmentima (npr. PR, QRS i QT intervali). Može biti korisno procijeniti funkciju LV (dijastoličku i sistoličku), valvularni status i srčane dimenzije kod očigledno asimptomatskih pacijenata svakih 3-5 godina (44). U slučajevima neobjašnjivog smanjenja sistoličke funkcije LV, osobito ako je regionalna, preporučuje se oslikavanje anatomije koronarnih arterija. Isto tako, može

biti korisno neinvazivno procijeniti tihu ishemiju kod očito asimptomatskog bolesnika svakih 3-5 godina, po mogućnosti primjenom stres testova. CCTA ne bi se trebao koristiti za praćenje bolesnika s utvrđenom CAD unatoč njegovoj morfološkoj kvaliteti zbog nedostatka funkcionalnih informacija povezanih s ishemijom. Međutim, CCTA može se koristiti za pojedine slučajeve, kao što je određivanje prohodnosti premosnica koronarne arterije. Lipidni profil i status glikemije treba povremeno ponovno procijeniti kako bi se odredila učinkovitost liječenja i, u bolesnika bez dijabetesa, kako bi se otkrio razvoj dijabetesa. Nema dokaza koji podupiru preporuke za učestalost ponovne procjene ovih čimbenika rizika, ali konsenzus predlaže godišnju procjenu. Povišeni upalni markeri, posebno povišenje C-reaktivnog proteina, također su povezani s povećanim rizikom događaja u bolesnika sa i bez CAD-a u više studija. Osim toga, von Willebrandov faktor, interleukin-6 i NTproBNP identificirani su kao prediktori ishoda (45). Drugi lako dostupni biomarkeri za koje se pokazalo da predviđaju prognozu u pacijenata s CCS uključuju otkucaje srca, razinu hemoglobina, i broj leukocita (46). Rezultati temeljeni na višestrukim biomarkerima mogu imati veći uspjeh od pojedinačnih biomarkera. Iako postoji dodatna prognostička vrijednost u korištenju nekoliko pojedinačnih i agregiranih biomarkera, trenutno nema dokaza da rutinska uporaba dovodi do poboljšane skrbi. Unatoč tome, ova mjerenja mogu imati ulogu u odabranih pacijenata (npr. kada se testiraju hemostatske abnormalnosti u onih s prethodnim IM bez konvencionalnih čimbenika rizika ili jake obiteljske anamneze CAD-a). Bolesnike s nedvosmislenim simptomima koji upućuju na ACS treba hitno uputiti na procjenu, primjenjujući trenutne Smjernice za dijagnozu i liječenje (40). U bolesnika s teškom anginom i kliničkim profilom visokog rizika preporučuje se izravno upućivanje na invazivnu koronarografiju. Isto tako, invazivna koronarografija se preporučuje za bolesnike s dokazima značajne ishemije dobivenim neinvazivnim testiranjem (35).

5. Obrada pacijenata s ugrađenim koronarnim stentovima i premosnicama

Perkutana transluminalna angioplastika (PTA ili angioplastika) vaskularni je intervencijski postupak, pri čemu se kateterom i preformiranim balonom na vrhu katetera i tlakom tekućine u balonu širi suženje žile (arterije ili vene). PTA se izvodi uvijek žicom vodilicom. Prije angioplastike obvezna je antikoagulantna terapija u bolusu, u dozi od 70 i.j. heparina po kilogramu tjelesne mase. Ugradnja stenta vaskularni je intervencijski postupak kojim se nastoji osigurati potrebna širina žile te izolirati aterosklerotske promjene stijenke od lumena žile. Stent se može vrlo precizno postaviti, što je posebna odlika balonski rastezljivih stentova. Stentovi se postavljaju u općoj heparinizaciji. Intervencijski postupci na koronarnim arterijama nazivaju se perkutana koronarna intervencija (PCI) (9).

Liječenje PCI-jem često dovodi do odlične kontrole simptoma, no, osim u visokorizičnih stenoza, ne poboljšava preživljenje u pacijenata s kroničnom stabilnom anginom. Većinom se provodi kod koronarne bolesti koja zahvaća jednu ili dvije koronarne arterije. Stenoze u premosnicama se također mogu dilatirati, slično stenozama u nativnim koronarnim arterijama. Ova se tehnika često primjenjuje kao palijativna terapija za bolesnike s rekurentnom anginom nakon kardiokirurške revaskularizacije (7).

Restenoza je glavna dugoročna komplikacija balonske dilatacije (i do trećine slučajeva), najčešće unutar tri mjeseca, i to zbog kombinacije elastičnog povratka stijenke nakon dilatacije (ponovno suženje lumena) i proliferacije glatkih mišićnih stanica. Stoga stentiranje znatno smanjuje rizik od restenoze, vjerojatno zato što omogućuje potpunu dilataciju lumena na mjestu suženja, a uporaba stentova koji otpuštaju antiproliferativni lijek dodatno smanjuje rizik. Dobar je ishod manje vjerojatan ako je odgovorna lezija kompleksna, dugačka, ekscentrična ili kalcificirana, smještena na zavoju ili unutar tortuozne krvne žile ili sadržava tromb (7).

Za premoštenje (engl. *bypass*) suženja koronarne arterije upotrebljavaju se unutarnje prsne arterije (aa. *mammaria interna*), radijalne arterije ili dijelovi velike vene safene. To obično zahtijeva opsežan kardiokirurški zahvat s kardiopulmonalnim premoštavanjem (uz pomoć uređaja za izvantjelesni krvotok). Oko 90 % bolesnika nema anginozne tegobe unutar godine dana od kardiokirurške revaskularizacije, odnosno ugradnje aortokoronarne premosnice

(engl. *coronary artery bypass graft*, CABG), a nešto manje od 60 % njih nema simptome nakon pet i više godina. Rana postoperativna angina često je posljedica tehničkih problema s premosnicom koji se mogu dogoditi tijekom zahvata ili slabijeg protoka zbog aterosklerotske bolesti koronarne arterije. Kasna pojava angine može biti uzrokovana progresivnom aterosklerotskom bolešću koronarne arterije ili degeneracijom premosnice. Kardiokirurška revaskularizacija pridonosi većem preživljenju u simptomatskih bolesnika koji imaju zahvaćeno deblo lijeve koronarne arterije (LKA), trožilnu koronarnu bolest koja zahvaća dvije glavna grane LKA-a: prednju interventrikularnu arteriju (LAD), cirkumfleksnu arteriju te desnu koronarnu arteriju, ili dvožilnu koronarnu bolest sa zahvaćenjem proksimalnog LAD-a (7).

5.1. Dijagnostička obrada i uloga CCTA kod pacijenata s ugrađenim koronarnim stentovima

Revaskularizacija miokarda igra središnju ulogu u liječenju kroničnog koronarnog sindroma povrh medicinskog liječenja, ali uvijek kao dodatak medicinskoj terapiji bez da je zamjenjuje. Dva su cilja revaskularizacije, a to su ublažavanje simptoma kod bolesnika s anginom i/ili poboljšanje prognoze (4).

Smjernice podupiru indikacije za revaskularizaciju uglavnom u bolesnika s CCS-om koji primaju optimalnu medicinsku terapiju preporučenu u Smjernicama i nastavljaju imati simptome i/ili kod kojih revaskularizacija može poboljšati prognozu (47). Ove preporuke upućuju na to da je revaskularizacija u bolesnika s anginom i značajnom stenozom često bila terapija druge linije nakon što je medicinska terapija bila neuspješna. Međutim, angina je povezana s narušenom kvalitetom života, smanjenom fizičkom izdržljivošću, mentalnom depresijom i ponovljenim hospitalizacijama i posjetama ordinacijama, te narušenim kliničkim ishodima (48). Revaskularizacija pomoću PCI ili CABG može učinkovito ublažiti anginu, smanjiti upotrebu antianginalnih lijekova i poboljšati sposobnost vježbanja i kvalitetu života u usporedbi sa strategijom samo medicinske terapije (49).

Revaskularizacija pomoću PCI ili CABG također ima za cilj učinkovito eliminirati ishemiju miokarda i njezine nepovoljne kliničke manifestacije među pacijentima sa značajnom koronarnom stenozom, te smanjiti rizik od velikih akutnih kardiovaskularnih događaja uključujući IM i kardiovaskularnu smrt (47).

Poznati čimbenici koji negativno utječu na točnost koronarne CT angiografije u bolesnika sa stentovima uključuju artefakte pomicanja i otvrdnjavanja snopa, parcijalni volumni efekt povezan sa stentom i superponiranim kalcificiranim plakom koji ograničava vizualizaciju lumena u segmentima stentova, te čestu prisutnost opsežne, kalcificirane, koronarne ateroskleroze nestentiranih segmenata. U skladu s tim, prema Kriterijima prikladne upotrebe (Appropriate Use Criteria) iz 2010. godine koronarna CT angiografija definirana je kao "prikladna" samo u asimptomatskih bolesnika s prethodnom implantacijom koronarnog stenta promjera ≥ 3 mm u deblo lijeve koronarne arterije. Među simptomatskim pacijentima, CCTA se smatra "neodređenom" kada je nominalni promjer stenta ≥ 3 mm i "neprikladnom" u stentovima < 3 mm ili stentovima nepoznatog promjera (50). Preciznost 64-slojne koronarne CT angiografije za otkrivanje stenozе koja potencijalno ograničava protok ($\geq 50\%$ promjera lumena) unutar segmenata arterije sa stentom općenito je niža u usporedbi sa segmentima bez stenta. Pokazalo se da metalni potporanj stentova prikriva do 55% lumena unutar segmenta stenta, ovisno o debljini i dizajnu podupirača, te parametrima snimanja i rekonstrukcije slike (51).

5.1.1. Uloga koronarne CT angiografije pri vođenju perkutane koronarne intervencije

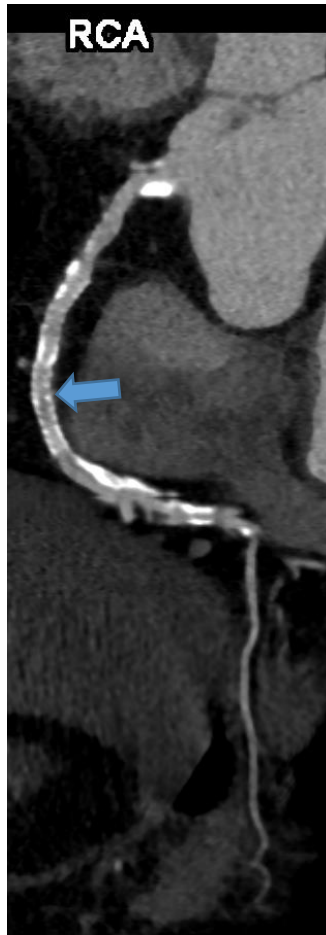Osim dijagnostičke točnosti, CCTA pruža informacije koje mogu biti od kliničke vrijednosti i za usmjeravanje upućivanja na ICA i za pomoć u planiranju koronarnih intervencija. Integracija CCTA u proceduralno planiranje pacijenata koji se razmatraju za invazivnu procjenu mogla bi potencijalno olakšati tijek ICA, poboljšati dijagnostičku i terapijsku intervenciju i poboljšati kliničke ishode (52).

Kao dodatak optimalnoj medicinskoj terapiji, PCI je trenutno najrašireniji postupak za liječenje simptomatske CAD. Tehnološki napredak i nova generacija stentova koji izlučuju lijek značajno su poboljšali ishode pacijenata i smanjili ukupnu učestalost komplikacija (53). Unatoč ovim naprecima, i za razliku od strukturalnih intervencija na srcu, pacijenti se obično odvođe u laboratorij za kateterizaciju bez naprednog znanja o specifičnoj koronarnoj anatomiji i karakteristikama lezije (duljina, promjer, opseg kalcifikacije, itd.) koje bi mogle poslužiti kao važna informacija o proceduralnoj strategiji. Koronarne intervencije ostaju neke od rijetkih medicinskih procedura koje se izvode bez neinvazivnog snimanja koje se provodi unaprijed kako bi se pomoglo u planiranju liječenja. To odražava povijesni pristup zahvaljujući uvođenju

ICA prije CCTA i dugotrajne upotrebe ICA bez ikakvog dodatnog modaliteta anatomske slike. Nepotpuna pokrivenost plaka zbog netočne procjene duljine lezije i suboptimalnog fluoroskopskog kuta gledanja mogla bi dovesti do neprikladnog odabira stenta i viših stopa nuspojava (54). Nadalje, plakovi s visokim opterećenjem kalcijem mogu dovesti do neadekvatnog širenja stenta i većih stopa zatajenja ciljne žile nakon PCI (55), a plakovi niske atenuacije identificirani su kao neovisni prediktori abnormalne translezijske fiziologije i periproceduralnog infarkta miokarda (56). Stoga CCTA pruža komplementarne informacije ICA-i o sastavu i volumenu aterosklerotskog plaka koji bi mogao utjecati na invazivni postupak. Nadalje, uloga CCTA u kliničkoj praksi proširuje se izvan epikardijalne aterosklerotične CAD na druge kliničke entitete kao što su koronarne fistule i koronarne aneurizme. Za interventnog kardiologa, CCTA ima potencijal usmjeravati mnoge aspekte intervencije, što će nedvojbeno pomoći u odabiru pacijenata, pojednostaviti tijek laboratorijskog rada za kateterizaciju srca i poboljšati dijagnostičku izvedbu i sigurnost postupka (52).

5.1.2. Uloga CCTA u praćenju revaskularizacije

Korištenje CCTA u uvjetima stabilne koronarne arterijske bolesti se preporučuje za bolesnike s niskim rizikom (Slika 5). Visoko rizičnim pacijentima, kao što su pacijenti sa simptomima s prethodnom revaskularizacijom, predlaže se ispitivanje neinvazivnim funkcionalnim testovima ili invazivnom koronarografijom. CCTA se nije upotrebljavala za te pacijente zbog poznatih artefakata CCTA, kao što su blooming artefakti i artefakti kretanja. Međutim, nova tehnologija omogućila je dobivanje slika visoke prostorne rezolucije, prevladavajući ova ograničenja CCTA. Nadalje, uvođenje procjene rezerve frakcijskog protoka izvedenog CT-om i stresne CT perfuzije učinilo je CCTA sveobuhvatnim pregledom, uključujući anatomske i funkcionalne procjene koronarnih plakova. Dodatno, CCTA omogućuje karakterizaciju plaka, što je postalo temelj za optimizaciju medicinske terapije, što nije moguće funkcionalnim testovima. Nedavni dokazi sugeriraju da bi se CCTA mogla koristiti u cilju praćenja revaskularizacije, kako nakon aortokoronarne prenosnice, tako i nakon perkutane koronarne intervencije. Dostupnost neinvazivnog anatomskeg testa za pacijente s prethodnom koronarnom revaskularizacijom i njegova moguća povezanost s funkcionalnim procjenama u jednom pregledu mogla bi igrati ključnu ulogu u praćenju ovih ispitanika, posebno uzimajući u obzir stopu lažno pozitivnih i lažno negativnih rezultata neinvazivnih funkcionalnih testova (57).



Slika 5. Održana prohodnost stenta (strelica) u desnoj koronarnoj arteriji.

5.1.3. Procjena intrastent restenoze

Intrastent restenoza (ISR) je komplikacija od iznimne važnosti, posebno nakon revaskularizacije debla lijeve koronarne arterije (lijeva glavna koronarna arterija, LM, engl. left main), zbog svoje povezanosti sa štetnim događajima. Kod sadašnjih stentova, ISR je posljedica neoaterogeneze, što dovodi do većeg rizika od destabilizacije i tromboze stenta (57). Planirana angiografska kontrola predložena je za promptno dijagnosticiranje i liječenje ISR-a, ali njezinu korist tek treba utvrditi. Uglavnom je prijavljena povećana stopa perkutanih koronarnih intervencija bez smanjenja kardiovaskularnih događaja. Opisani su neki tehnički problemi u vezi s upotrebom CCTA u prikazivanju koronarnih stentova, kao što su blooming efekt, parcijalni volumni efekt, artefakti pokreta i neadekvatno pojačanje intravaskularnog kontrasta (57).

Blooming efekt najvažniji je problem, koji odgovara fenomenu u kojem se podupirači stenta čine deblji, uzrokujući podcjenjivanje prohodnog lumena stenta. Međutim, s razvojem nove tehnologije, CCTA pruža preciznu, neinvazivnu rekonstrukciju koronarnog stabla i može ponuditi alternativu invazivnoj koronarnoj angiografiji (58). Postoje tri različite metode za određivanje stupnja ISR-a pomoću CCTA: kvalitativna, polukvantitativna i kvantitativna. Prva tehnika omogućuje da se vizualno otkrije značajan ISR (smanjenje promjera lumena >50%): ISR se identificira kao hipodenzni sloj između podupirača i prohodnog lumena. Drugu metodu karakterizira skala od četiri stupnja gdje 1 odgovara potpunoj prohodnosti stenta, a 4 okluziji stenta. Konačno, treća tehnika predviđa da se postotak stenozе izračunava kao omjer između promjera u kratkoj osi najužeg lumena stenta i proksimalnog i/ili distalnog referentnog segmenta (58).

5.2. Dijagnostička obrada i uloga CCTA kod pacijenata s ugrađenim aortokoronarnim premosnicama

CT koronarografija je vrlo precizan dijagnostički alat za procjenu prohodnosti aortokoronarne premosnice. CT koronarografija definirana je kao "prikladna" za procjenu prohodnosti premosnice koronarne arterije (CABG) u bolesnika s ishemijskim simptomima (50). Vrlo visoka dijagnostička točnost 64-slojne koronarne CT koronarografije prikazana je u metaanalizi u kojoj je točnost metode procijenjena na ukupno 2482 graftova. Osjetljivost i specifičnost za prisutnost bilo koje CABG stenozе >50% bila je 0,98 (95% CI, 0,97-0,99) i 0,98 (95% CI, 0,96-0,98) s površinom ispod krivulje od 0,99 (59). Važno je da je točnost bila dosljedna bez obzira na vrstu premosnice (arterijska/venska).

Dok je CT koronarografija vrlo precizna za premosnice, relativno velike strukture s minimalnom kalcifikacijom i kretanjem, procjena nativnih koronarnih arterija u bolesnika s prethodnim CABG-om može biti izazovna zbog difuzne, teške prirode temeljne bolesti koronarnih arterija u mnogih bolesnika s CABG-om. Na primjer, osjetljivost za detekciju stenozа od 50% u nativnim koronarnim arterijama je tipično niža (83-90%) u bolesnika s CABG-om nego u bolesnika bez prethodne CABG procedure (60). Važno je da se izvedba CT koronarografije za identifikaciju "zaštićenih" i "nezaštićenih" teritorija, kako je definirano kombinacijom prohodnosti premosnica i nativnih koronarnih arterija, pokazala kao metoda

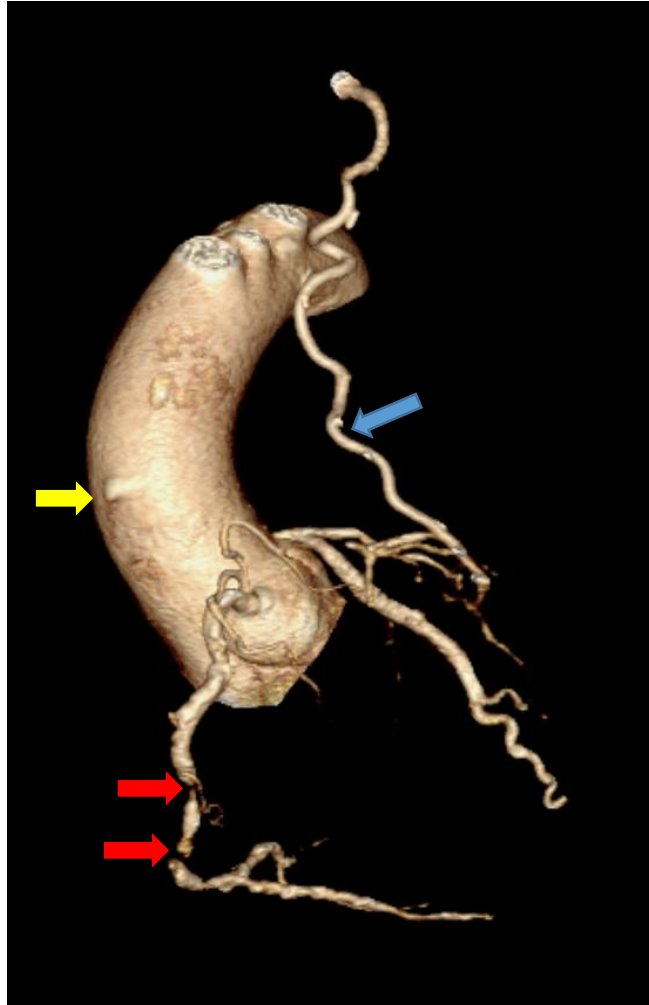
koja ima važne prognostičke implikacije (Slika 6) (61). Koronarno područje smatra se nezaštićenim ako: 1) nativna koronarna arterija bez prenosnice ima značajnu stenozu; 2) značajna stenozu u nativnoj arteriji distalno je od pripoja prenosnice; ili 3) značajne stenozu prisutne su i u nativnoj arteriji i u njejoj prenosnici (61).

Odluka o izvođenju CCTA može ovisiti o samom kliničkom pitanju. Ako je prohodnost prenosnice primarni cilj dijagnostičkog postupka, koronarna CT angiografija je očito prikladna i dobro validirana metoda. Ako je primarni cilj dijagnostičkog postupka evaluacija nativnih koronarnih arterija, onda je ključno da se obrati pozornost na prikupljanje slike optimalne kvalitete pri korištenju CT koronarografije, a trebalo bi razmotriti funkcionalno testiranje. CT je također od velike pomoći u planiranju CABG-a, osobito tijekom ponovnih operacija gdje retrosternalne priraslice i lokacija lijeve unutrašnje mamarne arterije (engl. *left internal mammary artery*, LIMA) korištene kao prenosnice postaju važni za ishode operacijskog postupka (62).

Iako je tijekom posljednjih desetljeća postignut veliki napredak u čitavom spektru tehnika intervencijske kardiologije i PCI, CABG ostaje standard skrbi pri LM aterosklerotskoj bolesti kao i u višezilnoj CAD. CCTA predstavlja izvrstan modalitet za procjenu prenosnica (63) s obzirom na činjenicu da su CABG manje osjetljivi na artefakte pokreta i da su ti graftovi žile većeg kalibra (osobito venski graftovi) u usporedbi s nativnim koronarnim arterijama. Nekoliko kliničkih scenarija može dati prednost upotrebi CCTA u odnosu na druge neinvazivne pretrage srca ili ICA u svakodnevnoj kliničkoj praksi. CCTA bi se mogla koristiti umjesto invazivne procjene presatka kod pacijenata s trenutnim simptomima ishemije, osobito nakon nedavne operacije CABG-om. CCTA također treba razmotriti u bolesnika s rekurentnim simptomima boli u prsima i pozitivnim nalazima funkcionalnog srčanog testiranja koji upućuju na ishemijsku bolest na području specifičnog koronarnog prenosnog presatka. Isto tako, CCTA može biti od pomoći u kontekstu drugih vaskularnih bolesti kao što je vaskulitis, koji bi potencijalno mogao utjecati na proksimalne segmente transplantata. Osim otkrivanja progresije bolesti, CCTA se također koristi za procjenu broja, položaja i topografije anatomije presatka prije planiranja liječenja s ICA (64). Korištenje rekonstruiranih slika CCTA omogućuje točnu identifikaciju podrijetla, toka i završetka višestrukih prenosnica, što bi moglo biti od velike pomoći u kontekstu složene CABG konfiguracije. Razumijevanje lokacije anastomoze grafta također

utječe na odabir katetera i tehniku kanilacije, omogućavajući korištenje manjeg volumena kontrastnog sredstva i izloženosti zračenju.

Nadalje, pacijenti s prethodno izvedenim CABG-om često imaju veći broj komorbiditeta, stoga, poznavanje koronarne anatomije prije ICA može smanjiti komplikacije i vrijeme postupka (65). U opservacijskoj studiji iz 2020. godine, CCTA je pokazala visoku osjetljivost i specifičnost za vizualizaciju transplantata (66). Važno je napomenuti da za potpunu procjenu transplantata, CT snimanje treba biti prošireno cefalično kako bi obuhvatilo izvore unutarnjih mamarnih arterija iz subklavijskih arterija. CCTA obično završava na donjoj granici srca, osim kod pacijenata s transplantatom gastroepiploične arterije, kod kojih CT mora obuhvatiti gornji abdomen. Štoviše, budući da CT CABG-a zahtijeva veći raspon snimanja, primjena kontrastnog sredstva mora biti prilagođena (praćenje bolusa s odgodom od 8-10 sekundi nakon injekcije) kako bi se optimizirala opacifikacija distalnih nativnih koronarnih arterija (runoff žila). Nadalje, preferira se desnostrano ubrizgavanje kontrastnog sredstva kako bi se izbjegao prolazak koncentriranog kontrasta u medijastinalnim venama uz premosnice (52).



Slika 6. CT koronarografija u bolesnika nakon koronarnog premoštenja, 3D prikaz. Prohodna LIMA premosnica (plava strelica) koja se pripaja na LAD. Okludirana venska premosnica (žuta strelica). Kronična okluzija desne koronarne arterije (crvene strelice).

6. ZAKLJUČAK

Glavne indikacije za CCTA po skupinama bolesnika su bolesnici sa stabilnim simptomima, bolesnici s mogućim akutnim koronarnim sindromom i bolesnici s prethodnom revaskularizacijom.

CCTA može biti inicijalni test kod pacijenata s kroničnim (stabilnim) simptomima ishemijske bolesti srca (kronične koronarne bolesti) koji nemaju prethodno utvrđenu koronarnu arterijsku bolest (CAD). U stabilnih bolesnika CCTA može biti alternativa invazivnoj koronarografiji kao početnom dijagnostičkom testu; ako pacijent ima nedijagnostičke ili dvosmislene rezultate testa opterećenja i trajne simptome i nesigurnu dijagnozu CAD-a, može se koristiti CCTA.

U bolesnika s niskim rizikom za ACS bez ST-elevacije (npr. odsutnost zatajenja srca i refraktornih ishemijskih simptoma), kada kliničar ili pacijent žele izbjeći invazivnu koronarografiju, ili kada je uzrok povišenja troponina nejasan, CCTA se može koristiti kao alternativa testu opterećenja ili invazivnoj koronarnoj angiografiji.

U bolesnika sa srednjim rizikom za ACS, kada su nalazi troponina i/ili EKG-a normalni ili ne daju pouzdane rezultate, CCTA, zajedno s testom opterećenja, opcija je ispitivanja prve linije za isključivanje ACS-a.

CCTA se obično ne preporučuje kao test prve linije u bolesnika s prethodnom perkutanom revaskularizacijom koronarne arterije zbog česte pojave opsežnih kalcifikacija koronarne arterije i artefakata stenta. Međutim, mogu postojati klinički scenariji u kojima CCTA može usmjeriti liječenje bolesnika. CCTA je vrlo precizan za procjenu prohodnosti premosnice koronarne arterije i smatra se prikladnom metodom kada je prohodnost premosnice primarno kliničko pitanje. Međutim, CCTA ima nižu dijagnostičku točnost u nativnim koronarnim arterijama kod mnogih pacijenata s prethodnom operacijom premosnice koronarne arterije, uglavnom zbog velikog opterećenja kalcificiranom aterosklerozom, što ograničava njegovu upotrebu u ovoj populaciji. Visoka dijagnostička točnost (>95 %) CCTA za procjenu prohodnosti premosnica koronarnih arterija posljedica je relativnog nedostatka kalcifikacije i kretanja u premosnicama.

7. ZAHVALE

Najprije bih htjela zahvaliti mentorici doc.dr.sc. Maji Hrabak Paar na stručnosti, dostupnosti i pomoći u izradi ovog diplomskog rada. Veliko hvala mojoj obitelji na podršci, strpljenju i pomoći koju su mi pružili tijekom svih šest godina studija. Hvala svima koji su bili uz mene i koji su mi obogatili i uljepšali vrijeme provedeno na studiju.

8. LITERATURA

1. Stone KE. Coronary CT angiography-historical and current perspectives [Internet]. The Society Of Cardiovascular Computed Tomography. 2012 [pristupljeno 13.02.2024.]. Dostupno na:
[https://cdn.ymaws.com/scct.org/resource/resmgr/Docs/Publications/CT_WhitePaper_Nov2015_\(1\).pdf](https://cdn.ymaws.com/scct.org/resource/resmgr/Docs/Publications/CT_WhitePaper_Nov2015_(1).pdf)
2. Flohr T, Bernd O. Cardiac Gating. U: Rémy-Jardin M, Jacques R, ur. Integrated cardiothoracic imaging with MDCT. 1. izd. Springer-Verlag Berlin Heidelberg; 2009. Str. 23–36.
3. Di Carli MF, Kwong RY, Solomon SD. Noninvasive cardiac imaging: echocardiography, nuclear cardiology, and magnetic resonance/computed tomography imaging. U: Kasper D, Fauci A, Hauser S, Longo D, Jameson J, Loscalzo J, ur. Harrison's Principles of Internal Medicine. 19. izd. New York: McGrawHill Education; 2015. Str. 270e–1–270e–27.
4. Knuuti J, Wijns W, Saraste A, Capodanno D, Barbato E, Funck-Brentano C i sur. 2019 ESC Guidelines for the diagnosis and management of chronic coronary syndromes. Eur Heart J. 2020;41(3):407-477. doi: 10.1093/eurheartj/ehz425
5. Moss AJ, Williams MC, Newby DE, Nicol ED. The updated NICE guidelines: cardiac CT as the first-line test for coronary artery disease. Curr Cardiovasc Imaging Rep. 2017;10:15. doi: 10.1007/s12410-017-9412-6
6. Narula J, Abdelrahman KM, Chen MY, Dey AK, Virmani R, Finn AV, i sur. Coronary computed tomography angiography: From clinical uses to emerging technologies. JACC State-of-the-Art Review. J Am Coll Cardiol. 2020;76(10). doi: 10.1016/j.jacc.2020.06.076
7. Ralston SH, Penman ID, Strachan MWJ, Hobson RP. Davidsonove osnove interne medicine, 23. izdanje. Zagreb: Medicinska naklada; 2022.
8. Shaw LJ, Blankstein R, Brown DL, Dhruva SS, Douglas PS, Genders TSS, i sur. Controversies in diagnostic imaging of patients with suspected stable and acute chest pain syndromes. JACC Cardiovasc Imaging. 2019;12:1254-78. doi: 10.1016/j.jcmg.2019.05.009
9. Brkljačić B, Vidjak V, ur. Radiologija. Zagreb: Medicinska naklada; 2023.

10. Kwak BR, Bäck M, Bochaton-Piallat M-L, Caligiuri G, Daemen MJAP, Davies PF, i sur. Biomechanical factors in atherosclerosis: mechanisms and clinical implications. *Eur Heart J*. 2014;35(43):3013-20. doi: 10.1093/eurheartj/ehu353
11. Yahagi K, Kolodgie FD, Otsuka F, Finn AV, Davis HR, Joner M, Virmani R. Pathophysiology of native coronary, vein graft, and in-stent atherosclerosis. *Nat Rev Cardiol*. 2016;13:79–98. doi: 10.1038/nrcardio.2015.164
12. Otsuka F, Yasuda S, Noguchi T, Ishibashi-Ueda H. Pathology of coronary atherosclerosis and thrombosis. *Cardiovasc Diagn Ther*. 2016;6(5):396-408. doi: 10.21037/cdt.2016.06.01
13. Kolodgie FD, Gold HK, Burke AP, Fowler DR, Kruth HS, Weber DK, i sur. Intraplaque hemorrhage and progression of coronary atheroma. *N Engl J Med*. 2003;349:2316-25. doi: 10.1056/NEJMoa035655
14. Ylä-Herttuala S, Bentzon JF, Daemen M, Falk E, Garcia-Garcia HM, Herrmann J, i sur. Stabilization of atherosclerotic plaques: an update. *Eur Heart J*. 2013;34(42):3251-8. doi: 10.1093/eurheartj/eh301
15. Ahmadi A, Leipsic J, Blankstein R, Taylor C, Hecht H, Stone GW, i sur. Do plaques rapidly progress prior to myocardial infarction? *Circ Res*. 2015;117(2):99-104. doi: 10.1161/CIRCRESAHA.117.305637
16. Otsuka F, Kramer MC, Woudstra P, Yahagi K, Ladich E, Finn AV, i sur. Natural progression of atherosclerosis from pathologic intimal thickening to late fibroatheroma in human coronary arteries: a pathology study. *Atherosclerosis*. 2015;241(2):772-82. doi: 10.1016/j.atherosclerosis.2015.05.011
17. Mori H, Torii S, Kutyna M, Sakamoto A, Finn AV, Virmani R. Coronary artery calcification and its progression: what does it really mean? *J Am Coll Cardiol Img*. 2018;11(1):127-42. doi: 10.1016/j.jcmg.2017.10.012
18. Radiopedia [Internet]. Soto Y, Nadrljanski MM. Computed tomography. [pristupljeno: 12.4.2024.] Dostupno na: <https://radiopaedia.org/articles/computed-tomography>

19. Machida H, Tanaka I, Fukui R, Shen Y, Ishikawa T, Tate E, i sur. Current and novel imaging techniques in coronary CT. *RadioGraphics*. 2015.;35(4):991–1010. doi:10.1148/rg.2015140181
20. Visseren FLJ, Mach F, Smulders YM, Carballo D, Koskinas KC, Bäck M, i sur. 2021 ESC Guidelines on cardiovascular disease prevention in clinical practice. *Eur Heart J*. 2021;42(34):3227-3337. doi: 10.1093/eurheartj/ehab484
21. Hadamitzky M, Freissmuth B, Meyer T, Hein F, Kastrati A, Martinoff S, i sur. Prognostic value of coronary computed tomographic angiography for prediction of cardiac events in patients with suspected coronary artery disease. *JACC Cardiovasc Imaging*. 2009;2(4):404-11. doi: 10.1016/j.jcmg.2008.11.015
22. SCOT-HEART Investigators; Newby DE, Adamson PD, Berry C, Boon NA, Dweck MR, Flather M, i sur. Coronary CT angiography and 5-year risk of myocardial infarction. *N Engl J Med*. 2018;379(10):924-933. doi: 10.1056/NEJMoa1805971
23. Roth GA, Johnson C, Abajobir A, Abd-Allah F, Abera SF, Abyu G, i sur. Global, regional, and national burden of cardiovascular diseases for 10 causes, 1990 to 2015. *J Am Coll Cardiol*. 2017;70(1):1–25. doi:10.1016/j.jacc.2017.04.052
24. Hoffmann U, Truong QA, Schoenfeld DA, Chou ET, Woodard PK, Nagurney JT, i sur. Coronary CT angiography versus standard evaluation in acute chest pain. *N Engl J Med*. 2012;367(4):299–308. doi:10.1056/NEJMoa1201161
25. Butler J, Shapiro M, Reiber J, Sheth T, Ferencik M, Kurtz EG, i sur. Extent and distribution of coronary artery disease: A comparative study of invasive versus noninvasive angiography with computed angiography. *Am Heart J*. 2007;153(3):378–84. doi:10.1016/j.ahj.2006.11.022
26. Gulati M, Levy PD, Mukherjee D, Amsterdam E, Bhatt DL, Birtcher KK, i sur. 2021 AHA/ACC/ASE/CHEST/SAEM/SCCT/SCMR Guideline for the evaluation and diagnosis of chest pain: executive summary: a report of the American College of Cardiology/American Heart Association joint committee on clinical practice guidelines. *Circulation*. 2021;144:e368. doi: 10.1161/CIR.0000000000001029

27. Ngam PI, Ong CC, Chai P, Wong SS, Liang CR, Teo LLS. Computed tomography coronary angiography - past, present and future. *Singapore Med J.* 2020;61(3):109-115. doi: 10.11622/smedj.2020028
28. Jansson K, Fransson SG. Mortality related to coronary angiography. *Clin Radiol.* 1996;51(12):858-60. doi: 10.1016/s0009-9260(96)80082-1
29. Andreucci M, Solomon R, Tasanarong A. Side effects of radiographic contrast media: pathogenesis, risk factors, and prevention. *Biomed Res Int.* 2014;2014:741018. doi: 10.1155/2014/741018
30. Kumamaru KK, Hoppel BE, Mather RT, Rybicki FJ. CT angiography: current technology and clinical use. *Radiol Clin North Am.* 2010;48(2):213–235. doi: 10.1016/j.rcl.2010.02.006
31. Hrabak M, Štern Padovan R. CT-angiografija i MR-angiografija – neinvazivne radiološke metode prikaza patoloških promjena krvnih žila. *Medix.* 2009;80(81):64-7.
32. Thomsen HS. ESUR guidelines on contrast agents v 10.0. European society of urogenital radiology [pristupljeno 15.04.2024.] Dostupno na: <https://esur-cm.org/>
33. Curtis LM, Agarwal A. HOpe for contrast-induced acute kidney injury. *Kidney Int.* 2007;72(8):907-9. doi: 10.1038/sj.ki.5002530
34. Murphy DJ, Aghayev A, Steigner ML. Vascular CT and MRI: a practical guide to imaging protocols. *Insights Imaging.* 2018;9(2):215–236. doi: 10.1007/s13244-018-0597-2
35. Narula J, Chandrashekhar Y, Ahmadi A, Abbara S, Berman DS, Blankstein R, i sur. SCCT 2021 expert consensus document on coronary computed tomographic angiography: a report of the society of cardiovascular computed tomography. *J Cardiovasc Comput Tomogr.* 2021;15(3):192-217. doi: 10.1016/j.jcct.2020.11.001
36. Kotseva K, De Backer G, De Bacquer D, Rydén L, Hoes A, Grobbee D, i sur. Primary prevention efforts are poorly developed in people at high cardiovascular risk: A report from the European Society of Cardiology EURObservational Research Programme EUROASPIRE V survey in 16 European countries. *Eur J Prev Cardiol.* 2021;28(4):370-379. doi: 10.1177/2047487320908698

37. Dahlén T, Edgren G, Lambe M, Höglund M, Björkholm M, Sandin F, i sur. Cardiovascular events associated with use of tyrosine kinase inhibitors in chronic myeloid leukemia: a population-based cohort study. *Ann Intern Med.* 2016;165:161-166. doi: 10.7326/M15-2306
38. Gray AJ, Smith JE, Goodacre S, O'Brien R, Curzen N, Kardos A, i sur. Early computed tomography coronary angiography in patients with suspected acute coronary syndrome: randomised controlled trial. *BMJ.* 2021;374:n2106. doi:10.1136/bmj.o438
39. Smulders MW, Kietselaer BLJH, Wildberger JE, Dagnelie PC, Brunner-La Rocca HP, Mingels AMA, i sur. Initial imaging-guided strategy versus routine care in patients with non-ST-segment elevation myocardial infarction. *J Am Coll Cardiol.* 2019;74:2466. doi: 10.1016/j.jacc.2019.09.027
40. Byrne RA, Rossello X, Coughlan JJ, Barbato E, Berry C, Chieffo A, i sur. 2023 ESC Guidelines for the management of acute coronary syndromes. *Eur Heart J.* 2023 Oct 12;44(38):3720-3826. doi: 10.1093/eurheartj/ehad191
41. Hultén E, Pickett C, Bittencourt MS, Villines TC, Petrillo S, Di Carli MF, i sur. Outcomes after coronary computed tomography angiography in the emergency department: a systematic review and meta-analysis of randomized, controlled trials. *J Am Coll Cardiol.* 2013;61:880. doi: 10.1016/j.jacc.2012.11.061
42. Lindholm D, Lindback J, Armstrong PW, Budaj A, Cannon CP, Granger CB, i sur. Biomarker-based risk model to predict cardiovascular mortality in patients with stable coronary disease. *J Am Coll Cardiol.* 2017;70:813-826. doi: 10.1016/j.jacc.2017.06.030
43. Daly CA, De Stavola B, Sendon JL, Tavazzi L, Boersma E, Clemens F, i sur. Predicting prognosis in stable angina— results from the Euro heart survey of stable angina: prospective observational study. *BMJ.* 2006;332:262-267. doi: 10.1136/bmj.38695.605440.AE
44. Nagueh SF, Smiseth OA, Appleton CP, Byrd BF III, Dokainish H, Edvardsen T, i sur. Recommendations for the evaluation of left ventricular diastolic function by echocardiography: an update from the American Society of Echocardiography and the European Association of Cardiovascular Imaging. *Eur Heart J Cardiovasc Imaging.* 2016;17:1321-60. doi: 10.1016/j.echo.2016.01.011

45. van Holten TC, Waanders LF, de Groot PG, Vissers J, Hoefler IE, Pasterkamp G, i sur. Circulating biomarkers for predicting cardiovascular disease risk; a systematic review and comprehensive overview of meta-analyses. *PLoS One*. 2013;8(4):e62080 doi: 10.1371/journal.pone.0062080
46. Rapsomaniki E, Shah A, Perel P, Denaxas S, George J, Nicholas O, i sur. Prognostic models for stable coronary artery disease based on electronic health record cohort of 102 023 patients. *Eur Heart J*. 2014;35:844-852. doi: 10.1093/eurheartj/eh533
47. Neumann FJ, Sousa-Uva M, Ahlsson A, Alfonso F, Banning AP, Benedetto U, i sur. 2018 ESC/EACTS Guidelines on myocardial revascularization. *Eur Heart J*. 2019;40:87-165. doi: 10.1093/eurheartj/ehy394
48. Spertus JA, Salisbury AC, Jones PG, Conaway DG, Thompson RC. Predictors of quality-of-life benefit after percutaneous coronary intervention. *Circulation*. 2004;110:3789-94. doi: 10.1161/01.CIR.0000150392.70749.C7
49. Xaplanteris P, Fournier S, Pijls NHJ, Fearon WF, Barbato E, Tonino PAL, i sur. Five-year outcomes with PCI guided by fractional flow reserve. *N Engl J Med*. 2018;379:250-259. doi: 10.1056/NEJMoa1803538
50. Taylor AJ, Cerqueira M, Hodgson JM, Mark D, Min J, O'Gara P, i sur. ACCF/SCCT/ACR/AHA/ASE/ASNC/NASCI/SCAI/SCMR 2010 appropriate use criteria for cardiac computed tomography. A report of the American College of Cardiology foundation appropriate use criteria task force, the Society of Cardiovascular Computed Tomography, the American College of Radiology, the American Heart Association, the American Society of Echocardiography, the American Society of Nuclear Cardiology, the North American Society for Cardiovascular Imaging, the Society for Cardiovascular Angiography and Interventions, and the Society for Cardiovascular Magnetic Resonance. *Journal of Cardiovascular Computed Tomography*, 4(6), 407e433. doi: 10.1016/j.jacc.2010.07.005
51. Hicketier T, Wenning J, Doerner J, Maintz D, Michels G, Bunck AC. Fourth update on CT angiography of coronary stents: in vitro evaluation of 24 novel stent types. *Acta Radiol*. 2018;59(9):1060-1065. doi: 10.1177/0284185117744227

52. Tzimas G, Gulsin GS, Takagi H, Mileva N, Sonck J, Muller O, i sur. Coronary CT angiography to guide percutaneous coronary intervention. *Radiol Cardiothorac Imaging*. 2022;4(1):e210171. doi: 10.1148/ryct.210171
53. Bangalore S, Toklu B, Patel N, Feit F, Stone GW. Newer-generation ultrathin strut drug-eluting stents versus older second-generation thicker strut drug-eluting stents for coronary artery disease. *Circulation*. 2018;138(20):2216-2226. doi: 10.1161/CIRCULATIONAHA.118.034456
54. Bavishi C, Sardar P, Chatterjee S, Khan AR, Shah A, Ather S, i sur. Intravascular ultrasound-guided vs angiography-guided drug-eluting stent implantation in complex coronary lesions: Meta-analysis of randomized trials. *Am Heart J*. 2017;185:26-34. doi: 10.1016/j.ahj.2016.10.008
55. Génèreux P, Madhavan MV, Mintz GS, Maehara A, Palmerini T, Lasalle L, i sur. Ischemic outcomes after coronary intervention of calcified vessels in acute coronary syndromes. Pooled analysis from the HORIZONS-AMI (Harmonizing Outcomes With Revascularization and Stents in Acute Myocardial Infarction) and ACUITY (Acute Catheterization and Urgent Intervention Triage Strategy) TRIALS. *J Am Coll Cardiol*. 2014;63(18):1845-54. doi: 10.1016/j.jacc.2014.01.034
56. Gaur S, Øvrehus KA, Dey D, Leipsic J, Bøtker HE, Jensen JM, i sur. Coronary plaque quantification and fractional flow reserve by coronary computed tomography angiography identify ischaemia-causing lesions. *Eur Heart J*. 2016;37(15):1220-7. doi: 10.1093/eurheartj/ehv690
57. Tonet E, Amantea V, Lapolla D, Assabbi P, Boccadoro A, Berloni ML, i sur. Cardiac computed tomography in monitoring revascularization. *J Clin Med*. 2023;12(22):7104. doi: 10.3390/jcm12227104
58. Valgimigli M, Chieffo A, Lefèvre T, Colombo A, Morice MC, Serruys PW. Revisiting the incidence and temporal distribution of cardiac and sudden death in patients undergoing elective intervention for unprotected left main coronary artery stenosis in the drug eluting stent era. *EuroIntervention*. 2007;2(4):435-43

59. Barbero U, Iannaccone M, d'Ascenzo F, Barbero C, Mohamed A, Annone U, i sur. 64 slice-coronary computed tomography sensitivity and specificity in the evaluation of coronary artery bypass graft stenosis: a meta-analysis. *Int J Cardiol.* 2016;216:52e57. doi: 10.1016/j.ijcard.2016.04.156
60. de Graaf FR, van Velzen JE, Witkowska AJ, Schuijf JD, van der Bijl N, Kroft LJ, i sur. Diagnostic performance of 320-slice multidetector computed tomography coronary angiography in patients after coronary artery bypass grafting. *Eur Radiol.* 2011;21(11):2285–2296. doi: 10.1007/s00330-011-2192-5
61. Mushtaq S, Andreini D, Pontone G, Bertella E, Bartorelli AL, Conte E, i sur. Prognostic value of coronary CTA in coronary bypass patients: a long-term follow-up study. *JACC Cardiovasc Imaging.* 2014;7(6):580e589. doi: 10.1016/j.jcmg.2014.04.003
62. Choi AD, Brar V, Kancherla K, Fatemi O, Pinto G, Boyce S, i sur. Prospective evaluation of cardiac CT in reoperative cardiac surgery. *JACC Cardiovasc Imaging.* 2016;9(11):1356e1357. doi: 10.1016/j.jcmg.2015.10.020
63. Meyer TS, Martinoff S, Hadamitzky M, Will A, Kastrati A, Schömig A, i sur. Improved noninvasive assessment of coronary artery bypass grafts with 64-slice computed tomographic angiography in an unselected patient population. *J Am Coll Cardiol.* 2007;49(9):946-50. doi: 10.1016/j.jacc.2006.10.066
64. Ohtsuka T, Akahane M, Ohtomo K, Kotsuka Y, Takamoto S. Three-dimensional computed tomography for reoperative minimally invasive coronary artery bypass. *Ann Thorac Surg.* 2000;70(5):1734-5. doi: 10.1016/s0003-4975(00)01832-4
65. Collet C, Onuma Y, Andreini D, Sonck J, Pompilio G, Mushtaq S, i sur. Coronary computed tomography angiography for heart team decision-making in multivessel coronary artery disease. *Eur Heart J.* 2018;39(41):3689-3698. doi: 10.1093/eurheartj/ehy581
66. Jones DA, Castle EV, Beirne AM, Rathod KS, Treibel TA, Guttman OP, i sur. Computed tomography cardiac angiography for planning invasive angiographic procedures in patients with previous coronary artery bypass grafting. *EuroIntervention.* 2020;15(15):e1351-e1357. doi: 10.4244/EIJ-D-18-01185

9. ŽIVOTOPIS

Rođena sam 1.7.1999. godine u Mostaru. 2014. godine završila sam Osnovnu školu Bartola Kašića u Mostaru. Srednjoškolsko obrazovanje sam stekla u Gimnaziji fra Grge Martića u Mostaru gdje sam 2018. godine i maturirala s odličnim uspjehom. Iste godine sam upisala Medicinski fakultet u Mostaru. Od 2020. godine studij medicine nastavljam na Medicinskom fakultetu u Zagrebu. Za treću godinu studija primila sam Dekanovu nagradu za najbolju studenticu akademske godine 2020./2021. 2022. godine pobjeđujem na kvizu iz patofiziologije pod nazivom Quiz of Health and Disease Physiology "Pavao Sokolić" u Dubrovniku i stječem pravo sudjelovanja na internacionalnom natjecanju u Maleziji. Tijekom studija bila sam demonstrator na predmetima Patofiziologija i Anatomija.