Primjena plazmafereze u liječenju akutnog diseminiranog encefalomijelitisa

Ćoso Mihajlović, Biljana

Master's thesis / Diplomski rad

2016

Degree Grantor / Ustanova koja je dodijelila akademski / stručni stupanj: **University of Zagreb, School of Medicine / Sveučilište u Zagrebu, Medicinski fakultet**

Permanent link / Trajna poveznica: https://urn.nsk.hr/urn:nbn:hr:105:788724

Rights / Prava: In copyright / Zaštićeno autorskim pravom.

Download date / Datum preuzimanja: **2024-03-29**

Repository / Repozitorij:

Dr Med - University of Zagreb School of Medicine Digital Repository

SVEUČILIŠTE U ZAGREBU

MEDICINSKI FAKULTET

DIPLOMSKI STUDIJ SESTRINSTVA

BILJANA ĆOSO MIHAJLOVIĆ

Primjena plazmafereze u liječenju

akutnog diseminiranog encefalomijelitisa

DIPLOMSKI RAD

Zagreb, 2016.

SVEUČILIŠTE U ZAGREBU

MEDICINSKI FAKULTET

DIPLOMSKI STUDIJ SESTRINSTVA

BILJANA ĆOSO MIHAJLOVIĆ

Primjena plazmafereze u liječenju

akutnog diseminiranog encefalomijelitisa

DIPLOMSKI RAD

Zagreb, 2016.

Ovaj diplomski rad izrađen je u Klinici za infektivne bolesti „Dr. Fran Mihaljević“, Zavodu za intenzivnu medicinu i neuroinfektologiju, Medicinskog fakulteta u Zagrebu pod vodstvom doc.dr.sc. Marije Santini, specijalista infektologa, subspecijalista intenzivne medicine i predan je na ocjenu u akademskoj godini 2016./2017.

POPIS KRATICA

ADEM – akutni diseminirani encefalomijelitis

CNS - central nervous system

CSL – cerebro-spinalni likvor

FLAIR – fluid-attenuated inversion recovery

GCS – Glasgow coma scale

HUS – hemolitičko-uremički sindrom

IVIG – intravenski imunoglobulini

JIL – jedinica intenzivnog liječenja

KMB – krvno-moždana barijera

MR – magnetska rezonanca

MRS – modificirana Rankinova skala

MS – multipla skleroza

NMO – neuromyelitis optica

PF – plazmafereza

SSP – svježe smrznuta plazma

SŽS – središnji živčani sustav

TTP – trombotička trombocitopenička purpura

SADRŽAJ

POPIS KRATICA III

SADRŽAJ IV

SAŽETAK V

SUMMARY VI

1. UVOD 1

2. CILJ RADA 10

3. METODE 11

4. REZULTATI 13

5. RASPRAVA 16

6. ZAKLJUČAK 18

7. LITERATURA 22

8. ZAHVALE 27

9. ŽIVOTOPIS 28

SAŽETAK

Primjena plazmafereze u liječenju akutnog diseminiranog encefalomijelitisa

Biljana Ćoso Mihajlović

Akutni diseminirani encefalomijelitis (ADEM) je teška, najčešće monofazična imunološki posredovana demijelinizacijska bolest središnjeg živčanog sustava koja uglavnom pogađa osobe mlađe životne dobi. Liječi se imunomodulacijom, koja se provodi glukokorirtikoidima, plazmaferezom i intravenskim imunoglobulinima. Do danas nema jasnih smjernica za liječenje, a dokazi o učinkovitosti plazmafereze uglavnom se temelje na kratkim serijama i pojedinačnim prikazima bolesnika. Cilj ovog retrospektivnog opservacijskog istraživanja je prikazati seriju bolesnika s ADEM-om liječenih u Zavodu za intenzivnu medicinu i neuroinfektolgiju Klinike za infektivne bolesti „Dr. Fran Mihaljević“ u Zagrebu, od 1.1.2006. do 30.7.2016. U promatranom periodu liječeno je 9 bolesnika čiji je medijan dobi iznosio 25 godina (minimum 20, maksimum 42 godine). Modificirana Rankinova skala (MRS) na početku liječenja iznosila je u 6 od 9 bolesnika 5 (varirala je od 2 do 5). U svih bolesnika je primjenjena plazmfereza (PF). Do povlačenja simptoma je došlo u pet od devet bolesnika nakon 3 procedure PF. Medijan MRS kod otpusta iznosio je 2 (minimum 3, maksimum 1). Na temelju brzine povlačenja znakova i simptoma nakon primjene PF, te na temelju konačanog poboljšanja stanja bolesnika izraženog putem MRS može se zaključiti da je PF koristan oblik imunomodulacijskog liječenja, ali da su za određivanje optimalnog vremena i režima primjene potrebne prospektivne kontrolirane kliničke studije.

Ključne riječi: ADEM, plazmafereza, kortikosteroidi, liječenje

SUMMARY

Use of plasmapheresis in treating acute disseminated encephalomyelitis

Biljana Ćoso Mihajlović

Acute disseminated encephalomyelitis (ADEM) is a severe, mostly monophasic central nervous system (CNS) immune mediated demyelinating disease, primarily affecting young patients. Immunomodulating treatment options include glucocorticoids, plasmapheresis (PF) and intravenous immunoglobulins, but there are no clear guidelines for their administration. The evidence for the effectiveness of plasmapheresis is mainly based on case series and individual case reports. The aim of this retrospective observational study is to present ADEM case series treated at the Department of Intensive Care and Neuroinfections of the University Hospital for Infectious Diseases "Dr. Fran Mihaljevic ", Zagreb, from January 1, 2006 to June 30, 2016. In the observed period nine patients were treated whose median age was 25 (minimum 20, maximum 42). The modified Rankin Scale in six of nine patients was 5 (minimum 5, maximum 2). All patients were treated by plasmapheresis (PF). In five of nine patients the improvement was noticed after 3 procedures of PF. Median MRS at discharge was 2 (minimum 3, maximum 1). According to the dynamics of improvement after PF and according to the final treatment outcomes we can conclude that PF is a useful form of immunomodulatory ADEM treatment. But, for its' timing and optimal regimen prospective controlled clinical studies are needed.

Keywords: ADEM, plasmapheresis, corticosteroids, therapy

1. UVOD

1.1. Što je akutni diseminirani encefalomijelitis (ADEM)?

Akutni diseminirani encefalomijelitis (ADEM) je akutna upalna demijelinizacijska bolest središnjeg živčanog sustava (SŽS) (Alexander 2011). Najčešće se javlja u mlađoj životnoj dobi i može dovesti do teških neuroloških oštećenja. Drugi nazivi za ovu bolest su akutni demijelinizacijski encefalomijelitis, postinfektivni ili postvakcinalni encefalomijelitis, perivenularni encefalomijelitis, diseminirana vaskulomijelinopatija i akutna perivaskularna mijelinoklazija (Tenembaum i sur. 2007).

Bolest je često rezultat imunološkoga odgovora nakon infekcije različitim mikroorganizmima, a smatra se da može nastati i kao posljedica cijepljenja (Wender 2011). Više je kliničkih studija koje dovode u vezu viruse ospica, zaušnjaka, gripe, rubeole te bakterije kao što su streptokoki i leptospire s pojavom ADEM-a (Murthy 2002). Postvakcinalni ADEM najčešće se povezuje s cijepljenjem protiv ospica, mumpsa i rubeole, mada je znatno rjeđi nego ADEM nakon preboljelih ospica (Tenembaum 2002).

Prijavljena godišnja incidencija ADEM-a se kreće između 0.4-0.8 na 100.000 bez izrazite sklonosti nekom od spolova (Alexander i Murthy 2011).

Bolest se obično očituje jednom fazom tijekom koje se javlja poremećaj svijesti i multifokalni neurološki ispadi. U većine bolesnika javlja se nakon 3 do 6 tjedana od predhodne infekcije. U prodromalnom stadiju mogu biti prisutni opći simptomi (Schwarz 2001). Rani znakovi bolesti su vrućica, glavobolja, povraćanje, meningizam te premećaj svijesti. Obzirom da ADEM može zahvatiti bilo koji dio SŽS, kliničko je očitovanje različito i najčešće polisimptomatsko. Najčešće se opisuju: poremećaj

svijesti koji može progredirati do kome, unilateralni i/ili bilateralni piramidalni znakovi, akutna hemiplegija, ataksija, ispadi kranijskih živaca, gubitak vida zbog optičkog neuritisa, epileptički napadi i zahvaćanje kralješnične moždine. Klinička prezentacija ADEM-a je vrlo varijabilna i može se kretati od blage, oligosimptomatske bolesti sa samoograničavajućim tijekom, sve do vrlo teške, životno ugrožavajuće bolesti koja zahtijeva intenzivno liječenje. Progresija kliničke slike najčešće slijedi kroz prvih sedam dana.

Za postavljanje dijagnoze ADEM-a ključni su anamnestički podaci, osobito o ranijim bolestima i cijepljenju, klinička prezentacija te prikaz struktura SŽS magnetskom rezonancom (MR). Lezije se javljaju na raznim mjestima, obično bilateralno, u pravilu su asimetrične i često neoštro ograničene. Gotovo svi bolesnici imaju multiple lezije u dubokoj i subkortikalnoj bijeloj tvari dok je periventrikularno područje obično pošteđeno (Slika 1).

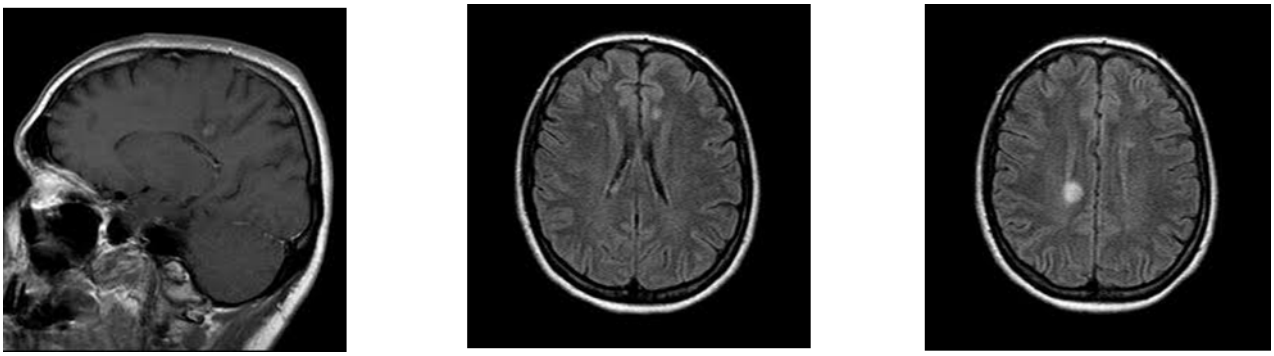

Slika 1. MR mozga – Više hiperintenzivnih lezija u bijeloj tvari frontoparijetalno uz konfluirajuće lezije uz okcipitalne rogove, opcifikacija desno frontoparijetalno iznad lateralne komore

Mogu postojati i lezije sive tvari, obično u talamusima i bazalnim ganglijima te u korteksu, moždanom deblu i kralješničnoj moždini. Velike lezije i okolni edem mogu dovesti do spaciokompresije. Cerebrospinalni likvor (CSL) je dijagnostički materijal. Može biti pod povišenim tlakom i obično pokazuje umjerenu mononuklearnu

pleocitozu, umjerenu proteinorahiju uz normalnu razinu glukoze kod oko dvije trećine bolesnika.

Diferencijalno dijagnostički kod razmatranja dijagnoze ADEM-a treba uzeti u obzir multiplu sklerozu (MS), optički neuritis, neuromyelitis optica (NMO) spektar bolesti i transverzalni mijelitis.

Ishod liječenja ADEM-a je obično povoljan. Mortalitet u djece iznosi manje od 5%, dok kod odraslih može iznositi i 25%, osobito kod onih koji su liječeni u jedinicama intenzivnog liječenja. Većina djece se znatno oporavi kroz četiri do šest tjedana, a nakon šest mjeseci 60 do 90% djece nema neuroloških deficita ili ima minimalne poteškoće (Lotze 2012). Kod odraslih nakon šest mjeseci potpuni oporavak nastupa kod 50 do 75% bolesnika (Lu, Keilson 2006;). Nakon teške demijelinizacije kod oko 30% odraslih se javlja MS s rekurirajućim demijelinizacijama.

1.2. Kako se ADEM liječi?

Obzirom da se radi o autoimunom odgovoru na neuralno tkivo koji za posljedicu ima demijelinizaciju, potrebno je suprimirati autoimuni odgovor. Terapijske mogućnosti kod ove bolesti nisu dovoljno istražene jer je obzirom na relativno rijetku pojavu bolesti teško organizirati randomizirano kontrolirano istraživanje. Stoga se preporuke uglavnom temelje na radovima u kojima su objavljene manje ili veće serije bolesnika ili pojedinačni slučajevi.

U liječenju ADEM-a primjenjuju se kortikosteroidi, uglavnom metilprednizolon u dozi 10-30 mg/kg/dan do maksimalno 1000 mg/dan intravenski kroz tri do pet dana, uz postupno smanjenje doze kroz sljedeća četiri do šest tjedana.

Slijedeća mogućnost u liječenju ADEM-a je plazmafereza (PF), koja se danas radi sve češće. Riječ je o izvantjelesnoj metodi pročišćavanja krvi kojom se uklanjaju tvari velike molekularne mase iz plazme. Ova metoda će biti detaljno opisana u slijedećem poglavlju.

Osim kortikosteroida i plazmafereze primjenjuju se i intravenski imunoglobulini (IVIG). Djelovanje IVIG-a temelji se na blokadi Fc-receptora makrofaga, a rezultat je supresija staničnog upalnog odgovora, te na neutralizaciji aktiviranog komplementa čime se sprječava oštećenje oligodendrocitnog mijelina (Lu, Keilson 2006). IVIG se obično daju u ukupnoj dozi 2g/kg, podijeljeno na jednake dijelove kroz tri do pet dana.

Kod brzoprogredirajućih oblika ADEM-a primjenjuje se i ciklofosfamid i terapijska hipotermija, a opisani su i slučajevi dekompresijske hemikraniektomije zbog refraktornog moždanog edema (Alexander, Murthy 2011).

1.3. Što znamo o plazmaferezi (PF)?

Plazmafereza (PF) je metoda izvantjelesnog uklanjanja tvari velike molekularne mase iz plazme. Ove tvari mogu biti autoprotutijela, lipoproteini, endotoksini, a terapija se provodi s pretpostavkom da će se uklanjanjem navedenih tvari smanjiti progresija oštećenja tkiva, stabilizirati patološki proces te povećati endogeno uklanjanje imunih kompleksa. Plazmafereza se provodi češće filtriranjem krvi preko visoko permeabilnog filtra ili rjeđe selektivnim uklanjanjem krvnih stanica za vrijeme centrifugiranja krvi.

Prema važećim smjernicama američke asocijacije krvnih banaka ADEM je u kategoriji bolesti druge indikacije, što znači da je prva linija liječenje

kortikosteroidima, kako je ranije opisano, a tek ukoliko se ono pokaže neučinkovito, provodi se plazmafereza (Szczepiorkowski 2007). Jasne preporuke za PF postoje samo za ADEM u dječjoj dobi. Najčešće se preporučuje ukupno šest zahvata, po jedan svaki drugi dan, kod svakog zahvata izmjenjuje se 1 do 1.5 volumena plazme (Lotze 2012).

Plazmafereza se provodi putem sigurnog vaskularnog pristupa, najčešće preko dvoluminalnog centralnog venskog katetera s dovoljnim promjerom i čvrstoćom (tzv. dijalizni centralni venski kateter, Slika 2) ili vrlo rijetko putem dvije velike periferne vene.

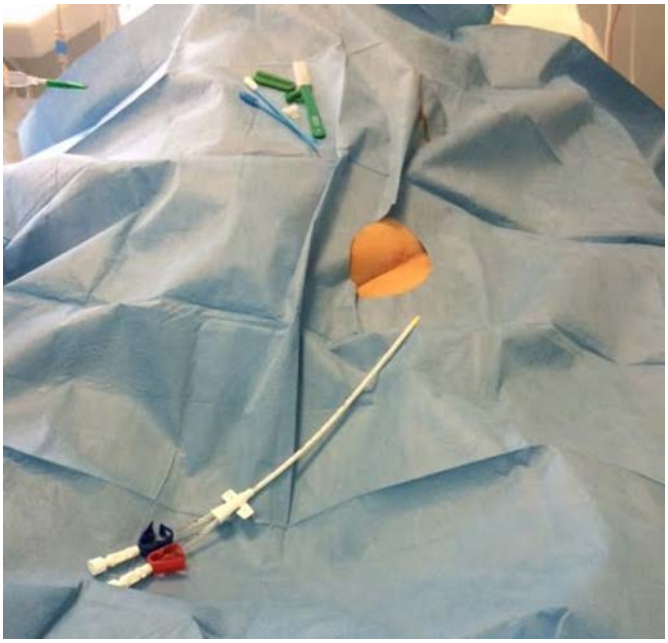

Slika 2. Dijalizni centralni venski kateter preko kojeg se provodi PF

Važno je radiološki provjeriti je li kateter pravilno postavljen, jer bi tijekom postupka uz malpoziciju katetera moglo doći do oštećenja vitalnih struktura ili artimija (Fridey 2011). Vaskularni pristup se ostvaruje najčešće preko desne unutarnje jugularne vene, preponske vene ili vene subklavije. Moguće je iznimno vršiti filtraciju i putem arterio-venskog grafta. U svim slučajevima treba voditi računa o mogućim

komplikacijama venskoga pristupa. Osobito je važno prevenirati infekcije kada je u pitanju femoralni pristup, te kod subklavijalnog pristupa pneumotoraks.

Za provođenje PF potreban je poseban filter, koji kroz polu-propusnu membranu, izrađenu od polipropilena, propušta čestice molekularne težine do $3x10^6$ Daltona kroz pore veličine do 0.5 µm (Slika 3).

Filter Specification

Specification	TPE 2000 / 1000	M100 CRRT
• Molecular Wt. Cut-off	3 million Daltons	30,000 Daltons
• Fiber Material	Polypropylene	Acrylonitrile (AN69)
• Hollow Fibers	3,000	6,000
• Membrane	Semi-permeable	Semi-permeable
• Sterilization	ETO	ETO
• Effective Surface Area	0.35 m2 / 0.15	0.90 m2
• Maximum Pore size	0.5 um	<0.01 um
• Total volume of circuit	88 ml/ 125ml / 71ml	107 ml / 152ml
• Circuitry differences	• No dialysate line • Replacement line given post-filter • Extra fluid line attached to access line.	• Dialysate line in place • Replacement line usually given pre-filter

Slika 3. Specifikacija filtera PF 2000. Izvor: PF – Plasmafiltration, 2008. Gambro©

Filter se montira na mobilni stroj za kontinuirano nadomještanje bubrežne funkcije koji se najčešće koristi u jedinicama intenzivnog liječenja (Slika 4).

Putem ovog filtera filtrira se bolesnikova plazma (1 do 1.5 volumena bolesnikove plazme po postupku), a odstranjena plazma se nadomješta kako bi se sprječila hipovolemija. Kao nadomjesne otopine obično se koriste albumini, fiziološka otopina ili kombinacija albumina i fiziološke otopine, te svježe smrznuta plazna (SSP). Najčešće se ipak primjenjuju albumini ili kombinacija albumina i 0.9% NaCl.

Prilikom izvođenja PF izrazito je važna uloga posebno educirane i kompetentne medicinske sestre i njezina suradnja s liječnikom koji ovaj zahvat ordinira. U pripremi

postupka medicinska sestra vodi računa o neophodnoj psihičkoj i tjelesnoj pripremi pacijenta. Ona osigurava i priprema sav potreban pribor (dijalizni kateter, stroj i poseban filter za PF, sredstvo za sprječavanje grušanja krvi u sustavu i filteru, nadomjesne otopine, te sva sredstva potrebna za aseptičko odvijanje procesa). Medicinska sestra asistira kod postavljanja venskog katetera za PF, priprema stroj i filter putem kojeg će se vršiti PF, spaja sustav za PF na venski kateter, nadgleda proces pumpanja krvi, filtracije i nadomještanja plazme, prati bolesnikovu hemodinamsku i respiratornu stabilnost.

Cjelokupna skrb usmjerena je na sprječavanje i rano prepoznavanje mogućih komplikacija kao što su: hipotenzija (zbog smanjenog intravaskularnog volumena), volumno opterećenje (zbog prevelikog volumena nadomjesne tekućine), alergijske reakcije (uglavnom kod primjene SSP), koagulopatije, citratna hipokalcemija (citrat se nekad koristi kao antikoagulans), sklonost infekcijama (prolazna imunodeficijencija zbog gubitka vlastitih imunoglobulina i komplementa), prijenos patogena koji se prenose krvnim preparatima (vezano uz SSP), hipokalijemija zbog hemodilucije albuminima, smanjena koncentracija lijekova koji se visoko vežu za proteine plazme (Kaplan, Fridey 2012).

Osim navedenog, sestra koja provodi postupak PF sluša i promatra bolesnika, procjenjuje njegove potrebe i provodi intervencije koje su važne za učinkovitu zdravstvenu njegu.

Slika 4. Mobilni stroj za kontinuirano nadomještanje bubrežne funkcije s filterom za PF, proces PF u tijeku.

1.4. Koje su nedoumice o primjeni PF u liječenju ADEM-a?

Kako je ADEM relativno rijetka bolest, nema randomiziranih, kontroliranih studija o njegovom liječenju. Do danas objavljeni radovi uglavnom su manje ili veće serije bolesnika ili pojedinačni prikazi bolesnika (Stricker 1992, Kanter 1995, Dodick 1998, Balestri 2000, Shah 2000, Miyazawa 2001, Lin 2004, Ramachandran 2005a, Ramachandran 2005b, Khurana 2005, Lu 2006, Rogalewski 2007, Shinozaki 2008, Kaynar 2008). U polovici slučajeva PF je primjenjena uglavnom nakon neuspjeha kortikosteroida, u trećini slučajeva nakon neuspjeha kombinacije kortikosteroida i IVIG-a, a u samo 10% opisanih slučajeva PF je bila primjenjena samostalno. Vremenski period od kliničkog razmatranja pacijenta do primjene PF je bio iznimno

varijabilan (od 3 do 127 dana), a u većini slučajeva kliničko poboljšanje je nastupilo nakon 6 procedura PF. Smrtnih ishoda nije bilo.

Ipak, broj pacijenata i broj radova koji opisuju učinak PF u liječenju ADEM-a ostaje mali. Stoga, svaka nova serija bolesnika s opisom učinka PF i drugih imunomodulacija na tijek ADEM-a je vrlo vrijedna.

2. CILJ RADA

Kako bismo pridonijeli saznanjima o učinkovitosti primjene PF u liječenju ADEM-a odlučili smo prikazati seriju odraslih bolesnika s ovom bolešću liječenih u Zavodu za intenzivnu medicinu i neuroinfektologiju Klinike za infektivne bolesti „Dr. Fran Mihaljević“ od 1.1.2006. godine do 30.7.2016. godine, te na temelju dinamike neurološkog oporavka i neurološkog ishoda kod otpusta iz bolnice zaključiti o učinkovitosti ove metode.

3. METODE

Radi se o retrospektivnom opservacijskom istraživanju koje obuhvaća bolesnike s ADEM-om koji su liječeni u u Zavodu za intenzivnu medicinu i neuroinfektologiju (u daljnjem tekstu Zavod) Klinike za infektivne bolesti „Dr. Fran Mihaljević“ od 1.1.2006. do 30. srpnja 2016. Ova metoda uvedena je u Zavod 2003. godine. Do navedenih bolesnika došli smo pretraživanjem elektronske baze bolesnika liječenih u Zavodu u navedenom vremenskom periodu. Podatci o kliničkoj prezentaciji, primjenjenom liječenju, dinamici bolesti i ishodu liječenja kod otpusta iz bolnice dobiveni su uvidom u povijesti bolesti koje su arhivirane u Odjelu za medicinsku dokmentaciju Klinike za infektivne bolesti „Dr. F. Mihaljević“.

Kriteriji za uključenje bili su:

- dob ≥18 godina
- dijagnoza ADEM-a – prisutni slijedeći klinički kriteriji:
    - neurološki ispadi,
    - pleocitoza u CSL,
    - proteinorahija u CSL,
    - nalaz MR mozga i/ili kralješnične moždine koji ukazuje na ADEM,
    - isključena infekcija u SŽS (bakterijska, virusna, gljivična i parazitarna)
- bolesnici oba spola.

Kriteriji za isključenje bili su sumnja ili dokaz MS, NMO spektar bolesti, izostanak neuroradiološkog nalaza koji ukazuje na mogući ADEM ili normalan MR mozga i/ili medule spinalis.

Promatrano je vrijeme proteklo od početka bolesti do početka PF, broj procedura PF, ostala imunomodulatorna terapija (kortikosteroidi, IVIG).

Kao ishod je promatrana dinamika neuroloških ispada tijekom liječenja i neurološki status kod otpusta iz bolnice. Neurološki ispadi su navedeni opisno i izraženi putem modificirane Rankinove skale (MRS, eng. Modified Rankin Scale).

Modificirana Rankinova skala je skala koja se uobičajeno koristi za određivanje stupnja nesposobnosti ili ovisnosti o tuđoj skrbi u dnevnim aktivnostima za bolesnike koji su pretrpjeli cerebrovaskularni inzult (Rankin 1957, Bonita 1988, Van Swieten 1988). Prema ovoj skali bolesnici se svrstavaju u šest kategorija:

0) Bez simptoma
1) Bez značajne nesposobnosti usprkos simptomima – može obavljati uobičajene obveze i aktivnosti
2) Blaga nesposobnost – ne može obavljati sve prethodne aktivnosti, ali se može brinuti o sebi bez pomoći
3) Umjerena nesposobnost – zahtijeva pomoć, ali može hodati bez pomoći
4) Umjerena do teška nesposobnost – ne može hodati bez pomoći i ne može osigurati vlastite tjelesne potrebe bez pomoći
5) Teška nesposobnost - nepokretan, inkontinetan, traži konstantnu sestrinsku skrb
6) Smrt

4. REZULTATI

Pretraživanjem elektronske baze podataka u Zavodu od 1.1.2006. godine do 30.7.2016. godine identificirano je devet bolesnika koji su zadovoljavali prethodno navedene kriterije za uključenje u istraživanje i nisu imali kriterije za isključenje.

Osnovni demografski podatci te podatci o kliničkoj prezentaciji bolesnika navedeni su u Tablici 1. Medijan dobi iznosio je 25 godina, najmlađi bolesnik bio je star 20 godina, a najstariji 42 godine. Liječene su dvije bolesnice i sedam bolesnika.

Niti jedan od promatranih bolesnika nije bio opterećen kroničnim bolestima prije nastupa ADEM-a.

Pojavi ADEM-a u četiri slučaja su prethodili simptomi akutne infekcije gornjeg respiratornog trakta, a u jednom slučaju nespecifični simptomi (febrilitet, mučnina i povraćanje) četiri od devet bolesnika nisu bili akutno bolesni prije pojave ADEM-a.

Osam od devet bolesnika su imali poremećaj svijesti. Medijan GCS iznosio je 14, najniži GCS je bio 3, a najviši 15. Četiri bolesnika su imali kvalitativni poremećaj svijesti, dva kvantitativni poremećaj svijesti, dok su dva imali kombinaciju kvantitatinog i kvalitativnog poremećaja svijesti.

Neurološki ispadi javljali su se u različitim kombinacijama kako je navedeno u Tablici 1. Ispadi kranijskih živaca zabilježeni su u šest bolesnika, ostali motorički ispadi zabilježeni su također u šest bolesnika, ispad osjeta i/ili osjetila u dva bolesnika, dok su epileptički napadaji zabilježeni u dva bolesnika.

Četiri od devet bolesnika su tijekom liječenja ADEM-a bili intubirani i mehanički ventilirani.

Analiza CSL pokazala je pleocitozu, medijan broja stanica/mm^3 je iznosio 91/mm^3, najmanji broj iznosio je 7/mm^3, dok je najveći iznosio 2400/mm^3. Medijan udjela mononuklearnih stanica iznosio je 98%, najniži udio mononuklearnih stanica iznosio je 47%, a najviši 99% mononuklearnih stanica. Svi promatrani bolesnici imali su proteinorahiju. Medijan razine proteina u CSL iznosio je 1.03 g/l, minimum 0.40 g/l, maksimum 3.34 g/l. Medijan omjera GUL/GUK iznosio je 0.62, minimum 0.33, maksimum 0.80.

Nalaz MR mozga i/ili kralješnične moždine za sve uključene bolesnike naveden je u Tablici 1. Svi bolesnici imali su multiple demijelinizacijske lezije, uglavnom u velikom mozgu. Dva bolesnika su imali i lezije u kralješničnoj moždini.

Podatci o stanju bolesnika u trenutku hospitalizacije izraženi putem MRS te podaci o liječenju, dinamici povlačenja znakova i simptoma ADEM-a prikazani su u Tablici 2.

Šest od devet bolesnika u trenutku hospitalizacije bili su u vrlo teškom stanju, teško onesposobljeni, nepokretni, zahtijevajući konstantnu sestrinsku skrb – MRS 5. Minimalni MRS u trenutku hospitalizacije iznosio je 2, a maksimalni 5.

PF je u osam od devet bolesnika primjenjena paralelno s glukokortikoidima. U četiri slučaja je provedeno pet procedura, dok je u pet slučajeva provedeno sedam procedura.

Vremenski raspon tijekom kojeg su navedene procedure izvršene vidljiv je u Tablici 2, a iznosio je od 5 do 17 dana.

Kod svih bolesnika došlo je do poboljšanja nakon primjene PF. Kod pet bolesnika do znakova poboljšanja došlo je nakon tri procedure, kod jednog bolesnika nakon četiri

procedure, dok je kod tri bolesnika do poboljšanja došlo nakon 5 procedura. Kod niti jednog bolesnika tijekom liječenja nije nastupilo pogoršanje ADEM-a.

Nije zabilježen niti jedan smrtni ishod liječenja ADEM-a. Medijan trajanja hospitalizacije iznosio je 50 dana, minimum 18, maksimum 129 dana. Kod otpusta svi bolesnici su bili značajno oporavljeni, dva su imali MRS 1, tri MRS 2, dok su četiri bolesnika imali MRS 3.

5. RASPRAVA

Ovo istraživanje pokazuje niz od devet bolesnika s teškom formom ADEM-a koji su liječeni uglavnom kombinacijom kortikosteroida i PF, kod kojih je na primjenjeno liječenje došlo do značajnog poboljšanja, bez pogoršanja i bez smrtnih ishoda.

Kod opisanih bolesnika PF je primjenjena uglavnom u ranoj fazi liječenja uz kortikosteroide jer se radilo o teškim oblicima bolesti; većina bolesnika je imala početni MRS 5, a četiri od devet bolesnika su morali biti mehanički ventilirani. Kod svih bolesnika došlo je do poboljšanja, nakon tri do pet procedura plazmafereze. Konačni ishod liječenja u bolnici bilo je znatno poboljšanje izraženo putem MRS (većina bolesnika je imala MRS 3), ali je trajanje liječenja bilo zamjetno dugačko (medijan 50 dana). Nije zabilježen niti jedan slučaj pogoršanja i niti jedan smrtni slučaj.

Rezultati ovog istraživanja u skladu su s do sada objavljenim serijama bolesnika i pojedinačnim slučajevima bolesnika s ADEM-om liječenim primjenom PF (Stricker 1992, Kanter 1995, Dodick 1998, Balestri 2000, Shah 2000, Miyazawa 2001, Lin 2004, Ramachandran 2005a, Ramachandran 2005b, Khurana 2005, Lu 2006, Rogalewski 2007, Shinozaki 2008, Kaynar 2008), koji takodjer pokazuju da se PF uglavnom koristi kao terapija druge linije (najčešće nakon neuspjeha kortikosteroida, rjeđe nakon primjene IVIG-a) koja dovodi do relativno brzog početka povlačenja znakova i simptoma ADEM-a (uglavnom nakon 3 do 6 postupaka), te u konačnici dovodi do značajnog poboljšanja.

Ograničenja ovog rada su retrospektivno analizirane povijesti bolesti, te izostanak dugotrajnog praćenja bolesnika (npr. nakon godinu dana ili dulje) što bi nam dalo bolji uvid u konačan ishod liječenja.

Kako je u većini slučajeva uz primjenu PF tekla i primjena KS teško je zaključivati o učinku same PF, ali se na temelju brzine povlačenja neuroloških znakova i simptoma ipak može pretpostaviti da je PF imala ključan utjecaj na tijek liječenja.

Prednosti ovog rada su dug promatrani vremenski period (10 godina), prikaz uglavnom teško oboljelih bolesnika, te detaljno iskazani klinički parametri odgovora na PF.

6. ZAKLJUČAK

Ovo retrospektivno istraživanje bolesnika s ADEM-om koji su liječeni PF ukazuje da je plazmafereza koristan imunomodulacijski način liječenja koji u većini slučajeva dovodi do poboljšanja već nakon tri provedene procedure, te u konačnici ima povoljan ishod.

Ipak, ostaju neodgovorena pitanja je li dovoljno liječenje plazmaferezom ili je nužno kombiniranje s kortikosteroidima i koje je optimalno vrijeme za početak PF. Za približavanje odgovorima na navedena pitanja nužna su prospektivna, multicentrična istraživanja u kojima bi se uspjelo uključiti veći broj bolesnika s ADEM-om.

Tablica 1. Demografski podatci i podatci o kliničkoj prezentaciji bolesnika s ADEM-om

R. br.	Godina	Dob (god.)	Spol	Prethodne kronične bolesti	Stanje neposredno prije ADEM-a	Znakovi i simptomi	GCS	Potreba za MV (Da/Ne)	Citologija CSL (stanice/mm3, PMN%) – normalno 0-5/mm^3, PMN 0%	Proteini u CSL (g/l) – raspon 0.170-0.370	GUL/ GUK	MR
1	2006	25	M	Ne	Respiratorna infekcija	Kvantitivni i kvalitativni poremećaji svijesti, ispadi kranijskih živaca, ispadi osjeta/osjetila	9	Da	2400/mm^3 PMN 15%	3.344	0.44	Demijelinizacijske promjene bijele tvari frontoparijetalno i parijetookcipitalno bilateralno te cerebelarno
2	2007	42	M	Ne	Ne	Kvalitativni poremećaj svijesti, motorički ispadi	14	Ne	15/mm^3 PMN 1%	2.587	0.80	Multiple lezije - uz splenium *corporis calosi* desno 10mm, u području capsule externe obostrano te desno parijetalno
3	2008	20	Ž	Ne	Ne	Kvantitativni poremećaji svijesti, ispadi osjeta/osjetila, motorički ispadi	13	Da	91/ mm^3 PMN 3%	0.541	0.68	Hiperintenzivne lezije u bijeloj tvari obje hemisfere te lezija od produžene moždine do C5 koja zahvaća cijelu poprečnu širinu moždine
4	2009	22	M	Ne	Respiratorna infekcija	Kvantitatini poremećaj svijesti, ispadi kranijskih živaca, ostali motorički ispadi, ispad osjeta	3	Da	469/ mm^3 PMN 53%	2.559	0.33	U T2 hiperintenzivne lezije s edemom u produženoj moždini, ponsu i mezencefalonu, izraženije desno gdje se lezija kranijalno širi u stražnji krak kapsule interne, obostrano u cerebelumu. U cervikalnoj i torakalnoj meduli lezije gotovo cijelom dužinom, najzraženije u razini C4-C5
5	2010	21	M	Ne	Respiratorna infekcija	Kvalitativni poremećaj svijesti, epi atake, ispadi kranijskih živaca	14	Ne	7/mm^3 PMN 1%	0.440	0.61	Zone demijelinizacije frontobazalno i frontoparijetalno
6	2010	30	M	Ne	Febrilitet, mučnina,	Kvalitativni poremećaj svijesti,	14	Da	33/mm^3 PMN 2%	0.409	0.71	U T1 hipo, a T2 hiperintenzivna lezija ponsa i

					povraćanje	ispadi kranijskih živaca, ostali motorički ispadi						cerebeluma koja upućuje na demijeliniziju
7	2011	22	M	Ne	Ne	Kvantitativni i kvalitativni poremećaji svijesti, epi napadaj	13	Ne	1900/mm^3 PMN 1%	2.970	0.55	Multiple lezije u projekciji bijele tvari obostrano supratentorijalno, više lijevo (miješanog intenziteta signala u T1, visokog intenziteta signala u T2)
8	2013	29	M	Ne	Respiratorna infekcija	Kvalitatini poremećaj svijesti, ispad kranijskih živaca, ostali motorički ispadi	14	Ne	50/mm^3 PMN 1%	0.780	0.62	Hiperintenzivne lezije u T2 i FLAIR desno temporoparijetalno i lijevo frontalno, lijevo okcipitalno
9	2016	41	Ž	Ne	Ne	Ostali motorički ispadi (lijevostrana hemiplegija), ispad osjeta	15	Ne	125//mm^3 PMN 15%	1.030	0.69	Više hiperintenzivnih lezija u bijeloj tvari frontoparijetalno uz konfluirajuće lezije uz okcipitalne rogove, opcifikacija veličine 15mm desno frontoparijetalno iznad lateralne komore, u meduli spinalis na T2 hiperintenzivni proces konfluirajući od C4 do TH12 kralješka

Tablica 2. Podatci o načinu, tijeku i ishodu liječenja u bolesnika s ADEM-om

Redni broj	MRS kod dolaska	Terapija	PF (broj procedura, vremenski raspon)	Poboljšanje (Da/Ne)	Broj PF do poboljšanja	Pogoršanje (Da/Ne)	MRS kod otpusta	Trajanje hospitalizacije	Smrtni ishod
1	5	PF	7 , 11 dana	Da	4	Ne	3	45	Ne
2	5	KS, IVIG, PF	7, 9 dana	Da	5	Ne	3	99	Ne
3	4	KS ,TP	5, 7 dana	Da	5	Ne	2	113	Ne
4	5	KS, PF	7, 17 dana	Da	3	Ne	3	47	Ne
5	2	KS, PF	7, 11 dana	Da	3	Ne	1	50	Ne
6	3	KS, PF	5, 7 dana	Da	3	Ne	1	21	Ne
7	5	KS, PF	5, 5 dana	Da	3	Ne	2	129	Ne
8	5	KS, PF	7, 10 dana	Da	5	Ne	3	54	Ne
9	5	KS, PF	5, 7 dana	Da	3	Ne	2	18	Ne

7. LITERATURA

Alexander M, Murthy JM (2011) Acute disseminated encephalomyelitis: Treatment guidelines. Ann Indian Acad Neurol 14 (Suppl 1):60-64.

Balestri P, Grosso S, Acquaviva A, Bernini M (2000) Plasmapheresis in a child affected by acute disseminated encephalomyelitis. Brain Dev 22 (2):123-126.

Bonita R, Beaglehole R. “Modification of Rankin Scale: Recovery of motor function after stroke.” Stroke 1988 Dec;19(12):1497-1500

Dale RC, de Sousa C, Chong WK, Cox TC, Harding B, Neville BG. Acute disseminated encephalomyelitis, multiphasic disseminated encephalomyelitis and multiple sclerosis in children. Brain. 2000;123:2407–22.

Dodick DW, Silber MH, Noseworthy JH, Wilbright WA, Rodriguez M (1998) Acute disseminated encephalomyelitis after accidental injection of a hog vaccine: successful treatment with plasmapheresis. Mayo Clin Proc 73 (12):1193-1195.

Fridey JL (2011) Prescription and technique of therapeutic plasma exchange. In: Basow DS (ed) UpToDate. UpToDate, Waltham, MA

Gupte G, Stonehouse M, Wassmer E, Coad NA, Whitehouse WP. Acute disseminated encephalomyelitis: a review of 18 cases in childhood. J Paediatr Child Health 2003;39:336-42.

Kanter DS, Horensky D, Sperling RA, Kaplan JD, Malachowski ME, Churchill WH, Jr. (1995) Plasmapheresis in fulminant acute disseminated encephalomyelitis. Neurol 45 (4):824-827.

Kaplan AA, Fridey JL (2012) Complications of therapeutic plasma exchange. In: Basow DS (ed) UpToDate. UpToDate, Waltham,MA

Kaynar L, Altuntas F, Aydogdu I, Turgut B, Kocyigit I, Hacioglu SK, Ismailogullari S, Turgut N, Erkurt MA, Sari I, Oztekin M, Solmaz M, Eser B, Ersoy AO, Unal A, Cetin M (2008) Therapeutic plasma exchange in patients with neurologic diseases: retrospective multicenter study. Transfus Apher Sci 38 (2):109-115.

Khurana DS, Melvin JJ, Kothare SV, Valencia I, Hardison HH, Yum S, Faerber EN, Legido A (2005) Acute disseminated encephalomyelitis in children: discordant neurologic and neuroimaging abnormalities and response to plasmapheresis. Pediatr 116 (2):431-436.

Lotze ET (2010) Acute disseminated encephalomyelitis in children: Pathogenesis, clinical features and diagnosis. In: Basow DS (ed) UpToDate. UpToDate, Waltham, MA

Lin CH, Jeng JS, Yip PK (2004) Plasmapheresis in acute disseminated encephalomyelitis. J Clin Apher 19 (3):154-159.

Lu RP, Keilson G (2006) Combination regimen of methylprednisolone, IV immunoglobulin, and plasmapheresis early in the treatment of acute disseminated encephalomyelitis. J Clin Apher 21 (4):260-265.

Menge T, Hemmer B, Nessler S, Wiendl H, Neuhaus O, Hartung HP, Kieseier BC, Stuve O. Acute disseminated encephalomyelitis: an update. Arch. Neurol. 2005;62, 1673–1680.

Miyazawa R, Hikima A, Takano Y, Arakawa H, Tomomasa T, Morikawa A (2001) Plasmapheresis in fulminant acute disseminated encephalomyelitis. Brain Dev 23 (6):424-426.

Murthy SK, Faden HS, Cohen ME, Bakshi R. Acute disseminated encephalomyelitis in children. Pediatrics. 2002;110:e21.

RamachandranNair R, Parameswaran M, Girija AS (2005) Acute disseminated encephalomyelitis treated with plasmapheresis. Singapore Med J 46 (10):561-563.

RamachandranNair R, Rafeequ M, Girija AS (2005) Plasmapheresis in childhood acute disseminated encephalomyelitis. Indian Pediatr 42 (5):479-482.

Rankin J. “Cerebral vascular accidents in patients over the age of 60.” Scott Med J 1957;2:200-15

Rodríguez-Fernández C, López-Marín L, López-Pino MÁ, Gutiérrez-Solana LG, Soto-Insuga V, Conejo-Moreno D. Analysis of a series of cases with an initial diagnosis of acute disseminated encephalomyelitis over the period 2000-2010. Rev Neurol. 2013 Oct 1;57(7):297-305.

Rogalewski A, Kraus J, Hasselblatt M, Kraemer C, Schabitz WR (2007) Improvement of advanced postvaccinal demyelinating encephalitis due to plasmapheresis. Neuropsychiatr Dis Treat 3 (6):987-991.

Schwarz S, Mohr A, Knauth M, Wildemann B, Storch-Hagenlocher B. Acute Disseminated Encephalomyelitis: A followup study of 40 adult patients. Neurology. 2001;56:1313–8.

Shah AK, Tselis A, Mason B (2000) Acute disseminated encephalomyelitis in a pregnant woman successfully treated with plasmapheresis. J Neurol Sci 174 (2):147-151.

Shinozaki K, Oda S, Sadahiro T, Nakamura M, Abe R, Nakamura S, Hattori N, Hirano S, Hattori T, Hirasawa H (2008) A case report of plasmapheresis in the treatment of acute disseminated encephalomyelitis. Ther Apher Dial 12 (5):401-405.

Stricker RB, Miller RG, Kiprov DD (1992) Role of plasmapheresis in acute disseminated (postinfectious) encephalomyelitis. J Clin Apher 7 (4):173-179.

Szczepiorkowski ZM, Bandarenko N, Kim HC, Linenberger ML, Marques MB, Sarode R, Schwartz J, Shaz BH, Weinstein R, Wirk A, Winters JL (2007) Guidelines on the use of therapeutic apheresis in clinical practice: evidence-based approach from the Apheresis Applications Committee of the American Society for Apheresis. J Clin Apher 22 (3):106-175.

Tenembaum S, Chamoles N, Fejerman N. Acute disseminated encephalomyelitis: A long-term follow-up study of 84 pediatric patients.Neurology. 2002;59:1224–31.

Van Swieten JC, Koudstaal PJ, Visser MC, Schouten HJ, van Gijn J. “Interobserver agreement for the assessment of handicap in stroke patients.” Stroke 1988;19(5):604-7

Wender, M. Acute disseminated encephalomyelitis (ADEM). Journal of Neuroimmunology. 2011;231, 92-99.

Weng WC, Peng SS, Lee WT, Fan PC, Chien YH, Du JC, Shen YZ. Acute disseminated encephalomyelitis in children: one medical center experience. Acta Paediatr. Taiwan 2006;47, 67–71.

Young NP, Weinshenker BG, Parisi JE, Scheithauer B, Giannini C, Roemer SF, Thomsen KM, Mandrekar JN, Erickson BJ, Lucchinetti CF. Perivenous demyelination: association with clinically defined acute disseminated encephalomyelitis and comparison with pathologically confirmed multiple sclerosis. Brain. 2010 feb;133(pt 2):333-48.

8. ZAHVALE

Veliku zahvalnost u prvom redu dugujem svojoj mentorici doc.dr.sc. Mariji Santini na iskazanom povjerenju, te na savjetima i prijedlozima koji su mi pomogli u oblikovanju ovog rada.

Zahvaljujem se osoblju Odjela za medicinsku dokumentaciju na pomoći i ustupljenim podatcima korištenim pri izradi rada.

Zahvaljujem se i svim predavačima na studiju koji su mi pomogli u stjecanju novih znanja te kolegama koji su mi vrijeme provedeno na studiju učinili ljepšim i zanimljivijim.

I na kraju, posebno se želim zahvaliti svojoj obitelji i prijateljima koji su me podržavali i vjerovali u mene, a od srca zahvaljujem sinu Nikoli što mi je dozvolio da tijekom studiranja ulogu majke povremeno zamjenim ulogom studenta.

9. ŽIVOTOPIS

Biljana Ćoso Mihajlović

Adresa stanovanja: Kozjačka 28, Zagreb

Mobitel: 098 / 920 20 18

E-mail: biljana.coso@gmail.com

Opći podaci:

- Rođena u Zagrebu, 13. siječnja 1979.
- Udana, od 2015. majka
- U Zagrebu završila Osnovnu školu i Srednju školu za medicinske sestre u Mlinarskoj 34
- 1999. završila pripravnički staž u Sveučilišnoj klinici ''Vuk Vrhovac''
- 2000. položila stručni ispit pri Ministarstvu zdravstva
- 2012. završila Studij sestrinstva u Karlovcu

Radno iskustvo:

1998.	Ustanova za zdravstvenu njegu u kući ''Medikol''
1999-2001.	Sveučilišna klinika ''Vuk Vrhovac''
2001.	Ustanova za zdravstvenu njegu u kući ''Domnius''
2002.–do danas	Klinika za infektivne bolesti ''Dr. Fran Mihaljević'' • JIL za odrasle • 2009. voditelj tima

Stručna edukacija:

2006. KBC "Rebro", Zagreb. Kontinuirano nadomještanje bubrežne funkcije kod akutnog zatajenja bubrega. (u trajanju 2 mjeseca)

2007. HUMS. Tečaj o zbrinjavanju rana.

2012. Filozofski fakultet Sveučilišta u Osijeku. Pedagoško-psihološko-didaktičko-metodička izobrazba.