

Kliničke značajke i modaliteti suvremenog liječenja hemangioma u djece

Barčot, Lidija

Master's thesis / Diplomski rad

2016

Degree Grantor / Ustanova koja je dodijelila akademski / stručni stupanj: **University of Zagreb, School of Medicine / Sveučilište u Zagrebu, Medicinski fakultet**

Permanent link / Trajna poveznica: <https://um.nsk.hr/urn:nbn:hr:105:157091>

Rights / Prava: [In copyright](#) / [Zaštićeno autorskim pravom.](#)

Download date / Datum preuzimanja: **2024-09-01**



Repository / Repozitorij:

[Dr Med - University of Zagreb School of Medicine Digital Repository](#)



**SVEUČILIŠTE U ZAGREBU
MEDICINSKI FAKULTET
SVEUČILIŠNI DIPLOMSKI STUDIJ SESTRINSTVA**

Lidija Barčot

**Kliničke značajke i modaliteti suvremenog
liječenja hemangioma u djece**

DIPLOMSKI RAD



Zagreb, 2016.

SVEUČILIŠTE U ZAGREBU
MEDICINSKI FAKULTET
SVEUČILIŠNI DIPLOMSKI STUDIJ SESTRINSTVA

Lidija Barčot

**Kliničke značajke i modaliteti suvremenog
liječenja hemangioma u djece**

DIPLOMSKI RAD

Zagreb, 2016.

Ovaj diplomski rad izrađen je u Klinici za dječje bolesti Zagreb na Klinici za dječju kirurgiju Medicinskog fakulteta Sveučilišta u Zagrebu pod vodstvom prof. dr. sc. Božidara Župančića, dr. med. i predan je na ocjenu u akademskoj godini 2015/2016.

KRATICE

ISSVA - Međunarodno udruženje za istraživanje vaskularnih anomalija; *eng. International Society for the Study of Vascular Anomalies*

NICH - Ne-involutivni kongenitalni hemangiom; *eng. Non-Involuting Congenital Hemangioma*

RICH - Brzo involutivni kongenitalni hemangiom; *eng. Rapidly Involuting Congenital Hemangioma*

PICH - djelomično involutivni kongenitalni hemangiom; *eng. Partially Involuting Congenital Hemangioma*

KHE - Kaposiformni hemangioendoteliom; *eng. Kaposiform hemangioendothelioma*

PHACE sindrom - *eng. Posterior fossa defects, Hemangiomas, cerebrovascular Arterial anomalies, Cardiovascular anomalies including coarctation of the aorta, and Eye anomalies*

EPC - endotelne ishodišne stanice; *eng. endothelial progenitor cell*

HemSC - multipotentne matične stanice dobivene iz uzoraka hemangioma djetinjstva; *eng. multipotential stem cells derived from IH specimens*

FPC - fetalne ishodišne stanice; *eng. fetal progenitor cell*

GLUT1 - protein transporter glukoze izoforme 1; *eng. glucose transporter protein isoform 1*

LUMBAR sindrom - *eng. Lower body infantile hemangioma and other cutaneous defects, Urogenital anomalies and ulceration, Myelopathy, Bony deformities, Anorectal malformations and arterial anomalies and Renal anomalies*

SACRAL sindrom - *eng. Spinal dysraphism, Anogenital anomalies, Cutaneous anomalies, Renal and urologic anomalies, associated with Angioma of Lumbosacral localization*

PELVIS sindrom - *eng. Perineal hemangioma, External genitalia malformations, Lipomyelomeningocele, Vesicorenal abnormalities, Imperforate anus, Skin tag*

IH - hemangiom djetinjstva; *eng. infantile hemangioma*

PDL - pulsirajući obojeni laser; *eng. pulsed-dye laser*

VEGF - vaskularni endotelni faktor rasta; *eng. vascular endothelial growth factor*

bFGF - bazični faktor rasta fibroblasta; *eng. basic fibroblast growth factor*

Nd:YAG laser - Neodimij YAG laser (Neodimij itrij aluminij granat); *eng. Neodymium doped: Yttrium, Aluminum, Garnet laser*

SADRŽAJ

| | |
|---|----|
| I.Sažetak | |
| II.Summary | |
| 1.Uvod | 1 |
| 1.1.Nomenklatura i klasifikacija vaskularnih tumora i malformacija | 1 |
| 1.2.Epidemiologija hemangioma djetinjstva | 5 |
| 1.3.Patogeneza hemangioma djetinjstva | 5 |
| 1.4.Histopatologija hemangioma djetinjstva | 6 |
| 2.Kliničke značajke hemangioma djetinjstva, komplikacije i pridruženost drugim bolestima i sindromima | 8 |
| 2.1.Faze rasta | 8 |
| 2.2.Klinička slika | 9 |
| 2.3.Komplikacije | 11 |
| 2.4.Pridruženost drugim bolestima i sindromima | 12 |
| 3.Slikovne metode radioloških pretraga hemangioma djetinjstva | 13 |
| 4.Klinički pristup liječenju hemangioma djetinjstva | 14 |
| 5.Medikamentozna terapija hemangioma djetinjstva | 15 |
| 5.1.Terapija β -adrenergičkim blokatorima | 16 |
| 5.2.Kortikosteroidna terapija | 18 |
| 5.3.Terapija ostalim tvarima | 19 |
| 6.Laserska terapija hemangioma djetinjstva | 20 |
| 7.Kirurška terapija hemangioma djetinjstva | 23 |
| 8.Postupak kod ulceriranih hemangioma djetinjstva | 24 |
| 9.Zaključak | 26 |
| 10.Zahvale | 27 |
| 11.Literatura | 28 |
| 12.Životopis | 35 |

SAŽETAK

Kliničke značajke i modaliteti suvremenog liječenja hemangioma u djece

Lidija Barčot

Krvožilne anomalije podijeljene su u dvije glavne skupine: vaskularne malformacije i vaskularne tumore. Važan početni aspekt pravilne diferencijacije i dijagnostike različitih pojava oblika je korištenje ispravne terminologije. Infantilni hemangiom je najčešći tumor u djetinjstvu. Benigan je zbog svog tipičnog tijeka. U većini slučajeva razvija se ubrzo nakon rođenja, slijedi proliferacijska faza eksponencijalnog rasta, a nakon 9 do 12 mjeseci počinje involucijska faza koja može trajati i do 7-10 godina.

Epidemiološka zapažanja govore da su češći u ženskom spolu, pokazuju veću sklonost za svjetlije tipove kože te su veće incidencije u nedonoščadi, osobito one koja ima manje od 1500 grama porođajne težine.

Unatoč svim istraživačkim naporima u ovoj oblasti, patogeneza još uvijek nije u potpunosti razumljiva. Predložene su tri su glavne hipoteze: teorija hipoksije tkiva, teorije embolizacije endotelnih stanica posteljice te teorija povećane angiogeneze i vaskulogene aktivnosti. Dokazano je da su mezenhimalne stanice izolirane iz proliferirajućih hemangioma sposobne za diferencijaciju u endotelne, perivaskularne i adipocitne stanice.

Premda su hemangiomi djetinjstva dobroćudni i ograničeni tumori, ozbiljne komplikacije mogu nastati zbog njihove lokalizacije i brzog proliferativnog rasta. Hemangiomi djetinjstva često ne trebaju nikakav tretman, međutim princip „gledati i čekati“ u današnje vrijeme postaje sve rjeđi, osobito nakon otkrića da β -blokatori primjenjeni sistemski, a kod površinskih vrsta i lokalno također mogu igrati važnu ulogu u njihovu liječenju. S druge strane, hemangiomi povezani s komplikacijama, ulceracijama i krvarenjima ili oni bez komplikacija, ali s velikim rizikom od njihovog razvoja s posljedicama ozbiljne funkcionalne ili estetske ugroženosti zahtijevaju hitnu sistemsku terapiju. U tim slučajevima potrebno je započeti liječenje. Broj studija koje uspoređuju različite vrste terapije u stalnom je porastu.

U posljednjem desetljeću terapija se značajno promijenila i unaprijedila. Sistemska primjena kortikosteroida s relativno niskim postotkom uspješnosti, ali ponekad ozbiljnih komplikacija gotovo u potpunosti je zamijenila terapija propranololom. Pulsed dye laser se najčešće primjenjuje kao dio multimodalnog liječenja kod zaostalih lezija nakon involucije te površnih i ulceriranih hemangioma.

Ključne riječi: infantilni hemangiom, laser, propranolol, steroidi, timolol

SUMMARY

Clinical features and modalities of modern treatment of hemangiomas in children

Lidija Barčot

Vascular anomalies are subdivided into two main groups: vascular malformations and vascular tumours. The important initial aspect to consider is the use of correct terminology for proper differentiation and diagnosis of vascular lesions. Infantile haemangioma is the most frequent childhood tumour benign due to its typical course: development shortly after birth in most cases than proliferative exponential growth followed by involuting stage starting after 9 to 12 months and which can last for up to 7–10 years.

Epidemiological observations suggest that infantile hemangiomas are more common in females, with a greater preference for lighter skin types and have higher incidence in premature infants, especially those with less than 1500 grams of the birth weight.

Despite all research efforts in this field, the pathogenesis is still not fully understood. Three main hypotheses have been proposed: the theory of tissue hypoxia, the theory of embolization of placental endothelial cells and the theory of increased angiogenic and vasculogenic activity. Evidence was found that mesenchymal cells, isolated from proliferative infantile hemangiomas are capable of differentiating into endothelial perivascular and adipogenic cells.

Although infantile hemangiomas are benign and self-limiting, severe complications can arise due to localization and fast tumour growth. IH often needs no treatment but the „watch and wait“ principle is followed less often nowadays, especially after the discovery that β -blockers both orally and topically in superficial types can also play an important role in their treatment. On the other hand, infantile hemangiomas associated with complications or those without complications but with great risk of developing complications obviously require immediate systemic treatment as well as ulcerated or hemangiomas giving serious cosmetic and functional impairment. In

these cases therapy is necessary. The number of studies comparing different therapies is increasing. For many years systemic options used to be corticosteroids, with low success rates and sometimes important complications. Therapy has changed considerably over the last ten years. Currently propranolol has a main role in systemic treatment due to its safety et efficacy. Pulsed dye laser is the most commonly applied modality as a part of multimodal therapy for residual lesions, superficial and ulcerated infantile hemangiomas.

Keywords: infantile hemangioma, laser, propranolol, steroids, timolol

1. UVOD

1.1. Nomenklatura i klasifikacija vaskularnih tumora i malformacija

Nomenklatura i klasifikacija vaskularnih tumora i malformacija razvijala se od kliničkih opisa do terminologije temeljene na njihovim staničnim značajkama, prirodi i kliničkom ponašanju. Najnovija i široko prihvaćena klasifikacija vaskularnih anomalija usvojena je 2014. godine od strane Međunarodnog udruženja za istraživanje vaskularnih anomalija (ISSVA 2014), a bazirana je na klasifikaciji koju su originalno objavili Mulliken i Glowacki (Mulliken & Glowacki 1982). U njoj se kao najčešći dobroćudni tumori dječje dobi u grupi vaskularnih tumora nalaze hemangiomi djetinjstva (infantilni hemangiomi), lezije karakterizirane abnormalnom proliferacijom endotelnih stanica i građom krvnih žila (tablica 1).

Uz njih u grupi tumora kao značajno manje zastupljeni nalaze se i kongenitalni hemangiomi, piogeni granulomi, angioblastomi („tufted“ angiomi) i nekoliko tipova hemangioendotelioma.

Kongenitalni hemangiomi se svojom biologijom i ponašanjem značajno razlikuju od hemangioma djetinjstva budući su prisutni i potpuno razvijeni već pri porodu te ne prolaze kroz karakterističnu proliferacijsku fazu. Javljuju se u 2 tipa: neinvolutivni kongenitalni hemangiomi (NICH) koji pokazuju stabilnost bez rasta i bez involucije i brzo involutivni kongenitalni hemangiomi (RICH) koji prolaze kroz brzu involucijsku fazu započetu unutar prve godine života. Rangwala i suradnici opisali su povezanost RICH hemangioma s trombocitopenijom i koagulopatijama, rijetko i s kongestivnim srčanim zatajenjem (Rangwala et al. 2014). Nekada RICH hemangiomi postignu nekompletnu involuciju pa su Mulliken i Enjolras zagovornici razmišljanja da oba tipa kongenitalnih hemangioma zapravo leže na suprotnim stranama istog kliničkog spektra (Mulliken & Enjolras 2004).

Piogeni granulom ili lobularni kapilarni hemangiom u morfološkom smislu nije niti piogen niti granulomatozan kako mu to ime sugerira. Radi se o reaktivnoj proliferativnoj vaskularnoj znamenki klasificiranoj kao vaskularna neoplazma. Patrice i suradnici opisuju ga kao relativno čestu stečenu vaskularnu leziju kože i mukoznih

membrana najčešće na glavi i vratu koja se javlja primarno u dječjoj dobi te se često zamijeni s hemangiomom djetinjstva (Patrice et al. 1991). Karakterističan je po vrlo brzom rastu, često na pendularnoj bazi te je sklon krvarenjima koja je teško kontrolirati.

Tablica 1. Klasifikacija vaskularnih anomalija. Prema: ISSVA classification for vascular anomalies. Dostupno na "issva.org/classification". Pristupljeno: svibanj 2016.

| VASKULARNE ANOMALIJE |
|--|
| <i>VASKULARNE MALFORMACIJE</i> |
| Kapilarne malformacije |
| Limfatičke malformacije |
| Venske malformacije |
| Arteriovenske malformacije |
| Arteriovenske fistule |
| Miješane malformacije |
| <i>VASKULARNI TUMORI</i> |
| <u><i>Dobročudni</i></u> |
| Hemangiomi djetinjstva |
| Kongenitalni hemangiomi RICH / NICH / PICH |
| Lobularni kapilarni hemangiom (piogeni granulom) |
| Angioblastom („tufted“ angiomi) |
| Epitelioidni hemangiom |
| Ostali |
| <u><i>Lokalno agresivni</i></u> |
| Kaposiformni hemangioendoteliom |
| Kompozitni hemangioendoteliom |
| Kaposijev sarkom |
| Ostali |
| <u><i>Maligni</i></u> |
| Angiosarkom |
| Epitelioidni hemangioendoteliom |
| Ostali |

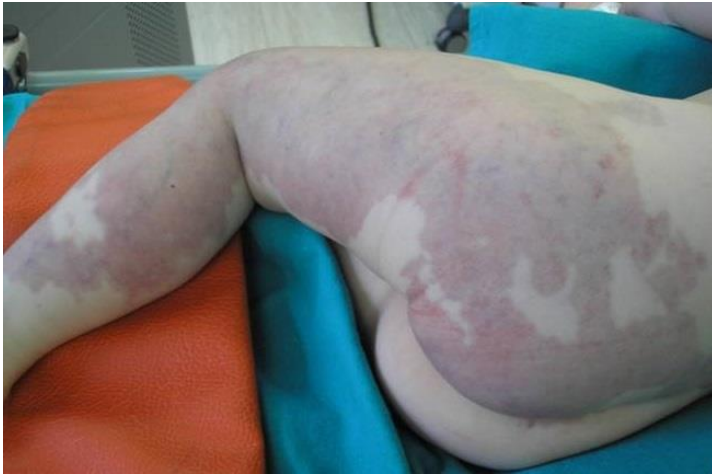Angioblastomi ili „tufted“ angiomi su su dobroćudni vaskularni tumori koji se javljaju u dječjoj dobi i adolescenciji, a najčešće su locirani na vratu i gornjim dijelovima prsnog koša. Opisujući ih klinički kao varijabilne vaskularne znamenke koje se mogu prikazati kao eritematozni do ljubičasti otisci, plakovi i čvorići, Osio i suradnici u dermisu histopatološki nalaze dobro definirane nakupine kapilara bez stanične atipije karakteristične za hemangiome djetinjstva, ali i povećani broj limfnih žila (Osio et al. 2010). Nepredvidivi su u svom ponašanju što se tiče rasta i mogu rasti sporo ili jako brzo, spontano regredirati ili godinama mirovati.

U grupi lokalno agresivnih dobroćudnih vaskularnih tumora nalazi se kao glavni predstavnik kaposiformni hemangioendotelom (KHE) koji se može klinički zamijeniti s hemangiomima djetinjstva. U svom radu Lyons i suradnici pokazali su patološku, imunofenotipsku i biološku jedinstvenost KHE u odnosu na hemangiome djetinjstva (Lyons et al. 2004). KHE javljaju se u novorođenačkoj dobi u znano širem rasponu od pojavnosti hemangioma djetinjstva i to kao duboke infiltrativne mase unutar mekih tkiva. Također su poput angioblastoma u svom rastu nepredvidivog ponašanja i mogu biti povezni s trombocitopenijom i koagulopatijama.

Nasuprot njima stoji grupa vaskularnih malformacija koje su strukturne anomalije i urođene pogreške u vaskularnoj morfogenezi. Neke od njih postaju vidljive tek kasnije tijekom života najvjerojatnije radi spore progresivne ektazije krvnih žila, premda su njihove endotelne stanice uredne biologije. Vaskularne anomalije ne involuiraju tijekom života. Utjecaj na njihov rast mogu imati traume, infekcije i hormonalne promjene. Njihova je klasifikacija bazirana na tipu krvne žile koja je predominantna, pa se tako razlikuju limfatične, arterijske, venske, kapilarne, venulokapilarne i miješane malformacije.

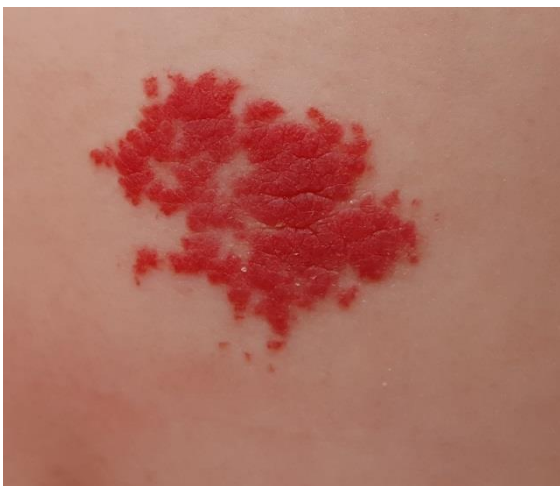Ipak, i njihova je ranija klasifikacija stvarala probleme u identifikaciji vrste malformacije. Tako su one najčešće, kapilarne i venulokapilarne malformacije imale brojne nazive, a najpoznatiji su „nevus flammeus“ i „port wine stain“. Venske su se malformacije često krivo dijagnosticirale kao hemangiomi djetinjstva, s nazivima u literaturi poput: kavernozi hemangiom ili venski hemangiom. Limfatičke malformacije koje su krvarile u svoje mikrocističke ili makrocističke lakune na površini kože ili sluznice također su se često zamjenjivale s hemangiomima djetinjstva. Nazivajući ih

cističnih higromima ili limfangiomima pogrešno se predmnijevao njihov proliferativni potencijal uzrokujući dijagnostičke greške (slika 1).



Slika 1. Kapilarna malformacija („nevus flammeus“)

Korištenje različitog nazivlja za hemangiome djetinjstva rezultiralo je ogromnom dijagnostičkom zbrkom. Nazivima kapilarni hemangiom i kapilarni angiom označavali su se hemangiomi djetinjstva svijetlo crvene boje smješteni primarno u dermisu (slika 2).



Slika 2. Površni hemangiom djetinjstva

Nasuprot njima, oznaka kavernozi ili venski neadekvatno je dodavana hemangiomima koji su se, smješteni dublje u dermisu, prikazivali plavičastim prosijavanjem na površini kože. U skladu s tim gotovo sve venske, limfatičke i arteriovenske malformacije krivo su okarakterizirane kao duboki hemangiomi djetinjstva (Darrow et al. 2015).

1.2. Epidemiologija hemangioma djetinjstva

Brojne su epidemiološke studije analizirale incidenciju hemangioma djetinjstva, prema dobi, spolu, boji kože, porođajnoj težini, prenatalnim faktorima rizika i hereditetu (Chiller et al 2002). Kanada i suradnici u jednom od svojih recentnih radova došli su do podatka od 4% do 5% djece s hemangiomima djetinjstva (Kanada et al. 2012). Veću učestalost u djevojčica nego u dječaka koja je do tada opisivana u omjerima od 3:1 do 5:1, Haggstrom i suradnici definirali su u svojoj prospektivnoj studiji o hemangiomima precizniji omjer od 1,4:1 do 3:1 (Haggstrom et al. 2007). Značajnija razlika, ali bez jasnog razloga, zamijećena je kod djece s PHACE sindromom (eng. *Posterior fossa defects, Hemangiomas, cerebrovascular Arterial anomalies, Cardiovascular anomalies including coarctation of the aorta, and Eye anomalies*) gdje su djevojčice zastupljene u omjeru 9:1. Istraživanje je također pokazalo veću pojavnost hemangioma djetinjstva kod bijelaca kao i činjenicu da im je učestalost značajno veća u prijevremeno rođene djece, posebno u one koja imaju porođajnu težinu manju od 1000 grama s incidencijom kod njih od 22% do 30%. Od prenatalnih faktora rizika zaključili su da amniocenteza, starija životna dob majki, višeploidna trudnoća, placenta previa, preeklampsija i anomalije placentе povezane s njenom hipoksijom imaju udjela u učestalijem nastanku hemangioma djetinjstva. Pri tom nije nađena značajna povezanost s njihovim obiteljskim nasljeđivanjem.

1.3. Patogeneza hemangioma djetinjstva

Patogeneza hemangioma djetinjstva nije do sada potpuno rasvijetljena unatoč brojnim studijama. Greenberger i suradnici navodeći dokaze potpore teorijama staničnog podrijetla od endotelnih ishodišnih stanica (EPC) ili od angioblasta porijeklom iz posteljice smatraju da oboje doprinose hemangiomskom razvoju (Greenberger et al. 2010). U unutarnje faktori uključuju utjecaj angiogenih i vaskulogenih čimbenika unutar hemangioma djetinjstva, a među vanjskim čimbenicima razloge nalaze u tkivnoj hipoksiji i razvojnim poremećajima.

EPC teorija koju podržava rad Kleinmana i suradnika drži da se hemangiomi djetinjstva razvijaju klonalnom ekspanzijom povećanog broja cirkulirajućih endotelnih ishodišnih stanica rezultirajući vaskulogenezom (Kleinman et al. 2005).

Dodatni dokazi dolaze iz studija na miševima kao što je ona Khana i suradnika u kojoj su multipotentne matične stanice dobivene iz uzoraka hemangioma djetinjstva (HemSCs) pokazale sposobnost stvaranja ljudskog hemangioma u imunodeficientnih miševa (Khan et al. 2008). Iste matične stanice pokazale su i adipogeni potencijal što može objasniti prisutnost adipocita tijekom involutivne faze hemangioma.

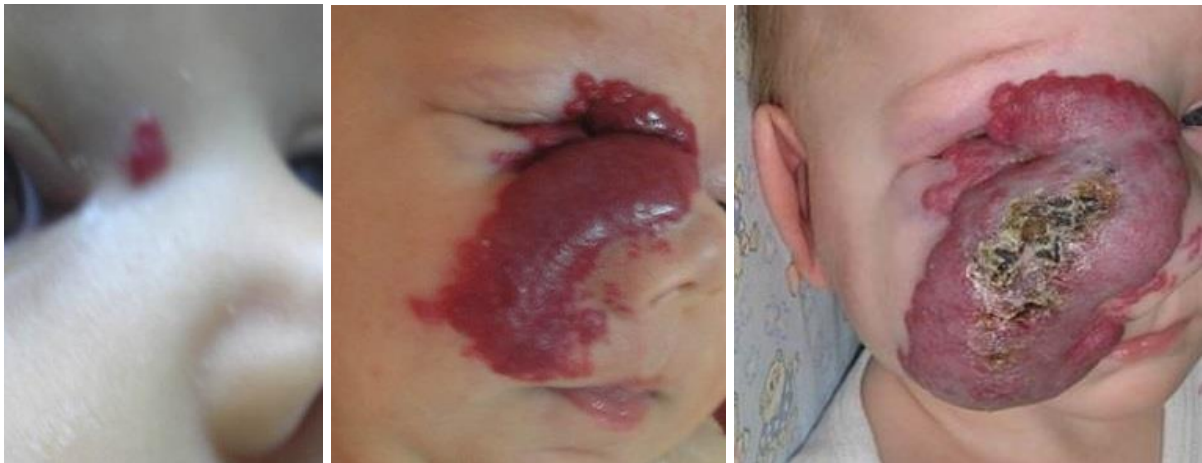Teoriji placentarnog porijekla hemangioma koja sugerira da fetalne ishodišne stanice (FPC) proizlaze iz placentarne dizrupcije tijekom gestacije ili poroda potporu daje prisutnost molekularnih markera karakterističnih za tkivo placente. Bauland i suradnici dokazali su povećanu incidenciju hemangioma u stanjima preeklampsije, placente previje i kod uzorkovanja korionskih resica u ranoj detekciji mogućih kongenitalnih anomalija fetusa (Bauland et al. 2012).

Zajednička teorija ide u smjeru razmišljanja o nastanku hemangioma aberantnom proliferacijom i diferencijacijom homogenog endotela koji ima kapacitet endotelne, hematopoetske, mezenhimalne i neuronalne diferencijacije. Uz to, hipoksija postaje okidač patološkom vaskularnom odgovoru u dječjem organizmu. Posljedična tkivna ishemija može rezultirati neovaskularizacijom iz cirkulirajućih EPC nakupljenih na mjestima pogodnim za stimulirajući nastanak hemangioma.

1.4. Histopatologija hemangioma djetinjstva

Histološka obilježja hemangioma djetinjstva značajno se mijenjaju prolazeći kroz njihov biološki tijek od novorođenačke pojave, preko brzog proliferativnog rasta i posljedične involucije te zahtijevaju interpretaciju unutar odgovarajućeg kliničkog konteksta. Pri tom nema oštre granice između proliferacije i involucije tako da su obilježja involucije prisutna s onima proliferacije za vrijeme većeg dijela procesa (North et al. 2006).

Rana proliferativna faza hemangioma karakterizirana je dobro ograničenom lobularnom masom kapilara omeđenom endotelnim i perivaskularnim stanicama ugrađenim unutar bazalne membrane, ali bez pridruženih glatkih mišićnih stanica. Budući su u proliferativnoj fazi tipični visoki protoci krvi, premda bez značajnog arterio-venskog shuntinga, oni često sadrže povećane drenažne vene debelih asimetričnih stijenki (slika 3).



Slika 3. Razvoj hemangioma djetinjstva kroz proliferativnu fazu

Hemangiomi u involucijskoj fazi pokazuju različite dijagnostičke promjene. Kapilare počinju nestajati, smještene su u rijetkom sloju unutar fibroznog i masnog tkiva, a njihove bazalne membrane postaju deblje i hijalinizirane te nema znakova tromboze niti upale (North 2010). Atrofija epidermisa i priležeće ožiljne promjene mogu biti prisutni ako je tijekom proliferacije bilo ulceracija.

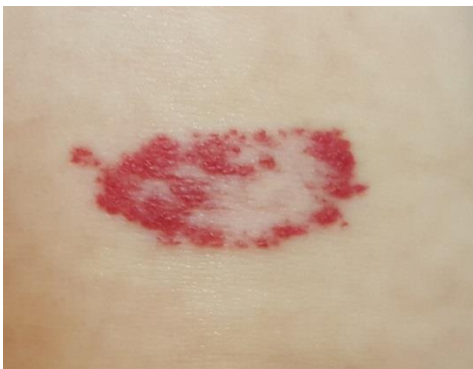Histološki pregled udružen s imunohistokemijskim studijama pokazuje da su u proliferativnoj fazi hemangiomi djetinjstva kompleksna mješavina različitih stanica: endotelnih, intersticijskih i perivaskularnih stanica te mastocita. Danas je najkorisniji i najšire primjenjivan imunohistokemijski marker u dijagnostici hemangioma djetinjstva protein transporter glukoze izoforme 1 (GLUT1), sintetiziran isključivo od strane endotelnih stanica hemangioma djetinjstva što ih čini bitno različitim kako biološki tako i klinički od ostalih benignih vaskularnih anomalija i reaktivnih proliferacija (North et al. 2001).

2. KLINIČKE ZNAČAJKE HEMANGIOMA DJETINJSTVA, KOMPLIKACIJE I NJIHOVA PRIDRUŽENOST DRUGIM BOLESTIMA I SINDROMIMA

2.1. Faze rasta

Hemangiomi djetinjstva pokazuju karakterističan životni ciklus: proliferacija se dešava tijekom ranog novorođenačkog doba, a spontana involucija ili regresija počinju od prve godine života. Period između navedene dvije faze, nazvan fazom mirovanja vjerojatno je period privremene ravnoteže između procesa proliferacije endotelne stanice i njihove involucije i apoptoze (Chang et al. 2008).

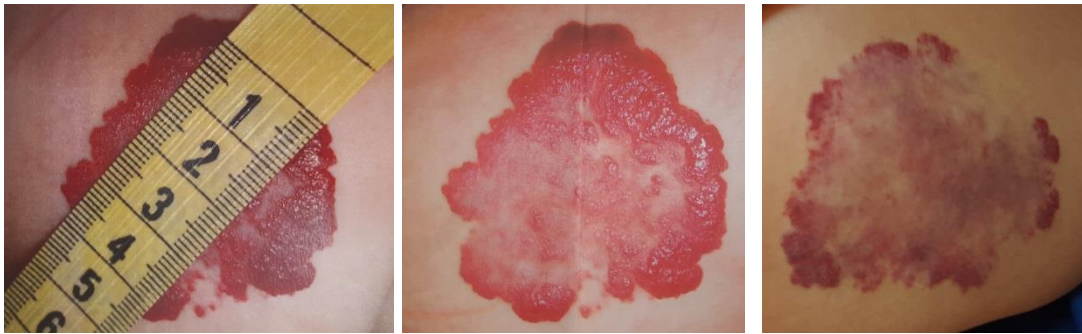
Tipično vrijeme pojave hemangioma djetinjstva je unutar prva 4 tjedna života. Proliferativna faza može trajati do kraja prve godine života djeteta premda njihov rast počinje između 1. i 2. mjeseca života. Površni hemangiomi 80% svoje veličine dosežu do 3. mjeseca, a kod većine rast je završen oko 5. mjeseca života. Otkrivaju se lokaliziranim bljedilom kože ili makularnim teleangiektatičnim eritemom. Proliferacijom endotelne stanice hemangiom raste, podiže se iznad razine kože i dobiva svoj karakterističan izgled. Tijekom tog procesa hemangiomi često imaju blijedu zonu koju ih okružuje te dilatirane okolne vene. Duboki hemangiomi otkrivaju se nešto kasnije i rastu nešto duže od onih površnih (slika 4).



Slika 4. Involucijska faza površnog hemangioma djetinjstva

Kod većine djece s hemangiomima djetinjstva involucija počinje između 6. i 12. mjeseca života. Iako proces može trajati godinama, smatra se da se regresija većine tumora događa do navršene 4. godine života (Couto et al. 2012). Većina lezija

poravnava se i smanjuje od sredine koja dobiva sivkastu boju površine prema vanjskim rubovima (slika 5).



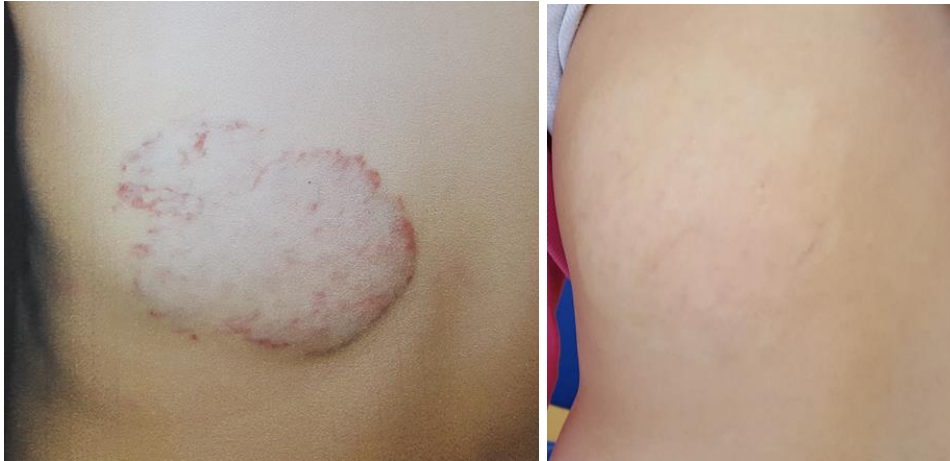Slika 5. Površni hemangiom djetinjstva kroz faze proliferacije i involucije

Premda hemangiomi djetinjstva prolaze kroz spontanu regresiju, pojam maksimalne involucije ne mora uključivati potpuni nestanak tumora. Dapače otprilike 50% - 70% tumorske mase se povuče ostavljajući za sobom rezidualne promjene na koži poput teleangiektazija, fibrozno i masno tkivo, promjenu pigmentacije, prekomjernu kožu ili ožiljke (Bauland et al. 2011).

2.2. Klinička slika

Tijekom proliferativne faze hemangiomi djetinjstva mogu se klasificirati prema dubini u kojoj se nalaze u mekim tkivima. Površni hemangiomi su oni kojima je površina crvena i imaju malu potkožnu komponentu. Duboki su oni kod kojih je tumorska masa smještena duboko ispod površine kože na kojoj se ne mora biti promjena ili se može vidjeti plavičasto prosijavanje. Oni hemangiomi koji imaju obje prisutne komponente nazivaju se kombiniranim, mješovitim ili složenim hemangiomima djetinjstva (slika 6).

Površni hemangiomi ranije su klinički evidentni i ranije počinju involuciju od onih dubokih koji kasnije i dulje vremena rastu. Kombinirani tipovi ponašaju se prema miješanoj obrascu rasta i regresije. Posebna su podvrsta površnih hemangioma oni koji se nazivaju abortivnim ili teleangiektatičnim hemangiomima (Toledo-Alberola et al. 2010). Karakteriziraju ih makularne teleangiektatične zone koje nisu u potpunosti proliferirale. Imaju pozitivan karakteristični GLUT1 marker, dvije trećine smješteno ih je na donjim ekstremitetima te često involuiraju do kraja 1. godine života.



Slika 6. Mješoviti hemangiom djetinjstva u fazama proliferacije i involucije

Podjela hemangioma na lokalizirane (fokalne), segmentalne, neodređene i multifokalne temeljena je na njihovim anatomskim oblicima (Waner et al. 2003).

Lokalizirani hemangiomi su diskretne lezije koje polaze iz jedne točke dok su segmentalni oni koji zahvaćaju površinu koju se smatra određenom embrionalnim neuroektodermalnim plakodama čiji je konačan raspored definiran krajem 12. tjedna intrauterinog života te u pravilu zahvaćaju veće kožne površine. Često smješteni na licu, segmentalni hemangiomi zauzimaju razvojne jedinice označene kao frontotemporalna, maksilarna, mandibularna i frontonazalna.

Prisutnost velikih segmentalnih hemangioma na licu znakovita je za PHACE sindrom, a oni na lumbosakralnoj regiji također mogu biti prodruženi dio drugih sindroma (Metry et al. 2009; Haggstrom et al. 2006) .

Hemangiomi koji nisu potpuno lokalizirani niti segmentalni svrstavaju se u grupu neodređenih. Multifokalni hemangiomi su fokalne lezije koje se javljaju na više od 1 anatomske lokalizacije, najčešće samo na koži, ali mogu biti i markeri hemangioma jetre, kao i hepatomegalija i kongestivne srčane greške. Stoga je preporuka ukoliko ih je na koži prisutno više od 5, potrebno je ultrazvučno provjeriti hemangiomima moguću zahvaćenost jetre (Horii et al. 2010).

Jinnin i suradnici izvjestili su u svojoj velikoj studiji da je lokaliziranih hemangioma djetinjstva bilo 67.5%, segmentalnih 13%, neodređenih 16,5% i 3% multifokalnih (Jinnin et al. 2008).

2.3. Komplikacije

Iako većina hemangioma djetinjstva ne zahtijeva hitno liječenje, manji dio hemangioma može razviti funkcionalne ili životno ugrožavajuće komplikacije čineći ranu terapijsku intervenciju potrebnom. Morfološke podgrupe hemangioma najbolji su pojedinačni prediktori mogućih komplikacija. Fokalni hemangiomi imaju potencijal nastanka komplikacija primarno radi svoje lokalizacije na ili pored vitalnih struktura: oko, nos, uši, usne, dišni putevi, anogenitalna regija dok se segmentalni često kompliciraju ulceracijama. Važnost nastanka komplikacija čini i veličina hemangioma. Haggstrom i suradnici istraživali su kako anatomska lokalizacija također može biti prognostički važan znak za moguće komplikacije te su pronašli da su se hemangiomi na licu 1,7 puta češće komplicirali od ostalih, te su 3,3 puta češće terapijski tretirani od ostalih vjerojatno iz kozmetičkih razloga (Haggstrom et al. 2006).

Ulceracije se prema rezultatima različitih istraživanja javljaju s učestalošću od 5% do 21%, uzrokujući bol, krvarenje i sekundarne infekcije s posljedicama stvaranja ožiljaka koji mogu biti estetski neprihvatljivi (Chamlin et al. 2007). Stoga je pravovremena terapija esencijalna u liječenju ulcerirajućih hemangioma. Razlozi nastanka ulkusa nisu dovoljno poznati. Jedna od hipoteza je da se uslijed povećane tkivne hipoksije razvija fibrozna reakcija koja vodi oštećenju površine hemangioma. Površni i segmentalni hemangiomi rizičniji su za nastanak ulceracija od ostalih tipova posebno na glavi, vratu, perinealnoj i perianalnoj regiji, a najčešće u životnoj dobi do 4. mjeseca (Shin et al. 2007).

Krvarenje iz hemangioma djetinjstva relativno se rijetko javlja unatoč zabrinutosti kako roditelja tako i liječnika te je u pravilu rezervirano za ulcerirajuće lezije, a i kod njih je rijetko klinički značajno. Ozljede površnih hemangioma nastale trenjem ili grebanjem uglavnom rezultiraju manjim krvarenjima koja se zaustavljaju spontano ili uz manju kompresiju i previjanje.

Problemi s hranjenjem događaju se kod hemangioma smještenih u perioralnoj regiji ili u dišnim putevima. Karakterizira ih lokalna bolnost pri dojenju te mogući poremećaj disanja ili gutanja. Zahvaćenost dišnih puteva najčešće supraglotičnim i subglotičnim

smještajem hemangioma mogu se javiti i bez kožnih manifestacija u smislu stridora unutar izražene proliferativne faze razvoja i zahtijevaju urgentno liječenje.

Problemi s vidom i druge očne komplikacije javljaju se kod hemangioma djetinjstva smještenih periokularno i unutar orbite s mogućnošću nastanka mehaničke ptoze kapka, strabizma, astigmatizma pa sve do sljepoće. Stoga također zahtijevaju brzi početak terapije.

2.4. Pridruženost drugim bolestima i sindromima

Kod malog broja djece hemangiomi djetinjstva dio su nekih od sindroma od kojih je najčeći i najpoznatiji PHACE. Ostali opisani sindromi su: LUMBAR (eng. *Lower body infant hemangiomas and other cutaneous defects, Urogenital anomalies and ulceration, Myelopathy, Bony deformities, Anorectal malformations and arterial anomalies, and Renal anomalies*), SACRAL (eng. *Spinal dysraphism, Anogenital anomalies, Cutaneous anomalies, Renal and urologic anomalies, associated with Angioma of Lumbosacral localization*) i PELVIS (eng. *Perineal hemangioma, External genitalia malformations, Lipomyelomeningocele, Vesicorenal abnormalities, Imperforate anus, Skin tag*) (Iacobas et al. 2010; Stockman et al. 2007; Girard et al. 2006).

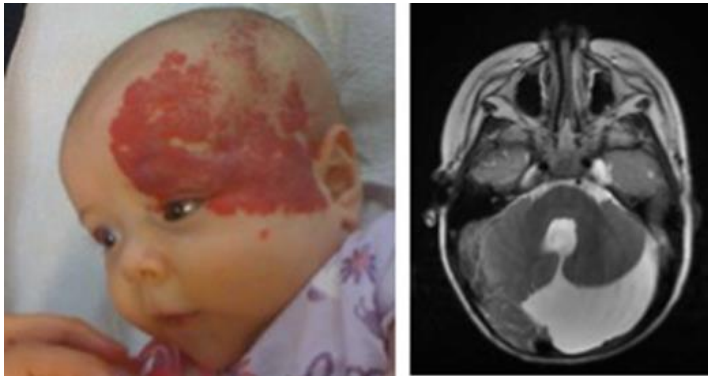Spektar anomalija u PHACE sindromu upućuje na mogući inzult u dobi od 3. od 12. tjedna embriogeneze koji dovodi do sličnih razvojnih ishoda, stoga su današnji stavovi da se radi predominantno o kongenitalnoj vaskulopatiji (Mitchell et al. 2012). Više od 90% sindromom zahvaćene djece ima najmanje jednu od ekstrakutanih anomalija. Glavna mu je značajka veliki, segmentalni, često površni hemangiom smješten na licu (1. i/ili 3. segment), vlasištu i/ili vratu (Hess et al. 2010). Cerebrovaskularne anomalije prisutne su u više od 90% djece, slijede srčane kod 67% i strukturne anomalije mozga kod 52% djece.

LUMBAR sindrom, koji objedinjuje sindrome nekada zvane SACRAL i PELVIS, smatra se inačicom PHACE sindroma smještenog na donjem dijelu tijela. Hemangiomi u LUMBAR sindromu su često ekstenzivni, mogu zahvaćati i čitavu

nogu s velikim potencijalom komplikacija kao što su ulceracije i slabiji razvoj zahvaćenog ekstremiteta.

3. SLIKOVNE METODE RADIOLOŠKIH PRETRAGA HEMANGIOMA DJETINJSTVA

Dijagnoza hemangioma djetinjstva uglavnom se postavlja temeljem anamneze i kliničke slike. Slikovne metode potrebne su u stanjima nesigurne dijagnoze, procjene ekstenzivnosti tumora, praćenja efekata terapije to kod dijagnosticiranih sindroma (slika 7).



Slika 7. Dijagnostika PHACE sindroma magnetskom rezonancijom

Ultrazvuk je prihvaćen kao početna slikovna metoda koja daje dovoljno podataka o lokalizaciji hemangioma i njegovom krvotoku, dobro prikazuje elemente involucijske faze, zahvaćenost jetre i unutarnjih organa (Kassarjian et al 2004).

Magnetska rezonancija može dati bolji prikaz opsega i proširenosti hemangioma u okolna tkiva i strukture, a posebno magnetska angiografija koja može prikazati stanje krvnih žila, posebno arterija i protoke kroz njih.

Kompjuterizirana tomografija se rijetko koristi u slikovnom prikazu klinički prisutnih hemangioma te se izbjegava radi negativnih efekata zračenja.

4. KLINIČKI PRISTUP LIJEČENJU HEMANGIOMA DJETINJSTVA

Tradicionalni klinički pristup hemangiomima djetinjstva kao dobroćudnim tumorima koji imaju sposobnost spontane involucije tijekom vremena bio je smjernica uvjerenju mnogim liječnicima kako je najbolji pristup: „ostaviti hemangiom na miru i on će proći“. Ipak, velika dermatološka studija Haggstroma i suradnika pokazala je da više od trećine djece s hemangiomima djetinjstva zahtijeva neku od terapijskih intervencija (Haggstrom et al. 2006). Danas je razvidno da je dio hemangioma povezan s visokim rizikom od komplikacija ili trajnih funkcionalnih i estetskih posljedica tako da je rana intervencija nužno potrebna kako bi se izbjegle godine psihosocijalnih tegoba djece i njihovih roditelja.

Prva odluka u razmatranju postupka s djetetom s hemangiomom djetinjstva je pitanje o nužnosti intervencije. Indikacije za intervencije uključuju slijedeće:

- A) Hitno liječenje potencijalno životno ugrožavajućih komplikacija (opstrukcije dišnih puteva, veliki jetreni hemangiomi, srčano zatajenje, ozbiljni hipotireoidizam)
- B) Hitno liječenje postojećih ili prijetućih funkcionalnih oštećenja, boli ili krvarenja (ulceracije, zahvaćenost očnih struktura, usnica, poremećaj dojenja)
- C) Identifikaciju strukturnih anomalija potencijalno povezanih s hemangiomom (PHACE i ostali sindromi)
- D) Elektivno liječenje hemangioma na mjestima gdje se mogu očekivati dugotrajna ili trajna estetska nagrđenja, posebno uslijed ožiljaka (vjeđa, vršak nosa, usna, grudi, genitali)

Srećom, većina se hemangioma djetinjstva neće komplicirati i neće trebati hitan terapijski pristup. Redovita praćenja, dobra informiranost roditelja i kontrole po potrebi i na tjednoj razini kod potencijalno rizičnih tipova u dobi do navršena 4 mjeseca života u praksi su se pokazala racionalnim kliničkim pristupom (Leonardi-Bee et al. 2012). Središnje u odluci o potrebi za intervencijom jest razmatranje o rizicima, prednostima i mogućnostima povezanim sa svakim od izbora i sa svakom potencijalnom intervencijom. Odgovarajući informirani pristanak roditelja od najveće

je važnosti za postizanje kako uspješnog odnosa liječnika i roditelja tako i dobrog terapijskog rezultata.

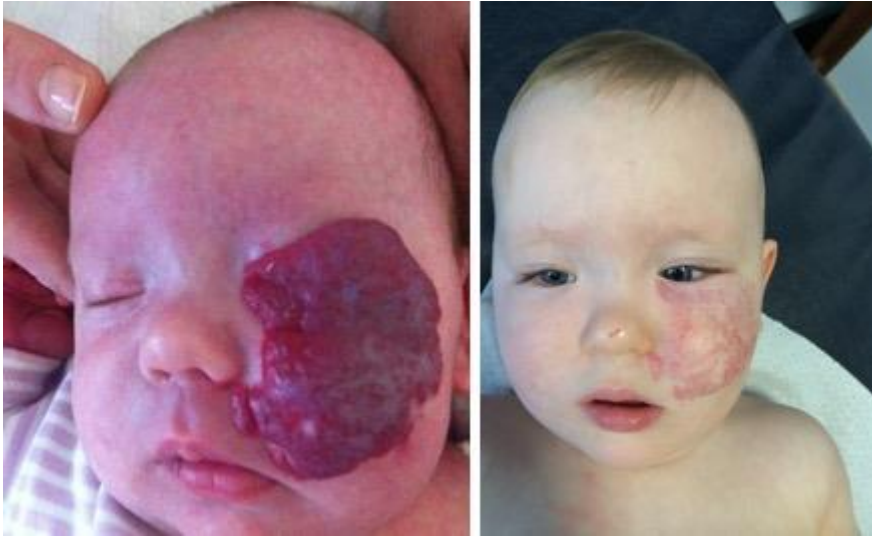Jednom kad je odluka o potrebi terapije donesena, slijedeći je korak odabir terapijskog modaliteta. I dalje je u literaturi prisutan nedostatak dobro definiranih kliničkih studija temeljem kojih bi se odredila prava intervencija za sve vrste hemangiome djetinjstva. Ne postoji formula ili algoritam koji mogu odrediti vrstu terapije već plan liječenja treba biti individualan i prilagođen svakom djetetu. Čimbenici koji na njega utječu su: dob djeteta, razvojna faza hemangioma, lokalizacija i veličina, zahvaćenost kože, ozbiljnost komplikacija i hitnoća, potencijal razvoja psihosocijalnih posljedica, roditeljske želje i iskustvo liječnika.

5. MEDIKAMENTOZNA TERAPIJA HEMANGIOMA DJETINJSTVA

Medikamentozna terapija hemangioma djetinjstva uključuje lokalnu i sistemska primjenu lijekova. Lokalna primjena lijekova dolazi u obzir kod manjih, većinom površnih hemangioma ili kod onih gdje je sistemska terapija kontraindicirana. Sistemska terapija najčešće je početni pristup velikim hemangiomima, onima s visokim rizikom funkcionalnih poteškoća te kod refrakternosti na drugu započetu terapiju. Prije pola stoljeća sistemska i intralezijska primjena kortikosterioda bila je „zlatni standard“ medikamentoznog liječenja hemangioma. Zarem i Edgerton među prvima su objavili uspješno liječenje peroralnom primjenom prednisolona kod 7 slučajeva hemangioma djetinjstva kod kojih je došlo do trajnog povlačenja tumora (Zarem & Edgerton 1968). Premda su kasnije različite studije nastavile prikazivati uspješnost čak i dugotrajne kortikosteroidne terapije, porasla je i zabrinutost za moguće nuspojave. Kasnih osamdesetih godina interferon- α dao je obećavajuće rezultate u liječenju hemangioma rezistentnih na kortikosteroide (White et al. 1989). Léauté-Labrèze i suradnici izvjestili su 2008. godine o učinkovitosti i dobroj podnošljivosti peroralne primjene propranolola u liječenju hemangioma djetinjstva (Léauté-Labrèze et al. 2008). Od tada do danas analiza brojnih objavljenih radova potvrdila je njegovu djelotvornost i sigurnost u primjeni (Starkey & Shahidullah 2011).

5.1. Terapija β -adrenergičkim blokatorima

Za većinu kliničara propranolol je prva linija medikamentozne terapije kompliciranih hemangioma djetinjstva. Peroralni oblik bez alkohola, šećera i parabena razvijen za primjenu kod djece, registriran je pod nazivom Hemangeol (Hemangeol; Pierre Fabre, Castres, Francuska) i odobren je za primjenu od ožujka 2014. godine (slika 8).



Slika 8. PHACE sindrom prije i nakon liječenja propranololom

Mehanizam djelovanja propranolola kod hemangioma djetinjstva nepoznat je. Pretpostavlja se da se radi o vazokonstrikciji, inhibiciji angiogeneze, regulaciji renin-angiotenzin sistema i inhibiciji proizvodnje dušičnog oksida. Moguće je da može prevenirati diferencijaciju matičnih stanica hemangioma u endotelne stanice i pericite i poticati adipogenezu (Ma et al. 2014). S druge strane, sposobnost propranolola da stimulira apoptozu je vrlo nepouzdana. (Pan et al. 2015).

Učinkovitost propranolola u randomiziranoj studiji prikazao je Léauté-Labrèze na 460 djece u dobi od 1-5 mjeseci života postigavši 60% uspješnih rezultata u odnosu na 4% uspjeha s placebom (Léauté-Labrèze et al. 2015). Sveobuhvatnim pregledom 79 članaka na tu temu Starkey i Shahidullah izvjestili su o 86% pozitivnih odgovora na propranolol, pri čemu je omekšavanje tumora i promjena boje prema svjetlijoj zabilježeno kod većine djece već unutar nekoliko sati i dana od primjene prve doze (Starkey & Shahidullah 2011).

Uz anamnezu i klinički pregled, posebnu pažnju prije njegove primjene treba posvetiti kardiološkoj i pulmonalnoj obradi djeteta radi relativnih kontraindikacija koje uključuju sinus bradikardiju, hipotenziju, srčane blokove, bronhalnu astmu i preosjetljivost na propranolol. Iskustva njegove primjene pokazala su visoku sigurnost i podnošljivost uz moguće blaže nuspojave kao što su smetnje spavanja, akrocijanoza, hipotenzija, bradikardija, bronhospazam i hipoglikemija (Schiestl et al. 2011; Marqueling et al. 2013).

Bolničko liječenje optimalno je okruženje za početni tretman novorođenčadi u dobi do 8 tjedana života i prematurusa s manje od postkonceptijskih 48 tjedana, djece s kardiološkim ili pulmološkim rizičnim faktorima te djece iz obitelji lošeg socijalno-ekonomskog statusa (Drolet et al. 2013). Isti autori predlažu početnu terapijsku dozu od 1 mg/kg/dan s povećanjem do ciljane doze od 1-3 mg/kg/dan. Maksimalno dozvoljena doza za lijek Hemangeol je 3.4 mg/kg/dan. Preporučena je primjena lijeka 2 – 3 puta dnevno.

Najveća poboljšanja hemangioma djetinjstva primjenom propranolola vidljiva su unutar 3 do 4 mjeseca od početka terapije. Međutim, mnogi istražitelji nastavljaju terapiju do dobi kada se hemangiomi djetinjstva obično počinju povlačiti i bez liječenja (Sethuraman et al 2014). Stoga se tretman često nastavlja najmanje do dobi od 8.-12. mjeseca života, što se u većini studija izjednačava s 3 do 12 mjeseci terapije. Prekid terapije propranolom provodi se postupno tijekom razdoblja od 1 do 3 tjedna, prije svega u namjeri sprječavanja povratne sinus tahikardije (Solman et al. 2014).

Ostali β -blokatori za liječenje hemangioma djetinjstva uključujući atenolol, acebutolol i nadolol u fazi su ispitivanja (Pope et al. 2013).

U grupi topičkih β -adrenergički blokatora je timolol maleat u koncentracijama od 0.25% i 0.5%, desetljećima korišten za liječenje glaukoma u dječjoj populaciji. U formi otopine ili gela primjenjuje se u terapiji hemangioma djetinjstva dva puta dnevno pokazujući dobre rezultate u dostupnim studijama u smislu smanjenja veličine i intenziteta crvene boje kod manjih površnih hemangioma, u trajanju od najmanje 3 mjeseca njegove primjene (Semkova & Kazandjieva 2013).

5.2. Kortikosteroidna terapija

Točan mehanizam djelovanja glukokortikoida u liječenju hemangioma i dalje je nepoznat. Raznovrsnost efekata vaskulogeneze i adipogeneze može se objasniti varijabilnošću terapijskog odgovora hemangioma, posebno u odnosu na njegov stadij. U životinjskim modelima prikazana je steroidima inhibiran rast novih krvnih žila u kulturama biopsija hemangioma te inhibicija ekspresije proangiogenih proteina i poticaj adipogeneze u životinjskim modelima, a što objašnjava razvoj fibroadipoznog reziduuma tijekom involucije vaskularnih komponenti hemangioma (Pantoja et al. 2008).

Sistemska terapija kortikosteroidima kod velikih i kompliciranih hemangioma djetinjstva u mnogim je centrima bila zamijenjena sistemskim beta blokatorima. Odigravši značajnu ulogu u proteklim desetljećima, uz pravilno doziranje i praćenje, ostaje i dalje učinkovit modalitet u liječenju hemangioma, posebno kod pacijenata rizičnih na primjenu propranolola (Greene & Couto 2011). Optimalno doziranje i dalje je kontroverzno. Iako su preporuke u rasponu od 2 - 5 mg/kg/dan optimalna je doza 2 - 3 mg/kg/dan. Trajanje liječenja ovisi o brzini odgovora, dobi i fazi rasta hemangioma te je u rasponu od 4 - 12 tjedana u punoj dozi, a potom se snižava tijekom nekoliko mjeseci sa završetkom tretmana u dobi od 9 do 12 mjeseci (Maguiness & Frieden 2010).

Intralezijska primjena kortikosteroida (triamcinolon sam ili u mješavini s betametazonom) u dozama manjim od 2 - 3 mg/kg/dan primjerena je za male, zadebljane, dobro ograničene lezije, a u analizom velikih studija zabilježena je ubrzana regresija hemangioma u 77% - 100% djece s hemangiomima (Prasetyono & Djoenaedi 2011). Lokalne komplikacije ovakve primjene uključuju atrofiju kože i/ili masnog tkiva, hipopigmentaciju, a sistemske Cushingoidnu reakciju i supresiju nadbubrežne žlijezde.

U recentnom radu o topičkoj i intralezijskoj primjeni kortikosteroidnih preparata na tanke, površne hemangiome manje od 5 cm u promjeru njihov učinak procijenjen je odličnim ili dobrim u 86.5% pacijenata kod topičke te 95.7% kod intralezijske primjene (Pandey et al. 2010).

U najvažnije štetne učinke kortikosteroidne terapije ubrajaju se: supresija hipotalamičko-pituitarne-adrenalne osi, Cushigoidne značajke, usporavanje rasta, debljanje, hipertenzija, iritabilnost, nesanica, imunosupresija, kardiomiopatija.

5.3. Terapija ostalim agensima

Prije otkrića terapijske efikasnosti propranolola u liječenju hemangioma djetinjstva još je nekoliko drugih tvari korišteno u želji za optimizacijom učinkovitosti i sigurnosti tretmana. Među njima korisnost su u tom smislu pokazali vinkristin, interferon- α i imiquimod. Na žalost, njihovi neželjeni učinci ograničili su njihovu učinkovitost te su danas ostali kao zadnja medikamentozna mjera za hemangiome djetinjstva rezistentne na svu ostalu terapiju.

Vinkristin je kemoterapeutik s multiplim antiangiogenim svojstvima kojima inhibira rast i migraciju endotelnih stanica i inducira njihovu apoptozu. Dobre rezultate dao je u liječenju funkcionalno i životno ugrožavajućih hemangioma djetinjstva u jetri, dišnim putevima i orbiti (Enjolras et al. 2004). Brojne nuspojave i neželjeni učinci udaljili su ga od lijeka prve terapijske linije.

Subkutanom primjenom interferon- α 2a i ab uspješno su primjenjeni u liječenju hemangioma kod djece (Ezekowitz et al. 1992). Premda su neka izvješća govorila o čak 90% dobrih rezultata, mogućnost značajnog neurotoksičnog djelovanja, uključujući oštećenja viših kortikalnih i motoričkih funkcija svrstava ga danas u rezervni položaj iza propranolola, sistemskih kortikosteroida i vinkristina (Greinwald et al. 1999).

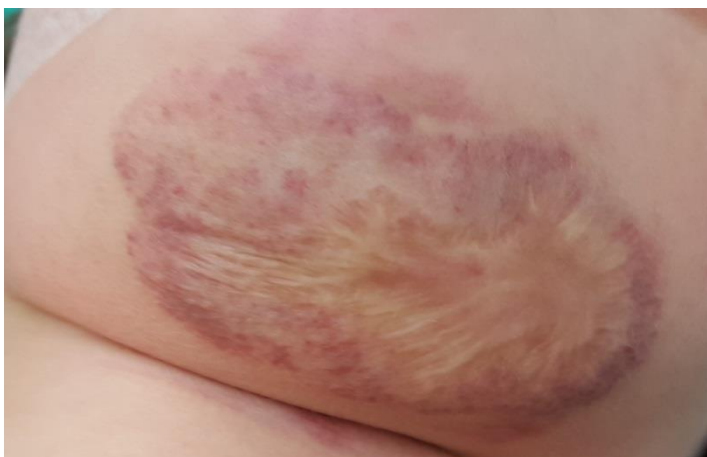Imiquimod je topički modifikator imunog odgovora koji stimulira prirodni imunološki sustav u smislu poticanja produkcije citokina (interferoni, interleukini, tumor nekrotizirajući faktor) koji povećavaju stanično posredovani imunitet i induciraju apoptozu stanica, što bi kod hemangioma značilo inhibiciju angiogeneze. Ho i suradnici su u retrospektivnoj studiji izvjestili o uspješnoj topičkoj primjeni imiquimoda u djece s poboljšanjima kod površnih te malim ili nikakvim promjenama kod miješanih

i dubokih hemangioma (Ho et al. 2007). Iritacija, stvaranje krusta i ponekad ulceracija nakon primjene ipak su ga udaljili iz šire primjene.

Recentni antiangiogeni poput inhibitora vaskularnog endotelijalnog faktora rasta (VEGF) ili bazičnog faktora rasta fibroblasta (bFGF) u tumorskim su modelima doveli do smanjenja angiogeneze te su time postali teoretski atraktivne opcije liječenja. U izvješću o pacijentu s jetrenim hemangiomom VEGF inhibitor bevacizumab doveo je do njegovog značajnog smanjenja (Mahajan et al. 2008). Terapijska alternativa dostupnim agensima mogao bi biti i makrolid rapamicin s imunosupresivnim i antiangiogenim djelovanjem koja je pokazao u mišjem modelu hemangioma (Greenberger et al. 2011).

6. LASERSKA TERAPIJA HEMANGIOMA DJETINJSTVA

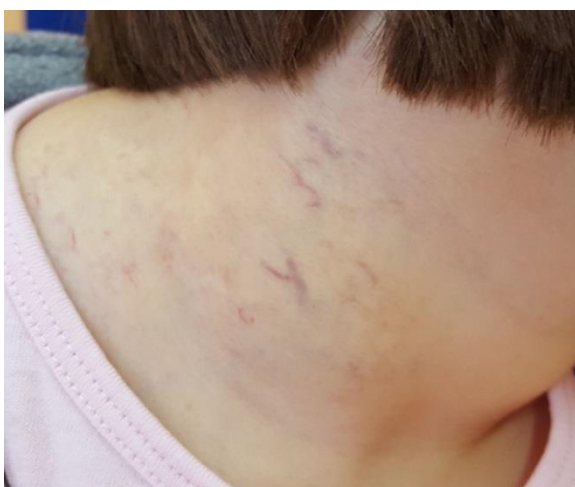U vremenu prije propranoloskog doba u liječenju hemangioma djetinjstva tretman PDL laserom bio je redoviti dio terapijske strategije. Dubina penetracije njegove laserske zrake (do 2 mm) ograničila je uspješnost njegove primjene primarno na površnim hemangiomima te na onim dubokim i složenim hemangiomima kod kojih postoji želja sačuvati integritet površine kože. Danas je vrlo cijenjen kao dio multimodalne terapije, posebno kod ulcerirajućih lezija refrakternih na ostalu terapiju. Selektivnom fototermolizom uz minimalnu kolateralnu štetu okolnog tkiva, od strane ciljane kromofore (oksihemoglobin) absorbirana laserska zraka valne duljine 585 nm ili 595 nm uzrokovat će oštećenja kapilara. Premda je tehnologija PDL lasera razvijena prije svega za liječenje malformacija poput nevus flameusa, građenih od proširenih postkapilarnih venula tankih stijenki, pokazao se učinkovit i kod hemangioma koji imaju kapilare i brži protok krvi kroz njih. Novi modeli PDL lasera s valnom duljinom od 595 nm, većim protocima energije, duljim trajanjem pulsa i širinom radne točke (spot) do 10 mm omogućili su djelovanje i na veće krvne žile (Alora & Anderson 2000). Dinamičko hlađenje kože tik prije laserskog pulsa omogućilo je manju bolnost i veću sigurnost tretmana. Premda se manji hemangiomi mogu tretirati bez sedacije, djeca s većim lezijama tretiraju se u općoj anesteziji (slika 9).



Slika 9. Složeni hemangiom djetinjstva nakon terapije propranololom

Prednosti ranog tretmana hemangioma PDL laserom naglašavaju brojni autori svojim radovima predlažući indikacije: a) površni hemangiomi lica u progresivnoj fazi, b) složeni hemangiomi kod kojih se želi sačuvati površina kože, c) značajne rezidualne teleangiektazije ili perzistirajući ravni hemangiomi djetinjstva nakon involucije i d) refrakterne ulceracije (Rizzo et al. 2009; Smit et al. 2005).

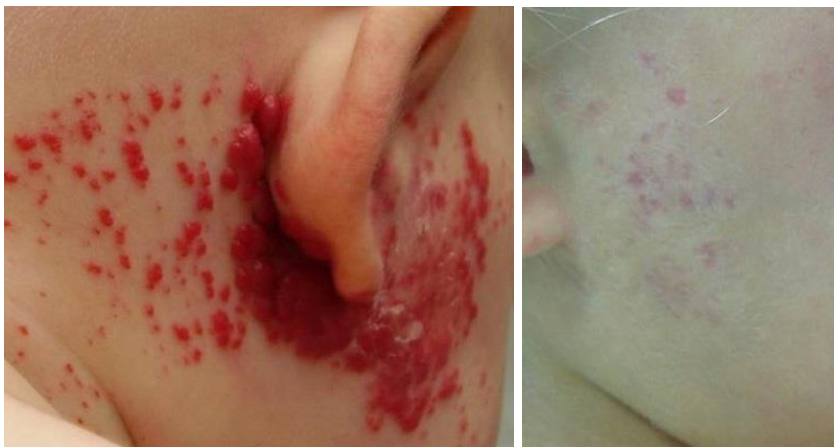Rani tretman u estetskim zonama lica može reducirati i izliječiti površne hemangiome omogućujući povratak normalnog izgleda kože i prevenciju nastanka atrofičnog ožiljka ponekad prisutnog nakon involucije (Waner et al. 1994). Područje vrška nosa i lice zone su na kojima uklanjanje hemangiomom zahvaćene kože može ostaviti neželjene ožiljke. Stoga se ranim tretmanom PDL laserom može sačuvati koža kao režanj za pristup kasnijem operacijskom zahvatu uklanjanja ostataka hemangioma na navedenim regijama (slika 10).



Slika 10. Rezidualne teleangiektazije nakon terapije hemangioma propranololom

Među moguće rijetke komplikacije laserskog liječenja zabilježene kod manje od 1% tretirane djece ubrajaju se ulceracije, atrofični i hipertrofični ožiljci te hipopigmentacija, posebno kod tamnije puti (Witman et al. 2006).

U nekim centrima, Nd:YAG (neodimij YAG) laser se koristi za liječenje površinih i dubokih hemangioma premda može rezultirati značajnim komplikacijama (slika 11). Iskustvom u njegovoj primjeni u kojoj laserska zraka može prodrijeti do 8 mm ispod površine kože, a modalitetom intralezije primjene i djelovati unutar samog tumora, hemangiomi se mogu značajno smanjiti ili ukloniti, a pri tom izbjeci ozbiljne lokalne ožiljne promjene (Groot na al. 2003).

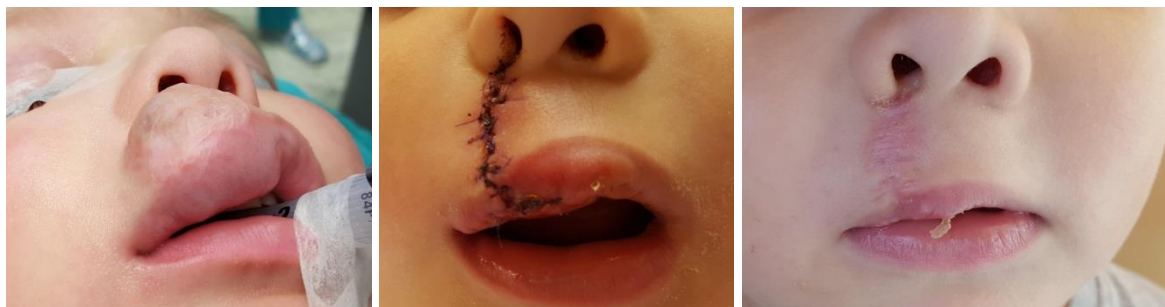

Slika 11. Rezultat primjene Nd:YAG lasera u liječenju segmentalnog hemangioma

Nekoliko drugih laserskih sustava (argonski, CO₂, aleksandritski, erbij YAG) korišteno je za liječenje hemangioma, ali je kod većine uočen puno veći rizik od ožiljaka (Sharifi et al 2014; Remlova et al. 2011). Najveći broj studija o liječenju hemangioma djetinjstva različitim vrstama lasera opisuje rezultate djelovanja PDL-a. Zaključak je da je PDL laser učinkovitiji od drugih vrsta lasera za kožne hemangiome. Kada su prvi put uvedeni u praksu kao primarni tretman površnih hemangioma, razni laserski modaliteti općenito su ponudili bolje rezultate u usporedbi sa steroidnom terapijom i samo s promatranjem. U eri terapije beta blokatorima, laserski tretman može zadržati važnu ulogu u liječenju zaostalih i refrakternih lezija (Chinnadurai et al. 2016). Istraživanja novih puteva topičke primjene timolol maleata uz korištenje frakcijskog CO₂ lasera i PDL lasera otvaraju nove mogućnosti još uspješnijeg liječenja hemangioma djetinjstva (Ma et al. 2014; Park et al. 2015).

7. KIRURŠKA TERAPIJA HEMANGIOMA DJETINJSTVA

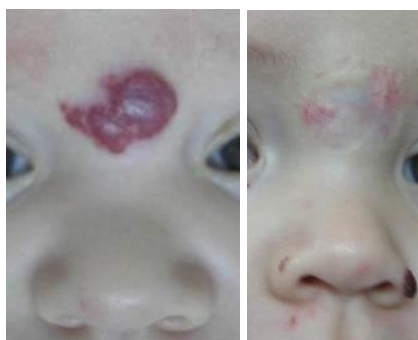Elektivna resekcija hemangioma tijekom proliferacijske faze najčešće nije potrebna, budući može dovesti do trajnih estetskih promjena posebno u području usne ili vrška nosa (slika 12).



Slika 12. Kirurško liječenje hemangioma gornje usne

Ipak, u određenim situacijama je potrebna: kod kontraindikacija za farmakoterapiju ili slabog odgovora na nju, lokalnog zahvaćanja važne anatomske regije te velike vjerojatnosti za operacijskim zahvatom u bližoj budućnosti (Arneja et al. 2010). Periodičkim kontrolama djece u involucijskoj fazi hemangioma potreba za kirurškim zahvatom obično se javlja kod rezidualnog fibroadipoznog tkiva, ožiljaka, prekomjerne ostatne kože ili rekonstrukcija oštećenja.

Kirurgija je relativno rijetka opcija kod ekstenzivnih hemangioma koji bi ostavili veliki defekt i značajno funkcionalno i estetsko nagrađenje. Važno je zapamtiti da maksimalna involucija hemangioma može olakšati kirurški zahvat (slika 13).

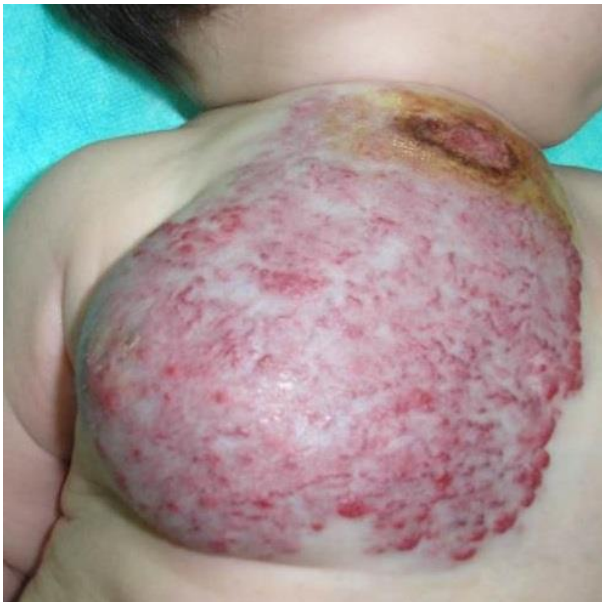

Slika 13. Kirurško liječenje hemangioma djetinjstva subtotalnim odstranjenjem

Smatra se da je za elektivnu operaciju najbolje vrijeme između 3. i 4. godine života u kojem je vremenu tumor imao dovoljno vremena za involuciju (Li et al. 2011). Budući hemangiomi djetinjstva sami po sebi djeluju kao tkivni ekspanderi moguće je direktno zatvaranje kože. S obzirom na dobroćudnost, nije uvijek nužno odstraniti kompletnu leziju. Subtotalno odstranjenje također će dati dobar estetski rezultat.

8. POSTUPAK KOD ULCERIRANIH HEMANGIOMA DJETINJSTVA

Postupak kod ulceriranih hemangioma djetinjstva uključuje njegu rane, terapiju boli i kontrolu rasta hemangioma. Neki kliničari pristupaju liječenju ulceriranih hemangioma poput onog kod površnih opekline (Chamlin et al. 2007). U njezi rane primjenjuju se: vazelinska gaza, hidrokolidni i neadherentni oblozi i topičke kreme. Od ostale terapije mogu se dati antimikrobne masti, lokalni ili peroralni analgetici, topički timolol, peroralno propranolol ili kortikosteroidi, Pulsed-dye laser (PDL) ili rana kirurška ekscizija. Većina ulceracija dobro reagira na konzervativnu terapiju gazom i oblozima (slika 14).



Slika 14. Ulcerirani hemangiom djetinjstva

Topički timolol daje dobre rezultate, a propranolol je koristan i u kontroli rasta. U studiji Davida i suradnika 91% pacijenata dobro je odgovorilo na prosječno 2 PDL

laserska tretmana primjenjivana samostalno ili kao dopunski tretman (David et al. 2003). Kirurška ekscizija opcija je kod manjih ulceracija koje slabo reagiraju na medikamentoznu terapiju. Kontrola bolnosti olakšava svakodnevne aktivnosti i funkcije koje mogu biti onemogućene ili otežane ulceracijom.

9. ZAKLJUČAK

Terapijski pristup hemangiomima djetinjstva neprekidno se postupno mijenjao u posljednjih desetak godina. Nakon duge ere kortikosteroidne terapije i nešto kraće upotrebe PDL-a, slučajnim otkrićem odličnog odgovora na sistemsku primjenu betablokatora proširile su se terapijske mogućnosti za ove tumore. Topička primjena timolola pokazala se obećavajuća kao terapija za površinske lezije. Pojavilo se veće razumijevanje indikacija i ograničenja laserske terapije. Istodobno istraživanja su osigurala dublje razumijevanje porijekla i obrazaca rasta hemangioma djetinjstva. Nastavak istraživanja trebao bi dodatno pojasniti njihovu etiologiju s nadom otkrića novih patogenetski usmjerenih terapijskih opcija.

Iako će i dalje većina hemangioma djetinjstva zahtijevati samo redovito praćenje bez aktivnog liječenja do konačnog izlječenja, dio djece s kompliciranim hemangiomima trebala bi imati jasne koristi od nekih sadašnjih ili budućih modaliteta intervencija granice kojih će se sigurno pomicati i razvijati.

10. ZAHVALE

Iskreno se zahvaljujem svom mentoru prof. dr. sc. Božidaru Župančiču na uloženom trudu, savjetima i potpori u izradi ovog rada.

Posebno hvala mojoj obitelji na podršci i razumijevanju od prvih dana studija.

11. LITERATURA

1. Alora MB, Anderson RR (2000) Recent developments in cutaneous lasers. *Lasers Surg Med.* 26(2):108–118.
2. Arneja JS, Chim H, Drolet BA, Gosain AK (2010) The Cyrano nose: refinements in surgical technique and treatment approach to hemangiomas of the nasal tip. *Plast Reconstr Surg.* 126(4):1291–1299.
3. Bauland CG, Lüning TH, Smit JM, Zeebregts CJ, Spauwen PH (2011) Untreated hemangiomas: growth pattern and residual lesions. *Plast Reconstr Surg.* 127(4):1643–1648.
4. Bauland CG, Smit JM, Scheffers SM, et al (2012) Similar risk for hemangiomas after amniocentesis and transabdominal chorionic villus sampling. *J Obstet Gynaecol Res.* 38(2):371–375.
5. Chamlin SL, Haggstrom AN, Drolet BA, et al (2007) Multicenter prospective study of ulcerated hemangiomas. *J Pediatr.* 151(6):684–689.
6. Chang LC, Haggstrom AN, Drolet BA, et al (2008) Hemangioma Investigator Group. Growth characteristics of infantile hemangiomas: implications for management. *Pediatrics.* 122(2):360–367.
7. Chiller GK, Passaro D, Frieden IJ (2002) Hemangiomas of Infancy: Clinical Characteristics, Morphologic Subtypes, and Their Relationship to Race, Ethnicity, and Sex. *Arch Dermatol.* 138(12):1567-1576.
8. Chinnadurai S, Sathe NA, Surawicz T (2016) Laser treatment of infantile hemangioma: A systematic review. *Lasers Surg Med.* Mar;48(3):221-33.
9. Couto RA, Maclellan RA, Zurakowski D, Greene AK (2012) Infantile hemangioma: clinical assessment of the involuting phase and implications for management. *Plast Reconstr Surg.* 130(3):619–624.
10. Darrow HD, Greene KA, Mancini JA, Nooper JA (2015) Diagnosis and management of infantile hemangioma. *Pediatrics.* Oct;136(4):786-91.
11. David LR, Malek MM, Argenta LC (2003) Efficacy of pulse dye laser therapy for the treatment of ulcerated haemangiomas: a review of 78 patients. *Br J Plast Surg.* 56(4):317–327.

12. Drolet BA, Frommelt PC, Chamlin SL, et al (2013) Initiation and use of propranolol for infantile hemangioma: report of a consensus conference. *Pediatrics*. 131(1):128–140.
13. Enjolras O, Brevière GM, Roger G, et al (2004) Vincristine treatment for function- and life-threatening infantile hemangioma. *Arch Pediatr*. 11(2):99–107.
14. Ezekowitz RA, Mulliken JB, Folkman J (1992) Interferon alfa-2a therapy for lifethreatening hemangiomas of infancy. *N Engl J Med*. 326(22):1456–1463.
15. Girard C, Bigorre M, Guillot B, Bessis D (2006) PELVIS syndrome. *Arch Dermatol*. 142(7):884–888.
16. Greenberger S, Adini I, Boscolo E, Mulliken JB, Bischoff J (2010) Targeting NF- κ B in infantile hemangioma-derived stem cells reduces VEGF-A expression. *Angiogenesis*. 13(4):327–335.
17. Greenberger S, Yuan S, Walsh LA, et al (2011) Rapamycin suppresses self-renewal and vasculogenic potential of stem cells isolated from infantile hemangioma. *J Invest Dermatol*. 131(12):2467–2476.
18. Greene AK, Couto RA (2011) Oral prednisolone for infantile hemangioma: efficacy and safety using a standardized treatment protocol. *Plast Reconstr Surg*. 128(3):743–752.
19. Greinwald JH Jr, Burke DK, Bonthius DJ, Bauman NM, Smith RJ (1999) An update on the treatment of hemangiomas in children with interferon alfa-2a. *Arch Otolaryngol Head Neck Surg*. 125(1):21–27.
20. Groot D, Rao J, Johnston P and Nakatsui T (2003) Algorithm for Using a Long-Pulsed Nd:YAG Laser in the Treatment of Deep Cutaneous Vascular Lesions. *Dermat Surg*. 29:35–42.
21. Haggstrom AN, Drolet BA, Baselga E, et al (2006) Prospective study of infantile hemangiomas: clinical characteristics predicting complications and treatment. *Pediatrics*. 118(3):882–887.
22. Haggstrom AN, Drolet BA, Baselga E, et al (2007) Hemangioma Investigator Group. Prospective study of infantile hemangiomas: demographic, prenatal, and perinatal characteristics. *J Pediatr*. 150(3):291–294.
23. Hess CP, Fullerton HJ, Metry DW, et al (2010) Cervical and intracranial arterial anomalies in 70 patients with PHACE syndrome. *AJNR Am J Neuroradiol*. 31(10):1980–1986 .

24. Ho NT, Lansang P, Pope E (2007) Topical imiquimod in the treatment of infantile hemangiomas: a retrospective study. *J Am Acad Dermatol.* 56(1):63–68.
25. Horii KA, Drolet BA, Baselga E, et al (2010) Hemangioma Investigator Group. Risk of hepatic hemangiomas in infants with large hemangiomas. *Arch Dermatol.* 146(2):201–203.
26. Iacobas I, Burrows PE, Frieden IJ, et al (2010) LUMBAR: association between cutaneous infantile hemangiomas of the lower body and regional congenital anomalies. *J Pediatr.* 157(5):795–801.
27. International Society for the Study of Vascular Anomalies (2014) ISSVA classification of vascular anomalies. Dostupno na: <http://www.issva.org/classification>. Accessed April 2016
28. Itinteang T, Withers AH, Davis PF, Tan ST (2014) Biology of infantile hemangioma. *Front Surg.* 1(38):38.
29. Jinnin M, Medici D, Park L, et al (2008) Suppressed NFAT-dependent VEGFR1 expression and constitutive VEGFR2 signaling in infantile hemangioma. *Nat Med.* 14(11):1236–1246.
30. Kanada KN, Merin MR, Munden A, Friedlander SF (2012) A prospective study of cutaneous findings in newborns in the United States: correlation with race, ethnicity, and gestational status using updated classification and nomenclature. *J Pediatr.* 161(2):240–245.
31. Kassarijian A, Zurakowski D, Dubois J, Paltiel HJ, Fishman SJ, Burrows PE (2004) Infantile hepatic hemangiomas: clinical and imaging findings and their correlation with therapy. *AJR Am J Roentgenol.* 182(3):785–795.
32. Khan ZA, Boscolo E, Picard A, et al (2008) Multipotential stem cells recapitulate human infantile hemangioma in immunodeficient mice. *J Clin Invest.* 118(7):2592–2599.
33. Kleinman ME, Blei F, Gurtner GC (2005) Circulating endothelial progenitor cells and vascular anomalies. *Lymphat Res Biol.* 3(4):234–239.
34. Léauté-Labrèze C, Dumas de la Roque E, Hubiche T, Boralevi F, Thambo JB, Taïeb A (2008) Propranolol for severe hemangiomas of infancy. *N Engl J Med.* 358(24):2649–2651.

35. Léauté-Labrèze C, Hoeger P, Mazereeuw-Hautier J, et al (2015) A randomized, controlled trial of oral propranolol in infantile hemangioma. *N Engl J Med.* 372(8):735–746.
36. Leonardi-Bee J, Batta K, O'Brien C, Bath-Hextall FJ (2011) Interventions for infantile haemangiomas (strawberry birthmarks) of the skin. *Cochrane Database Syst Rev.* (5):CD006545
37. Li WY, Chaudhry O, Reinisch JF (2011) Guide to early surgical management of lip hemangiomas based on our experience of 214 cases. *Plast Reconstr Surg.* 128(5):1117–1124.
38. Lyons LL, North PE, Mac-Moune Lai F, Stoler MH, Folpe AL, Weiss SW (2004) Kaposiform hemangioendothelioma: a study of 33 cases emphasizing its pathologic, immunophenotypic, and biologic uniqueness from juvenile hemangioma. *Am J Surg Pathol.* 28(5):559–568.
39. Ma G, Wu P, Lin X, Chen H, Hu X, Jin Y, Qiu Y (2014) Fractional carbon dioxide laser-assisted drug delivery of topical timolol solution for the treatment of deep infantile hemangioma: a pilot study. *Pediatr Dermatol.* May-Jun;31(3):286-91.
40. Ma X, Zhao T, Ouyang T, Xin S, Ma Y, Chang M (2014) Propranolol enhanced adipogenesis instead of induction of apoptosis of hemangiomas stem cells. *Int J Clin Exp Pathol.* 7(7):3809–3817.
41. Maguiness SM, Frieden IJ (2010) Current management of infantile hemangiomas. *Semin Cutan Med Surg.* 29(2):106–114.
42. Mahajan D, Miller C, Hirose K, McCullough A, Yerian L (2008) Incidental reduction in the size of liver hemangioma following use of VEGF inhibitor bevacizumab. *J Hepatol.* 49(5):867–870.
43. Marqueling AL, Oza V, Frieden IJ, Puttgen KB (2013) Propranolol and infantile hemangiomas four years later: a systematic review. *Pediatr Dermatol.* 30(2):182–191.
44. Metry D, Heyer G, Hess C, et al (2009) PHACE Syndrome Research Conference. Consensus statement on diagnostic criteria for PHACE syndrome. *Pediatrics.* 124(5):1447–1456.
45. Mitchell S, Siegel DH, Shieh JT, et al (2012) Candidate locus analysis for PHACE syndrome. *Am J Med Genet A.* 158A(6):1363–1367.

46. Mulliken JB, Glowacki J (1982) Hemangiomas and vascular malformations in infants and children: a classification based on endothelial characteristics. *Plast Reconstr Surg.* Mar;69(3):412-22.
47. Mulliken JB, Enjolras O (2004). Congenital hemangiomas and infantile hemangioma: missing links. *J Am Acad Dermatol.* 50(6):875–882.
48. North PE, Waner M, Mizeracki A, et al (2001) A unique microvascular phenotype shared by juvenile hemangiomas and human placenta. *Arch Dermatol.* 137(5):559–570.
49. North PE, Waner M, Buckmiller L, James CA, Mihm MC Jr (2006) Vascular tumors of infancy and childhood: beyond capillary hemangioma. *Cardiovasc Pathol.* 15(6):303–317.
50. North PE (2010) Pediatric vascular tumors and malformations. *Surg Pathol Clin.* 3(3):455–494.
51. Osio A, Freitag S, Hadj-Rabia S, Bodemer C, de Prost Y, Hamel-Teillac D (2010) Clinical spectrum of tufted angiomas in childhood: a report of 13 cases and a review of the literature. *Arch Dermatol.* 146(7):758–763.
52. Pan WK, Li P, Guo ZT, Huang Q, Gao Y (2015) Propranolol induces regression of hemangioma cells via the downregulation of the PI3K/Akt/eNOS/VEGF pathway. *Pediatr Blood Cancer.* 62(8):1414–1420.
53. Pandey A, Gangopadhyay AN, Sharma SP, Kumar V, Gupta DK, Gopal SC (2010) Evaluation of topical steroids in the treatment of superficial hemangioma. *Skinmed.* 8(1):9–11.
54. Pantoja C, Huff JT, Yamamoto KR (2008) Glucocorticoid signaling defines a novel commitment state during adipogenesis in vitro. *Mol Biol Cell.* 19(10):4032–4041.
55. Park KH, Jang YH, Chung HY, Lee WJ, Kim do W, Lee SJ (2015) Topical timolol maleate 0.5% for infantile hemangioma; it's effectiveness and/or adjunctive pulsed dye laser - single center experience of 102 cases in Korea. *J Dermatolog Treat.* 26(4):389-91.
56. Patrice SJ, Wiss K, Mulliken JB (1991) Pyogenic granuloma (lobular capillary hemangioma): a clinicopathologic study of 178 cases. *Pediatr Dermatol.* 8(4):267–276.

57. Pope E, Chakkittakandiyil A, Lara-Corrales I, et al (2013) Expanding the therapeutic repertoire of infantile haemangiomas: cohort-blinded study of oral nadolol compared with propranolol. *Br J Dermatol.* Jan;168(1):222–4.
58. Prasetyono TOH, Djoenaedi I (2011) Efficacy of intralesional steroid injection in head and neck hemangioma: a systematic review. *Ann Plast Surg.* 66(1):98–106.
59. Rangwala S, Wysong A, Tollefson MM, Khuu P, Benjamin LT, Bruckner AL (2014) Rapidly involuting congenital hemangioma associated with profound, transient thrombocytopenia. *Pediatr Dermatol.* 31(3):402–404.
60. Remlova E, Dostalová T, Michalusová I, Vránová J, Navrátil L, Rosina J (2011) Hemangioma curative effect of PDL, alexandrite, Er:YAG and CO₂ lasers. *Photomed Laser Surg.* 29(12):815-25.
61. Rizzo C, Brightman L, Chapas AM, et al (2009) Outcomes of childhood hemangiomas treated with the pulsed-dye laser with dynamic cooling: a retrospective chart analysis. *Dermatol Surg.* 35(12):1947–1954.
62. Schiestl C, Neuhaus K, Zoller S, et al (2011) Efficacy and safety of propranolol as first-line treatment for infantile hemangiomas. *Eur J Pediatr.* 170(4):493–50.
63. Semkova K, Kazandjieva J (2013) Topical timolol maleate for treatment of infantile haemangiomas: preliminary results of a prospective study. *Clin Exp Dermatol.* 38(2):143–146.
64. Sethuraman G, Yenamandra VK, Gupta V (2014) Management of infantile hemangiomas: Current trends. *J Cutan Aesthet Surg.* 7:75-85.
65. Sharifi A, Nazemieh M, Moghadaszadeh M (2014) Supraglottic Hemangioma as a Rare Cause of Recurrent Hemoptysis: A New Treatment Modality with Argon Plasma Coagulation. *Tanaffos.* 13(2):50–52.
66. Shin HT, Orlow SJ, Chang MW (2007) Ulcerated haemangioma of infancy: a retrospective review of 47 patients. *Br J Dermatol.* 156(5):1050–1052.
67. Smit JM, Bauland CG, Wijnberg DS, Spauwen PH (2005) Pulsed dye laser treatment, a review of indications and outcome based on published trials. *Br J Plast Surg.* 58(7):981–987.
68. Solman L, Murabit A, Gnarra M, Harper JI, Syed SB, Glover M (2014) Propranolol for infantile haemangiomas: single centre experience of 250 cases and proposed therapeutic protocol. *Arch Dis Child.* 99(12):1132–1136.

69. Starkey E, Shahidullah H (2011) Propranolol for infantile haemangiomas: a review. *Arch Dis Child.* 96(9):890–893.
70. Stockman A, Boralevi F, Taïeb A, Léauté-Labrèze C (2007) SACRAL syndrome: spinal dysraphism, anogenital, cutaneous, renal and urologic anomalies, associated with an angioma of lumbosacral localization. *Dermatology.* 214(1):40–45.
71. Toledo-Alberola F, Betlloch-Mas I, Cuesta-Montero L, et al (2010) Abortive hemangiomas: description of clinical and pathological findings with special emphasis on dermoscopy. *Eur J Dermatol.* 20(4):497–500.
72. Waner M, Suen JY, Dinehart S, Mallory SB (1994) Laser photocoagulation of superficial proliferating hemangiomas. *J Dermatol Surg Oncol.* 20(1):43–46.
73. Waner M, North PE, Scherer KA, Frieden IJ, Waner A, Mihm MC Jr (2003) The nonrandom distribution of facial hemangiomas. *Arch Dermatol.* 139(7):869–875.
74. White CW, Sondheimer HM, Crouch EC, Wilson H, Fan LL (1989) Treatment of pulmonary hemangiomatosis with recombinant interferon alfa-2a. *N Engl J Med.* 320(18):1197–1200.
75. Witman PM, Wagner AM, Scherer K, Waner M, Frieden IJ (2006) Complications following pulsed dye laser treatment of superficial hemangiomas. *Lasers Surg Med.* 38(2):116–123.
76. Zarem HA, Edgerton MT (1968) Induced resolution of cavernous hemangiomas following prednisolone therapy. *Plast Reconstr Surg.* 39(1):76–83.

12. ŽIVOTOPIS

Ime i prezime: Lidija Barčot

Datum rođenja: 19. ožujak 1974., Zagreb, Hrvatska

E-mail: lidija.barcot@gmail.com

Obrazovanje:

Škola za medicinske sestre Vrapče, Zagreb, 1988 - 1992.

Sveučilište Sjever, Varaždin: Stručni studij sestrinstva, 2010 - 2013.

Medicinski fakultet Sveučilišta u Zagrebu: Sveučilišni diplomski studij sestrinstva, 2014 - 2016.

Zaposlenje:

1992 - 2016. Klinika za dječje bolesti Zagreb, Klinika za dječju kirurgiju

1992 - 1999. Odjel za novorođenačku kirurgiju

1999 - 2013. Hitna kirurška služba

2013 - 2016. Zavod za traumatizam, Odjel za traumatologiju, opekline i plastičnu kirurgiju

Članstvo u udrugama:

Hrvatska udruga medicinskih sestara

Predsjednica ogranka HUMS-a u Klinici za dječje bolesti Zagreb, 2007 - 2010.

Hrvatska komora medicinskih sestara, Član Povjerenstva za stručni nadzor, 2016.

Član Međunarodne udruge za opekline (ISBI), 2016.

Sudjelovanje na kongresima:

Pored aktivnog sudjelovanja na kongresima i stručnim skupovima iz dječje kirurgije kao autor i koautor radova, u funkciji člana organizacijskog odbora participirala sam u organizaciji nekoliko sestrinskih kongresa.

Nagrade:

Dekanova nagrada za postignut uspjeh u akademskoj godini 2014/2015. Medicinski fakultet Sveučilišta u Zagrebu

Poznavanje jezika: engleski