

# Stražnji sindrom sraza lakta

---

**Knežević, Igor; Čemerin, Martin; Dimnjaković, Damjan; Bojanić, Ivan**

Source / Izvornik: **Liječnički vjesnik, 2024, 146, 274 - 283**

**Journal article, Published version**

**Rad u časopisu, Objavljena verzija rada (izdavačev PDF)**

<https://doi.org/10.26800/LV-146-7-8-4>

Permanent link / Trajna poveznica: <https://um.nsk.hr/um:nbn:hr:105:298629>

Rights / Prava: [Attribution-NonCommercial-NoDerivatives 4.0 International/Imenovanje-Nekomercijalno-Bez prerada 4.0 međunarodna](#)

Download date / Datum preuzimanja: **2024-12-19**



Repository / Repozitorij:

[Dr Med - University of Zagreb School of Medicine Digital Repository](#)





# Stražnji sindrom sraza lakta

## Posterior impingement syndrome of the elbow

Igor Knežević<sup>1</sup>, Martin Čemerin<sup>2</sup>, Damjan Dimnjaković<sup>1</sup>, Ivan Bojanić<sup>1</sup>

<sup>1</sup> Klinika za ortopediju, Medicinski fakultet Sveučilišta u Zagrebu, KBC Zagreb

<sup>2</sup> Medicinski fakultet Sveučilišta u Zagrebu

### Deskriptori

ARTROSKOPIJA – metode;  
OZLJEDE LAKTA – kirurgija;  
LAKATNI ZGLOB – kirurgija;  
KUMULATIVNI TRAUMATSKI POREMEĆAJI – kirurgija;  
ŠPORTSKE OZLJEDE – kirurgija;  
OPSEG ZGLOBNE POKRETLJIVOSTI;  
ISHOD LIJEČENJA; POVRATAK SPORTU

### Descriptors

ARTHROSCOPY – methods;  
ELBOW INJURIES – surgery;  
ELBOW JOINT – surgery;  
CUMULATIVE TRAUMA DISORDERS – surgery;  
ATHLETIC INJURIES – surgery;  
RANGE OF MOTION, ARTICULAR;  
TREATMENT OUTCOME; RETURN TO SPORT

**SAŽETAK.** *Cilj istraživanja:* Cilj ovog istraživanja jest prikazati rezultate artroskopskog zahvata za kirurško liječenje stražnjeg sindroma sraza lakta te usporediti dobivene rezultate s rezultatima objavljenima u literaturi. *Ispitanici i metode:* Pretraživanjem operacijskih protokola Klinike za ortopediju KBC-a Zagreb pronađeno je da je u osmogođišnjem razdoblju načinjeno deset uzastopnih artroskopija lakta zbog sindroma stražnjeg sraza lakta. Svu medicinsku dokumentaciju koja je bila dostupna u elektroničkoj i papirnoj bazi podataka Klinike sustavno je pregledao liječnik koji nije sudjelovao u liječenju, a na pregledu provedenom u svrhu istraživanja procijenio je funkcionalni status operiranog lakta koristeći standardizirane upitnike. Duljina praćenja bolesnika prosječno je iznosila 23,89 (raspon 6–67) mjeseci. *Rezultati:* Artroskopski je zahvat u svih bolesnika protekao bez komplikacija, a one nisu zabilježene niti tijekom poslijeoperacijskog razdoblja. Značajna poboljšanja funkcije lakta zapažena su u kategorijama boli, opsega pokreta te mogućnosti izvođenja svakodnevnih aktivnosti. Medijan vrijednosti ukupnog rezultata koristeći upitnik kojeg su sastavili Timmerman i Andrews prije učinjenog zahvata iznosio je 155 bodova, a nakon zahvata 195. Medijan ostvarenog broja bodova bolesnika koristeći modificirani Andrewsov upitnik o funkciji lakta iznosio je 100 bodova. Funkcija lakta nakon zahvata ocijenjena je kao izvrsna u 88,89% bolesnika, a svi su se bolesnici uspješno vratili sportskim aktivnostima kojima su se bavili prije zahvata. *Zaključak:* Rezultati ovog istraživanja, kao i spoznaje iz literature, pokazuju da se stražnji sindrom sraza lakta može uspješno i sigurno liječiti artroskopskim zahvatom. Tim će se zahvatom u većini slučajeva značajno smanjiti bol, dobit će se bolji opseg pokreta u laktu te će se omogućiti ponovno bavljenje sportom i to će sve biti praćeno malim brojem komplikacija, kao i rijetkom potrebom za reoperacijom.

**SUMMARY.** *Objectives:* The aim of this study is to analyse the results of arthroscopic management for posterior impingement syndrome of the elbow as well as compare them with the published literature. *Methods:* The analysis of the Department of Orthopaedics, UHC Zagreb operation protocols has shown that during eight years, ten consecutive elbow arthroscopies had been performed for the management of posterior elbow impingement syndrome. The available department's electronic and paper database was systematically searched by a physician not directly involved in the patients' care. The physician was conducting follow-up examinations using standardised questionnaires. The mean follow-up period was 23.89 (range, 6–67) months. *Results:* No complications were noted during the procedures as well as during the follow-up period. A significant improvement in pain levels, elbow range of motion and ability to perform daily activities was observed. The median Timmerman-Andrews Elbow Score increased from 155 before the procedure to 195 at the follow-up. The median Modified Andrews Elbow Scoring System was 100. At the follow-up, 88.89% of the patients graded their elbow function as excellent, and all of them returned to their previous sports activities. *Conclusion:* The results of this study, substantiated by literature examples, show that elbow arthroscopy can be effectively and safely used to treat the posterior elbow impingement syndrome. The arthroscopic procedure usually results in significant pain reduction, improved elbow range of motion and the ability to return to sports. The procedure is accompanied by low complication and reoperation rates.

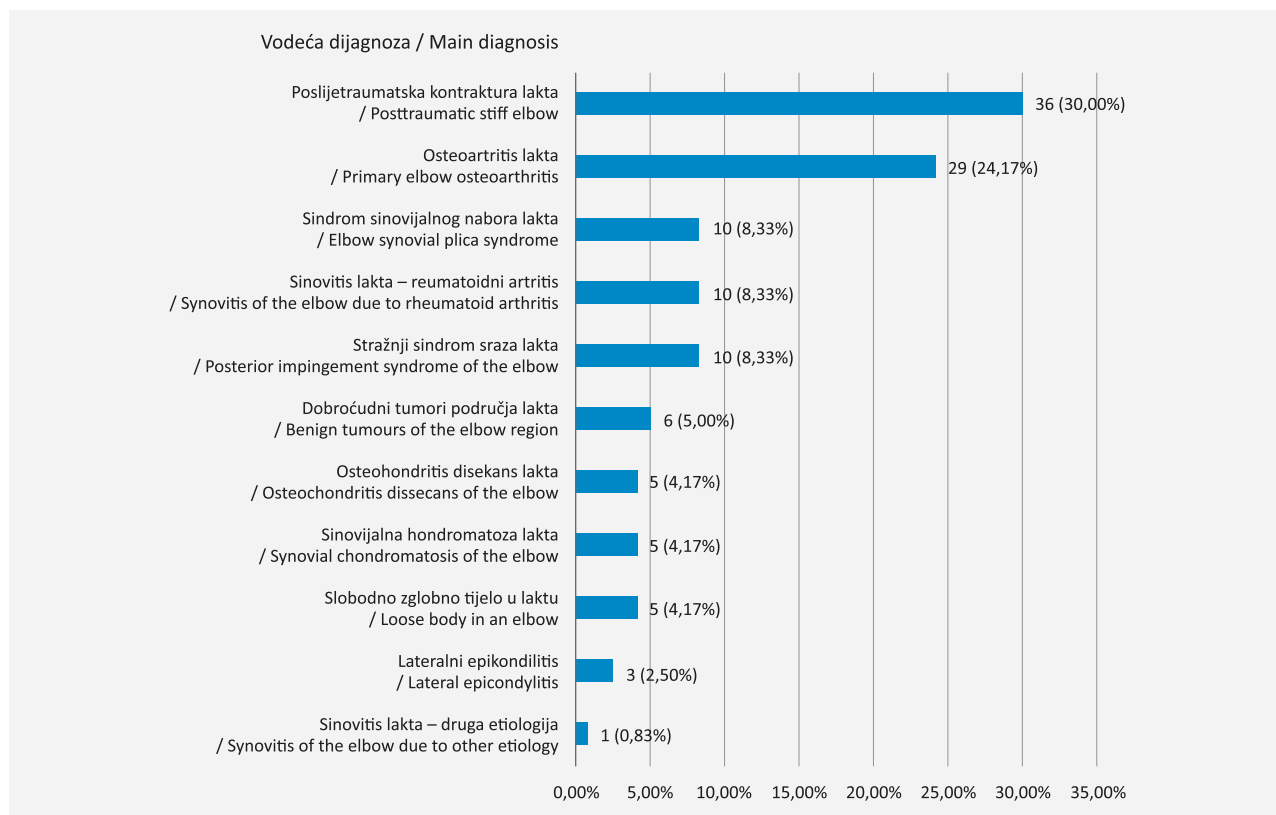
Stražnji sindrom sraza lakta (u daljnjem tekstu SSSL) stanje je koje se očituje pojavom boli u stražnjem dijelu lakta s postupnim gubitkom mogućnosti izvođenja potpune ekstenzije.<sup>1–6</sup> Taj se sindrom najčešće javlja u sportaša i manualnih radnika, a uzrok jest ponavljajuća trauma koja nastaje zbog opetovanog izvođenja pokreta koji dovode do hiperekstenzije lakta.<sup>1–6</sup> Naime, prilikom hiperekstenzije dolazi do udaranja olekronona u udubinu na humerusu, što dovodi do njihova oštećivanja i upale sinovijalne ovojnice zgloba.<sup>1–6</sup> Po-

navljanim izvođenjem provocirajuće kretnje stvaraju se, na olekrononu i priležećoj udubini humerusa, osteofiti koji postupno onemogućuju potpunu ekstenziju lakta.<sup>1–6</sup> Daljnje izvođenje provocirajućih kretnji može

### ✉ Adresa za dopisivanje:

Prof. dr. sc. Ivan Bojanić, dr. med., <https://orcid.org/0000-0002-4236-9637>  
Klinika za ortopediju, Medicinski fakultet Sveučilišta u Zagrebu, KBC Zagreb,  
Šalata 6/7, 10000 Zagreb, e-pošta: [artroboj@yahoo.com](mailto:artroboj@yahoo.com)

Primljeno 29. kolovoza 2023., prihvaćeno 25. rujna 2023.



SLIKA 1. RASPODJELA BOLESNIKA S OZIRANJE NA VODEĆU DIJAGNOZU ZBOG KOJE JE NAČINJEN ARTROSKOPSKI ZAHVAT NA LAKTU, A KOJE SU POREDANE PO UČESTALOSTI

FIGURE 1. DISTRIBUTION OF OPERATED PATIENTS IN REGARD TO THE MAIN DIAGNOSIS FOR WHICH AN ARTHROSCOPIC ELBOW PROCEDURE WAS PERFORMED, SORTED BY FREQUENCY

rezultirati i lomom osteofita te posljedičnim nastankom slobodnih zglobnih tijela koja mogu uzrokovati i povremene blokade kretanja.<sup>1-6</sup>

Liječenje SSSL-a uvijek započinje primjenom konzervativnih metoda.<sup>1-6</sup> Osnova tog liječenja jest modifikacija aktivnosti tako da se izbjegavaju provocirajući pokreti. Ako simptomi ustraju nakon tri do šest mjeseci konzervativnog liječenja savjetuje se operacijsko liječenje. U prošlosti je klasični otvoreni zahvat bio osnova tog liječenja.<sup>2</sup> Međutim, u današnje je vrijeme artroskopski zahvat postao prvi izbor u kirurškom liječenju mnogih ozljeda i oštećenja u području lakta pa tako i SSSL-a.<sup>1-10</sup>

Svrha ovog rada jest prikazati kako rezultate provedenog artroskopskog zahvata za kirurško liječenje SSSL-a tako i zadovoljstvo bolesnika ishodom liječenja te usporediti dobivene rezultate s rezultatima objavljenima u literaturi.

### Ispitanici i metode

Nakon odobrenja Etičkog povjerenstva Kliničkoga bolničkog centra Zagreb, pretraživanjem operacijskih protokola Klinike za ortopediju Kliničkoga bolničkog centra Zagreb i Medicinskog fakulteta Sveučilišta u

Zagrebu (u daljnjem tekstu Klinika) ustanovljeno je da je u razdoblju od 1. siječnja 2017. do 31. prosinca 2022. načinjeno 120 artroskopija lakta. Svu medicinsku dokumentaciju tih bolesnika koja je bila dostupna u elektroničkoj i papirnoj bazi podataka Klinike na dan 3. siječnja 2022. pregledali su student završne godine Medicinskog fakulteta Sveučilišta u Zagrebu i liječnik specijalizant ortopedije i traumatologije koji nije izravno sudjelovao u liječenju. Prema vodećoj dijagnozi zbog koje je načinjen artroskopski zahvat bolesnici su svrstani u jedanaest skupina (slika 1).

Bolesnici operirani zbog SSSL-a pozvani su da sudjeluju u istraživanju. Iz njihove prijeoperacijske dokumentacije sustavno su prikupljeni podaci o spolu, životnoj dobi bolesnika u trenutku operacije, operiranoj strani, sportskoj aktivnosti, načinjenoj radiološkoj obradi, postojanju insuficijencije medijalnoga kolateralnog ligamenta lakta, kao i o ranijim operacijama na tom laktu. Iz operacijskog protokola sustavno su sakupljeni podaci o vrsti anestezije, antibiotskoj profilaksi, upotrebi blijeđe staze tijekom zahvata, kao i podaci o intraoperacijskom nalazu te podatak o tome je li uz artroskopski zahvat učinjena i jednostavna dekompresija ulnarnog živca. Podatci o poslijeoperacijskom tijeku prikupljeni su iz evidencije ambulantnih

posjeta bolesnika u kojima su sustavno tražene zabilješke o provođenju profilakse heterotopičnih osifikacija, o eventualnim reoperacijama, kao i podatci o poslijeoperacijskim komplikacijama klasificiranim prema smjericama Nelsona i suradnika.<sup>11</sup>

Procjenu funkcionalnog stanja lakta upitnikom koji su sastavili Timmerman i Andrews (u daljnjem tekstu T-A upitnik) prije zahvata načinio je operater, a na razgovoru provedenom u svrhu istraživanja liječnik specijalizant ortopedije i traumatologije koji nije izravno sudjelovao u liječenju.<sup>12</sup> Ishod artroskopskog zahvata procijenjen je modificiranim Andrewsovom upitnikom (engl. *Modified Andrews Elbow Scoring System*, u daljnjem tekstu MAESS), dok je zadovoljstvo bolesnika ishodom liječenja procijenjeno upitnikom koji je modificiran prema Abdelatifu.<sup>13,14</sup> Bolesnici su također upitani jesu li se i na kojoj razini vratili prijašnjim sportskim aktivnostima. Ako se bolesnici nisu vratili sportskim aktivnostima postavljeno im je pitanje jesu li odustali zbog tegoba s operiranim laktom ili zbog nekih drugih razloga.

Svi su bolesnici operirani u općoj anesteziji u položaju na trbuhu. Tromboprofilaksa je provedena niskomolekularnim heparinom, a antibiotska profilaksa cefalosporinom II. generacije ili klindamicinom u slučaju alergije na cefalosporinski antibiotik. U svih je bolesnika isti operater (I. B.) načinio artroskopiju lakta standardiziranim načinom striktno se pridržavajući tehnike koji su opisali Baker i Jones, a koju su autori detaljno opisali u prethodnim radovima.<sup>15–17</sup> Za zahvat se upotrebljavao standardni artroskop promjera 4,0 mm s optikom kojoj kut zakrivljenosti iznosi 30°, kao i svi standardni ručni i motorizirani instrumenti te električni instrument za kauterizaciju. Kod svih se bolesnika rabila artroskopska pumpa (Arthrex AR-6475 Continuous Wave III ©; Arthrex Inc., 1370 Creekside Blvd., Naples, FL34108-1945, SAD) pomoću koje su se tlak i protok tekućine za vrijeme trajanja zahvata održavali na 50 mm Hg.

Na kraju operacijskog zahvata svim se bolesnicima postavljala sadrena longeta s prednje strane operiranog lakta tako da je lakat bio imobiliziran u položaju maksimalno izvodive ekstenzije. Bolesnici su bili educirani da ruku drže u povišenom položaju, iznad razine srca, te da čine vježbe razgibavanja šake i prstiju kako bi se smanjilo oticanje operirane ruke. Prvoga poslijeoperacijskog dana bolesnicima je započeta profilaksa heterotopičnih osifikacija peroralnom primjenom indometacina tri puta dnevno po 25 mg. Svi su bolesnici uz indometacin primali i zaštitni lijek za sluznicu želuca, tzv. selektivni inhibitor protonske pumpe. Bolesnici su sadrenu longetu nosili neprekidno tijekom slijedećih 48 sati, tj. do prvog previjanja, kada su iz lakta izvađeni drenovi. Nakon toga, sadrenu su longetu imali na ruci samo tijekom noći i to tijekom

prva tri poslijeoperacijska tjedna. Nakon prvog previjanja i vađenja drenova bolesnici su započeli s vježbama razgibavanja operiranog lakta. U svih je bolesnika tijekom boravka u Klinici primijenjen uređaj za pasivno razgibavanje lakta, a na njemu su boravili četiri do šest puta dnevno po 30 minuta. Bolesnici su dva puta dnevno, uz pomoć fizioterapeuta, činili pasivne i aktivne vježbe za dobivanje što boljeg opsega pokreta, uz napomenu da se na samom početku rehabilitacije u prvom redu težilo dobivanju potpune ekstenzije lakta. Osim toga, svi su bolesnici činili vježbe za poboljšanje cirkulacije operirane ruke, kao i vježbe za šaku. Nakon otpusta iz Klinike, poslije petoga poslijeoperacijskog dana, bolesnici su nastavili s ambulantom fizikalnom terapijom. Sportska se aktivnost bolesnicima dozvoljavala tek 12 do 16 tjedana nakon učinjenoga operacijskog zahvata.

## Rezultati

U razdoblju od 1. siječnja 2017. do 31. prosinca 2022. u Klinici je zbog SSSL-a operirano deset bolesnika, a na poziv za sudjelovanjem u istraživanju odazvalo ih se devet. U tablici 1 prikazani su njihovi demografski podatci. Svi su bolesnici uz standardne rendgenske snimke lakta prije zahvata načinili i magnetsku rezonanciju lakta (u daljnjem tekstu MR), dok je njih osam (88,89%) načinilo i pretragu računalnom tomografijom (u daljnjem tekstu CT) (slika 2). Insuficijencija medijalnoga kolateralnog ligamenta lakta nije dijagnosticirana niti u jednoga bolesnika.

Blijeda je staza uspostavljena prije započinjanja artroskopskog zahvata kod tri (33,34%) bolesnika. Jednostavna dekompresija ulnarnog živca načinjena je

TABLICA 1. DEMOGRAFSKI PODATCI BOLESNIKA KOJI SU PRISTALI SUDJELOVATI U ISTRAŽIVANJU, A KOJI SU OPERIRANI ZBOG STRAŽNJEG SINDROMA SRAZA LAKTA

TABLE 1. DEMOGRAPHIC DATA OF THE PATIENTS TREATED FOR POSTERIOR IMPINGEMENT SYNDROME OF THE ELBOW ENCOMPASSED IN THE STUDY

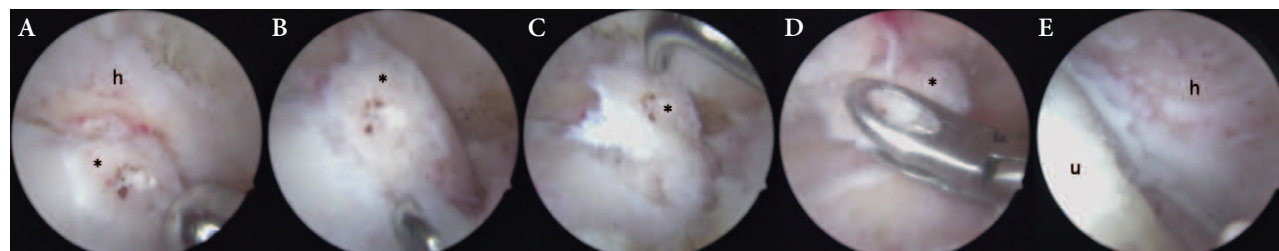
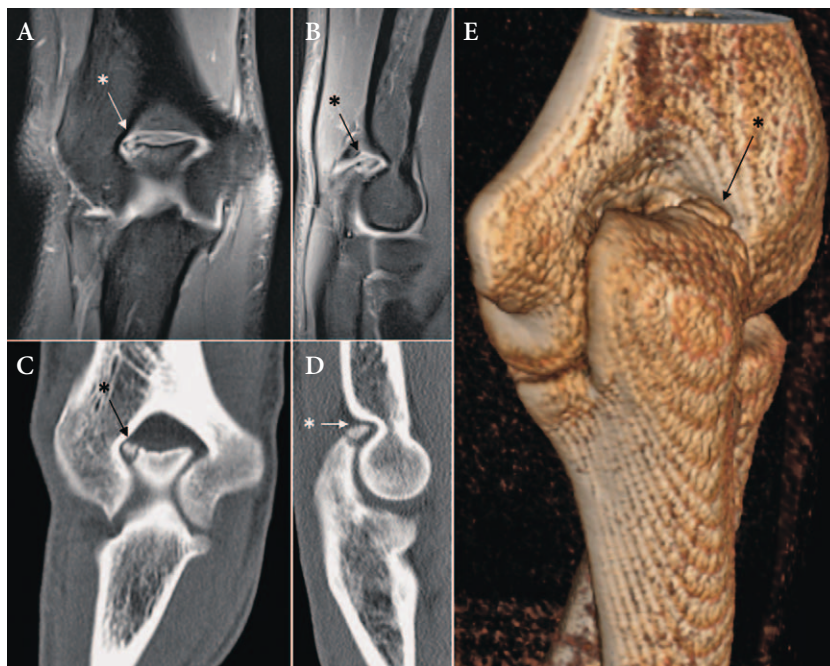
Broj bolesnika / Number of patients	9
Muškarci (%) / Male (%)	7 (77,78%)
Prosječna životna dob u trenutku operacije u godinama ± SD (raspon) / Mean age at the time of the procedure, years ± SD (range)	25,11 ± 10,36 (15 – 42)
Prosječno vrijeme praćenja bolesnika u mjesecima ± SD (raspon) / Mean follow-up period, months ± SD (range)	23,89 ± 18,24 (6 – 67)
Sport kojim su se bolesnici bavili prije učinjenog artroskopskog zahvata na laktu (broj bolesnika) / Sports practiced by the patients before the arthroscopic procedure of the elbow (number of patients)	boks / boxing (3) vaterpolo / waterpolo (2) tenis / tennis (2) rukomet / handball (1) odbojka / volleyball (1)



SLIKA 2. PREOPERACIJSKA RADIOLOŠKA OBRADA LAKTA BOLESNIKA SA STRAŽNJIM SINDROMOM SRAZA. A – KORONARNA PROJEKCIJA MAGNETNE REZONANCIJE LAKTA U TEHNICI *PROTON DENSITY-FAT SATURATED* NA KOJOJ JE ZVJEZDICOM (\*) OZNAČEN OSTEOFIT OLEKRANONA; B – SAGITALNA PROJEKCIJA MAGNETNE REZONANCIJE LAKTA U TEHNICI *PROTON DENSITY-FAT SATURATED* NA KOJOJ JE ZVJEZDICOM (\*) OZNAČEN OSTEOFIT OLEKRANONA; C – KORONARNA PROJEKCIJA RAČUNALNE TOMOGRAFIJE LAKTA NA KOJOJ JE ZVJEZDICOM (\*) OZNAČEN OSTEOFIT OLEKRANONA; D – SAGITALNA PROJEKCIJA RAČUNALNE TOMOGRAFIJE LAKTA NA KOJOJ JE ZVJEZDICOM (\*) OZNAČEN OSTEOFIT OLEKRANONA; E – STRAŽNJI PRIKAZ RAČUNALNE 3D REKONSTRUKCIJE LAKTA NA KOJOJ JE ZVJEZDICOM (\*) OZNAČEN OSTEOFIT OLEKRANONA.

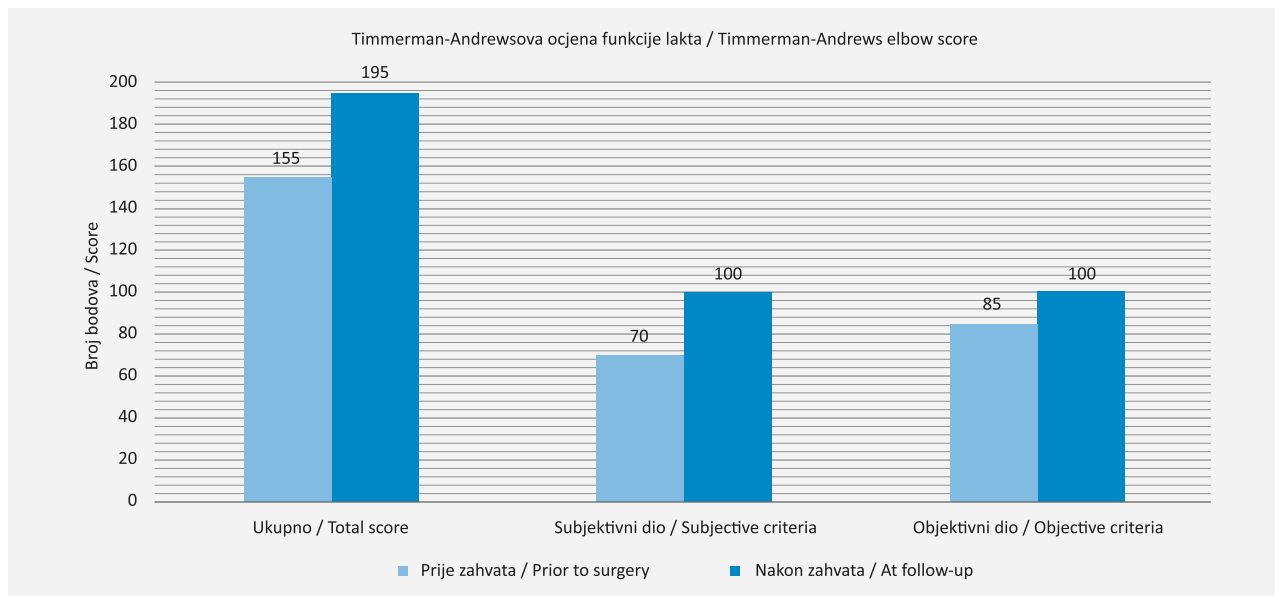
FIGURE 2. PREOPERATIVE RADIOGRAPHIC IMAGES OF THE PATIENT WITH POSTERIOR IMPINGEMENT SYNDROME OF THE ELBOW.

A – CORONAL *PROTON DENSITY-FAT SATURATED* MAGNETIC RESONANCE PROJECTION OF THE ELBOW WHERE THE ASTERISK (\*) POINTS TO THE OLECRANON OSTEOPHYTE; B – SAGITTAL *PROTON DENSITY-FAT SATURATED* MAGNETIC RESONANCE PROJECTION OF THE ELBOW WHERE THE ASTERISK (\*) POINTS TO THE OLECRANON OSTEOPHYTE; C – CORONAL COMPUTED TOMOGRAPHY PROJECTION OF THE ELBOW WHERE THE ASTERISK (\*) POINTS TO THE OLECRANON OSTEOPHYTE; D – SAGITTAL COMPUTED TOMOGRAPHY PROJECTION OF THE ELBOW WHERE THE ASTERISK (\*) POINTS TO THE OLECRANON OSTEOPHYTE; E – POSTERIOR VIEW OF THE COMPUTED 3D RECONSTRUCTION IMAGE OF THE ELBOW WHERE THE ASTERISK (\*) POINTS TO THE OLECRANON OSTEOPHYTE.

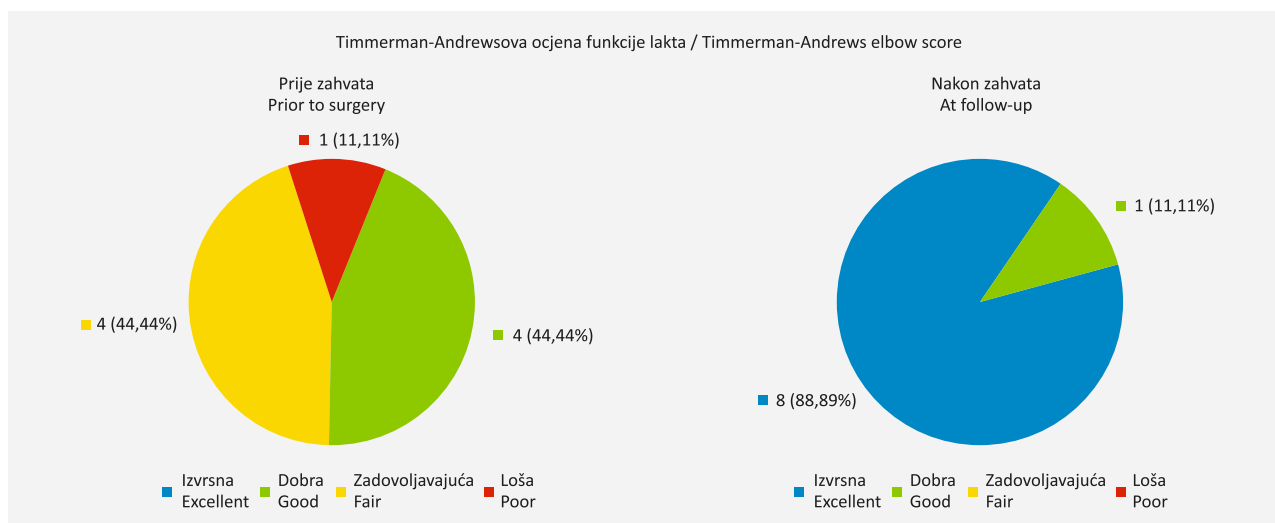


SLIKA 3. POGLED U STRAŽNJI ODDELJAK LAKTA TIJEKOM ARTROSKOPSKOG ZAHVATA KOJI JE NAČINJEN ZBOG STRAŽNJEG SINDROMA SRAZA. A – INTRAOPERACIJSKA SLIKA PRIKAZUJE OSTEOFIT (\*) OLEKRANONA TE *FOSSU OLECRANI* (H) S ARTROSKOPOM POSTAVLJENIM KROZ DIREKTNI STRAŽNJI ULAZ, DOK JE MOTORIZIRANI ARTROSKOPSKI INSTRUMENT UMETNUT U ZGLOB KROZ POSTEROLATERALNI ULAZ; B – INTRAOPERACIJSKA SLIKA PRIKAZUJE MOBILIZIRANJE OSTEOFITA (\*) OLEKRANONA ARTROSKOPSKOM KUKICOM POSTAVLJENOM KROZ POSTEROLATERALNI ULAZ, DOK JE ARTROSKOP POSTAVLJEN KROZ DIREKTNI STRAŽNJI ULAZ; C – INTRAOPERACIJSKA SLIKA PRIKAZUJE POTPUNO OSLOBAĐANJE OSTEOFITA (\*) OLEKRANONA ARTROSKOPSKOM KUKICOM POSTAVLJENOM KROZ POSTEROLATERALNI ULAZ, DOK JE ARTROSKOP POSTAVLJEN KROZ DIREKTNI STRAŽNJI ULAZ; D – INTRAOPERACIJSKA SLIKA PRIKAZUJE HVATANJE SLOBODNOG OSTEOFITA (\*) ARTROSKOPSKIM HVATAČEM POSTAVLJENIM KROZ POSTEROLATERALNI ULAZ, DOK JE ARTROSKOP POSTAVLJEN KROZ DIREKTNI STRAŽNJI ULAZ; E – INTRAOPERACIJSKA SLIKA PRIKAZUJE OLEKRANON (U) I *FOSSU OLECRANI* (H) NAKON ODSTRANJENJA OSTEOFITA, DOK JE ARTROSKOP POSTAVLJEN KROZ DIREKTNI STRAŽNJI ULAZ.

FIGURE 3. VISUALISATION OF THE POSTERIOR ELBOW COMPARTMENT DURING THE ARTHROSCOPIC PROCEDURE FOR THE MANAGEMENT OF THE POSTERIOR IMPINGEMENT SYNDROME. A – INTRAOPERATIVE IMAGE HIGHLIGHTS THE OLECRANON OSTEOPHYTE (\*) AND THE OLECRANON FOSSA (H) WITH THE ARTHROSCOPE POSITIONED IN DIRECT POSTERIOR PORTAL AND MOTORISED ARTHROSCOPIC INSTRUMENT POSITIONED IN POSTEROLATERAL PORTAL; B – INTRAOPERATIVE IMAGE SHOWS A MOBILISATION OF THE OLECRANON OSTEOPHYTE (\*) WITH THE ARTHROSCOPIC PROBE POSITIONED IN POSTEROLATERAL PORTAL WHILE THE ARTHROSCOPE IS POSITIONED IN DIRECT POSTERIOR PORTAL; C – INTRAOPERATIVE IMAGE SHOWS A COMPLETE DETACHMENT OF THE OLECRANON OSTEOPHYTE (\*) USING THE ARTHROSCOPIC PROBE POSITIONED IN POSTEROLATERAL PORTAL WHILE THE ARTHROSCOPE IS POSITIONED IN DIRECT POSTERIOR PORTAL; D – INTRAOPERATIVE IMAGE SHOWS GRASPING OF THE DETACHED OLECRANON OSTEOPHYTE (\*) WITH THE ARTHROSCOPIC GRASPER POSITIONED IN POSTEROLATERAL PORTAL WHILE THE ARTHROSCOPE IS POSITIONED IN DIRECT POSTERIOR PORTAL; E – INTRAOPERATIVE IMAGE SHOWS THE POSTERIOR ELBOW COMPARTMENT HIGHLIGHTING OLECRANON (U) AND OLECRANON FOSSA (H) WITH THE ARTHROSCOPE POSITIONED IN DIRECT POSTERIOR PORTAL AFTER REMOVAL OF THE OSTEOPHYTE.



SLIKA 4. GRAFIČKI PRIKAZ USPOREDBE MEDIJANA OCJENE FUNKCIJE LAKTA PREMA UPITNIKU KOJI SU SASTAVILI TIMMERMAN I ANDREWS PRIJE I NAKON UČINJENOGA ARTROSKOPSKOG ZAHVATA ZBOG STRAŽNJEG SINDROMA SRAZA LAKTA  
 FIGURE 4. GRAPHIC REPRESENTATION OF THE COMPARISON OF MEDIAN TIMMERMAN – ANDREWS ELBOW SCORE FOR THE ELBOW FUNCTION BEFORE THE ARTHROSCOPIC PROCEDURE FOR THE POSTERIOR IMPINGEMENT SYNDROME OF THE ELBOW AND AT THE LAST FOLLOW-UP



SLIKA 5. RASPODJELA BOLESNIKA OPERIRANIH ZBOG STRAŽNJEG SINDROMA SRAZA LAKTA U KATEGORIJE S OBTIROM NA FUNKCIJU LAKTA PRIJE I NAKON ZAHVATA, A PREMA REZULTATU DOBIVENOM NA UPITNIKU KOJI SU SASTAVILI TIMMERMAN I ANDREWS  
 FIGURE 5. DISTRIBUTION OF PATIENTS OPERATED ON FOR THE POSTERIOR IMPINGEMENT SYNDROME OF THE ELBOW INTO CATEGORIES ACCORDING TO THE RESULT OF TIMMERMAN – ANDREWS ELBOW SCORE BEFORE THE ARTHROSCOPIC PROCEDURE AND AT THE LAST FOLLOW-UP

samo u jednog bolesnika. Artroskopski je zahvat u svih bolesnika protekao bez komplikacija, a one nisu zabilježene niti tijekom poslijeoperacijskog razdoblja (slika 3). Duljina praćenja bolesnika prosječno je iznosila 23,89 (raspon 6 – 67) mjeseci.

Medijan vrijednosti ukupnog rezultata T-A upitnika prije učinjenog zahvata iznosio je 155 bodova (95-postotni raspon pouzdanosti: 140 – 175), a nakon zahvata 195 (95-postotni raspon pouzdanosti: 195 – 200) što

je statistički značajno poboljšanje ( $p=0,004$ ) (slika 4). Medijan vrijednosti rezultata subjektivnog dijela T-A upitnika iznosio je 70 bodova (95-postotni raspon pouzdanosti: 55 – 90) prije učinjenog zahvata, dok je medijan vrijednosti tog rezultata nakon zahvata iznosio 100 (95-postotni raspon pouzdanosti: 95 – 100), što je također statistički značajno poboljšanje ( $p=0,004$ ). Razina boli smanjena je u sedam bolesnika (77,78%), dok su se dva i nakon zahvata žalila na istu

bol koju su imali i prije zahvata. Nakon zahvata svih je devet bolesnika navelo kako nemaju nikakvih ograničenja pri izvođenju svakodnevnih aktivnosti. Poboljšanje stanja bolesnika zabilježeno je i u objektivnom dijelu T-A upitnika. Medijan ostvarenih bodova porastao je s 85 bodova (95-postotni raspon pouzdanosti: 85 – 85) prije zahvata na 100 (95-postotni raspon pouzdanosti: 90 – 100) ostvarenih nakon zahvata, što je statistički značajno poboljšanje ( $p=0,008$ ). U svih je bolesnika prije artroskopskog zahvata bilo zabilježeno da im nedostaje između  $5^\circ$  i  $15^\circ$  do potpune ekstenzije lakta. No, nakon zahvata samo je kod jednog bolesnika zaostao deficit ekstenzije. Opseg pokreta fleksije/ekstenzije lakta u svih se bolesnika prije zahvata kretao u rasponu od  $120^\circ$  do  $130^\circ$ . Nakon zahvata poboljšanje je zabilježeno u sedam bolesnika (77,78%) u kojih je taj opseg tada iznosio više od  $130^\circ$ , dok je kod dvoje ostao jednak opsegu prije zahvata.

Funkcija lakta prije zahvata, prema ukupnim bodovima ostvarenima u T-A upitniku, niti u jednog bolesnika nije ocijenjena kao izvrsna, dok je nakon zahvata funkcija lakta ocijenjena kao izvrsna u osam bolesnika (88,89%). Raspodjela bolesnika u skupine ovisno o ostvarenom ukupnom broju bodova u T-A upitniku prije i nakon zahvata prikazana je na slici 5.

Medijan ostvarenog broja bodova bolesnika u MAESS upitniku iznosio je 100 bodova (95-postotni raspon pouzdanosti: 95 – 100). Bolesnici su svrstani u skupine ovisno o broju postignutih bodova pa je funkcija lakta nakon zahvata ocijenjena kao izvrsna u osam bolesnika (88,89%). Osam se bolesnika (88,89%) vratilo bavljenju sportom bez ograničenja, odnosno na natjecateljskoj razini. Preostali se bolesnik također nastavio baviti sportom, ali uz ograničenje, odnosno samo na rekreativnoj razini.

Osam je ispitanika (88,89%) bilo izrazito zadovoljno s ishodom načinjenoga artroskopskog zahvata. Svi su ispitanici istaknuli da im se funkcija lakta popravila nakon načinjenoga operacijskog zahvata i svi su izjavili da bi pristali ponovno ići na isti zahvat kada bi se mogli vratiti u tadašnju situaciju uz današnje znanje o zahvatu i njegovim rezultatima.

### Rasprava

Svi su se bolesnici nakon načinjene artroskopije lakta zbog SSSL-a uspješno vratili sportskim aktivnostima kojima su se bavili prije zahvata. SSSL je bio najčešća dijagnoza zbog koje je učinjena artroskopija lakta u istraživanju koju su proveli Reddy i suradnici<sup>18</sup> 2000. godine. Od 187 artroskopija lakta koje su načinili tijekom sedam godina, njih čak 96 (51,34%) bilo je zbog SSSL-a. Bojanić i suradnici<sup>17</sup> izvijestili su da su u desetogodišnjem razdoblju načinili 208 artroskopija lakta, a da ih je 13 (6,25%) učinjeno zbog SSSL-a. U ovom je istraživanju udio bolesnika operiranih zbog

SSSL-a u odnosu na ukupan broj artroskopija načinjenih tijekom šest godina iznosio 8,33% te je SSSL bio treća po učestalosti dijagnoza zbog koje je učinjena artroskopija lakta.

Uzrok nastanka SSSL-a jest ponavljajuća trauma koja nastaje zbog opetovanog izvođenja pokreta koji dovodi do hiperekstenzije lakta.<sup>1-6</sup> Budući da je takva situacija česta kod vratara u sportovima s loptom te u boksača, provedena su istraživanja u tim skupinama sportaša.<sup>19,20</sup> Tako su primjerice Tyrdal i Bahr 2008. godine proveli istraživanje o ozljeđivanju lakta u rukometaša u Norveškoj.<sup>19</sup> Valja istaknuti da je čak 441 od 589 vratara (74,87%) koji su sudjelovali u istraživanju navelo ili da trenutno ima ili da je imalo tegobe s laktom. Pritom valja naglasiti da su 263 (44,65%) vratara navela da imaju tegobe s oba lakta. Za razliku od njih samo je 166 od 4120 (4,03%) igrača koji su sudjelovali u istraživanju navelo ili da trenutno ima ili da je imalo tegobe s laktom. Kao mehanizam ozljeđivanja većina je vratara navela obranu udarca dlanom ruke, pri čemu im je ruka bila ispružena u laktu i odmaknuta od tijela.<sup>19</sup> Kod boksača mehanizam nastanka je drugačiji. Naime, kod njih do hiperekstenzije lakta i ozljeđivanja dolazi u trenutku kada prilikom izravnog udarca rukom (tzv. direkt) promaše metu, tj. kada ne udare ni u što.<sup>20</sup> Valkering i suradnici su 2008. godine izvijestili o liječenju SSSL-a u pet profesionalnih boksača od kojih su se dva bavila i kikboksom.<sup>20</sup> Treba naglasiti da su populaciju sportaša u ovom istraživanju činila tri vratara, dva vaterpolska i jedan rukometni, te tri boksača.

Bol u stražnjem dijelu lakta s postupnim gubitkom mogućnosti izvođenja potpune ekstenzije lakta javlja se i kao dio simptoma kod razvoja osteoartritisa lakta te kod tzv. „*valgus extension overload syndrome*“ koji se u prvom redu javlja u bejzbolu i to kod igrača koji bacaju lopticu (engl. *pitcher*) pa je drugi naziv za taj sindrom prenaprezanja „*pitcher's elbow*“.<sup>21-24</sup> Naime, da bi se loptica u bejzbolu izbacila na valjani način lakat se iz položaja fleksije mora ekstendirati i pritom se podlaktica pronira, a na lakat tijekom tog pokreta djeluje sila u smjeru valgusa. Osim toga, u trenutku izbacaja loptice dolazi i do hiperekstenzije lakta. Uslijed djelovanja sile u smjeru valgusa za vrijeme hiperekstenzije lakta, dolazi do udaranja posteromedijalnog dijela olekranona o priležeću udubinu na humerusu.<sup>21-24</sup> Zbog toga su promjene, u odnosu na one uzrokovane izoliranim djelovanjem mehanizma ponavljajuće hiperekstenzije, u prvome redu izražene u posteromedijalnom dijelu zgloba.<sup>21-24</sup> Mekotkivne su strukture s medijalne strane lakta tada, zbog djelovanja sile u smjeru valgusa, izložene istezanju, dok su strukture s lateralne strane, napose u humeroradijalnom dijelu zgloba, izložene kompresiji.<sup>21-24</sup> To može dovesti i do ozljeđivanja i posljedične insuficijencije medijalnoga



kolateralnog ligamenta lakta, a kao posljedica insuficijencije medijalnoga kolateralnog ligamenta javlja se nestabilnost lakta, što ubrzava nastanak zglobnih promjena. U tom je slučaju, osim odstranjenja osteofita, potrebno liječiti i postojeću nestabilnost zgloba, tj. potrebno je načiniti popravak medijalnoga kolateralnog ligamenta.<sup>21–26</sup>

Bennet je još 1941. godine izvijestio da je bacača loptice u bejzbolu sa SSSL-om uspješno operirao otvorenim kirurškim zahvatom odstranivši pritom osteofite s olekranona i slobodno zglobo tijelo iz udubine na humerusu, nakon čega se bolesnik još 15 godina profesionalno bavio bejzbolom.<sup>27</sup> Indelicato i suradnici su 1979. godine izvijestili da su otvorenom kirurškom metodom operirali 25 igrača bejzbola od kojih se 20 (80,00%) uspješno vratilo sportu. Unatoč zadovoljavajućim rezultatima, autori su tada istaknuli da vjeruju da će liječenje SSSL-a biti još uspješnije ako se zahvat bude činio artroskopski.<sup>28</sup> No, tek su 1995. godine Andrews i Timmerman izvijestili da su za liječenje SSSL-a u igrača bejzbola koristili i artroskopiju lakta.<sup>25</sup> Naime, kod 64 od 72 (88,89%) bolesnika kirurški zahvat započeli su s artroskopskim pregledom lakta, a kod 42 (65,62%) bolesnika uspjeli su artroskopski odstraniti osteofite s olekranona. Kod preostalih su bolesnika osteofite odstranili otvorenim zahvatom koji je bio kombiniran ili s antepozicijom ularnog živca ili s rekonstrukcijom medijalnoga kolateralnog ligamenta lakta. Iako su morali ponovno operirati 13 od 42 (30,95%) bolesnika kod kojih su osteofite odstranili artroskopski, ipak su istaknuli prednost artroskopskog zahvata nad otvorenim, u prvom redu zbog značajno bolje vizualizacije promjena u stražnjem odjeljku lakta.<sup>25</sup> Osim toga, valja istaknuti i podatak da su ponovno odstranjivali osteofite s olekranona samo u pet od trinaest ponovno operiranih bolesnika, a da su kod preostalih osam tijekom reoperacije morali načiniti ili rekonstrukciju medijalnoga kolateralnog ligamenta ili antepoziciju ularnog živca.<sup>25</sup>

Radi usporedbe naših rezultata s rezultatima objavljenima u literaturi načinili smo tablicu s podacima iz sedam objavljenih radova u kojima je procjenjivan ishod artroskopskog zahvata na laktu u bolesnika sa SSSL-om (tablica 2).<sup>18,20,26,29–33</sup> Cohen i suradnici su 2011. godine izvijestili o rezultatima liječenja SSSL-a artroskopskim zahvatom kod devet igrača bejzbola koje su prosječno pratili 68 mjeseci.<sup>30</sup> Funkcija je lakta nakon zahvata procijenjena T-A upitnikom te je, ovisno o postignutom broju bodova, ocijenjena kao izvrsna u sedam bolesnika (77,78%) i kao dobra u dva (22,22%), što je sličan rezultat kao i u našem istraživanju.<sup>30</sup> Poboljšanje funkcije lakta nakon učinjenoga artroskopskog zahvata u bolesnika sa SSSL-om zabilježili su u svom istraživanju Koh i suradnici 2018. godine.<sup>32</sup> Istraživanjem je bilo obuhvaćeno 36 bolesnika

koji su se ili profesionalno ili rekreativno bavili sportom, a koje su prosječno pratili 51 mjesec.<sup>32</sup> Nakon zahvata u bolesnika je došlo do značajnog poboljšanja funkcije lakta koja je procijenjena T-A upitnikom. Naime, u tih je bolesnika ukupan broj bodova prije zahvata iznosio prosječno 159 bodova, dok se nakon zahvata povećao na 195.<sup>32</sup> Porast ostvarenog broja bodova zabilježen je kako u subjektivnom dijelu upitnika s prosječnih 71 na 96 bodova tako i u objektivnom dijelu s prosječnih 88 na 97.<sup>32</sup> Najznačajnija poboljšanja bila su u kategorijama bol, mogućnost izvođenja svakodnevnih aktivnosti te opseg pokreta lakta, što je u potpunosti u skladu s rezultatima našeg istraživanja.

Preduvjet uspješnog ishoda kirurškog liječenja jest prepoznavanje svih ozlijeđenih struktura te primjena odgovarajuće metode liječenja. Pritom uvijek valja imati na umu i sportsku aktivnost bolesnika, tj. koji je najvjerojatniji mehanizam ozljeđivanja pri toj aktivnosti. Naime, treba jasno razlikovati mehanizam ozljeđivanja primjerice u boksača u kojih je riječ o hiperekstenziji lakta od mehanizama ozljeđivanja u bacača lopte u bejzbolu kod kojih prilikom izbačaja lopte uz hiperekstenziju lakta istovremeno djeluje sila u smjeru valgusa zbog koje dolazi i do istezanja medijalnoga kolateralnog ligamenta lakta.<sup>25,26,34</sup> Još su 1995. godine Andrews i Timmerman kao razlog za visok postotak reoperacija u svojih bolesnika, igrača bejzbola, istaknuli pojavu medijalne nestabilnosti lakta.<sup>25</sup> Naime, naglasili su da neprepoznata, i zbog toga neliječena, insuficijencija medijalnoga kolateralnog ligamenta lakta dovodi do posljedične medijalne nestabilnosti lakta koja u poslijeoperacijskom povratu sportskim aktivnostima uzrokuje ubranu ponovnu pojavu osteofita zbog povećanog opterećenja na koštane strukture djelovanjem sile u smjeru valgusa.<sup>25</sup> Upravo se zbog toga, prije donošenja konačne odluke o izboru metode kirurškog liječenja, ističe potreba procjene stanja medijalnoga kolateralnog ligamenta lakta kliničkim pregledom te MR-om.<sup>25,26,34</sup> U istraživanju koje su proveli Stenson i suradnici 2021. godine zabilježen je najniži postotak (samo 60%) povratka bolesnika sportskim aktivnostima nakon artroskopskog zahvata načinjenog zbog SSSL-a.<sup>33</sup> Jedan od mogućih uzroka tog niskog postotka povratka sportu može biti medijalna nestabilnost lakta koja je mogla nastati zbog neliječene insuficijencije medijalnoga kolateralnog ligamenta, a koju su dijagnosticirali prije zahvata u pet od 18 (27,78%) operiranih bolesnika.<sup>33</sup>

Prekomjerna resekcija olekranona tijekom odstranjenja osteofita zbog SSSL-a može u poslijeoperacijskom razdoblju uzrokovati povećano opterećenje medijalnoga kolateralnog ligamenta lakta, napose ako se sportaš bavi bejzbolom ili nekim drugim sportom, primjerice tenisom, jer do takve situacije u tenisu dolazi prilikom serviranja.<sup>24,26,30</sup> Upravo stoga Cohen i



TABLICA 2. PODATCI IZ ISTRAŽIVANJA POREDANIH PO GODINI OBJAVLJIVANJA KOJA SU PROCJENJIVALA ISHOD ARTROSKOPSKOG ZAHVATA NA LAKTU U BOLESNIKA SA STRAŽNJIM SINDROMOM SRAZA LAKTA  
TABLE 2. SUMMARY OF THE STUDIES INVESTIGATING THE OUTCOMES OF ARTHROSCOPIC TREATMENT FOR POSTERIOR ELBOW IMPINGEMENT SYNDROME, SORTED BY YEAR OF PUBLICATION

Prvi autor /godina objave First author /year of publication	Broj učinjenih artroskopijskih zahvata zbog stražnjega sindroma sraza lakta – muškarci/žene Number of elbow arthroscopies (number indicated for posterior elbow impingement syndrome – male/female)	Položaj bolesnika za vrijeme zahvata (broj zahvata) Patient positioning (number of procedures)	Prosječna dob bolesnika u trenutku artroskopskog zahvata (raspon) u godinama The mean age at the time of the procedure (range) in years	Sport kojim su se bolesnici bavili prije učinjenog artroskopskog zahvata na laktu (broj zahvata) Sports activity the patients practiced before the procedure (number of procedures)	Ocjenska ljestvica koja je korištena za procjenu funkcije lakta prije zahvata/prosječan broj bodova nakon zahvata Rating systems used for evaluation of the elbow (the mean score before the procedure/the mean score after the procedure)	Prosječno vrijeme praćenja (raspon) u mjesecima The mean follow-up period (range) in months	Postotak bolesnika koji su se nakon artroskopskog zahvata nastavili baviti sportom na jednakoj ili višoj razini The rate of patient who returned to same or higher level of sport activity following the arthroscopic procedure
Reddy / 2000	187 (96 – PN <sup>a</sup> /PN)	na leđima / supine (94) na trbuhu / prone (13) na boku <sup>b</sup> / lateral decubitus (74)	30 (10 – 64)	PN	mHSS <sup>c</sup> (27,7 / 45,4)	42,3 (7 – 115)	PN
Valkering / 2008	5 (5 – 5/0)	na trbuhu / prone (5)	30,6 (28 – 34)	boks / boxing (3), kickboks / kickboxing (2)	HSS <sup>d</sup> (67,34 / 98,6)	12 (PN)	100
Rahusen / 2009	16 (16 – 9/7)	na boku / lateral decubitus (16)	29 (PN)	tenis / tennis (7), judo / judo (6), ostali sportovi / other (3)	MAESS <sup>e</sup> (69 / 93)	38 (30 – 53)	87,5
Cohen / 2011	9 (9 – 9/0)	PN	21 (17 – 34)	bejzbol / baseball (9)	A-C <sup>f</sup> (PN / 191,1)	68 (25 – 112)	100
Matsuura / 2018	15 (15 – 15/0)	na boku / lateral decubitus (15)	15,7 (14 – 17)	bejzbol / baseball (15)	MAESS (PN / 92)	26,7 (24 – 42)	100
Koh / 2018	36 (36 – 34/2)	na trbuhu / prone (36)	32 (17 – 54)	bejzbol / baseball (15), tenis / tennis (5), dizanje utega / weightlifting (4), ostali sportovi / other (12)	T-A <sup>g</sup> (159 / 193)	51 (14 – 81)	97,2
Stenson / 2021	18 (16 – 16/0)	PN	19,7 (16 – 24)	bejzbol / baseball (18)	nije korištena / not used	87 (33 – 172)	61,1
Paul / 2023	36 (36 – 33/3)	na trbuhu / prone (PN) na boku / lateral decubitus (PN)	22,3 (PN)	bejzbol / baseball (31), softball / softball (2), tenis / tennis (1), odbojka / volleyball (1)	T-A (PN / 164)	62 (12 – 131)	77,1

<sup>a</sup> PN – podatak nedostupan / data unavailable; <sup>b</sup> bolesnik se postavlja na suprotan bok od ruke koja se operira / the patient is placed on the opposite side of the arm being operated on – lateral decubitus position; <sup>c</sup> mHSS – modificirani upitnik o funkciji lakta Bolnice za specijalnu kirurgiju / a modified version of The Hospital for Special Surgery (mHSS) Elbow Assessment Scale; <sup>d</sup> HSS – upitnik o funkciji lakta Bolnice za specijalnu kirurgiju / The Hospital for Special Surgery (HSS) Elbow Assessment Scale; <sup>e</sup> MAESS – modificirani Andrewsov upitnik o funkciji lakta / Modified Andrews Elbow Scoring System (MAESS); <sup>f</sup> A-C – upitnik o funkciji lakta koji su sastavili Andrews i Carson (A-C) Elbow Rating System; <sup>g</sup> T-A – upitnik o funkciji lakta koji su sastavili Timmerman i Andrews / The Timmerman and Andrews (T-A) Elbow Score.

suradnici, kao i Park i suradnici, ističu da ako je riječ o sportašima u tim tzv. bacačkim sportovima tijekom zahvata treba prilikom odstranjivanja osteofita paziti da se očuva što je moguće više kosti olekranona da se izbjegne prekomjerno istežanje medijalnoga kolateralnog ligamenta lakta tijekom tih pokreta i time smanji mogućnost nastanka medijalne nestabilnosti lakta.<sup>24,30</sup>

Povratak na istu ili višu razinu obavljanja svakodnevnih te sportskih aktivnosti posebice je bitan u sportski aktivnih osoba. U našem istraživanju koristili smo stoga i upitnik MAESS koji, osim procjene subjektivnog stanja bolesnika, sadrži i kategoriju procjene povratka sportu. Osam se naših bolesnika (88,89%) nastavilo baviti sportom vrativši se pritom na istu ili višu razinu, dok se jedan nastavio baviti sportom, ali uz ograničenje. Matsuura i suradnici su izvijestili kako je, nakon artroskopije lakta učinjene zbog sindroma stražnjega sraza u 12 igrača bejzbola adolescentne dobi, medijan vrijednosti rezultata upitnika MAESS iznosio 95 bodova, što je u skladu sa 100 bodova koliki je rezultat bio u naših ispitanika.<sup>31</sup> Svi su se bolesnici nakon zahvata nastavili baviti bejzbolom na istoj razini kao i prije pojave simptoma i to za prosječno 3,5 mjeseca od zahvata.<sup>31</sup> O dobrom rezultatu artroskopskog liječenja stražnjega sindroma sraza u sportski aktivnih pojedinaca izvijestili su i Rahusen i suradnici 2009. godine.<sup>29</sup> U njihovih je ispitanika prosječan rezultat upitnika MAESS nakon zahvata iznosio 93 boda.<sup>29</sup> Osim toga, izvijestili su da se samo dva ispitanika (13,33%) nakon prosječnog praćenja od 38 mjeseci nisu vratila na istu razinu sportskih aktivnosti koju su imali prije pojave simptoma, ali istaknuli su i podatak da su se svi vratili na svoja radna mjesta unutar tri mjeseca od operacije.<sup>29</sup>

Sindrom stražnjega sraza bio je vodeća dijagnoza u 16 od 18 operiranih bolesnika u istraživanju koje su proveli Stenson i suradnici 2021. godine.<sup>33</sup> Nakon učinjenoga artroskopskog zahvata i prosječnog praćenja od 7,25 godina 14 je bolesnika (77,8%) izjavilo da je izrazito zadovoljno ili zadovoljno funkcijom lakta.<sup>33</sup> U našem je istraživanju također dobivena visoka stopa zadovoljstva funkcijom lakta nakon učinjenoga artroskopskog zahvata. Naime, svi su bolesnici izjavili da im se nakon zahvata funkcija njihova lakta poboljšala te da su izrazito zadovoljni ili vrlo zadovoljni učinjenim zahvatom.

Osnovno ograničenje ovoga istraživanja predstavlja retrospektivan dizajn istraživanja te ovisnost dobivenih rezultata o cjelovitosti i točnosti medicinske dokumentacije iz koje su podatci prikupljeni. Osim toga treba istaknuti da je usporedba rezultata našega istraživanja s objavljenim rezultatima iz sličnih istraživanja otežana zbog korištenja različitih ocjenskih ljestvica kojima je mjereno ishoda zahvata. Iako je ovo istraživanje imalo izrazito visoku stopu pristanka za sudjelova-

nje od 90%, ipak i nadalje postoji mogućnost pristranosti odgovora ispitanika. Kao moguće ograničenje valja istaknuti da je riječ o monocentričnom istraživanju u kojem je sve zahvate načinio isti liječnik.

Rezultati ovog istraživanja, kao i spoznaje iz literature, pokazuju da se SSSL može uspješno i sigurno liječiti artroskopskim zahvatom. Tim će se zahvatom u većini slučajeva značajno smanjiti bol, dobiti će se bolji opseg pokreta u laktu te će se omogućiti ponovno bavljenje sportom i to će sve biti praćeno malim brojem komplikacija, kao i rijetkom potrebom za reoperacijom. Ovom prilikom valja istaknuti da je, prije postavljanja indikacije za artroskopski zahvat, uvijek potrebno kliničkim pregledom i MR-om utvrditi postoji li u tih bolesnika i medijalna nestabilnost lakta jer se u tih bolesnika mora primijeniti drugačija kirurška metoda liječenja.

## INFORMACIJE O SUKOBU INTERESA

Autori nisu deklarirali sukob interesa relevantan za ovaj rad.

## INFORMACIJA O FINANCIRANJU

Za ovaj članak nisu primljena financijska sredstva.

## DOPRINOS AUTORA

KONCEPCIJA ILI NACRT RADA: IK, DD, IB

PRIKUPLJANJE, ANALIZA I INTERPRETACIJA PODATAKA: IK, MČ, IB

PISANJE PRVE VERZIJE RADA: MČ, IB

KRITIČKA REVIZIJA: IK, MČ, DD, IB

## LITERATURA

1. Moskal MJ. Arthroscopic treatment of posterior impingement of the elbow in athletes. *Clin Sports Med.* 2001;20(1):11–24.
2. Bartz RL, Bryan WJ, Lowe W. Posterior elbow impingement. *Oper Tech Sports Med.* 2001;9(4):245–52.
3. Cain EL, Dugas JR, Wolf RS, Andrews JR. Elbow injuries in throwing athletes: a current concepts review. *Am J Sports Med.* 2003;31(4):621–35.
4. Eygendaal D, Safran MR. Postero-medial elbow problems in the adult athlete. *Br J Sports Med.* 2006;40(5):430–4.
5. van den Bekerom MPJ, Eygendaal D. Posterior elbow problems in the overhead athlete. *Sports Med Arthrosc Rev.* 2014;22(3):183–7.
6. Bowers RL, Lourie GM, Griffith TB. Diagnosis and treatment of posteromedial elbow impingement in the throwing athlete. *Curr Rev Musculoskelet Med.* 2022;15(6):513–20.
7. Yeoh KM, King GJ, Faber KJ, Glazebrook MA, Athwal GS. Evidence-based indications for elbow arthroscopy. *Arthroscopy.* 2012;28(2):272–82.
8. Byram IR, Kim HM, Levine WN, Ahmad CS. Elbow arthroscopic surgery update for sports medicine conditions. *Am J Sports Med.* 2013;41(9):2191–202.

9. *Noticewala MS, Vance DD, Trofa DP, Ahmad CS.* Elbow arthroscopy for treatment of valgus extension overload. *Arthrosc Tech.* 2018;7(7):e705–10.
10. *Chow HY, Eygendaal D, Thé B.* Elbow arthroscopy – Indications and technique. *J Clin Orthop Trauma.* 2021;19:147–53.
11. *Nelson GN, Wu T, Galatz LM, Yamaguchi K, Keener JD.* Elbow arthroscopy: early complications and associated risk factors. *J Shoulder Elbow Surg.* 2014;23(2):273–8.
12. *Timmerman LA, Andrews JR.* Arthroscopic treatment of posttraumatic elbow pain and stiffness. *Am J Sports Med.* 1994;22(2):230–5.
13. *Micheli LJ, Luke AC, Mintzer CM, Waters PM.* Elbow arthroscopy in the pediatric and adolescent population. *Arthroscopy.* 2001;17(7):694–9.
14. *Abdelatif MNM.* Combined arthroscopic management of concurrent posterior and anterior ankle pathologies. *Knee Surg Sports Traumatol Arthrosc.* 2014;22(11):2837–42.
15. *Baker CL, Jones GL.* Arthroscopy of the elbow. *Am J Sports Med.* 1999;27(2):251–64.
16. *Bojanić I, Krpeljević M, Knežević I, Dimnjaković D, Smoljanović T.* Artroskopije lakta u djece i adolescenata. *Paediatr Croat.* 2020;64(1):1–7.
17. *Bojanić I, Krpeljević M, Knežević I, Dimnjaković D, Smoljanović T.* Dvjesto osam uzastopnih artroskopija lakta – analiza indikacija i komplikacija. *Liječ Vjesn.* 2021;143(1–2):14–24.
18. *Reddy AS, Kvitne RS, Yocum LA, Elattrache NS, Glousman RE, Jobe FW.* Arthroscopy of the elbow: A long-term clinical review. *Arthroscopy.* 2000;16(6):588–94.
19. *Tyrdal S, Bahr R.* High prevalence of elbow problems among goalkeepers in European team handball – ‘handball goalie’s elbow’. *Scand J Med Sci Sports.* 2008;6(5):297–302.
20. *Valkering KP, van der Hoeven H, Pijnenburg BCM.* Posterolateral elbow impingement in professional boxers. *Am J Sports Med.* 2008;36(2):328–32.
21. *Wilson FD, Andrews JR, Blackburn TA, McCluskey G.* Valgus extension overload in the pitching elbow. *Am J Sports Med.* 1983;11(2):83–8.
22. *Pečina M, Bojanić I.* Overuse injuries of the musculoskeletal system. 2. izd. Boca Raton: CRC Press; 2003, str. 96.
23. *O’Holleran JD, Altchek DW.* The thrower’s elbow: arthroscopic treatment of valgus extension overload syndrome. *Musculoskel J Hosp Spec Surg.* 2006;2(1):83–93.
24. *Park JY, Yoo HY, Chung SW, Lee SJ, Kim NR, Ki SY i sur.* Valgus extension overload syndrome in adolescent baseball players: clinical characteristics and surgical outcomes. *J Shoulder Elbow Surg.* 2016;25(12):2048–56.
25. *Andrews JR, Timmerman LA.* Outcome of elbow surgery in professional baseball players. *Am J Sports Med.* 1995;23(4):407–13.
26. *Paul RW, Zareef U, Hall AT, Lencer AJ, Ciccotti MG, Cohen SB i sur.* Outcomes following arthroscopic posteromedial osteophyte resection and risk of future ulnar collateral ligament reconstruction. *J Shoulder Elbow Surg.* 2023;32(1):141–9.
27. *Bennett GE.* Shoulder and elbow lesions of the professional baseball pitcher. *JAMA.* 1941;117(7):510–4.
28. *Indelicato PA, Jobe FW, Kerlan RK, Carter VS, Shields CL, Lombardo SJ.* Correctable elbow lesions in professional baseball players: a review of 25 cases. *Am J Sports Med.* 1979;7(1):72–5.
29. *Rahusen FT, Brinkman JM, Eygendaal D.* Arthroscopic treatment of posterior impingement of the elbow in athletes: a medium-term follow-up in sixteen cases. *J Shoulder Elbow Surg.* 2009;18(2):279–82.
30. *Cohen SB, Valko C, Zoga A, Dodson CC, Ciccotti MG.* Posteromedial elbow impingement: magnetic resonance imaging findings in overhead throwing athletes and results of arthroscopic treatment. *Arthroscopy.* 2011;27(10):1364–70.
31. *Matsuura T, Iwame T, Suzue N, Iwase J, Tamaki S, Yokoyama K i sur.* Clinical outcome of arthroscopic treatment for posteromedial elbow impingement in adolescent baseball players. *Arthroscopy.* 2018;34(1):105–10.
32. *Koh JL, Zwahlen BA, Altchek DW, Zimmerman TA.* Arthroscopic treatment successfully treats posterior elbow impingement in an athletic population. *Knee Surg Sports Traumatol Arthrosc.* 2018;26(1):306–11.
33. *Stenson JF, Cheesman QT, Kirsch JM, Antonacci CL, Alberta FG, Austin LS.* Reliable pain relief but variable return to play after arthroscopic elbow debridement in baseball players. *Arthrosc Sports Med Rehabil.* 2021;3(5):e1295–9.
34. *Timmerman LA, Schwartz ML, Andrews JR.* Preoperative evaluation of the ulnar collateral ligament by magnetic resonance imaging and computed tomography arthrography. Evaluation in 25 baseball players with surgical confirmation. *Am J Sports Med.* 1994;22(1):26–31.

