

Otvoreni arterijski duktus u djece

Melša, Matea

Master's thesis / Diplomski rad

2016

Degree Grantor / Ustanova koja je dodijelila akademski / stručni stupanj: **University of Zagreb, School of Medicine / Sveučilište u Zagrebu, Medicinski fakultet**

Permanent link / Trajna poveznica: <https://um.nsk.hr/um:nbn:hr:105:811905>

Rights / Prava: [In copyright](#)/[Zaštićeno autorskim pravom.](#)

Download date / Datum preuzimanja: **2025-01-20**



Repository / Repozitorij:

[Dr Med - University of Zagreb School of Medicine Digital Repository](#)



SVEUČILIŠTE U ZAGREBU

MEDICINSKI FAKULTET

Matea Melša

Otvoreni arterijski duktus u djece

DIPLOMSKI RAD



Zagreb, 2016.

SVEUČILIŠTE U ZAGREBU

MEDICINSKI FAKULTET

Matea Melša

Otvoreni arterijski duktus u djece

DIPLOMSKI RAD



Zagreb, 2016.

„Ovaj diplomski rad izrađen je u Zavodu za pedijatrijsku kardiologiju Klinike za pedijatriju KBC-a Zagreb, Medicinskog fakulteta Sveučilišta u Zagrebu, pod vodstvom doc.dr.sc. Daniela Dilbera, dr.med. i predan je na ocjenu u akademskoj godini 2015./2016.“.

KRATICE

ABC - Aristotle Basic Complexity Score

ACC - Aristotle Comprehensive Complexity Score

Ao - aorta

ASD - atrijski septalni defekt

ICD - International Classification of Diseases (Međunarodna klasifikacija bolesti)

KBC - klinički bolnički centar

LA - left atrium (lijeva pretklijetka)

LPA - left pulmonary artery (lijeva plućna arterija)

LVEDV - left ventricular end-diastolic volume (promjer lijeve klijetke na kraju dijastole)

MKB - Međunarodna klasifikacija bolesti

NT-proBNP - N-terminal pro-brain natriuretic peptide (amino-terminalni pro-moždani natriuretski peptid)

PDA - patent/persistent ductus arteriosus (otvoreni arterijski duktus)

PGE₂ - prostaglandin E₂

PM₁₀- particulate matter with a diameter less than or equal to ten microns (čestica u zraku promjera jednakog ili manjeg od 10 mikrometara)

RACHS-1 - Risk Adjustment in Congenital Heart Surgery

SNAPPE-II - Score for Neonatal Acute Physiology with Perinatal Extension-II

VEGF - vascular endothelial growth factor (vaskularni endotelni čimbenik rasta)

VSD - ventrikularni septalni defekt

SADRŽAJ

1. UVOD.....	1
2. EPIDEMIOLOGIJA.....	3
3. EMBRIOLOGIJA, ANATOMIJA I HISTOLOGIJA ARTERIJSKOG DUKTUSA.....	5
4. PATOFIZIOLOGIJA ARTERIJSKOG DUKTUSA.....	6
4.1. Fiziologija fetalnog optoka.....	6
4.2. Fiziologija i patofiziologija arterijskog duktusa.....	6
4.3. Otvoreni arterijski duktus i onečišćenje zraka.....	9
4.4. Otvoreni arterijski duktus i kromosomske aberacije.....	9
5. KLINIČKA SLIKA - KLINIČKI ZNAKOVI I SIMPTOMI.....	11
5.1. Klinička slika ovisno o dobi.....	12
5.2. Klinička slika ovisno o veličini otvorenog arterijskog duktusa.....	13
6. DIJAGNOZA.....	15
7. KLASIFIKACIJE.....	17
8. LIJEČENJE.....	20
8.1. Preventivno liječenje.....	20
8.2. Probir za rano otkrivanje.....	21
8.3. Konzervativno liječenje potpornom terapijom.....	23
8.3.1. Potporna terapija.....	23
8.3.2. Restrikcija unosa tekućine.....	24
8.3.3. Diuretici.....	25

8.4. Medikamentozno liječenje.....	27
8.4.1. Indometacin.....	27
8.4.2. Ibuprofen.....	29
8.4.3. Paracetamol.....	29
8.5. Liječenje transkateterskim postupcima.....	30
8.6. Kirurško liječenje.....	32
9. KLINIČKA PRAKSA U KBC-u ZAGREB.....	34
10. ZAKLJUČAK.....	37
11. ZAHVALE.....	38
12. LITERATURA.....	39
13. ŽIVOTOPIS.....	52

Otvoreni arterijski duktus u djece

Matea Melša

SAŽETAK

Arterijski duktus, mišićna arterija koja spaja aortu i pulmonalnu arteriju, normalna je struktura u fetalno doba. Ona postaje patološka ako ostane otvorena nakon rođenja, pri čemu je nedonoščad najčešće zahvaćena. Osim nedonošenosti, razmatraju se i neki od drugih mogućih uzroka (kromosomske aberacije, genetski utjecaji, onečišćenje okoliša). Pojava otvorenog arterijskog duktusa u obitelji je rijetka, a smatra se da je uobičajeni mehanizam nasljeđivanja poligenski, s učestalosti od oko 3%. Klinički znakovi i simptomi mogu varirati ovisno o dobi oboljelog djeteta te veličini i hemodinamskoj značajnosti duktusa. Klinička sumnja na otvoreni arterijski duktus mora se potvrditi, uglavnom transtorakalnom ehokardiografijom. Postoji nekoliko načina liječenja. Nedonoščad i djeca niske porođajne težine s PDA-om liječe se inhibitorima ciklooksigenaze, a on je kod njih povezan sa značajnim komorbiditetima i mortalitetom zbog hemodinamske nestabilnosti. Transkatetersko zatvaranje duktusa uobičajeno je kod starije djece. Kirurško zatvaranje posljednja je opcija budući da je povezana s većim rizikom od nastanka komplikacija u odnosu na prethodna dva. Asimptomatski pacijenti s malenim duktusom imaju normalnu prognozu, dok pacijenti s umjerenim ili velikim duktusom i značajnom hemodinamskom nestabilnošću mogu razviti ireverzibilne promjene na plućnim krvnim žilama i plućnu hipertenziju te je upravo stoga vrlo važno dijagnosticirati i izliječiti ih na vrijeme.

Ključne riječi: otvoreni arterijski duktus, nedonoščad, inhibitori ciklooksigenaze, transkatetersko zatvaranje

Patent ductus arteriosus in children

Matea Melša

SUMMARY

The ductus arteriosus, a muscular artery connecting aorta and pulmonary artery, is a normal structure during fetal life. It becomes pathological if it remains patent after birth, with preterm infants being most commonly affected. Besides from prematurity, some of the other possible causes are being evaluated (chromosomal abnormalities, genetic influences, environmental pollution). Familial occurrence of PDA is uncommon and the usual mechanism of inheritance is considered to be polygenic with a recurrence risk of 3%. Clinical signs and symptoms may vary depending on the age of the child affected and the size and hemodynamic significance of the ductus. A clinical suspicion of patent ductus arteriosus has to be confirmed, usually with transthoracic electrocardiography. There are several methods of treatment. PDA in preterm and low birth weight infants is treated with cyclooxygenase inhibitors and the condition is associated with significant co-morbidity and mortality due to haemodynamic instability. Transcatheter closure of the duct is usually indicated in older children. Surgical closure is the last option because it is related to greater risk of complications than the previous two. Asymptomatic patients with a small duct have a normal vital prognosis. Patients with moderate or large ducts with significant haemodynamic alterations may develop irreversible changes to pulmonary vascularity and pulmonary hypertension and it is of great importance to diagnose and close them in time.

Key words: persistent ductus arteriosus, preterm, cyclooxygenase inhibitors, transcatheter closure

1. UVOD

Otvoreni arterijski duktus (patent ductus arteriosus, PDA) prirođena je srčana grješka koja se javlja na oko 1/2000-3000 djece rođene u terminu, a kod nedonoščadi i znatno češće. Pripada u skupinu prirođenih srčanih grješaka s arterijsko-venskim (lijevo-desnim) pretokom. Budući da je arterijski duktus uobičajena struktura kardiovaskularnoga sustava u fetalno doba, prenatalna je dijagnostika u smislu prepoznavanja perzistirajućeg duktusa nemoguća, no novija nastojanja u fetalnoj ehokardiografiji teže prepoznavanju prerane konstrikcije i in utero zatvaranja duktusa Botalli. Kod zdrave se donošene djece očekuje njezino funkcionalno zatvaranje u prvih nekoliko dana nakon rođenja, dok će anatomski obliteracija uslijediti kasnije, za nekoliko tjedana ili mjeseci. Glavni faktor koji utječe na nezatvaranje duktusa je nedonošenost. Kako se općenito za prirođene srčane grješke pretpostavljaju multifaktorijski uzroci, tako se ni za PDA u većini slučajeva ne može pronaći pojedinačan uzrok. Ako do zatvaranja duktusa u predviđenom roku ne dođe s vremenom je moguć razvitak različitih simptoma i znakova ovisno o dobi djeteta, hemodinamskoj značajnosti protoka kroz duktus te eventualnom obratu prolaska iz lijevo-desnog u desno-lijevi i razvoja Eisenmengerova sindroma, koji se rijetko viđa u manje djece. Na PDA potrebno je posumnjati na temelju kliničkih znakova i simptoma te ga potvrditi ehokardiografijom. Nakon toga odlučuje se o daljnjim postupcima i liječenju, što će također ovisiti o nekoliko čimbenika. Osim profilaktičkog liječenja i probira nedonoščadi na PDA, koji se ne provode posvuda, najznačajniji i najzastupljeniji načini liječenja su medikamentozni i kirurški. Medikamentozno liječenje inhibitorima ciklooksigenaze (indometacin, ibuprofen) uglavnom se primjenjuje kod nedonoščadi, dok se transkatetersko zatvaranje ili kirurško podvezivanje duktusa primjenjuje ako medikamentozno nije bilo uspješno ili su postojale kontraindikacije za njegovo provođenje. Ovome se liječenju dodaje i potporna terapija u obliku smanjenja volumena unosa tekućine i diuretika. U terminske i starije djece lijekovi uglavnom nisu uspješni pa se liječenje može provesti kirurškim zahvatom, a u posljednja dva desetljeća najčešće transkateterskim zatvaranjem umetanjem posebno razvijenih sustava (perkutana okluzija spiralom, Amplatzer okluder) koji se kao manje invazivna tehnika preporučuju za male i umjerene slučajeve otvorenih arterijskih duktusa bez plućne hipertenzije. Svaki simptomatski, odnosno hemodinamski značajan duktus treba zatvoriti, a ireverzibilnima se smatraju oni u kojima je došlo do obrata smjera

pretoka i razvoja Eisenmengerova simptoma. Brojna istraživanja, od kojih će neka i u ovom radu biti navedena, koja su proučavala najpovoljnije vrijeme, način primjene, dozu medikamentozne i potporne terapije, indikacije ovisno o hemodinamskoj značajnosti i veličini duktusa te općenito dvojbe o postupanju ili ekspektativnom načinu tretiranja djece s PDA-om pokazuju da još uvijek ne postoji suglasnost oko najpravilnijeg i jedinog preporučenog načina liječenja. Ovome pridonose i nove spoznaje koje se neprestano razvijaju, a sve u svrhu pružanja najkvalitetnije moguće skrbi svakome djetetu s najmanjim rizikom od razvoja komplikacija, nuspojava i dugoročnih posljedica.

2. EPIDEMIOLOGIJA

Otvoreni arterijski duktus (PDA) (engl. patent ductus arteriosus (PDA), patent arterial duct (PAD), persistent ductus arteriosus, ductus Botalli) kao izolirana anomalija javlja se učestalošću od oko 3-8/10000 živorođene djece rođene u terminu te češće kod ženske u odnosu na mušku djecu u omjeru 2:1. Općenito je incidencija kongenitalnih srčanih bolesti oko 4-5/1000 (do 50/1000), ovisno o gestacijskoj dobi pacijenata, o tome ubrajaju li se u ovu kategoriju samo umjerene i teške srčane anomalije, ili i one lake, te ovisno o tome broji li se vrijeme nakon rođenja do dijagnosticiranja u danima ili tjednima (PDA će biti prisutan češće u prvim danima nakon rođenja). U odnosu na ukupan broj, otvoreni arterijski duktus čini 5 do 10% prirođenih srčanih grješaka. (1) U ovaj se postotak ne ubraja nedonoščad, budući da se kod njih PDA češće pojavljuje, kao i kod djece sa složenim srčanim grješakama, djece rođene s određenim kromosomskim aberacijama, genetičkim abnormalnostima i sindromima te kod asfiksije pri rođenju, rođenja na visokim nadmorskim visinama (čak i do 1/150 djece) i kod djece rođene od majki inficiranih rubeolom u prvom trimestru trudnoće. Općenito se u najvećem broju slučajeva smatra da je etiologija prirođenih srčanih grješaka multifaktorijalna pa se tako ni u većini slučajeva otvorenog arterijskog duktusa pojedinačan uzrok ipak ne može pronaći. Pojava otvorenog arterijskog duktusa u obitelji poligenskim mehanizmom nasljeđivanja nalazi se s učestalosti od oko 1-5%. Opisane su rijetke obitelji u kojima je ustanovljen izolirani arterijski duktus s dominantnim ili recesivnim mehanizmom nasljeđivanja. (2) Ponekad se u obiteljima pojavljuje zajedno s nekim od drugih sindroma ili abnormalnosti, primjerice Char sindromom, sindromom obiteljske aneurizme torakalne aorte ili bikuspidnom aortalnom valvulom i anomalijama šake, a od ostalih sindroma susreće se i u slučajevima djece oboljele od DiGeorgeova sindroma, Williams-Beurenova sindroma, Alagilleova sindroma, Noonanova sindroma, Holt-Oramova sindroma, Rubinstein-Taybijeve sindroma, CHARGE sindroma te kod trisomija 21 i 18. Veća učestalost pojave otvorenog arterijskog duktusa u sindromima pokazuje i na genetičku komponentu njegova pojavljivanja, što se i dokazuje uporabom novijih dijagnostičkih metoda te istraživanjima koja neprestano otkrivaju nove genetičke testove. (3) Arterijski je duktus normalna struktura tijekom prenatalnog života te je stoga njegova prenatalna dijagnostika nemoguća, a dijagnosticira se tek nakon što se on ne zatvori u predviđenom roku od

nekoliko tjedana ili mjeseci nakon rođenja. (4) Pokazano je istraživanjem da nedonoščad ima više od dvostruko većeg broja anomalija kardiovaskularnoga sustava u odnosu na novorođenčad rođenu u terminu, 12.5/1000 u odnosu na 5.1/1000 te da nedonoščad čini 16% djece s takvim malformacijama. Omjer šansi za kardiovaskularne malformacije kod nedonoščadi u odnosu na donošenu djecu bio je 2.4. (5)

3. EMBRIOLOGIJA, ANATOMIJA I HISTOLOGIJA ARTERIJSKOG DUKTUSA

Tijekom četvrtog i petog tjedna embrionalnog života razvijaju se ždrijelni lukovi, a arterija svakog od lukova naziva se aortalni luk. Za arterijski se duktus vjeruje da potječe iz distalnog dijela embrionalnog šestog aortalnog luka („plućni luk“), koji se razvija oko 28. dana gestacije, a koji bi kod zdrave djece trebao kasnije obliterirati. Od njegovog proksimalnog dijela nastaju glavne grane plućne arterije, dok distalni dio na desnoj strani nestaje, a na lijevoj strani do rođenja ostaje kao arterijski duktus. U najvećem broju slučajeva, u kojem je aortalni luk položen lijevo, aortalni kraj duktusa polazi neposredno distalno od lijeve arterije supklavije, a pulmonalni se kraj spaja u račvište pulmonalnog trunkusa (pulmonalne arterije), blizu polazišta lijeve pulmonalne arterije, te na taj način duktus spaja descendentnu aortu i pulmonalnu arteriju. (6,7) U rjeđim slučajevima, kada postoji desni aortalni luk, postoji više varijanti smještaja duktusa. (8) Histološki, građa stijenke duktusa razlikuje se od stijenki aorte i pulmonalnih arterija. Intima je duktusa zadebljana i bogata mukoidnom tvari, medija obiluje glatkim mišićnim, spiralno položenim vlaknima, a subendotelni sloj sadrži tanke krvne žilice. Za razliku od toga, aorta i pulmonalne arterije imaju tanku intimu, mediju bogatu elastičnim vlaknima, a u njihovim subendotelnim slojevima ne nalazi se krvnih žila. (9)

4. PATOFIZIOLOGIJA ARTERIJSKOG DUKTUSA

4.1. Fiziologija fetalnog optoka

Ukratko će biti objašnjene specifičnosti fetalnog krvnog otpora, s naglaskom na ulogu arterijskog duktusa. Tijekom fetalnog doba, od ukupne krvi koja dolazi u desni atrij, jedan dio (pretežno iz donje šuplje vene - placentne) otvorenim foramenom ovale prolazi u lijevi atrij, lijevi ventrikul te aortom u krvne žile vrata i gornjih ekstremiteta. Drugi dio (pretežno iz gornje šuplje vene - glava i gornji ekstremiteti) dolazi u desni atrij, desni ventrikul i plućnu arteriju. (10) Većina krvnog protoka koji izlazi iz desnog ventrikula desno-lijevim pretokom kroz arterijski duktus prolazi u descendentnu aortu i potom u placentu, premošćujući pulmonalne arterije. Uzrok tome visok je vaskularni otpor fetalnih plućnih krvnih žila uzrokovan konstrikcijom pulmonalnih arterija. Usto, sistemski otpor fetusa je nizak, kao i onaj placentne, putem koje krv dolazi iz majčinog krvotoka. (11) Iz aorte veći dio krvi umbilikalnim arterijama odlazi u placentu, a manji dio u abdominalne organe i donje ekstremitete. Nakon porođaja i početka respiracije dolazi do porasta sistemske zasićenosti kisikom te pulmonalne vazodilatacije i pada pulmonalnog vaskularnog otpora. Osim toga, prekidom placentalnih krvnih žila raste sistemski vaskularni otpor. Svi ovi faktori vode do naglog preokreta u smjeru protoka krvi arterijskim duktusom, od desno-lijevog u fetalno doba do lijevo-desnog nakon rođenja. (10,12)

4.2. Fiziologija i patofiziologija arterijskog duktusa

Tijekom intrauterinog života, lumen arterijskog duktusa otvorenim održava nekolicina faktora, kao što su niska zasićenost arterijske krvi kisikom te lokalno otpušten i cirkulirajući prostaglandin E₂, koji imaju sinergističko dilatativno djelovanje te potenciraju dilatativni učinak nekoliko drugih čimbenika, uključujući NO. Za razliku od ovih čimbenika, na životinjskim je modelima za nekolicinu medijatora (bradikinin, histamin, 5-hidroksitriptamin) pokazano da imaju konstriktivno djelovanje na duktus in vitro, a jedino je acetilkolin konstriktivno djelovanje

pokazao i u in vivo uvjetima. (13) Još je 1980. mjerjenje koncentracija PGE₂ u krvi janjadi rođene u terminu i one rođene prerano pokazalo značajne razlike. Naime, u grupi prvih, koji su po rođenju zahtijevali minimalnu mehaničku potporu disanju, koncentracija prostaglandina bila je slična majčinoj, dok je kod onih u drugoj grupi, koji su razvili teški respiratorni distress, koncentracija PGE₂ u krvi bila veća nego majčina, te veća čak i od one u fetalno doba. Ovo se povezuje s njegovom povećanom produkcijom zbog hipoksije uzrokovane respiratornim distressom. Osim povećane koncentracije PGE₂, pronađen je i veći stupanj otvorenosti arterijskog duktusa mjenog nakon 3 sata, za što se smatra da može biti direktno povezano s dodatnim dilatativnim učinkom prostaglandina uzrokovanih teškim respiratornim zatajenjem. (14) Iduće je istraživanje pokazalo da je incidencija respiratornog distress sindroma i otvorenog arterijskog duktusa manja u mladima čije su majke prenatalno dobivale glukokortikoide, djelujući posrednim načinom, ali i izravno, utječući na interakciju PGE₂ i tkiva duktusa. (15) Ovakva su saznanja na animalnim modelima dovela do toga da se sličan način terapije kortikosteroidima počne primjenjivati i na ljudima s uspješnim rezultatima, ne samo na funkciju pluća i zatvaranje arterijskog duktusa, već i na druge organske sustave, posebice kada se primjenjuju kod majki nedonoščadi. Njihova je korist do danas potvrđena brojnim istraživanjima te su već dugo godina u uporabi. (16)

U prvih nekoliko dana postnatalno arterijski bi se duktus trebao spontano zatvoriti konstrikcijom i zatim s vremenom potpuno obliteracijom, pri čemu umjesto njega nastaje ligamentum arteriosum. Patofiziološki mehanizam zatvaranja zasniva se na povišenoj saturaciji arterijske krvi kisikom nakon rođenja i početka disanja, što dovodi do smanjene osjetljivosti kontraktilnih proteina glatkih mišićnih stanica duktusa na vazodilatatore (npr. prostaglandin E₂), a povećanja njihove osjetljivosti na vazokonstriktore. (13) Ako zatvaranje duktusa zbog bilo kojeg razloga izostane, zaostaje otvoreni arterijski duktus (ductus arteriosus persistens). Pri zatvaranju veliku ulogu ima gestacijska dob djeteta. Kod zdrave djece rođene u terminu, u 50% novorođenčadi funkcionalno hemodinamsko zatvaranje duktusa dogodi se u prvih 24 sata života, nakon 48 sati on bude zatvoren kod 90% novorođenčadi, dok se kod gotovo sve djece on zatvori u prvih 72-96 sati nakon rođenja. (17) Iako se drugačija slika vidi kod prematurusa, kod većine onih rođenih nakon 30. tjedna gestacije, čak i uz razvijen respiratorni distress sindrom, zatvaranje arterijskog duktusa ipak nije bilo odgođeno iza 4. dana. (18,19) Zatvaranje je duktusa kod prematurusa

odgođeno obrnuto proporcionalno s gestacijskom dobi, ali je povezano i s bolesti respiratornog sustava. Kod bolesne novorođenčadi gestacijske dobi manje od 30 tjedana, u otprilike 65% arterijski duktus ostaje otvoren i četvrtog dana nakon rođenja, a zatvaranje je posebice odgođeno za umjerene i velike duktuse. Također, zatvaranje duktusa manje je vjerojatno kod novorođenčadi koja ima hijalinomembransku bolest pluća ili kod one čije majke prenatalno nisu primile kortikosteroide. (20) Nezatvaranje duktusa u predviđenom roku nakon rođenja samo je jedan od faktora povezanih s većom incidencijom mortaliteta kod nedonoščadi rođene s manje od 1500 grama ili s manje od 29 tjedana gestacijske dobi. (21)

Postoji nekoliko mogućih objašnjenja za veću incidenciju PDA-a kod nedonošene djece u odnosu na donošenu, osim već navedenog pojačanog stvaranja medijatora s dilatativnim učinkom. Primjerice, nedonošenost je jedan od razloga promijenjene regulacije duktalnog tonusa, zbog toga što su tkiva nedonoščadi manje gestacijske dobi osjetljivija na dilatativno djelovanje prostaglandina E_2 i NO u odnosu na tkiva nedonoščadi kasnije gestacijske dobi, pri čemu kisik ima manje naglašen konstriktivni učinak, što je u istraživanjima pokazano na nekoliko životinjskih modela. (22-24) Ovakav promjenjiv tonus njegove stijenke omogućuje mijenjanje širine njegova lumena, a time se mijenja i veličina pretoka. Također, pokazano je da značajno tanji duktus nedonošene djece vjerojatno ima sposobnost iskorištavanja kisika iz krvi koja teče njegovim lumenom pa je teže postići hipoksiju duktalnog tkiva, koja bi bila i jedan od faktora njegova zatvaranja. Kod nedonoščadi nije došlo do stanične smrti, VEGF ekspresije, endotelne proliferacije ni formiranja intime duktusa, za razliku od životinjskih mladunaca rođenih u terminu, što bi sve utjecalo na njegovo zatvaranje. (22,25) Ponovno otvaranje duktusa nakon njegovog prvotnog zatvaranja kod prerano rođene djece, zbog primjerice hipoksijom uzrokovanog povećanja plućnog otpora, još je jedan od bitnih faktora koji bi mogli izazivati poteškoće, što se zbog histoloških promjena duktusa nakon konstrikcije uglavnom ne viđa kod djece rođene u terminu. (26-28)

4.3. Otvoreni arterijski duktus i onečišćenje zraka

Mnoga su epidemiološka istraživanja pokušavala dokazati postoji li veza između izloženosti majki onečišćenom zraku i rađanju djece s prirođenim srčanim grješkama, s različitim rezultatima, koja nisu uvijek nedvojbeno dokazivala uzročno-posljedičnu vezu ili bi dokazala povezanost između pojedine srčane grješke i određenog zagađivača zraka. (29,30) Jedno je novije tajvansko istraživanje slučajeva-kontrola pokazalo da postoji povezanost između izloženosti majki povećanim koncentracijama ozona i čestica u zraku promjera jednakog ili manjeg od 10 μm (engl. PM_{10}) tijekom prvog trimestra gestacije i povećanom riziku od nastanka ASD-a, VSD-a i PDA-a kod njihove djece. (31) Još je nekoliko istraživanja na lokalnim razinama dokazalo pozitivnu korelaciju između izloženosti majki zagađenom zraku i rizika od prirodnih malformacija kod fetusa i novorođenčadi, primjerice s visokim koncentracijama sumpornog dioksida (SO_2) (iznad 90. percentile) između trećeg i osmog tjedna gestacije i prirodnih srčanih bolesti i VSD-a u talijanskom gradu Brindisiju; (32) zatim 60%-tno povećanje rizika od nastanka prirodnog PDA-a pri izloženosti česticama u zraku (engl. PM_{10}) između trećeg i sedmog tjedna gestacije u odnosu na neizložene, što je pokazalo kohortno istraživanje u Atlanti za razdoblje od 1986. do 2003. godine. (33)

4.4. Otvoreni arterijski duktus i kromosomske aberacije

Prirodene srčane grješke, među njima i otvoreni arterijski duktus, češće se nađu kod djece s kromosomskim aberacijama (češće numeričkim nego strukturalnim), nego kod djece rođene bez abnormalnosti kromosoma. Bitno je zbog toga na vrijeme posumnjati i napraviti kariotip pacijenta kako bi se stanje dijagnosticiralo, i kasnije eventualno lakše liječilo. (34) Uspoređivanjem prirodnih grješaka kod djece vrlo niske porođajne mase (401-1500 grama, odnosno 400-1000 grama pri rođenju ili 22 do 28 tjedana gestacijske dobi) u periodu između 1994. i 2009. godine, pokazano je da djeca s trisomijom 13 i trisomijom 18 koja su preživjela do otpuštanja iz bolnice (tek oko 10% njih) imaju značajno veći rizik od nastanka otvorenog

arterijskog duktusa (kao i sindroma respiratornog distresa) od djece rođene bez prirodnih grješaka. (35) Općenito je kod djece s kromosomskim abnormalnostima uočena veća učestalost prirodnih malformacija, među kojima su najzastupljenije srčane grješke, pojedinačne ili u kombinaciji, primjerice VSD, ASD i PDA. (36) Rijetko se određena kromosomska aberacija povezuje isključivo s jednom prirodnom malformacijom, primjerice otvorenim arterijskim duktusom ili nekom drugom. Češće se takva srčana ili druga grješka opisuje kao jedna od malformacija, odnosno u sklopu sindroma, od kojih su neki u kojima se nalazi i PDA prije navedeni. Osim trisomija 13 i 18, i djeca s trisomijom 21 često imaju prirodene srčane grješke, u čak oko 40-60% slučajeva. Otvoreni arterijski duktus najčešća je srčana grješka pridružena uz neke druge koje se češće javljaju kod ove djece, kao što su atrioventrikularni septalni defekt, VSD, ASD, tetralogija Fallot i otvoreni foramen ovale. Pronađeno je i da učestalost pojedinih srčanih grješaka kod djece s trisomijom 21 može varirati ovisno o geografskoj regiji u kojoj se istraživanje provodilo i etničkom podrijetlu, ali i spolu djeteta. (37-39)

Postoji skupina djece čija primarna dijagnoza prirodene srčane grješke uključuje i otvoreni arterijski duktus, pri čemu je njegovo postojanje i funkcioniranje vitalno za preživljavanje djeteta dok se srčana grješka kirurškim zahvatom (zahvatima) ne ispravi. U tome se svojstvu nalazi primjerice kod sindroma hipoplastičnog lijevog srca, transpozicije velikih krvnih žila i pulmonalne stenoze. (10)

Kod nedonoščadi kod koje arterijski duktus ostane otvoren nakon predviđenog vremena za zatvaranje javlja se pretok između područja većeg tlaka (aorte) i područja manjeg tlaka (pulmonalne arterije), odnosno lijevo-desni pretok. Povećan protok krvi kroz plućnu cirkulaciju može dovesti do smanjenja toka krvi postduktalno, utječući na sistemsku cirkulaciju, a eventualne fiziološke posljedice toga ovise o veličini samoga pretoka (učestalije su za umjerene i velike duktuse). Najznačajniji i najučestaliji negativni učinci vezani su uz pluća, mozak i sistemski protok krvi (gastrointestinalni sustav), što pokazuje i veća incidencija razvoja komplikacija ovih organa, pri čemu smanjen protok krvi i posljedično smanjena zasićenost ovih tkiva kisikom može biti jedan od uzročnih čimbenika za njihov nastanak. (40)

5. KLINIČKA SLIKA - KLINIČKI ZNAKOVI I SIMPTOMI

Klinička slika razlikovat će se kod nedonoščadi od one kod novorođenčadi rođene u terminu, dojenčadi i starije djece. Kod nedonoščadi i novorođenčadi niske porođajne mase prilikom kliničkog pregleda potrebno je pratiti vitalne funkcije, a na otvoreni duktus mogu ukazivati tahikardija, tahipneja, potreba za strojnom ventilacijom ili ovisnost o strojnom ventilatoru duže nego što se očekuje (za tijek hijalinomembranske bolesti pluća). Razlog ovome je što se klasični klinički znakovi ne moraju uvijek pronaći kod ove skupine djece, mogu biti nedovoljno osjetljivi ili čak kasniti nekoliko dana za nalazom ehokardiografije, a mogu biti i prikriveni znakovima drugih pridruženih patoloških stanja. (41) U drugoj, starijoj skupini djece treba tragati za znakovima i simptomima koji mogu biti više ili manje specifični.

Mogući znakovi ovise o promjeru, veličini duktusa i brzini protoka krvi kroz njega, odnosno o tome koliko je on hemodinamski značajan. Ovisno o ovim i drugim parametrima simptomi mogu biti neuočljivi kod malog pretoka, dok postaju značajniji kod umjerenog, a posebno izraženi kod velikog pretoka. (42)

Klasične kliničke znakove PDA-a opisala je još u 50-im godinama prošloga stoljeća dr. Helen Taussig, pedijatar kardiolog. Opisala je nedonošče s kontinuiranim šumom (nalik na perilicu rublja) koji se najbolje čuje uz lijevi gornji rub prsne kosti, zatim nabijajuće pulseve, hiperaktivan prekordij (javlja se nakon nekoliko dana postojanja velikog lijevo-desnog pretoka kao odraz velikog volumena lijeve klijetke), kardiomegaliju na rentgenogramu i u težim slučajevima dokazuje plućne kongestije i srčanog zatajenja (hepatomegalija). Treba uzeti u obzir da nedonošče u to doba nije značilo ono što znači danas, kada zahvaljujući napretku medicine preživljavaju djeca sve niže porođajne mase. (10,43)

5.1. Klinička slika u odnosu na dob

U slučajevima nedonoščadi kod kojih izostanu klasični klinički znakovi treba stoga obratiti pozornost na nespecifične, ali osjetljivije znakove koji ne pripadaju kardiovaskularnom sustavu (tahipneja, apneja, povećana retencija ugljikovog dioksida, pojačani zahtjevi za mehaničkom ventilacijom) ili nalaze nestabilnosti cirkulacije i/ili pogoršanja respiratornoga statusa unatoč liječenju surfaktantom. Kod nekih će postojati i klasični znakovi kod čije pojave će se također posumnjati na PDA: šum na srcu, pojačani arterijski pulsevi, pulsiranje fontanele, apeks srca pomaknut dolje i u stranu. Jedan od razloga nedostatka klasičnih kliničkih znakova kod nedonoščadi i novorođenčadi niske porođajne mase visok je plućni vaskularni otpor nakon rođenja, zbog čega je tlak u aorti veći od pulmonalnoga tlaka tijekom sistole, ali ne nužno i tijekom dijastole. Zbog toga će šum, ako i postoji, češće biti sistolički, a ne kontinuiran. Jačina šuma (2/6, 3/6, 4/6) ovisit će o veličini i hemodinamskoj značajnosti duktusa. Kontinuirani se šum počinje javljati snižavanjem vrijednosti plućnoga vaskularnog otpora i plućnog arterijskog tlaka, kada aortalni tlak postaje veći od plućnog arterijskog tlaka i tijekom sistole i dijastole. I druga patološka stanja mogu biti razlogom što izostaje tipična klinička slika, prikrivajući nalaz simptomima i znakovima osnovne bolesti, a nije rijetkost ni da se klasični simptomi pojave nekoliko dana nakon postavljanja dijagnoze. (44,45) Međutim, oni se mogu pojaviti i ranije kod djece koja su liječena surfaktantom zbog sindroma respiratornog distresa ili u tijeku poboljšanja hijalinomembranske bolesti pluća, odnosno nakon što poboljšana plućna funkcija uzrokovana smanjenim plućnim vaskularnim otporom dovede do povećanog lijevo-desnog pretoka. Ovo je pokazano istraživanjima na životinjskim modelima, a kasnije potvrđeno i kod djece. Kod većine je dojenčadi u istraživanjima 1 sat nakon primjene sintetičkog surfaktanta došlo do smanjenja tlaka u pulmonalnoj arteriji, a povećanja brzine protoka krvi pulmonalnom arterijom i lijevo-desnim pretokom duktusa, bez promjena srčane frekvencije ili brzine protoka krvi kroz aortu. (46-48)

Kod djece rođene u terminu princip je sličan, a vrlo je bitno obaviti temeljit klinički pregled. U anamnezi se o simptomima može saznati samo ako je pretok postojećeg otvorenog duktusa velik. U tom slučaju kod doječadi se heteroanamnezom saznaje o plućnim infekcijama i primjećuje

dispneja, znojenje, zastoj u rastu, a kod veće djece lupanje srca, dispneja, zastoj u rastu, umor, iznemoglost. Kliničkim se pregledom nalaze snažni arterijski pulsevi, auskultacijom sistolički ili kontinuiran šum u 1. do 3. interkostalnom prostoru lijevo koji se može širiti do juguluma. Jačina šuma (2/6, 3/6, 4/6) ovisit će o veličini i hemodinamskoj značajnosti duktusa, a glasan drugi ton upućuje na postojanje plućne hipertenzije. Na karakteristike šuma ne utječe položaj tijela djeteta. Kod dojenčeta šum može biti netipičan pa se ne može uvijek razlikovati od šumova nekih drugih srčanih grješaka (npr. najučestalijeg VSD-a). Ako su zbog velikog pretoka lijeve strukture srca pod velikim opterećenje, moguće je da dođe do njihove dilatacije, što se može očitovati prema dolje i u stranu pomaknutim apeksom srca. U slučaju da je došlo do obrata pretoka i razvoja Eisenmengerova sindroma, moguće je vidjeti cijanozu, batićaste prste i nokte poput stakalaca na satu, češće na donjim ekstremitetima, a općenito rijetko u manje djece. (10,28,49)

5.2. Klinička slika u odnosu na veličinu otvorenog arterijskog duktusa

Pacijenti s malim PDA-om mogu proći nezapaženo, odnosno neće imati nikakve simptome, a njihov otvoreni arterijski duktus otkrit će se slučajno kao nalaz kontinuiranog šuma auskultacijom ili prilikom pretraga. Osim auskultacijski pronađenog šuma, drugih se kliničkih znakova obično ne nađe. Šum može biti različitih karakteristika, ovisno o tome radi li se o novorođenčetu ili starijem djetetu.

Umjereni PDA može biti simptomatski te se najčešće očituje kao slabo podnošenje napora, dok se auskultacijski može čuti glasniji šum nego kod prethodnoga. Osim ovoga, pronađe se pojačani puls, ali i znakovi volumnog opterećenja lijeve klijetke zbog umjerenog lijevo-desnog pretoka (što može dovesti do dilatacije i disfunkcije lijeve klijetke) kao što je lijevo pomaknut apeks srca.

Kod doječeta se velik PDA može manifestirati znakovima srčanog zatajenja kao što su nenapredovanje, umor, korištenje pomoćne respiratorne muskulature, kongestija pluća s tahipnejom (respiratorni distres), smanjena perfuzija, tahikardija, sistemska kongestija s hepatomegalijom, punjene jugularne vene, periferni edemi, dok kod starijeg djeteta to mogu biti lako zamaranje i kratkoća daha. Velik PDA također dovodi do volumnog opterećenja lijeve

kljjetke, ali i više od toga, može dovesti do progresivnog rasta pulmonalnog arterijskog tlaka i Eisenmengerova sindroma, a adolescenti se mogu prezentirati njegovim tipičnim znakovima u slučaju da se on razvije (cijanoza, batićasti prsti – češće na donjim ekstremitetima), kao i kratkim sistoličkim e젝cijskim šumom. (28,42)

Rizik za pojavu hemodinamički značajnog PDA-a obrnuto je proporcionalan gestacijskoj dobi i težini djeteta pri rođenju. Još 80-ih godina prošlog stoljeća istraživanja su pokazala kako djeca niže u odnosu na višu porođajnu masu imaju znatno veću incidenciju PDA-a (42% onih s porođajnom masom manjom od 1000 grama nasuprot 7% onih s porođajnom masom 1500-1750 grama). (50) U drugom je istraživanju 64% nedonoščadi vrlo niske porođajne mase imalo hemodinamski značajan PDA, pri čemu su imali i niže Apgar vrijednosti od onih bez njega, a karakterističan šum mogao se čuti kod njih 66% tijekom prvoga tjedna života. (51)

Kao što je već navedeno, nedonoščad i novorođenčad s PDA-om ima veći rizik razvoja drugih bolesti i komplikacija, na što treba posebno obratiti pozornost. Najučestalije su: plućni edem, bronhopulmonalna displazija, nekrotizirajući enterokolitis, srčano zatajenje, intraventrikularno krvarenje, produljena potreba za potporom ventilacijom i/ili kisikom, produljeno vrijeme hospitalizacije. (52,53)

6. DIJAGNOZA

Dijagnostika PDA-a počinje sumnjom na temelju klasičnih ili neklasičnih kliničkih znakova tijekom anamneze i kliničkog pregleda pacijenta, a potvrđuje se (ili opovrgava) dijagnostičkim pretragama, od kojih je najznačajnija ehokardiografija. Ostale dostupne pretrage, primjerice rendgenska sumacijska slika torakalnih organa i elektrokardiogram manje su osjetljivi i specifični te nisu metode prvoga izbora, a kateterizacija i angiografija, budući da su invazivne, koriste se kada je ujedno potrebno i terapijsko zatvaranje duktusa ili u slučajevima evaluacija složenih srčanih grješaka. Uporaba dvodimenzionalnog prikaza visoke rezolucije u kombinaciji s kontrastnom i spektralnom Doppler ehokardiografijom (omogućuje detekciju obrnutog krvnog protoka kroz descendentnu aortu tijekom dijastole) dovoljno je osjetljiva i specifična metoda, čak i za njegovo dokazivanje kod gotovo sve nedonoščadi. (10,54-56)

Kako bi se napravila procjena hemodinamske značajnosti duktusa, ehokardiografijom se mjere određeni čimbenici čija kombinacija pomaže u daljnjem kliničkom odlučivanju. Najuži promjer duktusa, iako pokazan kao najtočnija i najznačajnija varijabla, ipak sam nije dovoljno pouzdan te se zbog toga koriste i drugi parametri: njegov oblik, tip protoka kroz duktus i silaznu aortu, procjena tlaka u plućnoj arteriji, stupanj proširenosti lijevih struktura srca te ekstenzija retrogradnog dijastoličkog protoka u silaznu aortu i njezine ogranke (kod velikih duktusa proteže se čak i do renalnih i femoralnih arterija), ali i gestacijska dob, težina i stupanj zrelosti djeteta te njegovi kompenzatorni mehanizmi. Kako bi se procijenio učinak lijevo-desnog pretoka, odnosno postojanje volumnog opterećenja i proširenja lijevih struktura srca, koriste se dva omjera: omjer promjera lijeve pretklijetke i korijena aorte (LA:Ao) i omjer promjera lijeve klijetke na kraju dijastole i korijena aorte (LVEDV:Ao). Omjeri $LA:Ao > 1.4$ i $LVEDV:Ao > 2.1:1$ govore o postojanju značajnog lijevo-desnog pretoka s visokom osjetljivošću i specifičnošću. Na pouzdanost ovih mjerila može značajno utjecati postojanje pretoka na razini pretklijetki srca (defekt interatrijske pregrade, otvoreni ovalni otvor), a njihova značajnost je u određivanju težine i značajnosti PDA-a, kako bi odluka o načinu njegova liječenja bila što ispravnija. (10,56,57)

Još jedan omjer koji se može koristiti je PDA:LPA (otvoreni arterijski duktus:lijeva plućna arterija). Omjer ≤ 1 označava velik, ≥ 0.5 i < 1 umjereni, a < 0.5 malen otvoreni arterijski duktus.

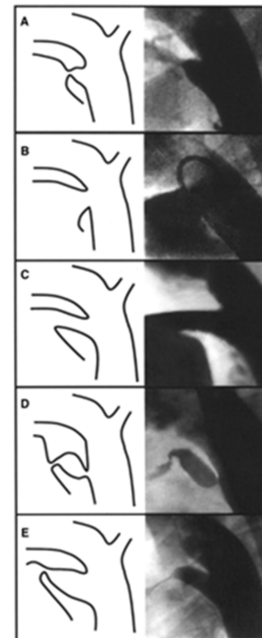
Pokazano je da ovakvo mjerenje za nedonošćad ekstremno niske porođajne mase gestacijske dobi manje od 27 tjedana, a kod kojih je u prva 4 dana života pronađen umjeren ili velik PDA, ima vrlo visoku prediktivnu vrijednost za naknadnu potrebu njegova zatvaranja. (58) Sličnim je mjerenjem u prva tri dana života kod nedonošćadi gestacijske dobi manje od 27 tjedana i između 27 i 30 tjedana s malenim PDA-om pokazano da postoji visoka vjerojatnost njegova spontanog zatvaranja (60% i 95%), za razliku od umjerenih i velikih duktusa (9% i 27%). (59) Poprječni promjer duktusa veći od 1.5 mm važna je karakteristika, a prema istraživanju ima i visoku osjetljivost (83%) i specifičnost (90%) u razvoju stanja koje će biti potrebno liječiti (zatvaranjem duktusa) ako je izmjeren unutar prvih 30 sati života kod strojno ventilirane djece koja su pri rođenju imala masu < 1500 grama. (55)

Korist u procjeni hemodinamske značajnosti duktusa i njegovo svrstavanje u određene skupine na temelju dogovorenih klasifikacija pomoću tih kriterija prije početka liječenja je u tome što se smanjuje broj djece izložene potencijalnim neželjenim posljedicama liječenja. S druge strane, nužnost liječenja hemodinamski značajnog PDA-a je u tome što njegovo neliječnje može dovesti do povećanog protoka krvi kroz plućnu cirkulaciju, a smanjenog protoka kroz sistemsku cirkulaciju, pri čemu oba mogu dovesti do komplikacija i ozbiljnih posljedica na zdravlje djeteta (povećani rizik za razvoj plućnog edema, krvarenja u plućima, bronhopulmonalne displazije, nekrotizirajućeg enterokolitisa i sistemske hipoperfuzije). (60) Postoje i drugi načini, odnosno kombinacije nalaza, koji se koriste u stupnjevanju težine PDA-a u smislu njihove korelacije s predviđanjem mortaliteta ili nastanka komorbiditeta, no nijedan još nije dovoljno pouzdan da bi se univerzalno koristio. Neki od njih bit će prikazani u poglavlju Klasifikacije.

Prema Međunarodnoj klasifikaciji bolesti i srodnih zdravstvenih problema, 10. reviziji (MKB-10) (engl. International Classification of Diseases (ICD-10)), klasifikaciji Svjetske zdravstvene organizacije, poglavlje XVII, blok Q00-Q99 odnosi se na Prirođene malformacije, deformacije i kromosomske abnormalnosti. Unutar ovog poglavlja postoji podjela po organskim sustavima, s prirođenim malformacijama cirkulacijskog sustava - 1.3(Q20-Q28) - Cirkulacijski sustav, koji uključuju prirođene malformacije, deformacije i kromosomske abnormalnosti (Q00-Q99), no isključuje urođene grješke metabolizma (E70-E90). U navedenom bloku XVII. poglavlja nalazi se kategorija Q25 Prirođene malformacije velikih arterija s potkategorijom Q25.0 Otvoren ductus arteriosus (engl. Patent ductus arteriosus). (61)

7. KLASIFIKACIJE

Prva klasifikacija otvorenog arterijskog duktusa objavljena je 1989. godine i nazvana po autoru Antoninhu Krichenku. Klasifikacija se temelji na vrsti, odnosno obliku arterijskog duktusa prikazanome za vrijeme okluzije kateterizacijom, kako bi se naglasile varijacije duktusa i mogući utjecaj tih varijacija na samu proceduru njihova zatvaranja. Na Slici 1. prikazani su oblici duktusa od A do E, a u Tablici 1. opis svakoga od njih. (62)



Slika 1. preuzeto iz (63), ilustracija napravljena prema (62)

Gornjoj klasifikaciji može se dodati još jedan anatomske oblik nazvan tip F, na temelju istraživanja prilikom kojih je primjećeno kako nedonoščad ima relativno veći i duži otvoreni arterijski duktus od prije navedenih oblika A-E te da bi zato taj "fetalni otvoreni arterijski duktus" trebalo klasificirati odvojeno. (64) Ova klasifikacija ne uključuje suprotno-orijentirani duktus, koji je nekad prisutan nalaz uz prirodene srčane grješke kao što su pulmonalna i trikuspidalna atrezija. (65)

Tablica 1. Krichenkova klasifikacija PDA-a na temelju njegovog oblika i orijentacije

(prilagođeno prema (62))

Tip	Anatomija	Topologija
A	Koničan	Konični duktus sa suženjem na pulmonalnom kraju i dobro definiranom aortalnom ampulom
B	Pravokutan	Vrlo kratak duktus sa suženjem na aortalnom kraju
C	Tubularan	Tubularni duktus bez ikakvih suženja
D	Složen	Složeni duktus s multiplim suženjima
E	Izdužen koničan	Dugi, izduženi duktus sa suženjem na pulmonalnom kraju
F	Fetalan	Dugi, široki, turtuotični duktus

U jednom novijem istraživanju predložena je drugačija klasifikacija otvorenog arterijskog duktusa, koja u obzir uzima angiografski izmjerenu veličinu duktusa u milimetrima i auskultatorni nalaz ili nepostojanje šuma karakterističnog za otvoreni arterijski duktus, koji govori o značajnosti njegove hemodinamike. Pomoću ova dva kriterija duktus se svrstava u jednu od pet skupina, kao što je prikazano u Tablici 2. I ovdje je bitno naglasiti kako su veličina, oblik i orijentacija duktusa njegove važne karakteristike u pogledu izbora uređaja za njegovo zatvaranje kateterizacijom. (66)

Tablica 2. Klasifikacija PDA-a na temelju njegove veličine i hemodinamske značajnosti

(prilagođeno prema (66))

Tip	Veličina	Hemodinamika
Tih	<1.5 mm	Šum nije prisutan
Vrlo malen	<1.5 mm	Šum prisutan

Malen	1.5-3.0 mm	Šum prisutan
Umjeren	3.0-5.0 mm	Šum prisutan
Velik	>5.0 mm	Šum prisutan

Aristotelova skala (engl. The Aristotle score) nastala je iz potrebe kliničara za kvantitativnim mjerenjem složenosti kardiokirurških operacija te njihovom naknadnom evaluacijom. Složenost operacije u ovoj klasifikaciji računa se zbrajanjem vjerojatnosti mortaliteta, vjerojatnosti morbiditeta i tehničkom složenosti izvedbe. Procjena obavljene operacije računa se kao umnožak njezine složenosti i ishoda. Postoje dva oblika ove klasifikacije: Aristotle Basic Complexity (ABC) score (podjeljena na četiri stupnja) i Aristotle Comprehensive Complexity (ACC) score. Prva se koristi za operaciju izvedenu prvi put, a druga za bilo koju od idućih operacija pri čemu joj se dodaju faktori ovisni i neovisni o samoj proceduri kako bi točnost bila veća. (67) Zbog toga je The Aristotle Comprehensive Complexity (ACC) score predložena u kliničkom radu za procjenu morbiditeta prilikom operacija prirodnih srčanih grješaka, a posebno za predviđanje mortaliteta nakon podvezivanja otvorenog arterijskog duktusa kod nedonoščadi. (68,69) Iduće je istraživanje uspoređivalo točnost, odnosno sposobnost predviđanja postoperativnog mortaliteta i morbiditeta (koji se mjerio brojem dana provedenih na odjelu intenzivnog liječenja nakon operacije) dviju klasifikacija: Aristotle Comprehensive Complexity (ACC) i Risk Adjustment in Congenital Heart Surgery (RACHS-1). Iako je u prethodnim istraživanjima RACHS-1 klasifikacija pokazana preciznijom, ovaj se put korištenje ACC klasifikacije pokazalo boljim za predviđanje mortaliteta i morbiditeta nakon operacija prirodnih srčanih grješaka. (70)

8. LIJEČENJE

Glavna pitanja vezana uz otvoreni arterijski duktus vezana su uz njegovu prevenciju, rano otkrivanje i liječenje – u kojim ih indikacijama primijeniti, kada, kako i koliko dugo, a na koja još uvijek nije dan jednoznačan odgovor, ni na svjetskoj i nacionalnim razinama, a ponekad ni unutar jedne bolnice.

8.1. Preventivno liječenje

Preventivno ili profilaktičko liječenje ono je kojim se sa započinjanjem liječenja kreće prvi dan života nedonoščadi ekstremno niske porođajne mase, budući da oko 70% ove djece razvije hemodinamski značajan duktus. Ideja prevencije bila je smanjiti pojavu i učestalost PDA-a i time i moguće komplikacije vezane uz njega, posebice među nedonoščadi, ali nuspojave ovakve vrste terapije pokazale su da postoji i drugi, negativni aspekt ovih nastojanja. Prednosti ovako rane primjene ovoj djeci su njegova veća učinkovitost, smanjena učestalost razvoja simptomatskog duktusa i smanjena učestalost intrakranijalnog krvarenja, dok su nedostaci vezani uz visok rizik njegove bespotrebne primjene i popratnih neželjenih učinaka, pogotovo ako se zna da se u oko trećine on spontano zatvori. (71) Treba dodati da je moguće da je praksa antenatalnog profilaktičkog davanja kortikosteroida smanjila incidenciju klinički značajnog PDA-a i/ili komplikacija koje se s njim povezuju. (72,73)

Sustavnim pregledom nekoliko baza podataka i literature s ukupno 2872 dojenčadi pokazano je da profilaktičko intravensko liječenje PDA-a indometacinom ima povoljne učinke smanjenja incidencije otvorenoga PDA-a, potrebe za njegovim kirurškim podvezivanjem i teškoga intraventrikularnoga krvarenja, no nije bilo dokaza o utjecaju na incidenciju mortaliteta ni neurološkoga razvoja. (73,74) I druga su istraživanja pokazala slične ishode, no usto je pronađeno da uz povećanu incidenciju preživljenja profilaktički liječene nedonoščadi vrlo niske porođajne mase kod njih dolazi i do povećane incidencije umjerenog do teškog kognitivnog

oštećenja u odnosu na svoju dob (mjereno s 18 mjeseci). (75-77) Osim profilaktičkog liječenja PDA-a indometacinom, neka su istraživanja promatrala i uspjeh te eventualne nuspojave njegova profilaktičkog liječenja ibuprofenom. Većinom su ishodi bili povoljni u smislu smanjenja incidencije PDA-a, potrebe za daljnjim liječenjem inhibitorima ciklooksigenaze i njegovim kirurškim zatvaranjem. Međutim, zbog mogućih bubrežnih i gastrointestinalnih nuspojava kojemu bi nepotrebno bio izložen velik broj nedonoščadi, ovakav pristup liječenju ibuprofenom se ne preporučuje. (78,79) Primjećeno je kako kod nedonoščadi podvrgnutoj fototerapiji dolazi do neuspjeha zatvaranja arterijskog duktusa. Zbog toga je proveden sustavni pregled literature i baza podataka kako bi se utvrdilo ima li koristi od primjene zaštite za prsni koš prilikom terapijskog podvrgavanja fototerapiji ove djece. Očekivani i promatrani ishodi bili su smanjenje incidencija kliničkog i/ili hemodinamski značajnog PDA-a te morbiditeta vezanog uz PDA. Zbog nedostatnosti i loše kvalitete dokaza u istraživanjima nije se mogao izvesti zaključak o dobiti ovakvog preventivnog djelovanja, međutim pokazano je da postoji potreba za daljnjim istraživanjima ovoga problema. (80) Istraživanjem se pokušalo saznati kakav je stav majki (roditelja) ako ih se na temelju informiranog pristanka o profilaktičkom liječenju indometacinom ili simptomatskom liječenju PDA-a potiče da same odnesu odluku o tome kako će liječnici postupiti pri liječenju njihove nedonoščadi. Pokazalo se da je 82% majki izabralo profilaktičko liječenje, navodeći rizik od teškoga intrakranijalnog krvarenja kao najveću neželjenu moguću posljedicu koju su željele izbjeći. (81)

8.2. Probir za rano otkrivanje

Temelj i ideja ranog otkrivanja PDA-a ultrazvučni je pregled srca sve nedonošene djece, kako bi se on što ranije otkrio, a time i uspjeh njegova izliječenja poboljšao. Unatoč nekim studijama koje su pokazale manji postotak mortaliteta u grupi djece podvrgnute probiru u odnosu na djecu obrađivanu tek nakon pojave kliničkih znakova, one nisu bile dovoljne kako bi se ovakav ultrazvučni probir uvrstio u obradu sve nedonošene djece. (82-84) Randomizirani klinički pokus u Australiji pokušao je dokazati je li rano liječenje velikog otvorenog arterijskog duktusa povezano s manjom učestalosti komplikacija i potrebom za kasnijim operacijama, a bez veće

učestalosti nuspojava. Nedonoščad rođena s manje od 29 tjedana gestacije podvrgnuta je probiru ultrazvukom za veliki otvoreni arterijski duktus te su oni kod kojih je pronađeni dobili indometacin (44) ili placebo (48) unutar prvih 12 sati. Nisu pronađene razlike u glavnim promatranim ishodima (smrt ili ultrazvukom pronađeni abnormalan nalaz mozga), ali je pokazano smanjenje incidencije ranoga plućnog krvarenja u skupini koja je primila indometacin u odnosu na drugu skupinu koja je primila placebo (2% u odnosu na 21%), kao i smanjenje potrebe za kasnijim medicinskim intervencijama. (85) Kohortno istraživanje u Francuskoj promatralo je učestalost mortaliteta i morbiditeta nedonoščadi gestacijske dobi manje od 28 tjedana između trećeg dana života i otpuštanja iz bolnice, u grupi djece kojima se radio probir ultrazvukom za PDA u prva tri dana po rođenju i onih kojima takav probir nije proveden. Cilj je bio ustanoviti postoji li povezanost između ovakvog ranog probira i mortaliteta djece prije njihova otpuštanja iz bolnice. Rezultati su pokazali manju učestalost smrtnog ishoda (14.2% u odnosu na 18.5%) i plućnoga krvarenja (5.6% u odnosu na 8.9%) u skupini djece koja je bila podvrgnuta probiru, i samim time i liječena u većem postotku. Nisu pronađene razlike u učestalosti obolijevanja od nekrotizirajućeg enterokolitisa, teške bronhopulmonalne displazije i teških moždanih lezija među dvjema skupinama. (86) Na ovome su polju potrebna daljnja, temeljitija istraživanja.

BNP (moždani natriuretski peptid) i NT-proBNP (amino-terminalni pro-moždani natriuretski peptid) srčani su neurohormoni koje mišićne stanice klijetke proizvode i otpuštaju u cirkulaciju kao odgovor na povećan tlak ili volumen na kraju dijastole. (87,88) Istraživanja su pokazala pozitivnu korelaciju između razina NT-proBNP-a izmjerenog između trećeg i petog dana nakon rođenja kod nedonoščadi koja su imala ehokardiografijom potvrđeni PDA (u prvih 48h nakon rođenja) zajedno s kliničkim znakovima, za razliku od djece s ehokardiografijom potvrđenim PDA, no bez simptoma. Ovaj bi marker mogao poslužiti kao kvantitativan pokazatelj rizika za razvoj simptomatskog PDA-a kod nedonošene djece. (89,90)

Razlikuju se četiri pristupa liječenju otvorenog arterijskog duktusa u nedonoščadi. To su: konzervativno liječenje potpornom terapijom, farmakološki posredovano zatvaranje duktusa inhibitorima ciklooksigenaze, transkatetersko zatvaranje duktusa i korekcija kirurškim zahvatom. Unatoč godinama istraživanja najboljeg trenutka i načina započinjanja terapije PDA-a kod

nedonoščadi, teško se dolazilo do jedinstvenih zaključaka. Trenutačno je dokazom vrijednosti 1A pokazano da nema dugoročne koristi od ranog rutinskog (medikamentoznog ili kirurškog) liječenja s ciljem zatvaranja PDA-a (u prva dva tjedna života) kod nedonoščadi, a preventivno liječenje indometacinom se preporuča tamo gdje je učestalost intraventrikularnog i plućnog krvarenja visoka. (91,92)

8.3. Konzervativno liječenje potpornom terapijom

Neovisno o izabranom načinu terapijskog pristupa otvorenog arterijskog duktusa ili odluci o iščekivanju njegovog spontanog zatvaranja, liječenju bi se trebala dodati potporna terapija. Ona se sastoji od održavanja neutralne temperature okoline i adekvatne oksigenacije djeteta, restrikcije unosa tekućina i primjene diuretika. Ove se mjere provode kratkotrajno i s oprezom, a osobito treba paziti na moguću dehidraciju djeteta (posebice prilikom primjene diuretika). (10)

8.3.1 Potporna terapija

Neki zagovaraju konzervativni pristup liječenju PDA-a kod neke djece, odnosno primjenu isključivo potporne terapije u iščekivanju spontanog zatvaranja duktusa. Sljedeća istraživanja pokušala su dati odgovor na pitanje u kojim je slučajevima to najbolja opcija. Jedno je istraživanje promatralo 122 djece ekstremno niske porođajne mase (<1000 grama) i gestacijske dobi 26 +/-2 tjedna. Spontano trajno zatvaranje arterijskog duktusa dogodilo se u 34% djece, što je bilo povezano s većom zrelosti i većom vjerojatnosti zaostajanja u rastu te nedonoščadi, a manjom vjerojatnosti da su antenatalno primili kortikosteroide ili da imaju hijalinomembransku bolest, a postojala je i veća vjerojatnost da su im majke bile hipertenzivne. Kod 8% nedonoščadi je nakon prvotnog zatvaranja arterijskog duktusa došlo do njegovog ponovnog otvaranja te je bilo potrebno medikamentozno ili kirurško zatvaranje duktusa, a u ostalih 68% je nastao otvoreni arterijski duktus. 85% ove djece liječeno je indometacinom, a terapija je bila uspješna u 59%. (93) Iduće je istraživanje pratilo 310 od 390 preživjele nedonoščadi vrlo niske porođajne mase

(<1500 grama) do otpusta iz bolnice. Tijekom hospitalizacije PDA je pronađen u 95 djece, a 21 dijete imalo ga je i na otpustu iz bolnice. Od toga je kod 18-ero došlo do spontanog zatvaranja kasnije, u dobi od nekoliko mjeseci. (94) Još jedno istraživanje nije pokazalo značajne razlike u morbiditetu u dvjema skupinama nedonoščadi porođajne mase između 501 i 1500 grama, od kojih je jedna skupina liječena samo potpornom terapijom, a druga indometacinom ili kirurškim podvezivanjem. Jedan potencijalni negativni aspekt ovakvog ekspektativnog načina liječenja umjerenih i velikih otvorenih arterijskih duktusa veća je učestalost kronične plućne bolesti nakon sedmoga dana te se zbog toga preporuča provesti još ovakvih istraživanja s uključenim većim brojem djece. (95) Upravo iduće istraživanje pokušalo je dati odgovor na pitanje ima li otvoreni arterijski duktus negativni utjecaj na razvoj i funkciju pluća u nedonoščadi. Kod 52 nedonoščadi prije otpusta je testirana plućna funkcija, od čega je njih 32 imalo PDA, a 20 nije. Od njih 32 liječenih konzervativnim pristupom, u 28-ero došlo je do njegova spontanog zatvaranja. Značajno je više djece u skupini onih s PDA-om razvilo bronhopulmonalnu displaziju. Međutim, na otpustu su parametri plućne funkcije bili slični među dvjema grupama. (96)

Prolazna stenoza jedne ili objaju grana plućne arterije može biti posljedica zatvaranja PAD-a kod djece rođene s manje od 32 tjedna gestacijske dobi, u čak više od 50% slučajeva prema istraživanju. Ono što je zanimljivo je da upravo ta stenoza može biti uzrokom pojavi šuma, kojega u tom slučaju ne treba zamijeniti sa šumom nastalim zbog ponovnog otvaranja PDA-a. (97)

8.3.2. Restrikcija unosa tekućine

Nakon istraživanja koja su pokazivala da je povećan unos tekućina u prvim danima života nedonoščeta ili novorođenčeta povezan s većim rizikom morbiditeta, (98,99) ali i da restrikcija tekućine može negativno utjecati na optimalan kalorijski unos tijekom dana koji također ima značajnu ulogu u smanjenju morbiditeta, razvoju pluća i obrani od infekcija, (100) nije bio pronađen jedinstven dogovor o postupanjima u ovakvim slučajevima, što bi bilo značajno i za liječenje nedonoščadi s PDA-om. Zbog toga je iduće istraživanje napravljeno kako bi se pokazalo je li povećan unos tekućina povezan s većim rizikom razvoja PDA-a ili bronhopulmonalne displazije kod djece rođene s vrlo niskom porođajnom masom (≤ 32 tjedna, ≤ 1250 g), u odnosu na

nedonošćad istih karakteristika koji su dobivali umjerene ili smanjene doze tekućina u prvim danima života. Sva djeca profilaktički su primila indometacin. Rezultati ovog istraživanja provedenog na 204 djece potvrdili su prethodne sumnje i dokazali da je unos tekućine tijekom prva tri dana života (ali ne i tijekom 4.-7. dana i 2.-4. tjedna) značajno povezan s učestalošću nastanka PDA-a. 2% djece iz skupine koja je dobivala male doze tekućina, 6% onih iz skupine umjerenih te 25% djece iz skupine koja je primala visoke doze tekućina razvilo je klinički značajan PDA 1. dana života. Za svakih dodatnih 10 ml/kg unesene tekućine 2. i 3. dana, rizik od nastanka otvorenog arterijskog duktusa rastao je za 14%, odnosno 22%, dok ni gestacijska dob ni dobivanje ili gubitak na težini na njega nisu imali utjecaj. Nakon korekcije zbog gestacijske dobi i težine bolesti mjerene po SNAPPE-II skali (Score for Neonatal Acute Physiology with Perinatal Extension-II), pronađena je isključiva povezanost između visokog unosa tekućine 2. i 3. dana života i rizika od razvoja otvorenog arterijskog duktusa, posebice za unos tekućine veći od $170 \text{ ml/kg}^{-1} \text{ dan}^{-1}$ trećega dana. Nije nađena poveznica između unosa tekućine ove djece i razvoja bronhopulmonalne displazije. (101) Potrebni su daljnji, kontrolirani klinički pokusi kako bi se utvrdio utjecaj unosa tekućina na rizik razvoja otvorenog arterijskog duktusa.

8.3.3. Diuretici

Jedno pregledno istraživanje pokušalo je pronaći dokaze za primjenu furosemida uz indometacin pri liječenju PDA-a, navodeći njegovu potencijalnu pogodnost u prevenciji bubrežne toksičnosti kao nuspojave indometacina, ali i moguću negativnu stranu - smanjen odgovor duktusa na zatvaranje. Nije nađeno dovoljno dokaza za primjenu furosemida uz indometacin, ali se navodi kako je kontraindicirano upotrijebiti ga u liječenju nedonošćadi sa simptomatskim PDA-om kod koje postoji dehidracija. (102) Postavilo se i pitanje može li furosemid spriječiti indometacinom uzrokovano zatajenje bubrega. Pokazalo se u jednom (kontroliranom) kliničkom pokusu na 36-ero nedonošćadi s PDA-om da ne može, ali da sam nema negativnih utjecaja na njegovu terapijsku učinkovitost. (103) I dok su početkom tisućljeća istraživanja pokušavala pronaći dokaze za eventualne koristi primjene furosemida uz indometacin za liječenje PDA-a, desetak godina poslije pitanja vezana uz ovu tematiku krenula su u drugome smjeru. Prilikom istraživanja koje je ispitalo učinak furosemida davanoga uz indometacin prilikom liječenja nedonošćadi s

PDA-om, kod djece koja su primala takvu terapiju u odnosu na djecu u kontrolnoj skupini koja su primala samo indometacin primjećen je značajni porast serumskog kreatinina i hiponatrijemije, dok se volumen urina nije povećao. (104) Još je jedna studija promatrala mogući učinak uporabe furosemida (u odnosu na placebo) na uzorku od 68 nedonoščadi liječene indometacinom zbog PDA-a u pogledu utjecaja na njegovo zatvaranje i bubrežnu funkciju kod nedonoščadi. Dokazan je veći rizik od nastanka akutnog bubrežnog zatajenja kod djece koja su primala kombinaciju indometacina i furosemida za razliku od kontrolne skupine, ali bez utjecaja na zatvaranje duktusa. (105) Nadalje, kontinuirana za razliku od intermitentne intravenske infuzije furosemida dovodi do bolje kontrole diureze, a moguće ga je primijeniti i inhalacijskim načinom (korisno kod dojenčadi s kroničnom bolesti pluća). Nedonoščad s niskom porođajnom masom ima povećan rizik od razvoja bubrežnih kalcifikacija ako se kod njih furosemid primjenjuje duže vrijeme. (106) Osim pogodnosti koje korištenje diuretika ima, pozornost treba obratiti i na njihove moguće nuspojave koje bi katkada mogle biti i značajnije od njihovog terapijskog učinka te dobro procijeniti odnos koristi i štete prilikom njihova propisivanja. Primjerice, već je 1983. prepoznato kako furosemid povećava rizik za nastanak PDA-a kod nedonoščadi s respiratornim distres sindromom. Ovo je dokazano istraživanjem gdje je 66-ero nedonoščadi podjeljeno u dvije skupine, pri čemu su jedni dobivali furosemid, a drugi tiazidski diuretik. Incidencija PDA-a bila je veća u skupini koja je primala furosemid, kao i potreba za njegovim kirurškim podvezivanjem, a u toj je skupini naknadno nađeno da šestoro dodatne djece ima PDA. Međutim, ukupno preživljavanje bilo je manje (61% u odnosu na 76%). (107) Osim učinka diuretika na duktus i njegovo zatvaranje, potreban je oprez pri korištenju diuretika Henleove petlje zbog njihovih potencijalnih višestrukih nuspojava koje mogu zahvatiti i druge organe. (108) Treba razmotriti i potencijalni učinak dugotrajne diuretske terapije na plućnu funkciju i moguće nuspojave. (109)

Osim furosemida, od diuretika Henleove petlje kao alternativno rješenje može se ponuditi bumetanid, imajući na umu sličnosti i razlike njihova djelovanja na nedonoščad, a neki preporučuju da se umjesto diuretika Henleove petlje prednost treba dati tiazidskim diureticima. (110,111)

Redukciju unosa tekućine i diuretika treba ograničiti na nekoliko dana, a nakon toga treba odlučiti je li potrebno medikamentozno zatvaranje duktusa, i to na temelju procjene hemodinamske značajnosti duktusa.

8.4. Medikamentozno liječenje

Medikamentozno liječenje otvorenog arterijskog duktusa vjerojatno je i najzastupljeniji način, a pritom se najčešće koriste inhibitori ciklooksigenaze. Mehanizam njihova djelovanja inhibicija je enzima ciklooksigenaze čime se sprječava nastanak prostaglandina (E_2 , D_2 , $F_{2\alpha}$), prostaciklina i tromboksana koji inače nastaju iz arahidonske kiseline. Budući da je prostaglandin E_2 (PGE_2) vazodilatator koji potiče i održava duktus otvorenim, jasan je način na koji ovi lijekovi pomažu njegovo zatvaranje, što je dokazano i brojnim istraživanjima. Poznati predstavnici ove skupine lijekova su indometacin i ibuprofen, od kojih je prvi desetljećima bio preferiran i češće korišten, dok se pogodnosti drugoga otkrivaju zadnjih godina.

8.4.1. Indometacin

Indometacin se u terapiji otvorenog duktusa koristi od sredine 70-ih godina prošlog stoljeća, prvo kao oralna suspenzija, a danas parenteralno nakon što je primjećena njegova nesigurna apsorpcija iz crijeva. Njegovo poluvrijeme raspada u djece mlađe od sedam dana iznosi 20 sati, a u starijih 12 sati. Njegovim učinkom sprječavanja nastanka prostaglandina potiče se vazokonstrikcija i funkcionalno zatvaranje duktusa. Potencijalni problem je što je vazokonstrikcija neselektivna te može dovesti i do smanjenog protoka krvi kroz druge organe, primjerice mozga, bubrega, crijeva. Tri su moguća načina primjene indometacina s obzirom na vrijeme primjene: profilaktička primjena, prijesimptomatska primjena i liječenje simptomatskog duktusa.

Profilaktička primjena indometacina raspravljena je ranije kod preventivnog liječenja otvorenog arterijskog duktusa. Primjena indometacina prije kliničkih simptoma odvija se između prvog i petog dana života, a na temelju rane ehokardiografske procjene mehanizma spontanog zatvaranja duktusa. Na ovaj se način liječi asimptomatski, a potencijalno hemodinamski značajan duktus. Treći je način liječenje otvorenog arterijskog duktusa neposredno po kliničkom očitovanju simptoma i znakova te je uobičajeni postupak. (Ovim pristupom liječenje je potrebno kod oko trećine djece gestacijske dobi manje od 30 tjedana). (41)

Moguće uspojave indometacina su prolazna oligurija, pogoršanje bubrežne funkcije s porastom serumskog kreatinina, smanjenje moždanog protoka, nekrotizirajući enterokolitis, perforacija crijeva i smanjena agregacijska funkcija trombocita.

Kontraindikacije za primjenu indometacina su: oligurija <1 ml/kg/sat 12 sati prije terapije, visoke serumske vrijednosti ureje i kreatinina (>136 mmol/L), trombocitopenija <50000 (prije indometacina dati transfuziju), nekrotizirajući enterokolitis ili krvarenje iz probavnog sustava, sklonost krvarenju, neliječena infekcija, o duktusu ovisna prirođena srčana grješka, vrijednost nekonjugiranog bilirubina >200 μ mol/l. Intrakranijalno krvarenje nije kontraindikacija za primjenu indometacina. Prije terapije indometacinom nužno je učiniti kompletnu krvnu sliku, ionogram seruma, ureu i kreatinin, provjeriti diurezu i stolicu na tragove krvi te isključiti o duktusu ovisnu srčanu grješku.

Pojedinačna doza indometacina ovisi o dobi započinjanja terapije, a uobičajeno se daju tri doze indometacina u 12-satnim intervalima u obliku polagane infuzije kroz 20-30 minuta. Prva je doza 0.2 mg/kg, a ostale pojedinačne doze ovise o dobi djeteta prilikom započinjanja terapije, kako je prikazano u Tablici 3. (10, 41)

Tablica 3. Doziranje indometacina za liječenje PDA kod nedonoščadi (prilagođeno prema (41))

Dob	Prva doza (mg/kg)	Druga doza (mg/kg)	Treća doza (mg/kg)
< 48 sati	0.2	0.1	0.1
2-7 dana	0.2	0.2	0.2
> 7 dana	0.2	0.25	0.25

Unos tekućine tijekom terapije treba smanjiti za 20-40 ml/kg/dan i regulirati svakih 8-12 sati. Budući da indometacin djeluje poput antidiuretskog hormona, treba redovito mjeriti diurezu i omjer diureza/unos tekućine držati u rasponu 0.3-0.7. Treba pratiti i ponošenje hrane i tražiti tragove krvi u stolici i aspiratu želuca. Što se tiče učinkovitosti terapije indometacinom, u 2/3 djece duktus se zatvara unutar 48 sati od njegove primjene, a učestalost recidiva je 33%.

Ponovljeno liječenje podiže uspješnost indometacina na 95%. Indometacin je najučinkovitiji u djece gestacijske dobi 32-36 tjedana. U djece niže gestacijske dobi manje je učinkovit. Neuspjeh liječenja indometacinom u grupi djece porođajne mase do 800 grama je 43%. Primjena indometacina nakon 10. dana života manje je uspješna. (41)

8.4.2. Ibuprofen

Ibuprofen je, primjenjen parenteralno, jednako učinkovit kao indometacin i rjeđe izaziva oliguriju te smanjuje rizik nastanka nekrotizirajućeg enterokolitisa i prolazne bubrežne insuficijencije. No, zamijećena je veća učestalost razvoja kronične plućne bolesti. U nekoliko je djece, neposredno nakon aplikacije parenteralnog pripravka ibuprofena, došlo do razvoja plućne hipertenzije. Oralni pripravak ibuprofena u kliničkim se pokusima pokazao učinkovitim i sigurnom lijekom. (112,113)

Brojna su istraživanja usmjerena na usporedbu učinkovitosti i sigurnosti primjene ibuprofena i indometacina za liječenje PDA-a kod nedonoščadi i uglavnom pokazuju približno jednake rezultate po uspješnosti liječenja, a razlikuju se u razvoju i učestalosti određenih nuspojava, primjerice pojava težih nuspojava vezanih za bubrege prilikom liječenja indometacinom u odnosu na ibuprofen. Zbog takvih i drugih nalaza i dokaza dobivenih istraživanjima, postoje neke preporuke za korištenje ibuprofena za zatvaranje duktusa, posebice u nedonoščadi. (114-119)

8.4.3. Paracetamol

Paracetamol je još jedan od pripravaka kojima se pokušava odrediti i utvrditi efikasnost u zatvaranju duktusa u odnosu na rizik od nuspojava. U istraživanjima koja su ovo proučavala (sustavni pregled i meta-analiza) navodi se uspjeh uporabe paracetamola usporediv s onim indometacina i ibuprofena, no rezultati se trebaju uzeti s rezervom s obzirom na upitnu kvalitetu dostupnih istraživanja i malen broj djece na kojoj se liječenje paracetamolom provodilo. (120) Još jedan faktor na koji treba obratiti pozornost je dnevna doza, budući da je korišteno 60 ml/kg/dan, što je značajno veća doza od one koja se inače preporučuje kao maksimalna za

novorođenčad za liječenje boli i vrućice. Potrebno je ispitati kakav utjecaj takva doza ima na eventualni razvoj hepatotoksičnosti, koja je inače jedna od težih posljedica predoziranja paracetamolom, ali i kao potencijalni dugoročni čimbenik neurokognitivnoga razvoja djece te drugih dugoročnih posljedica. (121-124) Potrebna su daljnja istraživanja koja bi dokazala učinkovitost i sigurnost njegove primjene u liječenju PDA-a prije nego što se preporuči za sigurnu primjenu.

Jednim se istraživanjem pokušalo naći postoji li veza između broja dana proteklih od rođenja do započinjanja medikamentoznoga liječenja PDA-a i povećanog rizika od kasnije potrebe za kirurškim zatvaranjem duktusa ili smrti kod nedonoščadi rođene prije 27. tjedna gestacijske dobi. Pokazano je da takav rizik nije povećan, neovisno o tome je li liječenje započelo u prva dva dana, između 3. i 6. dana ili nakon 7. dana po rođenju. Osim toga, u skupini djece kod koje je kasnije započeto s liječenjem nije došlo do povećanog rizika razvoja bronhopulmonalne displazije. (125)

8.5. Liječenje transkateterskim postupcima

Transkatetersko se liječenje češće od medikamentoznog koristi za liječenje PDA-a kod novorođenčadi, doječadi, starije djece i adolescenata, budući da kod njih medikamentozno nije toliko (ili uopće) uspješno. Nakon razvitka različitih naprava kojima je moguće transkateterski zatvoriti duktus Botalli (perkutana okluzija spiralom, Amplatzer okluder, Rashkindov kišobran), a koje se kao manje invazivna tehnika preporučuju za male i umjerene slučajeve otvorenih arterijskih duktusa, postavlja se pitanje opravdanosti kirurškog liječenja velikog arterijskog duktusa. Danas se većina otvorenih arterijskih duktusa bez plućne hipertenzije kod djece zatvara elektivno, transkateterskim putem, najčešće do školske dobi. Pritom se transkateterski zahvat, ukoliko duktus ne opeterećuje dijete, često pomiče iz dojenačke u dob malog djeteta, jer je tehnički manje zahtjevan, a učestalost mogućih komplikacija niža.

U slučaju odluke o transkateterskom zatvaranju duktusa, potrebno je prije postupka napraviti pretrage koje uključuju EKG i ehokardiografiju, kako bi se procijenila veličina i oblik duktusa, što će imati utjecaj na izbor naprave za njegovo zatvaranje. Od pristupa se razlikuju anterogradni i retrogradni, od kojih retrogradni omogućuje veću stabilnost i kontrolu. U Hrvatskoj se koriste zatvaranje duktusa retrogradnim putem iz aorte putem spirale (coil), koja je pogodnija za manje duktuse (promjera 2,5-3 mm), te zatvaranje duktusa Amplatzer protezom (occluder) koji se postavlja putem lijeve pulmonalne arterije, a koji se preporučuje za veće duktuse (promjera većeg od 4 mm).

U slučaju malenog duktusa, obično mu se spiralom pristupi s aortalnog kraja. Nakon postavljanja katetera, kroz njega se ravnom žicom promjera jednakog spirali prođe u glavnu pulmonalnu arteriju kako bi se procijenila stabilnost katetera prije stavljanja spirale. Spirala se bira na temelju morfologije, dužine, veličine duktusa te njegove hemodinamike. Duž spirale postavljene su tanke dakronske niti koje djeluju trombogeno, dok spiralni oblik pomaže mehaničko zatvaranje duktusa. Promjer spirale treba biti otprilike dvostruko veći od promjera duktusa, a njegova dužina otprilike 12 puta veća od promjera duktusa, odnosno tolika da može napraviti četiri navoja. Nakon potiskivanja spirale kroz kateter prema pulmonalnom kraju duktusa pod kontrolom fluoroskopije, oslobađa se pola do cijeloga navoja spiralne petlje na pulmonalnom kraju, a preostala se tri do tri i pol navoja ulažu u ampulu na aortalnom kraju duktusa (prije kraja izvuku se kateter i žica). Nakon postavljanja spirale, treba provjeriti ima li značajnog rezidualnog protoka. Ako postoji i malen je treba ponoviti angiogram za 10 minuta, a ako je velik potrebno je postaviti i drugu spiralu. Neki od razloga neuspješnog zatvaranja ovim pristupom mogu biti prevelik duktus, premalen duktus, spontana migracija spirale i ijatrogeno odstranjenje spirale. (126,127)

Amplatzer proteza koristi se pri zatvaranju duktusa kod pacijenata starijih od 6 mjeseci i težih od 6 kg, a općenito za zatvaranje duktusa čiji promjer mora biti najmanje 2-2,5 mm. Također, ampula na aortalnom kraju duktusa mora biti dovoljno velika da bi se proteza pravilno postavila te kako bi se spriječilo da ona prođe u descendentnu aortu. Promjer proteze treba biti oko 2 mm veći od promjera duktusa. Venski pristup se koristi za postavljanje proteze, a arterijski za angiografiju, kojom se i potvrđuje njezin pravilan smještaj. (126) Ovim se načinom trenutno

zatvaranje duktusa dogodi u oko 70% pacijenata, nakon jednoga dana u 90-95%, a nakon godine dana u oko 97% pacijenata. (128)

Od komplikacija moguće su embolizacija, nepotpuno zatvaranje i opstrukcija (lijeve pulmonalne arterije, češće kod manjih pacijenata i velikih duktusa).

8.6. Kirurško liječenje

Iako se preporučuje liječenje (simptomatskog) otvorenog arterijskog duktusa kod nedonoščadi započeti lijekovima, kirurško podvezivanje duktusa može se provesti kada je medikamentozno liječenje (jedan ili dva ciklusa inhibitora ciklooksigenaze) hemodinamski značajnog duktusa (koji se klinički očituje) neuspješno ili kontraindicirano. Unatoč koristi od kirurškog liječenja PDA-a, ono je metoda trećeg izbora zbog potencijalnih rizika i negativnih učinaka koje nosi, a koji mogu biti trenutni ili dugoročni, pogotovo uz dostupnost transkateterskog zatvaranja duktusa koje ima manji rizik od komplikacija, kako je već opisano. Upravo je stoga potrebno pažljivo birati pacijente i indikacije za ovakvu vrstu liječenja. Prema istraživanju koje je razmatralo ova pitanja, potrebno je razmotriti tri važne komponente prije odluke o načinu njegova liječenja: 1. Je li nastala pulmonalna hipertenzija reverzibilna ili ireverzibilna?; 2. Postoji li podudarnost između veličine otvorenog arterijskog duktusa pacijenta i naprave koja bi poslužila za njegovo zatvaranje, bez da se kompromitira lumen aorte i/ili pulmonalne arterije?; 3. Je li moguće na siguran način dostupnim vaskularnim pristupom uvesti napravu za zatvaranje duktusa potrebne veličine kod novorođenčadi i dojenčadi te postoje li drugi tehnički problemi kod pacijenata ove skupine?. (129)

Neke od mogućih nuspojava kirurškog podvezivanja duktusa su: nestabilnost kardiovaskularnog sustava i vitalnih znakova (hipotenzija), ugrožavanje respiracije, infekcije, intraventrikularno krvarenje, hilotoraks, rekurentne paralize laringealnog živca, bronhopulmonalna displazija i smrt. (130,131) Iako je u nekim slučajevima sistemska hipotenzija kao nuspojava podvezivanja duktusa uspješno liječena hidrokortizonom, njegova korist za ovu indikaciju (kardiovaskularna nestabilnost) nije potvrđena u svim istraživanjima te su potrebna daljnja ispitivanja kako bi se

utvrdila eventualna korist ovakve terapije. (132,133) Uz već nabrojane nuspojave, iduće je istraživanje povezalo kirurško podvezivanje PDA-a s još nekima. 50% nedonoščadi ispod 28 tjedana gestacijske dobi koji su preživjeli kirurško podvezivanje duktusa razvilo je neurosenzorna oštećenja, za razliku od 34% onih u skupini koja je liječena samo medikamentozno, a povećana je bila i incidencija bronhopulmonalne bolesti i retinopatije prematuriteta. (134) Usto treba naglasiti da su pacijenti koji će biti podvrgnuti kirurškom podvezivanju često težega zdravstvenog stanja, a češće i vrlo niske porođajne mase (zbog manje uspješnosti indometacina u zatvaranju PDA-a u toj skupini) od onih kojima je liječenje uspjelo medikamentoznim liječenjem pa i to može biti jedan od faktora težeg tijeka i većeg broja nuspojava. Zbog svih navedenih čimbenika potrebno je adekvatno zbrinuti pacijente u postoperativnom periodu kako bi se smanjio rizik razvitka nuspojava, što uključuje stalni nadzor kardiovaskularnih funkcija te održavanje normalnih razina krvnoga tlaka i perfuzije. (135)

Promatrano je i postoji li korist od profilaktičkog kirurškog podvezivanja PDA-a kod nedonoščadi vrlo niske porođajne mase u smislu smanjenja rizika od mortaliteta i morbiditeta u toj skupini djece, u odnosu na onu koji nije profilaktički kirurški liječena i onu koja je primila medikamentoznu profilaksu inhibitorima ciklooksigenaze. Glavni promatrani ishod bio je rizik od razvoja bronhopulmonalne displazije, a promatrani su i drugi važni kratkoročni i dugoročni ishodi. Pronađeno je da profilaktičko kirurško podvezivanje PDA-a nije smanjilo incidenciju ni mortaliteta ni bronhopulmonalne displazije (niti je dovelo do značajnih razlika u incidenciji intraventrikularnog krvarenja 3. i 4. stupnja i retinopatije nedonoščadi), ali pokazano je statistički značajno smanjenje incidencije razvoja nekrotizirajućeg enterokolitisa 2. i 3. stupnja. (136) Nasuprot ovome, postavlja se pitanje mogućih posljedica (respiratornih i gastrointestinalnih) prilikom odgođenog kirurškog zatvaranja PDA-a kod nedonoščadi rođenih s manje od 28 tjedana gestacijske dobi kod kojih je bio prisutan hemodinamski značajan otvoreni duktus i neuspjeh njegovog zatvaranja nakon medikamentozne terapije. U prvoj skupini djece (kirurško zatvaranje duktusa prije 21. dana života) rezultati liječenja povezani su s prolaskom manjega broja dana do uspostave potpunog oralnog hranjenja i boljim napredovanjem na tjelesnoj masi, nego u drugoj skupini djece (kirurško zatvaranje duktusa nakon 21. dana života). Incidencija bronhopulmonalne displazije bila je podjednaka u objema skupinama. (137)

9. KLINIČKA PRAKSA U KBC-u ZAGREB

Ovdje će biti opisan način dijagnosticiranja i liječenja otvorenog arterijskog duktusa na Klinici za pedijatriju KBC-a Zagreb, koji je i Referentni centar pedijatrijske kardiologije u Republici Hrvatskoj.

Dijagnoza otvorenog arterijskog duktusa temelji se na anamnezi, kliničkom pregledu djeteta i dodatnim dijagnostičkim pregledima kojima se sumnja potvrđuje ili isključuje. Postoje određene razlike ovisno o tome je li dijete rođeno kao nedonošče ili u terminu.

Kod nedonoščadi i novorođenčadi niske porođajne mase prilikom kliničkog pregleda potrebno je tragati za znakovima kao što su tahikardija, tahipneja i potreba za strojnom ventilacijom budući da se kod ove skupine djece klasični klinički znakovi ne moraju uvijek pronaći. Zbog posebnosti kliničke slike, rana se dijagnoza otvorenog arterijskog duktusa kod nedonoščadi temelji na ehokardiografiji. Kako bi se napravila procjena hemodinamske značajnosti duktusa ehokardiografijom se mjere najuži promjer duktusa, njegov oblik, tip protoka kroz duktus i silaznu aortu, procjena tlaka u plućnoj arteriji, stupanj proširenosti lijevih struktura srca te ekstenzija retrogradnog dijastoličkog protoka u silaznu aortu i njezine ogranke. Za procjenu učinka lijevo-desnog pretoka, odnosno postojanja volumnog opterećenja i proširenja lijevih struktura srca, koriste se dva omjera: omjer promjera lijeve pretklijetke i korijena aorte (LA:Ao) i omjer promjera lijeve klijetke na kraju dijastole i korijena aorte (LVEDV:Ao). Omjeri LA:Ao > 1.4 i LVEDV:Ao > 2.1:1 govore o postojanju značajnog lijevo-desnog pretoka s visokom osjetljivošću i specifičnošću.

Potporna terapija sastoji se od redukcije unosa tekućine i primjene diuretika (najčešće furosemida) u trajanju ne dužem od nekoliko dana, kako bi se izbjegla dehidracija djeteta. Nakon toga procjenjuje se hemodinamska značajnost duktusa i donosi odluka o njegovom eventualnom medikamentoznom zatvaranju, koje je indicirano kod simptomatske novorođenčadi s ehokardiografski potvrđenim hemodinamski značajnim pretokom, a provodi se parenteralno primjenjenim indometacinom. Prije terapije indometacinom potrebno je učiniti kompletnu krvnu sliku, ionogram seruma, ureju i kreatinin, provjeriti diurezu i stolicu na tragove krvi te isključiti

postojanje prirodene srčane grješke ovisne o duktusu, kao i kontraindikacija za njegovu primjenu. Indometacin se obično daje u tri doze kao polagana infuzija kroz 20-30 minuta, u intervalima od 12 sati. Prva je doza 0.2 mg/kg, a ostale pojedinačne doze ovise o dobi djeteta prilikom započinjanja terapije, kako je prikazano u Tablici 3.

Tijekom terapije indometacinom treba smanjiti unos tekućine za 20-40 ml/kg/dan i regulirati ga svakih 8-12 sati te redovito pratiti diurezu. Omjer diureza/unos tekućine trebao bi biti između 0.3 i 0.7. Potrebno je pratiti i kako dijete podnosi hranu i provjeravati aspirat želuca i stolicu na tragove krvi, a postoji i mogućnost prekida hranjenja tijekom liječenja indometacinom i 48 sati nakon toga ako za to postoji potreba. Ako se pojavi hiponatrijemija nastavlja se smanjivati unos tekućine. (41)

Kod djece rođene u terminu princip je sličan, a vrlo je bitno obaviti temeljit klinički pregled. U anamnezi se o simptomima može saznati samo ako je pretok postojećeg otvorenog duktusa velik. Kod dojenčadi, iz anamneze i kliničkog pregleda mogu biti prisutni dispneja, znojenje, zastoj u rastu i pulmonalne infekcije, a u dječjoj dobi dispneja, lupanje srca (palpitacije), zamaranje i iznemoglost. Ni jedan od znakova nije patognomoničan za otvoreni duktus, već se mogu naći i kod drugih srčanih grješaka i bolesti. Šum može biti sistoličko ili kontinuirano strujanje u 1. do 3. interkostalnom prostoru lijevo koje se može prenositi do juguluma, ali u dojenčadi može biti netipičan i tada se ne može razlikovati od šumova prisutnih pri drugim srčanim grješkama, primjerice ventrikularnom septalnom defektu. U slučaju obrata pretoka i pojave Eisenmengerova sindroma moguće je vidjeti cijanoze nogu, nokte poput stakalaca na satu i batičaste prste, no to je u dječjoj dobi rijetkost. Nakon sumnje na PDA postavljene kliničkim pregledom, dijagnozu je potrebno potvrditi ehokardiografijom. Na EKG-u se mogu primijetiti znakovi opterećenja i hipertrofije obaju ventrikula. Na rentgenogramu se može vidjeti povećano srce s apeksom usmjerenim prema dolje i lateralno ako postoji veliki pretok. Osim ove neinvazivne, moguća je i invazivna dijagnostika poput kateterizacije srca uz posebne indikacije kao što su atipični nalazi, sumnja na dodatnu ili složenu srčanu grješku te plućnu hipertenziju. Pritom je dokaz izravno sondiranje duktusa i aorte ili postojanje arterijske krvi u pulmonalnoj arteriji. (28)

Kao metoda liječenja kod nesimptomatske djece planira se elektivno zatvaranje duktusa. Kod simptomatske je djece metoda izbora operativno podvezivanje i presijecanje duktusa u dobi od 3-

4 mjeseca, u slučaju plućne hipertenzije u dobi od 5-6 mjeseci. Sve je duktuse potrebno zatvoriti, bez obzira na njihovu veličinu, a inoperabilnima se mogu smatrati oni u kojima je došlo do obrata protoka krvi kroz pretok iz lijevo-desnog u desno-lijevi, odnosno do razvoja Eisenmengerova sindroma. Duktus koji je malen, bez hemodinamskih reperkusija, kliničkih znakova pa i bez šuma (tzv. „silent ductus“), često predstavlja samo ehokardiografski nalaz koji ponekad treba samo pratiti i procijeniti potrebu za liječenjem. U tim slučajevima, liječenje često i nije potrebno, a ponekad ni moguće budući da tako maleni duktus često nije moguće sondirati kateterom pa ni uvesti sustav za okluziju duktusa transkateterskim putem. Danas se većina otvorenih arterijskih duktusa u djece, bez plućne hipertenzije, zatvara elektivno, transkateterskim putem, najčešće do školske dobi. Kod toga se transkateterski zahvat, ukoliko duktus ne opeterećuje dijete, često pomiče iz dojenačke u dob malog djeteta, jer je tehnički manje zahtjevan, a učestalost mogućih komplikacija niža. U Hrvatskoj se koriste zatvaranje duktusa retrogradnim putem iz aorte putem spirale (coil), koja je pogodnija za manje duktuse (promjera 2,5-3 mm), te zatvaranje duktusa Amplatzer protezom (occluder) koji se postavlja putem lijeve pulmonalne arterije, a koji se preporučuje za veće duktuse (promjera većeg od 4 mm).

Kirurško se liječenje u obliku kirurškog podvezivanja duktusa može provesti kada je medikamentozno liječenje ili zatvaranje transkateterskim putem hemodinamski značajnog duktusa neuspješno ili kontraindicirano.

10. ZAKLJUČAK

Otvoreni arterijski duktus prirođena je srčana grješka koja čini 5-10% ukupnih srčanih grješaka, pri čemu je incidencija znatno viša kod nedonoščadi, nego kod djece rođene u terminu. Pripada u skupinu prirođenih srčanih grješaka s arterijsko-venskim (lijevo-desnim) pretokom. Kod zdrave se djece rođene u terminu očekuje njezino funkcionalno zatvaranje u prvih nekoliko dana nakon rođenja. Glavni faktor koji utječe na nezatvaranje duktusa je nedonošenost, a općenito se smatra da je uzrok njegove pojave PDA-a multifaktorijalan. Ako do zatvaranja duktusa u predviđenom roku ne dođe s vremenom je moguć razvitak različitih simptoma i znakova ovisno o dobi djeteta i hemodinamskoj značajnosti protoka kroz duktus. Na PDA je potrebno posumnjati na temelju kliničkih znakova i simptoma te ga potvrditi ehokardiografijom. Nakon toga odlučuje se o daljnjim postupcima i liječenju, što će također ovisiti o nekoliko čimbenika. Najznačajniji i najzastupljeniji načini liječenja su medikamentozni uz potpurnu terapiju u obliku smanjenja volumena unosa tekućine i diuretika te kirurški, a negdje je dostupno i profilaktičko liječenje te rano otkrivanje PDA-a. Medikamentožno liječenje inhibitorima ciklooksigenaze (indometacin, ibuprofen) uglavnom se primjenjuje kod nedonoščadi, dok se transkatetersko zatvaranje ili kirurško podvezivanje duktusa primjenjuje ako medikamentožno nije bilo uspješno ili su postojale kontraindikacije za njegovo provođenje. U terminske i starije djece liječenje se u posljednja dva desetljeća najčešće provodi transkateterskim zatvaranjem umetanjem posebno razvijenih sustava, posebice za male i umjerene slučajeve otvorenih arterijskih duktusa bez plućne hipertenzije. Svaki simptomatski, odnosno hemodinamski značajan duktus treba zatvoriti, a ireverzibilnima se smatraju oni u kojima je došlo do obrata smjera pretoka i razvoja Eisenmengerova simptoma. Još uvijek ne postoji suglasnost oko najpravilnijeg i jedinog preporučenog načina liječenja, već ono ovisi o dobi djeteta, hemodinamskoj značajnosti duktusa i drugim faktorima, što se dopunjava i stalno novim spoznajama na ovome području.

11. ZAHVALE

Zahvaljujem mentoru doc.dr.sc. Danielu Dilberu, dr.med. na pomoći prilikom izrade ovoga diplomskog rada, na svoj literaturi, savjetima, strpljenju i vremenu.

Zahvaljujem i svojoj obitelji, prijateljima i svima koji su me podržavali tijekom studija. Bez njih bi bilo puno teže.

12. LITERATURA

1. Hoffman JJ, Kaplan S. The incidence of congenital heart disease. *J Am Coll Cardiol.* 2002;39(12):1890-900.
2. Wilkins J. Risks of offspring of patients with patent ductus arteriosus. *J Med Genet.* 1969;6(1):1-4.
3. Pierpont ME, Basson CT, Benson Jr DW i sur. Genetic basis for congenital heart defects: current knowledge: a scientific statement from the American Heart Association Congenital Cardiac Defects Committee, Council on Cardiovascular Disease in the Young: endorsed by the American Academy of Pediatrics. *Circulation.* 2007;115(23):3015-38.
4. Forsey JT, Elmasry OA, Martin RP. Patent arterial duct. *Orphanet J Rare Dis.* 2009 Jul 10;4:17. doi: 10.1186/1750-1172-4-17
5. Tanner K, Sabrine N, Wren C. Cardiovascular malformations among preterm infants. *Pediatrics.* 2005;116(6);e833-8.
6. Sadler TW. Langmanova medicinska embriologija. U: Bradamante Ž, Grbeša Đ., ur. 10. izd. Zagreb: Školska knjiga; 2009. str. 161-97.
7. Schneider DJ, Moore JW. Patent ductus arteriosus. *Circulation.* 2006;114(17):1873–82. doi: 10.1161/CIRCULATIONAHA.105.592063
8. Knight L, Edwards JE. Right aortic arch. Types and associated cardiac anomalies. *Circulation.* 1974;50(5):1047-51.
9. Junqueira LC, Carneiro J. Osnove histologije: udžbenik i atlas. U: Bradamante Ž, Kostović-Knežević, ur. Lj. 5. izd. Zagreb: Školska knjiga; 2005. str. 215-33.
10. Mardešić D. i sur. Pedijatrija. U: Krznarić-Vohalski G., ur. 7. izd. Zagreb: Školska knjiga; 2003. str. 303-94, 685-763.
11. Rudolph AM. The changes in the circulation after birth. Their importance in congenital heart disease. *Circulation.* 1970;41(2):343-59.
12. Van Vonderen JJ, Roest AA, Siew ML, Walther FJ, Hooper SB, Te Pas AB. Measuring physiological changes during the transition to life after birth. *Neonatology.* 2014;105(3):230-42. doi: 10.1159/000356704. Epub 2014 Feb 6.
13. Smith GC. The pharmacology of the ductus arteriosus. *Pharmacol Rev.* 1998;50(1):35-58.

14. Clyman RI, Mauray F, Roman C, Rudolph AM, Heymann MA. Circulating prostaglandin E2 concentrations and patent ductus arteriosus in fetal and neonatal lambs. *J Pediatr.* 1980;97(3):455-61.
15. Clyman RI, Mauray F, Roman C i sur. Effects of antenatal glucocorticoid administration on ductus arteriosus of preterm lambs. *Am J Physiol.* 1981;241(3):H415-20.
16. Roberts D, Dalziel S. Antenatal corticosteroids for accelerating fetal lung maturation for women at risk of preterm birth. *Cochrane Database Syst Rev.* 2006 Jul 19;(3):CD004454.
17. Gentile R, Stevenson G, Dooley, Franklin D, Kawabori I, Pearlman A. Pulsed Doppler echocardiographic determination of time of ductal closure in normal newborn infants. *J Pediatr.* 1981;98(3):443-8.
18. Reller MD, Rice MJ, McDonald RW. Review of studies evaluating ductal patency in the premature infant. *J Pediatr.* 1993;122(6):S59-62.
19. Reller MD, Colasurdo MA, Rice MJ, McDonald RW. The timing of spontaneous closure of the ductus arteriosus in infants with respiratory distress syndrome. *Am J Cardiol.* 1990;66(1):75-8.
20. Koch J, Hensley G, Roy L i sur. Prevalence of spontaneous closure of the ductus arteriosus in neonates at a birth weight of 1000 grams or less. *Pediatrics.* 2006;117(4):1113-21.
21. Noori S, McCoy M, Friedlich P i sur. Failure of ductus arteriosus closure is associated with increased mortality in preterm infants. *Pediatrics.* 2009 Jan;123(1):e138-44. doi: 10.1542/peds.2008-2418
22. Clyman RI, Waleh N, Black SM, Riemer RK, Mauray F, Chen YQ. Regulation of ductus arteriosus patency by nitric oxide in fetal lambs: the role of gestation, oxygen tension, and vasa vasorum. *Pediatr Res.* 1998;43(5):633-44.
23. Clyman RI. Ductus arteriosus: current theories of prenatal and postnatal regulation. *Semin Perinatol.* 1987;11(1):64-71.
24. Clyman RI, Mauray F, Roman C, Heymann MA, Payne B. Effect of gestational age on ductus arteriosus response to circulating prostaglandin E2. *J Pediatr.* 1983;102(6):907-11.
25. Clyman RI, Chan CY, Mauray F i sur. Permanent anatomic closure of the ductus arteriosus in newborn baboons: the roles of postnatal constriction, hypoxia, and gestation. *Pediatr Res.* 1999;45(1):19-29.

26. Koch J, Hensley G, Roy L, Brown S, Ramaciotti C, Rosenfeld CR. Prevalence of spontaneous closure of the ductus arteriosus in neonates at a birth weight of 1000 grams or less. *Pediatrics*. 2006;117(4):1113-21.
27. Quinn D, Cooper B, Clyman RI. Factors associated with permanent closure of the ductus arteriosus: a role for prolonged indomethacin therapy. *Pediatrics*. 2002;110(1 Pt 1):e10.
28. Keck EW i sur. *Pedijatrijska kardiologija*. U: Krznarić-Vohalski G., ur. Zagreb: Školska knjiga; 1995. str. 61-62, 95-98.
29. Rankin J, Chadwick T, Natarajan M, Howel D, Pearce MS, Pless-Mulloli T. Maternal exposure to ambient air pollutants and risk of congenital anomalies. *Environ Res*. 2009 Feb;109(2):181-7. doi: 10.1016/j.envres.2008.11.007. Epub 2009 Jan 8.
30. Gilboa SM, Mendola P, Olshan AF i sur. Relation between ambient air quality and selected birth defects, seven county study, Texas, 1997-2000. *Am J Epidemiol*. 2005;162(3):238-52.
31. Hwang BF, Lee YL, Jaakkola JJ. Air Pollution and the Risk of Cardiac Defects: A Population-Based Case-Control Study. *Medicine (Baltimore)*. 2015 Nov;94(44):e1883. doi: 10.1097/MD.0000000000001883
32. Gianicolo EA, Mangia C, Cervino M, Bruni A, Andreassi MG, Latini G. Congenital anomalies among live births in a high environmental risk area--a case-control study in Brindisi (southern Italy). *Environ Res*. 2014 Jan;128:9-14. doi: 10.1016/j.envres.2013.11.002. Epub 2013 Dec 17.
33. Strickland MJ, Klein M, Correa A i sur. Ambient air pollution and cardiovascular malformations in Atlanta, Georgia, 1986-2003. *Am J Epidemiol*. 2009 Apr 15;169(8):1004-14. doi: 10.1093/aje/kwp011. Epub 2009 Mar 3.
34. Trevisan P, Diehl Zen T, Machado Rosa RF i sur. Chromosomal abnormalities in patients with congenital heart disease. *Arq Bras Cardiol*. 2013 Dec;101(6):495-501. doi: 10.5935/abc.20130204. Epub 2013 Oct 22.
35. Boghossian NS, Hansen NI, Bell EF i sur. Mortality and morbidity of VLBW infants with trisomy 13 or trisomy 18. *Pediatrics*. 2014;133(2):226-35.
36. Bruns DA, Martinez A. An analysis of cardiac defects and surgical interventions in 84 cases with full trisomy 18. *Am J Med Genet A*. 2016 Feb;170(2):337-43. doi: 10.1002/ajmg.a.37427. Epub 2015 Oct 9.

37. Lo NS, Leung PM, Lau KC, Yeung CY. Congenital cardiovascular malformations in Chinese children with Down's syndrome. *Chin Med J (Engl)*. 1989;102(5):382-6.
38. Freeman SB, Bean LH, Allen EG i sur. Ethnicity, sex, and the incidence of congenital heart defects: a report from the National Down Syndrome Project. *Genet Med*. 2008 Mar;10(3):173-80. doi: 10.1097/GIM.0b013e3181634867
39. Bermudez BE, Medeiros SL, Bermudez MB, Novadzki IM, Magdalena NI. Down syndrome: Prevalence and distribution of congenital heart disease in Brazil. *Sao Paulo Med J*. 2015 Nov-Dec;133(6):521-4. doi: 10.1590/1516-3180.2015.00710108. Epub 2015 Dec 8.
40. Martin CG, Snider AR, Katz SM, Peabody JL, Brady JP. Abnormal cerebral blood flow patterns in preterm infants with a large patent ductus arteriosus. *J Pediatr*. 1982;101(4):587-93.
41. Šarić D. Liječenje otvorenog arterijskog duktusa u nedonošene djece. *Neonatologija* 2004. XVI. tečaj trajne izobrazbe liječnika. VIII. Znanstveno-stručni sastanak hrvatskih neonatologa; 2004 lipanj 3-4; Zagreb. Zagreb: Medicinska naklada; 2004. str. 46-56.
42. Malčić I i sur, ur. *Pedijatrijska kardiologija: odabrana poglavlja*, 2. dio. Zagreb: Medicinska naklada; 2003. str. 91-8.
43. Mehta SK, Younoszai A, Pietz J, Achanti BP. Pharmacological closure of the patent ductus arteriosus. *Images Paediatr Cardiol*. 2003;5(1): 1–15.
44. McGrath RL, McGuinness GA, Way GL, Wolfe RR, Nora JJ, Simmons MA. The silent ductus arteriosus. *J Pediatr*. 1978;93(1):110-3.
45. Hammerman C, Strates E, Valaitis S. The silent ductus: its precursors and its aftermath. *Pediatr Cardiol*. 1986;7(3):121-7.
46. Kääpä P, Seppänen M, Kero P, Saraste M. Pulmonary hemodynamics after synthetic surfactant replacement in neonatal respiratory distress syndrome. *J Pediatr*. 1993;123(1):115-9.
47. Seppänen M, Kääpä P, Kero P. Acute effects of synthetic surfactant replacement on pulmonary blood flow in neonatal respiratory distress syndrome. *Am J Perinatol*. 1994;11(6):382-5.
48. Clyman RI, Jobe A, Heymann M. Increased shunt through the patent ductus arteriosus after surfactant replacement therapy. *J Pediatr*. 1982;100(1):101-7.

49. Allen HD, Driscoll DJ, Shaddy RE, Feltes TF, ur. Moss and Adams' heart disease in infants, children, and adolescents: including the fetus and young adult. 8.izd. Philadelphia: Lippincott Williams and Wilkins; 2008.
50. Ellison RC, Peckham GJ, Lang P i sur. Evaluation of the preterm infant for patent ductus arteriosus. *Pediatrics*. 1983;71(3):364-72.
51. Reller MD, Lorenz JM, Kotagal UR, Meyer RA, Kaplan S. Hemodynamically significant PDA: an echocardiographic and clinical assessment of incidence, natural history, and outcome in very low birth weight infants maintained in negative fluid balance. *Pediatr Cardiol*. 1985;6(1):17-23.
52. Jones RW, Pickering D. Persistent ductus arteriosus complicating the respiratory distress syndrome. *Arch Dis Child*. 1977;52(4):274-81.
53. Su BH, Lin HY, Huang FK, Tsai ML, Huang YT. Circulatory Management Focusing on Preventing Intraventricular Hemorrhage and Pulmonary Hemorrhage in Preterm Infants. *Pediatr Neonatol*. 2016 Feb 4. doi: 10.1016/j.pedneo.2016.01.001. [Epub ahead of print]
54. Huhta JC, Cohen M, Gutgesell HP. Patency of the ductus arteriosus in normal neonates: two-dimensional echocardiography versus Doppler assessment. *J Am Coll Cardiol*. 1984;4(3):561-4.
55. Kluckow M, Evans N. Early echocardiographic prediction of symptomatic patent ductus arteriosus in preterm infants undergoing mechanical ventilation. *J Pediatr*. 1995;127(5):774-9.
56. Harling S, Hansen-Pupp I, Baigi A, Pesonen E. Echocardiographic prediction of patent ductus arteriosus in need of therapeutic intervention. *Acta Paediatr*. 2011 Feb;100(2):231-5. doi: 10.1111/j.1651-2227.2010.02027.x. Epub 2010 Oct 13.
57. McNamara PJ, Sehgal A. Towards rational management of the patent ductus arteriosus: the need for disease staging. *Arch Dis Child Fetal Neonatal Ed*. 2007;92(6):F424-7.
58. Ramos FG, Rosenfeld CR, Roy L, Koch J, Ramaciotti C. Echocardiographic predictors of symptomatic patent ductus arteriosus in extremely-low-birth-weight preterm neonates. *J Perinatol*. 2010 Aug;30(8):535-9. doi: 10.1038/jp.2010.14. Epub 2010 Feb 25.
59. Thankavel PP, Rosenfeld CR, Christie L, Ramaciotti C. Early echocardiographic prediction of ductal closure in neonates \leq 30 weeks gestation. *J Perinatol*. 2013 Jan;33(1):45-51. doi: 10.1038/jp.2012.41. Epub 2012 Apr 12.

60. Philips III JB. Patophysiology, clinical manifestations, and diagnosis of patent ductus arteriosus in premature infants. U: UpToDate, Kim MS, ur. UpToDate [Internet]. Waltham, MA: UpToDate; 2016 [ažurirano 1.12.2015.; pristupljeno 15.2.2016.] Dostupno na: <http://www.uptodate.com>
61. WHO: World Health Organisation [Internet]. Classifications of Diseases (ICD); [ažurirano 2016.; pristupljeno 8.4.2016.]. Dostupno na: <http://www.who.int/classifications/icd/en/>
62. Krichenko A, Benson LN, Burrows P, Möes CA, McLaughlin P, Freedom RM. Angiographic classification of the isolated, persistently patent ductus arteriosus and implications for percutaneous catheter occlusion. *Am J Cardiol.* 1989;63(12);877-80.
63. Schneider DJ, Moore JW. Congenital Heart Disease for the Adult Cardiologist. *Circulation.* 2006;114:1873-82. doi: 10.1161/CIRCULATIONAHA.105.592063. [slika s interneta]. [ažurirano 6.2.2016.; pristupljeno 20.4.2016.] Dostupno na: <http://circ.ahajournals.org/content/114/17/1873/F2.large.jpg>
64. Philip R, Rush Waller B 3rd, Agrawal V i sur. Morphologic characterization of the patent ductus arteriosus in the premature infant and the choice of transcatheter occlusion device. *Catheter Cardiovasc Interv.* 2016 Feb 1;87(2):310-7. doi: 10.1002/ccd.26287. Epub 2015 Nov 3.
65. Hinton R, Michelfelder E. Significance of reverse orientation of the ductus arteriosus in neonates with pulmonary outflow tract obstruction for early intervention. *Am J Cardiol.* 2006;97(5):716-9.
66. Fernando R, Koranne K, Loyalka P, Kar B, Gregoric I. Patent ductus arteriosus closure using an AmplatzerTM ventricular septal defect closure device. *Exp Clin Cardiol.* 2013;18(1);e50-4.
67. Lacour-Gayet F. The Aristotle complexity score: a tool to evaluate performance in congenital heart surgery. U: Barach P, Jacobs J, Lipshultz SE, Laussen P, ur. *Pediatric and Congenital Cardiac Care: Volume 1: Outcomes Analysis.* London etc.: Springer; 2014. str. 337-63.
68. Bojan M, Gerelli S, Giovanni S, Pouard P, Vouhé P. Evaluation of a new tool for morbidity assessment in congenital cardiac surgery. *Ann Thorac Surg.* 2011 Dec;92(6):2200-4. doi: 10.1016/j.athoracsur.2011.08.017

69. Chang YH, Young Lee J, Kim JE i sur. The Aristotle score predicts mortality after surgery of patent ductus arteriosus in preterm infants. *Ann Thorac Surg.* 2013 Sep;96(3):879. doi: 10.1016/j.athoracsur.2013.04.129. Epub 2013 Jul 26.
70. Bojan M, Gerelli S, Gioanni S, Pouard P, Vouhé P. Comparative study of the Aristotle Comprehensive Complexity and the Risk Adjustment in Congenital Heart Surgery scores. *Ann Thorac Surg.* 2011 Sep;92(3):949-56. doi: 10.1016/j.athoracsur.2011.04.056
71. ElHassan NO, Bird TM, King AJ i sur. Variation and comparative effectiveness of patent ductus arteriosus pharmacotherapy in extremely low birth weight infants. *J Neonatal Perinatal Med.* 2014 Jan 1;7(3):229-35. doi: 10.3233/NPM-14814015.
72. Roberts D. Antenatal Corticosteroids to Reduce Neonatal Morbidity and Mortality: Green-top Guideline No. 7 [Internet]. Royal College of Obstetricians and Gynaecologists; 2010 [pristupljeno 15.5.2016.]. Dostupno na: https://www.rcog.org.uk/globalassets/documents/guidelines/gtg_7.pdf
73. Ogata JF, Fonseca MC, de Almeida MF, Guinsburg R. Antenatal corticosteroids: analytical decision model and economic analysis in a Brazilian cohort of preterm infants. *J Matern Fetal Neonatal Med.* 2015 Nov 30:1-7. [Epub ahead of print]
74. Fowlie PW, Davis PG, McGuire W. Prophylactic intravenous indomethacin for preventing mortality and morbidity in preterm infants. *Cochrane Database Syst Rev.* 2010 Jul 7;(7):CD000174. doi: 10.1002/14651858.CD000174.pub2.
75. Schmidt B, Davis P, Moddemann D i sur. Long-term effects of indomethacin prophylaxis in extremely-low-birth-weight infants. *N Engl J Med.* 2001;344(26):1966-72.
76. Vohr BR, Wright LL, Dusick AM, et al. Neurodevelopmental and functional outcomes of extremely low birth weight infants in the National Institute of Child Health and Human Development Neonatal Research Network, 1993-1994. *Pediatrics.* 2000;105:1216-26.
77. Wood NS, Marlow N, Costeloe K, Gibson AT, Wilkinson AR. Neurologic and developmental disability after extremely preterm birth. *N Engl J Med.* 2000;343:378-384.
78. Varvarigou A, Bardin CL, Beharry K, Chemtob S, Papageorgiou A, Aranda JV. Early ibuprofen administration to prevent patent ductus arteriosus in premature newborn infants. *JAMA.* 1996;275(7):539-44.

79. Ohlsson A, Shah SS. Ibuprofen for the prevention of patent ductus arteriosus in preterm and/or low birth weight infants. *Cochrane Database Syst Rev.* 2011 Jul 6;(7):CD004213. doi: 10.1002/14651858.CD004213.pub3
80. Bhola K, Foster JP, Osborn DA. Chest shielding for prevention of a haemodynamically significant patent ductus arteriosus in preterm infants receiving phototherapy. *Cochrane Database Syst Rev.* 2015 Nov 3;11:CD009816. doi: 10.1002/14651858.CD009816.pub2
81. AlFaleh K, Alluwaimi E, AlOsaimi A i sur. A prospective study of maternal preference for indomethacin prophylaxis versus symptomatic treatment of a patent ductus arteriosus in preterm infants. *BMC Pediatr.* 2015;15:47. doi: 10.1186/s12887-015-0353-4. Epub 2015 Apr 22.
82. Heuchan AM, Young D. Early colour Doppler duct diameter and symptomatic patent ductus arteriosus in a cyclo-oxygenase inhibitor naïve population. *Acta Paediatr.* 2013 Mar;102(3):254-7. doi: 10.1111/apa.12103. Epub 2013 Jan 4.
83. Gengsakul A, Tuntrakool C, Kunathai S, Haupara S, Chamnanvanakij S. Sensitivity of clinical assessment in term neonates by general pediatric residents. *J Med Assoc Thai.* 2005;88(3):S223-31.
84. Harabor A, Soraisham AS. Utility of Targeted Neonatal Echocardiography in the Management of Neonatal Illness. *J Ultrasound Med.* 2015 Jul;34(7):1259-63. doi: 10.7863/ultra.34.7.1259
85. Kluckow M, Jeffery M, Gill A, Evans N. A randomised placebo-controlled trial of early treatment of the patent ductus arteriosus. *Arch Dis Child Fetal Neonatal Ed.* 2014 Mar;99(2):F99-F104. doi: 10.1136/archdischild-2013-304695. Epub 2013 Dec 6.
86. Rozé JC, Cambonie G, Marchand-Martin L i sur. Association Between Early Screening for Patent Ductus Arteriosus and In-Hospital Mortality Among Extremely Preterm Infants. *JAMA.* 2015 Jun 23-30;313(24):2441-8. doi: 10.1001/jama.2015.6734.
87. Eroglu S, Bozbas H, Muderrisoglu H. Dijagnostička vrijednost BNP-a kod dijastoličkog zatajivanja srca. *Biochemia Medica,* 2008;18(2):183-92.
88. Montaner Ramón A, Galve Pradel Z, Fernández Espuelas C, Jiménez Montañés L, Samper Villagrasa MP, Rite Gracia S. [Usefulness of brain natriuretic propeptide in the diagnosis and management of patent ductus arteriosus]. *An Pediatr (Barc).* 2016 Feb 27. pii: S1695-4033(16)00017-5. doi: 10.1016/j.anpedi.2016.01.007. [Epub ahead of print]

89. Buddhe S, Dhuper S, Kim R i sur. NT-proBNP Levels Improve the Ability of Predicting a Hemodynamically Significant Patent Ductus Arteriosus in Very Low-Birth-Weight Infants. *J Clin Neonatol.* 2012 Apr;1(2):82-6. doi: 10.4103/2249-4847.96758.
90. Lu KS, Guo XL, Lv JF i sur. [Value of amino-terminal pro-brain natriuretic peptide as a predictive marker of symptomatic patent ductus arteriosus in preterm infants]. *Zhongguo Dang Dai Er Ke Za Zhi.* 2015;17(11):1160-4.
91. Oxford Centre for Evidence-based Medicine - Levels of Evidence. 2009. [ažurirano 2009.; pristupljeno 8.4.2016.]. Dostupno na: <http://www.cebm.net/oxford-centre-evidence-based-medicine-levels-evidence-march-2009/>
92. Benitz WE, COMMITTEE ON FETUS AND NEWBORN. Patent Ductus Arteriosus in Preterm Infants. *Pediatrics.* 2016;137:1.
93. Koch J, Hensley G, Roy L, Brown S, Ramaciotti C, Rosenfeld CR. Prevalence of spontaneous closure of the ductus arteriosus in neonates at a birth weight of 1000 grams or less. *Pediatrics.* 2006;117(4):1113-21.
94. Herrman K, Bose C, Lewis K, Laughon M. Spontaneous closure of the patent ductus arteriosus in very low birth weight infants following discharge from the neonatal unit. *Arch Dis Child Fetal Neonatal Ed.* 2009 Jan;94(1):F48-50. doi: 10.1136/adc.2007.129270 Epub 2008 May 1.
95. Kaempf JW, Wu YX, Kaempf AJ, Kaempf AM, Wang L, Grunkemeier G. What happens when the patent ductus arteriosus is treated less aggressively in very low birth weight infants? *J Perinatol.* 2012 May;32(5):344-8. doi: 10.1038/jp.2011.102. Epub 2011 Aug 4.
96. Chen HL, Yang RC, Lee WT i sur. Lung function in very preterm infants with patent ductus arteriosus under conservative management: an observational study. *BMC Pediatr.* 2015 Oct;15:167. doi: 10.1186/s12887-015-0480-y
97. Arlettaz R, Archer N, Wilkinson AR. Closure of the ductus arteriosus and development of pulmonary branch stenosis in babies of less than 32 weeks gestation. *Arch Dis Child Fetal Neonatal Ed.* 2001;85(3):F197-200.
98. Bell EF, Warburton D, Stonestreet BS, Oh W. Effect of fluid administration on the development of symptomatic patent ductus arteriosus and congestive heart failure in premature infants. *N Engl J Med.* 1980;302(11):598–604.

99. Stevenson JG. Fluid administration in the association of patent ductus arteriosus complicating respiratory distress syndrome. *J Pediatr.* 1977;90(2):257–61.
100. Sosenko IR, Frank L. Nutritional influences on lung development and protection against chronic lung disease. *Semin Perinatol.* 1991;15(6):462–8.
101. Stephens BE, Gargus RA, Walden RV i sur. Fluid regimens in the first week of life may increase risk of patent ductus arteriosus in extremely low birth weight infants. *J Perinatol.* 2008 Feb;28(2):123-8. Epub 2007 Nov 29.
102. Brion LP, Campbell DE. Furosemide in indomethacin-treated infants--systematic review and meta-analysis. *Pediatr Nephrol.* 1999;13(3):212-8.
103. Romagnoli C, Zecca E, Papacci P i sur. Furosemide does not prevent indomethacin-induced renal side effects in preterm infants. *Clin Pharmacol Ther.* 1997;62(2):181-6.
104. Andriessen P, Struis NC, Niemarkt H, Oetomo SB, Tanke RB, Van Overmeire B. Furosemide in preterm infants treated with indomethacin for patent ductus arteriosus. *Acta Paediatr.* 2009 May;98(5):797-803. doi: 10.1111/j.1651-2227.2009.01224.x. Epub 2009 Feb 2.
105. Lee BS, Byun SY, Chung ML i sur. Effect of furosemide on ductal closure and renal function in indomethacin-treated preterm infants during the early neonatal period. *Neonatology.* 2010;98(2):191-9. doi: 10.1159/000289206. Epub 2010 Mar 16.
106. Pacifici GM. Clinical pharmacology of furosemide in neonates: a review. *Pharmaceuticals (Basel).* 2013 Sep 5;6(9):1094-129. doi: 10.3390/ph6091094.
107. Green TP, Thompson TR, Johnson DE, Lock JE. Furosemide promotes patent ductus arteriosus in premature infants with the respiratory-distress syndrome. *N Engl J Med.* 1983;308(13):743-8.
108. Cotton R, Suarez S, Reese J. Unexpected extra-renal effects of loop diuretics in the preterm neonate. *Acta Paediatr.* 2012 Aug;101(8):835-45. doi: 10.1111/j.1651-2227.2012.02699.x. Epub 2012 May 28.
109. Segar JL. Neonatal diuretic therapy: furosemide, thiazides, and spironolactone. *Clin Perinatol.* 2012 Mar;39(1):209-20. doi: 10.1016/j.clp.2011.12.007. Epub 2011 Dec 29.

110. Pacifi GM. Clinical pharmacology of the loop diuretics furosemide and bumetanide in neonates and infants. *Paediatr Drugs*. 2012 Aug 1;14(4):233-46. doi: 10.2165/11596620-000000000-00000.
111. Mehta SK, Younoszai A, Pietz J, Achanti BP. Pharmacological closure of the patent ductus arteriosus. *Images Paediatr Cardiol*. 2003;5(1):1–15.
112. Ohlsson A, Walia R, Shah SS. Ibuprofen for the treatment of patent ductus arteriosus in preterm or low birth weight (or both) infants. *Cochrane Database Syst Rev*. 2015 Feb 18;2:CD003481. doi: 10.1002/14651858.CD003481.pub6.
113. Ghanem S, Mostafa M, Shafee M. Effect of oral ibuprofen on patent ductus arteriosus in premature newborns. *J Saudi Heart Assoc*. 2010 Jan;22(1):7-12. doi: 10.1016/j.jsha.2010.03.002. Epub 2010 Mar 10.
114. Su PH, Chen JY, Su CM, Huang TC, Lee HS. Comparison of ibuprofen and indomethacin therapy for patent ductus arteriosus in preterm infants. *Pediatr Int*. 2003;45(6):665-70.
115. Fakhraee SH, Badiee Z, Mojtahedzadeh S, Kazemian M, Kelishadi R. Comparison of oral ibuprofen and indomethacin therapy for patent ductus arteriosus in preterm infants. *Zhongguo Dang Dai Er Ke Za Zhi*. 2007;9(5):399-403.
116. Gulack BC, Laughon MM, Clark RH, Sankar MN, Hornik CP, Smith PB. Comparative effectiveness and safety of indomethacin versus ibuprofen for the treatment of patent ductus arteriosus. *Early Hum Dev*. 2015 Dec;91(12):725-9. doi: 10.1016/j.earlhumdev.2015.08.003. Epub 2015 Sep 19.
117. Loomba R, Nijhawan K. Ibuprofen Versus Indomethacin for Medical Closure of the Patent Arterial Duct: A Pooled Analysis by Route of Administration. *Cureus*. 2015 Jun 4;7(6):e274. doi: 10.7759/cureus.274. eCollection 2015.
118. Pacifici GM. Differential renal adverse effects of ibuprofen and indomethacin in preterm infants: a review. *Clin Pharmacol*. 2014 Jul 31;6:111-6. doi: 10.2147/CPAA.S59376. eCollection 2014.
119. Katakam LI, Cotten CM, Goldberg RN, Dang CN, Smith PB. Safety and effectiveness of indomethacin versus ibuprofen for treatment of patent ductus arteriosus. *Am J Perinatol*. 2010 May;27(5):425-9. doi: 10.1055/s-0029-1243371. Epub 2009 Dec 11.

120. Terrin G, Conte F, Oncel MY i sur. Paracetamol for the treatment of patent ductus arteriosus in preterm neonates: a systematic review and meta-analysis. *Arch Dis Child Fetal Neonatal Ed.* 2016 Mar;101(2):F127-36. doi: 10.1136/archdischild-2014-307312. Epub 2015 Aug 17.
121. Ohlsson A, Shah PS. Paracetamol (acetaminophen) for patent ductus arteriosus in preterm or low-birth-weight infants. *Cochrane Database Syst Rev.* 2015 Mar 11;3:CD010061. doi: 10.1002/14651858.CD010061.pub2.
122. Langhendries JP. [Paracetamol (acetaminophen) use in neonatology: a (re)appreciation of an old drug]. *Arch Pediatr.* 2015 Oct;22(10):1064-71. doi: 10.1016/j.arcped.2015.07.003. Epub 2015 Aug 20.
123. Memisoglu A, Alp Ünkar Z, Cetiner N i sur. Ductal closure with intravenous paracetamol: a new approach to patent ductus arteriosus treatment. *J Matern Fetal Neonatal Med.* 2016 Mar;29(6):987-90. doi: 10.3109/14767058.2015.1029912. Epub 2015 Apr 2.
124. Le J, Gales MA, Gales BJ. Acetaminophen for patent ductus arteriosus. *Ann Pharmacother.* 2015 Feb;49(2):241-6. doi: 10.1177/1060028014557564. Epub 2014 Oct 28.
125. Gudmundsdottir A, Johansson S, Håkansson S, Norman M, Källen K, Bonamy AK. Timing of pharmacological treatment for patent ductus arteriosus and risk of secondary surgery, death or bronchopulmonary dysplasia: a population-based cohort study of extremely preterm infants. *Neonatology.* 2015;107(2):87-92. doi: 10.1159/000367887. Epub 2014 Nov 18.
126. Bergersen L, Foerster S, Marshall AC, Meadows J, ur. Congenital heart disease. *The catheterization manual.* Berlin: Springer; 2009. str. 123-6.
127. Marinović B, Malčić I, Gjergja Z, Šarić D. Stanje i perspektive pedijatrijske intervencijske kardiologije u Republici Hrvatskoj. *Paediatr Croat* 2003;47(1):9-15.
128. Pass RH, Hijazi Z, Hsu DT, Lewis V, Hellenbrand WE. Multicenter USA amplatzer patent ductus arteriosus occlusion device trial. *J Am Coll Cardiol* 2004;44:513-9.
129. Tharakan J, Venkateshwaran S. Large patent ductus arteriosus: To close or not to close. *Ann Pediatr Cardiol.* 2012;5(2):141-4.

130. Mirea L, Sankaran K, Seshia M i sur.; Canadian Neonatal Network. Treatment of patent ductus arteriosus and neonatal mortality/morbidities: adjustment for treatment selection bias. *J Pediatr.* 2012 Oct;161(4):689-94.e1. doi: 10.1016/j.jpeds.2012.05.007. Epub 2012 Jun 14.
131. Clyman R, Cassady G, Kirklin JK, Collins M, Philips JB 3rd. The role of patent ductus arteriosus ligation in bronchopulmonary dysplasia: reexamining a randomized controlled trial. *J Pediatr.* 2009 Jun;154(6):873-6. doi: 10.1016/j.jpeds.2009.01.005. Epub 2009 Mar 25.
132. Sehgal A, Francis JV, James A, McNamara PJ. Patent ductus arteriosus ligation and post-operative hemodynamic instability: case report and framework for enhanced neonatal care. *Indian J Pediatr.* 2010 Aug;77(8):905-7. doi: 10.1007/s12098-010-0137-7. Epub 2010 Aug 26.
133. Satpute MD, Donohue PK, Vricella L, Aucott SW. Cardiovascular instability after patent ductus arteriosus ligation in preterm infants: the role of hydrocortisone. *J Perinatol.* 2012 Sep;32(9):685-9. doi: 10.1038/jp.2011.166. Epub 2011 Nov 17.
134. Kabra NS, Schmidt B, Roberts RS, Doyle LW, Papile L, Fanaroff A. Neurosensory impairment after surgical closure of patent ductus arteriosus in extremely low birth weight infants: results from the trial of indomethacin prophylaxis in preterms. *J Pediatr.* 2007;150(3):229-34.
135. El-Khuffash AF, Jain A, McNamara PJ. Ligation of the patent ductus arteriosus in preterm infants: understanding the physiology. *J Pediatr.* 2013 Jun;162(6):1100-6. doi: 10.1016/j.jpeds.2012.12.094. Epub 2013 Feb 11.
136. Mosalli R, Alfaleh K. Prophylactic surgical ligation of patent ductus arteriosus for prevention of mortality and morbidity in extremely low birth weight infants. *Cochrane Database Syst Rev.* 2008 Jan 23;(1):CD006181. doi: 10.1002/14651858.CD006181.pub2.
137. Jaillard S, Larrue B, Rakza T, Magnenant E, Warembourg H, Storme L. Consequences of delayed surgical closure of patent ductus arteriosus in very premature infants. *Ann Thorac Surg.* 2006;81(1):231-4.

13. ŽIVOTOPIS

Rođena sam 19.2.1992. u Zagrebu gdje sam završila Osnovnu školu Sesvete i Gimnaziju Sesvete.

Medicinski fakultet upisala sam akademske godine 2010./2011. U posljednjih nekoliko godina aktivna sam članica Studentske sekcije za pedijatriju te studentskih udruga CroMSIC-a i EMSA-e. Od akademske godine 2015./2016. jedna sam od voditeljica Studentske sekcije za pedijatriju, kao i demonstratorica na Katedri za pedijatriju.

Osim pasivnog sudjelovanja na nekoliko kongresa iz različitih područja medicine, aktivno sam sudjelovala na 12. hrvatskim psihijatrijskim danima kao koautorica plakata iz područja dječje i adolescentne psihijatrije, na 50. AEPC-u kao koautorica plakata iz područja pedijatrije te na CROSS-u 12 s dvjema radionicama iz područja pedijatrije.

Od 2010. do 2012. volontirala sam u Kući Emaus, kući za smještaj djece bez odgovarajuće roditeljske skrbi, a od 2015. volontiram u Don Kihotu, udruzi za terapije pomoću konja i (re)habilitaciju djece s teškoćama u razvoju i osoba s invaliditetom.

Aktivno se služim engleskim i njemačkim jezikom te pasivno talijanskim jezikom u govoru i pismu. Položila sam četvrti stupanj tečaja hrvatskoga znakovnog jezika u organizaciji Hrvatskog saveza gluhoslijepih osoba Dodir.