

# Kirurško liječenje kongenitalnih anomalija prsnog koša

---

**Bašković, Marko**

**Master's thesis / Diplomski rad**

**2014**

*Degree Grantor / Ustanova koja je dodijelila akademski / stručni stupanj:* **University of Zagreb, School of Medicine / Sveučilište u Zagrebu, Medicinski fakultet**

*Permanent link / Trajna poveznica:* <https://um.nsk.hr/um:nbn:hr:105:832891>

*Rights / Prava:* [In copyright](#)/[Zaštićeno autorskim pravom.](#)

*Download date / Datum preuzimanja:* **2025-03-22**



*Repository / Repozitorij:*

[Dr Med - University of Zagreb School of Medicine Digital Repository](#)



**SVEUČILIŠTE U ZAGREBU  
MEDICINSKI FAKULTET**

**Marko Bašković**

**Kirurško liječenje kongenitalnih  
anomalija prsnog koša**

**DIPLOMSKI RAD**



**Zagreb, 2014.**

Ovaj diplomski rad izrađen je na Klinici za dječju kirurgiju Klinike za dječje bolesti Zagreb pod vodstvom prof. dr. sc. Božidara Župančića, dr. med. i predan je na ocjenu u akademskoj godini 2013. / 2014.



# SADRŽAJ:

SAŽETAK .....	i
SUMMARY .....	ii
1. UVOD .....	1
1.1. Anatomija prsnog koša .....	1
1.2. Anatomija prsne kosti .....	3
2. RASCJEP PRSNE KOSTI .....	5
2.1. Embrionalni razvoj rascjepa prsne kosti .....	6
2.2. Patofiziologija rasjepa prsne kosti udružene s ektopijom srca .....	6
2.3. Prenatalna dijagnostika .....	7
2.4. Kirurško liječenje .....	7
3. PECTUS EXCAVATUM .....	12
3.1. Povijest liječenja ljevkastih prsiju .....	13
3.2. Klinička slika .....	14
3.3. Psihološke tegobe .....	15
3.4. Dijagnostika .....	15
3.5. Prevencija .....	17
3.6. Liječenje .....	17
3.6.1. Ortopedsko konzervativno liječenje .....	17
3.6.2. Vakuumski podizač prsnog koša .....	18
3.6.3. Liječenje magnetima .....	18
3.6.4. Indikacije za kirurško liječenje .....	19
3.6.5. Kirurški zahvat po Sulamii .....	19
3.6.6. Minimalno invazivna operativna metoda po Nuss-u .....	20
3.6.7. Usporedba operativnih metoda po Sulamii i Nuss-u .....	26
3.6.8. Upute o ponašanju bolesnika nakon minimalno invazivne metode po Nuss-u .....	29
3.6.9. Nuss-ova metoda – vađenje pločice .....	29
4. OSTALE KONGENITALNE ANOMALIJE PRSNOG KOŠA .....	31
4.1. Pectus carinatum .....	31
4.2. Aplazija rebra .....	33
4.3. Vratno rebro .....	33
4.4. Polandov sindrom .....	34
ZAHVALE .....	36
LITERATURA .....	37
ŽIVOTOPIS .....	40

## SAŽETAK

**Naslov rada:** Kirurško liječenje kongenitalnih anomalija prsnog koša

**Autor:** Marko Bašković

Svrha ovog rada je prikazati etiologiju, kliničku sliku, radiološku dijagnostiku te kirurške mogućnosti liječenja kongenitalnih anomalija prsnog koša s posebnim osvrtom na suvremeni kirurški postupak liječenja minimalno invazivnom metodom.

U kongenitalne anomalije prsnog koša ubrajamo rascjep prsne kosti, ljevka prsa, kokošja prsa, vratno rebro, aplaziju rebra te Polandov sindrom.

Ljevka prsa su najčešća kongenitalna anomalija prsnog koša s učestalošću od 1:400 do 1:1000 novorođene djece. Anomalija je posljedica pomaka prsne kosti prema kralježnici, najčešće njezina ksifoidnog nastavka iako je katkad deformacijom zahvaćen i manubrijum. Kirurški zahvat, koji se može učiniti operativnom metodom po Sulamii ili minimalno invazivnom operativnom metodom po Nuss-u, može biti indiciran zbog izraženih simptoma od strane kardiovaskularnog i respiratornog sustava ili zbog psiholoških, kozmetičkih i socijalnih problema koje ova anomalija izaziva, posebice u skupini adolescenata, kada dolazi do izrazitog rasta i pogoršanja deformiteta.

Uvođenjem minimalno invazivne operativne metode po Nuss-u, koja se na Klinici za dječju kirurgiju Klinike za dječje bolesti Zagreb počela primjenjivati od 2001. godine, klasične operacijske tehnike postale su dio prošlosti.

**Ključne riječi:** rascjep prsne kosti, ljevka prsa, kokošja prsa, Nuss-ova metoda, dječja kirurgija

## **SUMMARY**

**Title:** Surgical treatment of congenital anomalies of the chest wall

**Author:** Marko Bašković

The aim of this study is to describe the etiology, clinical presentation, radiographic diagnostics and surgical treatment options of congenital anomalies of the chest wall with special emphasis on contemporary surgical procedures by minimally invasive method.

Congenital anomalies of the thorax include cleft sternum, funnel chest, pigeon chest, cervical rib, rib aplasia and Poland's Syndrome.

Funnel chest is the most common congenital anomaly of the chest wall occurring in 1:400 to 1:1000 newborns. This anomaly is the result of the backward displacement of the sternum, usually the xiphoid process, towards the spine, although the manubrium can sometimes be affected by the deformation as well. Surgical procedure, which may be done by the Sulamii method or by the minimally invasive Nuss method, can be indicated in excessive expression of cardiovascular and respiratory symptoms, or due to psychological, social and cosmetic problems caused by such an anomaly. This is seen most prominently in the adolescent age group where profound growth occurs, with worsening of the deformity.

By introducing the minimally invasive Nuss procedure, implemented at the Department of Pediatric Surgery, Children's Clinical Hospital Zagreb since 2001, classical surgical techniques have since become a part of the past.

**Keywords:** cleft sternum, funnel chest, pigeon chest, Nuss procedure, pediatric surgery

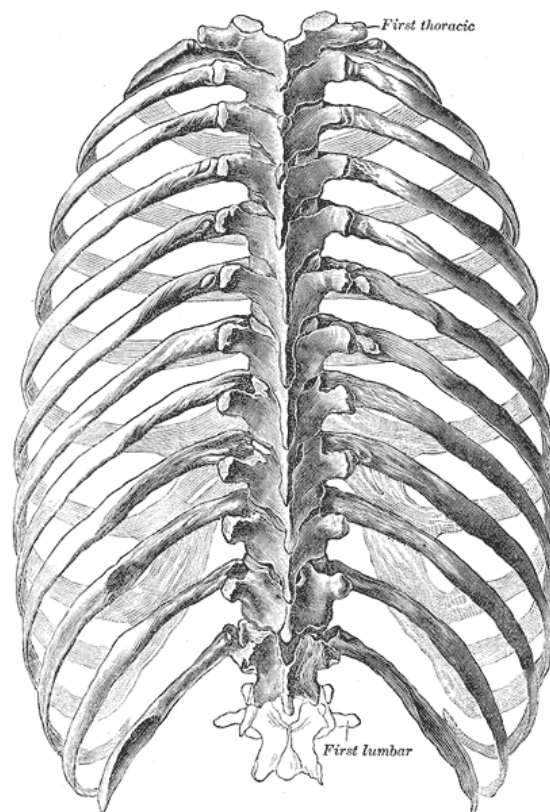
# 1. UVOD

Najčešće kongenitalne anomalije stijenke prsnoga koša su rascjepi prsne kosti (*fissurae sterni*), ljevkašti prsni koš (*pectus excavatum*) i kokošja prsa (*pectus carinatum*). Rjeđe kongenitalne anomalije su aplazija rebara, vratno rebro (*costa cervicalis*) te anomalija stijenke kombinirana s deformitetom dojke i promjenama na šaci (Polandov sindrom).

## 1.1. Anatomija prsnog koša

Prsni koš koštano je hrskavični kavez koji sadrži i štiti središnje organe dišnog i krvožilnog sustava. Oblikom je čunjast (uski vrh i široko dno), te dulji straga nego sprijeda. Zbog prodora kralježaka u prсну šupljinu (*cavum thoracis*), popriječno pokazuje bubrežasti presjek.

Stražnju stranu (*facies posterior*) prsnoga koša (Slika 1) oblikuje 12 prsnih kralježaka i stražnji krajevi rebara. Konveksna je odozgo prema dolje i zatvara po jedan duboki utor sa svake strane središnje crte. Utor nastaje zbog posterolateralnog smjera pružanja svakog rebra od kralješka prema rebrenom kutu.



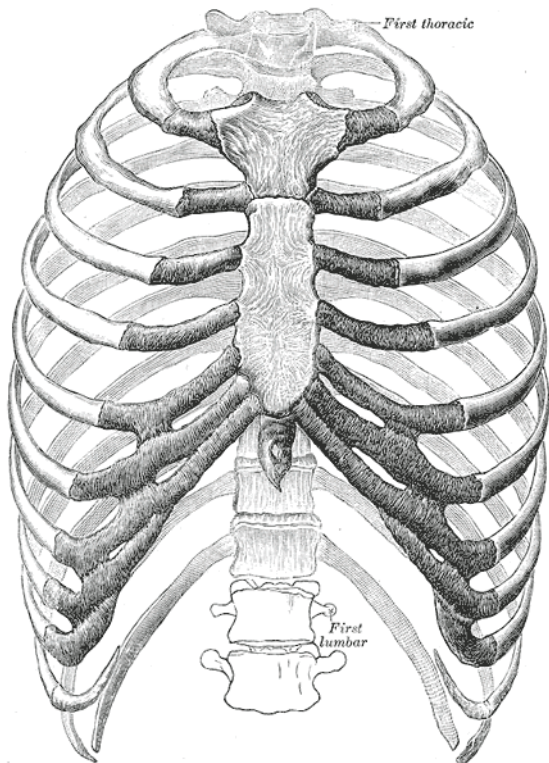
Slika 1: Prsni koš straga  
(preuzeto iz: Gray H (1918) *Anatomy of the Human Body*. Philadelphia, Lea & Febiger)

Prednja strana (*facies anterior*) koju čine prsna kost i rebrene hrskavice je ravna ili blago konveksna, i nagnuta odozgo prema dolje i naprijed (Slika 2).

Bočne strane (*facies laterales*) su konveksne i u potpunosti ih oblikuju rebra međusobno odijeljena s 11 međurebrenih prostora koji su ispunjeni međurebrenim mišićima i vezivom (Slika 3).

Gornji otvor prsnog koša (*apertura thoracis superior*) je bubrežast tj. širi postrance nego u sredini. Straga ga omeđuje prvi prsni kralježak, sprijeda gornji rub prsne kosti, sa svake strane po jedno prvo rebro. Nagnut je prema dolje i

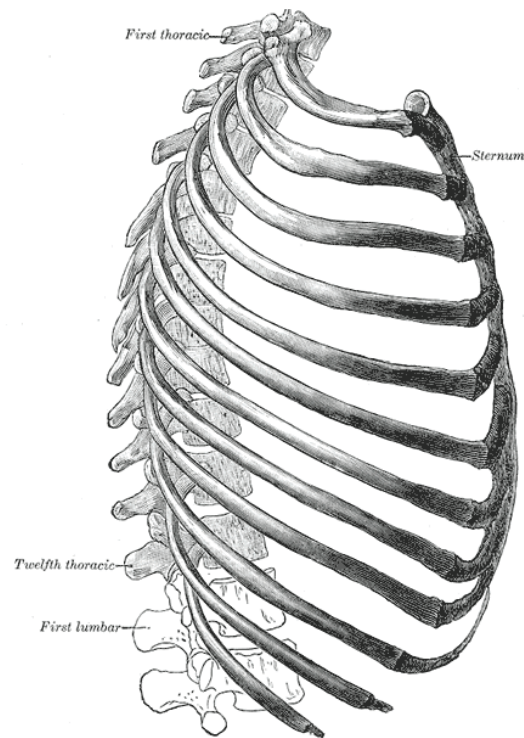
naprijed tako da je anteriorni dio otvora na nižoj razini od posteriornog. Antero-posteriorni dijametar gornjeg otvora iznosi oko 5 cm, a transverzalni oko 10 cm.



Slika 2: Prsni koš sprijeda  
(preuzeto iz: Gray H (1918) *Anatomy of the Human Body*. Philadelphia, Lea & Febiger)

Donji otvor (*apertura thoracis inferior*) sa stražnje strane omeđuje 12. prsni kralježak, bočno 11. i 12. rebro, a sprijeda hrskavice 10., 9., 8. i 7. rebra koje se spuštaju s objiju strana i s vrhom ksifoidnog nastavka oblikuju rebreni kut (*arcus costalis*). Donji je otvor poprječno širi nego u sredini i spušta se koso natrag. Zatvara ga ošit koji predstavlja dno prsnog koša (Gray 1918).

U novorođenčeta je sagitalni promjer prsnoga koša duži nego poprječni, a rebra su postavljena vodoravno. Tijekom rasta prednji se krajevi rebara spuštaju zbog težine prednje trbušne stijenke, a prsna se kost pomiče prema kralježnici.. U djeteta prsni koš ima oblik bačve s prilično velikim poprječnim promjerom i dubinom (Krpmotić Nemanić & Marušić 2004).

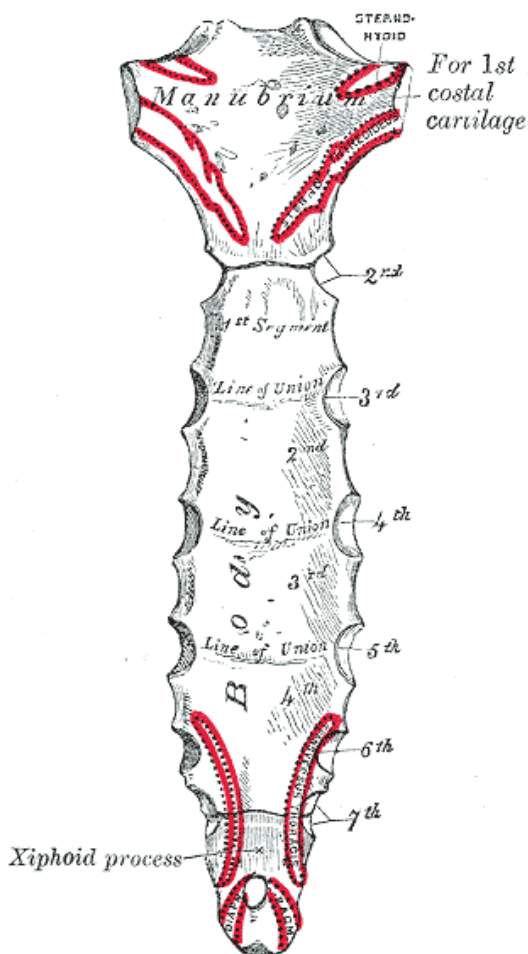


Slika 3: Prikaz prsnog koša s desne strane  
(preuzeto iz: Gray H (1918) *Anatomy of the Human Body*. Philadelphia, Lea & Febiger)



## 1.2. Anatomija prsne kosti

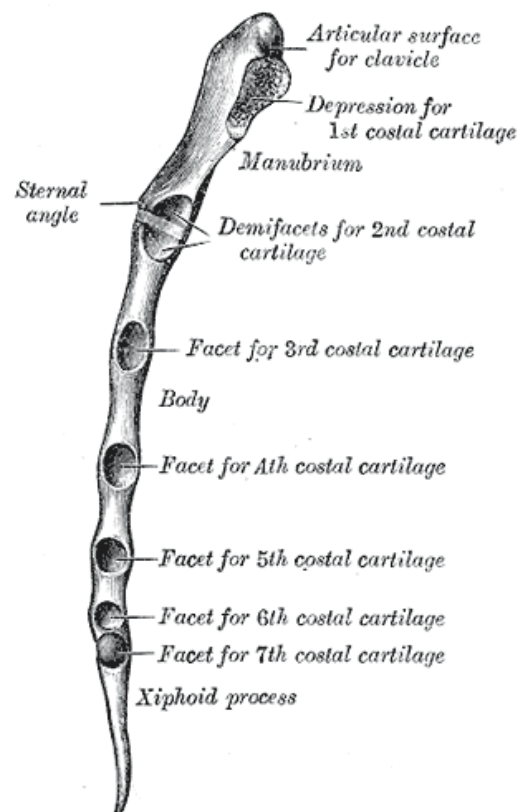
*Sternum* (grč. sternon = prsa) je spljoštena, izdužena kost koja tvori sredinu anteriornog dijela torakalnog kaveza (Slika 4). Sternum se sastoji od tri dijela: drška (*manubrium sterni*), tijela (*corpus sterni*) i vrha (*processus xiphoideus*).



Slika 4: Prsna kost  
(preuzeto iz: Gray H (1918) *Anatomy of the Human Body*. Philadelphia, Lea & Febiger)

Držak prsne kosti (lat. *manubrium sterni*) je trapezoidna kost. Smješten je u razini T3 / T4 kralješka. Držak je najširi i najdeblji dio od triju dijelova prsne kosti.

Konkavno mjesto koje se lako palpira na superiornom rubu manubrija je *incisura suprasternalis* (*incisura jugularis sterni*). Na urez se naslanjaju medijalni krajevi ključne kosti, koji su mnogo veći nego relativno mali usjeci na manubriumu koji primaju rebra. Tako nastaje sternoklavikularni zglob (*articulatio sternoclavicularis*). Inferolateralno od *incisure jugularis sterni*, rebrena hrskavica 1. rebra se čvrsto hvata na lateralni rub manubriuma - to je sinhondroza prvog rebra. Manubrium i tijelo sternuma leže u lagano različitim ravninama superiorno i inferiorno od njihovog spoja - manubriosternalni zglob; stoga, njihov spoj tvori sternalni kut (*angulus sterni*) (Slika 5).



Slika 5: Prikaz prsne kosti s lijeve strane  
(preuzeto iz: Gray H (1918) *Anatomy of the Human Body*. Philadelphia, Lea & Febiger)

Tijelo *sternuma*, koje je duže, uže i tanje nego držak, smješteno je u razini T5 / T9 kralješka. Njegova širina je varijabilna. Kod mladih ljudi jasno se uočavaju primordijalni segmenti sternuma, *sternebrae*. *Sternae* se međusobno uzglobljuju hrskavičnim zglobovima (sternalne sinhondroze). Ovi zglobovi počinju se spajati od inferiornog kraja između puberteta i 25. godine. Gotovo ravna anteriorna površina tijela prsne kosti prekinuta je kod odraslih ljudi trima varijabilnim transverzalnim grebenima, koji predstavljaju mjesta spajanja četiriju izvorno razdvojenih *sternebrae*.

*Processus xiphoideus*, najmanji i najvarijabilniji dio prsne kosti tanak je i izdužen. Smješten je u razini T10 kralješka. Iako je često izbočen, nastavak može biti tup, rascijepljen ili zavijen u jednu stranu ili anteriorno. Hrkavičan je kod mladih ljudi ali je više ili manje okoštan kod odraslih ljudi starijih od 40 godina (Krmpotić Nemanić & Marušić 2002).

## 2. RASCJEP PRSNE KOSTI

Sternalni rascjep (*fissura sterni*) je prirođena anomalija kod koje se sternum nije razvio u cijelosti ili se razvio samo u jednom dijelu.

Rascjep prsne kosti može biti kompletan ili inkompletan. Inkompletan rascjep prsne kosti može biti u gornjem (*fissura sterni superior*) ili u donjem dijelu prsne kosti (*fissura sterni inferior*) (Bradić I 1991).

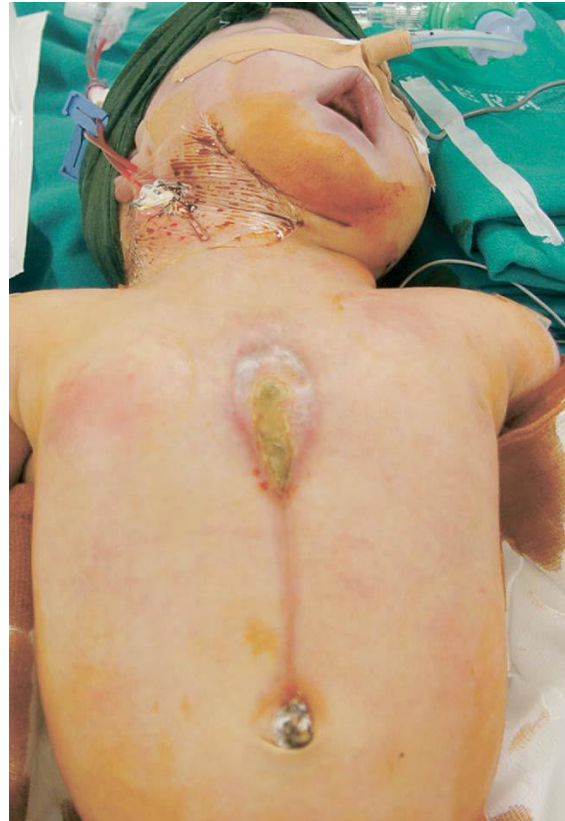Kompletni rascjep sternuma (*fissura sterni completa*) vrlo je rijetka anomalija. Ako je prisutan muskulofascijalni defekt trbušne stijenke, postoji veza između perikarda i peritonealne šupljine s hernijacijom crijeva u perikardijalni prostor.

Kod rascjepa u gornjem dijelu sternuma (Slika 6) postoji cervikotoraklana ektopija srca. Preko kože vide se pulsacije srca. Defekt sternuma ima oblik slova „V“, prisutna je plućna hernija, paradoksalno disanje i dispneja.

Kod rascjepa u donjem dijelu sternuma postoje torakoabdominalna ektopija srca i druge anomalije, pa se govori o „pentalogiji defekata“ (tzv. Cantrellov sindrom ili pentalogija):

- distalni rascjep sternuma
- ventralni abdominalni defekt koji može biti prava omfalokela

- donji perikardijalni defekt s perikardiopleuralnim spojem
- defekt prednje dijafragme
- kongenitalna srčana greška, najčešće tetralogija Fallot (Prpić et al. 2005)



Slika 6: Inkompletan rascjep u gornjem dijelu sternuma (preuzeto iz: Padalino et al. Surgical Repair of Incomplete Cleft Sternum and Cardiac Anomalies in Early Infancy. Ann Thorac Surg 2006;81:2291-4)

## 2.1. Embrionalni razvoj rascjepa prsne kosti

Sternum se razvija iz parnih osnova koje nastaju uzdužnim spajanjem osnove rebara. Potom oba dijela sternuma međusobno srastu. U blizini *incisurae jugularis sterni* nailazimo na parna suprasternalna tijela koja se potom najčešće opet razgrade. U hrskavičnom sternumu okoštavanje započinje u mnogobrojnim jezgrama okoštavanja. Prva jezgra okoštavanja nastaje u manubriju između trećeg i šestog fetalnog mjeseca. Preostale parne ili neparne jezgre (5 do 7 jezgara) okoštavaju corpus sterni; i to u najdonjem dijelu u prvoj godini života. Međusobno srastanje jezgara nastaje između šeste i dvadesete (dvadeset i pete) godine života. Sekundarne epifizne osnove mogu u klavikularnoj incizuri srasti tek u trećem desetljeću života i tako se priključiti na držak prsne kosti. Na ksifoidnom nastavku nalazimo između pete i desete godine života dvije jezgre okoštavanja.

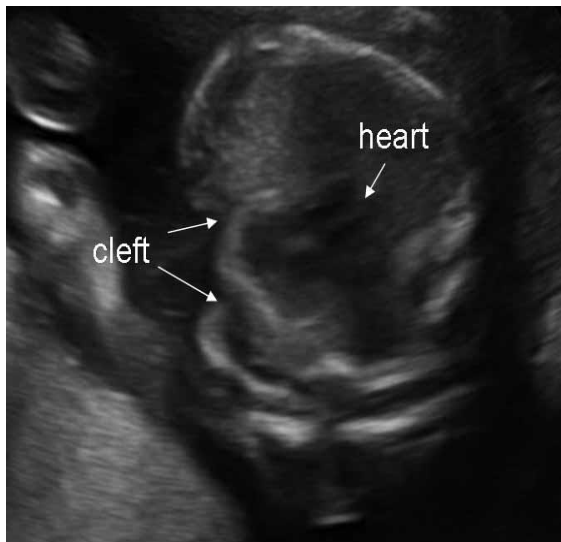
Rascjep prsne kosti nastaje zbog izostanka spajanja parne mezenhimske osnove prsne kosti. Smatra se da ta anomalija nastaje tijekom savijanja embrija zbog zastoja u rastu kranijalnog i lateralnog nabora (Sadler TW 2006).

## 2.2. Patofiziologija rascjepa prsne kosti udružene s ektopijom srca

Ukoliko nije udružen s ektopijom srca rascjep prsne kosti može djelovati dramatično pri rođenju. Takvo stanje nije opasno po život jer je srce normalne anatomije i normalnog položaja. S druge strane, ukoliko postoji ektopija srca, takvo stanje zahtijeva hitan kirurški zahvat jer srce nije prekriveno tkivom koje ga štiti od vanjskih utjecaja. Nastupa tzv. „sušenje“ srčanog mišića. Najozbiljnija prijetnja je kombinacija smanjene oksigenacije (zbog plućne hipoplazije) i smanjene isporuke kisika (zbog kongenitalnih srčanih grešaka) koje vrlo brzo mogu izazvati hipoksiju tkiva i acidozu. Također, zbog izloženosti srca vanjskim utjecajima, ubrzano se razvija hipotermija te gubitak tkivne tekućine. Posljedično ektopiji srca i velike krvne žile zauzimaju nepravilan položaj unutar prsišta što je od osobitog značaja prilikom pokušaja repozicije srca u njegov prirodan položaj prilikom čega može nastupiti srčani zastoj. Pri pokušaju da se srce pokrije tkivom u položaju izvan prsišta može nastupiti tamponada srca.

### 2.3. Prenatalna dijagnostika

Koštana osnova prsnoga koša može se prikazati transvaginalnim ultrazvučnim pregledom već potkraj prvoga tromjesečja, početkom drugoga tromjesečja već je jasno vidljiv dio rebara i kralježnica, a glavne strukture unutar prsišta jesu srce i pluća. Strukturne abnormalnosti koštanoga dijela prsišta (Slika 7) većinom su povezane sa sistemnim displazijama koštanoga sustava, pa je prepoznavanje hipoplazije prsnoga koša u drugome tromjesečju izuzetno važan probirni kriterij za otkrivanje takvih poremećaja (Kuvačić et al. 2009).

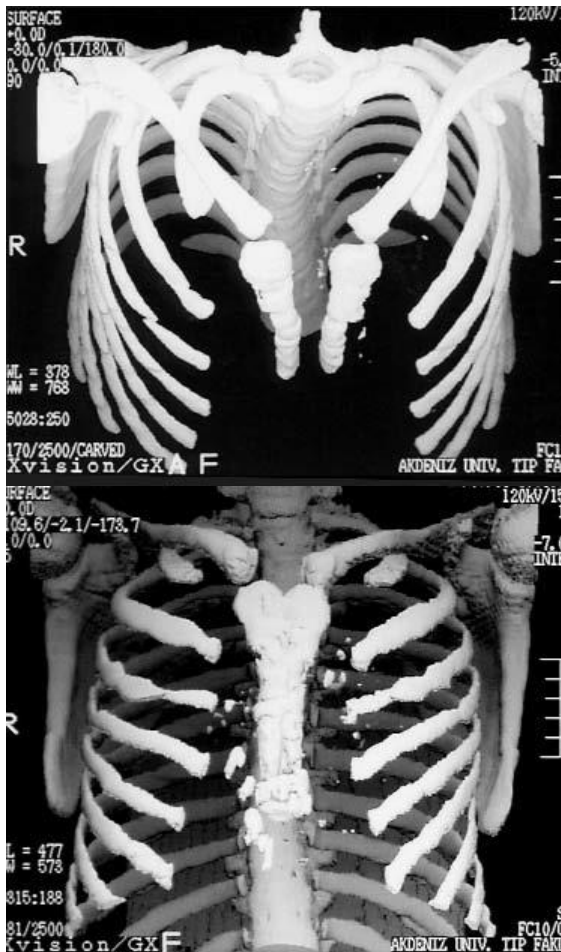


Slika 7: Ultrazvučni prikaz fetusa u 20-tom tjednu trudnoće kojem nedostaje prsna kost (preuzeto iz: Izquierdo et al. Prenatal Diagnosis of a Complete Cleft Sternum With 3-Dimensional Sonography. J Ultrasound Med 2009; 28:379–383)

### 2.4. Kirurško liječenje

Rascjep prsne kosti ne zahtijeva neposrednu hitnu kiruršku intervenciju. Ipak, kirurška rekonstrukcija bi se trebala napraviti sa 4 tjedna starosti jer je u tom razdoblju djetetovog života prsni koš najpogodniji za ovu vrstu operacije zbog izuzetne fleksibilnosti koštanih struktura (Slika 8). Ciljevi kirurške intervencije su zaštita struktura medijastinuma te kozmetički učinak (Slika 8.1). Kirurškom intervencijom također eliminiramo paradoksalno gibanje torakalnih struktura koje se javljaju pri ovoj vrsti defekta.

U prošlosti su se za rekonstrukciju rascjepa prsne kosti preporučavali sintetski materijali koji su s vremenom zbog rizika od infekcije napušteni te se prešlo na rekonstrukciju autogenim tkivom. U starijih bolesnika (uključujući i adolescente) operacija se obavlja kroz poprečni inframamarni rez. Prednji periost osnova prsne kosti može se podijeliti bočno te medijalno presaviti kako bi se prekrilo rascjep. Potom se područje rascjepa pojača putem rebrnih transplantata pomoću kojih rekonstruiramo prsnu kost bez pritiska na intratorakalne strukture.



Slika 8: Prikaz kompletnog rascjepa prsne kosti pomoću spiralnog CT-a prije i poslije operativnog zahvata (preuzeto iz: Sarper et al. Complete Congenital Sternal Cleft Associated with Pectus Excavatum. Tex Heart Inst J 2002;29:206-9)

Ostale metode rekonstrukcije prsne kosti odnose se na „produljenje“ hrskavičnih dijelova rebra kako bi se premostio rascjep. Sabistonova tehnika (Slika 9) koristi kose rezove rebrenih hrskavica kako bi se kliznom hondrotomijom omogućilo priljublivanje osnova prsne kosti koje bi se potom direktnim šavovima spojile u jedinstvenu cjelinu. Druga metoda „produljivanja“ rebra je premještanje rebrenih hrskavica dijeljenjem prve i treće hrskavice u blizini

središnje linije, dijeljenjem druge i četvrte hrskavice bočno te potom šivanje prve s drugom i treće s četvrtom čime formiramo dva duga od četiri kratka rebra na obje strane prsne kosti.

U novorođenčadi se postupak provodi kroz središnju vertikalnu inciziju (Slika 10). Perikard i dijafragma su odvojeni od potkožnog tkiva a rubovi rascjepa su mobilizirani i izloženi. Za potpuni rascjep, osnove prsne kosti se jednostavno približe pomoću žica od nehrđajućeg čelika ili neresorptivnim šavovima. Za djelomične rascjepe (rascjepe U-oblika), spojeno područje prsne kosti (često područje hrskavičnog ksifoida) se mora izrezati prije nego što se pristupi spajanju osnova prsne kosti. Hemodinamski status novorođenčeta se mora pažljivo pratiti kako bismo bili sigurni da nije nastupila kompresija srca prije samog šivanja kojim konačno približimo osnove prsne kosti.

Dugoročnim praćenjem ustanovilo se da se sve gore navedene tehnike primjenjuju s uspjehom kao i to da niti u jednoj nisu zabilježeni nedostaci.

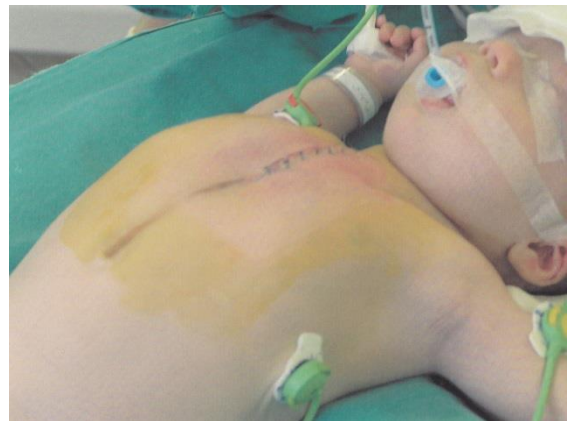S druge strane ako je rascjep prsne kosti udružen s ektopijom srca kirurška intervencija započinje odmah nakon rođenja. Ektopično srce treba odmah biti pokriveno s toplim i vlažnim oblogom a cijeli gornji dio torza prekriven čistom plastičnom folijom kako bi se spriječio gubitak topline i dehidracija.

Također, kako bi se osigurala ventilacijska potpora mnoga novorođenčad zahtijeva hitnu endotrahealnu intubaciju kao i inotropnu podršku ukoliko imaju nisku ejeckijsku frakciju.

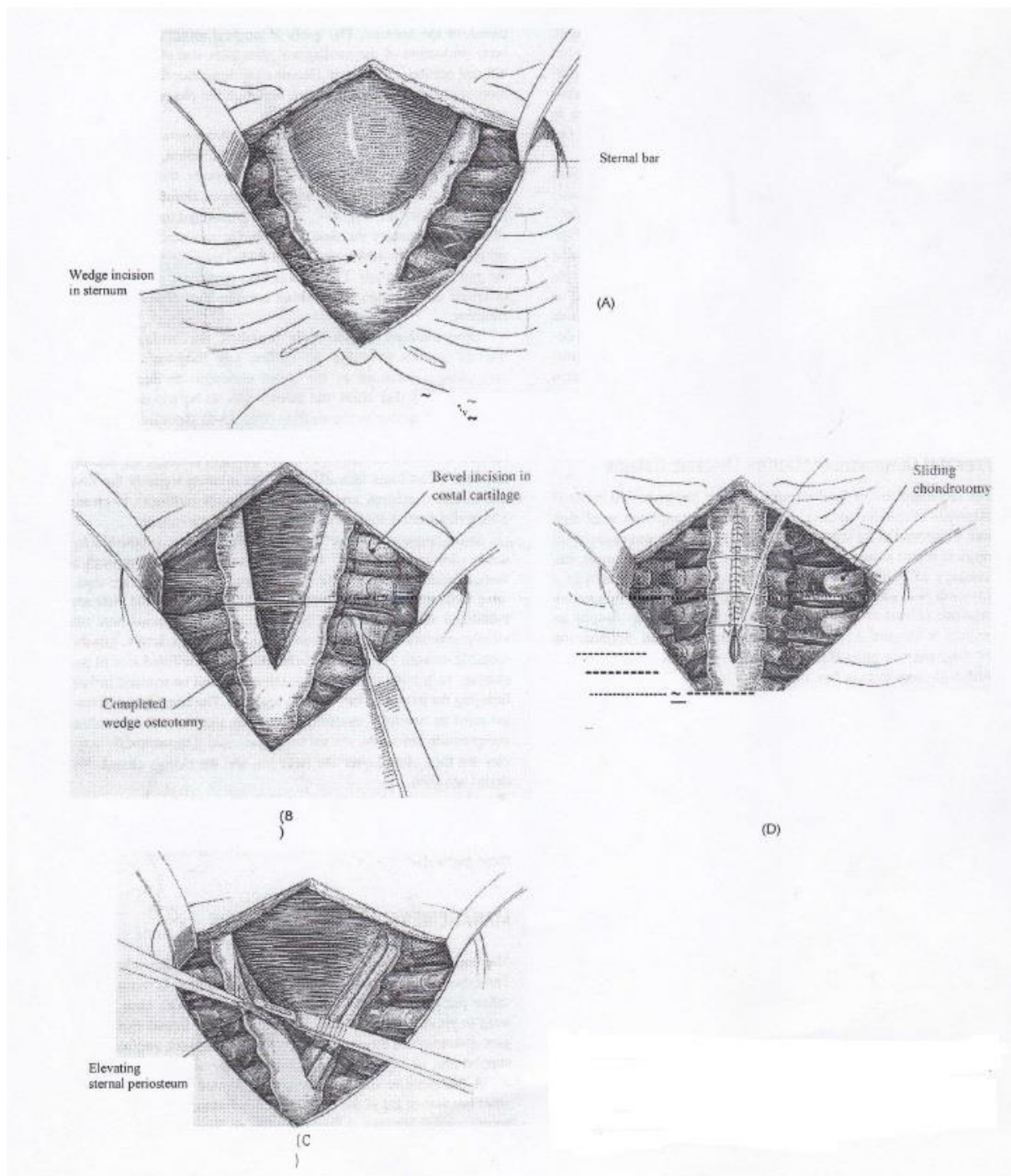
Ukoliko uz ektopiju srca nailazimo i na druge kongenitalne anomalije srca tu nam je od iznimnog značaja preoperativni ultrazvuk koji nam je bitan kako za prognozu tako i za hemodinamsko praćenje bolesnika. Kardijalna kirurgija kod takvih slučajeva nastupa nakon operativnog zahvata kojim rješavamo nastalu ektopiju. Sva novorođenčad s ektopijom dolazi u operacijsku salu u roku od nekoliko sati. Kao anesteziju kod ovih slučajeva koristimo intravenozno fentanil i pankuronij. Također se preporučavaju više koncentracije udahnutog kisika kako bi se poboljšala oksigenacija tkiva narušena niskom ejeckijskokm frakcijom srca. Inhalacijski anestetici se nastoje izbjegavati kako ne bismo izazvali plinovitu rastegnutost crijeva čime bismo imali poteškoća u zatvaranju prednje trbušne stijenke u slučajevima torakoabdominalne ektopije srca.

U bolesnika s torakoabdominalnom ektopijom srca svrha operativnog zahvata je pružiti pokrivenost središnjeg dijela torza, odvojiti perikardijalnu šupljinu od trbušne te riješiti dijafragmalni defekt. Ovojnice trbušnog zida često nedostaju te su nam u takvim slučajevima kreativni kirurški zahvati od iznimnog značaja.

Kirurško liječenje ektopije srca jedan je od najvećih izazova dječje kirurgije s kojim se ta grana medicine može suočiti jer je srce orijentirano u totalno obrnutom položaju. Nepravilan položaj srca okludira velike krvne žile te uzrokuje trenutni zastoj srca. Strategija kirurškog liječenja je pokušaj dovođenja srca djelomično u medijastinum te prekrivanje srca kožom bez radikalnog mijenjanja položaja.

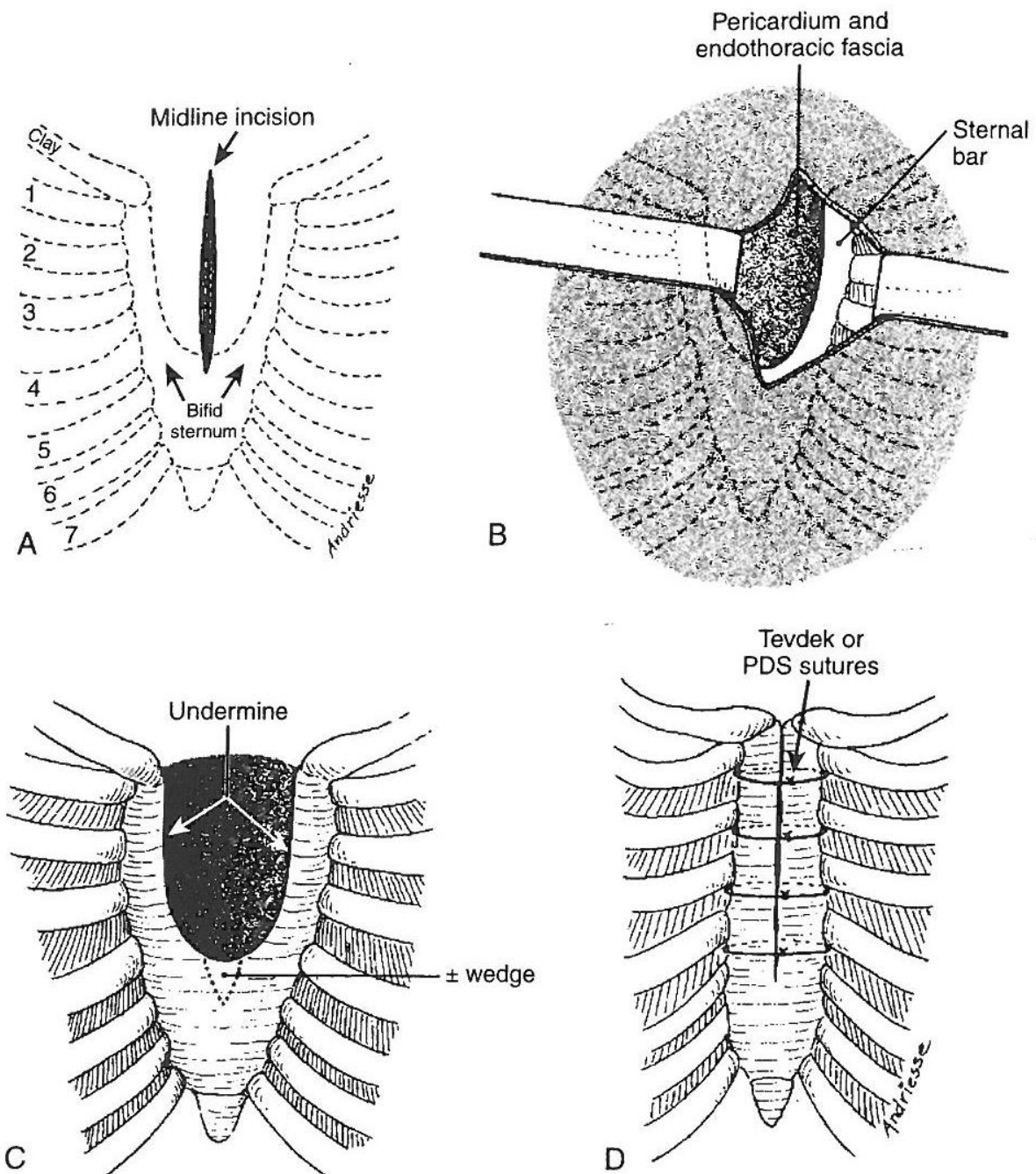


Slika 8.1: Postoperativni prikaz bolesnika (ljubaznošću prof. dr. sc. Božidara Župančića / Klinika za dječju kirurgiju Klinike za dječje bolesti Zagreb)



Slika 9: Sabistonova tehnika; **A.** Klinasto izrezivanje (osteotomija) distalnog dijela prsne kosti **B.** Koso izrezivanje rebrnih hrskavica kako bi se kliznom hondrotomijom omogućilo priljubljanje osnova prsne kosti **C.** Odizanje periosta prsne kosti **D.** Priljubljanje osnova prsne kosti u jedinstvenu cjelinu putem direktnih šavova (preuzeto iz Groner JI. Ectopia Cordis and Sternal Defects)

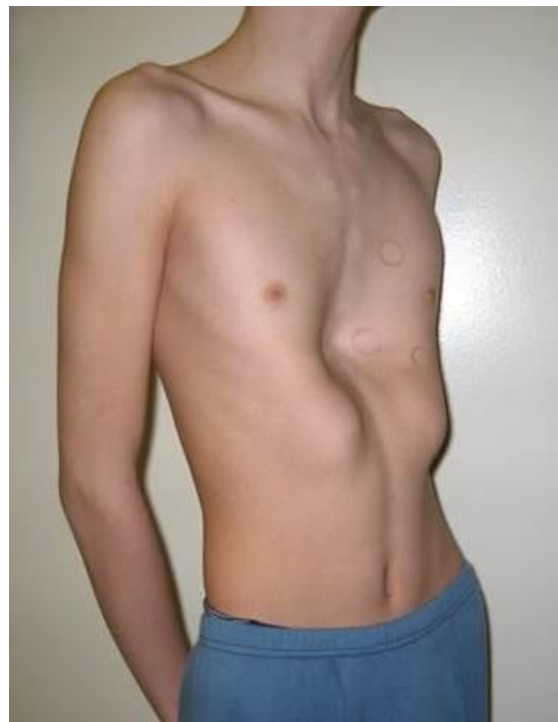



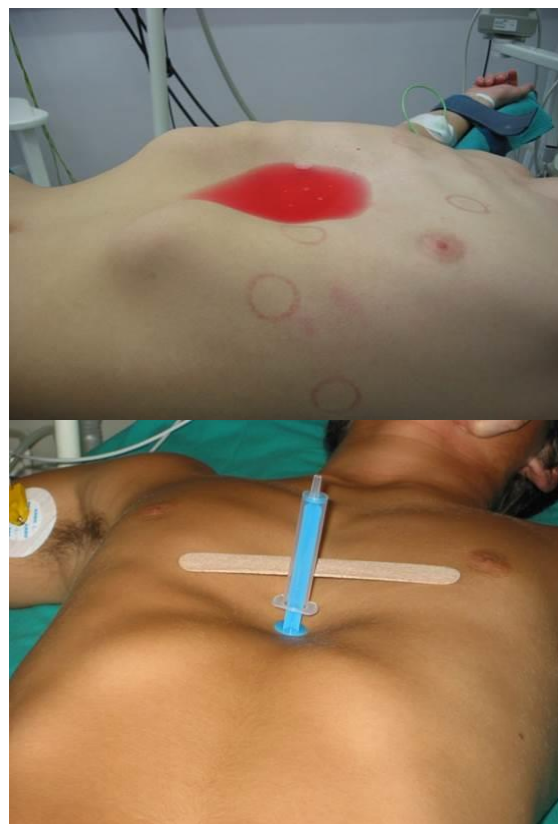Slika 10: Operativni postupak rascjepa prsne kosti kod novorođenčadi; **A.** Napravljen medijalni vertikalni rez **B.** Vizualizacija osnova prsne kosti te endotorakalne fascije koja prekriva strukture torakalnih organa **C.** Izrezivanje distalnog dijela prsne kosti **D.** Spajanje osnova prsne kosti pomoću neresorptivnih šavova (preuzeto iz: Nuss D, Kelly RE Congenital chest wall deformities)

### 3. PECTUS EXCAVATUM

Pectus excavatum (ljevkašta, udubljena ili postolarska prsa) je najčešća kongenitalna anomalija prsnog koša s učestalošću od 1:400 do 1:1000 novorođene djece. Ljevkašti izgled prsnoga koša (Slika 11,12) posljedica je pomaka prsne kosti prema kralježnici, najčešće njezina ksifoidnog nastavka, iako je katkad deformacijom zahvaćen i manubrijum. Ljevkašto uvučenje prsne kosti je prošireno i na pripadne rebrene hrskavice. Defekt je često asimetričan, pretežito s rotacijom prsne kosti udesno iako se može pojavljivati i u obliku dubokog, cirkumskriptnog lijevka s vrhom u visini 4-5 rebrene hrskavice te širokog i plitkog lijevka. Ta se anomalija češće pojavljuje u muškoj populaciji (muškarci : žene / 3 : 1) te dominira kod pripadnika bijele rase (94%). Iako nije nasljedna, obiteljska anamneza je često pozitivna u prilog čemu govori i opis porodice u kojoj se bolest pojavljivala kroz 4 naraštaja. Ljevkašta prsa se vrlo često vide u kombinaciji s drugim anomalijama (npr. Marfanov sindrom, Turnerov sindrom, Downov sindrom, osteogenesis imperfecta, anomalije srca, bronha i traheje) (Bradić 1991, Prpić 2005).



Slika 11: Ljevkašta prsa (ljubaznošću prim. dr. sc. Mirka Žganjera / Klinika za dječju kirurgiju Klinike za dječje bolesti Zagreb)



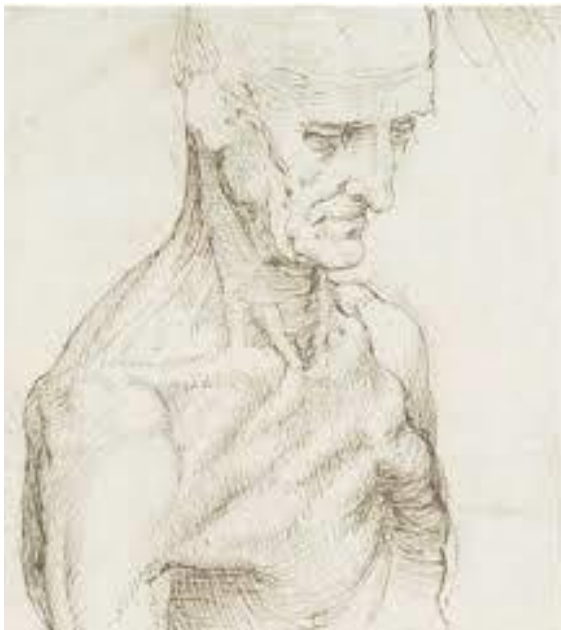Slika 12: Preoperativni prikaz bolesnika s ljevkaštim psima (ljubaznošću prim. dr. sc. Mirka Žganjera / Klinika za dječju kirurgiju Klinike za dječje bolesti Zagreb)

### 3.1. Povijest liječenja ljevkastih prsiju

Prvi opis ove anomalije opisao je Johan Schenck (1531-1590) u 16. stoljeću (Slika 13) (Ebstein 1921). Prvi članak koji je opisivao kliničku sliku ljevkastih prsiju (plućna kompresija sa dispnejom i paroksizmalnim kašljem) napisan je od strane Bauhinusa 1594. godine (Bauhinus 1600). Moguću genetsku predispoziciju prvi je primjetio i opisao Coulson 1820 godine koji je opisao slučaj trojice braće s ljevkastim prsima (Coulson 1820). 1872. godine Williams je opisao slučaj dječaka s ljevkastim prsima čiji su otac i brat također imali ovu anomaliju (Williams 1872). Kirurgija 19. stoljeća nije bila u stanju liječiti ljevkasta prsa jer kirurzi toga doba nisu bili u stanju spriječiti kolaps pluća koji je uslijedio nakon otvaranja prsnog koša već su se metode liječenja bazirale na dubokom disanju, boravku na svježem zraku, redovitoj tjelovježbi te postraničnoj kompresiji na prsni koš (Meade 1961, Sauerbruch 1920). Kiruško liječenje deformiteta prsnog koša započelo je u prvim godinama 20. stoljeća. Prvi pokušaj operativnog liječenja pripisuje se Meyeru 1911. godine. Meyer je uklonio 2. i 3. rebrenu hrskavicu na desnoj strani pacijenta bez poboljšanja deformiteta (Meyer 1911). 1913. godine je Sauerbruch, začetnik torakalne kirurgije, primjenio agresivniji pristup liječenja ove anomalije. Ekscidirao je dio prednje stijenke prsnog koša od 5.-9. rebra

zajedno s pripadajućim sternumom a nastali defekt je prekrpio mišićnim režnjem (Sauerbruch 1920). 1920. godine je prvi puta izveo operaciju u kojoj je obostrano resecirao rebrene hrskavice te učinio sternalnu osteotomiju. Kako bi prevenirao recidiv koristio je vanjsku trakciju kroz 6 tjedana čime je novonastalo stanje pokušao zadržati u korigiranom položaju. Metoda se pokazala izuzetno uspješnom te se ubrzo proširila ponajprije Europom a potom i Sjedinjenim Američkim Državama (Sauerbruch 1931). 1939. godine, proučivši svu dotadašnju literaturu, Ochsner, DeBakey i Brown su objavili nove operativne metode. Brown je vjerovao kako su kratki dijafragmalni ligamenti odgovorni za ovu anomaliju. Ravitch je vjerovavši u Brown-ovu teoriju počeo primjenjivati radikalnu mobilizaciju sternuma. Sternum je u cjelosti odvojio od ostalih struktura (rebara i mišića) te učinio sternalnu osteotomiju uz resekciju ksifoida. Svoje iskustvo je objavio 1947. godine no rezultati nisu bili zadovoljavajući (Ravitch 1949). Ponukani rezultatima Ravitch-a, Wallgren i Sulamaa 1956. godine modificiraju metodu po Ravitch-u tako da sternum fiksiraju putem pločice (unutarnja fiksacija) čime bi spriječili recidive (Wallgren & Sulamaa 1956, Paltia et al. 1959). 1961. godine Adkins i Blades su predložili da pločica ne ide kroz sternum kako su to zamislili Wallgren i Sulama već pored sternuma (Adkins & Blades 1961). Ta metoda se zadržala u sljedećih četrdeset godina kao osnovna

metoda u liječenju ljevkastih prsiju. 1986. godine dolazi do revolucije u liječenju ljevkastih prsiju. Promjena je nastupila promišljanjima te potom i operativnim zahvatima Donalda Nuss-a. Postavio je pitanje zašto odstranjivati hrskavicu na spoju sternuma i rebara kada je ona u dječjoj dobi još mekana i podatna za remodelaciju (Nuss et al. 1998).



Slika 13: Portret Leonarda da Vincija koji datira iz 1510.-1511.g. (preuzeto iz: Ashrafiyan H. Leonardo da Vinci and the first portrayal of pectus excavatum. Thorax 2013;68:1081)

### 3.2. Klinička slika

Nastanak fizioloških poremećaja ponajprije ovise o dubini, lokalizaciji te centralnoj depresiji deformiteta.

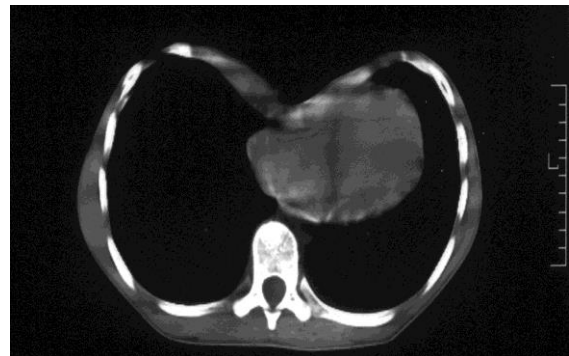
Od kliničkih simptoma sa strane respiratornog sustava nalazimo;

- otežano disanje
- dispneju
- pritisak u prsima
- zaduhu pri naporu
- učestale bronhitise i pneumonije
- astmu

Sa kardijalne strane nalazimo;

- lupanje srca
- aritmiju
- tahikardiju
- blok desne grane
- abnormalne rotacije srca
- prolaps mitralne valvule
- šum na srcu
- pomak srca u lijevu stranu (Slika 14)

Klinička slika od strane kardiorespiratornog sustava dominira kod jačih deformiteta posebice kod pacijenata čiji je Haller-ov indeks veći od 3,25 (Žganjer et al. 2006).



Slika 14: CT prikaz pomaka srca u lijevu stranu kod pacijenta s ljevkastim prsima (ljubaznošću prim. dr. sc. Mirka Žganjera / Klinika za dječju kirurgiju Klinike za dječje bolesti Zagreb)

### 3.3. Psihološke tegobe

Kao vrlo značajnu indikaciju za kirurški zahvat treba napomenuti psihološke tegobe koje se pojavljuju u doba puberteta kada djeca odnosno adolescenti veliku pozornost počinju posvećivati vlastitom izgledu. Psihološke tegobe se javljaju u raznim oblicima;

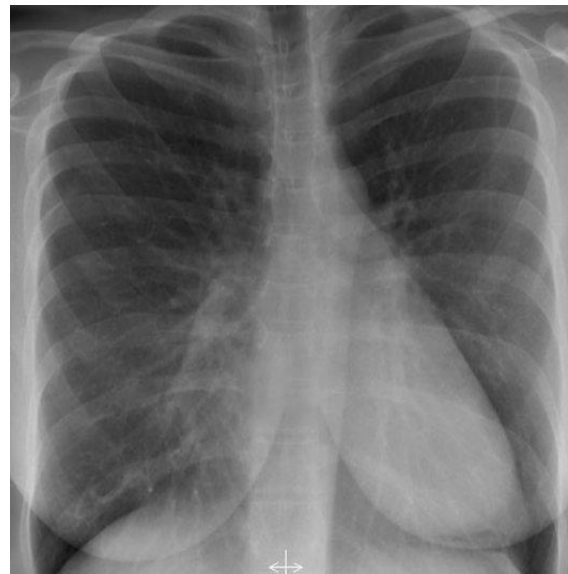
- visoki stupanj samoopažanja
- visoki stupanj stalne anksioznosti
- nedostatak motivacije
- stalni osjećaj srama
- stalni osjećaj straha od kontakata
- osjećaj neuglednosti i nalagode
- podvojenost ličnosti
- latentna agresivnost
- inhibicije

Posljedično tome kod pacijenata s ljevkastim prsima je izražena jaka povezanost za roditeljski dom, sklonost alkoholizmu i uživanju droga, izostanak iz škole, izostanak s posla, razmišljanja i sklonost suicidu, razvoj psihosomatskih oboljenja te sve jače izražena hipohondrija (Einsiedel & Clausner 1999).

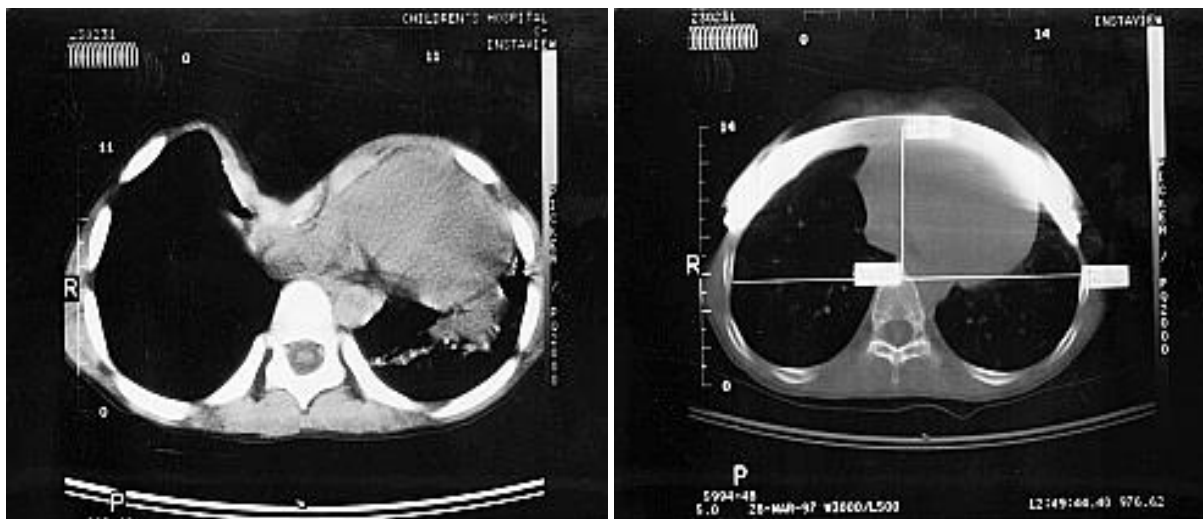
### 3.4. Dijagnostika

U preoperativnoj pripremi pacijenata uzima se anamneza te klinički status. Pacijenti se upućuju na spirometriju, pregled pulmologa, na EKG i ultrazvuk srca kod kardiologa te na

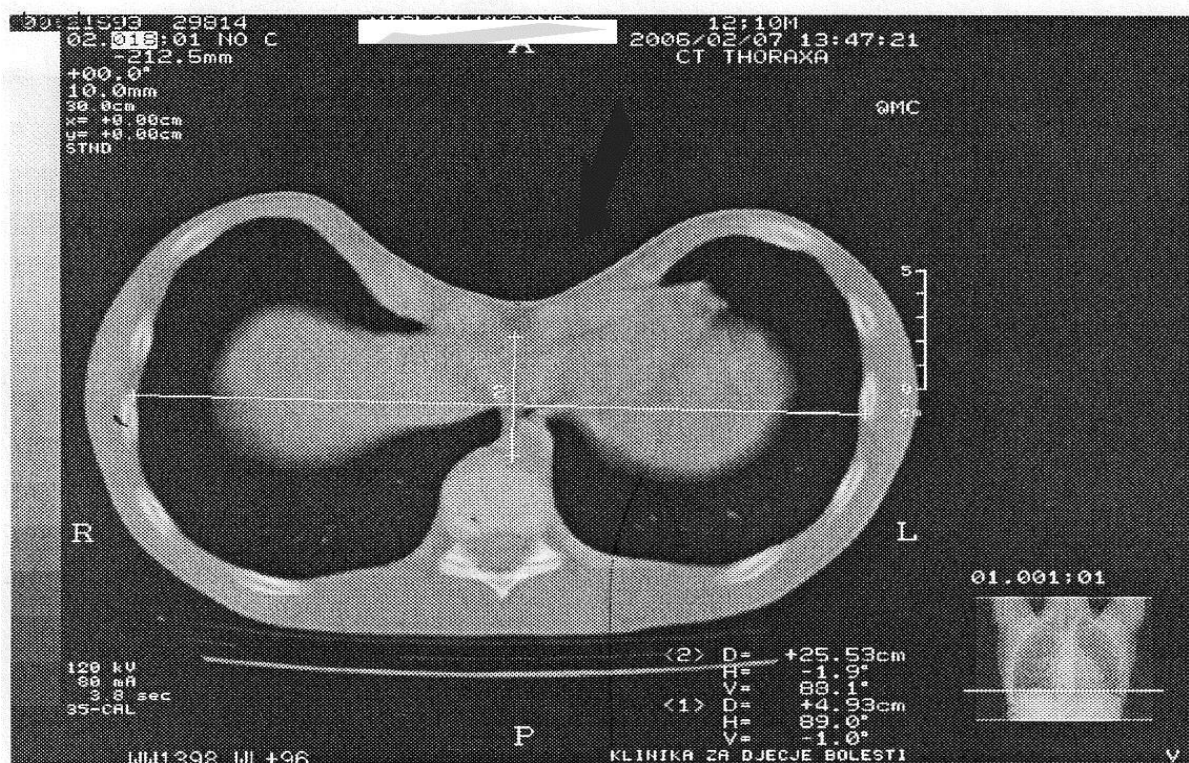pregled kod anesteziologa. Od radiološke dijagnostike radimo RTG prsnoga koša na kojemu u AP projekciji (Slika 15) nalazimo pomak srca i plućnog hilusa dok kod LL projekcije zapažamo smanjenu udaljenost prsna kost – kralježnica. Osim RTG-a radi se i CT prsnoga koša koji nam je bitan radi što bolje procjene anatomskih odnosa prednje stijenke prsnoga koša i intratorakalnih organa. Također, putem CT-a mjerimo odnos; promjer lateralnih strana prsnoga koša / promjer prsna kost – kralježnica (Haller-ov indeks). Ako je Haller-ov indeks veći od 3,25 tada je to objektivna indikacija za kirurško liječenje (Žganjer et al. 2006).



Slika 15. RTG nalaz (AP projekcija) kod ljevkastih prsiju pri čemu vidimo pomak srca u lijevu stranu (ljubaznošću prim. dr. sc. Mirka Žganjera / Klinika za dječju kirurgiju Klinike za dječje bolesti Zagreb)



Slika 16: CT prnoga koša prije i poslije operativnog zahvata (Ijubaznošću prim. dr. sc. Mirka Žganjera / Klinika za dječju kirurgiju Klinike za dječje bolesti Zagreb)



Slika 17: CT prsnoga koša / Haller-ov indeks (Ijubaznošću prim. dr. sc. Mirka Žganjera / Klinika za dječju kirurgiju Klinike za dječje bolesti Zagreb)

### 3.5. Prevencija

Iako se u prošlosti smatralo da je uzrok bolesti rahitis u novije vrijeme se odbacila ta teorija te je pravi uzrok nastanka ljevkastih prsiju do današnjeg dana ostao nepoznat.

Jedina prevencija, u smislu smanjenja postoperativnih komplikacija, jest intenzivna fizikalna terapija u trajanju od 6 mjeseci do godinu dana prije operativnog zahvata.

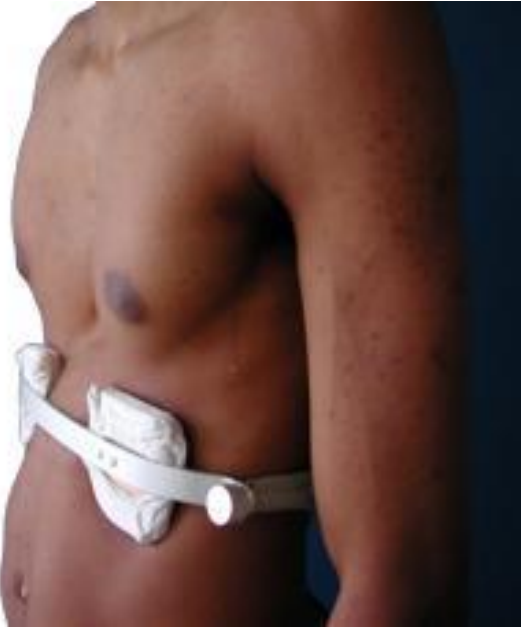Sva djeca s ljevkastim prsima upućuju se na fizikalnu terapiju čija je svrha jačanje muskulature i učenje pravilnog disanja i držanja. Za pravilno držanje trčanje se pokazalo kao najbolja metoda. Pri trčanju je disanje dublje te se nakon fizičkog napora djeca osjećaju psihički bolje i zadovoljnije. Preporuka je da se vježbe izvode najmanje dva puta dnevno po 15 minuta. Ukoliko se vježbe izvode pravilno i redovito rezultati su bolji. Svrha samih vježbi nije popravak deformiteta već popravak lošeg držanja. Uočeno je da poboljšanjem držanja dolazi do poboljšanja psihičkog stanja. Loše držanje, ako nije korigirano fizikalnom terapijom, može nakon odlično obavljenoga operacijskog zahvata pogoršati krajnji rezultat. Ako dijete postoperacijski lošije diše može se razviti pneumonija ili ako se nije korigiralo loše držanje postoji veća mogućnost za pomak pločice (Canavan & Cahalin 2008).

### 3.6. Liječenje

Liječenje ljevkastih prsiju bez opsežnog kirurškog zahvata može uključivati niz metoda kao što su postavljanje silikonskih implantata, ortopedsko konzervativna metoda liječenja ljevkastih prsiju ortozama, vakuumsko zvono za ispravljanje ljevkastih prsiju ili pokušaj ispravljanja deformiteta pomoću dva magneti. Od operacijskih metoda se na Klinici za dječju kirurgiju Klinike za dječje bolesti Zagreb do 2001. godine primjenjivala metoda po Sulami dok se od 2001. primjenjuje minimalno invazivna metoda po Nuss-u (Žganjer et al. 2006).

#### 3.6.1. Ortopedsko konzervativno liječenje

Metoda konzervativnog liječenja pomoću ortoza (Slika 18) nije našla širu primjenu kod ljevkastih prsiju zbog izostanka zadovoljavajućih rezultata. Cilj ovakvog načina liječenja je ispravak deformiteta putem pritiska na određene dijelove prsnog koša kako bi se ispravio deformitet. Daleko bolji rezultati su se pokazali kod liječenja kokošnjih prsa (Haje & Haje 2006).



Slika 18: Liječenje ljevkastih prsiju pomoću ortoza (ljubaznošću prim. dr. sc. Mirka Žganjera / Klinika za dječju kirurgiju Klinike za dječje bolesti Zagreb)

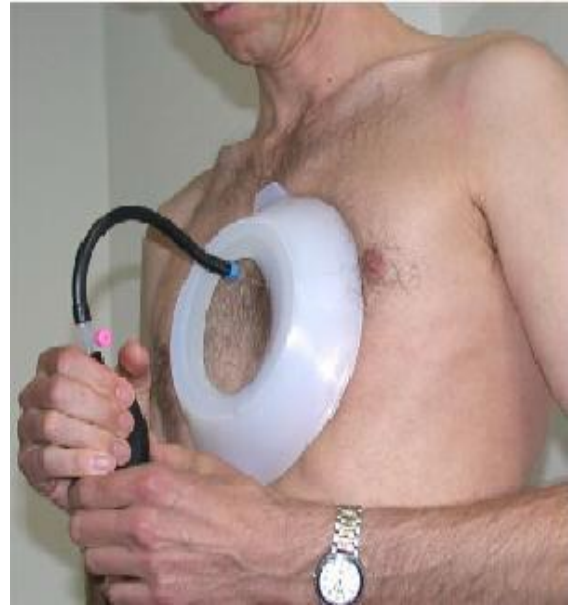### 3.6.2. Vakuumski podizač prsnog koša

Korištenje vakuuma u liječenju ljevkastih prsiju dalo je bolje rezultate od primjene ortoza. Pacijent si sam pomoću ručne pumpe i vakuumskog zvona (Slika 19) stvara negativan tlak u predjelu prsnog koša čime ispravlja deformitet. Metoda bi se trebali koristiti najmanje dva puta dnevno po 30 minuta. Indikacije za primjenu ove metode su;

- blagi deformiteti
- strah od operativnog zahvata

Kontraidikacije za primjenu ove metode su osteogenesis imperfecta, Glisson-ova bolest, koagulopatije te srčani poremećaji. Komplikacije koje su opisane kod ove vrste liječenja su potkožni

hematomi, petehijalna krvarenja te prolazne parestezije u području gornjih ekstremiteta (Haecker 2011).

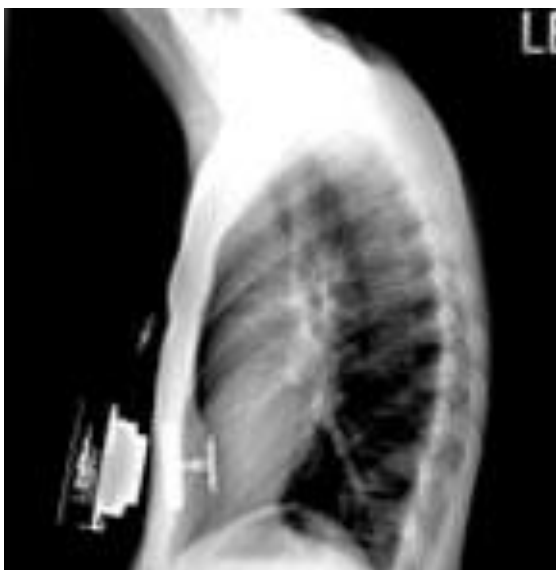

Slika 19: Liječenje ljevkastih prsiju pomoću vakuumskog podizača prsnog koša (ljubaznošću prim. dr. sc. Mirka Žganjera / Klinika za dječju kirurgiju Klinike za dječje bolesti Zagreb)

### 3.6.3. Liječenje magnetima

Najnovija metoda liječenja u ovom području je metoda liječenja putem dva jaka mala magneti (Slika 20) od kojih se jedan ugrađuje na prsnu kost ispod kože dok se drugi nosi u obliku pojasa na vanjskoj strani tijela. Ova metoda za cilj ima postupan, kroz period od najmanje dvije godine, ispravak deformiteta. Konkretnih rezultata od početka primjene ove metode još nema (Harrison et al. 2012).





Slika 20: RTG nalaz (LL projekcija) pacijenta u kojeg je primjenjena metoda liječenja putem magneta (preuzeto iz: <http://www.pediatricdeviceconsortium.org/devices/magnetic-mini-mover>)

### 3.6.4. Indikacije za kirurško liječenje

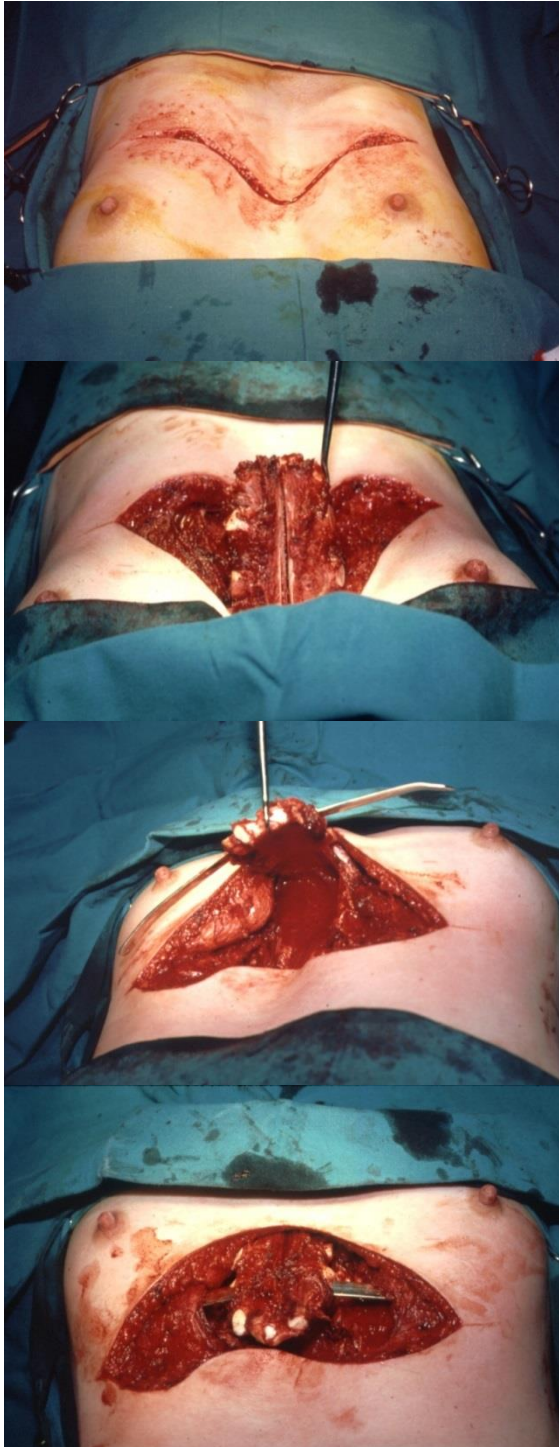
Operacijski zahvat rekonstrukcije prsnog koša može biti indiciran zbog izraženih simptoma od strane kardiovaskularnog i respiratornog sustava. U djece i adolescenata psihološki, kozmetički i socijalni čimbenici također mogu biti vodeći razlog za postavljanje indikacije. U nekih bolesnika mogu biti prisutna oba razloga; od strane kardiorespiratornog sustava uz jaku psihičku nadogradnju. Operacijsko liječenje se definitivno preporučava kod onih bolesnika čije se stanje od strane kardiorespiratornog sustava pogoršava.

Dakle, operativno liječenje se preporučava;

- u bolesnika s izraženim simptomima kardiovaskularnog i respiratornog sustava
- u bolesnika sa psihološkim tegobama ako psihološko i psihijatrijsko liječenje nije dalo očekivane rezultate
- u bolesnika čiji je Haller-ov indeks veći od 3,25 (Žganjer 2012, Žganjer et al. 2012)

### 3.6.5. Kirurški zahvat po Sulamii

Metoda po Sulamii zahtijeva inciziju kože u području sternuma. Potom slijedi resekcija hrskavičnog dijela rebra te resekcija sternuma. Fiksacija sternuma se učini pločicom provučenom kroz sternum (Slika 21). Zahvat je uspješan ali je vremenski dugotrajan. Osim toga, gubitak krvi je izuzetno velik tako da je kod trećine operiranih potrebna transfuzija. Postoperativna bol perzistira čak do 6 mjeseci te su, posljedično inciziji preko gotovo čitave prednje stijenke prsnog koša, postoperativni ožiljci dosta naglašeni. Metoda se na Klinici za dječju kirurgiju Klinike za dječje bolesti Zagreb počela napuštati 2001. godine kada na scenu nastupa minimalno invazivna operativna metoda po Nuss-u (Žganjer et al. 2006).



Slika 21 : Tijek kirurškog zahvata po Sulamii (ljubaznošću prim. dr. sc. Mirka Žganjera / Klinika za dječju kirurgiju Klinike za dječje bolesti Zagreb)

### 3.6.6. Minimalno invazivna operativna metoda po Nuss-u

Nakon postavljene indikacije za kirurški zahvat pristupamo mjerenju širine prsnoga koša radi određivanja potrebne dužine pločice (Slika 22). Mjerenje obavljamo metrom preko područja najvećeg udubljenja od srednje aksilarne linije jedne strane do srednje aksilarne linije druge strane prsnog koša. Pri mjerenju moramo voditi računa da će se pločica postaviti ispod prsne kosti pa se uvijek naručuje pločica kraća za 1 cm od izmjerene dužine. U pripremi se uvijek imaju dvije pločice u slučaju nepredviđenih situacija koje mogu nastati u toku samog operativnog zahvata. Može se dogoditi da nam pločica prilikom manipulacija padne na pod ili je prsni koš izuzetno rigidan, osobito u djece starije od 16 godina čija je hrskavica prsnog koša okoštala, te je stoga potrebno implantirati dvije pločice. Specifični instrumenti koji su nam potrebni kod ove operativne metode su stabilizator pločice (Slika 23), savijač pločice (Slika 24), vodilica (Slika 25) te okretač pločice (Slika 26).



Slika 22: Pločica (ljudznošću prim. dr. sc. Mirka Źganjera / Klinika za dječju kirurgiju Klinike za dječje bolesti Zagreb)



Slika 23: Stabilizator pločice (ljudznošću prim. dr. sc. Mirka Źganjera / Klinika za dječju kirurgiju Klinike za dječje bolesti Zagreb)



Slika 24: Savijač pločice (ljudznošću prim. dr. sc. Mirka Źganjera / Klinika za dječju kirurgiju Klinike za dječje bolesti Zagreb)



Slika 25: Vodilica (ljudznošću prim. dr. sc. Mirka Źganjera / Klinika za dječju kirurgiju Klinike za dječje bolesti Zagreb)

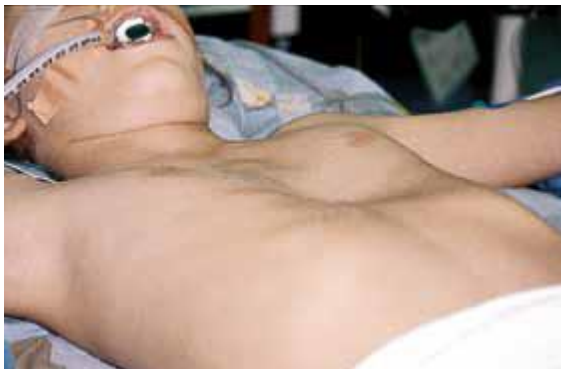

Slika 26: Okretač pločice (ljudznošću prim. dr. sc. Mirka Źganjera / Klinika za dječju kirurgiju Klinike za dječje bolesti Zagreb)

Prije samog operativnog zahvata bolesniku apliciramo antibiotik (najčešće cefalosporin treće generacije) kako bi prevenirali infekciju i smanjili mogućnost razvoja pneumonije. Kod djece sa srčanim manama, u suradnji s kardiologom, također se primjenjuje antibiotska profilaksa . Operativni zahvat se izvodi u općoj endotrahealnoj anesteziji. Za kontrolu preoperacijske i postoperacijske boli idealno bi bilo postaviti epiduralni kateter, no ako je postavljanje katetera onemogućeno iz bilo kojeg razloga, kontrola boli prilikom samog zahvata je jednaka kao i u svakoj drugoj operaciji. Postoperacijska kontrola boli se provodi intravenskom pacijent - kontroliranom analgezijom.

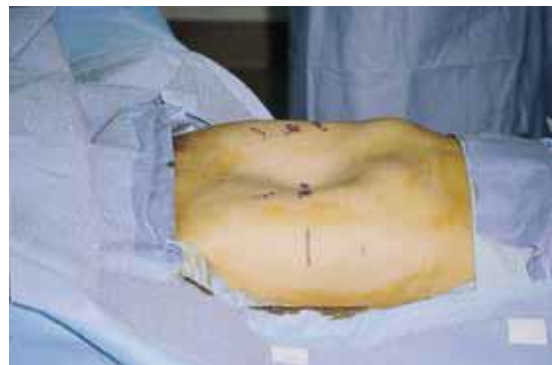U tijeku samog zahvata dijete leži na leđima s abduciranim rukama u

ramenima tako da su postranični dijelovi prsnog koša dostupni operateru (Slika 27) koji stoji s lijeve strane bolesnika. Ukoliko je postavljen epiduralni kateter također se postavlja i urinarni kateter jer djeca imaju problema s mokrenjem dok primaju analgeziju na epiduralni kateter.



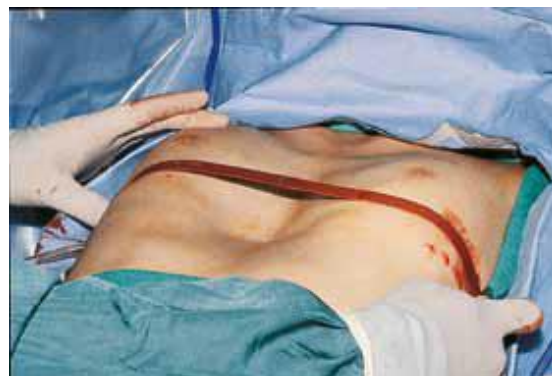Slika 27: Dijete leži na leđima s abduciranim rukama u ramenima (ljubaznošću prim. dr. sc. Mirka Žganjera / Klinika za dječju kirurgiju Klinike za dječje bolesti Zagreb)

Slijedi pranje i pokrivanje operacijskog polja. Potom slijedi označavanje pojedinih točaka sterilnim markerom na bolesniku i pločici koji su važni za daljnji operativni tijek (Slika 28). Na prsnom košu označava se najveće udubljenje u području sternuma, s obje strane najizbočenije dijelove rebra i interkostalne prostore te mjesta incizija kože gdje će se vodilicom, a potom i pločicom ući i izaći iz prsnog koša. Najizbočeniji dijelovi rebra na prsnom košu mjesta su gdje se rebra naglo savijaju prema sternumu stvarajući deformitet.



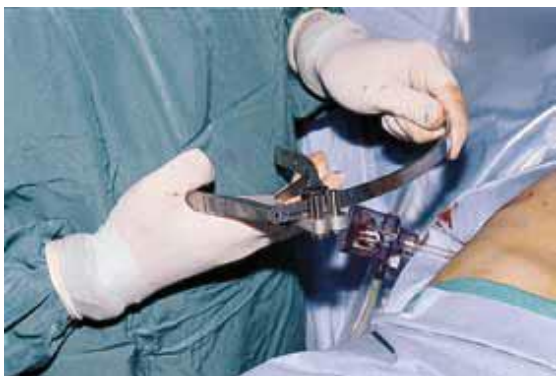Slika 28: Označavanje pojedinih točaka sterilnim markerom (ljubaznošću prim. dr. sc. Mirka Žganjera / Klinika za dječju kirurgiju Klinike za dječje bolesti Zagreb)

Na pločici se označi sredina i mjesto gdje je potrebno pločicu savijati s obzirom na oblik deformiteta (Slika 29).



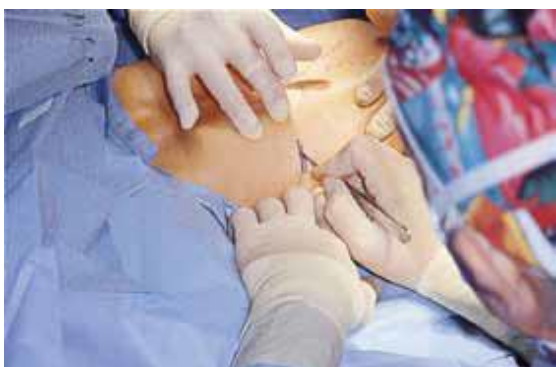Slika 29: Označavanje pločice (ljubaznošću prim. dr. sc. Mirka Žganjera / Klinika za dječju kirurgiju Klinike za dječje bolesti Zagreb)

Svaka pločica savija se posebno prema obliku deformiteta pa kako nema dva ista oblika deformiteta tako ne postoje i dvije isto modelirane pločice (Slika 30).



Slika 30: Savijanje pločice (ljubaznošću prim. dr. sc. Mirka Žganjera / Klinika za dječju kirurgiju Klinike za dječje bolesti Zagreb)

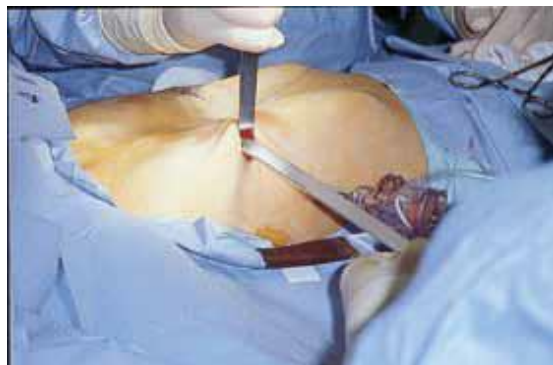Kada se pločica modelira učine se lateralne incizije dužine oko 2,5 – 3 cm na već označenim mjestima. Incizije se rade između prednje i srednje aksilarne linije.



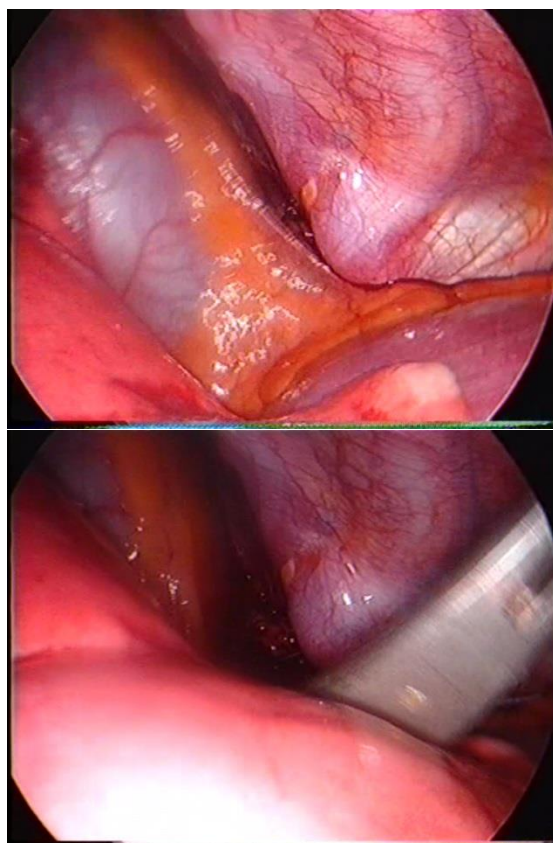
Slika 31: Incizija kože (ljubaznošću prim. dr. sc. Mirka Žganjera / Klinika za dječju kirurgiju Klinike za dječje bolesti Zagreb)

U području incizija učini se mjesto za stabilizator u prostoru između kože i mišića te subkutani tunel od strane incizija do interkostalnih prostora na najizbočenijem djelu rebra (Slika 32). Zatim se sa desne strane prsnog koša postavi torakoskop kojim u daljnjem tijeku operativnog zahvata pratimo pločicu na

njenom putu između sternuma i intratorakalnih organa (Slika 33). U prsnu šupljinu torakoskopom se uvodi CO2 i na taj način se smanjuje volumen pluća i dobiva bolja preglednost.

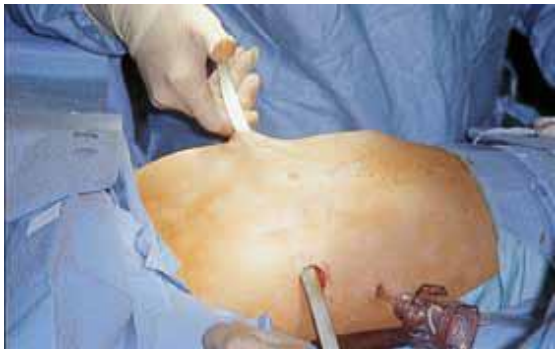

Slika 32: Pravljenje subkutanog tunela te postavljanje torakoskopa (ljubaznošću prim. dr. sc. Mirka Žganjera / Klinika za dječju kirurgiju Klinike za dječje bolesti Zagreb)



Slika 33: Torakoskopsko praćenje pločice na njenom putu između sternuma i intratorakalnih organa (ljubaznošću prim. dr. sc. Mirka Žganjera / Klinika za dječju kirurgiju Klinike za dječje bolesti Zagreb)

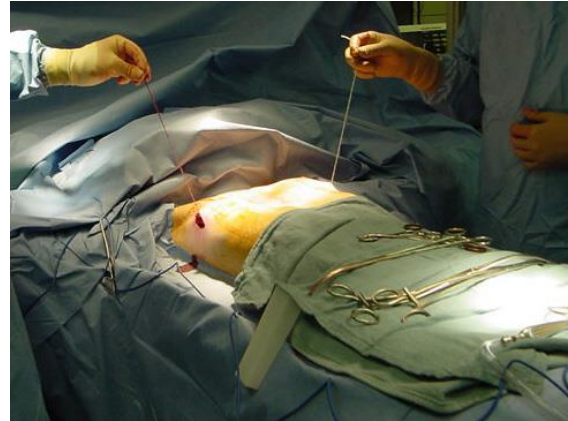
Sa lijeve strane prsnog koša uvodi se posebna vodilica odmah ispod prsne kosti i iznad intratorakalnih organa koju pažljivo guramo do označenog interkostalnog prostora sa druge strane prsnog koša (Slika 34). Vodilicom ulazimo u prsni koš u već prije označenim interkostalnim prostorima koji se nalaze na najizbočenijim mjestima gdje se rebra naglo savijaju prema sternumu i rade deformitet. Vrh vodilice moramo uvijek držati u doticaju sa sternumom jer takvim načinom kontroliramo mogućnost intraoperativnih komplikacija. Prolaz vodilice pratimo sa desne strane torakoskopski.



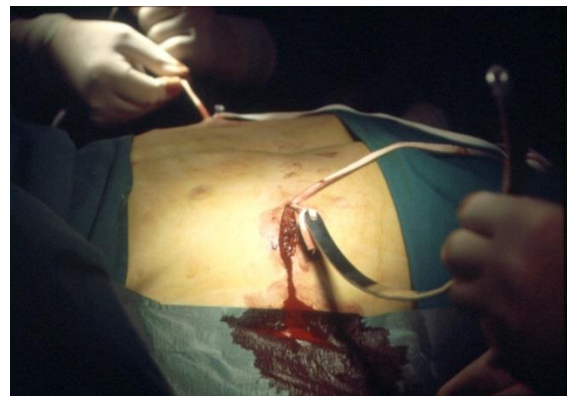
Slika 34: Prolaz vodilice (ljubaznošću prim. dr. sc. Mirka Žganjera / Klinika za dječju kirurgiju Klinike za dječje bolesti Zagreb)

Kada je vrh vodilice izašao na drugu stranu prsnog koša, na već prije označenom mjestu, na vodilicu pričvrstimo dvije trake koje nam kasnije služe za povlačenje pločice. Potom, zajedno sa vodilicom, duž prsnoga koša, provučemo jednu stranu traka. Jedna traka nam je rezervna, dok nam druga služi kao vodilica za već pripremljenu i savijenu pločicu

(Slika 35). Jednu traku zavežemo za pločicu i polako provlačimo već prije učinjenim kanalom. Pločicu povlačimo sa konkavitom prema gore (Slika 36).

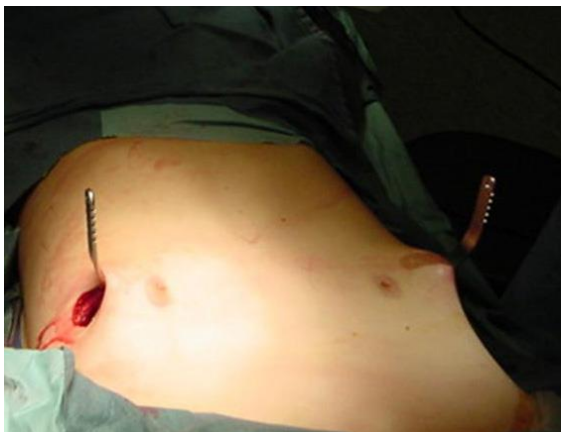

Slika 35: Traka koja nam služi kao vodilica za pločicu (ljubaznošću prim. dr. sc. Mirka Žganjera / Klinika za dječju kirurgiju Klinike za dječje bolesti Zagreb)

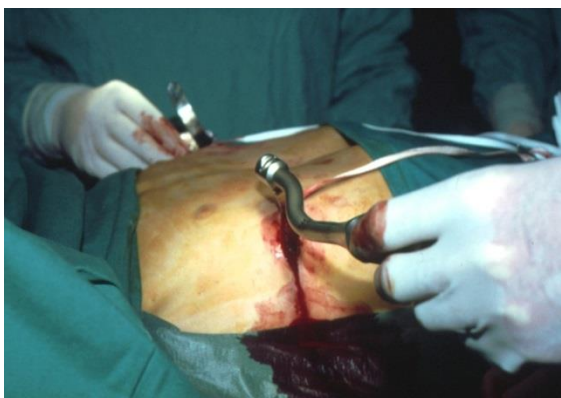


Slika 36: Početak povlačenja pločice pomoću trake (ljubaznošću prim. dr. sc. Mirka Žganjera / Klinika za dječju kirurgiju Klinike za dječje bolesti Zagreb)

Kada su oba kraja pločice izvan prsnog koša (Slika 37) posebnim okretačem okrenemo pločicu za 180 stupnjeva (Slika 38).



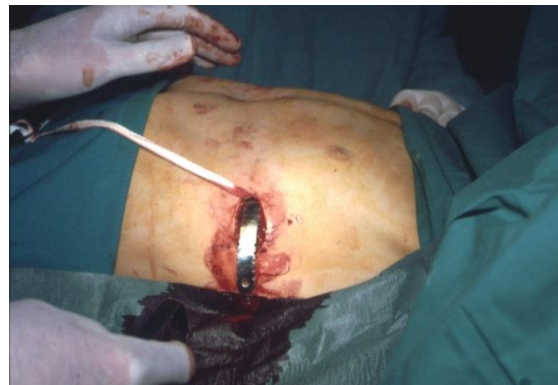
Slika 37: Krajevi pločica izvan prsnog koša prije okretanja (ljubaznošću prim. dr. sc. Mirka Žganjera / Klinika za dječju kirurgiju Klinike za dječje bolesti Zagreb)



Slika 38: Okretanje pločice za 180° (ljubaznošću prim. dr. sc. Mirka Žganjera / Klinika za dječju kirurgiju Klinike za dječje bolesti Zagreb)

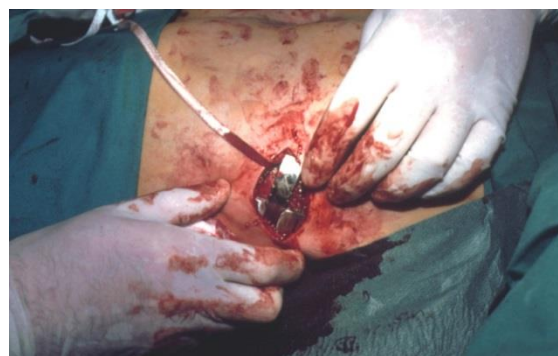Odmah nakon okretanja pločice vide se kozmetski rezultati operativnog zahvata (Slika 39). Što je dijete mlađe prsni koš je elastičniji, okretanje pločice lakše a kozmetski efekt odmah vidljiv. Kod odraslih bolesnika sa okoštalim prsnim košem kozmetski rezultat je u početku manje uočljiv te treba proći određeno vrijeme da dođe do remodelacije prsnog koša. Okretanje pločice je kod tih

bolesnika izrazito otežano te zahtijeva veći fizički napor.



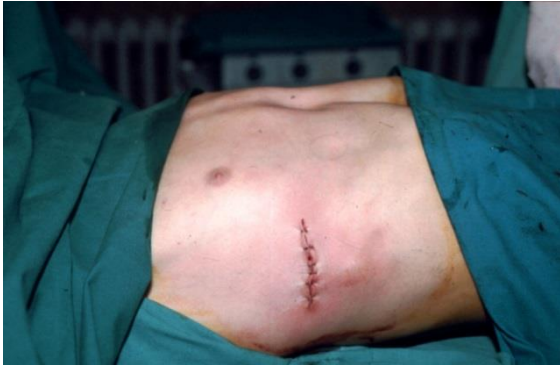Slika 39: Izgled prsnog koša nakon okretanja pločice (ljubaznošću prim. dr. sc. Mirka Žganjera / Klinika za dječju kirurgiju Klinike za dječje bolesti Zagreb)

Prije vađenja torakoskopa provjerimo ima li krvarenja unutar prsnog koša. Potom se postavljaju stabilizatori, jedan ili dva ovisno o dobi bolesnika (Slika 40). Stabilizator služi da se spriječi pomak pločice i njezina rotacija. Stabilizator se stavlja pod kožu i fiksira za muskulaturu u već prije pripremljenim prostorima. Kod djece do 13 godina stavljamo jedan stabilizator dok kod starijih dva, po jedan sa svake strane. Stabilizatore fiksiramo resorptivnim šavovima.



Slika 40: Postavljanje stabilizatora (ljubaznošću prim. dr. sc. Mirka Žganjera / Klinika za dječju kirurgiju Klinike za dječje bolesti Zagreb)

U području gdje je bio torakoskop postavi se mali dren preko kojeg se, uz pomoć pozitivnog tlaka, odstrani zrak iz prsne šupljine tako da nije potrebna drenaža prsnog koša. Rana se sašije po slojevima, a koža produžnim šavom (Slika 41).



Slika 41: Zašivena rana na kraju operativnog zahvata (ljubaznošću prim. dr. sc. Mirka Žganjera / Klinika za dječju kirurgiju Klinike za dječje bolesti Zagreb)

Nakon operativnog zahvata bolesnika smještamo u jedinicu intenzivnog liječenja radi daljnjeg liječenja i kontrole boli. Što prije je potrebno učiniti RTG prsnog koša kako bi se utvrdila eventualna prisutnost pneumotoraksa. Ako je pneumotoraks značajan potrebna je drenaža istog (Žganjer et al. 2006).

### 3.6.7. Usporedba operativnih metoda po Sulamii i Nuss-u

Uspoređujući klasični operativni zahvat po Sulamii i minimalno invazivni način prema Nuss-u (tablica 1, tablica 2,

tablica 3) može se doći do zaključaka koji govore u prilog minimalno invazivnoj metodi. Prednosti minimalno invazivne metode po Nuss-u su višestruke te stoga ne čudi da je Nuss-ova metoda prihvaćena svuda po svijetu. Prednosti Nuss-ove metode su;

- nema resekcije rebrnih hrskavica niti osteotomije sternuma te nema niti kasnijeg zastoja u rastu prsnog koša
- kraće vrijeme operacije
- ožiljci su manji i gotovo „nevidljivi“
- minimalan gubitak krvi
- manja bolnost
- znatno manja dužina hospitalizacije
- brži povratak u normalni život
- puna aktivnost nakon 2 mjeseca (Žganjer et al. 2012)



Tablica 1: Usporedba metoda po Sulamii i Nuss-u (preuzeto iz: Žganjer et al. (2012) Surgical treatment of funnel chest. A comparison of standard and minimally invasive techniques - ten years' experience BH Surgery 2:42-48)

	<b>Sulamaa N = 65</b>	<b>Nuss N = 100</b>	<b>statistička značajnost razlika</b>
Dob (godine)	14.8 (9–18)	14.0 (7–20)	p=0.0023
Haller-ov indeks	4.8 (3.1–6.2)	5.2 (2.9–6.4)	p=0.0545
Dubina deformiteta (cm)	4.8 (3.2–6.1)	5.3 (2.9–6.2)	p=0.0035
<b>Indikacije za kirurški zahvat</b>			
Psihološke indikacije	28 (43.1%)	49 (49.0%)	p=0.5582
Klinički znakovi	37 (56.9%)	51 (51.0%)	
Trajanje operacije (min)	155 (140–175)	74 (65–98)	p=0.0000
Vrijeme hospitalizacije (dani)	19 (14–25)	12 (8 – 20)	p=0.0000
<b>Trajanje boli</b>			
intenzivna	14 (9–21)	3 (1–7)	p=0.0000
umjerena	29 (19–36)	8 (5–18)	p=0.0000
bez boli	180 (120–240)	29 (24–38)	p=0.0000

Granica statističke značajnosti p=0.05

Tablica 2: Usporedba kliničkih simptoma među bolesnicima operiranih metodama po Sulamii i Nuss-u (preuzeto iz: Žganjer et al. (2012) Surgical treatment of funnel chest. A comparison of standard and minimally invasive techniques - ten years' experience. BH Surgery 2:42-48)

	<b>Sulamaa</b>		<b>Nuss</b>		<b>statistička značajnost razlika</b>
	<b>N</b>	<b>%</b>	<b>N</b>	<b>%</b>	
Skolioza	9	24.3	16	31.4	p=0.6282
Opstruktivne i restriktivne smetnje	26	70.3	41	80.4	p=0.3974
Kratkoća daha	27	73.0	33	64.7	p=0.5551
Astma	3	8.1	5	9.8	p=0.9184
Pomak srca	37	100.0	51	100.0	–
Šum na srcu	9	24.3	14	27.4	p=0.9333
Prolaps mitralne valvule	3	8.1	5	9.8	p=0.9184

Granica statističke značajnosti p=0.05

Tablica 3: Komplikacije metoda (preuzeto iz: Žganjer et al. (2012) Surgical treatment of funnel chest. A comparison of standard and minimally invasive techniques - ten years' experience. BH Surgery 2:42-48)

	Sulamaa		Nuss		statistička značajnost razlika
	N	%	N	%	
Hipertrofični ožiljci	37	56.9	0	0.0	p=0.0000
Transfuzija krvi	21	32.3	1	1.0	p=0.0000
Pneumotoraks	14	21.5	27	27.0	p=0.5426
Pneumotoraks - drenaža	14	21.5	12	12.0	p=0.1543
Pneumotoraks - spontani	0	0.0	15	15.0	p=0.0027
Sekrecija iz rana	3	4.6	7	7.0	p=0.7692
Upala pluća	8	12.3	8	8.0	p=0.5193
Perikardijalni izljev	0	0.0	2	2.0	p=0.5196
Pomak pločice	2	3.1	3	3.0	p=0.6556

Granica statističke značajnosti p=0.05

### 3.6.8. Upute o ponašanju bolesnika nakon minimalno invazivne metode po Nuss-u

Kada se dijete otpušta na kućnu njegu roditelji i dijete usmeno dobivaju sve potrebne upute o daljnjem tijeku liječenja i ponašanju kod kuće. Osim usmenih dobivaju i pismeno sve potrebne obavijesti i upute (Slika 42).

Nakon otpusta kući treba imati uspravno držanje tijela i ograničenu tjelesnu aktivnost kroz 2 mjeseca, a sa urednom aktivnosti se može započeti nakon 3 mjeseca. Ovaj vodič služi kao pomoć bolesniku da se vrati u normalnu dnevnu i životnu aktivnost i smanji mogućipomak pločice koja je ugrađena.

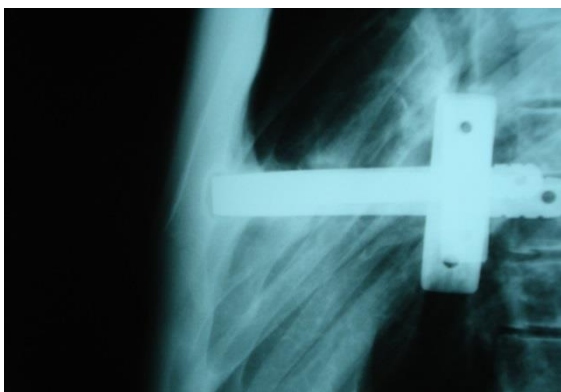
1. česte šetnje
2. vježbe dubokog disanja dva puta dnevno, svaku večer i jutro
3. tuširanje nakon 10 dana od operativnog zahvata
4. *ne* nositi odjeću koja steže, *ne* vrtjeti tijelo oko svoje osi ili raditi pokrete koji opterećuju prsni koš
5. držati se uspravno i *ne* držati se pogrbljeno barem 3 mjeseca
6. *ne* dizati teške terete kroz tri mjeseca
7. sportove u kojima dolazi do jačih kontakata treba izbjegavati barem šest mjeseci

Dr. med. Mirko Žganjer  
Specijalist dječji kirurg

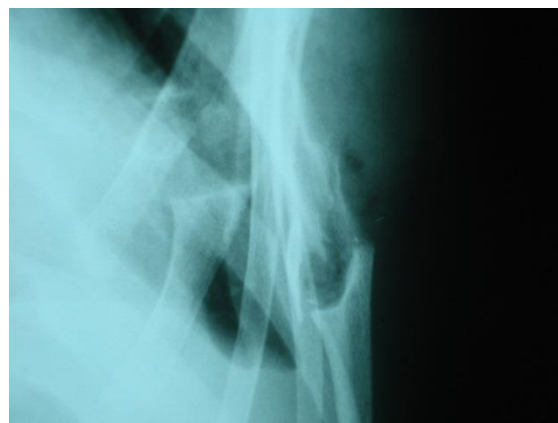Slika 42: Pismene upute nakon operacije ljevkastih prsiju (ljubaznošću prim. dr. sc. Mirka Žganjera / Klinika za dječju kirurgiju Klinike za dječje bolesti Zagreb)

### 3.6.9. Nuss-ova metoda – vađenje pločice

Dvije godine nakon operacijskog zahvata potrebno je učiniti RTG prsnog koša kako bi se procijenila indikacija za vađenje pločice. Vađenje pločice ovisi o stvorenom kalusu oko pločice koji održava prsni koš u korigiranom položaju i nakon vađenja pločice. Djeca starosti do 13 godine života ne rastu intenzivno te se kod njih pločica može držati do 4 godine dok kod starije djece u pubertetu čiji je rast intenzivan pločicu treba izvaditi nakon 2 godine jer ona može onemogućavati normalan razvoj prsnog koša. Ako je prisutan dobar i obilan kalus, prisutna je indikacija za vađenje pločice. RTG snimkom prsnog koša procjenjuje se osim koštanog kalusa i položaj stabilizatora (Slika 43). Niz studija je pokazao da se pločica ne vadi prije 2 godine nakon operacijskog zahvata jer još nije došlo do ispravljanja prsnog koša te koštani kalus oko pločice još nije dovoljno čvrst. Kada kalus oko pločice nije dovoljno čvrst broj recidiva statistički značajno raste. Četiri godine nakon operacijskog zahvata vađenje pločice može biti izrazito otežano zbog jakih fibroznih i koštanih priiraslica duž kanala kojim prolazi pločica.

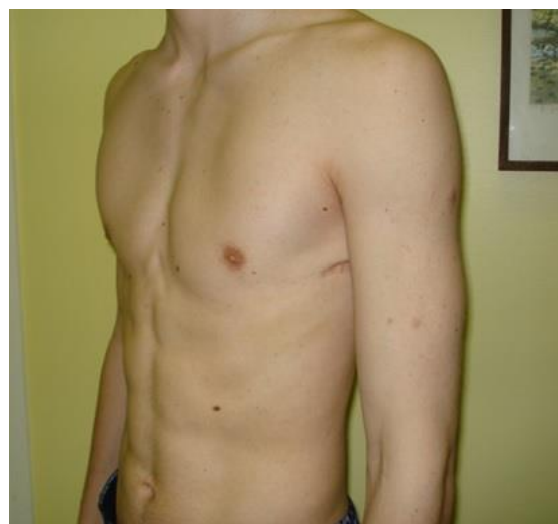

Slika 43: RTG snimka (LL projekcija) prsnog koša dvije godine nakon operativnog zahvata / prikaz pločice i stabilizatora (ljubaznošću prim. dr. sc. Mirka Žganjera / Klinika za dječju kirurgiju Klinike za dječje bolesti Zagreb)

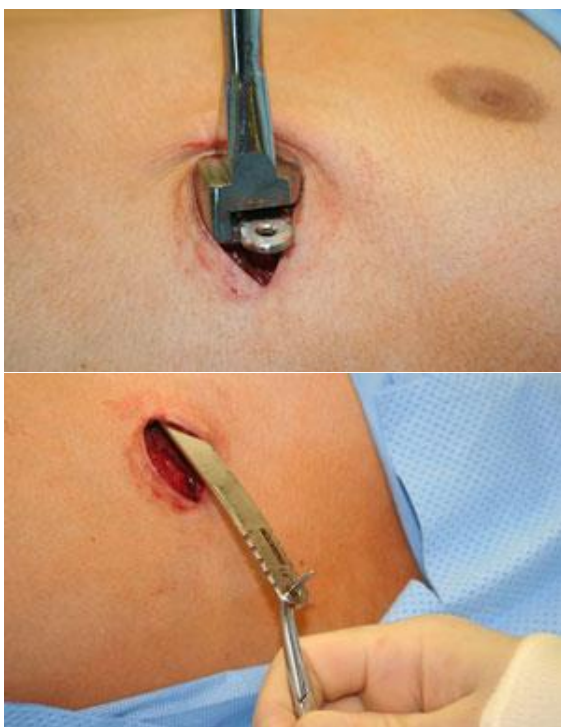


Slika 45: RTG nalaz nakon vađenja pločice (ljubaznošću prim. dr. sc. Mirka Žganjera / Klinika za dječju kirurgiju Klinike za dječje bolesti Zagreb)

Nakon uspješno učinjenog operacijskog zahvata (Slika 44, Slika 45) i postoperacijskog tijeka dijete postaje zdrav mladi čovjek koji može raditi sve što rade i njegovi vršnjaci (Slika 46) (Žganjer et al. 2006).



Slika 46: Izgled prsnog koša nakon vađenja pločice uz minimalan ožiljak u srednjoj aksilarnoj liniji (ljubaznošću prim. dr. sc. Mirka Žganjera / Klinika za dječju kirurgiju Klinike za dječje bolesti Zagreb)



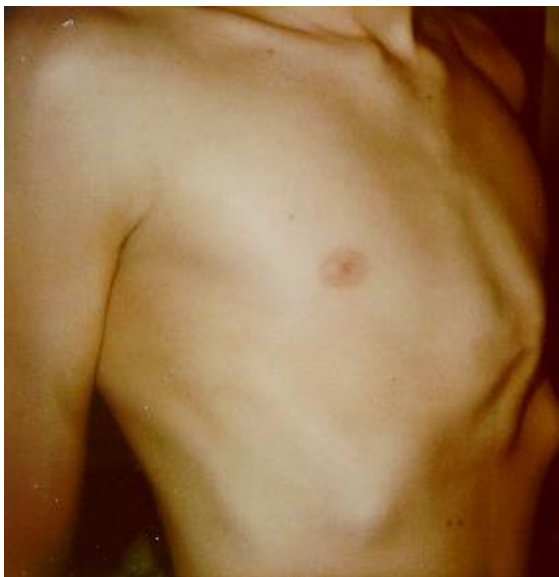Slika 44: Vađenje pločice (ljubaznošću prim. dr. sc. Mirka Žganjera / Klinika za dječju kirurgiju Klinike za dječje bolesti Zagreb)

## 4. OSTALE KONGENITALNE ANOMALIJE PRSNOG KOŠA

### 4.1. Pectus carinatum

Pectus carinatum (ptičja ili kokošja prsa) je znatno rjeđi deformitet prsne kosti u kojemu je izražena protruzija prsne kosti prema naprijed (Slika 47). Pojavljuje se 10 puta rjeđe nego pectus excavatum. Defekt je asimptomatski.

Što se tiče etiopatogeneze to je kongenitalna anomalija koja se nerijetko pojavljuje unutar jedne porodice, a isto tako jedan član porodice može imati ljevkasta dok drugi može imati kokošja prsa (Bradić 1991).



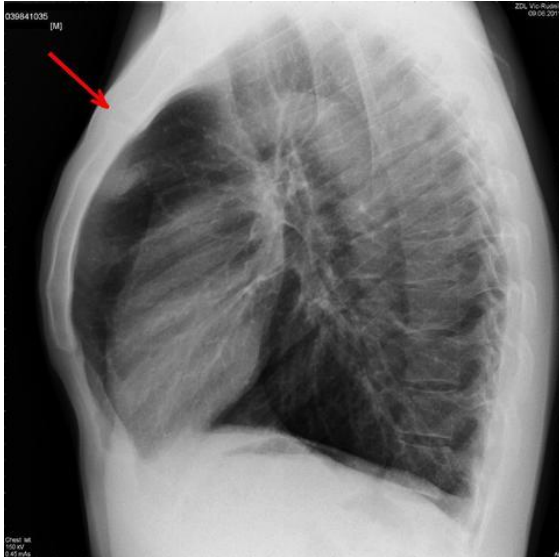Slika 47. Kokošja prsa (ljubaznošću prim. dr. sc. Mirka Žganjera / Klinika za dječju kirurgiju Klinike za dječje bolesti Zagreb)

Deformitet je obično izražen u donjim dijelovima prsne kosti (ispod razine mamilne), češće je asimetričan, a njime su kao i kod ljevkastih prsiju obuhvaćene i pripadajuće rebrene hrskavice, koje su savijene prema natrag, još jače ističući defekt.

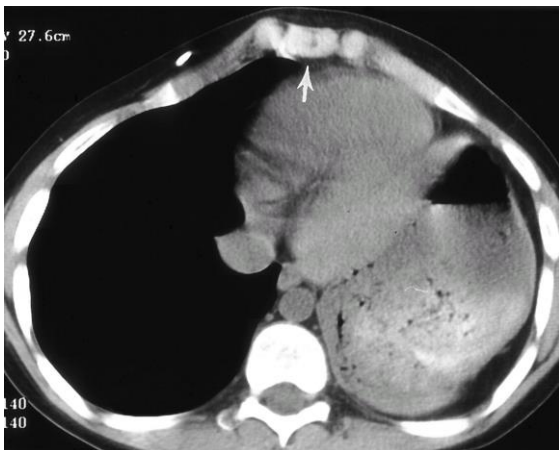
Ravitch razlikuje dva tipa pectusa carinatuma;

1. Pileća prsa – rebrene su hrskavice jako utisnute, a sternum je izbočen prema naprijed. Deformitet je najjači između 4. i 8. rebra
2. Kokošja ili golublja prsa – izbočeni sternum stvara dvostruki ugao (Prpić 2005)

Od dijagnostičkih pretraga radiološke pretrage su nam najznačajnije. Od radioloških pretraga radimo RTG u AP i LL projekciji. Kod LL projekcije zapažamo povećanu udaljenost prsna kost – kralježnica (Slika 48). Osim RTG-a radi se i CT prsnoga koša koji nam je bitan radi što bolje procjene anatomskih odnosa (Slika 49).



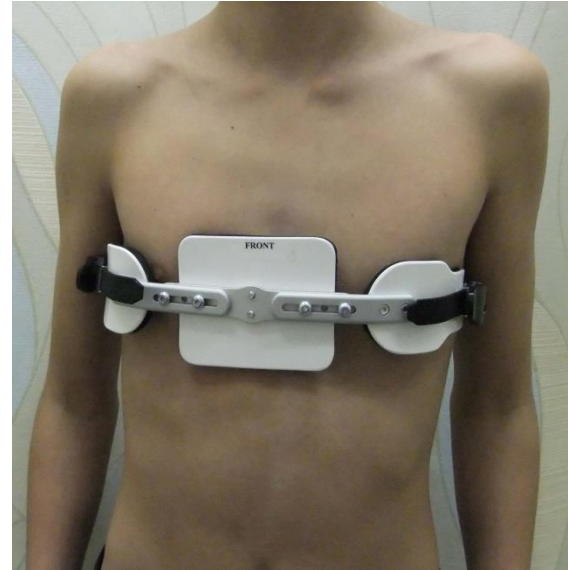
Slika 48: RTG prsnog koša (LL projekcija) kod bolesnika s kokošjim prsima (ljubaznošću prim. dr. sc. Mirka Žganjera / Klinika za dječju kirurgiju Klinike za dječje bolesti Zagreb)



Slika 49: CT prsnog koša kod bolesnika s kokošjim prsima (ljubaznošću prim. dr. sc. Mirka Žganjera / Klinika za dječju kirurgiju Klinike za dječje bolesti Zagreb)

Metoda konzervativnog liječenja pomoću ortoze (Slika 50) je našla široku primjenu kod kokošjih prsiju zbog izrazito zadovoljavajućih rezultata. Cilj ovakvog načina liječenja je ispravak deformiteta putem pritiska na određene dijelove

prsnog koša kako bi se ispravio deformitet (Haje & Haje 2006).



Slika 50: Liječenje pomoću ortoze (ljubaznošću prim. dr. sc. Mirka Žganjera / Klinika za dječju kirurgiju Klinike za dječje bolesti Zagreb)

Kirurško liječenje, koje je indicirano prije polaska u školu, je u načelu slično kao i kod pectusa excavatuma. Najčešće se primjenjuje operativna metoda po Ravitchu: subperihondralna resekcija deformiranih rebrenih hrskavica i ksifoidnog nastavka, transverzalna osteotomija sternuma i oslobađanje od interkostalnih mišićnih hvatišta. Nakon toga se sternum spušta i učvrsti u novom položaju pojedinačnim šavovima (Prpić 2005).

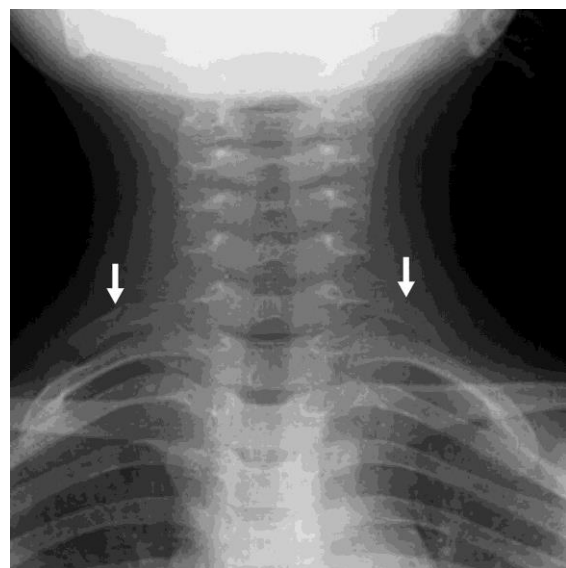
## 4.2. Aplazija rebra

Aplazija rebra je rijetka anomalija kod koje nije razvijeno jedno ili više rebara. Rebro može nedostajati na jednom odsječku ili na čitavoj dužini. Vrlo često je kombinirana s poremećajima u razvitku drugih organa poput pluća, srca ili kralježnice (Bradić 1991). U području nedostatka rebra dolazi do regionalnog paradoksalnog disanja. Kod inspiririja nastaje jače uvlačenje tog dijela toraksa, a kod ekspiririja do ispupčenja (tzv. plućna kernija kroz koštani defekt). Paradoksalno disanje može biti praćeno dispnejom i cijanozom koji su nam jasna indikacija za operacijski zahvat (Prpić 2005). Putem autotransplantata rascijepljenog rebra premosti se defekt i preko toga sašije komad sintetičke tkanine (teflon).

## 4.3. Vratno rebro

Vratno rebro (*costa cervicalis*) je prekobrojno rebro koje polazi od sedmog vratnog kralješka (Slika 51). Ima ga 1-2% ljudi, a 90% nema tegoba. U preostalim 10% javljaju se smetnje zbog pritiska na brahijalni plexus, potključnu arteriju ili venu. Iako je prirođena anomalija, tegobe se javljaju između 20. i 40. godine (zbog okoštavanja vratnog rebra i smanjenja elastičnosti tkiva). Simptomi se očituju na ruci kao mravinjanje, žarenje, boli te

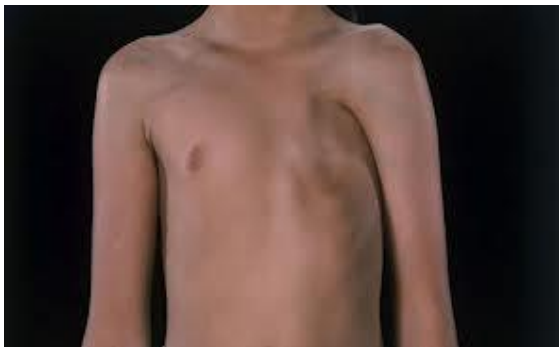anestezija u slučaju pritiska na brahijalni plexus. Katkada je oslabljena snaga šake ili postoji hipotrofija interosealnih mišića i hipotenara. Kod pritiska na potključnu venu simptomi su cijanoza šake i ruke s edemom, osjećaj hladnoće i pojačan venski tlak. Kod komprimirane potključne arterije oslabljen je puls koji se dodatno oslabi rotacijom ili ekstenzijom vrata. Svi se simptomi pojačavaju kad je ruka u položaju iznad glave i u vanjskoj rotaciji. Manje i vodoravno usmjereno rebro obično uzrokuje opsežnije tegobe nego veće i okomitije vratno rebro. Liječi se transaksilarnom resekcijom vratnog ili prvog rebra zajedno sa svim mišićno-fibroznom strukturama koje su uzrok kompresije. Manje tegobe liječe se fizikalnom terapijom. Isti simptomi javljaju se i kod sindroma prednjeg skalenskog mišića, a mogu ih uzrokovati i prvo rebro te fibromišićna sveza.



Slika 51: Vratno rebro (preuzeto iz: Mangrulkar et al. (2008) Sonography for Diagnosis of Cervical Ribs in Children. J Ultrasound Med 27:1083–1086)

#### 4.4. Polandov sindrom

Polandov sindrom (Slika 52) predstavlja veoma rijetku anomaliju prsnog koša. Sindrom se prezentira nedostatkom mišića (*m. pectoralis major*, *m. pectoralis minor*, *seratus magnus*, *m. abdominis externus*), nedostatkom tkiva dojke i bradavice, nedostatkom rebrene hrskavice ili rebra, nedostatkom dlaka na prsima i u aksili te anomalijom šake (nedostatak srednje falange i sindaktilija) (Bradić 1991). U pitanju je anomalija koja najčešće zahvaća samo jednu stranu tijela dok se druga strana razvija potpuno normalno.



Slika 52: Prikaz bolesnika s Polandovim sindromom (preuzeto iz: <http://www.clinicaladvisor.com> )

Zašto se javlja ovaj sindrom nije u potpunosti poznato. Postoje brojne teorije a najzastupljenija je teorija o prekidu snabdjevanja krvlju ovih regija u tijelu tokom 46. dana embrionalnog razvoja zbog promjena koje se javljaju u potključnoj arteriji. Također, bilo je

slučajeva gdje su se rađali blizanci sa ovom anomalijom što bi govorilo u prilog genetske predispozicije. Statistički podaci pokazuju da se češće pojavljuje u žena. Također, desna strana tijela je dva puta češće pogođena nego lijeva. Procjenjuje se da se Polandov sindrom javlja na svakih 30 000 novorođenih.

Klasične manifestacije Polandovog sindroma su;

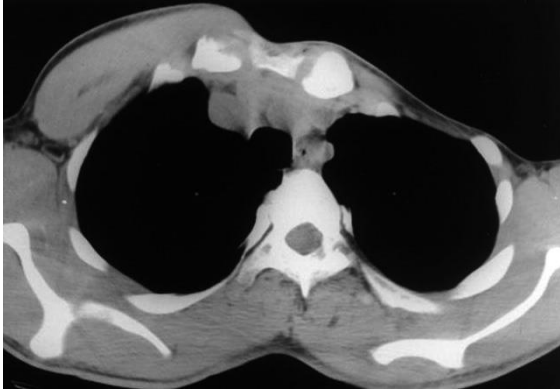
- slabo razvijena dojka sa jedne strane
- nerazvijena dojka sa jedne strane
- slabo razvijena ili nerazvijena bradavica sa jedne strane
- nedostatak potkožnog masnog tkiva
- promjene na rebrima
- promjene na prsnoj kosti
- kraća nadlaktica i podlaktica
- sindaktilija
- brahidaktilija
- nedostatak pojedinih mišića ramenog pojasa i leđa

Pacijenti koji imaju Polandov sindrom nešto češće boluju od leukemija i limfoma (Hodgkinov limfom i non-Hodgkinov limfom), a često se nalaze i u sklopu drugih sindroma poput Klippel Feilova sindroma.

Dijagnoza Polandova sindroma se postavlja na osnovi anamneze i kliničke slike. Od radiološke dijagnostike se radi



RTG, CT (Slika 53) i MR. Potrebno je detaljno palpirati limfne čvorove zbog opasnosti od nastanka limfoma.



Slika 53: CT bolesnika s Polandovim sindromom  
(preuzeto iz:  
<http://radiodiagnostik.meduniwien.ac.at>)

Kako je kod najvećeg broja slučajeva u pitanju samo estetski problem liječenje je najčešće kirurško u domeni plastično rekonstruktivne kirurgije. Radi se ugradnja implantata odgovarajuće veličine s zadovoljavajućim efektima. Također se vrši i rekonstrukcija bradavice koja je u pravilu slabo razvijena, a može i nedostajati. Kirurško liječenje se preporučava nakon završetka razvoja dojki kako ne bi došlo do ponovne asimetrije.

## ZAHVALE

Zahvaljujem se svom mentoru prof. dr. sc. Božidaru Župančiću na strpljenju, pomoći i vodstvu pri pisanju ovog diplomskog rada.

Također se zahvaljujem voditelju odjela za dječju abdominalnu i torakalnu kirurgiju prim. dr. sc. Mirku Žganjeru čiji je odjel vodeći centar u Republici Hrvatskoj koji kirurški liječi *pectus excavatum* minimalno invazivnom metodom po Nuss-u.

Zahvaljujem se i svim ostalim djelatnicima Klinike za dječju kirurgiju Klinike za dječje bolesti Zagreb koji su me oduševili svojom ljudskošću i profesionalnošću u pristupu poslu.

Posebno se želim zahvaliti svojoj majci koja me je podupirala tokom čitavog mog školovanja.

Želim se zahvaliti i svim onim djelatnicima Medicinskog fakulteta Sveučilišta u Zagrebu koji su svojim radom pomogli u stjecanju mog znanja o medicini te životu u struci i oko nje.

I naposljetku, zahvaljujem se svim onim kolegama koji su mi vrijeme provedeno na fakultetu uljepšali svojim prisustvom.

## LITERATURA

1. Adkins PC, Blades BA (1961) Stainless steel strut for correction of pectus excavatum. *Surg Gynecol Obstet* 111-113
2. Ashrafian H (2013) Leonardo da Vinci and the first portrayal of pectus excavatum. *Thorax* 68:1081
3. Bauhinus J (1600) *Observationum Medicarum. Liber II, Observ. 264, Francfurti 1600, p507*
4. Bradić I (1991) *Kirurgija dječje dobi. Zagreb, Medicinski fakultet Sveučilišta u Zagrebu*
5. Canavan PK, Cahalin L (2008) Integrated Physical Therapy Intervention for a Person With Pectus Excavatum and Bilateral Shoulder Pain: A Single-Case Study. *Arch Phys Med Rehabil.* 89(11):2195-204
6. Coulson W (1820) Deformities of the chest. *London Med Gaz* 4:69-73
7. Ebstein E (1921) Die Trichterbrust in ihren Beziehungen zur Konstitution. *Zeitschr. F. Konstitutionslehre* 8:103
8. Einsiedel E, Clausner A (1999) Funnel chest. Psychological and psychosomatic aspects in children, youngsters, and young adults. *J Cardiovasc Surg (Torino).* 40(5):733-6
9. Gray H (1918) *Anatomy of the Human Body. 20th ed. Philadelphia, Lea & Febiger*
10. Haecker FM (2011) The Vacuum Bell for Treatment of Pectus Excavatum:an Effective Tool for Conservative Therapy. *J Clin Anal Med* 2(1):1-4
11. Haje SA, Haje DP (2008) Overcorrection during treatment of pectus deformities with DCC orthoses: experience in 17 cases. *Int Orthop.* 2006 August; 30(4): 262–267
12. Harrison MR, Gonzales KD, Bratton BJ, Christensen D, Curran PF, Fechter R, Hirose S (2012) Magnetic mini-mover procedure for pectus excavatum III: safety and efficacy in a Food and Drug Administration sponsored clinical trial. *Journal of Pediatric Surgery* 47, 154–159
13. Izquierdo MT, Bahamonde A, Domene J (2008) Prenatal Diagnosis of a Complete Cleft Sternum With 3-Dimensional Sonography. *J Ultrasound Med* 2009; 28:379–383
14. Krmpotić Nemanić J, Marušić A (2004) *Anatomija čovjeka. Zagreb, Medicinska naklada*
15. Krmpotić Nemanić J, Marušić A (2002) *Anatomija čovjeka I. i II. dio. Zagreb, Medicinska naklada*
16. Kuvačić I, Kurjak A, Đelmiš J i sur. (2009) *Porodništvo. Zagreb, Medicinska naklada*

17. Mangrulkar VH, Cohen HL, Dougherty D (2008) Sonography for Diagnosis of Cervical Ribs in Children. *J Ultrasound Med* 27:1083–1086
18. Meade RH (1961) A history of thoracic surgery. Springfield, IL, Thomas
19. Meyer L (1911) Zur chirurgischen Behandlung der angeborenen Trichterbrust. *Verh Bel Med Gest* 42:364
20. Nuss D, Kelly RE Jr., et al (1998) A 10-year review of a minimally invasive technique for the correction of pectus excavatum. *J Pediatr* 33: 545-552
21. Padalino AM, Zanon GF, Migneco F, Rubino MG, Fusaro F, Stellin G (2005) Surgical Repair of Incomplete Cleft Sternum and Cardiac Anomalies in Early Infancy. *Ann Thorac Surg* 2006;81:2291-4
22. Paltia V, Parkkulainen KV, Sulamaa M, et al (1959) Operative technique in funnel chest. *Acta Chir Scandinav* 116:90-98
23. Prpić I i sur. (2005) Kirurgija za medicinare. Zagreb, Školska knjiga
24. Ravitch MM (1949) The operative treatment of pectus excavatum. *Ann Surg* 129: 429- 444
25. Sadler T W (2006) Langman's Medical Embryology. 10th ed. Philadelphia, Lippincott Williams & Wilkins
26. Sarper A, Oz N, Arslan G, Demircan A (2002) Complete Congenital Sternal Cleft Associated with Pectus Excavatum. *Tex Heart Inst J* 29:206-9
27. Sauerbruch F (1920) Die Chirurgie der Brustorgane. Vol 1:437, Berlin, Springer
28. Sauerbruch F (1931) Operative Beseitigung der Angeborenen Trichterbrust. *Deutsche Zeitschr f. Chir.* 234:760
29. Šoša T, Sutlić Ž, Stanec Z, Tonković I i sur. (2007) Kirurgija. Zagreb, Naklada Ljevak
30. Wallgren GR, Sulamaa M (1956) Surgical treatment of funnel chest. Exhib. VIII, Internat. Cong. Paediat. p32
31. Williams CT (1872) Congenital malformation of the thorax: Great depression of the sternum. *Tr Path Soc London* 24:50
32. Žganjer M (2012) Modification of the Nuss procedure - prevention of injuries of the heart and major blood vessels. *Bali Medical Journal* Volume 1, Number 3: 88-92
33. Žganjer M, Bartolek F, Car A, Čizmić A, Filipušić J, Pajić A (2012) Pectus excavatum and experience with the Nuss procedure in 100 patients. *BH Surgery* 2: 43-48


34. Žganjer M, Cigit I, Čizmić A, Žganjer V (2012) Surgical treatment of funnel chest. A comparison of standard and minimally invasive techniques - ten years' experience. *BH Surgery* 2:42-48
35. Žganjer M, Cigit I, Čizmić A, Župančić B (2006) Funnel chest and Nuss operative technique. *Acta Chirurg Croat* 3:12-16
36. Žganjer M, Cigit I, Čizmić A, Župančić B, Bartolek F (2006) Pectus excavatum and Nuss minimally invasive technique: 4 years experience in Croatia. *Paediatrica Croatica (1330-1403)* 50; 63-66

# ŽIVOTOPIS



## OSOBNJE INFORMACIJE

Marko Bašković

 Hrvatskog sokola 61, 10000 Zagreb, Hrvatska

 + 385 1 3636 379

 baskovic.marko@gmail.com

Spol muško | Datum rođenja 17.11.1989. | Državljanstvo Hrvatsko

## OBRAZOVANJE I OSPOSOBLJAVANJE

---

Osnovna škola Vrbani, Zagreb

Osnovna glazbena škola Rudolfa Matza, Zagreb

IX. gimnazija, Zagreb

Sveučilište u Zagrebu, Medicinski fakultet

Učilište za likovno obrazovanje, kreativnost i dizajn – Studio Tanay

Centar za strane jezike Vodnikova

Škola stranih jezika LINigra