

Suvremene tehnologije u kirurgiji štitnjače

Radojković, Rudolf

Master's thesis / Diplomski rad

2016

Degree Grantor / Ustanova koja je dodijelila akademski / stručni stupanj: **University of Zagreb, School of Medicine / Sveučilište u Zagrebu, Medicinski fakultet**

Permanent link / Trajna poveznica: <https://um.nsk.hr/um:nbn:hr:105:959746>

Rights / Prava: [In copyright](#)/[Zaštićeno autorskim pravom.](#)

Download date / Datum preuzimanja: **2024-07-13**



Repository / Repozitorij:

[Dr Med - University of Zagreb School of Medicine Digital Repository](#)



**SVEUČILIŠTE U ZAGREBU
MEDICINSKI FAKULTET**

Rudolf Radojković

Suvremene tehnologije u kirurgiji štitnjače

DIPLOMSKI RAD



Zagreb, 2016.

Diplomski rad izrađen je na Klinici za bolesti uha, nosa i grla i kirurgiju glave i vrata pod vodstvom prof.dr.sc.Drage Prgomet a i predan je na ocjenu u akademskoj godini 2015/2016.

Mentor rada: prof.dr.sc.Drago Prgomet

SADRŽAJ

SAŽETAK
SUMMARY
UVOD.....	1
<i>ANATOMIJA ŠTITNJAČE.....</i>	<i>1</i>
<i>FIZIOLOGIJA ŠTITNE ŽLIJEZDE.....</i>	<i>3</i>
<i>PATOLOGIJA ŠTITNJAČE.....</i>	<i>4</i>
TIREOTOKSIKOZA I HIPERTIREOIDIZAM	4
HIPOTIREOIDIZAM.....	6
NOVOTVORINE ŠTITNJAČE	7
<i>KIRURGIJA ŠTITNJAČE.....</i>	<i>10</i>
Minimalno invazivna kirurgija štitnjače.....	13
ZAHVALA	18
LITERATURA	19
ŽIVOTOPIS	20

SAŽETAK

Naslov rada: Suvremene tehnologije u kirurgiji štitnjače

Autor: Rudolf Radojković

Ključne riječi: Štitnjača-anatomija, fiziologija, patologija, Minimalno invazivna kirurgija – prednosti, nedostaci

Štitnjača ili štitasta žlijezda ime je dobila po svom specifičnom obliku, obliku štita. Smještena je u donjem prednjem dijelu vrata, te se sastoji od 2 postranična režnja i središnjeg dijela koji ih spaja. U njoj se stvaraju hormoni (T₃, T₄), koji se krvlju raznose do svake stanice u ljudskom organizmu, gdje utječu na metaboličke procese svake. Poremećeno izlučivanje, prekomjerno ili smanjeno stvaranje hormona, kao i razni strukturalni poremećaji zahtijevaju liječenje, koje nerijetko završava kirurškim odstranjenjem dijela štitnjače (lobektomija) ili odstranjenjem štitne žlijezde u cijelosti. Najčešći razlog zbog kojeg izvodimo terapijske kirurške zahvate na štitnjači je prisutnost čvorova ili tumora u ili na samoj žlijezdi. Većina čvorova je benigna, ali neki mogu biti maligni ili prekancerogeni. Čak i benigni čvorovi mogu uzrokovati simptome ukoliko narastu toliko da dovedu do opstrukcije i kompresije ostalih organa smještenih u vratu, ili mogu uzrokovati funkcionalni poremećaj u smislu prekomjernog stvaranja i izlučivanja hormona štitnjače. Minimalno invazivna kirurgija vrata i štitnjače je jedna od najnovijih i najzanimljivijih metoda općenito. Posebno je interesantna zbog toga jer se, primjenjujući ovu metodu, mogu izbjeći neugledni ožiljci koje za sobom ostavljaju klasični operacijski postupci u predjelu vrata. Minimalno invazivni pristup se razvio u Europi i Aziji, odakle se proširio i usavršio u Sjevernoj Americi, gdje je predstavljen kao MIVAT- minimalno invazivna video-asistirana tiroidektomija. Glavna prednost ove metode nad klasičnim oblicima tiroidektomije su sigurnost zahvata, te minimalni estetski defekt, uz kraći postoperativni oporavak i kraću hospitalizaciju. Promatrajući sa te strane, možemo reći kako ovom metodom, možemo smanjiti boravak pacijenta u bolnici, čime smanjujemo i same troškove liječenja istog. Neki od nedostataka minimalno invazivne kirurgije su suženo operativno polje, nemogućnost palpacije tvorbe, te postojanje kontraindikacija kod određenog broja potencijalnih pacijenata. Ovaj oblik kirurgije zahtjeva edukaciju operatera i modernizaciju tehnologije u operacijskim dvoranama koji trenutno dijelom ograničavaju primjenu ove metode.

SUMMARY

Title: Modern technology in the thyroid surgery

Author: Rudolf Radojković

Key words: Thyroid gland – anatomy, physiology, pathology, Minimally invasive thyroid surgery – advantages, disadvantages

Thyroid gland was named after its specific form of the shield. It is located in the lower anterior part of the neck and consists of two lateral lobes and the central part which connects them. Thyroid gland produces hormones (T3, T4), which are transported through to every single cell in the human body, where they modulate metabolism. Disorder of secretion, excessive or reduced production, and other structural disorders require treatment, which often ends in a surgical removal of the part (lobectomy) or removal of the whole gland. The most common reason for the thyroid gland surgery is the presence of the nodes or tumour in, or on the surface of the gland. Most of the nodes are benign, but some of them could be malignant or pre-malignant. Even benign nodes could cause symptoms if they grow enough to obstruct or compress other organs located in the neck, nearby the gland, or they could induce functional disorder which is presented as an excessive production and excretion of the hormones. Minimally invasive neck and thyroid gland surgery are the most recent and the most interesting methods. It is especially interesting because, using this method, we can avoid ugly scars which remains after the classic surgery in the neck area. Minimally invasive surgery developed in Europe and Asia and, from there it expanded to North America where it improved and is presented as MIVAT- minimally invasive video-assisted thyroidectomy. Main advantages of this method over the classic forms of the thyroidectomy are the safety of procedure and minimal aesthetic defect, shorter post-operative recovery and shorter hospitalization. From this point of view, we can say that by this method we can reduce hospitalization time of patients, decreasing the amount of money spent on treatment. Disadvantages of this method are narrow operational field, impossibility of palpation, and there are some contraindications in some potential patients. This form of surgery requires education of the operator, modernization of the technology in an operation room which currently limits the use of this method.

UVOD

ANATOMIJA ŠTITNJAČE

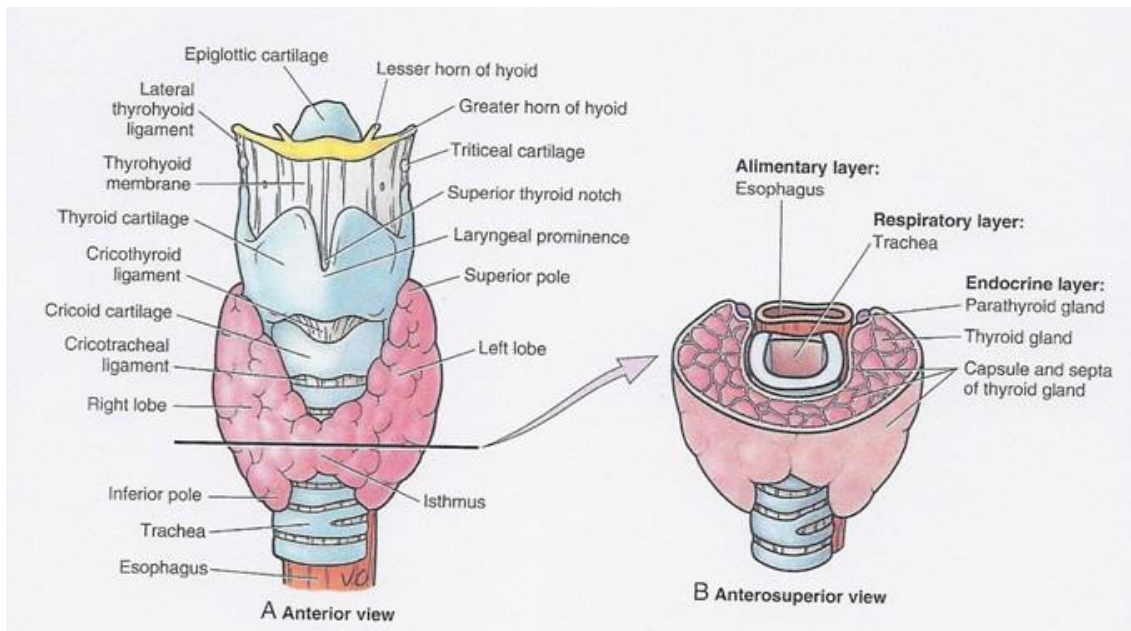
Štitna žlijezda ili glandula thyreoidea smještena je na anteriornoj strani vrata uz dušnik i grkljan. Njezini postranični dijelovi označeni su kao desni i lijevi režanj, odnosno lobus dexter i sinister, a povezuje ih uski, središnji dio žlijezde koji zovemo isthmus gl. Thyreoideae. Režnjevi su izduženi u vertikalnom smjeru te se naslanjaju na lateralne strane gornje trećine dušnika i susjednog dijela larynxa. Na režnjevima, osim gornjeg i donjeg pola, razlikujemo i tri plohe: anterolateralnu, medijalnu i posterolateralnu. Istmus je popriječni dio gl. thyreoideae koji se nalazi na prednjoj strani dušnika u visini 2., 3., i 4. hrskavice. Gledana sa prednje strane tiroidna žlijezda ima oblik slova H. Površina same žlijezde nije ravna. Štitna žlijezda ima dvije ovojnice od kojih je vanjska, capsula fibrosa, čvršća od unutarnje. Među njima je procjep koji olakšava izoliranje žlijezde pri operativnim zahvatima. U tom se uskom prostoru nalaze ogranci krvnih žila koje opskrbljuju samu žlijezdu, a na stražnjoj strani su tu smještena i epitelna tjelešca ili gll. parathyreoideae. Preko vanjske ovojnice štitna se žlijezda čvrsto drži okolnih tvorbi, dušnika i grkljana, te prati kretnje tih organa, npr. dizanje i spuštanje prilikom akta gutanja. Sprijeda, vanjska ovojnica nije čvrsto spojena sa okolinom te je pomična u odnosu na susjedne tvorbe koje se nalaze ispred u nje. Unutarnja ovojnica je tanka vezivna čahura prirasla uz parenhim žlijezde. U dubini same žlijezde postoje pregrade koje parenhim odijeljuju u režnjiće, što štitnjači uvjetuje lobularni sastav.

Mekana je, smeđocrvene boje, prosječne mase od 30 grama, s time da je u žena neznatno veća nego kod muškaraca.

Gl. thyroidea jedna je od najbolje vaskulariziranih organa. Opskrbljuje se preko dvije parne krvne žile: a. thyroidea sup. iz vanjske karotide i a. thyroidea inf. iz tireocervikalnog trunkusa, te manji ogranci iz susjednih krvnih žila, što omogućuje da se pri operacijskim zahvatima mogu bez posljedica podvezati sve četiri glavne arterije. Iz štitnjače krv odvode v. thyroidea sup. i v. thyroidea med. u unutarnju jugularnu venu, a donje tiroidne vene u lijevu brahiocefaličnu venu.

Limfu iz štitne žlijezde primaju lnn. cervicales profundi, djelomično preko trahealnih limfnih čvorova.

Štitnjača dobiva simpatička vlakna iz cervikalnih ganglija, putem spletova oko tireoidnih arterija, i parasimpatička vlakna iz n. vagusa i to u sastavu n. laringeusa superior i inferior. Spomenuti živci provode živčane impulse koji djeluju na krvne žile, a možda i na aktivnost same žlijezde



Slika 1, Anatomija štitne žlijezde¹

¹ preuzeto: Thyroid, Parathyroid, and Neck Tanya Nolan. Thyroid Gland Anatomy. Publish Hortense Blair, 14.05.2016

FIZIOLOGIJA ŠTITNE ŽLIJEZDE

Štitna žlijezda je najveća žlijezda sa endokrinim izlučivanjem. Sadrži veliki broj folikula, ispunjenih koloidom koji je ispunjen proteinima. Folikuli sadržavaju tireocite, koji stvaraju tireoglobulin i izlučuju ga u koloid gdje se i pohranjuje kao i hormoni štitne žlijezde. Između folikula, u međustaničnoj tekućini nalaze se parafolikularne stanice (C stanice) u kojima se obavlja sinteza i izlučivanje hormona, kalcitonina.

Štitna žlijezda izlučuje tri važna hormona:

1. tiroksin ili tetrajodtironin (T4)
2. tironin ili trijodtironin (T3)
3. kalcitonin, (hormon koji zajedno sa parathormonom iz paratireoidnih žlijezda sudjeluje u kontroli prometa kalcija. Učinci kalcitonina na metabolizam kosti su slabiji od učinaka PTH ili vitamina D.)

Oba hormona, tiroksin i tironin potiču metaboličke procese u tijelu. Potpuni izostanak lučenja hormona štitnjače uzrokuje smanjenje bazalnog metabolizma za 40 do 50% ispod normalne vrijednosti. Enormno lučenje spomenutih hormona može povećati intenzitet bazalnog metabolizma od 60 do 100% iznad normalnih vrijednosti. Lučenje hormona nadzire tireotropin (TSH), koji luči adenohipofiza mehanizmom negativne povratne sprege.

Kalcitonin je peptidni hormon vrlo važan u metabolizmu kalcija. Luči se kada se koncentracija kalcija u serumu poveća iznad normalnih vrijednosti. Kalcitonin djeluje suprotno od PTH snižujući samu koncentraciju kalcija u krvi. Učinak kalcitonina u regulaciji koncentracije kalcija u krvi u odnosu na učinak parathormona (PTH), mnogo je slabiji.

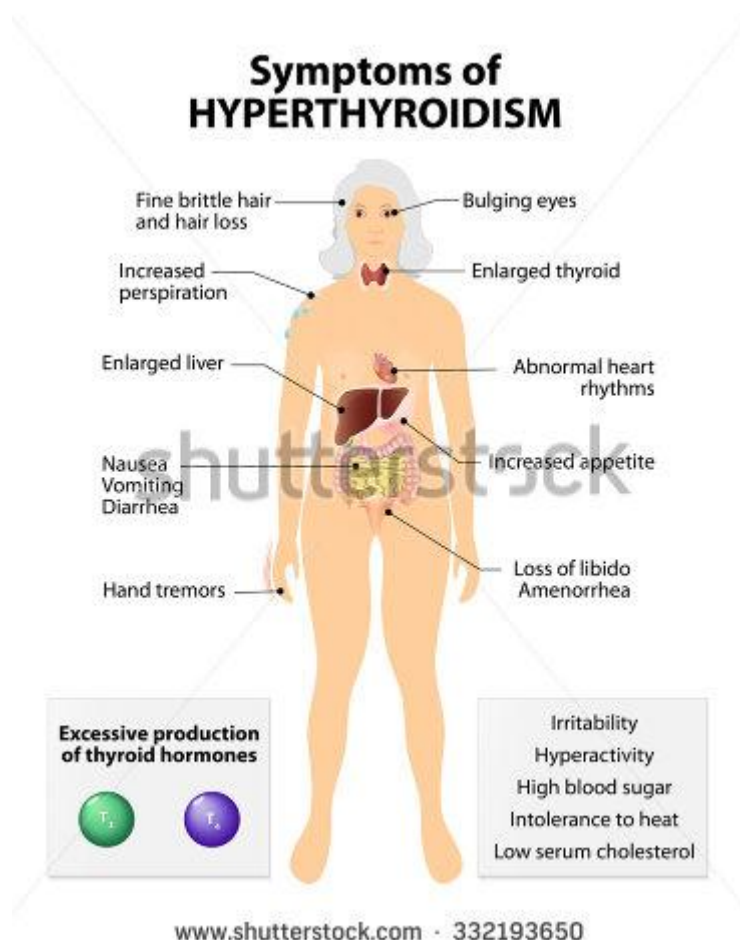
PATOLOGIJA ŠTITNJAČE

Bolesti štitnjače privlače veliku pozornost kliničara, a razlozi za to su:

- a) povećanje štitnjače (struma), koje može biti difuzno ili žarišno, simetrično ili asimetrično, te multinodozno i
- b) povećanje razine hormona u krvi (tireotoksikoza) ili nedostatna produkcija hormona (hipotireoidizam).

Ne postoji jednostavna korelacija između morfoloških promjena i kliničkih manifestacija. Često su prisutna dva ili više poremećaja u tijeku bolesti, što znači da bolesnici sa povećanom štitnjačom mogu imati normalnu funkciju, hiperfunkciju ili hipofunkciju žlijezde. Bitno je napomenuti da su novotvorine štitnjače najčešći endokrini tumori.

TIREOTOKSIKOZA I HIPERTIREOIDIZAM



Slika 2, Simptomi hipertireoidizma²

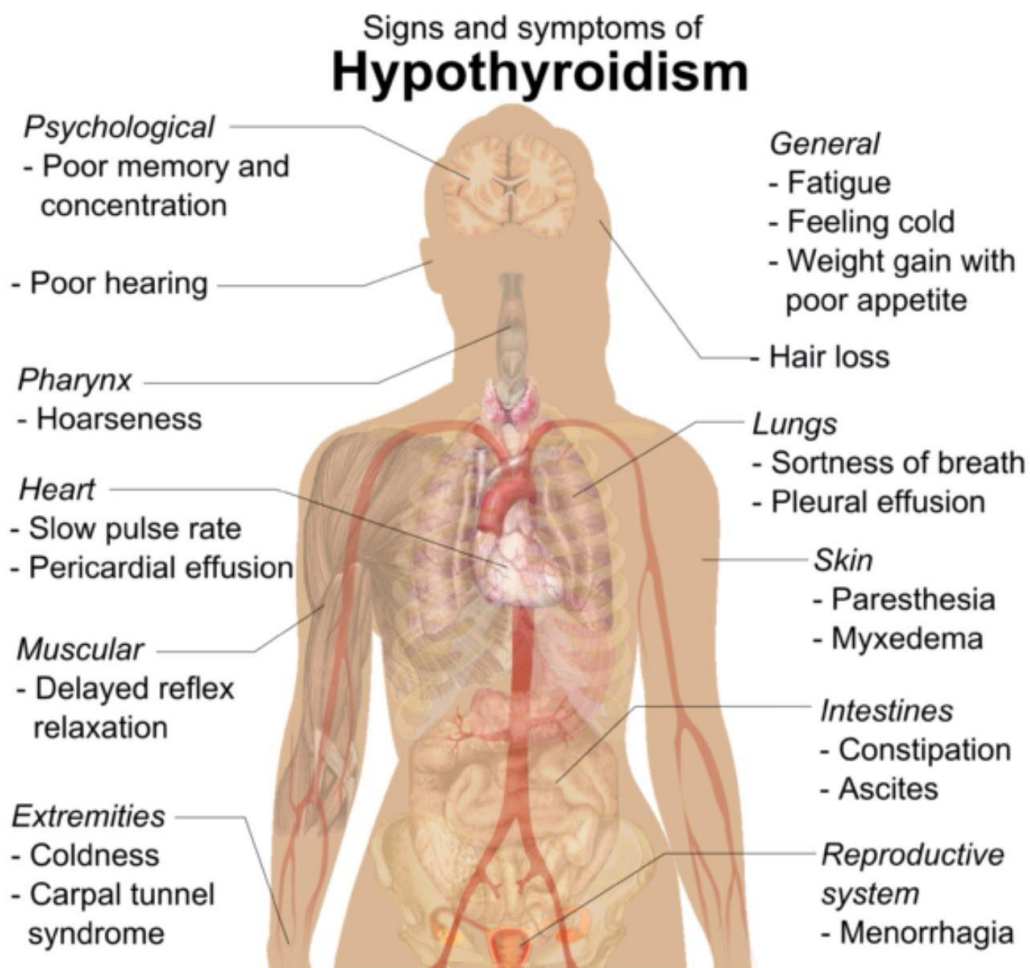
Hipertireoidizam označava povišenu razinu hormona štitnjače u krvi, dok je tireotoksikoza hipermetaboličko stanje u kojem nalazimo prekomjernu koncentraciju hormona štitnjače u krvi. Klinički se manifestira raznim simptomima. Nerвоза, menstrualni poremećaji, emocionalna nestabilnost, fini tremor ruku, pojačano znojenje, otpadanje kose i dlaka, gubitak tjelesne mase (unatoč povećanom teku), proljevi i gubitak snage su najčešći klinički simptomi. Uz navedene također se javljaju kardiopulmonalni simptomi poput dispneje, tahikardije, palpitacija i fibrilacije atrijske. Povišenje serumske razine slobodnog T3 i T4, te snižena razina TSH koji se dobivaju laboratorijskim testom, te uz navedenu kliničku sliku potkrjepljuju samu dijagnozu.

Najčešći uzroci hipertireoidizma su:

1. Gravesova bolest (Basedowljeva bolest) – autoimuna je bolest koja se klinički očituje povećanom funkcijom difuzno uvećane štitnjače. Najčešći je uzrok hipertireoidizma (80% svih slučajeva). Hipertireoidizam uslijed Gravesove bolesti je u trećine bolesnika povezan sa infiltrativnom oftalmopatijom, a u nekim slučajevima i infiltrativnom dermopatijom potkoljenice (pretibijalni miksedom)
2. Toksični adenom
3. Toksična multinodozna struma (toksična guša)

² preuzeto: <http://www.shutterstock.com/pic-332193650/stock-vector-hyperthyroidism-or-over-active-thyroid-hyperthyreosis-signs-and-symptoms-thyroid-dysfunction.html>, 15.05.2016

HIPOTIREOIDIZAM



Slika 3, Znakovi i simptomi hipotireoidizma³

Hipotireoidizam nastaje uslijed manjka tireoidnih hormona. Ako je insuficijencija prisutna u dojenačkoj dobi ili u djetinjstvu, nastaje kretinizam. Simptomi se hipotireoidizma kod odraslih pojavljuju postepeno i često su neprepoznati. Prvi znakovi su umor, letargija, osjetljivost na hladnoću i nemogućnost koncentracije. Potom bolesnici postaju zaboravljivi, pospani i deprimirani. Napredovanjem bolesti dolazi do usporenja srčane akcije, konstipacije, lice je podbuhlo i otečeno te je često prisutna i periferna neuropatija. Bolesnice nerijetko imaju ginekološke poremećaje, dok se kod muškaraca javlja impotencija. Dijagnoza se potvrđuje labaratorijskim pretragama gdje su najčešće vrijednosti T3 i T4 snižene, uz povećan TSH.

³ preuzeto: youtube, Q/A: Signs, Symptoms, And Treatment Of Hypothyroidism, Christopher Morales

Najčešći uzroci hipotireoidizma su:

1. Urođena aplazija štitnjače – Pojavljuje se u 1: 4.000 novorođenčadi
2. Endemični kretenizam – Hipotireoza dječje dobi i možemo ju još uvijek pronaći u područjima svijeta u kojima manjka joda.
3. Tireoiditis – Pojam koji obuhvaća raznovrsnu skupinu upalnih poremećaja štitnjače kao što su:
 - a) Hashimotov tireoiditis – autoimuna bolest tokom koje dolazi do infiltracije štitnjače limfocitima. Isti razaraju folikule i tako uzrokuju hipotireoidizam
 - b) Subakutni granulomatozni tireoiditis ili de Quervainov tireoiditis - upala štitnjače nepoznate etiologije u kojoj dolazi do granulomatozne reakcije, uključujući stvaranje tvorbi poznatih kao multinuklearne divovske stanice.
 - c) Limfocitni tireoiditis – također nazvan i tihim ili bezbolnim tireoiditisom, bolest je nepoznate etiologije. Očituje se bezbolnim povećanjem štitnjače i vrlo blagim hipotireoidizmom
 - d) Riedelov tireoiditis – bolest je nepoznate etiologije u kojoj dolazi do masivne fibroze štitnjače i posljedičnog hipotireoidizma
4. Ostali uzroci hipotireoidizma:
 - a. Nedostatak parenhima štitnjače – razvojni poremećaji, kirurško uklanjanje, oštećenja zračenjem
 - b. Poremećaji u sintezi hormona štitnjače – nasljedni defekti biosinteze, lijekovi, pomanjkanje joda
 - c. Supratireoidni uzroci – oštećenje osovine hipofiza-hipotalamus

NOVOTVORINE ŠTITNJAČE

Novotvorine štitnjače s obzirom na ponašanje možemo podijeliti na benigne i maligne, s time da su benigni tumori mnogo učestaliji u odnosu na maligne (10:1). Najčešće potječu iz folikularnog epitela pa ih se zbog toga klasificira kao adenome ili kao karcinome. Karcinomi također nastaju i malignom alteracijom parafolikularnih C-stanica. Sarkomi i limfomi su vrlo rijetki. Oboljeli od karcinoma štitnjače, ili moguće oboljeli, većina su pacijenata kandidata za tiroidektomiju, klasičnu ili minimalno invazivnu.

BENIGNI TUMORI ŠTITNJAČE – FOLIKULARNI ADENOM

Kao što i samo ime kaže, folikularni adenom je benigna novotvorina građena od folikularnih stanica. Nalazimo ih u oko 3-7% odraslih osoba, i pretežno ih nalazimo kod mlađih žena. Najčešće se radi o solitarnom adenomu, jasno izraženom i ograničenom od okoline. Raste ekspanzivno unutar čahure, do 2-3 cm u promjeru, te je nešto čvršći od okolnog tkiva štitnjače. Mikroskopski gledano razlikujemo nekoliko podtipova: makrofolikularni, mikrofolikularni, adenom onkocitnih (Hurtleovih) stanica. Obično ne primaju radioaktivni jod te se zbog toga nazivaju hladni čvorovi. Imaju dobru prognozu i ne prelaze u karcinome, a ako ih se odluči odstraniti, najčešće se odstrani čitav režanj (jednostrana lobektomija) s potpunim uklanjanjem tumora.

KARCINOMI ŠTITNJAČE

Zloćudni su tumori porijeklom iz folikularnog epitela ili parafolikularnih C-stanica. Poput adenoma, karcinomi štitnjače također su učestaliji kod žena (2-3%) dok je incidencija svega 7 slučajeva na 100.000 stanovnika. Patogeneza i etiologija nije potpuno razjašnjena no ipak se zna za neke od mogućih čimbenika (ionizirajuće zračenje, manjak joda, obiteljska predispozicija odnosno genski čimbenici). Gledano po učestalosti ovo su 4 glavna tipa (gledano mikroskopski):

1. Papilarni karcinom – lat. Carcinoma papillare, najčešći je karcinom štitnjače sa udjelom do 70-80%. Pojavljuje se u svakoj dobnoj skupini, no najčešće između 25. i 45. godine života, te je tri puta češći kod žena. Očituje se bezbolnim, palpabilnim čvorom u štitnjači. Rano metastazira u cervikalne limfne čvorove, no to ne mijenja prognozu tokom kirurškog zahvata. Prognoza je dobra te u više od 90% operiranih bolesnika dolazi do izlječenja.
2. Folikularni karcinom – lat. Carcinoma folliculare, nalazimo ga u 15% svih karcinoma. Zahvaća pretežno ljude starije od 40 godina, te je također kao i papilarni karcinom tri puta češći kod žena. Javlja se u dva oblika:
 - a) Minimalno invazivni folikularni karcinom
 - b) Široko invazivni folikularni karcinom

Klinički se većina folikularnih karcinoma očituje ili povećanjem štitnjače ili znakovima metastaza (plućne metastaze, patološke frakture). Češće

metastazira hematogeno, te mogu nakupljati radioaktivni jod, poput normalne štitnjače, što olakšava samo otkrivanje metastaza. Desetogodišnje preživljenje uvelike ovisi o tipu karcinoma tako da je pri široko invazivnom tipu 45%, dok je kod minimalno invazivnog oblika 85%.

3. Medularni karcinom – lat. Carcinoma medullare, nastaje iz parafolikularnih C-stanica. Vrlo je rijedak (5%) te se može pojaviti u dva oblika:
 - a. sporadični (80%)
 - b. obiteljski (20%), u sklopu MEN-2 sindroma.

Očituje se pojavom čvorića u štitnjači, ili kao povećanjem štitnjače te kompresijom okolnih struktura. Karakteristično nalazimo povišenu koncentraciju kalcitonina, te poremećenu sekreciju VIP-a što uzrokuje proljev. Petogodišnje preživljenje za bolesnike sa sporadičnim tumorom nakon tiroidektomije iznosi oko 50%. Kod obiteljskih karcinoma prognoza uvelike ovisi o tome dali su prisutne ostale endokrine neoplazije. Tako obiteljski medularni karcinom bez drugih endokrinih neoplazija ima vrlo dobru prognozu, u sklopu MEN-2A sindroma osrednju, dok u sklopu MEN-2B nepovoljnu prognozu.

4. Anaplastični karcinom – lat. Carcinoma anaplasticum, izrazito je rijedak te čini svega 2% svih zloćudnih tumora štitnjače. Izrazito je zloćudan. Guša, i već navedeni oblici karcinoma štitnjače mogu prethoditi anaplastičnom karcinomu, te se stoga smatra da nastaje daljnjom progresijom spomenutih, manje zloćudnih, karcinoma. Velik dio oboljelih umire unutar prvih 6 mjeseci, a unutar 2 godine gotovo svi oboljeli.

KIRURGIJA ŠTITNJAČE

Najvažniji podaci koje moramo uzeti u obzir prije kirurškog zahvata su:

- ✓ Opskrba žlijezde krvlju
- ✓ Limfna drenaža
- ✓ Lokalizacija paratireoidnih žlijezda
- ✓ Lokalizacija povratnog laringealnog živca

Gornja tireoidna arterija pruža se prema gornjem polu štitne žlijezde, u neposrednoj blizini vanjskog ogranka gornjeg laringealnog živca. Živac može biti ozljeđen ako je krvna žila ligirana previsoko. Donja tireoidna arterija polazi iz tireocervikalnog trunkusa, probija vertebralnu fasciju medijalno od ležišta karotidne arterije te ulazi u stražnje dijelove žlijezde. Limfna drenaža štitnjače pokazuje osobitu zanimljivost. U žlijezdi postoji intraglandularna drenaža zbog koje je moguća celularna diseminacija iz jednog u drugi režanj preko istmusa. Glavnina eferentnih limfnih putova slijedi krvne žile. Limfa se drenira u duboke vratne limfne čvorove, paratrahealne, pretrahealne, prelaringealne, supraklavikularne te ponekad i u gornje medijastinalne limfne čvorove. Gornji par paratireoidnih žlijezda leži unutar kapsule u gornjoj trećini štitne žlijezde, a donji par posteriorno, uz donjepolove žlijezde te donju tireoidnu arteriju. Povratni laringealni živac pruža se žlijebom između traheje i jednjaka. Desno je položen više sprijeda i lateralno, dok je lijevi dublji i položen medijano. U razini gornjih dvaju trahealnih prstenova živac prolazi blizu stražnje površine štitnjače. Ponekad u nju i ulazi. Razvoj kirurgije štitnjače započeo je pred kraj 19. stoljeća zaslugom dvojice kirurga, Billrotha i Kochera. Napretkom i usavršavanjem kirurških tehnika u zadnjih 30tak godina operacije štitnjače postale su suvremenije, uz mali operacijski rez, veliki postotak izlječenja, nizak stupanj komplikacija i kratak oporavak. Operacije izvode specijalisti otorinolaringologije odnosno kirurzi glave i vrata. Rade se u općoj endotrahealnoj anesteziji pod nadzorom anesteziologa, tako da bolesnik spava, diše putem endotrahealnog tubusa i ima optimalan položaj za kirurga. Preoperacijska obvezna obrada se sastoji od kliničke i laboratorijske pripreme uz anesteziološki pregled (bolesnici moraju biti u eutireoidnom stanju tj. urednih hormona štitnjače, što znači da se svaki višak ili manjak hormona treba preoperativno korigirati). Temeljna operacija za sve čvorove u štitnoj žlijezdi je lobektomija (odstranjenje jednog režnja štitnjače) s hitnom patohistološkom pretragom. Rjeđe, ako je čvor smješten u istmusu

(tkivnoj prenosnici) štitnjače, onda se odstranjuje samo istmus (istmektomija) uz hitnu patohistološku obradu. Indikacije za kirurško liječenje štitnjače su:

- ✓ hipertireoze (Basedowljeva bolest, toksična polinodозна struma, toksični adenom)
- ✓ nodozne (čvoraste) strume s simptomima pritiska na okolne strukture vrata
- ✓ tumori štitnjače

Basedowljeva bolest kod koje dvogodišnja konzervativna terapija (liječenje tireostaticima) nije dovela do eutireoze, liječi se kirurški i radioaktivnim jodom ($I-131$). Kod te bolesti, kao i kod polinodozne toksične strume operativno se odstranjuje s jedne strane cijeli režanj (totalna lobektomija), a s druge strane veći ili manji dio režnja (subtotalna ili parcijalna lobektomija) čime značajno smanjujemo volumen štitnjače. Odstranjenjem toksičnih čvorova smanjujemo i njezinu aktivnost. Toksični adenom ili toksičnu polinodoznu strumu bolje je operirati nego liječiti radioaktivnim jodom jer se bolesnika osim hipertireoze rješava i tumora. Toksični adenom se operativno liječi odstranjenjem cijelog režnja u kojem se nalazi čvor (totalna lobektomija). Kod velikih čvorastih struma se (zbog pritiska i mogućeg oštećenja dišne cijevi) operativno odstranjuje cijeli režanj, a s druge strane samo dio (ako postoji zdravo tkivo) ili cijeli režanj (ako nema zdravog tkiva). Kod svih sumnjivih čvorova, odnosno tumora štitnjače, odstranjuje se cijeli režanj (totalna lobektomija) i obavlja hitna (za vrijeme operacije) patohistološka obrada. Ako patolog nakon obavljene hitne patohistološke obrade potvrdi sumnju na zloćudni tumor onda se odstranjuje i drugi režanj štitnjače u cijelosti (totalna tireoidektomija). Kod svih tipova karcinoma se odstranjuje štitna žlijezda u cijelosti (totalna tireoidektomija), te po potrebi kod pojave presadnica (metastaza) u limfnim čvorovima vrata i čišćenje limfnih prostora vrata (disekcija vrata). Kod same operacije rutinski se moraju čuvati: povratni živac (bitan za gibanje glasnica) i doštitne žlijezde (luče paratireoidni hormon koji regulira razinu kalcija u krvi). Četiri do pet tjedana nakon operacije zrelih karcinoma (papilarni i folikularni) radi se kontrolna scintigrafija tijela radioaktivnim jodom 131 (body scan) i po potrebi daje terapijska doza za uništenje ležišta štitnjače i možebitnih zaostalih metastatskih stanica. Nakon ovog liječenja bolesnicima se uvodi nadomjesna i tireosupresivna terapija hormonom levotiroksinom (npr. Euthyrox u prosječnoj dnevnoj dozi od 150 μ g), kojim će se nadoknaditi nedostatak hormona i većim dozama spriječiti ponovno

stvaranje tumora. Potrebna je redovna kontrola: s nalazima TSH-a (mora biti niži jer visoke vrijednosti TSH-a mogu stimulirati ponovno stvaranje tumora), ultrazvukom vrata, kontrolnom scintigrafijom tijela (tijekom 5 god. od operacije) i nalazom protutijela anti-tireoglobulina. Nezreli karcinomi štitnjače (medularni i anaplastični) se nakon operacije još liječe: vanjskim zračenjem i kemoterapijom.

Minimalno invazivna kirurgija štitnjače

Posljednjih godina nove kirurške tehnike ulaze i u kirurgiju štitnjače. Nova tehnološka rješenja povezana su sa inovacijama kirurških instrumenata koji omogućuju da se instrumentima posebno dizajniranim za ove operacije obavi koagulacija i rezanje tkiva tijekom operacije pa nema potrebe da se krvne žile i ostala tkiva podvezuju. Minimalno invazivna kirurgija štitnjače je nova kirurška tehnika operacije štitnjače i doštitnih žlijezda. Pokazuje sličnu učestalost komplikacija kao klasična tiroidektomija, ali bolji kozmetički rezultat, manju postoperativnu bol te zahtjeva kraću hospitalizaciju. Moguće je koristiti samo dnevnu bolnicu. Najčešće korišteni oblik minimalno invazivne kirurgije poznat je pod nazivom Minimalno invazivna video-asistirana tiroidektomija(MIVAT), eng. Minimally invasive video-assisted thyroidectomy(MIVAT).

Sama operacija podrazumijeva nekoliko osnovnih koraka:

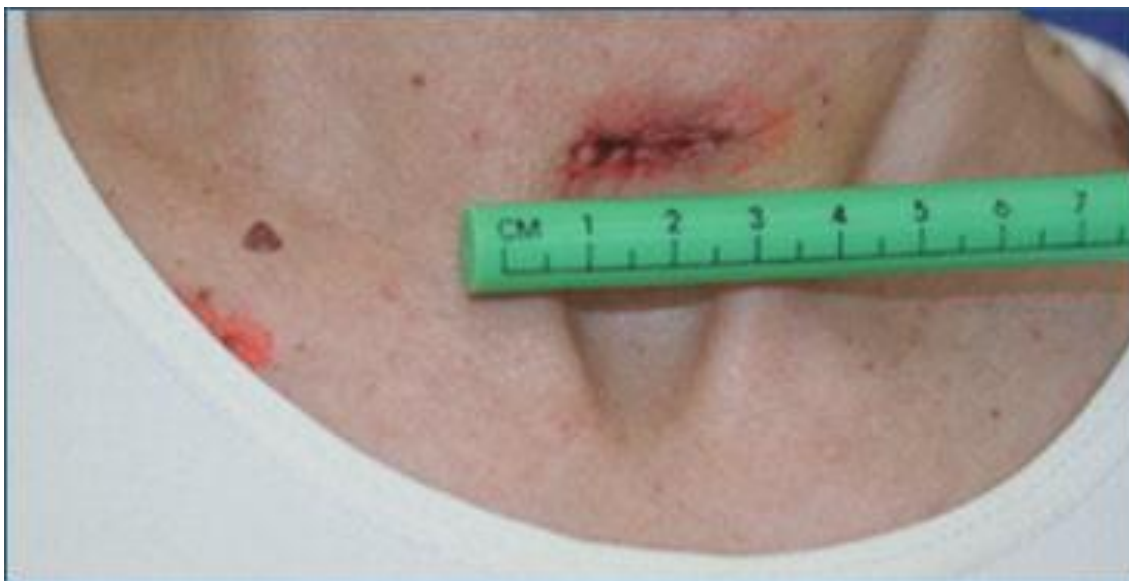
- ✓ Rez te prikaz štitnjače
- ✓ Postizanje mobilnosti žlijezde
- ✓ Identifikaciju bitnih struktura (povratni laringealni živac i paratireoidne žlijezde)
- ✓ Dovođenje štitne žlijezde do rezne rane
- ✓ Uklanjanje štitnjače
- ✓ Zatvaranje rezne rane

Predoperativna selekcija podrazumijeva:

- ✓ Veličina žlijezde je najbitniji kriterij
- ✓ Lezija prema MIVAT kriteriju mora biti manja od 3.5 cm promjera
- ✓ Prikladnija za mlađe ljude

U primjeni minimalno invazivnih tehnika u kirurgiji štitnjače nema potrebe da se u operacijski prostor ulazi prstima kao kod klasičnog otvorenog pristupa. Isto tako u pojedinim fazama operacije kad nije moguć direktan pogled na važne strukture koje treba preparirati koristi se videosustav i optički instrumenti uz pomoć kojih je moguće vizualiziranje oku zaklonjenih struktura. Uz pomoć tehničkih inovacija te uz veliko kirurško umijeće, minimalna invazivna kirurgija štitnjače omogućuje da se u minimalnom operacijskom prostoru radi sve što se radilo i kod klasičnih operacija. Rez na vratu dvostruko je manji od reza kod uobičajene kirurške procedure. U određenom broju operacija štitnjače, kada je povećana štitnjača veličine 5-6 cm u najdužem promjeru, operaciju je moguće izvesti kroz rez kože dužine svega 2 cm, za razliku od

klasičnog reza koji je bio dug 4 cm i više, te je ostavljao za sobom estetski nepoželjan ožiljak.



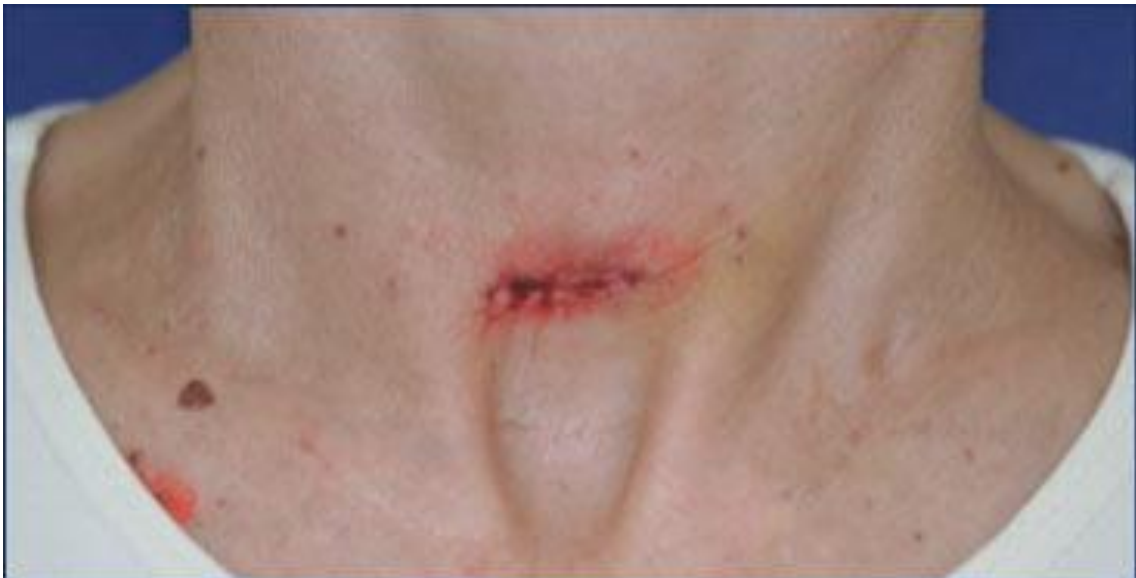Slika 4, *Postoperativni ožiljak dužine 2 cm, za razliku od uobičajenih postoperativnih ožiljaka koji su kod ovako povećane štitnjače dvostruko duži*⁴

Pri tome treba istaknuti da novi kirurški pristup nije ustupak estetici, a na uštrb rezultata kirurškog zahvata. Kirurški zahvat se radi u punom opsegu, te uz očuvanje svih važnih struktura oko štitnjače kao i kod klasičnog pristupa. To je imalo za posljedicu sve širu prihvaćenost ove kirurške tehnike, nakon koje postoperacijski rez na vratu dužine dva centimetra postaje jedva primjetan. Kako su žene daleko češće pacijentice kod oboljenja i operacija štitnjače niti ovaj kozmetički efekt nije nevažan. Za istaknuti je ostale, medicinske prednosti ove kirurške metode, a to su kraće vrijeme operacije pa i potrebne narkoze, zatim značajno podnošljivija postoperacijska bol te brži postoperacijski oporavak. To znači i kraći boravak u bolnici, do slučajeva kada se ta kirurgija štitnjače radi u dnevnoj bolnici, jer i drenaža rane najčešće nije potrebna. Iste kirurške novosti primjenjive su sa velikim uspjehom i u kirurgiji doštitnih žlijezda.

⁴ Preuzeto s: <http://stitnjaca.hr/index.php?show=metoda>

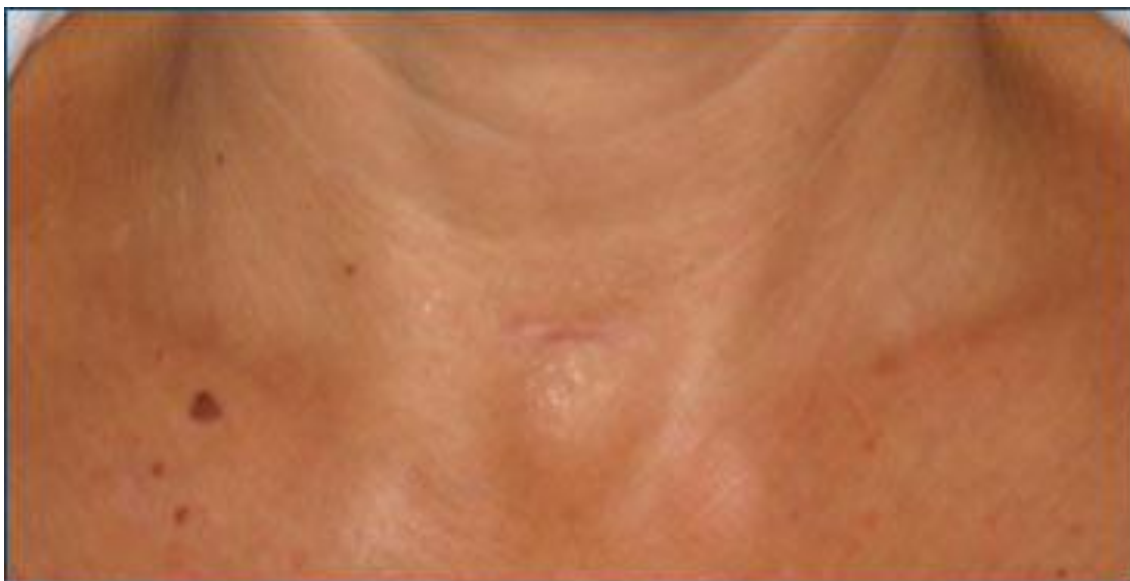Kontraindikacije za primjenu ove tehnike su:

- ✓ Lezije veće od 3.5 cm najvećeg promjera
- ✓ Tireoiditis
- ✓ Radijacija vrata
- ✓ Prethodne operacije vrata



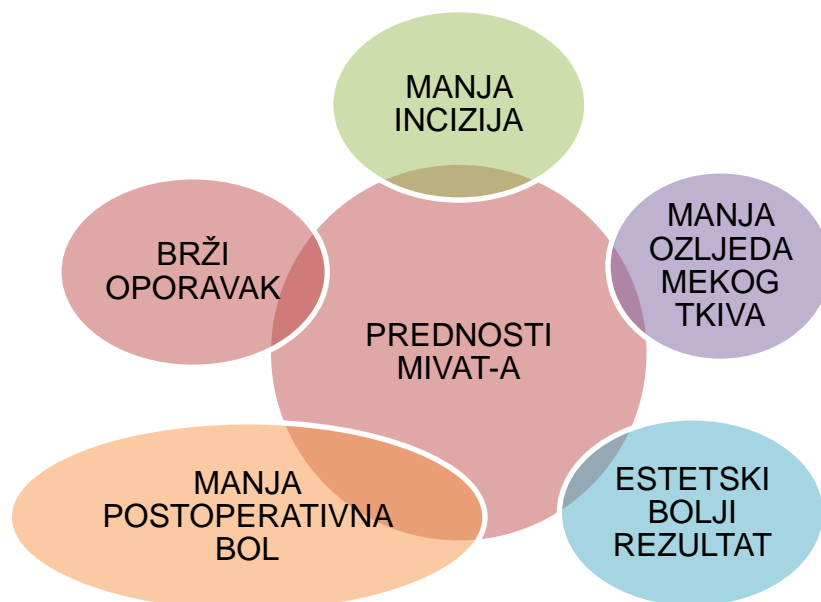
Slika 5, minimalno invazivna kirurgija štitnjače, postoperativni ožiljak 7 dana nakon operacije⁵

⁵ <http://stitnjaca.hr/index.php?show=metoda>



Slika 6, Isti postoperacijski ožiljak tri mjeseca nakon operacije⁶

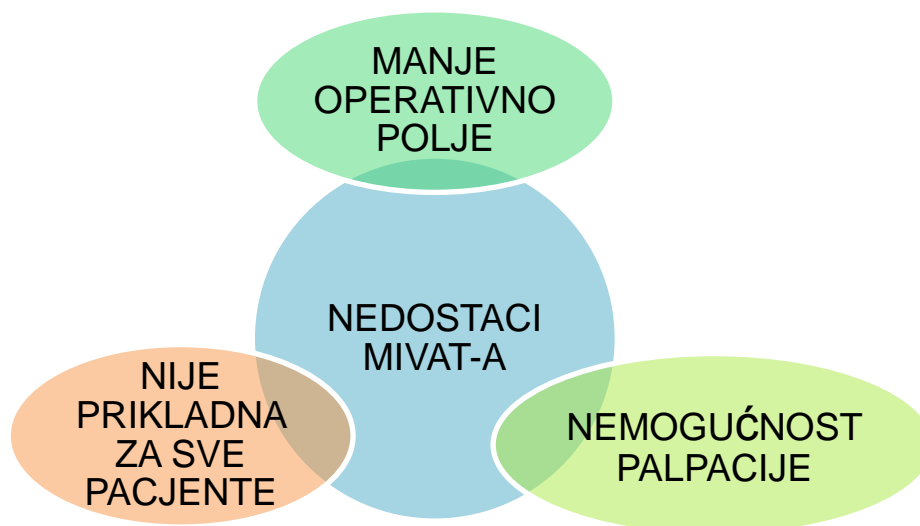
Tablica1 Prednosti MIVAT tehnike⁷



⁶ <http://stitnjaca.hr/index.php?show=metoda>

⁷ Vlastita tablica

Tablica2 Nedostaci MIVAT tehnike⁸



⁸ Vlastita tablica

ZAHVALA

Zahvaljujem se svojoj obitelji na potpori koje su mi pružili tijekom školovanja. Zahvaljujem se svim profesorima koji su dali doprinos mom znanju te posebno svom mentoru, prof.dr.sc. Dragi Prgometu, na suradnji i strpljivosti u pisanju mog diplomskog rada.

LITERATURA

1. Arthur C. Guyton, John E. Hall, Medicinska Fiziologija, 12. Izdanje
2. Damjanov Ivan, Seiwerth Sven, Jukić Stanko, Nola Marin(2014)
Patologija 4, Zagreb, Medicinska naklada
3. Drago Prgomet, Jochen A. Werner, Marc Remacle, Robert L.
Ferris(2010) Minimally Invasive and Endoscopic Head and Neck Surgery
4. <http://stitnjaca.hr/index.php?show=metoda>
5. <http://www.ordinacija.hr/zdravlje/kolumna/kirurgija-stitne-zlijezde/>
6. Mladina, Poljak (1994) Otorinolaringologija
7. Soša, Sutlić, Stanec (2007) Kirurgija
8. Zdenko Križan(1999) Pregled građe glave, vrata i leđa, Zagreb, školska knjiga.

ŽIVOTOPIS

Rođen sam 10.11.1991. u Splitu. Pohađao sam Osnovnu školu Petra Kanavelića u Korčuli, nakon koje sam upisao opću gimnaziju također u Korčuli. Medicinski fakultet upisao sam 2010 godine. U slobodno vrijeme volim učiti strane jezike, rekreativno se bavim veslanjem (dvije godine predstavljao Medicinski fakultet Zagreb na Sveučilišnoj regati), nogometom, te volim provoditi vrijeme u prirodi.