

Kongenitalna cistična dilatacija koledokusa

Sorić, Iva

Master's thesis / Diplomski rad

2016

Degree Grantor / Ustanova koja je dodijelila akademski / stručni stupanj: **University of Zagreb, School of Medicine / Sveučilište u Zagrebu, Medicinski fakultet**

Permanent link / Trajna poveznica: <https://um.nsk.hr/um:nbn:hr:105:675629>

Rights / Prava: [In copyright](#)/[Zaštićeno autorskim pravom.](#)

Download date / Datum preuzimanja: **2025-03-21**



Repository / Repozitorij:

[Dr Med - University of Zagreb School of Medicine Digital Repository](#)



**SVEUČILIŠTE U ZAGREBU
MEDICINSKI FAKULTET**

Iva Sorić

**Kongenitalna cistična dilatacija
koledokusa**

DIPLOMSKI RAD



Zagreb, 2016.

**SVEUČILIŠTE U ZAGREBU
MEDICINSKI FAKULTET**

Iva Sorić

**Kongenitalna cistična dilatacija
koledokusa**

DIPLOMSKI RAD



Zagreb, 2016.

Ovaj diplomski rad izrađen je na Klinici za dječju kirurgiju Klinike za dječje bolesti Zagreb pod vodstvom prof.dr.sc. Božidara Župančića, dr. med., i predan je na ocjenu u akademskoj godini 2015. / 2016.

POPIS KRATICA

CT: kompjutorizirana tomografija (eng. computed tomography)

DISIDA: diizopropil-iminodioctena kiselina (eng. diisopropyl iminodiacetic acid)

ERCP: endoskopska retrogradna kolangiopankreatografija (eng. endoscopic retrograde cholangiopancreatography)

IOC: intraoperativna kolangiografija (eng. intraoperative cholangiography)

MRCP: magnetno rezonantna kolangiopankreatografija (eng. magnetic resonance cholangiopancreatography)

OS: otvorena operacija (eng. open surgery)

PBM: abnormalni spoj pankreatičnog i žučnog voda (eng. pancreaticobiliary maljunction)

RS: robotska operacija (eng. robotic surgery)

SD: standardna devijacija (eng. standard deviation)

SADRŽAJ:

SAŽETAK.....	(I)
SUMMARY.....	(II)
1. UVOD.....	1
1.1. Povijest.....	1
1.2. Anatomija žučnih vodova.....	1
2. ETIOLOGIJA.....	3
3. KLASIFIKACIJA.....	4
4. KLINIČKA SLIKA.....	5
5. DIJAGNOSTIKA.....	6
6. LIJEČENJE.....	10
6.1. Unutrašnja drenaža ciste.....	10
6.2. Resekcija ciste s biliodigestivnom anastomozom.....	10
6.2.1. Totalna ekscizija ciste – operacijski postupak.....	11
6.2.2. Roux-en-Y hepatikojejunostomija.....	15
6.3. Komplikacije.....	21
6.3.1. Intraoperativne komplikacije.....	21
6.3.2. Postoperativne komplikacije.....	21
6.4. Kirurško liječenje ostalih tipova bilijarnih cisti.....	22
6.5. Laparoscopska ekscizija ciste s biliodigestivnom anastomozom.....	23
6.5.1. Laparoscopska ekscizija ciste.....	23
6.5.2. Ekstraabdominalno formiranje Roux-en-Y jejunojunostomije.....	25
6.5.3. Intraabdominalno formiranje Roux-en-Y jejunojunostomije.....	27
6.5.4. Laparoscopska hepatikoduodenostomija.....	28
6.6. Laparoscopsko-robotski pristup.....	29
6.7. Metoda izbora.....	31
ZAHVALE.....	32
LITERATURA.....	33
ŽIVOTOPIS.....	40

Sažetak

Naslov: KONGENITALNA CISTIČNA DILATACIJA KOLEDOKUSA

Autor: Iva Sorić

Svrha ovog rada je prikazati etiologiju, kliničku sliku, dijagnostiku te kirurške mogućnosti liječenja kongenitalnih cisti koledokusa s posebnim naglaskom na današnju metodu izbora kirurškog liječenja.

Prirođene ciste žučnih vodova su rijetke anomalije koje zahvaćaju ekstrahepatalne i/ili intrahepatalne žučne vodove. Dijelimo ih u pet tipova prema Todanijevoj klasifikaciji. Najčešći tip prirodnih cisti žučnih vodova jest tip I: fuziformna dilatacija ekstrahepatalnih žučnih vodova. Prvi simptomi najčešće se javljaju u ranom djetinjstvu. U današnje vrijeme ciste bilijarnog sustava možemo dijagnosticirati prenatalno ili postnatalno ultrazvukom. Za detaljniji prikaz bilijarnog sustava u djece koristi se endoskopska retrogradna kolangiopankreatografija. U novije vrijeme sve je više zamjenjuje neinvazivna MR (magnetno rezonantna) kolangiopankreatografija. Kirurške metode korištene u prošlosti poput cistoduodenostomije i Roux-en-Y cistojejunostomije bile su praćene učestalim komplikacijama poput rekurentnih kolangitisa i karcinoma žučnih vodova.

Metoda izbora danas je totalna ekscizija ciste s unutrašnjom drenažom. Najčešće korištena bili digestivna anastomoza je Roux-en-Y hepatikojejunostomija. Postupak je prvi puta opisao Saito 1966. godine, a prema dosadašnjim istraživanjima metoda dovodi do izlječenja u više od 97% pacijenata. Razvojem laparoskopske kirurgije, sve se više procedura u pedijatriji izvodi minimalno invazivnim pristupom. Usprkos brojnim u literaturi opisanim uspješnim laparoskopskim operacijama, otvorena operacija je i danas metoda izbora.

Ključne riječi: cista koledokusa, totalna ekscizija ciste, jejunojunostomija, Roux-en-Y hepatikojejunostomija, laparoskopska operacija

Summary

Title: CONGENITAL CYSTIC DILATATION OF THE CHOLEDOCHUS

Author: Iva Sorić

The aim of this study is to provide an overview of the aetiology, clinical presentation, diagnostics and surgical treatment options for choledochal cysts with an emphasis on today's surgical procedure of choice.

Congenital bile duct cysts are rare anomalies which affect extrahepatic and/or intrahepatic bile ducts. They are divided in five types according to Todani classification. The most common type of congenital bile duct cysts is type I: fusiform dilatation of extrahepatic bile ducts. First symptoms usually occur during the early childhood. Nowadays, we can diagnose choledochal cysts prenatally or postnatally by ultrasound. Endoscopic retrograde cholangiopancreatography is used for a more detailed view of the biliary system in children. Recently, this method has been more and more replaced by non-invasive MR (magnetic resonance) cholangiopancreatography. Surgical methods used in the past such as cystoduodenostomy and Roux-en-Y cystjejunostomy were accompanied by many complications such as recurrent cholangitis and biliary carcinoma.

The surgical procedure of choice is now a total cyst excision with an internal drainage. The most commonly used biliodigestive anastomosis is Roux-en-Y hepaticojejunostomy. The procedure was firstly described by Saito in 1966 and, according to studies, heals more than 97% of patients. With the development of laparoscopic surgery, more and more procedures in paediatrics are performed with minimally invasive approach. Despite numerous successful laparoscopic surgeries described in literature, open surgery is still the method of choice.

Keywords: choledochal cyst, total cyst excision, jejunojunctionostomy, Roux-en-Y hepaticojejunostomy, laparoscopic surgery

1. UVOD

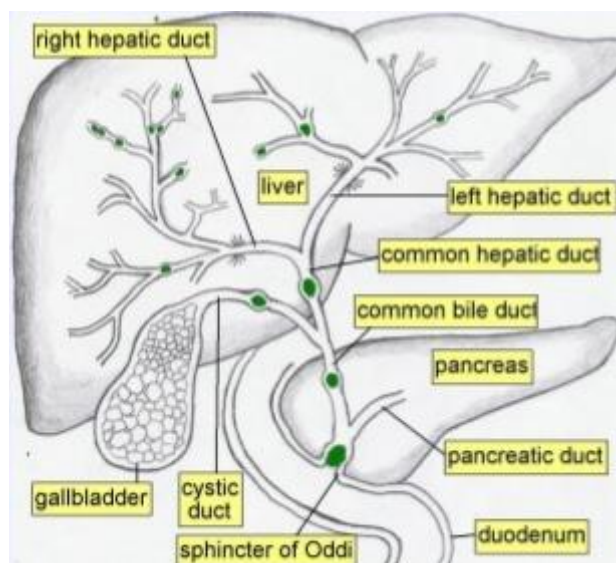
Cista koledokusa je rijetka prirođena anomalija kod koje nalazimo cistično ili fuziformno proširen zajednički žučni vod. Učestalost ove anomalije je 1:100000-1:150000 u zemljama zapadne Europe, dok je u Azijskim zemljama, posebice japanskoj populaciji, učestalost viša (1:10000). Anomaliju 3 do 4 puta češće susrećemo u ženskog spola (1,2,3). 60-80% slučajeva se otkriva u djetinjstvu, dok preostalih 20-40% ostaje asimptomatsko do odrasle dobi (4).

1.1. Povijest

Prvi opis ove anomalije potječe iz 1723. godine kada ju opisuje Abraham Vater u svojoj disertaciji o normalnoj i abnormalnoj bilijarnoj anatomiji, nedugo nakon što je otkrio spajanje žučnog i pankreatičnog voda u ampulu koja danas nosi njegovo ime. Prvi klinički opis daje 1852. Douglas. Alonso-Lej i sur. 1959. godine opisali su 96 slučajeva prirođenih cisti koledokusa te predložili prvu klasifikaciju i terapiju za svaku od 3 predložene kategorije. Danas se pak najviše koristi Todanijeva modificirana klasifikacija bilijarnih cističnih malformacija u 5 tipova, koja obuhvaća i intrahepatalne ciste koje je 1958. prvi puta opisao Caroli (5).

1.2. Anatomija žučnih vodova

Bilijarni sustav obuhvaća žučni mjehur i žučne vodove. Intrahepatalni mali žučni vodovi spajaju se u sve veće grane, a one u lijevi i desni hepatalni žučni vod. U porti hepatis se ta dva voda spajaju u zajednički hepatalni vod koji se nalazi u hepatoduodenalnom ligamentu. Nakon spajanja s duktus cistikusom koji dovodi žuč iz žučnog mjehura, čine zajednički žučni vod – ductus choledochus. Intrapankreatični dio koledokusa spaja se s glavnim pankreatičnim vodom i zajedno se otvaraju u dvanaesniku na velikoj papili, gdje se nalazi Oddijev sfinkter (slika 1) (6).



Slika 1: Bilijarni sustav. Prema: Buča A. Konvencionalne radiografske metode u dijagnostici bilijarnog sustava. 2015. <http://www.slideshare.net/MateMarii/bilijarni-sustav>

Glavni pankreatični vod i koledokus u 55-82% slučajeva tvore zajednički kanal prosječne duljine 4.4 mm, ali duljina može varirati od 1 mm do 12 mm. Ukoliko je zajednički kanal predug (>6 mm) da bi Oddijev sfinkter mogao regulirati protok i žuči i pankreatičnog soka dolazi do dvosmjernog refluksa: pankreatobilijarnog, koji može dovesti do kolelitijaze i karcinoma bilijarnog sustava, i biliopankreatičnog, koji može dovesti do pankreatitisa. Takav spoj naziva se pankreatikobilijarnim abnormalnim spojem (eng. pancreaticobiliary maljunction, PBM), a može ga pratiti dilatacija koledokusa. Najčešće korištena definicija dilatacije koledokusa je promjer veći od 10 mm na kolangiogramu (7). Za pedijatrijsku populaciju dilatiranim koledokusom se smatra promjer veći od 6 mm na kolangiogramu, međutim tu treba imati na umu da gornje vrijednosti variraju ovisno o dobi djeteta (8).

2. ETIOLOGIJA

Etiologija kongenitalnih cisti koledokusa još uvijek nije definirana. Iako postoje mnoge teorije nastanka, dvije najčešće citirane u literaturi su teorija pankreatičnog refluksa te teorija distalne opstrukcije.

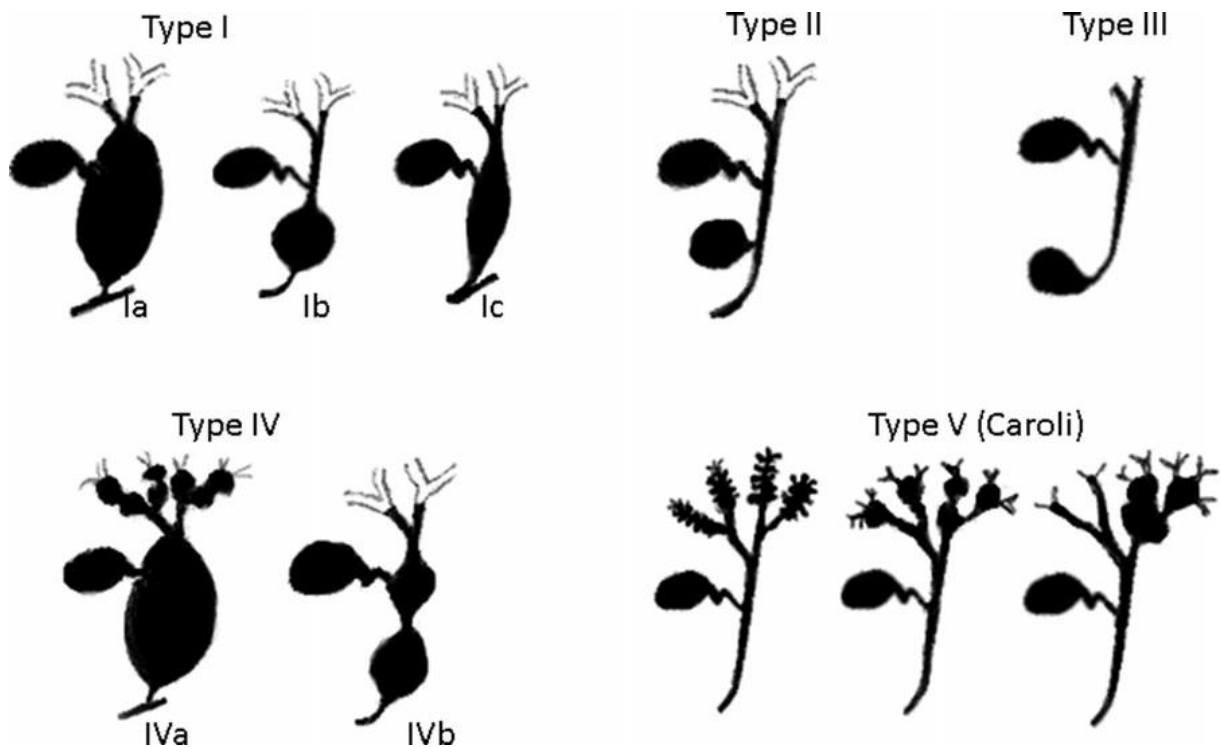
Teoriju pankreatičnog refluksa zagovaraju Babitt 1969., Todani i sur. 1984., Miyano i Yamataka 1997., O'Neill 1998. na temelju nalaza abnormalnog pripoja pankreatičnog voda zajedničkom žučnom vodu (PBM) pod abnormalnim kutom i proksimalno od ampulle Vateri, u čak 65-90% pacijenata sa cistama koledokusa. Posljedično abnormalnom pripoju nastaje refluks pankreatičnog sekreta u navedenih pacijenata koji dovodi do oštećenja stijenke i dilatacije žučnih vodova (1,5).

Teoriju distalne opstrukcije predlaže Spitz 1977. godine, a zagovaraju je Ito i sur. 1984. te Ando i sur. 1995. Spitz je eksperimentom dokazao da distalna opstrukcija žučnih vodova, zbog porasta intraluminalnog tlaka proksimalno u novorođenčadi dovodi do cističnih dilatacija vodova, dok u odraslih dovodi samo do dilatacije žučnjaka. Takav nalaz je objasnio nezrelošću duktalnog epitela u novorođenčadi (5).

Navedene dvije teorije objašnjavaju nastanak dva najčešća tipa cista koledokusa, tip I i tip IV, međutim ne mogu objasniti patogenezu intrahepatičnih cista i koledokokela. Alonso-Lej i sur. 1959. te Glenn i McSherry 1973. predlažu primarnu strukturalnu slabost stijenke kao uzrok navedenim anomalijama (1).

3. KLASIFIKACIJA

Opće prihvaćena podjela urođenih cističnih proširenja žučnih vodova je Todanijeva podjela (slika 2) po morfologiji u 5 glavnih tipova iz 1978. godine (9,10).



Slika 2: Todanijeva klasifikacija kongenitalnih cisti koledokusa. Prema: Mabrut JY, Kianmanesh R, Gigot JF, ur. Arnette. Dilatations congenitales des voies biliaires, anomalies de la jonction biliopancreatique et maladie de Caroli. Paris, France: Wolters Kluwer France; 2012.

Tip I : fuziformna (If) ili sakularna (Is) dilatacija ekstrahepatalnih žučnih vodova, najčešći tip , nalazimo ga u 80-90% slučajeva. Razlikujemo 3 podtipa:

Ia: dilatacija svih ekstrahepatalnih žučnih vodova,

Ib: dilatacija fokalnog segmenta ekstrahepatičnog žučnog voda,

Ic: dilatacija koledokusa;

Tip II : divertikulozna dilatacija ekstrahepatalnih žučnih vodova;

Tip III: koledokokela (distalna cista koledokusa koja zahvaća ampullu);

Tip IV: multiple ciste žučnih vodova. Razlikujemo 2 podtipa:

IVa: fuziformna dilatacija cijelog ekstrahepatalnog žučnog voda s multiplim intrahepatalnim cistama. Ovaj tip je najčešći nakon tipa I (10% slučajeva).

IVb: multiple ciste ekstrahepatalnih žučnih vodova;

Tip V : pojedinačne ili multiple ciste intrahepatalnih žučnih vodova bez zahvaćanja ekstrahepatalnih vodova (Carolijeva bolest, često se nađu i bubrežne ciste) (1,2,5).

4. KLINIČKA SLIKA

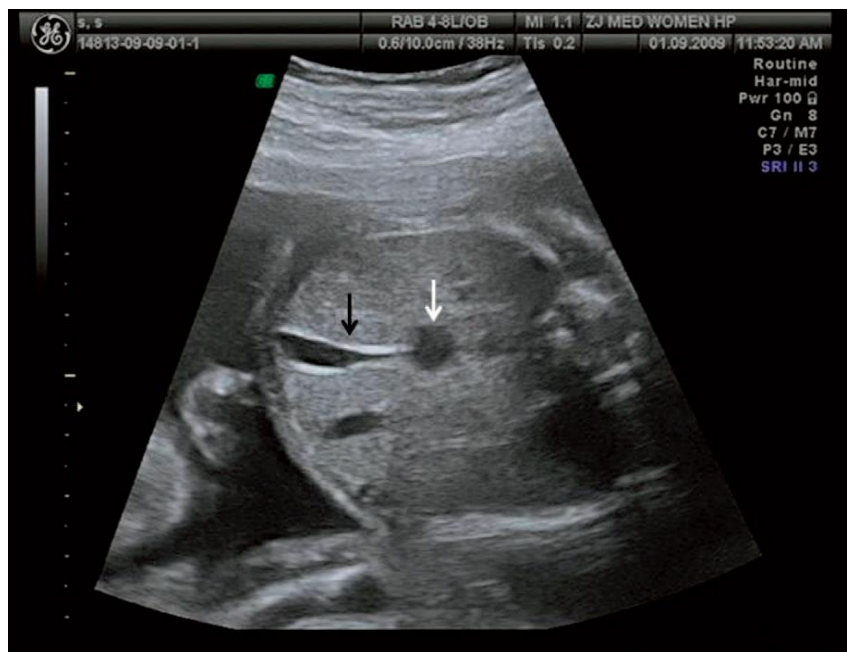Kongenitalne ciste koledokusa klasificiraju se prema kliničkoj slici na infantilni i adultni tip. Učestalost svakog od njih je 50% .

U infantilni tip spadaju svi slučajevi dijagnosticirani prenatalno ili postnatalno do 12 mjeseci nakon rođenja. Najčešće se u toj skupini prvi simptomi manifestiraju u ranom dojenačkom razdoblju (1-3 mjeseca života) i to u obliku trijasa: žutica, akolične stolice i hepatomegalija. Ipak, klinička slika može varirati od asimptomatske do one koja ide uz povišenu temperaturu i distendiran trbuh kada je teško razlikovati dilataciju od atrezije žučnih vodova. Što se simptomi ranije očituju, to su izraženiji.

U adultnom kliničkom tipu cistične dilatacije koledokusa simptomi se javljaju nakon 2. godine života, a karakteristični trijas čine: abdominalna bol, palpabilna abdominalna masa i intermitentna žutica. U nedijagnosticiranih dolazi do rekurentnih kolangitisa i kolecistitisa, ciroze jetre te nastanka novotvorina (1,2,5).

5. DIJAGNOSTIKA

Cistu koledokusu su prvi put dijagnosticirali prenatalno pomoću ultrazvuka 1980. Dewbury i sur. u Southamptonu. Danas se 15% malformacija koledokusa dijagnosticira prenatalno ultrazvukom (3,12). Bitno je razlikovati proširenja žučnih putova (slika 3), kod kojih se operacija može odgoditi za koji mjesec, od bilijarne atrezije kod koje je potrebna hitna Kasaieva portoenterostomija. Razlikovati se mogu dinamičnim radioizotopnim skeniranjem (12). Preporuča se pratiti cističnu masu u fetalnoj hepatalnoj porti ultrazvukom u 32.,36.,37.,38. i 40. tjednu trudnoće (13).

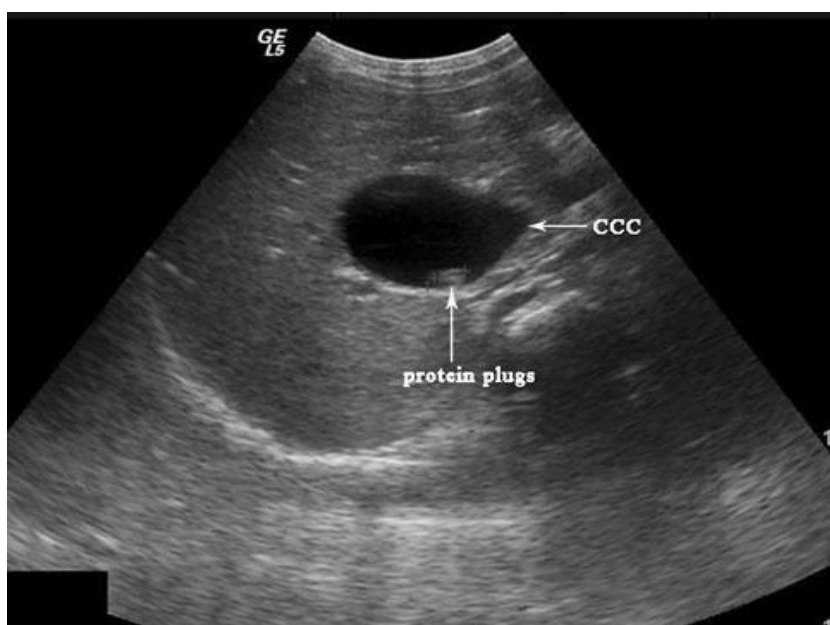


White arrow refers to the CCC and
black arrow refers to the gallbladder

Slika 3: Tipična prenatalna ultrazvučna slika ciste koledokusa. Bijela strelica pokazuje na kongenitalnu cistu koledokusa, a crna strelica pokazuje na žučni mjehur. Prema: Weng R, Hu W, Cai S, Guo X, Luo Q. Prenatal diagnosis and prognosis assessment of congenital choledochal cyst in 21 cases. *Journal of Obstetrics and Gynaecology*. 2016; 36(3): str. 327.

Postnatalno, u novorođenčadi sa žuticom se prvo rade laboratorijske pretrage koje ukazuju na jetrenu funkciju: razina bilirubina u krvi, razina serumske alkalne fosfataze i razine transaminaza (1).

Glavna dijagnostička pretraga je transabdominalni ultrazvuk (slika 4) koji je neinvazivan i ne zrači, a omogućava prepoznavanje i precizno mjerenje dilatacija intra- i ekstrahepatičnih žučnih putova, kolecistitisa, kolelitijaze i proteinskih čepova. Međutim ultrazvukom ne možemo dijagnosticirati PBM kao ni postojeći refluks (1,5,12,14).



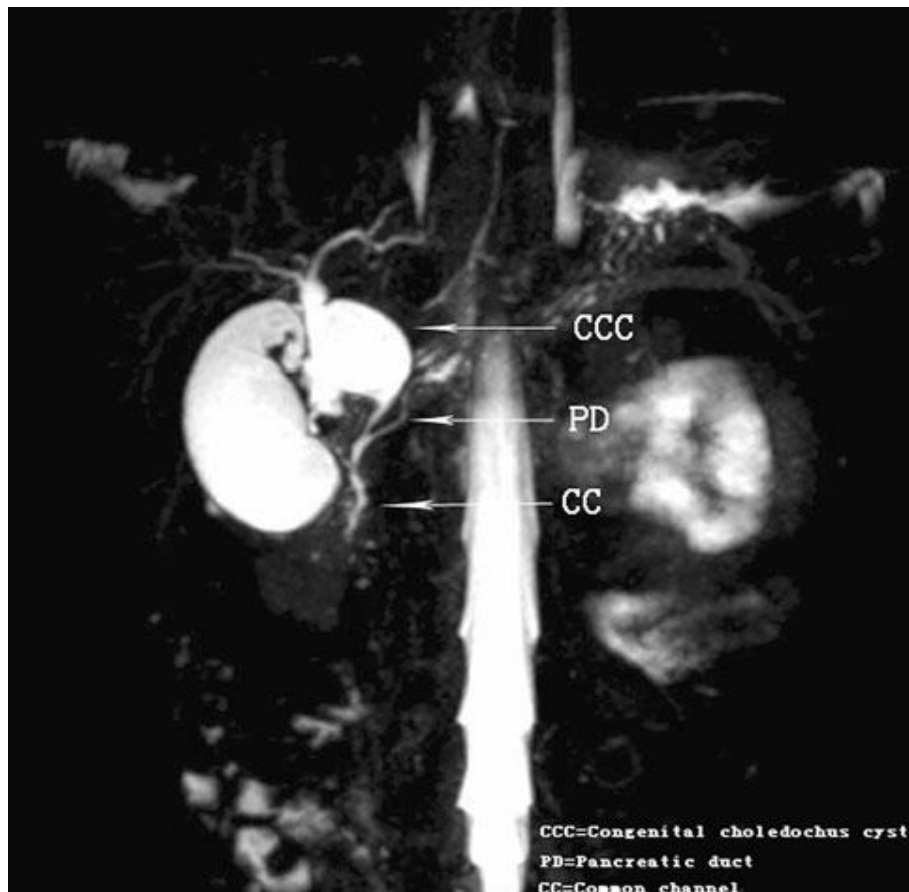
Slika 4: Transverzalna ultrazvučna snimka pokazuje cistu koledokusa i proteinske čepove u njoj. Prema: Guo W, Huang S, Wang J, Sheng M, Fang L. Imaging findings in 75 pediatric patients with pancreaticobiliary maljunction: a retrospective case study. *Pediatr Surg Int.* 2012; 28: str. 986.

Uz ultrazvuk temelj dijagnostici i skriningu ove anomalije jest DISIDA (⁹⁹Tc-izopropil-imidodioctena kiselina) scintigrafija (1).

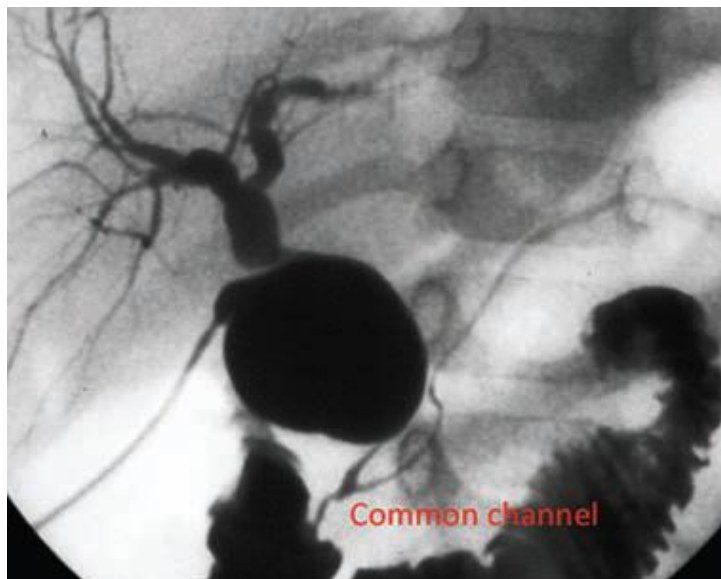
Za bolji uvid u pankreatično-bilijarni spoj koristi se endoskopska retrogradna kolangiopankreatografija (ERCP) koja je invazivna pretraga te zahtjeva anesteziju. U pedijatrijskoj populaciji učestalost komplikacija kod izvođenja ERCP-a je čak 13.5%.

Iz navedenih razloga, ERCP je danas u većini indikacija, posebice u djece, zamijenjen neinvazivnom MR kolangiopankreatografijom (MRCP) (slika 5), a također je smanjila uporabu kompjuterizirane tomografije (CT) u ovoj indikaciji zbog prevelike količine zračenja. MRCP je u dijagnostici PBM-a jednako vrijedna kao i intraoperativna kolangiografija, te je danas metoda izbora za dijagnozu anomalija bilijarnog sustava u djece (14,15,16).

Ukoliko nijedna od navedenih metoda nije dala jasnu i sigurnu sliku stanja, indicirana je intraoperativna kolangiografija (IOC) (slika 6) te biopsija (1,5,7). Intraoperativna kolangiografija osim što daje uvid u detaljnu anatomiju žučnih putova, također pokazuje funkcionalnost Oddijeva sfinktera (14).



Slika 5: MRCP pokazuje cistu koledokusa i abnormalni pankreatikobilijarni spoj. Prema: Guo W, Huang S, Wang J, Sheng M, Fang L. Imaging findings in 75 pediatric patients with pancreaticobiliary maljunction: a retrospective case study. *Pediatr Surg Int.* 2012; 28: str. 986.



Slika 6: Intraoperativna kolangiografija pokazuje cistu koledokusa i abnormalni pakreatikobilijarni spoj. Prema: Makin E, Davenport M. Understanding choledochal malformation. Arch Dis Child. 2012; 97: str. 70.

U današnje vrijeme postoje i metode 3D snimanja i virtualne kolangioskopije bazirane na rekonstrukciji CT snimki, a koje imaju osjetljivost preko 90% u otkrivanju anomalija bilijarnog sustava (17).

6. LIJEČENJE

Kako mortalitet pri konzervativnom liječenju cista koledokusa doseže 97%, izbor liječenja danas jest kirurško liječenje s ciljem uspostave drenaže žuči u intestinalni trakt. Prve kirurške metode korištene u liječenju, aspiracija i marsupijalizacija, često su vodile disbalansu tekućine i elektrolita s posljedičnim visokim mortalitetom. Potom su korištene metode unutrašnje drenaže ciste s brojnim komplikacijama da bi se naposljetku počela koristiti resekcija ciste s biliointestinalnim anastomozama (5).

6.1. Unutrašnja drenaža ciste

Šezdesetih je godina bila raširena primjena cistoduodenostomije praćena značajno nižim mortalitetom od dotadašnjih metoda. Međutim, ova metoda praćena je pojavom recidivirajućih kolangitisa zbog refleksa duodenalnog sadržaja u do 50% djece te posljedičnom pojavom ciroze jetre unutar pet godina od operacije. Kako bi se smanjila učestalost duodenalnog refleksa razvijena je Roux-en-Y cistojejunostomija ali je ona često bila praćena ožiljkastom stenozom zbog displastične i sklerotične stjenke ciste te pojavom maligne transformacije preostalog dijela ciste u do 4.7% pacijenata (5).

6.2. Resekcija ciste s biliodigestivnom anastomozom

Metoda izbora danas za tipove I i IVa bilijarnih cisti jest totalna ekscizija ciste s Roux-en-Y hepatikojejunostomijom koju je prvi opisao Saito 1966. godine. Hepatikoduodenostomija se ne preporučuje zbog veće učestalosti postoperativnog biliopankreatičnog refleksa iz duodenuma u hepatalni hilus s posljedičnom većom učestalosti karcinoma. U djece s kliničkom prezentacijom operacija se preporučuje odmah, dok kod dojenčadi bez simptoma se preporučuje pričekati do 3-6 mjeseci starosti kako bi se izbjegle strikture anastomoze koje su mnogo češće u mlađih od 3 mjeseca. Dokazana je povezanost operacije izvršene u ranijoj dobi s boljim ishodom i manjom učestalosti komplikacija (3,18).

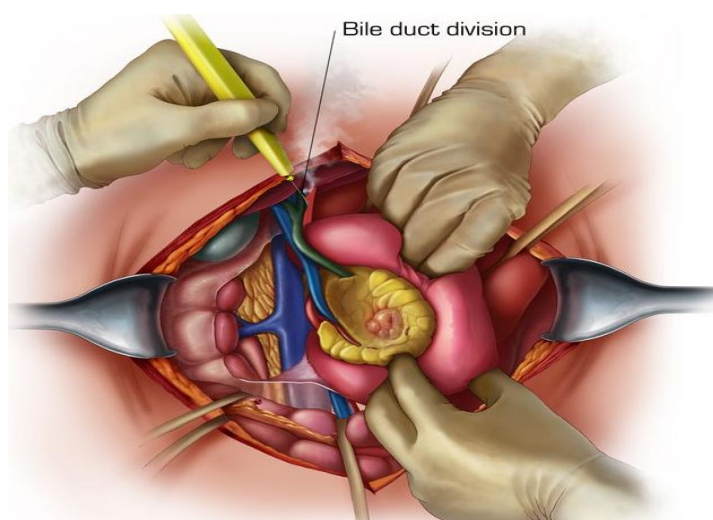
6.2.1. Totalna ekscizija ciste – operacijski postupak

Preoperativno se propisuju antibiotici, najčešće cefalosporini druge generacije. Pacijent se uvodi u opću anesteziju. Pacijent leži s valjkom ispod gornjeg dijela abdomena. Najčešće se koriste desna subkostalna ili transverzalna abdominalna laparotomija. Potom se postavi Omnijev retraktor za ekspoziciju (slika 7).



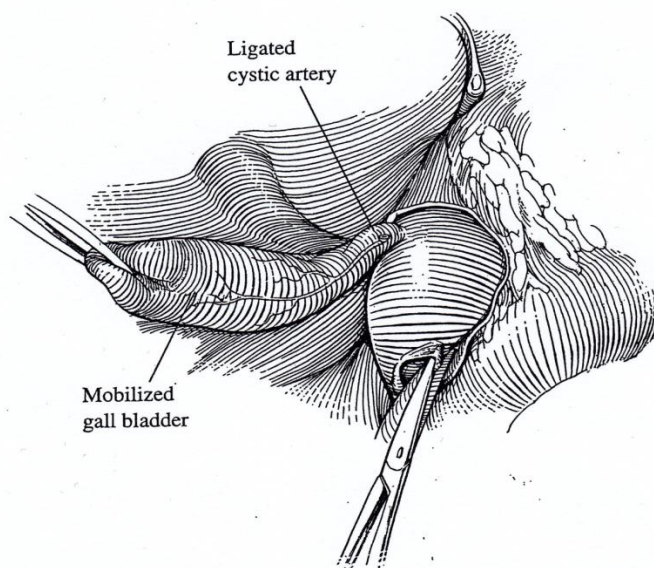
Slika 7: Omnijev retraktor postavljen na subkostalnoj inciziji. Prema: Omni-Tract Surgical. 2006. http://www.integralife.com/products%2Fpdfs%2Ffastsystem%20bf200%20%2840-6162%29lores_603.pdf

Cista se eksponira pomicanjem hepatične fleksure kolona te Kocherovim manevrom (slika 8) s lateralnom disekcijom gastrohepatičnog ligamenta.



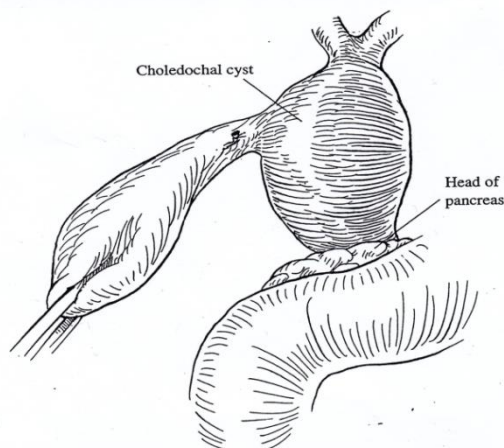
Slika 8: Kocherov manevar. Prema: Medical Illustrations Gallery. <http://www.ctisus.com/learning/illustrations/pancreas/605000086/4841444>

Potom se mobilizira žučni mjehur, identificira cistična arterija te ligira šavom (slika 9).



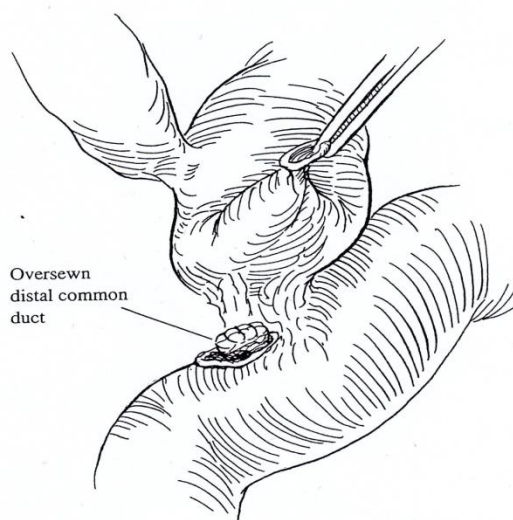
Slika 9: Mobilizacija žučnog mjehura i ligacija cistične arterije. Prema: Ziegler MM, Azizkhan RG, Weber TR. Choledochal cyst. Operative pediatric surgery. New York: McGraw Hill; 2005. Str. 782.

Stupanj pericistične inflamacije će odrediti da li će se cirkumferencijalno disecirati strukture porte hepatis ili će se učiniti parcijalna ekscizija ciste s posteriornom mukozektomijom. Povlačenje žučnog mjehura medijalno omogućiti će pregled stražnje strane ciste i portalne vene (slika 10).



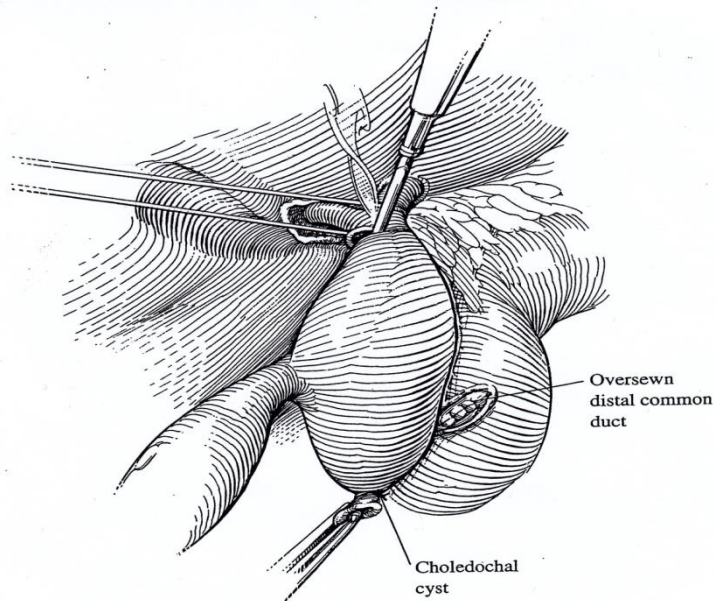
Slika 10: Povlačenje žučnog mjehura medijalno otkriva stražnju stijenku ciste koja se u tipičnim slučajevima bez šire pericistične upale lako odvaja od portalne vene. Prema: Ziegler MM, Azizkhan RG, Weber TR. Choledochal cyst. Operative pediatric surgery. New York: McGraw Hill; 2005. Str. 782.

Disekcija se provodi inferiorno do glave gušterače kako se zajednički žučovod sužava ulazeći u gušteračino tkivo. Potrebna je precizna disekcija kako bi se izbjeglo oštećenje pankreatičnog kanala. Kada se cista potpuno mobilizira, spoj distalnog vrata ciste i zajedničkog žučovoda se pričvrsti šavovima. Distalni žučovod se prereže i zašije monofilamentnim neresorptivnim šavom u dva sloja (slika 11). Pritom je najvažnije izbjeći oštećenje pankreatičnog voda.



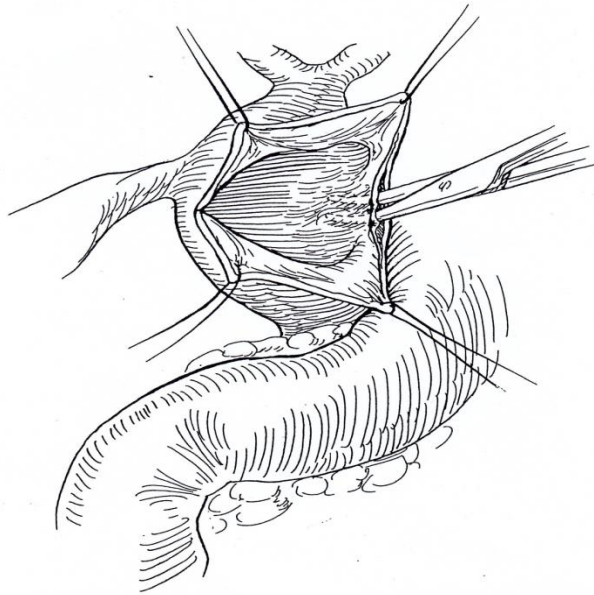
Slika 11: Žučovod se presiječe najkaudalnije što je moguće te se kraj zašije. Prema: Ziegler MM, Azizkhan RG, Weber TR. Choledochal cyst. Operative pediatric surgery. New York: McGraw Hill; 2005. Str. 783.

Cista se potom povlači prema gore kako bi se lakše disecirale portalna vena i hepatična arterija. Disekcija ide do bifurkacije hepatičnog duktusa. Ukoliko cistična dilatacija zahvaća i portu hepatis potrebno je učiniti longitudinalnu inciziju dilatiranih hepatičnih žučnih vodova kako bi se osigurala bilijarna drenaža. Tada se zajednički hepatični žučni vod presječe cirkumferencijalno, odmah distalno od bifurkacije (slika 12). Lateralno se postavljaju pričvrstni šavovi kako bi pomogli pri manipulaciji žučnim vodom, pazeci pritom da ne dođe do traume instrumentima. Cista koledokusa zajedno s žučnim mjehurom se odstrani iz operativnog polja (5).



Slika 12: Presijecanje zajedničkog žučnog voda odmah ispod hepatične bifurkacije.
Prema: Ziegler MM, Azizkhan RG, Weber TR. Choledochal cyst. Operative pediatric surgery.
New York: McGraw Hill; 2005. Str.783.

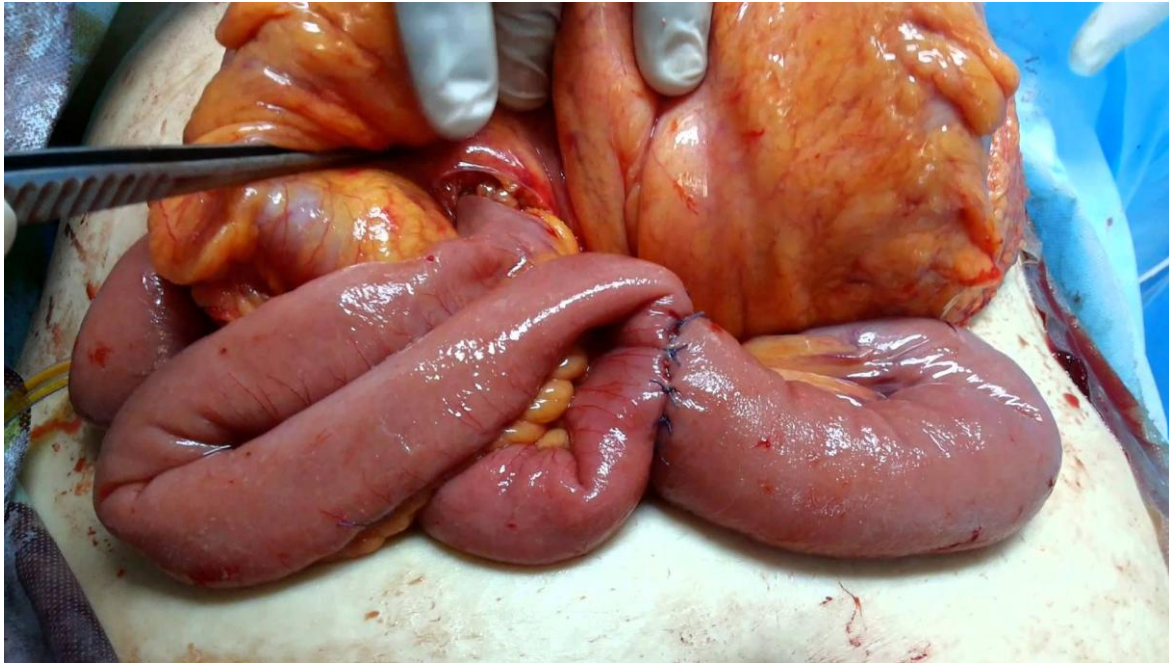
Ukoliko imamo pericističnu inflamaciju, ona isključuje mogućnost sigurne disekcije struktura porte hepatis te tada izvodimo intramuralnu disekciju. Nakon ekspozicije ciste sprijeda, sredina cista se incidira transverzalno i sadržaj se evakuira. Za trakciju se postavljaju pričvrсни šavovi po kvadrantima. Ravnina submukoze se identificira postranično te se disekcija nastavlja prema straga. Na ovaj način se izbjegava disekcija portalne vene. Potom se napravi premošćujuća incizija na stražnjem zidu ciste te se od nje mukozektomija nastavlja kranijalno i kaudalno sve dok se ne dođe do normalne strukture. Tu se može provesti sigurna transekcija (slika 13) (21).



Slika 13: Ukoliko je prisutna jaka pericistična upala, prvo se disecira prednja stijenka ciste i zareže na sredini. Postranično se odvoji submukoza te se nastavlja odvajati i na stražnjem zidu. Mukozektomija se nastavlja sve do proksimalnog i distalnog ušća ciste. Prema: Ziegler MM, Azizkhan RG, Weber TR. Choledochal cyst. Operative pediatric surgery. New York: McGraw Hill; 2005. Str. 785.

6.2.2. Roux-en-Y hepatikojejunostomija

Rekonstrukcija se provodi s Roux-en-Y odsječkom jejunuma. Za to se odabire 30-40 cm dugačak dio jejunuma 15-20 cm distalno od Treitzova ligamenta gdje se presječe. Ušće distalnog odsječka se zatvori kontinuiranim 4-0 šavovima. Izabrani odsječak jejunuma se provuče kroz retrokolični prozor u transverzalnom mezokolonu izbjegavajući blizinu srednje količne arterije. Ogranak jejunuma bi trebao leći bez napetosti u subhepatični prostor. Kada se osigura dovoljna udaljenost (40 cm od hepatikojejunostomije i 20 cm od Treitzova ligamenta), jejunojejunostomija se izvodi na termino-lateralan način u dva sloja da bi se ponovno uspostavio kontinuitet crijeva (slika 14) (5,22).

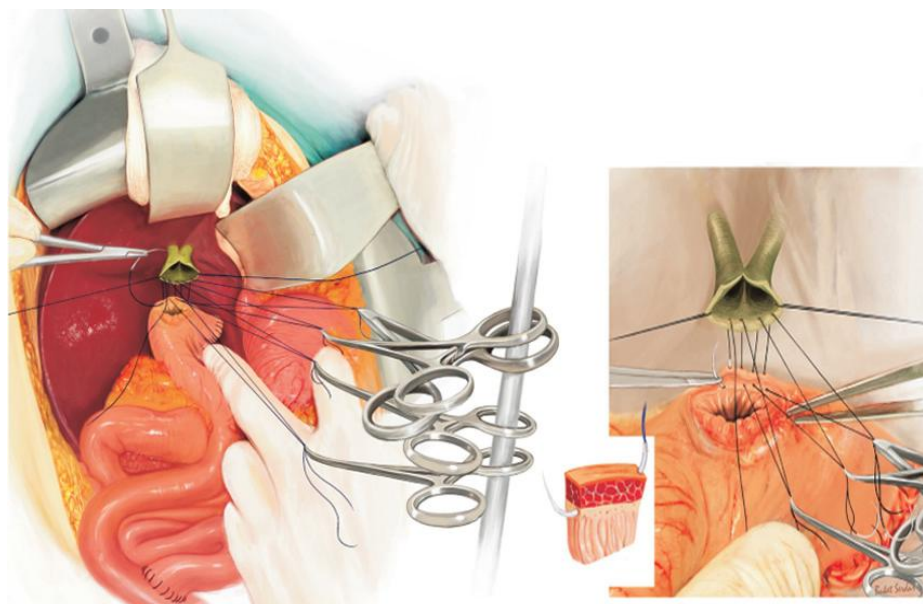


Slika 14: Prolazak Roux-en-Y jejunalne vijuge kroz retrokolični prozor u mezokolonu i terminolateralna jejunojunostomija. Prema: Zedan A. Roux en Y Hepaticojejunostomy. https://www.google.hr/search?q=Roux+en+Y+Hepaticojejunostomy+ALI+ZEDAN+MD+M+RCS&biw=1252&bih=640&source=lnms&tbm=isch&sa=X&ved=0ahUKEwj__pyu7d7MAhVMaRQKHRssAksQ_AUIBigB#imgrc=6YHAwHV_DyxSEM%3A

Hepaticojejunostomija se najčešće izvodi termino-lateralno koristeći punu debljinu stijenki, isprekidanim monofilamentnim resorptivnim šavovima (4-0 za žučne vodove debljih stijenki, 5-0 za žučne vodove tanjih stijenki), odmah zamjenjujući prije postavljene pričvrzne šavove na zajedničkom hepatalnom žučnom vodu. Stražnji dio anastomoze završava s čvorovima vezanim intraluminalno (5).

Kod većih žučnih vodova, krućih i debljih stijenki preporuča se bilioenteričnu anastomozu šivati zahvaćajući punu debljinu stijenke. Kod malih žučnih vodova (promjera manjeg od 2 mm) preporuča se izostaviti mukozu. Isprekidanim resorptivnim šavovima šiva se periduktalno vezivno tkivo i dio jetrenog parenhima za seromuskularni sloj jejunuma, ne zahvaćajući mukozu. Takav način bilioenterične anastomoze nije dosada povezan ni sa ranim ni sa kasnim postoperativnim komplikacijama. Međutim, prosječno vrijeme praćenja takvih pacijenata u literaturi je 42 mjeseca, tako da su potrebna daljnja praćenja kako bi se isključile kasne postoperativne komplikacije (24).

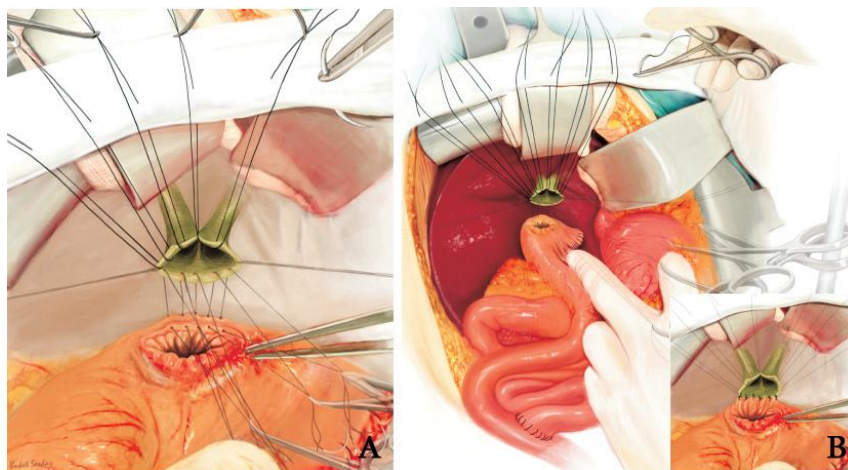
Dobro izvedena hepatikojejunostomija smanjuje učestalost postoperativnih komplikacija, međutim to je vrlo zahtjevna procedura posebice u djece zbog malog promjera žučnih vodova. U tu svrhu je opisana posebna tehnika šivanja, tzv. Hand-fan tehnika (25). Šiva se prvo stražnji red isprekidanim resorptivnim šavovima (udaljenost šavova 1.5-2 mm) u smjeru unutra-van tangencijalno prolazeći kroz stjenku jejunuma počevši od submukoze, izostavljajući mukožu, a potom u smjeru van-unutra kroz stjenku žučnih vodova. Šavovi se ne vezuju odmah, nego se pričvrste malim hvataljkama koje se drže u nizu tako da se kroz njihove držače provuče dugi pravokutni forceps (slika 15).



Slika 15: Hand-fan tehnika šivanja hepatikojejunostomije, stražnji red. Prema: Pekmezci S, Saribeyoglu K, Aytac E, Serdar B. Hepaticojejunostomy with the "Hand-Fan" technique.


HBPD INT. 2013; 12(2): str.211.

Potom se prelazi na šivanje prednjeg reda. Postavi se pravokutna gaza (30x5 cm) na gornji rub laparotomije te se tu učvrsti ili šavovima ili hvataljkama. Šiva se tako da igla prolazi kroz gazu i kroz stijenku žučnog voda u smjeru van-unutra te se vrati prolazeći kraj gaze iznad nje i tu učvrsti hvataljkom (slika 16A). Kada je cijeli prednji red tako zahvaćen za gazu, vežu se šavovi stražnjeg reda (slika 16B).



Slika 16: **A:** Započeti šavovi prednjeg reda učvršćeni gazom. **B:** Vežanje šavova stražnjeg reda. Prema: Pekmezci S, Saribeyoglu K, Aytac E, Serdar B. Hepaticojejunostomy with the "Hand-Fan" technique. HBPD INT. 2013; 12(2): 211.

Po završetku stražnjeg reda, pristupa se ponovno prednjem redu. Iгла zahvaćena hvataljkom iznad gaze, a koja je već prije prošla kroz stjenku žučnog voda, sada prolazi kroz stijenku jejunuma u smjeru unutra-van počevši od submukoze, te se ponovno učvrsti hvataljkom iznad gaze. Kada je cijeli prednji red na opisani način dovršen, otvore se hvataljke, oslobodi gaza, te se šav po šav vezuje (slika 17).

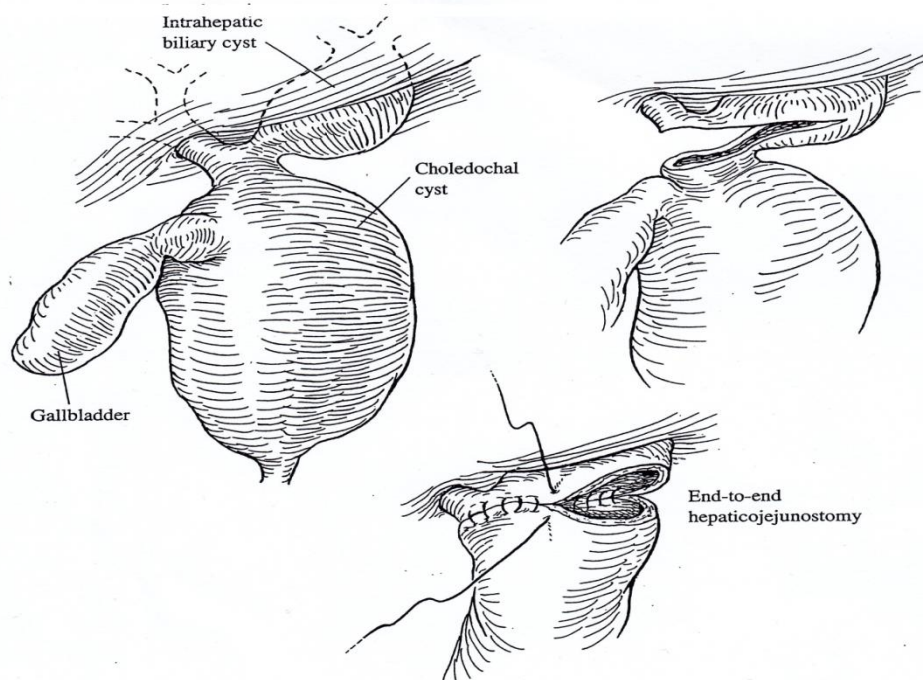


Slika 17: **A:** Dovršavanje šavova prednjeg reda. **B:** Dovršena hepaticojejunalna terminolateralna anastomoza. Prema: Pekmezci S, Saribeyoglu K, Aytac E, Serdar B. Hepaticojejunostomy with the "Hand-Fan" technique. HBPD INT. 2013; 12(2): 212.

Ovakav način šivanja se pokazao ugodnijim i jednostavnijim za kirurga, a rezultati su se pokazali izvrsnima. Međutim, objavljena je samo jedna studija na 31 pacijentu u vezi Hand-fan tehnike, tako da su potrebne daljnje studije na većem broju pacijenata kako bi se potvrdila učinkovitost ove metode (25).

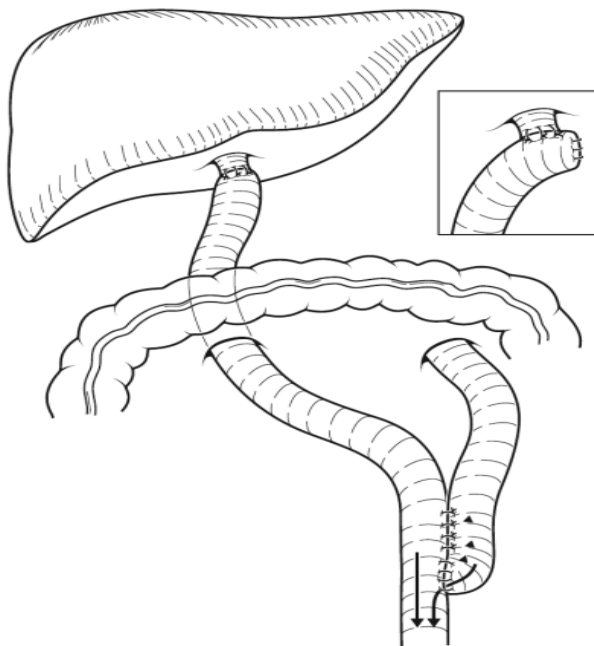
Ukoliko je hepatalni žučni vod malog promjera, pedijatrijska sonda veličine 8 Frencha se može postaviti kao stent unutar anastomoze transjejunalnim ili transhepatičnim pristupom (25).

Kada se proširenja žučnih vodova nalaze i iznad bifurkacije zajedničkog hepatičnog voda potrebno je napraviti proksimalniju hilarnu anastomozu. Zahvaćanje intrahepatičnih žučnih vodova zahtjeva longitudinalnu ekstenziju hilarne anastomoze. U takvim situacijama najbolje je izvesti hepatikojejunalnu terminoterminalnu anastomozu (slika 18) (5).



Slika 18: Cistična dilatacija koja se proteže i na intrahepatične žučne vodove rješava se proksimalnijom terminoterminalnom hepatikojejunalnom anastomozom. Prema: Ziegler MM, Azizkhan RG, Weber TR. Choledochal cyst. Operative pediatric surgery. New York: McGraw Hill; 2005. Str.786.

Fiksiranje tunike serose jejunuma za transversalni mezokolon šavovima na mjestu prozora u mezokolonu onemogućava napinjanje hepatikojejunostomije i hernijaciju. Nakon osigurane adekvatne hemostaze postavlja se sukcijski dren u blizinu anastomoze , a izlazi kroz posebni abdominalni rez. Abdominalne rezne rane se potom šivaju po slojevima. Perioperativno se daju antibiotici. Dren se uklanja nakon par dana (5) .



Slika 19: Roux-en-Y hepatikojejunostomija i terminolateralna jejunojekunostomija. Strelice ukazuju na glatki protok sadržaja bez refleksa. Prema: Puri P. Newborn surgery. 3.izd. London: Hodder & Stoughton Ltd; 2011., str.639.

6.3. Komplikacije

6.3.1. Intraoperativne komplikacije

Komplikacije koje susrećemo pri resekciji ciste jesu krvarenje, oštećenje portalne vene i/ili hepatične arterije, oštećenje pankreatičnog voda i, rjeđe, oštećenje žučnog voda. Pojačano krvarenje na mjestu resekcije ciste nalazimo u pacijenata s kolangitisom ili pankreatitisom u anamnezi. U takvim slučajevima dolazi do proliferacije krvnih žila u stijenci ciste zbog upale. Teže krvarenje nastaje ozljedom portalne vene ili hepatične arterije u slučajevima pericistične inflamacije kada je teško provesti disekciju navedenih struktura. Te se komplikacije izbjegavaju mukozektomijom ciste s poštedom dijela posteriorne stijenke ciste (21). Ponekad se desna hepatična arterija može nalaziti na prednjoj površini ciste, pa je potrebno provesti opreznu disekciju.

Na distalnom kraju ciste treba oprezno disecirati žučni vod i pankreatični vod, jer ozljeda pankreatičnog voda dovodi do postoperativne pankreatične fistule, pankreatitisa i stenoze pankreatičnog voda. To se izbjegava pregledom pankreatobilijarnog spoja intraoperativnom kolangiografijom ili bilijarnom endoskopijom. Ukoliko ipak dođe do oštećenja glavnog pankreatičnog voda koje je evidentno, mjesto oštećenja se mora zašiti 6-0 resorptivnim šavom. Ako se sumnja na oštećenje treba se u lumen pankreatičnog voda postaviti cjevčica kao stent od mjesta oštećenja do lumena duodenuma. Oštećenja koja se ne prepoznaju intraoperativno, dokazuju se endoskopskom retrogradnom pankreatografijom postoperativno te se rješavaju endoskopskim postavljanjem cjevčice kroz duodenalnu papillu (27).

6.3.2. Postoperativne komplikacije

Rane postoperativne komplikacije su rijetke, a uključuju rupturu šavova, krvarenje na mjestu resekcije, akutni pankreatitis, pankreatičnu fistulu, gastrointestinalno krvarenje i ileus. Većina takvih komplikacija se može riješiti konzervativnim liječenjem.

Kasne postoperativne komplikacije uključuju kolangitis, hepatolitijazu, pankreatitis, pankreatične kamence, ileus i karcinom žučnih vodova (intrahepatalnih, hilarnih ili intrapancreatičnih).

Intrapankreatična rezidualna cista u kojoj se stvaraju kamenci koji uzrokuju simptome nalik pankreatitisu nastaje ukoliko se na distalnom kraju ne ukloni koledokus u cijelosti. Potrebno je odstraniti cistu u cijelosti zajedno s kamencima u njoj.

Hepatitis se susreće u oko 10% slučajeva postoperativno. Preporuča se kirurško odstranjenje kamenaca jer se na taj način, za razliku od endoskopskog uklanjanja kamenca, odmah može riješiti i uzrok hepatitisa, poput strikture anastomoze ili stenoze žučnog voda.

Kolangiokarcinom se razvija kao kasna posljedica ekscizije ciste u 0.7%-5.4% pacijenata, što je 120 do 200 puta veća učestalost nego u općoj populaciji. Međutim, i to je daleko manja učestalost nego ona koja je pratila proceduru unutrašnje drenaže ciste, kada se kolangiokarcinom javljao u čak dvije trećine pacijenata. Karcinom se može razviti godinama nakon operacije, zato je takve pacijente potrebno pratiti jer kolangiokarcinom daje simptome tek u podmaklom stadiju (27), s medijanom preživljenja od 6 do 21 mjeseci. Totalna ekscizija ciste je protektivni čimbenik, dok je starija dob pacijenta rizični čimbenik za razvoj kolangiokarcinoma. Što je kasnija dob pacijenta u vrijeme otkrivanja i uklanjanja ciste, to je veća incidencija kolangiokarcinoma (28). Tako je rizik pacijenata mlađih od 30 godina manji od 1 %, pacijenata od 30 do 50 godina 19%, dok u onih starijih od 50 godina rizik za razvoj kolangiokarcinoma kao kasne komplikacije ciste koledokusa doseže 50% (29).

6.4. Kirurško liječenje ostalih tipova bilijarnih cista

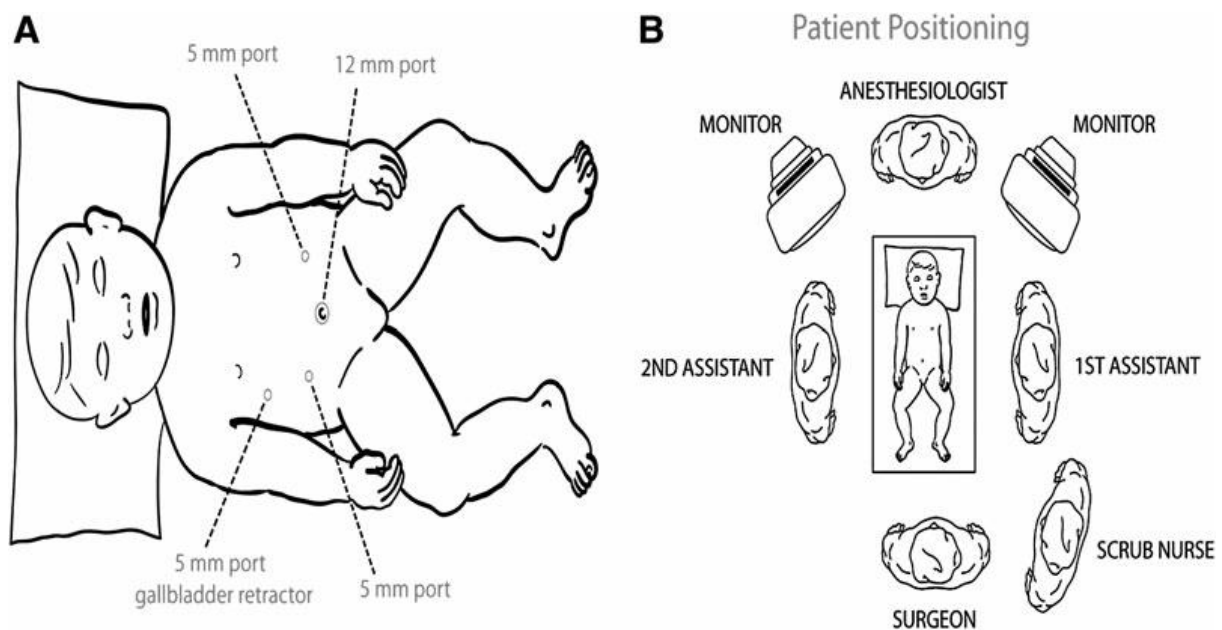
Kod tipa II cisti koledokusa zlatni standard je jednostavna resekcija divertikula. Međutim, zbog velike učestalosti pericistične inflamacije, kod gotovo polovice pacijenata s tipom II ciste koledokusa potrebno je resecirati i dio žučnih vodova, a katkad i nadodati hemihepatektomiju i pankreatoduodenektomiju. Stupanj resekcije koji će biti potrebno izvršiti može se predvidjeti na temelju kliničke slike (30).

Tip V cisti žučnih vodova (Carolijeva bolest) se u nekim slučajevima može riješiti segmentalnom hepatektomijom (31,32). Ipak, u većini slučajeva će biti potrebna transplantacija jetre (33).

6.5. Laparoskopjska ekscizija ciste s biliodigestivnom anastomozom

Razvojem laparoskopjske kirurgije, sve se više procedura u pedijatriji izvodi minimalno invazivnim pristupom. Prvu laparoskopjsku eksciziju ciste koledokusa opisao je Farello sa suradnicima 1995. godine (34). Od tada su u literaturi opisani mnoge uspješne laparoskopjske operacije cisti žučnih vodova (35-56).

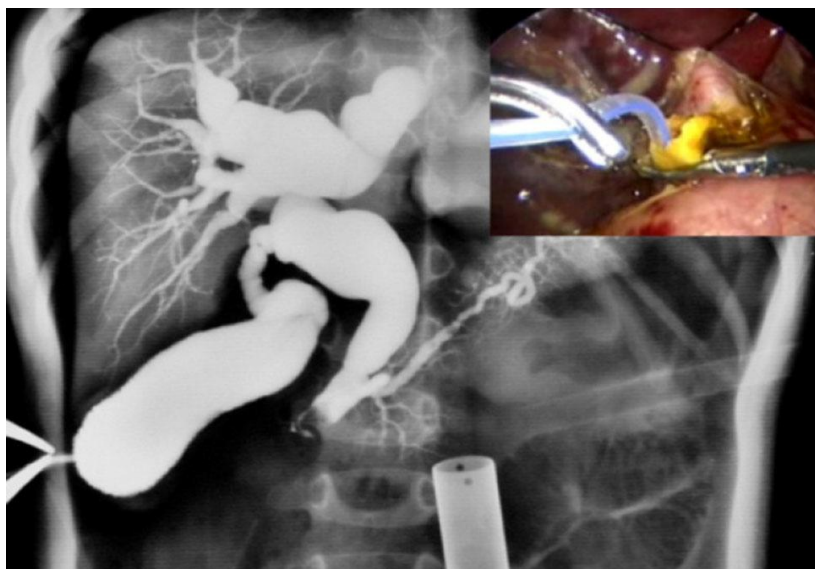
6.5.1. Laparoskopjska ekscizija ciste



Slika 20: A: Pozicioniranje otvora za izvođenje laparoskopjske operacije. B: Položaj pacijenta, kirurga i asistenata. Prema: Gander JW, Cowles RA, Gross ER, Reichstein AR, Chin A, Zitsman JL, i sur. Laparoscopic excision of choledochal cysts with total intracorporeal reconstruction. J Laparoendosc Adv Surg Tech. 2010; 20(10): str. 878.

Pacijent je u općoj anesteziji u ležećem položaju. Kroz prvi umbilikalni otvor (5.5 mm) se generira pneumoperitoneum (CO₂) pod tlakom 8-12 mmHg te uvodi se 5 mm laparoskop. Dodatna tri 5.5 milimetarska otvora se rade u desnoj subkostalnoj prednjoj aksilarnoj liniji (za hvataljku u lijevoj ruci kirurga i intraoperativnu kolangiografiju), na

desnoj medioklavikularnoj liniji malo iznad pupka i u lijevoj medioklavikularnoj liniji malo iznad pupka (operativni otvori). Broj i pozicija otvora variraju, ali najčešće su smješteni kako je navedeno (slika 20A). Prvo se izvodi intraoperativna kolangiopankreatografija kroz punkciju ili kateterizaciju žučnog mjehura kako bi se ocrtali žučni vodovi i spoj s pankreatičnim vodom. Kolangiopankreatogram navodi operatera do koje razine će ići resekcija, i minimalizira vjerojatnost oštećenja pankreatičnog voda. Perkutano se postavi jedan 2-0 šav u abdomen ispod ksifoida, zašije se za korijen ligamenta teres hepatis te potom povuče kako bi podigao jetru te tako olakšao pogled na žučne vodove. Cistična arterija se ligira te se žučni mjehur mobilizira. U slučaju manjih proširenja žučnih vodova cijeli se prošireni dio žučnog voda disecira cirkumferencijalno bez dekompresije kako bi se oslobodio od hepatične arterije, portalne vene, duodenuma i gušterače. U slučaju velikih cističnih proširenja prvo se učini poprečna incizija na prednjoj stijenci za evakuaciju sadržaja. Potom se stražnja stjenka odijeli od portalne vene i presječe. Daljnja disekcija za odjeljenje od pankreasa se postiže kaudalnim povlačenjem duodenuma te kranijalnim povlačenjem distalnog dijela žučnog voda dok se ne dođe do njegova suženog dijela. Završni dio zajedničkog žučnog voda se potom ligira ili zašije s pažnjom da se ne ozlijedi pankreatični vod. Ukoliko se naiđe na proteinske čepove u lumenu zajedničkog žučnog voda, oni se ispiru kateterom (slika 21).

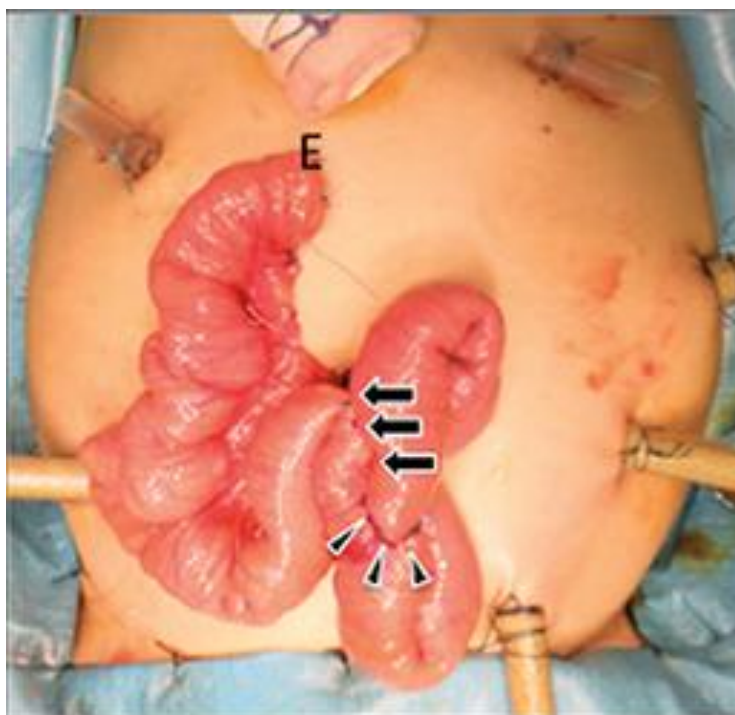


Slika 21: Proteinski čepovi u zajedničkom kanalu se ispiru pomoću katetera. Prema: Li S, Wang W, Yu Z, Xu W. Laparoscopically assisted extrahepatic bile duct excision with ductoplasty and a widened hepaticojejunostomy for complicated hepatobiliary dilatation.

Pediatr Surg Int. 2014; 30: str.594.

Proksimalna disekcija se nastavlja sve do kranijalnog kraja ciste, a resekcija se obavlja na razini ušća desnog i lijevog hepatičnog voda (35) .

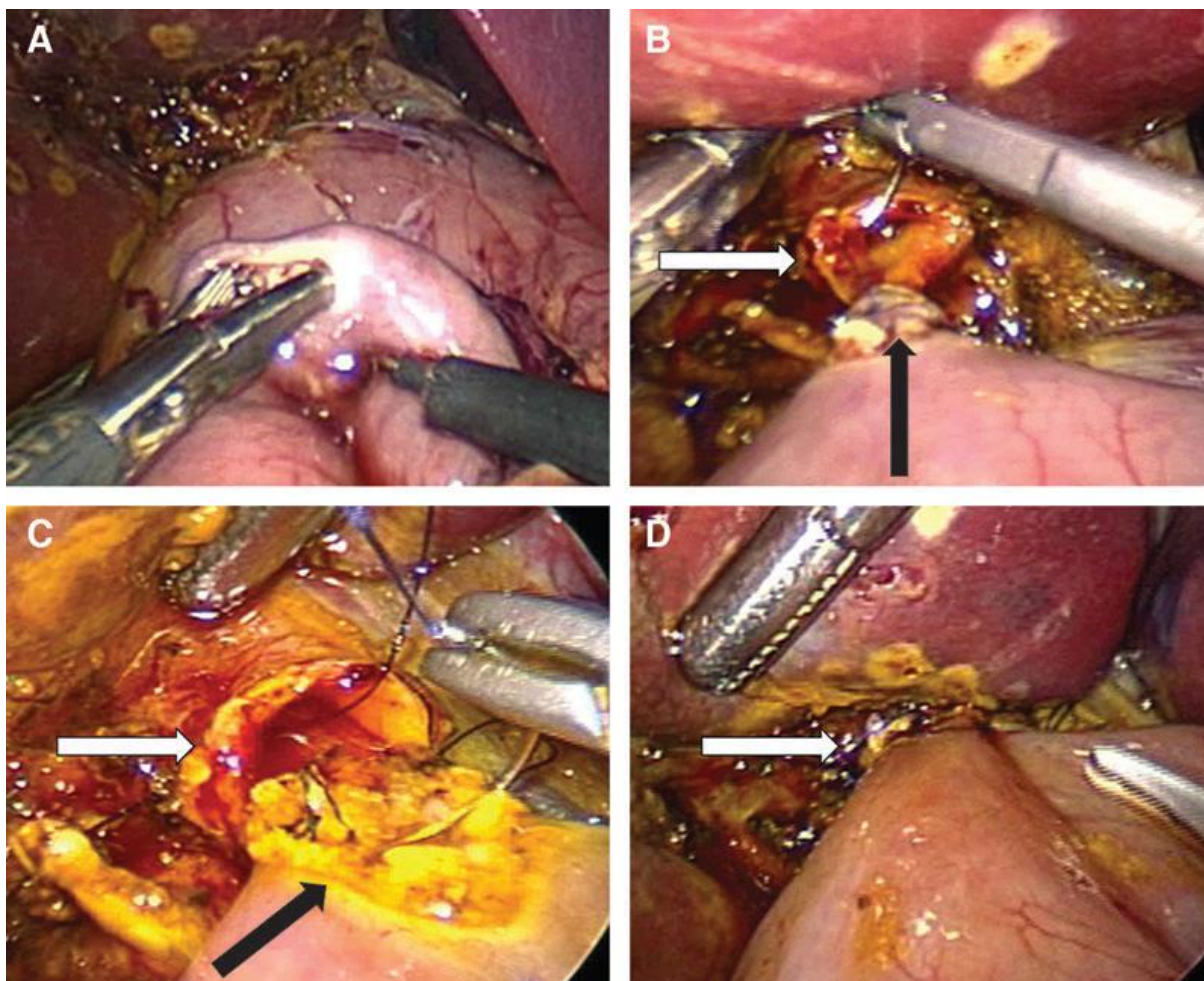
6.5.2. Ekstraabdominalno formiranje Roux-en-Y jejunostomije



Slika 22: Ekstraabdominalna jejunostomija. Prema: Yamataka A, Lane GJ, Koga H, Cazares J, Nakamura H. Role of laparoscopy during surgery at the porta hepatis. The South African Medical journal, 2014;104(11).

Kada je ekscizija ciste u potpunosti završena, kreće se na ekstraabdominalnu jejunostomiju. Proksimalni jejunum se dovodi na abdominalnu površinu kroz prošireni umbilikalni otvor. 20-30 cm dugačak Roux-en-Y odsječak jejunuma se uzima za anastomozu s hepatičnim žučnim vodom tehnikom ručnog šivanja s 4-0 Vicrylom (slika 22). Potom se jejunalni Roux odsječak vraća u abdominalnu šupljinu uz ponovno stvaranje pneumoperitoneuma te se retrokolično dovodi do jetrenog hilusa. Na porti hepatis učini se

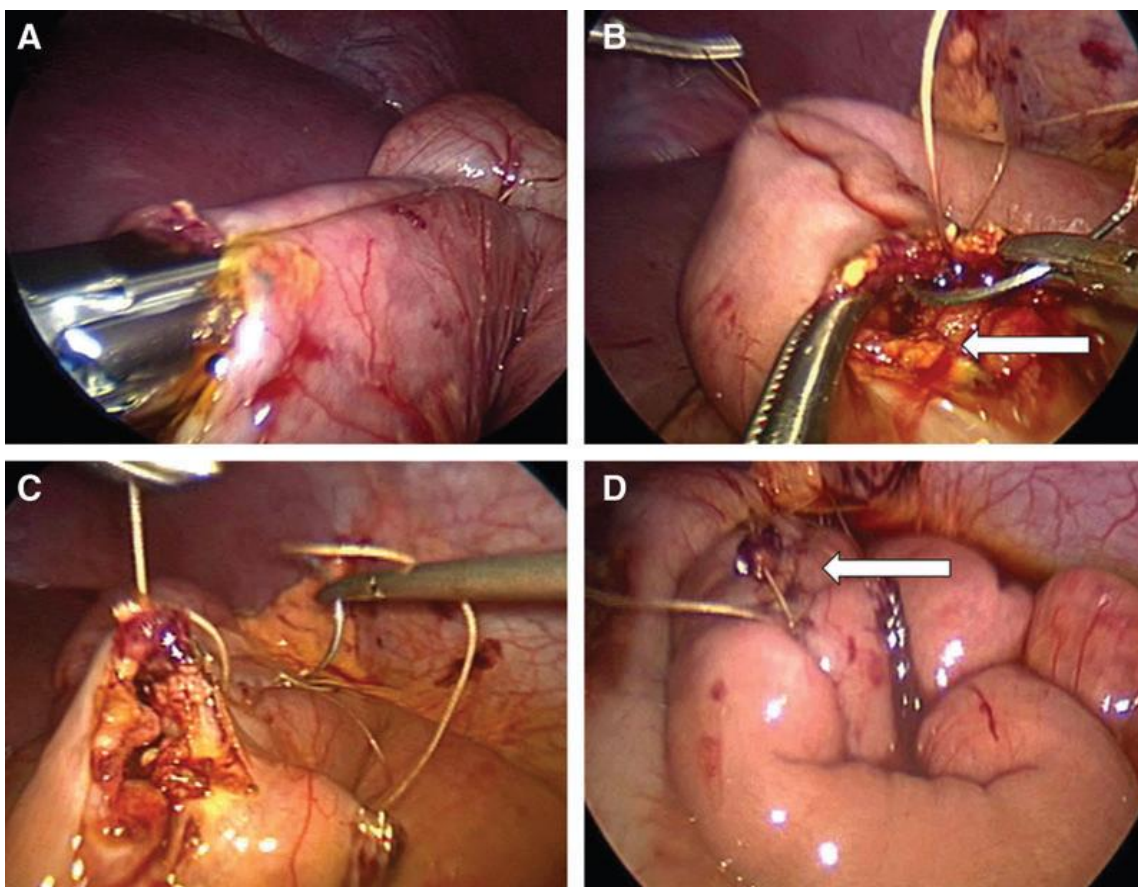
široka hepatikojejunosomija na terminolateralan način s 4-0 ili 5-0 antibakterijskim šavovima. Učini se kontinuirani šav u jednom sloju prvo na stražnjoj stijenci, a potom na prednjoj (slika 23). Defekt na transverzalnem mezokolonu se zatvara šivanjem za jejunalni retrokolični odsječak. Na kraju se postavlja sukcijski dren u subhepatični prostor (36).



Slika 23: Laparoscopska hepatikojejunosomija. **A:** Na Rouxovom odsječku jejunuma se učini enterotomija. **B:** Bijela strelica pokazuje hepatici žučni vod, a crna strelica pokazuje jejunum. **C:** Anastomoza se izvodi kontinuiranim 5/0 šavovima. **D:** Završena hepatikojejunosomija. Prema: Gander JW, Cowles RA, Gross ER, Reichstein AR, Chin A, Zitsman JL, i sur. Laparoscopic excision of choledochal cysts with total intracorporeal reconstruction. *J Laparoendosc Adv Surg Tech.* 2010; 20(10): str. 879.

6.5.3. Intraabdominalno formiranje Roux-en-Y jejunojejunostomije

Nakon totalne ekscizije ciste koledokusa, Rouxov odsječak se formira intraabdominalno pomoću endoGIA™ klamerice. 10-15 cm distalno od Treitzova ligamenta se odijeli dio jejunuma dugačak 25-30 cm. Taj Rouxov odsječak se provodi retrokolično do jetrenog hilusa, te se učini hepatikojejunostomija. Jejunojejunostomija se izvodi terminolateralno pomoću klamerice (EEA™) (slika 24A) u većih pacijenata (>10 kg), kod kojih se za uvođenje klamerice proširi umbilikalni otvor na 12 mm, ili šivanjem 3-0 Vicrylom u manjih pacijenata (slika 24B,C). Žučni mjehur i cista se uklanjaju preko umbilikalnog otvora. Po završetku operacije postavlja se sukcijski dren u subhepatični prostor (35,37).



Slika 24: Intraabdominalna jejunojejunostomija. **A:** Poravnati krajevi jejunuma se spajaju klamericom. **B,C:** Otvoreni kraj anastomoze (bijela strelica) se zašije 3/0 šavovima. **D:** Dovršena anastomoza. Prema: Gander JW, Cowles RA, Gross ER, Reichstein AR, Chin A, Zitsman JL, i sur. Laparoscopic excision of choledochal cysts with total intracorporeal reconstruction. *J Laparoendosc Adv Surg Tech.* 2010; 20(10): str. 878.

U većini slučajeva jejunojejunostomija se izvodi ekstraabdominalno. Glavni argument za takav način jest smanjenje ukupnog trajanja operacije. Le i sur. (38) su izmjerili prosječno vrijeme ekstraabdominalne jejunojejunostomije 13 minuta, a intraabdominalne 65 minuta. Ahn i sur. (39) su pak imali prosječno vrijeme intraabdominalnog anastomoziranja 38 minuta. U većih pacijenata procedura se može znatno ubrzati koristeći EEATM i EndoGIATM klamerice za jejunojejunostomiju te laparoskopski uređaj za šivanje hepatikojejunostomije kontinuiranim šavom EndoStitchTM (zasad samo 2-0 EndoStich postoji, pa se treba nadopuniti s nekoliko isprekidanih 4-0 šavova). S dužom praksom vrijeme laparoskopske izvedbe se značajno smanjuje (35,40). Prednosti totalne intraabdominalne anastomoze su kraće vrijeme do početka tolerancije oralne prehrane (medijan 1 dan kraće), manja manipulacija crijevima koja minimalizira postoperativni ileus, te manja incidencija postoperativnog stvaranja adhezija (35). Međutim, u manje je djece intraabdominalna jejunojejunostomija teško izvediva zbog male abdominalne šupljine kao i zbog nemogućnosti korištenja laparoskopskih klamerica u male djece (41,42).

6.5.4. Laparoskopska hepatikoduodenostomija

Kod laparoskopskog pristupa dovedena je opet u pitanje prednost hepatikojejunostomije nad hepatikoduodenostomijom. Naime, laparoskopskim putem puno je jednostavnije izvesti hepatikoduodenostomiju. Ona se izvodi 3 cm distalno od pylorusa, na terminolateralan način s 4-0 Vicrylom, kontinuiranim šavom. Sama po sebi je više fiziološka, izbjegava komplikacije vezane uz Roux-en-Y odsječak, te ostavlja više prostora za lakše izvođenje endoskopskih procedura kasnije u životu (43,44). Neke studije su ukazale na veću incidenciju kolangitisa (5.3%) i bilijarnog gastritisa (14%) kod takvih anastomoza što bi moglo voditi većoj učestalosti karcinoma (45,46). Zbog takvih rezultata, većina ipak zagovara hepatikojejunostomiju kao metodu izbora i kod laparoskopskog pristupa.

6.6. Laparoskopsko-robotski pristup

Laparoskopski pristup se može nadopuniti robotskim izvođenjem anastomoza. Laparoskopski je relativno lako izvesti disekciju i eksciziju ciste koledokusa, a robot omogućava spretnost, poboljšanu optiku i 3D vizualizaciju tijekom izvođenja anastomoza ograničenih na malo područje abdomena. Dodatna prednost uporabe robota je mogućnost šivanja isprekidanim šavovima kao u otvorenoj operaciji, za razliku od kontinuiranih šavova laparoskopski koji imaju veću učestalost propuštanja (57).

Tablica 1: Usporedba laparoskopsko-robotske operacije (RS) i otvorene operacije (OS). Zvezdicom (*) su označene varijable sa statistički značajnom razlikom ($p < 0.05$). Prema: Kim NY, Chang EY, Hong YJ, Park S, Kim HY, Bai SY, i sur. Retrospective assessment of the validity of robotic surgery in comparison to open surgery for pediatric choledochal cyst. Yonsei Med J. 2015; 56(3): str. 740.

Varijabla	RS (n=36)	OS (n=42)	<i>p</i> (vrijednost statistička značajnost razlike)
Trajanje operacije (min)			
Prosjeck±SD	520±97	327±73	<0.001*
Medijan (raspon)	493 (400–865)	313 (195–516)	<0.001*
Trajanje anestezije (min)			
Prosjeck±SD	578±76	383±80	<0.001*
Medijan (raspon)	563 (475–805)	360 (225–580)	<0.001*
Totalni unos tekućine (mL)			
Prosjeck±SD	1553±751	983±563	<0.001*
Medijan (raspon)	1235 (460–3750)	665 (192–3300)	<0.001*
Totalna količina urina (mL)			
Prosjeck±SD	246±154	159±171	0.023*
Medijan (raspon)	224 (42–600)	114 (12–765)	0.001*
Intraoperativno krvarenje (mL)			
Prosjeck±SD	79±183	33±52	0.153
Medijan (raspon)	30 (0–930)	17.5 (0–300)	0.145
Stopa transfuzije, n (%)	2 (5.6)	0 (0)	

Trajanje operacije i anestezije je bilo statistički značajno dulje kod laparoskopsko-robotskog pristupa kao i potreban unos tekućine (tablica 1). Međutim, učestalost intraoperativnih i postoperativnih komplikacija nije pokazala statistički značajne razlike.

Postoperativna bol je bila kraća u laparoskopsko-robotskom pristupu, iako ne statistički značajno ($p>0.05$) (tablica 2) (58).

Tablica 2: Komplikacije kod laparoskopsko-robotskog (RS) i otvorenog pristupa (OS). Prema: Kim NY, Chang EY, Hong YJ, Park S, Kim HY, Bai SY, i sur. Retrospective assessment of the validity of robotic surgery in comparison to open surgery for pediatric choledochal cyst. Yonsei Med J. 2015; 56(3): str. 740.

Varijabla	RS (n=36)	OS (n=42)	<i>p</i> vrijednost (statistička značajnost razlike)
Vrijeme do peroralnog uzimanja vode (dani)	3 (2–21)	4 (3–5)	0.1
Vrijeme do peroralnog hranjenja (dani)	4 (3–22)	5 (4–6)	0.155
Post-operativni bolnički dani (dani)			
Prosjeak±SD	9.2±4.0	9.7±3.5	0.543
Medijan (raspon)	8 (6–27)	8 (7–19)	0.131
Sveukupne komplikacije, n (%)	5 (13.9)	1 (2.4)	0.090
Neposredne komplikacije, n (%)	3 (8.4)	1 (2.4)	0.33
Istjecanje žuči	2 (5.6)	1 (2.4)	
Intestinalna opstrukcija	1 (2.8)	0	
Kasne komplikacije, n(%)	2 (5.6)	0	0.21
Striktura hepatikojejunostomije	1 (2.8)	0	
Opstrukcija A-petlje	1 (2.8)	0	
Abdominalna bol	0 (0.0)	2 (4.8)	

Zaključno, laparoskopsko-robotski pristup prema dosadašnjim studijama dobra je alternativa otvorenom pristupu, međutim potrebne su dodatne studije na većem broju pacijenata koje bi to potvrdile.

6.7. Metoda izbora

Laparoskopske operacije kongenitalnih cisti koledokusa su brojnim studijama dokazane izvedivim i sigurnim. Iako je princip laparoskopske i otvorene operacije sličan, laparoskopski je pristup u ovom pitanju tehnički zahtjevniji, posebice u male djece u koje je peritonealni prostor vrlo limitiran. Usprkos tome, raste broj laparoskopski izvedenih ekscizija ciste s bilioenteričnim anastomozama, a s porastom iskustva poboljšava se i tehnička izvedba te se danas laparoskopski pristup po rezultatima i učestalosti komplikacija može mjeriti s otvorenim pristupom (36). Međutim, laparoskopska operacija nije preporučljiva kod cisti većih dimenzija, postojećih adhezija kao posljedica upala, kod perforiranih cisti te kod promijenjene anatomije bilijarnog sustava zbog prijašnjih operacija. U tim slučajevima potrebna je otvorena operacija (43).

Prednosti laparoskopskog pristupa su izvrsna intraoperativna vizualizacija, velika točnost, nema rane postoperativne boli, prevenira se nastanak adhezija, brže se oporavlja peristaltika, smanjena je imunosupresija, brži je oporavak pacijenta i povratak svakodnevnim aktivnostima te je bolji estetski rezultat (što je u ovom pitanju značajno s obzirom da je zahvaćena velikom većinom ženska populacija).

Najznačajniji nedostaci laparoskopskog pristupa su znatno duže trajanje operacije i puno veća cijena nego kod otvorene operacije (37). Također, opisano je dosta slučajeva u kojima je bila potrebna konverzija laparoskopske operacije u otvorenu, najčešće zbog adhezija te ozljeda žučnih vodova elektrokauterom (47).

Iako laparoskopska kirurgija kao minimalno invazivni pristup polako preuzima sve veće značenje i u području dječje kirurgije, zbog premalog iskustva u ovom području i zasad nedovoljno razvijene tehnologije, **otvorena je operacija danas još uvijek metoda izbora u liječenju kongenitalnih cisti koledokusa.**

ZAHVALE

Veliku zahvalnost, u prvom redu, dugujem svom mentoru prof.dr.sc. Božidaru Župančiću, koji je, usprkos svojim brojnim obavezama, uložio vrijeme i trud te me savjetovao, vodio i nesebično mi pomagao pri izradi ovog diplomskog rada.

Od srca veliko hvala cijeloj mojoj obitelji na neizmjernej pomoći i podršci u svakom trenutku moga školovanja.

Posebno se zahvaljujem svojim roditeljima kojima pripisujem najveću zaslugu za ono što sam postigla jer su uvijek bili tu, uz mene, pružili mi podršku, beskonačno strpljenje, razumijevanje i ljubav.

Zahvaljujem svom Ivanu i njegovoj obitelji te svim svojim prijateljima na podršci, strpljenju, savjetima, društvu kojim su uljepšali moje studentske dane te trenutcima kojima su ih učinili nezaboravnima.

Veliko hvala svima i nadam se da ću vas uvijek činiti ponosnima!

LITERATURA

1. Vučkov Š, Kvesić A. Urođene ciste koledohusa. Izabrana poglavlja iz dječje kirurgije. Rijeka: Sveučilište u Rijeci; 2005. Str. 172-179.
2. Bastić M, Kralj R, Kekez AJ, Višnjić S, Car A, Župančić B. Giant choledochal cyst in a child. *Pediatr Croat.* 2013; 57(3): 211-286.
3. Weng R, Hu W, Cai S, Guo X, Luo Q. Prenatal diagnosis and prognosis assessment of congenital choledochal cyst in 21 cases. *Journal of Obstetrics and Gynaecology.* 2016; 36(3): 324-327.
4. Jang SM, Lee BS, Kim KK, Lee JN, Koo YS, Kim YS, i sur. Clinical comparison of choledochal cysts between children and adults. *Korean J Hepatobiliary Pancreat Surg.* 2011; 15: 157-163.
5. Ziegler MM, Azizkhan RG, Weber TR. Choledochal cyst. Operative pediatric surgery. New York: McGraw Hill; 2005. Str. 779-787.
6. Buča A. Konvencionalne radiografske metode u dijagnostici bilijarnog sustava. 2015. <http://www.slideshare.net/MateMarii/bilijarni-sustav>
7. Kamisawa T, Takuma K, Itokawa F, Itoi T. Endoscopic diagnosis of pancreaticobiliary maljunction. *World J Gastrointest Endosc.* 2011; 3(1): 1-5.
8. Kamisawa T, Ando H, Shimada M, Hamada Y, Itoi T, Takayashiki T, i sur. Recent advances and problems in the management of pancreaticobiliary maljunction: feedback from the guidelines committee. *J Hepatobiliary Pancreat Sci.* 2014; 21: 87–92.

9. Todani T, Watanabe Y, Narusue M. Congenital bile duct cysts. *Am J Surg.* 1977; 134: 263-269.
10. Todani T, Narusue M, Watanabe Y, Tabuchi K, Okajima K. Management of congenital choledochal cyst with intrahepatic involvement. *Ann Surg.* 1978; 187: 272-280.
11. Mabrut JY, Kianmanesh R, Gigot JF, ur. Arnette. Dilatations congenitales des voies biliaires, anomalies de la jonction biliopancreatique et maladie de Caroli. Paris, France: Wolters Kluwer France; 2012.
12. Makin E, Davenport M. Understanding choledochal malformation. *Arch Dis Child.* 2012; 97: 69-72.
13. Lee IH, Kim GJ. Fetal choledochal cyst diagnosed at 22 weeks of gestation by three-dimensional ultrasonography: a case report. *Journal of Korean Medical Science.* 2008; 23: 909– 911.
14. Guo W, Huang S, Wang J, Sheng M, Fang L. Imaging findings in 75 pediatric patients with pancreaticobiliary maljunction: a retrospective case study. *Pediatr Surg Int.* 2012; 28: 983–988.
15. Michaelides M, Dimarelos V, Kostantinou D, Bintoudi A, Tzikos F, Kyriakou V, i sur. A new variant of Todani type I choledochal cyst. Imaging evaluation. *Hippokratia* 2011; 15 (2): 174-177.
16. Goya C, Arslan MS, Yavuz A, Hamidi C, Kuday S, Okur MH, i sur. A rare anomaly of biliary system: MRCP evidence of a cystic duct cyst. *Case Rep Radiol.* 2014; 1-4.
17. Tsuchida A, Nagakawa Y, Kasuya K, Kyo B, Ikeda T, Suzuki Y, i sur. Computed tomography virtual endoscopy with angiographic imaging for the treatment of type IV-A choledochal cyst. *World J Gastroenterol.* 2012; 18(28): 3761-3764.

18. Germani M, Liberto D , Elmo G, Lobos P , Ruiz E . 2011. Choledochal cyst in pediatric patients: a 10 years single institution experience . Acta Gastroenterol Latinoam 41: 302– 307.
19. Omni-Tract Surgical. 2006. http://www.integralife.com/products%2Fpdfs%2Ffastsystem%20bf200%20%2840-6162%29lores_603.pdf
20. Medical Illustrations Gallery. <http://www.ctisus.com/learning/illustrations/pancreas/605000086/4841444>
21. Lilly JR. Total excision of choledochal cyst. Surg Gynecol Obstet. 1978; 146: 254-256.
22. Nseir M, Aughsteeen AA, Mahmood MF, Al-Khayat M, Hawamdeh HM, Bani-Hani KA. Congenital type 1C choledochal cyst: clinical presentation and surgical treatment. Indian J Surg. 2013; 75(1): S220–S223.
23. Zedan A. Roux en Y Hepaticojejunostomy. https://www.google.hr/search?q=Roux+en+Y+Hepaticojejunostomy+ALI+ZEDAN+MD+MRCS&biw=1252&bih=640&source=lnms&tbn=isch&sa=X&ved=0ahUKEwj__pyu7d7MAhVMaRQKHRssAksQ_AUIBigB#imgrc=6YHAWHV_DyxSEM%3A
24. Hasegawa K, Kokudo N, Imamura H, Sano K, Aoki T, Miki K, et al. Bilioenteric reconstruction for small bile ducts without mucosa-to-mucosa alignment: long-term results. Arch Surg 2004; 139: 1050-1054.
25. Pekmezci S, Saribeyoglu K, Aytac E, Serdar B. Hepaticojejunostomy with the "Hand-Fan" technique. HBPDI. 2013; 12(2): 210-4.
26. Puri P. Newborn surgery. 3.izd. London: Hodder & Stoughton Ltd; 2011., str.634-641.
27. Kamisawa T, Ando H, Suyama M, Shimada M, Morine Y, Shimada H. Japanese clinical practice guidelines for pancreaticobiliary maljunction. J Gastroenterol. 2012; 47: 731–759.

28. He X, Wang L, Liu W, Liu Q, Qu Q, Li B, i sur. The risk of carcinogenesis in congenital choledochal cyst patients: an analysis of 214 cases. *Ann Hepatol.* 2014; 13(6): 819-826.
29. Nicholl M, Pitt HA, Wolf P, Cooney J, Kalayoglu M, Shilyansky J, i sur. Choledochal cysts in western adults: complexities compared to children. *J Gastrointest Surg.* 2004; 8: 245-252.
30. Ouassiss M, Kianmanesh R, Belghiti J, Ragot E, Mentha G, Adham M, i sur. Todani type II congenital bile duct cyst: european multicenter study of the french surgical association and literature review. *Ann Surg.* 2015; 262 (1): 130–138.
31. Shi LB, Peng SY, Meng XK, Peng CH, Liu YB, Chen XP, i sur. Diagnosis and treatment of congenital choledochal cyst: 20 years' experience in China. *World J Gastroenterol.* 2001; 7(5): 732-734.
32. Madariaga JR, Iwatsuki S, Starzl TE, Todo S, Selby R, Zetti G. Hepatic resection for cystic lesions of the liver. *Ann Surg.* 1993; 218: 610-614.
33. Bogović M. Transplantacija jetre u dječjoj dobi u Hrvatskoj. *Acta Chirurg.* 2011; 8: 7-9.
34. Farello GA, Cerofolini A, Rebonato M. Congenital choledochal cyst: Video-guided laparoscopic treatment. *Surg Laparosc Endosc* 1995; 5: 354–358.
35. Gander JW, Cowles RA, Gross ER, Reichstein AR, Chin A, Zitsman JL, i sur. Laparoscopic excision of choledochal cysts with total intracorporeal reconstruction. *J Laparoendosc Adv Surg Tech.* 2010; 20(10): 877-881.

36. Li S, Wang W, Yu Z, Xu W. Laparoscopically assisted extrahepatic bile duct excision with ductoplasty and a widened hepaticojejunostomy for complicated hepatobiliary dilatation. *Pediatr Surg Int.* 2014; 30: 593–598.
37. Shimura H, Tanaka M, Shimizu S, Mizumoto K. Laparoscopic treatment of congenital choledochal cyst. *Surg Endosc.* 1998; 12: 1268–1271
38. Le DM, Woo RK, Sylvester K. Laparoscopic resection of type 1 choledochal cysts in pediatric patients. *Surg Endosc* 2006; 20: 249–251.
39. Ahn SM, Jun JY, Lee WJ. Laparoscopic total intracorporeal correction of choledochal cyst in pediatric population. *J Laparoendosc Adv Surg Tech A* 2009; 19: 683–686.
40. Li L, Feng W, Jing-Bo F. Laparoscopic-assisted total cyst excision of choledochal cyst and roux-en-y hepatoenterostomy. *J Pediatr Surg* 2004; 39: 1663–1666.
41. Chokshi NK, Guner YS, Aranda A, Petrosyan M, Shin CE, Ford HR, i sur. Laparoscopic choledochal cyst excision: Lessons learned in our experience. *J Laparoendosc Adv Surg Tech.* 2009; 19(1): 87-91.
42. Ure BM, Schier F, Schmidt AI, Nustede R, Petersen C, Jesch NK. Laparoscopic resection of congenital choledochal cyst, choledochojejunostomy, and extraabdominal Roux-en-Y anastomosis. *Surg Endosc.* 2005; 19: 1055–1057.
43. Yeung F, Chung PHY, Wong KKY, Tam PKH. Biliary-enteric reconstruction with hepaticoduodenostomy following laparoscopic excision of choledochal cyst is associated with better postoperative outcomes: a single-centre experience. *Pediatr Surg Int.* 2015; 31: 149–153.
44. Santore MT, Behar BJ. Hepaticoduodenostomy vs hepaticojejunostomy for reconstruction after resection of choledochal cyst. *J Pediatr Surg.* 2011; 46: 209–213.

45. Shimotakahara A, Yamataka A. Roux-en-Y hepaticojejunostomy or hepaticoduodenostomy for biliary reconstruction during the surgical treatment of choledochal cyst: which is better? *Pediatr Surg Int.* 2005; 21: 5–7.
46. Takada K, Hamada Y. Duodenogastric reflux following biliary reconstruction after excision of choledochal cyst. *Pediatr Surg Int.* 2005; 21: 1–4.
47. Tanaka M, Shimizu S, Mizumoto M, Yokohata K, Chijiwa K, Yamaguchi K, et al. Laparoscopically assisted resection of choledochal cyst and Roux-en-Y reconstruction. *Surg Endosc.* 2001; 15: 545–551.
48. Abbas HM, Yassin NA, Ammori BJ. Laparoscopic resection of type I choledochal cyst in an adult and roux-en-y hepaticojejunostomy: A case report and literature review. *Surg Laparosc Endosc Percutan Tech* 2006; 16: 439–444.
49. Aspelund G, Ling SC, Ng V, et al. A role for laparoscopic approach in the treatment of biliary atresia and choledochal cysts. *J Pediatr Surg* 2007; 42: 869–872.
50. Lee K, Tam YH, Yeung CK. Laparoscopic excision of choledochal cysts in children: An intermediate-term report. *Pediatr Surg Int* 2009; 25: 355–360.
51. Srimurthy KR, Ramesh S. Laparoscopic management of pediatric choledochal cysts in developing countries: Review of ten cases. *Pediatr Surg Int* 2006; 22: 144–149.
52. Lee H, Hirose S, Bratton B. Initial experience with complex laparoscopic biliary surgery in children: Biliary atresia and choledochal cyst. *J Pediatr Surg* 2004; 39: 804–807.
53. Liu SL, Li L, Hou WY. Laparoscopic excision of choledochal cyst and roux-en-y hepaticojejunostomy in symptomatic neonates. *J Pediatr Surg* 2009; 44: 508–511.

54. Jang JY, Kim SW, Han HS, et al. Totally laparoscopic management of choledochal cysts using a four-hole method. *Surg Endosc* 2006; 20: 1762–1765.
55. Palanivelu C, Rangarajan M, Parthasarathi R, et al. Laparoscopic management of choledochal cysts: Technique and outcomes—a retrospective study of 35 patients from a tertiary center. *J Am Coll Surg* 2008; 207: 839–846.
56. Yamataka A, Lane GJ, Koga H, Cazares J, Nakamura H. Role of laparoscopy during surgery at the porta hepatis. *The South African Medical journal*, 2014;104(11).
57. Chang J, Walsh RM, El-Hayek K. Hybrid laparoscopic-robotic management of type IVa choledochal cyst in the setting of prior Roux-en-Y gastric bypass: video case report and review of the literature. *Surg Endosc*. 2015; 29: 1648–1654.
58. Kim NY, Chang EY, Hong YJ, Park S, Kim HY, Bai SY, et al. Retrospective assessment of the validity of robotic surgery in comparison to open surgery for pediatric choledochal cyst. *Yonsei Med J*. 2015; 56(3): 737-743.

ŽIVOTOPIS

Rođena sam 17. 9. 1991. u Zadru u Republici Hrvatskoj. Školovanje sam započela 1998. godine u Osnovnoj školi Šime Budinića u Zadru. Također sam završila i osnovnu Glazbenu školu Blagoje Bersa u Zadru.

Godine 2005. upisala sam Gimnaziju Jurja Barakovića, prirodoslovno-matematički smjer, u Zadru. Maturirala sam 2009. godine s odličnim uspjehom.

Medicinski fakultet Sveučilišta u Zagrebu upisala sam 2009. godine te se plasirala među 10% najboljih studenata. Godine 2011. osvojila sam Dekanovu nagradu za najbolju studenticu. Od četvrte godine studija aktivno sudjelujem u istraživanjima na neuralnim matičnim stanicama pod vodstvom doc. dr. sc. Dinka Mitrečića na Katedri za histologiju i embriologiju Medicinskog fakulteta Sveučilišta u Zagrebu te Hrvatskom institutu za istraživanja na mozgu. Prisustvovala sam predavanjima i radionicama Tjedna za mozak Hrvatskog instituta za istraživanja na mozgu 2015. godine. Također sam prisustvovala predavanjima i radionicama u sklopu „GlowBrain“ projekta ili punim nazivom „Primjena matičnih stanica i biomaterijala u oporavku mozga - unapređivanje mogućnosti postojećeg istraživanja mozga kroz inovativno in vivo molekularno oslikavanje“ 2015. i 2016. godine. Aktivno se služim engleskim i njemačkim jezikom.