

Etiopatogeneza i liječenje tromboze centralne retinalne vene

Sušić, Ena

Master's thesis / Diplomski rad

2016

Degree Grantor / Ustanova koja je dodijelila akademski / stručni stupanj: **University of Zagreb, School of Medicine / Sveučilište u Zagrebu, Medicinski fakultet**

Permanent link / Trajna poveznica: <https://um.nsk.hr/um:nbn:hr:105:948582>

Rights / Prava: [In copyright](#)/[Zaštićeno autorskim pravom.](#)

Download date / Datum preuzimanja: **2025-01-16**



Repository / Repozitorij:

[Dr Med - University of Zagreb School of Medicine Digital Repository](#)



SVEUČILIŠTE U ZAGREBU
MEDICINSKI FAKULTET

Ena Sušić

**Etiopatogeneza i liječenje tromboze centralne
retinalne vene**

DIPLOMSKI RAD

Zagreb, 2016.

Ovaj diplomski rad izrađen je na Klinici za očne bolesti u Kliničkom bolničkom centru Zagreb pod vodstvom doc.dr.sc. Tomislava Jukića i predan je na ocjenu u akademskoj godini 2015./2016.

RVO – retinal vein occlusion – okluzija retinalne vene

CRVO – central retinal vein occlusion – okluzija centralne retinalne vene

BRVO – branch retinal vein occlusion – okluzija grane retinalne vene

HRVO – hemiretinal vein occlusion – hemiretinalna venska okluzija

VEGF – vascular endothelial growth factor – vaskularni endotelni faktor rasta

RAPD – relative afferent pupillary defect – relativni aferentni pupilarni defekt

NVD – neovascularization of the disc – neovaskularizacija diska

OCT – optical coherence tomography – optička koherentna tomografija

RON – radial optic neurotomy – radijalna optička neurotomija

Sadržaj

Sažetak	
Summary	
Uvod	1
Klasifikacija	1
Patofiziologija	5
Epidemiologija	5
Prevalencija	5
Mortalitet/morbiditet	6
Faktori rizika	6
Dijagnoza	8
Anamneza	8
Simptomi	8
Klinički pregled	9
Laboratorijski testovi	17
Radiološke pretrage	18
Liječenje	23
Medikamentno liječenje	23
Kirurško liječenje	26
Zahvale	29
Literatura	30
Životopis	36

Sažetak

Etiopatogeneza i liječenje tromboze centralne retinalne vene

Ena Sušić

Okluzija centralne retinalne vene i njezinih ogranaka uzrokovana je lokalnom trombozom na mjestu gdje sklerotična arterija pritišće venu. Bolest počinje naglim gubitkom vida na zahvaćenom oku. Okluzija centralne retinalne vene je čest uzrok gubitka vida u starijih pojedinaца te, poslije dijabetičke retinopatije, druga je po učestalosti retinalna vaskularna bolest. Dijeli se na okluziju grane centralne retinalne vene, okluziju centralne retinalne vene i hemiretinalnu gornju ili donju vensku okluziju. Dalje se dijeli u dvije kategorije: blažu neishemijsku i težu ishemijsku. Ishemijsko oštećenje retine stimulira povećanu proizvodnju vaskularnog endotelnog faktora rasta (VEGF) u staklovini koji stimulira neovaskularizaciju posteriornog i anteriornog segmenta oka koja je zaslužna za sekundarne komplikacije. Incidencija se povećava s dobi i kreće se od 0,5% do 4,6% kod pacijenata koji su stariji od 80 godina. Faktori rizika uz dob su hipertenzija, hiperlipidemija i dijabetes. Prezentira se kao naglo, unilateralno zamućenje vida. Dijagnosticira se kompletnim oftalmološkim pregledom, fluoresceinskom angiografijom, OCT-om i fundus autofluorescencijom. Još uvijek ne postoji djelotvorni lijek ni za prevenciju ni za liječenje okluzije centralne retinalne vene. Od medikamenata daju se intravitrealno humanizirana VEGF antitijela koja se vežu i neutraliziraju sve izoforme VEGF-a (ranimizumab, aflibercept, bevacizumab), zatim intravitrealni kortikosteroidi (triamcinolon, deksametazon). Od kirurških metoda rabe se laserska fotokoagulacija, korioretinalna venska anostomoza, vitrektomija i radijalna optička neurotomija s neizvjesnim kliničkim ishodom. U zaključku valja istaknuti da je najvažnije djelovati na faktore rizika na koje se može utjecati.

Ključne riječi: okluzija centralne retinalne vene, VEGF, anti-VEGF

Summary

Etiopathogenesis and treatment of central retinal vein thrombosis

Ena Sušić

Occlusion of the central retinal vein and its branches is caused by local thrombosis at the site where sclerotic arteries press the vein. The disease begins with a sudden loss of vision in the affected eye. Occlusion of the central retinal vein is a common cause of vision loss in older individuals and, after the diabetic retinopathy, is the second most common retinal vascular disease. It is divided into branch retinal vein occlusion, central retinal vein occlusion and hemiretinal upper or lower vein occlusion. It is subdivided into two categories: less severe non-ischemic and severe ischemic. Ischemic damage to the retina stimulates increased production of vascular endothelial growth factor (VEGF) in the vitreous stimulating neovascularization of the anterior and posterior segment of the eye that is responsible for secondary complications. The incidence increases with the age, ranging from 0.5% to 4.6% in patients who are older than 80. Risk factors, except age, are hypertension, hyperlipidemia and diabetes. It presents as a sudden, unilateral blurred vision. It is diagnosed by a complete ophthalmologic examination, fluorescein angiography, by OCT and fundus autofluorescence. There is still no effective cure either for the prevention or for the treatment of central retinal vein occlusion. Medicaments that are used are intravitreally administered VEGF humanized antibodies that bind and neutralize all the isoforms of VEGF (ranimizumab, aflibercept, bevacizumab), then intravitreal corticosteroids (triamcinolone, dexamethasone). Surgical methods that are used are laser photocoagulation, chorioretinal venous anastomosis, vitrectomy and radial optic neurotomy with unknown clinical outcomes. In conclusion, the most important thing is to act on the risk factors which can be affected.

Key words: central retinal vein occlusion, VEGF, anti-VEGF

Uvod

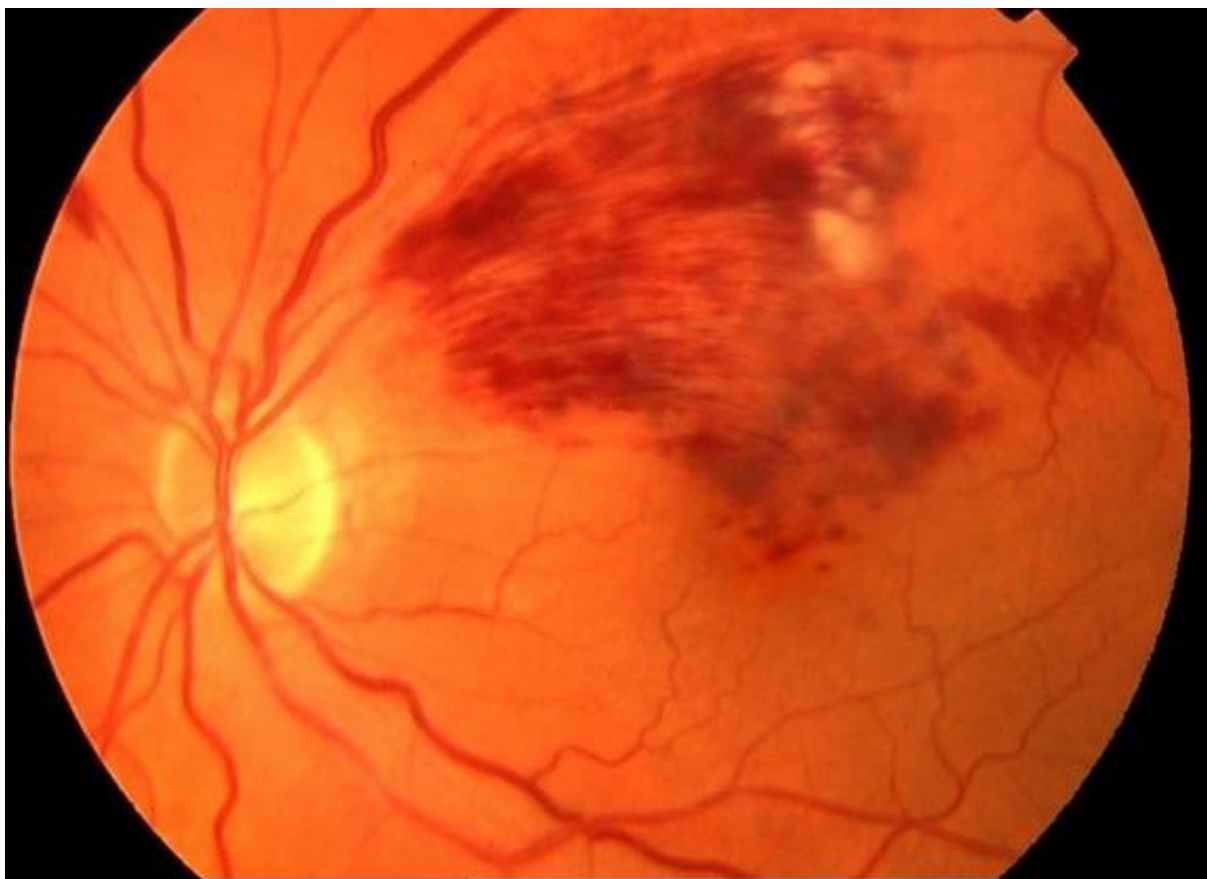
Okluzija centralne retinalne vene i njezinih ogranaka uzrokovana je lokalnom trombozom na mjestu gdje sklerotična arterija pritišće venu. Bolest počinje naglim gubitkom vida na zahvaćenom oku. Okluzija retinalne vene (retinal vein occlusion – RVO) čest je uzrok gubitka vida u starijih pojedina te, poslije dijabetičke retinopatije, druga po učestalosti retinalna vaskularna bolest¹. Češće se javlja u bolesnika s dijabetesom i arterijskom hipertenzijom.

Gubitak vida u RVO nastaje zbog kombinacije neperfuzije i makularnog edema putem nekoliko različitih mehanizama. Prvo, venska se okluzija događa zbog oštećenja retinalnog krvotoka što dovodi do hemodinamskih i vaskularnih promjena. Blokada također uzrokuje povećanje intraluminalnog tlaka u kapilarama, te metabolički poremećaj koji dovodi do povećanog oksidativnog stresa i upale. Sa smanjenjem retinalne perfuzije, neperfuzija se može razviti povećanjem lučenja VEGF. To rezultira vaskularnim remodeliranjem i poništavanjem barijere krv-retina što sve u konačnici dovodi do propuštanja krvi i edema².

Klasifikacija

Anatomska klasifikacija RVO dolazi od fundoskopskog nalaza oka te sadrži tri glavne vrste ovisno o lokaciji venske okluzije: okluzija grane centralne retinalne vene (BRVO), okluzija centralne retinalne vene (CRVO) i hemiretinalna venska okluzija (HRVO).

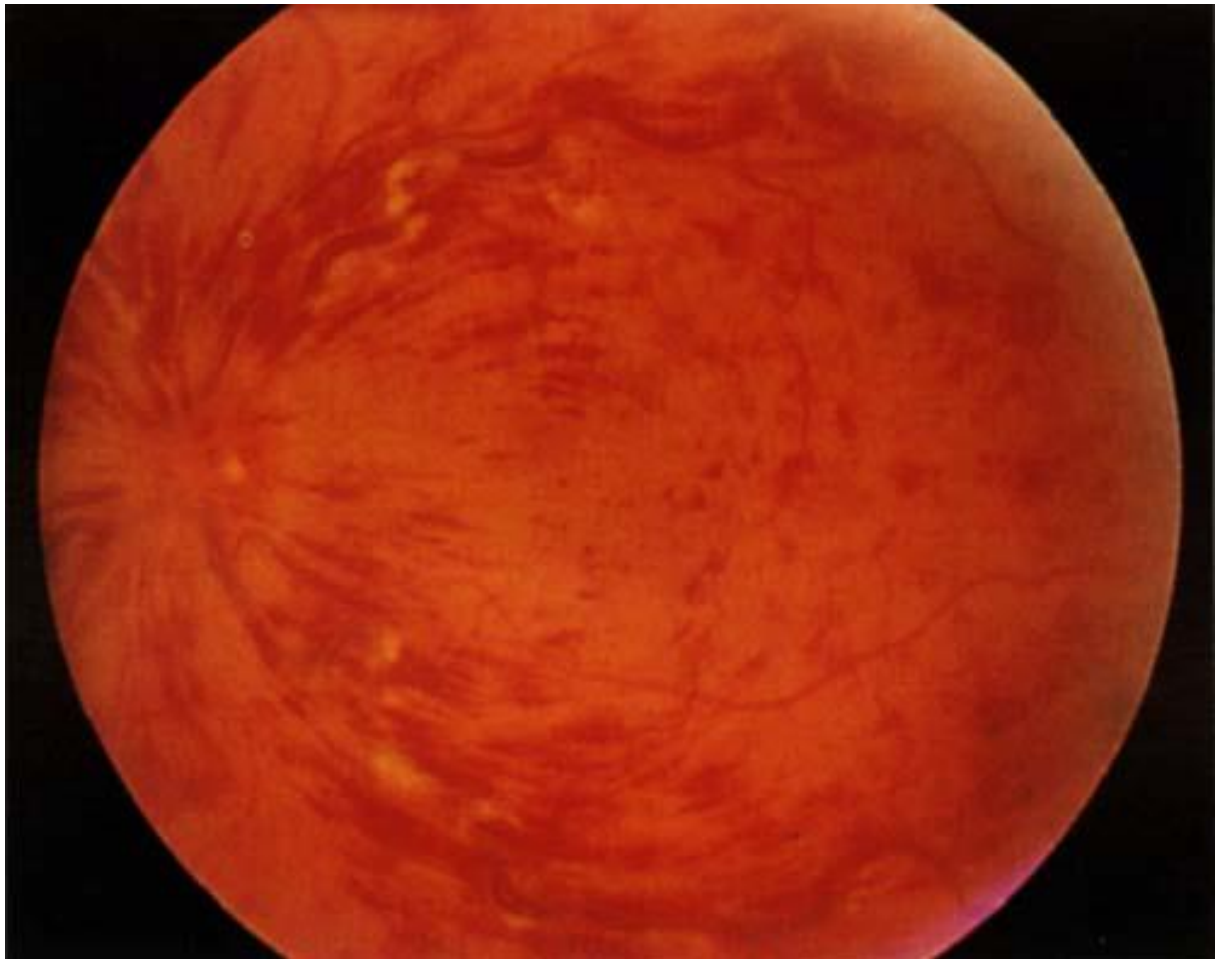
- BRVO se javlja kod okluzije vene distalnog venskog retinalnog sustava, što dovodi do krvarenja uz distribuciju krvarenja uz manje retinalne žile (slika 1).
- CRVO se javlja zbog tromba u centralnoj retinalnoj veni u razini lamine kribroze optičkog živca, što dovodi do promjena u čitavoj retini (slika 2).
- HRVO se javlja kad je okluzija u veni koja odlijeva krv iz gornje ili donje hemiretine, što dovodi do promjena jedne polovice retine³ (slika 3).



Slika 1. Okluzija grane centralne retinalne vene

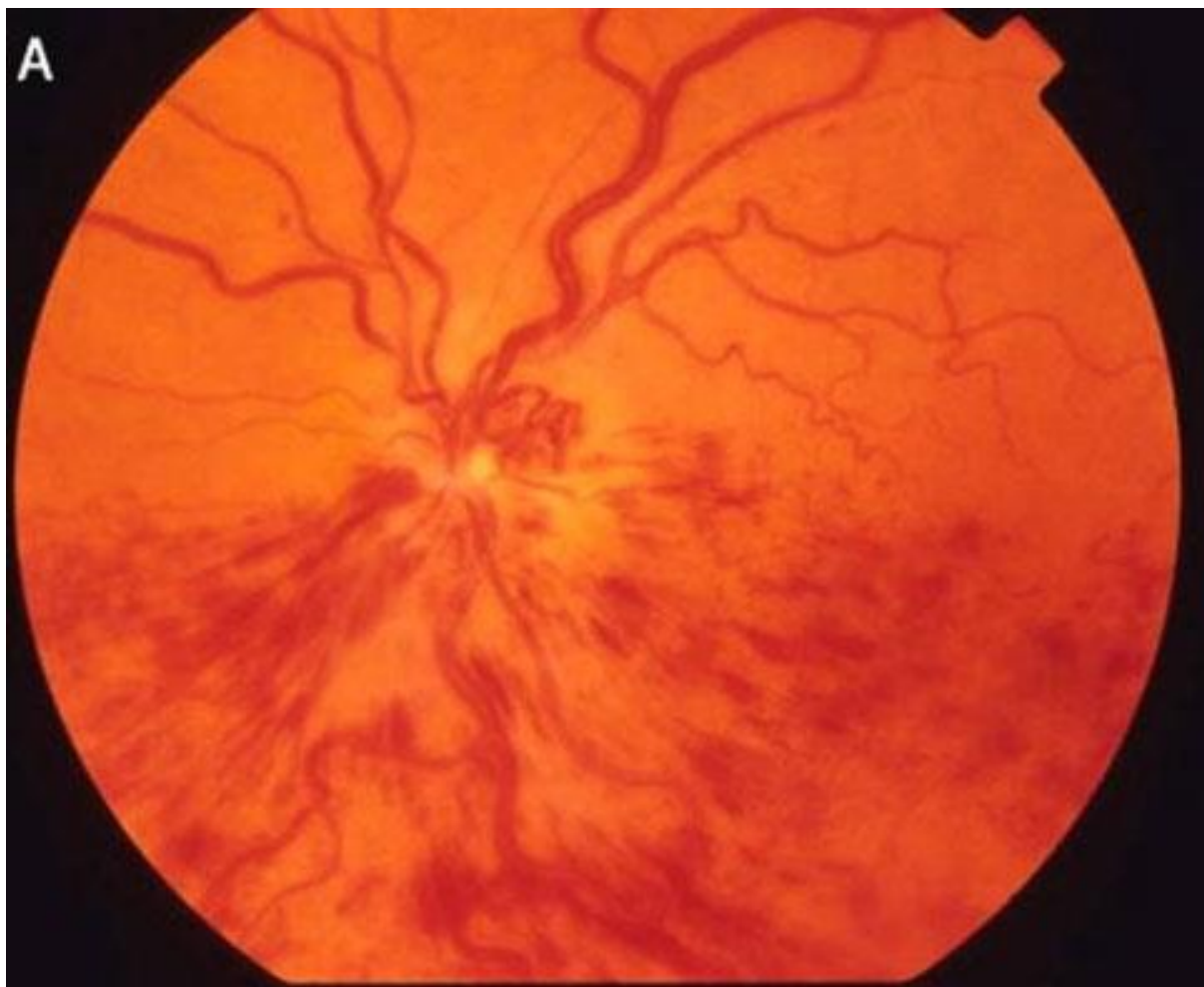Preuzeto s <http://www.retinareference.com/diseases/04bbce4a7cde0bb2/images/04bbce4a7c/>

(Datum pristupa 07.05.2016.)



Slika 2. Okluzija centralne retinalne vene

Preuzeto s <http://patient.info/doctor/retinal-vein-occlusions> (Datum pristupa 07.05.2016.)



Slika 3. Hemiretinalna venska okluzija

Preuzeto s <http://deepayan.jimdo.com/retina/> (Datum pristupa 07.05.2016.)

CRVO je dalje podijeljena u dvije kategorije: perfundirana (neishemijska) i neperfundirana (ishemijska)⁴. Neishemijska CRVO je blaži oblik bolesti. Odlikuje se dobrim vidom, a prezentira se s nekoliko retinalnih krvarenja i s „cotton-wool spots“ (pamučasto-vunene mrlje), bez relativnog aferentnog pupilarnog defekta (RAPD) te s dobrom retinalnom perfuzijom. Ishod neishemijske CRVO može rezultirati dobrim vidom ili može progredirati u ishemijski tip. Ishemijska CRVO je teži oblik bolesti. Može se odmah u početku manifestirati kao ishemijski oblik ili nastati progresijom iz neishemijskog oblika. Najčešće se ishemijski tip manifestira s težim gubitkom vida, opsežnim retinalnim krvarenjem i „cotton-woll spots“, s prisutnošću relativnog aferentnog pupilarnog defekta, slabom perfuzijom retine te prisutnošću

težih promjena na elektroretinogramu. Također, pacijent može razviti neovaskularni glaukom i bolno slijepo oko⁵.

Patofiziologija

Točna patogeneza trombotične okluzije još uvijek nije sasvim poznata. Vjeruje se da patogeneza CRVO slijedi principe Virchowljeva trijasa za trombogenezu koji uključuje oštećenje endotela, stazu i hiperkoagulabilnost⁶. Centralna retinalna vena i arterija dijele zajedničku adventiciju u arteriovenskom križanju posteriorno od lamine kribroze tako da aterosklerotske promjene arterije mogu komprimirati venu te precipitirati nastanak CRVO⁷. Oštećenje endotela retinalne arterije zbog ateroskleroze i kompresija mijenjaju reološka svojstva susjedne retinalne vene što pridonosi stazi, tromozi i okluziji⁸.

Okluzija centralne retinalne vene dovodi do zastoja krvi i povećanja otpora protoku venske krvi. Taj povećan optor uzrokuje stagnaciju krvi i ishemijska oštećenja retine. Ishemijsko oštećenje retine stimulira povećanu proizvodnju vaskularnog endotelnog faktora rasta (VEGF) u staklovini. Povećane razine VEGF stimuliraju neovaskularizaciju posteriornog i anteriornog segmenta oka koja je raslužna za sekundarne komplikacije CRVO. Također, dokazano je da VEGF uzrokuje kapilarno propuštanje koje dovodi do makularnog edema koji je pak glavni uzrok gubitka vida u oba oblika CRVO, ishemijskoga i neishemijskoga⁵.

Epidemiologija

Prevalencija

CRVO i BRVO su po učestalosti druga najčešća retinalna vaskularna bolest. Neishemijski tip je učestaliji od ishemijskoga⁵.

U nedavnom istraživanju The Beaver Dam Eye Study Group bilježi se 15-godišnja kumulativna incidencija CRVO od 0,5%⁹.

U Australiji prevalencija venske okluzije kreće se od 0.7% u pacijenata u dobnoj skupini 49-60 godina do 4,6% u pacijenata koji su stariji od 80 godina¹⁰.

Mortalitet/morbiditet

CRVO nije direktno povezan s povećanim mortalitetom.

Neishemijska CRVO može se, u 10% slučajeva, u potpunosti riješiti bez ikakvih daljnjih komplikacija. U 50% pacijenata, vidna će oštrina biti 20/200 ili gora. U trećine pacijenata može doći do progresije u ishemijski tip, najčešće u prvih 6-12 mjeseci nakon prezentacije.

Kod više od 90% pacijenata s ishemijskim tipom CRVO, konačna vidna oštrina bit će 20/200 ili gora. Neovaskularizacija prednjeg segmenta oka povezana s neovaskularnim glaukomom razvija se u više od 60% slučajeva, što se događa u roku od nekoliko tjedana do 1-2 godine nakon postavljanja dijagnoze.

Zabilježeno je da se CRVO javlja u susjednom oku u 7% slučajeva u roku od dvije godine. Također je zabilježen četverogodišnji rizik od razvitka sekundarne venske okluzije od 2,5% u istom oku i 11,9% u susjednom oku⁵.

Faktori rizika

Rasa

CRVO nema zabilježenih razlika u prevalenciji među rasama.

Spol

CRVO se nešto više javlja u muškaraca nego u žena.

Starost

Više od 90% CRVO javlja se u pacijenata starijih od 50 godina, ali je također zabilježena u svim dobnim skupinama⁵.

Hipertenzija

Visok krvni tlak javlja se u 73% pacijenata s CRVO u dobnj skupini iznad 50 godina te u 25% mlađih pacijenata. Neadekvatna kontrola hipertenzije može biti predisponirajući čimbenik ponovnog javljanja CRVO u istom ili susjednom oku.

Hiperlipidemija

Ukupni kolesterol veći od 6.5 mmol/L prisutan je u 35% pacijenata s CRVO, nepovezano s godinama.

Dijabetes melitus

Hiperglikemija je prisutna u 10% slučajeva u bolesnika koji imaju preko 50 godina, no nije učestala u mlađih pacijenata.

Oralna hormonska kontracepcija

U mlađih žena oralna je kontracepcija češća osnovna poveznica te se ne bi smjela uzimati nakon okluzije retinalne vene. Ovaj rizik može biti povećan zbog trombofilije.

Povećan intraokularni tlak (IOT)

Visok IOT povećava rizik od CRVO, pogotovo kad je mjesto opstrukcije na rubu optičkog diska.

Pušenje

Pušenje može biti povezano s povećanom incidencijom CRVO iako su studije pokazale nedosljedne rezultate¹².

Dijagnoza

Anamneza

Značajni faktori koji pridonose nastanku CRVO i koje možemo saznati iz anamneze su:

- hipertenzija
- dijabetes melitus
- kardiovaskularni poremećaji
- poremećaji zgrušavanja krvi
- vaskulitis
- autoimuni poremećaji
- korištenje oralne hormonske kontracepcije
- zatvorena trauma glave
- konzumacija alkohola
- primarni glaukom otvorenog ili zatvorenog kuta⁵

Simptomi

CRVO se prezentira kao naglo, unilateralno zamućenje vida. Kod parcijalne CRVO zamućenje je blago te se karakteristično pogoršava kod buđenja i poboljšava tijekom dana.

Kod ishemijske CRVO pogoršanje vida je naglo i teško^{13, 14}.

Početni simptomi CRVO:

- asimptomatski
- smanjenje vidne oštrine
- Gubitak vida koji može nastupiti naglo ili postupno, tijekom nekoliko dana do tjedana. Gubitak vida može se prezentirati kao prolazan i rekurentan na početku te kasnije progredira do konstantnoga gubitka vida.
- fotofobija

- bolno slijepo oko
- crvenilo oka

Simptomi u kasnijim stadijima CRVO:

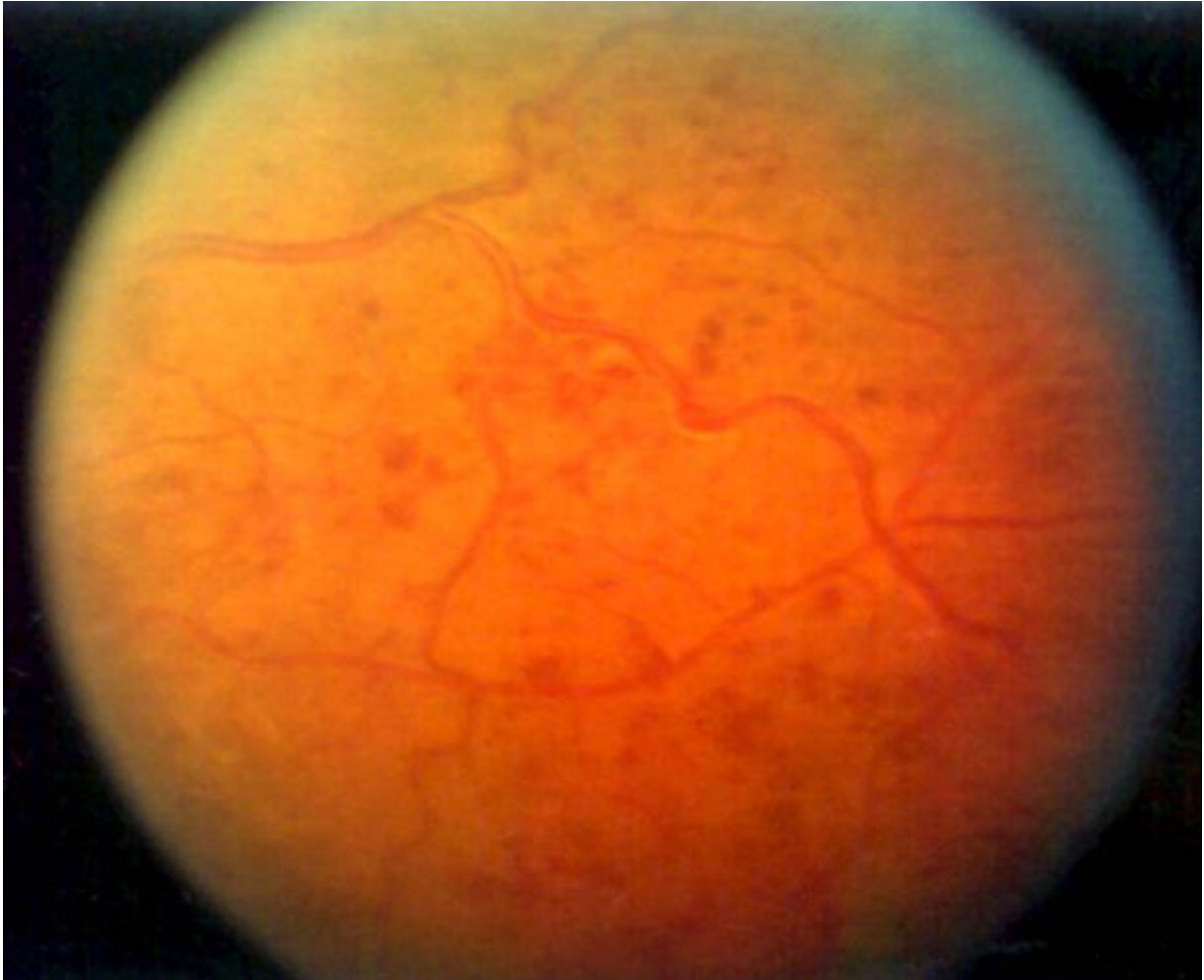- smanjenje vidne oštine
- bol u očima
- nelagoda
- crvenilo
- suzenje / epifora⁵

Klinički pregled

Pacijent bi se trebao podvrgnuti potpunom pregledu oka, uključujući vidnu oštrinu, zjenične reakcije, pregled biomikroskopom, pregled nedilatirane šarenice, gonioskopiju, pregled fundusa indirektnim i direktnim oftalmoskopom¹².

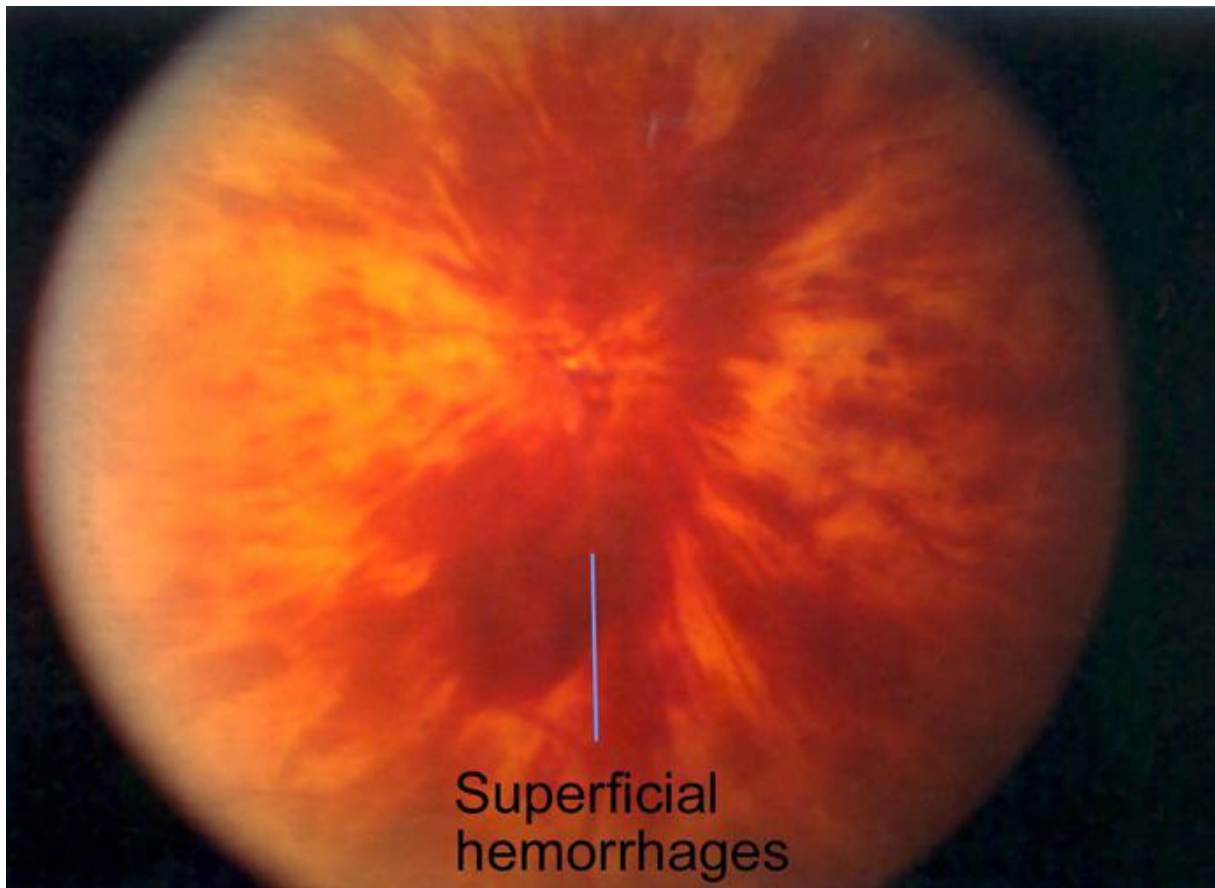
- Vidna oština: pacijent i se obično žale na bezbolno akutno zamućenje vida.
- Zjenične reakcije: mogu biti normalne ili se prikazuju kao RAPD. Ako šarenica ima abnormalne krvne žile, zjenica može ne reagirati na svjetlosni podražaj.
- Konjunktiva: napredni stadiji mogu pokazivati kongestiju na konjunktivalnim i cilijarnim krvnim žilama.
- Rožnica: napredni stadiji mogu pokazivati difuzni kornealni edem koji može ometati vidljivost unutarnjih struktura.
- Šarenica: može biti normalna, dok u uznapredovalim stadijima može pokazivati neovaskularizaciju.
- Iridokornealni kut: gonioskopom se može vidjeti neovaskularizacija s otvorenim kutom, a u kasnijim stadijima pokazuje zatvoren kut i totalne sinehije.

- Fundus: retinalna se krvarenja mogu prezentirati u sva četiri kvadranta. Krvarenja mogu biti površinska i/ili dubinska (slika 4). Također mogu biti blaža ili teža, zahvaćajući cijeli fundus i dajući izgled „krvi i grmljavine“ („blood and thunder appearance“) (slika 5).



Slika 4. Rasuta retinalna krvarenja u pacijenta s CRVO

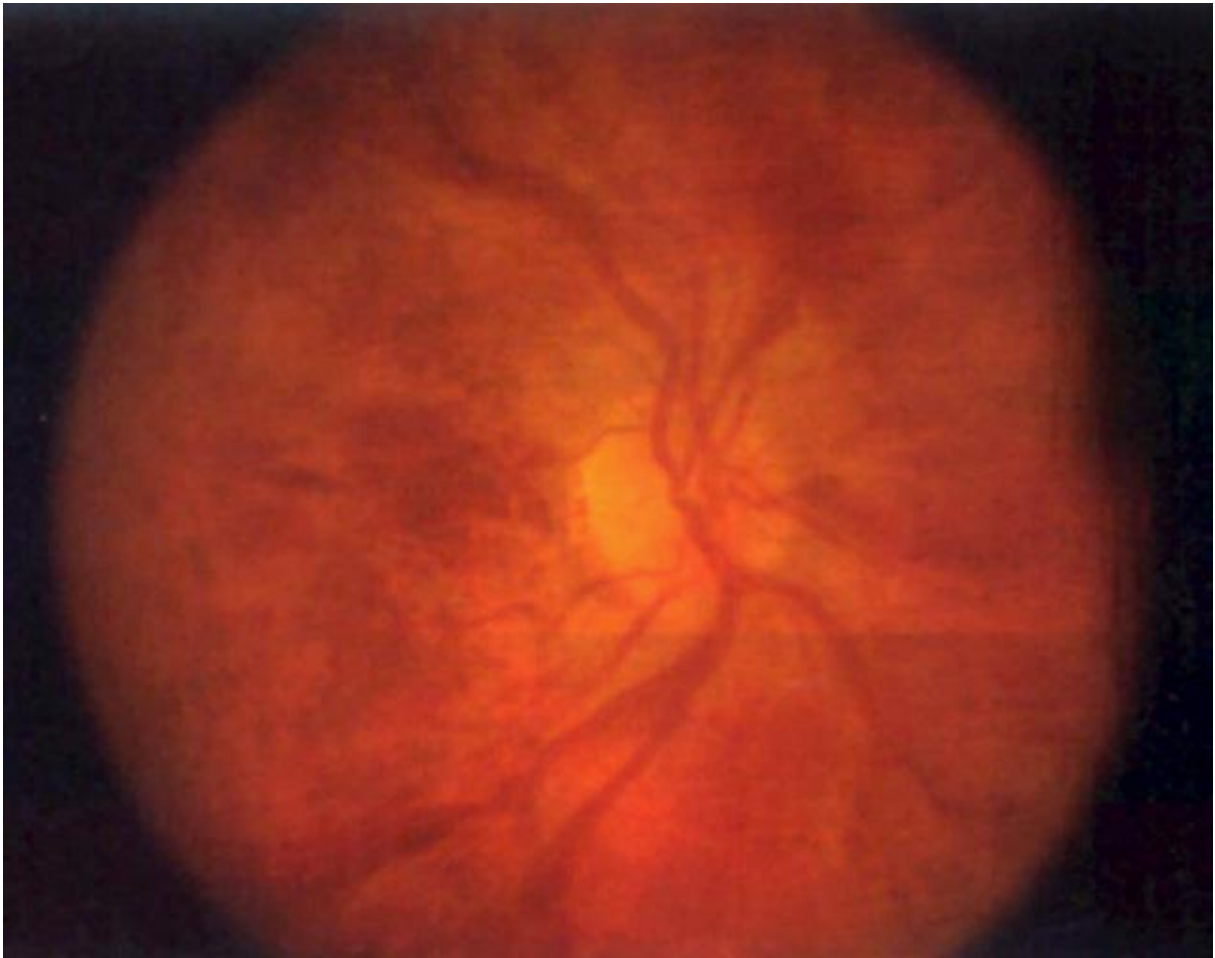Preuzeto s <http://emedicine.medscape.com/article/1223746-overview> (Datum pristupa 20.04.2016.)



Slika 5. Masivna površinska krvarenja koja daju izgled „krvi i grmljavine“

Preuzeto s <http://emedicine.medscape.com/article/1223746-overview> (Datum pristupa 20.04.2016.)

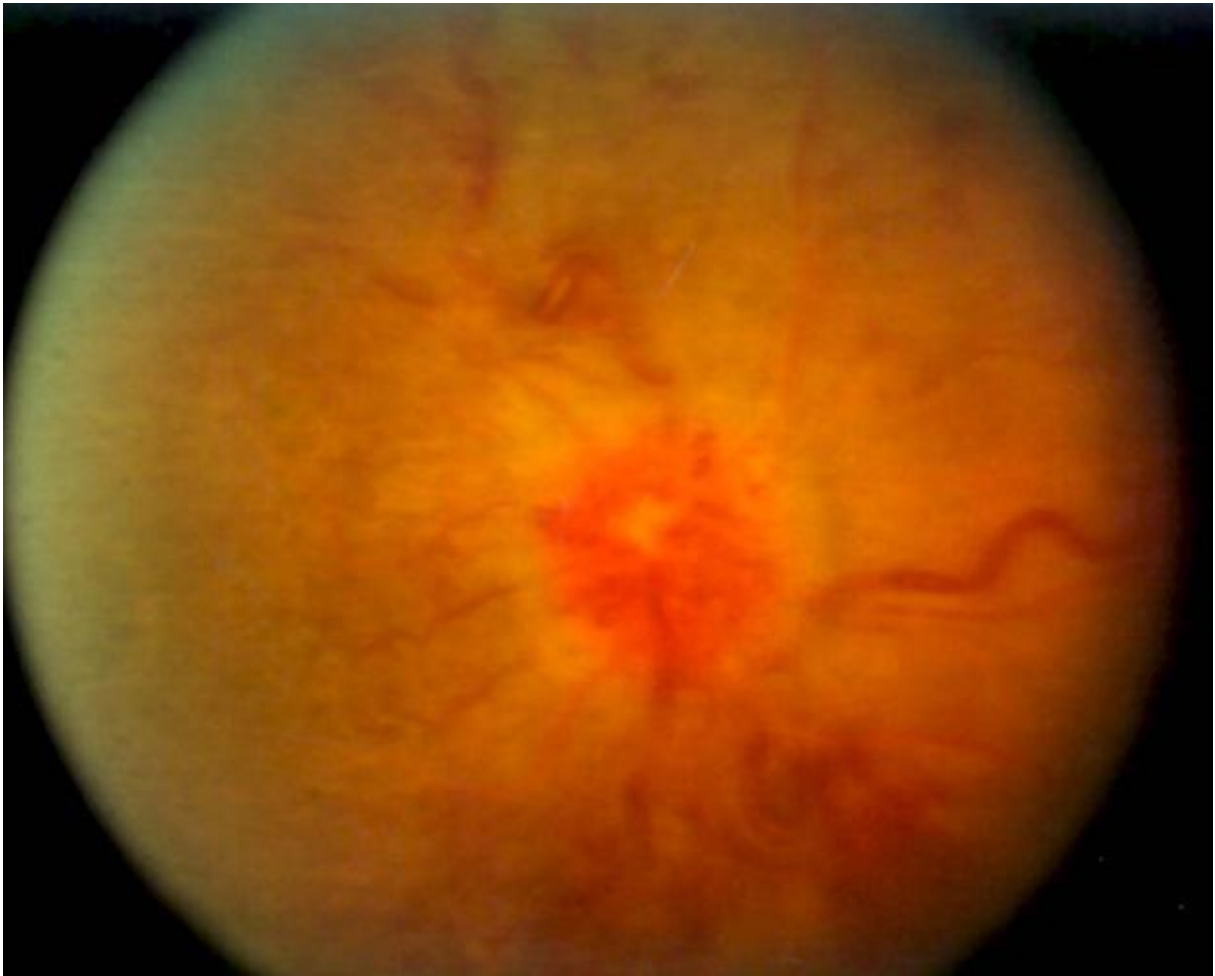- Dilatirane izvijugane vene (slika 6)



Slika 6. Pacijent s neishemijskom CRVO koja se manifestira dilatiranim izvijuganim venama i površinskim krvarenjem

Preuzeto s <http://emedicine.medscape.com/article/1223746-overview> (Datum pristupa 20.04.2016.)

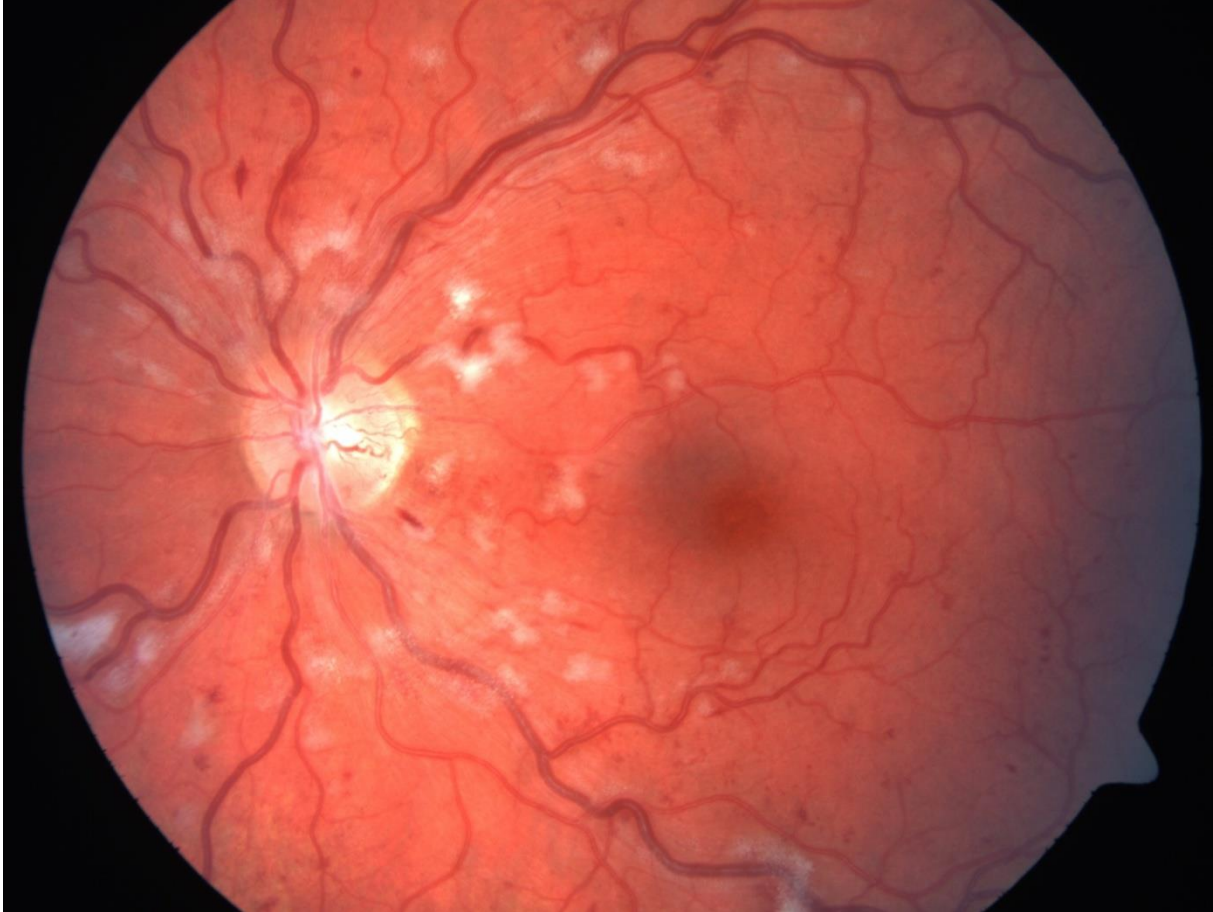
- Edem optičkog diska (slika 7)



Slika 7. Edem optičkog diska s dilatiranim venama i rasutim retinalnim krvarenjima

Preuzeto s <http://emedicine.medscape.com/article/1223746-overview> (Datum pristupa 20.04.2016.)

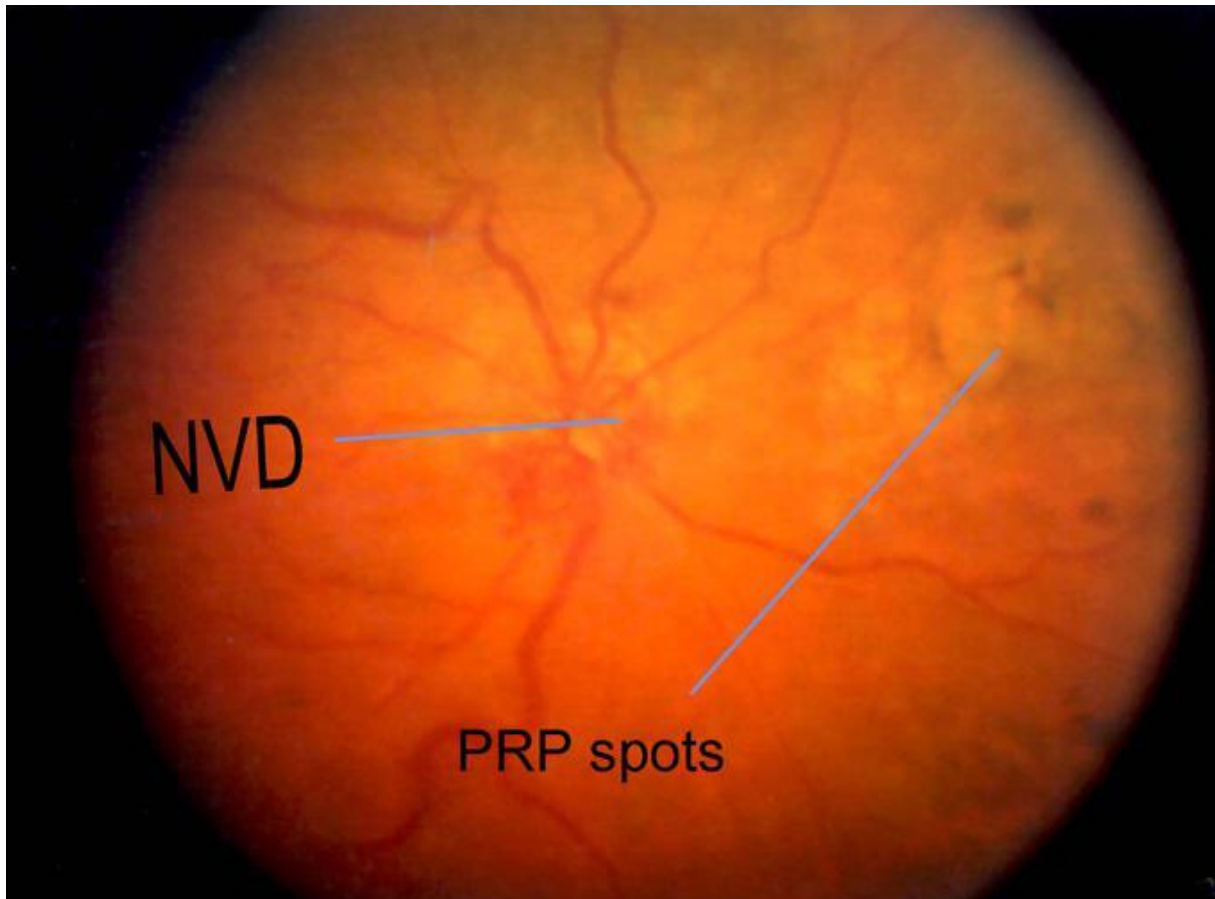
- Pamučasto-vunene mrlje: češće su kod ishemijskog oblika. Najčešće su koncentrirane oko posteriornog pola. Nestaju za 2-4 mjeseca (slika 8).



Slika 8. Pamučasto-vunene mrlje

Preuzeto s <http://retinagallery.com/displayimage.php?pid=3916> (Datum pristupa 20.04.2016.)

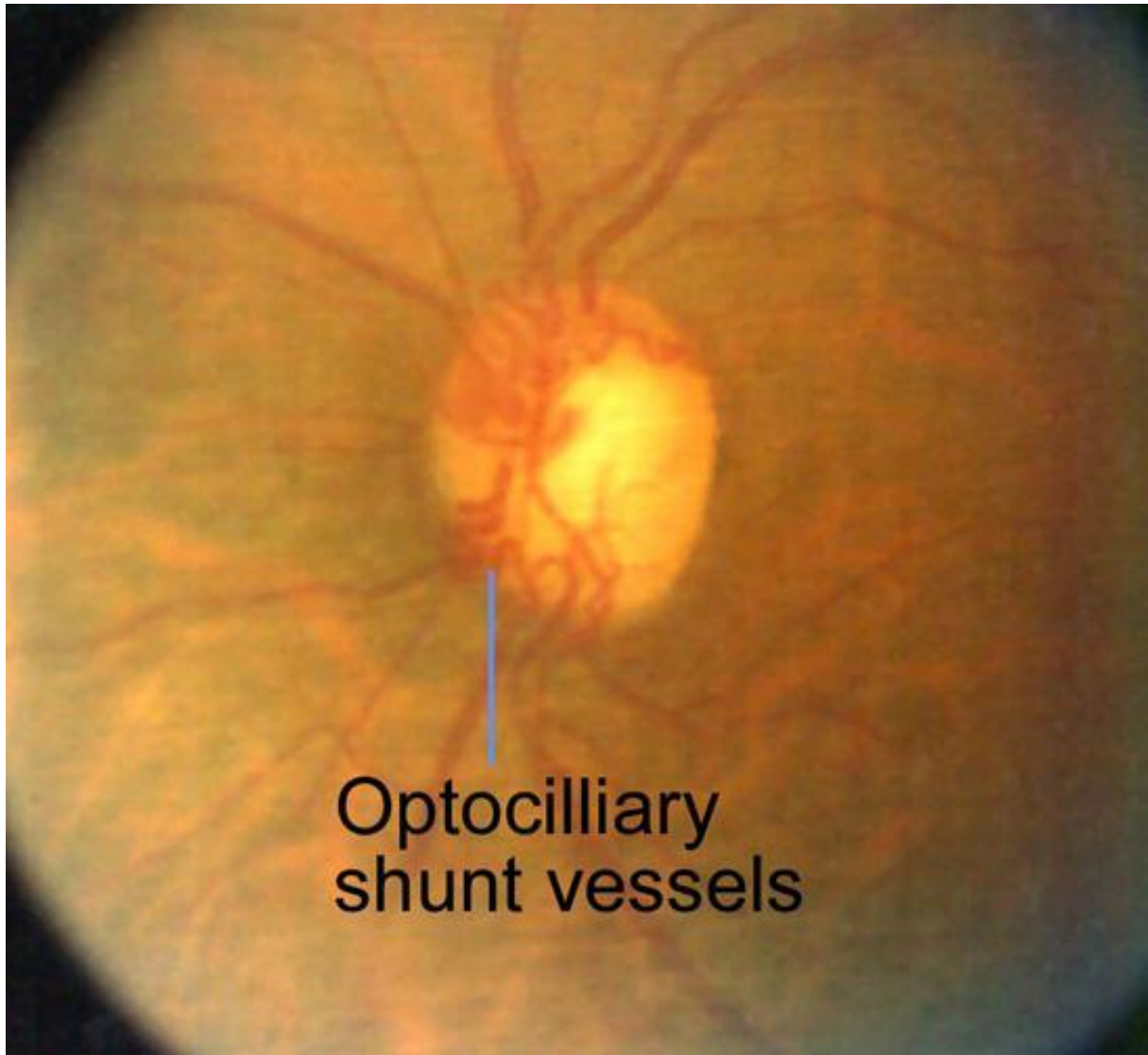
- Neovaskularizacija diska: može biti prisutna fina abnormalna neovaskularizacija diska (NVD) ili unutar jednog papilarnog promjera. NVD upućuje na težu ishemiju retine te može voditi do preretinalnog i vitrealnog krvarenja (slika 9).



Slika 9. Neovaskularizacija diska i ožiljci nakon panretinalne fotokoagulacije

Preuzeto s <http://emedicine.medscape.com/article/1223746-overview> (Datum pristupa 20.04.2016.)

- Optocilijarni šantovi: abnormalne krvne žile na disku koje usmjeravaju krv iz retinalne u koroidalnu cirkulaciju, što je indikator dobre kompenzatorne cirkulacije (slika 10).



Slika 10. Dobro kompenzirana CRVO s optocilijarnim šantovima

Preuzeto s <http://emedicine.medscape.com/article/1223746-overview> (Datum pristupa 20.04.2016.)

- preretinalna ili vitrealna krvarenja
- makularni edem (s eksudatom ili bez eksudata)
- cistoidni makularni edem
- lamelarna ili makularna rupa pune debljine
- optička atrofija
- pigmentne promjene u makuli⁵

Laboratorijski testovi

Laboratorijski i drugi testovi koji se moraju obaviti u svih pacijenata:

- arterijski tlak
- sedimentacija eritrocita
- kompletna krvna slika
- glukoza u krvi
- ukupni i HDL kolesterol
- elektroforeza plazma proteina
- urea, elektroliti i kreatinin iz urina
- funkcijski testovi štitnjače
- elektrokardiogram

Dodatni testovi u pacijenata mlađih od 50 godina s bilateralnom RVO i trombozom u osobnoj

ili obiteljskoj anamnezi:

- rentgen toraksa
- C-reaktivni protein
- probir za trombofiliju
- autoantitijela

- serumski angiotenzin-konvertirajući enzim
- homocistein¹¹

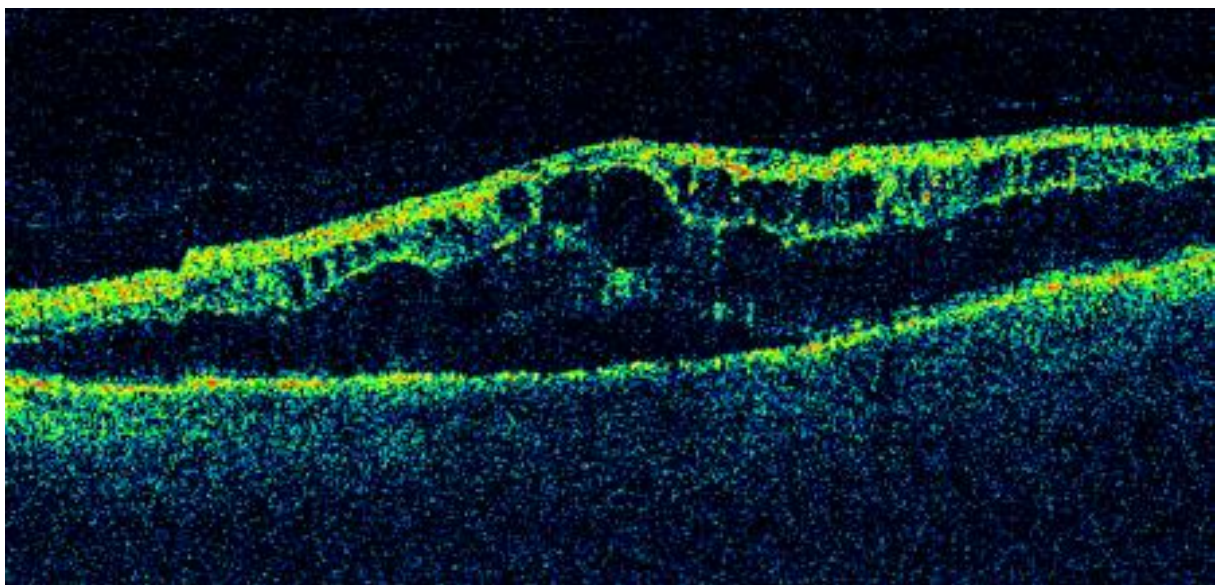
Radiološke pretrage

Color Doppler

Ovo je neinvazivna kvantitativna metoda procjenjivanja retrobulbarne cirkulacije. Detekcija niske brzine protoka u venama se koristi za predviđanje početka neovaskularizacije šarenice¹⁵.

Optička koherentna tomografija (OCT)

OCT je neinvazivna, nekontaktna, transpupilarna slikovna pretraga koja daje slikovni zapis retinalnih struktura in vivo i u stvarnom vremenu. Može detektirati čak i minimalni makularni edem u prisutnosti velikih krvarenja koji nije vidljiv floresceinskom angiografijom zbog blokade koja nastaje zbog krvarenja. OCT je korisna u kvantitativnom praćenju tijeka makularnog edema i njegovom povlačenju nakon terapije^{16,17} (slika 11).



Slika 11. OCT edema makule kod CRVO

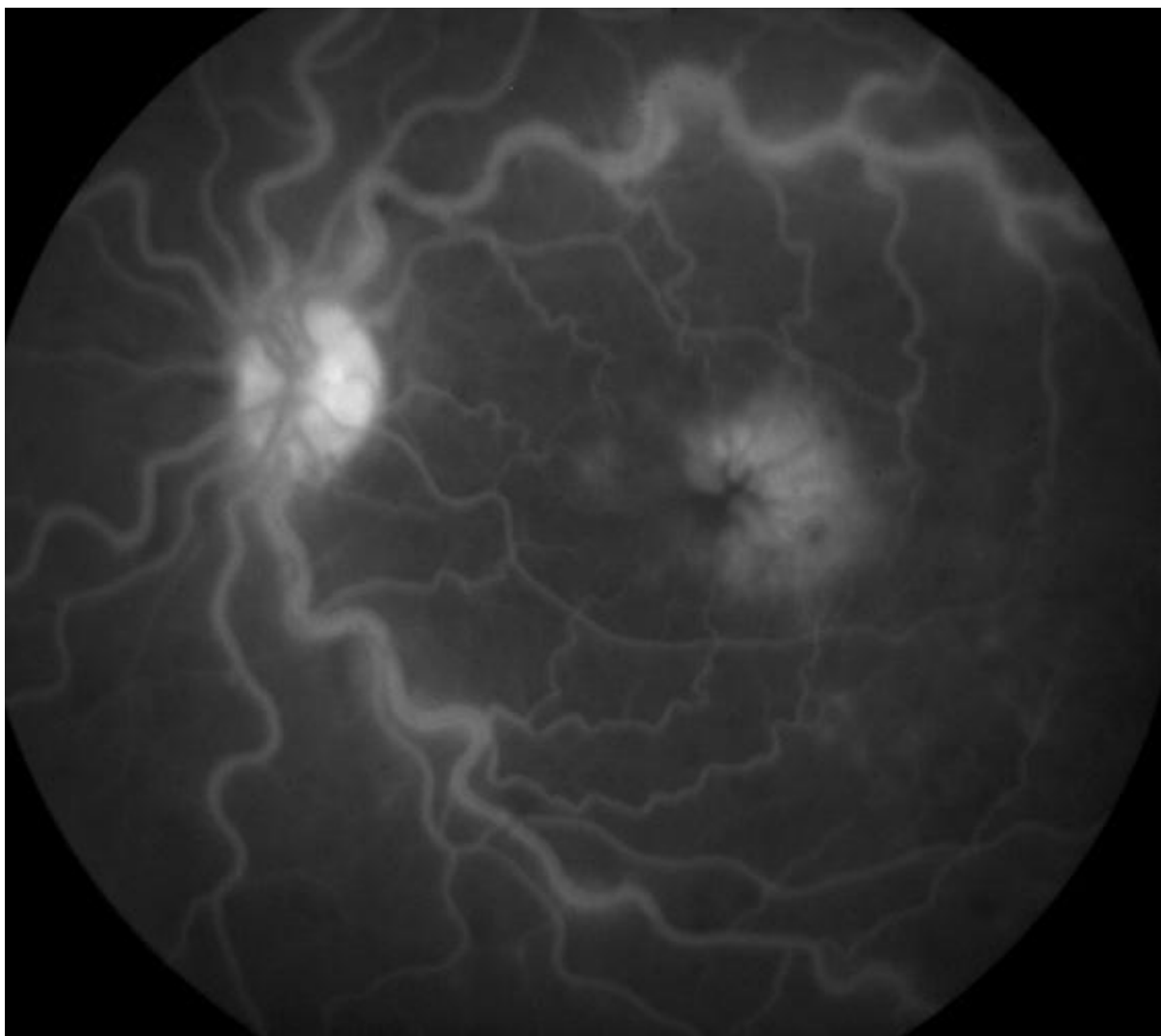
Preuzeto s <http://retina2020.com/vein-occlusion-basics/> (Datum pristupa 07.05.2016.)

Fluoresceinska angiografija

Fluoresceinska angiografija je najkorisnija metoda evaluacije retinalne kapilarne neperfuzije, neovaskularizacije stražnjeg segmenta i makularnog edema¹⁸. Jedna je od testova koji se koriste za klasifikaciju CRVO. Područja kapilarne neperfuzije vide se kao hipofluorescencija, ali krvarenja također mogu blokirati kontrast i dati sličnu sliku. Zbog toga, u ranim stadijima, zbog ekstenzivnih krvarenja, fluoresceinska angiografija daje malo informacija što se tiče perfuzijskog statusa retine. Jednom kad krvarenja nestanu, područja kapilarne neperfuzije mogu se vidjeti kao hipofluorescencija.

U neishemijskoj CRVO angiografija može pokazati nedostatak ili minimalnu retinalnu kapilarnu neperfuziju, mikroaneurizme i dilatirane kapilare glave optičkog živca.

Makularni se edem može vidjeti kao propuštanje iz perifovealnih kapilara, mikroaneurizmi ili kao difuzno propuštanje⁵ (slika 12).



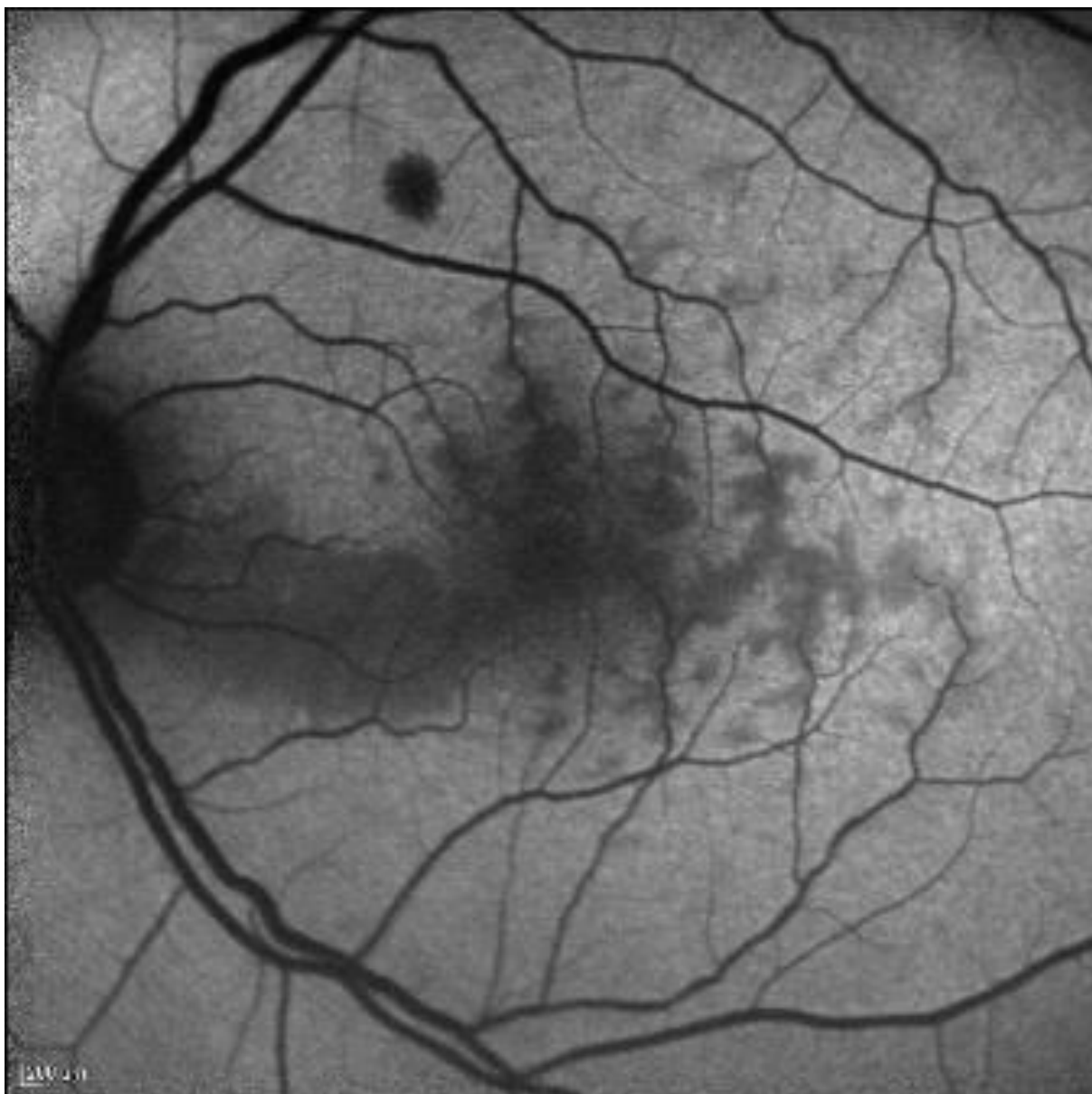Slika 12. Fluoresceinska angiografija pacijenta s neishemijskom CRVO koja pokazuje perifovealno kapilarno propuštanje u cistoidnom obliku u kasnim fazama angiografije

Preuzeto s <http://emedicine.medscape.com/article/1223746-overview> (Datum pristupa 07.05.2016.)

Fundusna autofluorescencija

Fundusna autofluorescencija kod pacijenata s nedavnom CRVO, može otkriti perivenularnu hipoautofluorescenciju koja ima oblik poput paprati.

U retini tkivna transparentnost je klinički indeks tkivne oksigenacije. Kod CRVO tkivo koje je najosjetljivije za manifestaciju smanjenja oksigenacije je perivenularno tkivo, osobito u stražnjem polu, gdje je iskoristivost kisika veća nego u retinalnoj periferiji. Lokacija ishemijskog edema je perivenularna zbog smanjenoga arterijskog protoka, što dovodi do preferencijalne oksigenacije periarterijalne retine, koja uzima dostupni kisik te potom desaturira hemoglobin prije nego što dođe do perivenularnog prostora. To se manifestira kao ishemična retinalna bijela zamrljenja koja su locirana perivenularno u blizini makule¹⁹ (slika 13).



Slika 13. Autofluorescencija fundusa kod CRVO

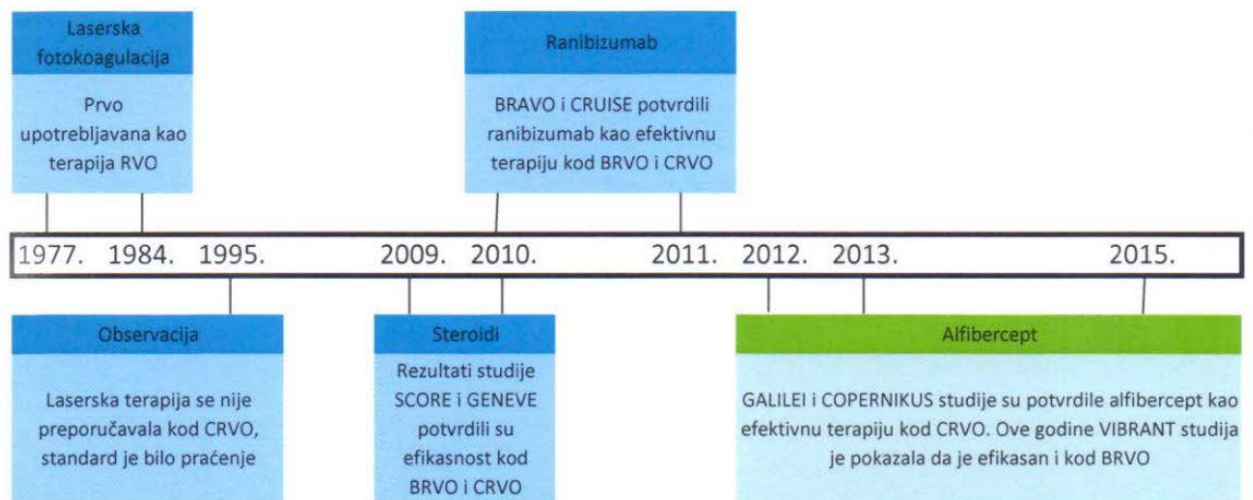
Preuzeto s

[http://eyewiki.org/testwiki/index.php?title=Central Retinal Vein Occlusion&veaction=edit&vsection=18](http://eyewiki.org/testwiki/index.php?title=Central_Retinal_Vein_Occlusion&veaction=edit&vsection=18) (Datum pristupa 07.05.2016.)

Liječenje

Još uvijek ne postoji djelotvoran lijek ni za prevenciju ni za liječenje CRVO. Najbitnije je identificiranje i liječenje bilo kakvih sistemskih bolesti kako bi se smanjile komplikacije⁵.

Tablica 1. Prikaz razvoja liječenja CRVO²



Medikamentno liječenje

Zagovarana terapija CRVO:

- aspirin
- protuupalni lijekovi
- izovolumna hemodilucija
- plazmafereza
- sistemska antikoagulantna terapija s varfarinom, heparinom i alteplazom
- fibrinolitički pripravci
- sistemski kortikosteroidi
- lokalna antikoagulantna terapija intravitrealne injekcije alteplaze

- intravitrealna primjena ranibizumaba
- intravitrealna primjena aflibercepta
- intravitrealna primjena triamcinolona
- intravitrealna primjena bevacizumaba
- intravitrealni implantat deksametazona⁵

Intravitrealna primjena ranibizumaba

Ekspresiju VEGF povećava hipoksija te je zabilježeno da je njegova količina povišena u očnim tekućinama u pacijenata s CRVO. Jedan od snažnijih učinaka VEGF je povećanje vaskularne permeabilnosti u makuli što dovodi do vidljivog makularnog edema.

Ranibizumab je humanizirano VEGF antitijelo koje se veže i neutralizira sve izoforme VEGF. Ranibizumab je svojom anti-VEGF aktivnošću pokazao bolji ishod vida u pacijenata s naovaskularizacijom zbog vaskularne degeneracije koja je povezana s dobi. Intraokularne injekcije 0.3 mg ili 0.5 mg ranibizumaba pružaju brzo šestomjesečno poboljšanje vidne oštine i makularnog edema koji nastaju nakon CRVO, s malim stopama očnih i sistemskih nepoželjnih reakcija. Ranibizumab je odobren za liječenje makularnog edema nastalog zbog CRVO u lipnju 2010.^{20, 21}.

Intravitrealna primjena aflibercepta

Aflibercept je također VEGF antitijelo čija je funkcija neutralizacija VEGF. Aflibercept je odobren za liječenje makularnog edema zbog CRVO u rujnu 2012. Odobrenje je bazirano na dva randomizirana, multicentrična, dvostruko slijepa, placebo kontrolirana istraživanja na 358 pacijenata. U oba istraživanja pacijenti su bili randomizirano podijeljeni u dvije skupine u omjeru 3:2 te bi dobili ili 2 mg aflibercepta svaka 4 tjedna ili placebo. Injekcije aflibercepta

pokazale su statistički značajnu razliku u proporciji pacijenata kojima se poboljšala vidna oštrina u 24. tjednu istraživanja u usporedbi s placebo²².

Intravitrealna primjena triamcinolona

Triamcinolon je sintetski dugodjelujući kortikosteroid. U pacijenata s makularnim edemom primjena triamcinolona (0.1 mL/4mg) u vitreus kroz pars planu pokazala se učinkovitom ne samo u smanjivanju edema nego i u poboljšanju vidne oštrine.

Iako još uvijek točan mehanizam djelovanja intravitrealne injekcije kortikosteroida nije poznat, njegova upotreba vjerojatno smanjuje koncentraciju VEGF u vitreusu, što vodi do smanjenja kapilarne permeabilnosti i makularnog edema.

Također, postoje nuspojave korištenja triamcinolona koje uključuju kataraktu, glaukom, ablaciju retine, vitrealno krvarenje i endoftalmitis^{23, 24}.

Intravitrealna primjena bevacizumaba

Bevacizumab je rekombinantno humanizirano monoklonalno VEGF antitijelo. U pacijenata s makularnim edemom intravitrealna primjena bevacizumaba (0.05mL/1.25mg) pokazala se učinkovitom u smanjenju edema te u poboljšanju vidne oštrine. Injekcija se daje svakih šest tjedana u periodu od šest mjeseci²⁵.

Također, u pacijenata s neovaskularnim glaukomom, slična se doza pokazala učinkovitom u smanjenju neovaskularizacije iridokornealnog kuta i poboljšanju intraokularnog tlaka.

Postoje značajne nuspojave pri korištenju bevacizumaba, a to su: katarakta, glaukom, ablacija retine, vitrealno krvarenje i endoftalmitis²⁶.

Intravitrealni implantat deksametazona

Deksametazon je potentan, u vodi topiv kortikosteroid koji se može ugraditi u vitreus kao intravitrealni implantat. Deksametazonski implantat sastoji se od biorazgradivog kopolimera

mliječne kiseline i glikolne kiseline koji sadrži mikronizirani deksametazon. Lijek-kopolimer kompleks postupno oslobađa ukupnu dozu deksametazona tijekom niza mjeseci nakon umetanja u oko kroz pars plana pomoću prilagođenog aplikatora (slika 14)⁵.



Slika 14. Deksametazonski implantat

Preuzeto s <http://www.epmmagazine.com/allergan-r%26d-innovations-recognised-with-three-nominations-f/> (Datum pristupa 20.04.2016.)

Kirurško liječenje

Laserska fotokoagulacija

Laserska fotokoagulacija je poznati tretman izbora u liječenju različitih komplikacija povezanih s retinalnim vaskularnim bolestima (npr. dijabetička retinopatija, BRVO). Panretinalna fotokoagulacija (PRP) koristi se u liječenju neovaskularnih komplikacija CRVO već dulje vrijeme. Međutim, ne postoje određene smjernice u vezi točne indikacije i vremena primjene PRP.

Obično se koristi argonski zeleni laser. Laserski pečati trebaju biti veličine oko 500 mikrometara, trajati 0.1-0.2 sekunde i jakosti koja je dovoljna da zada bijele srednje opekline. Koristeći laser nastaju „laserske točke“, koje se prave oko stražnjeg pola, protežući se prema naprijed do ekvatora. Razmak među njima bi trebao biti u veličini jedne opekline te bi trebale biti učinjene ukupno 1200-2500 puta⁵.

Korioretinalna venska anastomoza

Korioretinalne se venske anastomoze stvaraju da bi se zaobišlo mjesto venske okluzije u optičkom disku. U tom postupku, retinalne vene se punktiraju, bilo pomoću lasera, bilo operacijom, kroz retinalni pigmentni epitel i Bruchovu membranu u korioideu, čime se napravi anastomozni kanal u korioideu.

Korioretinalna venske anastomoza smanjuje makularni edem i može poboljšati vid kod neishemijske CRVO. Stopa uspjeha je niska, a komplikacije su brojne, uključujući vitrealno krvarenje i korioidalnu neovaskularizaciju na mjestu anastomoze. Točna indikacija i vrijeme postupka još uvijek nije jasno istraženo^{27, 28, 29, 30, 31}.

Vitrektomija

Vitrektomija je tehnika u kojoj se vitreus kirurški odstranjuje zajedno sa uklanjanjem stražnjeg hijaloida. Neke studije su pokazale da vitrektomija može biti korisna kod makularnog edema nastalog zbog CRVO.

Jedna od teorija je da vitrektomija može ukloniti trakciju makule, a time i smanjiti makularni edem. Prema drugoj hipotezi, uklanjanje staklastog tijela također će ukloniti citokine i VEGF

koji su povezani s venskom okluzijom; dakle, poticaj za stvaranje makularnog edema će se smanjiti.

U današnje vrijeme, nema uvjerljivih dokaza koji upućuju na to da je vitrektomija bolji pristup³².

Radijalna optička neurotomija

Radijalna optička neurotomija (RON) je nova kirurška tehnika u kojoj se koristi mikrovitreoretinalni nož za vrijeme pars plana vitrektomije da bi se olabavio skleralni prsten oko optičkog živca. Središnja retinalna arterija i vena prolaze kroz uske otvore kribriiformne ploče u optičkom disku.

Zagovaratelji ove tehnike smatraju da CRVO može nastati zbog kompresije središnje retinalne vene na tom mjestu stvarajući sindrom odjeljka. Ako je ovaj postupak uspješan, dekomprimira se zatvorena komora i dovodi do poboljšanja u venskom odljevu te se smanjuje makularni edem.

Osim uobičajenih komplikacija vitrektomije, RON može rezultirati značajnim krvarenjima i neovaskularizacijom na reznom mjestu.

Trenutno ne postoji konsenzus između različitih istraživača u pogledu točnih kriterija za korištenje RON^{33, 34}.

Zahvale

Zahvaljujem svom učitelju i mentoru doc. dr. sc. Tomislavu Jukiću na odabiru teme, nesebičnoj i svesrdnoj pomoći, stručnim savjetima i stalnom poticanju pri izradi ovoga rada.

Tati prim. mr. sc. Nikoli Sušiću na pomoći kod prikupljanja potrebne stručne literature i obrade teksta.

Mami mr. sc. Editi Sušić na stručnom savjetovanju, razumijevanju i podršci.

Bratu Anti Sušiću, mag. ing. arch. na podršci i razumijevanju.

Knjižničarki Nadi Zenić, prof. za pomoć pri prikupljanju literature i jezičnu dotjeranost teksta.

Evelini Miščin, prof. engleskog jezika za pomoć pri prijevodu.

Rad posvećujem

mami Editi, tati Nikoli i bratu Anti jer sve čine vrijednim.

Literatura

1. Cugati S, Wang JJ, Knudtson MD, et al. Retinal vein occlusion and vascular mortality: pooled data Analysis of 2 population-based cohorts. *Ophthalmology* 2007; 114:520–4.
2. Aude Ambresin. Insights into RVO: Mechanisms of Aflibercept. In *Retinal vein Occlusion: A Review of current thinking*. Euro Times, Supplement April 2016; 1-3.
3. Covert DJ, Han DP. Retinal vein occlusion: Epidemiology, clinical manifestations, and diagnosis. Dostupno na: <http://www.uptodate.com/contents/retinal-vein-occlusion-epidemiology-clinical-manifestations-and-diagnosis> (Datum pristupa 20.04.2016.)
4. Hayreh SS. Classification of central retinal vein occlusion. *Ophthalmology* 1983; 90:458–74.
5. Kooragayala LM. Central retinal vein occlusion. Dostupno na: <http://emedicine.medscape.com/article/1223746-overview> (Datum pristupa 20.04.2016.)
6. Rogers S, McIntosh RL, Cheung N, et al. The prevalence of retinal vein occlusion: pooled data from population studies from the United States, Europe, Asia, and Australia. *Ophthalmology* 2010; 117:313-9.
7. Parodi MB, Bandello F. Retinal vein occlusion: classification and treatment. *Ophthalmologica* 2009; 223: 298–305.
8. Rehak J, Rehak M. Branch retinal vein occlusion: pathogenesis, visual prognosis, and treatment modalities. *Curr. Eye Res* 2008; 33: 111–31.
9. Klein R, Moss SE, Meuer SM, Klein BE. The 15-year cumulative incidence of retinal vein occlusion: the Beaver Dam Eye Study. *Arch Ophthalmol* 2008; 126:513-8.
10. Mitchell P, Smith W, Chang A. Prevalence and associations of retinal vein occlusion in Australia. The Blue Mountains Eye Study. *Arch Ophthalmol* 1996; 114(10):1243-7.

11. Pichi F, Lim JI, Shah VA. Central retinal vein occlusion. Dostupno na: [http://eyewiki.aaopt.org/Central Retinal Vein Occlusion#References](http://eyewiki.aaopt.org/Central_Retinal_Vein_Occlusion#References) (Datum pristupa 20.04.2016.)
12. Baseline and early natural history report. Central Vein Occlusion Study Group. *Arch Ophthalmol* 1993;111(8):1087-95.
13. McIntosh RL, Rogers SL, Lim L, et al. Natural history of central retinal vein occlusion: an evidence-based systematic review. *Ophthalmology* 2010; 117(6): 1113–23.
14. Decroos FC, Fekrat S. The natural history of retinal vein occlusion: what do we really know? *Am J Ophthalmol* 2011; 151(5): 739–41.
15. Baxter GM, Williamson TH. Color Doppler flow imaging in central retinal vein occlusion: a new diagnostic technique? *Radiology* 1993; 187(3):847-50.
16. Moschos MM, Moschos M. Intraocular bevacizumab for macular edema due to CRVO. A multifocal-ERG and OCT study. *Doc Ophthalmol* 2008; 116(2):147-52.
17. Gupta B, Grewal J, Adewoyin T, et al. Diurnal variation of macular oedema in CRVO: prospective study. *Graefes Arch Clin Exp Ophthalmol* 2009; 247(5): 593-6.
18. Hayreh SS. Classification of central retinal vein occlusion. *Ophthalmology* 1983; 90(5):458-74.
19. Pichi F, Morara M, Veronese C, Lembo A, Nucci P, Ciardella AP. Perivenular whitening in central vein occlusion described by fundus autofluorescence and spectral domain optical coherence tomography. *Retina* 2012; 32(7):1438-9.
20. Brown DM, Campochiaro PA, Singh RP, Li Z, Gray S, Saroj N, et al. Ranibizumab for macular edema following central retinal vein occlusion: six-month primary end point results of a phase III study. *Ophthalmology* 2010; 117(6):1124-33.
21. Kinge B, Stordahl PB, Forsaa V, Fossen K, Haugstad M, Helgesen OH, et al. Efficacy of ranibizumab in patients with macular edema secondary to central retinal vein

- occlusion: results from the sham-controlled ROCC study. *Am J Ophthalmol* 2010; 150(3):310-4.
22. Boyer D, Heier J, Brown DM, Clark WL, Vittori R, Berliner AJ, et al. Vascular endothelial growth factor Trap-Eye for macular edema secondary to central retinal vein occlusion: six-month results of the phase 3 COPERNICUS study. *Ophthalmology* 2012; 119(5):1024-32.
23. Bashshur ZF, Ma'luf RN, Allam S, et al. Intravitreal triamcinolone for the management of macular edema due to nonischemic central retinal vein occlusion. *Arch Ophthalmol* 2004; 122(8):1137-40.
24. Cekic O, Chang S, Tseng JJ, et al. Intravitreal triamcinolone treatment for macular edema associated with central retinal vein occlusion and hemiretinal vein occlusion. *Retina* 2005; 25(7):846-50.
25. Epstein DL, Algvere PV, von Wendt G, Seregard S, Kvanta A. Bevacizumab for Macular Edema in Central Retinal Vein Occlusion: A Prospective, Randomized, Double-Masked Clinical Study. *Ophthalmology* 2012; 119(6): 1184-9.
26. Ferrara DC, Koizumi H, Spaide RF. Early bevacizumab treatment of central retinal vein occlusion. *Am J Ophthalmol* 2007; 144(6):864-71.
27. Browning DJ, Rotberg MH. Vitreous Hemorrhage complicating laser-induced chorioretinal anastomosis for central retinal vein occlusion. *Am J Ophthalmol* 1996; 122(4):588-9.
28. Eccarius SG, Moran MJ, Slingsby JG. Choroidal neovascular membrane after laser-induced chorioretinal anastomosis. *Am J Ophthalmol* 1996; 122(4):590-1.
29. Luttrull JK. Epiretinal membrane and traction retinal detachment complicating laser-induced chorioretinal venous anastomosis. *Am J Ophthalmol* 1997; 123(5):698-9.

30. McAllister IL, Constable IJ. Laser-induced chorioretinal venous anastomosis for treatment of nonischemic central retinal vein occlusion. Arch Ophthalmol 1995; 113(4):456-62.
31. Mirshahi A, Roohipour R, Lashay A, et al. Surgical induction of chorioretinal venous anastomosis in ischaemic central retinal vein occlusion: a non-randomised controlled clinical trial. Br J Ophthalmol 2005; 89(1):64-9.
32. Leizaola-Fernandez C, Suarez-Tata L, Quiroz-Mercado H, et al. Vitrectomy with complete posterior hyaloid removal for ischemic central retinal vein occlusion: series of cases. BMC Ophthalmol 2005; 20: 5-10.
33. Weizer JS, Stinnett SS, Fekrat S. Radial optic neurotomy as treatment for central retinal vein occlusion. Am J Ophthalmol 2003; 136(5):814-9.
34. Beck AP, Ryan EA, Lou PL, et al. Controversies regarding radial optic neurotomy for central retinal vein occlusion. Int Ophthalmol Clin 2005; 45(4):153-61.

- Slika 1. Okluzija grane centralne retinalne vene

Preuzeto s

<http://www.retinareference.com/diseases/04bbce4a7cde0bb2/images/04bbce4a7c/>

- Slika 2. Okluzija crntralne retinalne vene

Preuzeto s <http://patient.info/doctor/retinal-vein-occlusions>

- Slika 3. Hemiretinalna venska okluzija

Preuzeto s <http://deepayan.jimdo.com/retina/>

- Slika 4. Rasuta retinalna krvarenja u pacijenta s CRVO

Preuzeto s <http://emedicine.medscape.com/article/1223746-overview>

- Slika 5. Masivna površinska krvarenja koja daju izgled „krvi i grmljavine“
Preuzeto s <http://emedicine.medscape.com/article/1223746-overview>
- Slika 6. Pacijent s neishemijskom CRVO koja se manifestira s dilatiranim izvijuganim venama i površinskim krvarenjem
Preuzeto s <http://emedicine.medscape.com/article/1223746-overview>
- Slika 7. Edem optičkog diska s dilatiranim venama i rasutim retinalnim krvarenjima
Preuzeto s <http://emedicine.medscape.com/article/1223746-overview>
- Slika 8. Pamučasto-vunene mrlje
Preuzeto s <http://retinagallery.com/displayimage.php?pid=3916>
- Slika 9. Neovaskularizacija diska i ožiljci nakon panretinalne fotokoagulacije
Preuzeto s <http://emedicine.medscape.com/article/1223746-overview>
- Slika 10. Dobro kompenzirana CRVO s optocilijarnim šantovima
Preuzeto s <http://emedicine.medscape.com/article/1223746-overview>
- Slika 11. OCT edema makule kod CRVO
Preuzeto s <http://retina2020.com/vein-occlusion-basics/>
- Slika 12. Floresceinska angiografija pacijenta s neishemijskom CRVO koja pokazuje perifovealno kapilarno propuštanje u cistoidnom obliku u kasnim fazama angiografije
Preuzeto s <http://emedicine.medscape.com/article/1223746-overview>
- Slika 13. Autofluorescencija fundusa kod CRVO
Preuzeto s http://eyewiki.org/testwiki/index.php?title=Central_Retinal_Vein_Occlusion&veaction=edit&vesection=18
- Slika 14. Deksametazonski implantat
Preuzeto s <http://www.epmmagazine.com/allergan-r%26d-innovations-recognised-with-three-nominations-f/>

- Tablica 1. Prikaz razvoja liječenja CRVO. Preuzeto iz Aude Ambresin. Insights into RVO: Mechanisms of Aflibercept. In Retinal vein Occlusion: A Review of current thinking. Euro Times, Supplement April 2016; 1-3.

Životopis

OSOBNJE INFORMACIJE

Sušić Ena



📍 Rapska 65, 10000 Zagreb (Hrvatska)

📞 00385918950735

✉️ ena.susic7@gmail.com

Spol Žensko | Datum rođenja 15/03/1992 | Državljanstvo hrvatsko

Studentica 6. godine Medicinskog fakulteta Sveučilišta u Zagrebu

OBRAZOVANJE I OSPOBLJAVANJE

2010–2016 Medicinski fakultet Sveučilište u Zagrebu, Zagreb (Hrvatska)

2006–2010 Gimnazija Antun Vrančić, Šibenik (Hrvatska)

1998–2006 OŠ Juraj Šižgorić, Šibenik (Hrvatska)

25/03/2015–28/03/2015 11th International CROatian Student Summit of Biomedical Students and Young Scientists
University of Zagreb School of Medicine

29/01/2015–01/02/2015 1st International Medical Students Congress Sarajevo
University of Sarajevo School of Medicine, Sarajevo (Bosna i Hercegovina)

09/04/2014–12/04/2014 10th International CROatian Student Summit of Biomedical Students and Young Scientists
University of Zagreb School of Medicine, Zagreb (Hrvatska)

20/03/2013–23/03/2013 9th International CROatian Student Summit of Biomedical Students and Young Scientists
University of Zagreb School of Medicine, Zagreb (Hrvatska)

RADOVI

1. Sušić N., Brajković J., Kalauz Surać I., Duić J., Bašić Halužan M., Glavadanović S, Sušić Edita, Sušić Ena: Subkonjunktivalna infestacija *Dirofilaria immitis*: 15 Kongres HOD-a s međunarodnim sudjelovanjem, Vodice 14.-17.5.2015.

2. Čekada N., Benco N., Sušić E.: Craniopharyngioma presenting with increased intracranial pressure and pituitary inefficiency: 1st International Medical Students Congress Sarajevo 29.01.-01.02.2015.

OSOBNJE VJEŠTINE

Materinski jezik hrvatski

Ostali jezici	RAZUMIJEVANJE		GOVOR		PISANJE
	Slušanje	Čitanje	Govorna interakcija	Govorna produkcija	
engleski	C1	C1	C1	C1	C1
talijanski	B1	B1	B1	B1	B1

Stupnjevi: A1 i A2: Početnik - B1 i B2: Samostalni korisnik - C1 i C2: Iskusni korisnik
Zajednički europski referentni okvir za jezike

Digitalna kompetencija

SAMOPROCJENA				
Obrada informacija	Komunikacija	Stvaranje sadržaja	Sigurnost	Rješavanje problema
Iskusni korisnik	Iskusni korisnik	Samostalni korisnik	Samostalni korisnik	Samostalni korisnik

Informacijsko-komunikacijske tehnologije - tablica za samoprocjenu

Vozačka dozvola

B