

Primarni amebni meningoencefalitis

Stanković, Mihaela

Master's thesis / Diplomski rad

2016

Degree Grantor / Ustanova koja je dodijelila akademski / stručni stupanj: **University of Zagreb, School of Medicine / Sveučilište u Zagrebu, Medicinski fakultet**

Permanent link / Trajna poveznica: <https://um.nsk.hr/um:nbn:hr:105:922087>

Rights / Prava: [In copyright](#)/[Zaštićeno autorskim pravom.](#)

Download date / Datum preuzimanja: **2024-07-17**



Repository / Repozitorij:

[Dr Med - University of Zagreb School of Medicine Digital Repository](#)



**MEDICINSKI FAKULTET
SVEUČILIŠTE U ZAGREBU**

Mihaela Stanković

Primarni amebni meningoencefalitis

DIPLOMSKI RAD



Zagreb, 2016.

Ovaj diplomski rad izrađen je na Klinici za infektivne bolesti „Fran Mihaljević“, Zavod za intenzivnu medicinu i neuroinfektologiju, pod vodstvom dr. sc. Marka Kutleše i predan je na ocjenu u akademskoj godini 2015./2016.

KRATICE:

PAM – Primarni amebni meningocencefalitis

SAD – Sjedinjene Američke Države

SŽS – središnji živčani sustav

TEM – transmisijski elektronski mikrograf (transmission electron micrograph)

SEM – skenirajući elektronski mikrograf (scanning electron micrograph)

UK – Ujedinjeno Kraljevstvo

AIP-1 – protein koji djeluje s genom 2 povezan s apoptozom (apoptosis-linked gene-2-interacting protein)

HSP70 – protein toplinskog stresa (heat-shock protein 70)

TNF- α – čimbenik tumorske nekroze alfa (tumor necrosis factor alpha)

IL1 – inteleukin 1

MAC – kompleks membranskih napadača (membrane attack complex)

CDC – centri za kontrolu i prevenciju bolesti (Centers for Disease Control and Prevention)

CD59 – klaster diferencijacije 59 (cluster of differentiation 59)

CSL – cerebrospinalni likvor

IKT – intrakranijalni tlak

BCG – Bacillus Calmette-Guerin

PCR – lančana reakcija polimeraze (polymerase chain reaction)

H & E – hematoksilin i eozin

ELISA – imunoenzimski test (enzyme-linked immunosorbent assay)

CT – kompjuterizirana tomografija (computed tomography)

FDA – Agencija za hranu i lijekove (Food and Drug Agency)

IL4 – interleukin 4

IFN- γ – interferon gama

IgG – imunoglobulin G

SADRŽAJ:

SAŽETAK.....	VII
SUMMARY.....	VIII
1. UVOD.....	1
2. ETIOLOGIJA.....	2
2.1. Naegleria spp.....	2
2.2. Animalni modeli.....	4
3. EPIDEMIOLOGIJA.....	5
3.1. Učestalost.....	6
3.2. Dob, spol i rasa.....	8
4. RIZIČNI ČIMBENICI.....	9
4.1. Rekreativne aktivnosti.....	9
4.2. Religijski obredi.....	9
4.3. Terapijske intervencije.....	10
5. PATOGENEZA I IMUNI ODGOVOR NA N. FOWLERI	11
6. KLINIČKA SLIKA.....	16
7. DIJAGNOSTIKA.....	17
7.1. Anamneza.....	17
7.2. Klinički pregled.....	17
7.3. Laboratorijska dijagnostika.....	17
7.4. Slikovne metode.....	20
8. LIJEČENJE.....	21
9. PREVENCIJA.....	23

10. ZAKLJUČAK.....	25
11. ZAHVALE.....	26
12. LITERATURA.....	27
13. ŽIVOTOPIS.....	30

SAŽETAK

Primarni amebni meningoencefalitis

Mihaela Stanković

PAM je akutna infektivna bolest uzrokovana *Neglerijom fowleri* i karakterizirana je nekrotizirajućom, hemoragijskom upalom mozga i moždanih ovojnica. *N. fowleri* je ameba koja živi u slatkim vodama, a čovjek se može zaraziti udisanjem kontaminirane vode prilikom plivanja ili ispiranjem nosnih puteva neprokuhanom ili nefiltriranom vodovodnom vodom. Do sada je prijavljeno više od četiristo slučajeva zaraze *N. fowleri* diljem svijeta, od čega je samo desetak preživjelih. Od PAM-a oboljevaju uglavnom djeca i mladi u vrućim ljetnim mjesecima. *N. fowleri* putem olfaktornih živaca i bulbusa prodire u moždano tkivo gdje izaziva upalu s predominantno prisutnim neutrofilima, makrofagima i malobrojnim eozinofilima. Klinički simptomi su nerazpoznatljivi od simptoma bakterijskog ili virusnog meningoencefalitisa i uključuju jaku glavobolju, visoku vrućicu, ukočenost vrata i mučninu i povraćanje. Kasnije se javljaju i razdražljivost, fotofobija, diplopija, letargija, konfuzija, a povećanje IKT-a dovodi do konvulzivnih napada, hernijacije mozga, kome i naposljetku smrti. Dijagnostika se zasniva na pronalasku pokretnih trofozoita u nativnom razmazu CSL-a pod svjetlosnim mikroskopom i potvrdi dijagnoze PCR-om i pronalaskom DNA *N. fowleri*. Liječi se kombiniranom antimikrobnom terapijom koja uključuje amfotericin B koji djeluje sinergistički s azitromicinom i mikonazolom. Terapiji se mogu pridodati i kotrimazol, itraconazol, flukonazol i ketokonazol, kloramfenikol i miltefozin. Povišeni IKT potrebno je agresivno snižavati lijekovima, a po potrebi i kirurškom intervencijom. U prevenciji PAM-a preporuča se adekvatno kloriranje bazena, nadzor slatkih voda ljeti u područjima u kojima je dokazano postojanje *N. fowleri*, te oprez svakog pojedinca pri kupanju u prirodnim vodama i pri ispiranju nazalnih puteva bilo u terapijske ili religijske svrhe.

Ključne riječi: infekcija, *Naegleria fowleri*, Primarni amebni meningoencefalitis

SUMMARY

Primary amebic meningoencephalitis

Mihaela Stanković

PAM is an acute infective disease caused by *Naegleria fowleri* and characterized by a necrotic, hemorrhaging inflammation of the brain and leptomeninges. *N. fowleri* is an amoeba that lives in natural freshwater and infects humans via the inhalation of contaminated water during swimming or by rinsing nasal passages with unboiled or unfiltered tap water. To this date, there have been more than four hundred reported cases of *N. fowleri* worldwide, of which there are only a dozen survivors. PAM targets mostly children and young adults during hot summer months. *N. fowleri* invades the brain tissue via the olfactory nerves and bulbs, where it causes inflammation with predominance of neutrophils, macrophages and few eosinophils. Clinical symptoms are unrecognizable from symptoms of bacterial or viral meningoencephalitis, such as headache, high fever, nuchal rigidity, vomiting and nausea. Agitation, photophobia, diplopia, lethargy and confusion occur in later stages, while the rise of ICP leads to convulsions, brain herniation, coma and, finally, death. The diagnosis is based on the detection of motile trophozoites in the sample of wet-mount CSF under a light microscope and the confirmation of the diagnosis via PCR and the detection of *N. fowleri* DNA. Treatment is based on multimodal antimicrobial therapy that includes amphotericin B which shows synergistic activity with azithromycin and miconazole. Clotrimazole, itraconazole, fluconazole and ketoconazole, chloramphenicol and miltefosine can also be included in the therapy. Elevated ICP should be aggressively treated by medication and, if needed, by surgical intervention. Prevention of PAM requires adequate pool chlorination, monitoring of freshwater inhabited by *N. fowleri* and caution of every individual while swimming in freshwater or rinsing nasal passages in therapeutic or religious purposes.

Keywords: infection, *Naegleria fowleri*, Primary amebic meningoencephalitis

1. UVOD

Primarni amebni meningoencefalitis jest akutna bolest uzrokovana patogenom amebom *N. fowleri* i karakterizirana je akutnom, fulminantnom, nekrotizirajućom i hemoragijskom upalom mozga i moždanih ovojnica sa stopom mortaliteta od preko 95%. (Siddiqui & Khan 2014).

N. fowleri je slobodnoživuća ameba koja obitava u slatkim vodama, rasprostranjena je diljem čitavog svijeta i nađena je u pojedinim uzorcima vode i vlažne zemlje na svim kontinentima, osim na Antarktici. Ove termofilne amebe tipično proliferiraju tijekom ljetnih mjeseci, kada je temperatura okoliša visoka. Najveći broj slučajeva PAM-a zabilježen je u SAD-u upravo ljeti. (Visvesvara 2010; Shakoore et al. 2011; CDC 2015).

Bolest nastupa naglo, najčešće u prethodno zdrave djece i mladih odraslih. U anamnezi većine oboljelih može se pronaći podatak o plivanju u jezeru, rijeci ili bazenu, ili ispiranju sinusa kontaminiranom vodom tjedan do dva prije nastupa simptoma. (Siddiqui & Khan 2014). Voda koja sadržava *N. Fowleri* ulazi u ljudski organizam kroz nos, odakle putem olfaktornog živca migrira u mozak i uzrokuje upalu. (Yoder et al. 2012). PAM brzo progredira i bez hitre dijagnoze i primjerene medicinske intervencije nastupa smrt, uobičajeno unutar tjedan dana nakon pojave prvih simptoma. (Visvesvara et al. 2007).

Iako sama bolest nije česta, zbog simptomatologije koju je klinički nemoguće razlikovati od simptoma uzrokovanih bakterijskim meningitisom i nedovoljno učinkovitog načina liječenja, PAM predstavlja veliki izazov u dijagnostici i liječenju.

2. ETIOLOGIJA

Uzročnik primarnog amebnog meningoencefalitisa je ameba *Naegleria fowleri*.

2.1. NAEGLERIA SPP.

Naegleriu spp. sačinjava grupa slobodnoživućih ameboflagelata koji se mogu pronaći u raznolikim staništima diljem svijeta. Do sada je otkriveno preko četrdeset vrsta neglerija, od kojih dvije (*N. australiensis* i *N. italica*) uzrokuju bolest životinja, a prema dosadašnjim saznanjima samo *N. fowleri* uzrokuje bolest ljudi. (Marciano-Cabral et Cabral 2007; Visvesvara 2010).

Prvi slučaj bolesti uzrokovan *N. fowleri* u čovjeka zabilježen je u Sjevernoj Australiji 1965. ali je pogrešno pripisan *Acanthamoebi*, a u SAD je prvi slučaj zabilježen 1966., kada i dobiva naziv primarni amebni meningoencefalitis kako bi se ova primarna infekcija SŽS-a razlikovala od sekundarne invazije mozga uzrokovane crijevnim parazitom – *Entamoebom histolyticom*. (Marciano-Cabral et Cabral 2007).

N. fowleri je termofilna ameba koja obitava u slatkim vodama i može preživjeti na temperaturi i do 45°C, a najbrže se razmnožava ljeti kada je temperatura okoliša za to najpogodnija. Izolirana je iz jezera, rijeka, nekloriranih ili nedovoljno kloriranih bazena, toplica, akvarija, kanalizacije i vlažne zemlje u čitavom svijetu. U nekim zemljama, uključujući Pakistan, Australiju i SAD izolirana je i iz vodovodne vode. Radi osjetljivosti na povišenu osmolarnost nikada nije izolirana iz morske vode. (Visvesvara et al. 2007; Siddiqui & Khan 2014).

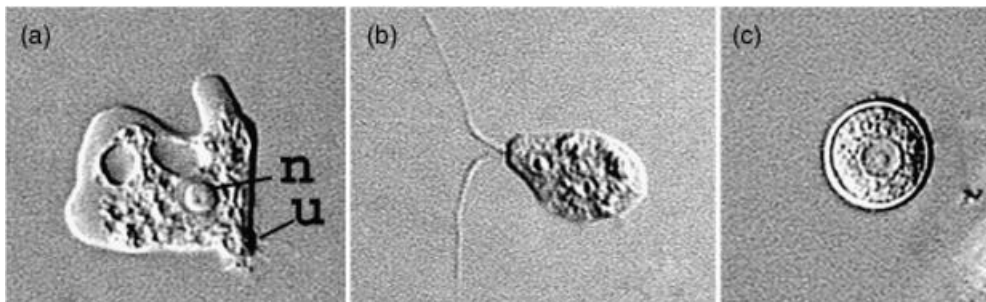
U prirodi *neglerija* može postojati u nekoliko oblika.

Ameboidni oblik ili trofozoit ima sposobnost sinusoidnog kretanja pomoću anterioronog lobopodija (pseudopodija), a hrani se bakterijama pomoću tvorbe zvane amebostoma. Razmnožava se binarnom fisijom. Trofozoit može biti velik 10-25 µm, a glavna karakteristika njegove građe je jedinstvena jezgra s prominentnim, centralno smještenim nukleolusom koji se intenzivno boji kromatinskim bojama. Citoplazma trofozoita sadržava brojne mitohondrije, ribosome, hranidbene i kontraktilne vakuole.

Za razliku od trofozoita, flagelat ne posjeduje cistosomu i ne može se ni hraniti ni razmnožavati. Trofozoit se u prirodi pretvara u flagelatni oblik kada se ionska koncentracija mijenja, npr. u slučaju kada je zemljano stanište razrijeđeno kišom. (Visvesvara 2010). U laboratorijskim uvjetima ista transformacija može se inducirati ispiranjem amebe u destiliranoj vodi ili razrijeđenoj fiziološkoj otopini. Ovaj oblik je tranzitorni i *neglerija* se obično vraća u trofozoitni oblik unutar jednog sata. (Visvesvara et al. 2007).

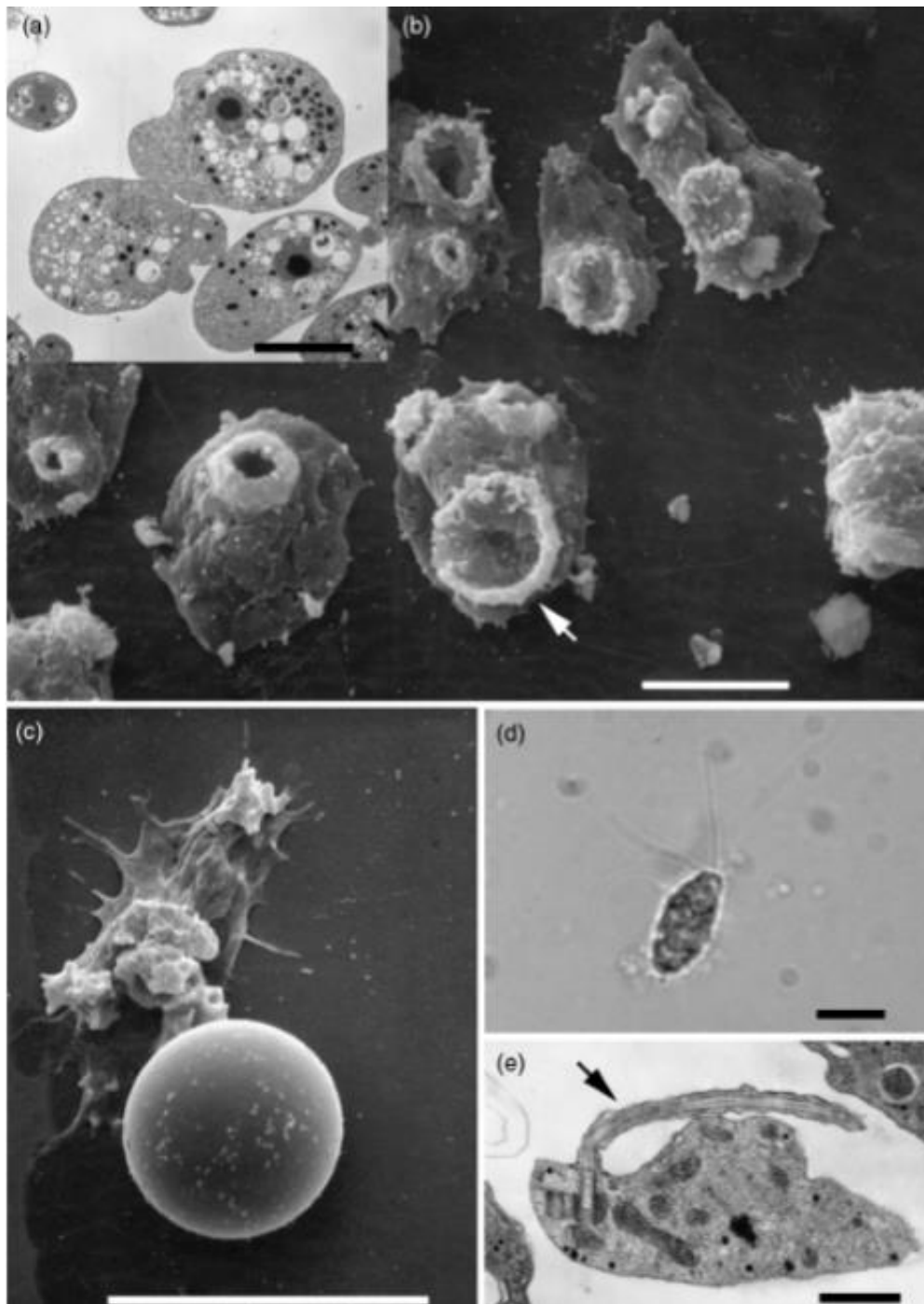
Ukoliko uvjeti okoliša postanu nepovoljni – zaliha hrane osiromaši ili se stanište osuši, trofozoit se pretvara u rezistentnu cistu koja može preživjeti u nepovoljnim uvjetima okoliša (ponajprije sušu). (Visvesvara 2010). Cista je sferičnog oblika, sastoji se od dvostrukog zida s debelom endocistom i tankom ektocistom. Unutar zida se nalaze pore. I flagelatni i cistični oblik posjeduju jednu jezgru s prominentnim nukleolusom. (Visvesvara et al. 2007).

Unutar mozga ameba nije izolirana u cističnom obliku, premda se smatra da je infekcija moguća i ulaskom ciste intranazalno, koja poslije, unutar svog domaćina prelazi u oblik trofozoita. (Marciano- Cabral & Cabral 2007).



Slika 1. a) trofozoit b) flagelatni oblik c) cista

Prema: Visvesvara et al. 2007, 16. str.



Slika 2. Prikaz *N. fowleri* u tri stadija. a) trofozoit s prominentnim kuleusom i centralno smještenim nukelolusom (TEM) b) trofozoiti s amebostomama (strelica) (SEM) c) cista (TEM) d) flagelatni oblik pod svjetlosnim mikroskopom e) flagelatni oblik s flagelom (strelica) (TEM)

Prema: Marciano-Cabral & Cabral 2007, 244. str.

2.2. ANIMALNI MODELI

Razvijeno je nekoliko životinjskih modela u svrhu proučavanja *N. fowleri* *in vivo*, uključujući miševe (Martinez et al. 1971.), majmune (Culbertson 1971.), zamorce (Diffley et al. 1975.), ovce (Simpson et al. 1982.) i zečeve (Smego & Durack 1984.) Iako je dokazano da su sve navedene životinje podložne infekciji, miševi se najčešće koriste zahvaljujući jednostavnom rukovanju i činjenici da razvijaju fatalnu infekciju SŽS-a koja je najbližnja PAM-u kod ljudi. (Marciano-Cabral & Cabral 2007). Miševi mogu biti inokulirani suspenzijom *N. fowleri* intranazalno ili intracerebralno i većina ih umire u roku od tjedan dana s tim da su mlađi miševi podložniji razvoju infekcije od odraslih. (Visvesvara 2010). Studije u kojima su kao animalni modeli korišteni miševi u najvećoj su mjeri pridonijele sveukupnom znanju o patogenosti *N. fowleri* izoliranih iz okoliša, progresiji bolesti, te podložnosti i rezistenciji domaćina prema infekciji prilikom liječenja ili imunizacije. (Marciano-Cabral & Cabral 2007).

3. EPIDEMIOLOGIJA

3.1. Učestalost

PAM je rijetka bolest, s tek nešto više od četiristo slučajeva zabilježenih u svijetu, od čega je najveći broj (138) zabilježen u SAD-u. Veći broj slučajeva zabilježen je i u Indiji, Pakistanu, Australiji i Češkoj. Zaraza je letalna u preko 95% slučajeva, sa samo desetak preživjelih diljem čitavog svijeta. (De Jonckheere 2011; Tolan 2015).

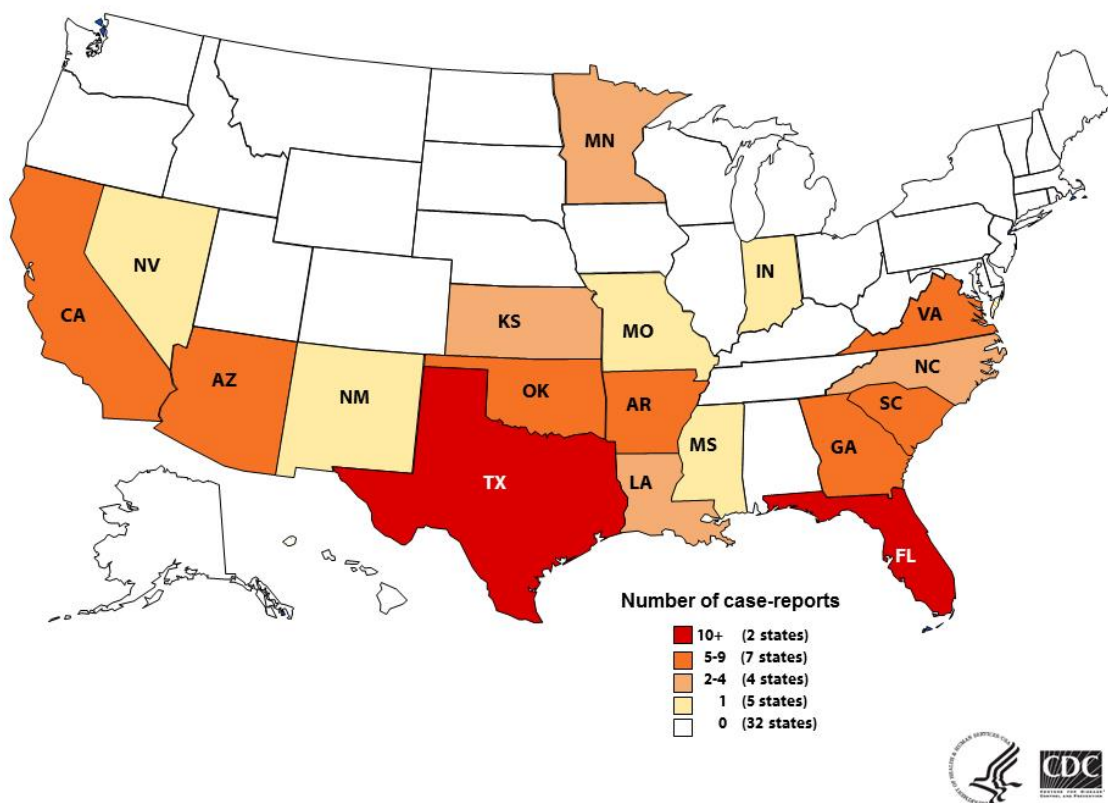
Tablica 1. Broj prijavljenih slučajeva PAM-a u pojedinim zemljama

Prema: De Johnckheere 2011; Wikipedia 2016.

Zemlja	Slučajevi
Italija	1 slučaj u 2004. iz rijeke tijekom jako vrućeg ljeta
Češka	16 slučajeva od 1962. do 1965. iz bazena s duplim zidom između kojih su se amebe nesmetano razmnožavale i ulazile u vodu kroz rupu u zidu
Belgija	4 slučaja u 1973. pretpostavlja se iz bazena, nije dokazano
UK	1 slučaj iz geotermalne vode
Australija	19 slučajeva (od čega 14 u Sjevernoj Australiji), za vodovod korištena nefiltrirana izvorska voda
Novi Zeland	8 slučajeva od 1968. do 1979. iz geotermalne vode
Pakistan	20-ak slučajeva godišnje od 2011.-2014., povezanih s ritualnim ispiranjem nosa
Tajland	2 slučaja

Japan	2 slučaja (ne zna se izvor, no <i>N. fowleri</i> je izolirana iz geotermalne vode i industrijske vode za hlađenje)
Kina	1 slučaj 1993. iz termalnih izvora
Indija	20-ak slučajeva nakon plivanja u jezerima i vrelima
Nigerija	4 slučaja, u jednom ispiranjem nosa vodom, u preostala 3 pretpostavlja se iz prašine iz zraka
Namibija	1 slučaj 1993. nakon plivanja u bazenu
Madagaskar	1 slučaj 2005. nakon plivanja u jezeru
Venezuela	7 slučajeva nakon plivanja u bazenu ili prirodnoj vodi
Brazil	5 slučajeva nakon plivanja u bazenu ili prirodnoj vodi
Kuba	1 slučaj u 2004.
SAD	138 slučajeva nakon plivanja u prirodnoj vodi i iz kontaminirane vodovodne vode
Meksiko	9 slučajeva između 1984.-2005.

U SAD-u se bolest primarno pojavljivala u južnijim državama s najvišom prevalencijom u Teksasu i Floridi, međutim nedavno je PAM zabilježen i u državama koje se nalaze sjevernije, uključujući Minnesotu (2010. i 2012.), Kansas i Virginiju. Ovaj podatak upućuje na to da se rasprostranjenost *N. fowleri* i PAM-a mijenja, čemu je najvjerojatniji uzrok globalno zatopljanje. (CDC 2015).



Slika 3. Broj prijavljenih slučajeva u SAD-u do 2015. godine

Prema: <http://www.cdc.gov/parasites/naegleria/state-map.html>

3.2. Spol, dob i rasa

Nije utvrđeno da PAM pokazuje rasnu predilekciju, no češće zahvaća muškarce naspram žena u odnosu 3:1. Iako *N. fowleri* nema prirodnu predilekciju za muški spol, smatra se da muškarci češće obolijevaju jer češće i sudjeluju u aktivnostima koje nose povećani rizik zaraze. Većina slučajeva je zabilježena kod djece i mlađih odraslih (medijan je 11 godina), također zbog veće tendencije izlaganja čimbenicima rizika, ali i zbog poroznije kribriiformne ploče u odnosu na starije. (Tolan 2015; Linam et al. 2015).

4. RIZIČNI ČIMBENICI

4.1. Rekreativne aktivnosti

N. fowleri obitava u slatkim, toplim vodama gdje preživljava hraneći se bakterijama, plijesnima i organskim ostacima. Ova, takozvana „brain-eating“ ameba invadira SŽS putem nosa, što znači da je preduvjet nastanka infekcije duboko udisanje kontaminirane vode kroz nosnice. To se najčešće dešava tijekom ljeta, u sparnim područjima, kada se ljudi kupaju u raznim kanalima, rijekama i jezerima. Iako su ovakvi slučajevi, tradicionalno, uvijek dolazili iz razvijenih zemalja, Pakistan je zemlja u razvoju u kojoj je u posljednjih nekoliko godina zabilježen alarmantan broj slučajeva zaraze *N. fowleri*. Iako se niti jedan od tih slučajeva nije mogao sa sigurnošću povezati s plivanjem u vodi, s obzirom na visoke temperature i prolongirane nestanke struje milijuni ljudi se okreću plivanju u dokazano zaraznim kanalima i jezerima, nakon čega mnogi mladi ljudi iznenada umiru. Razlozi zbog kojih smrt uzrokovana PAM-om kod njih nije dokazana su mnogostruki – nevoljkost većine obitelji da dopuste obavljanje obdukcije, manjak sredstava za određivanje uzročnika, nedovoljan pristup zdravstvenim ustanovama i loše opremljene bolnice. (Shakoor et al. 2011; Siddiqui & Khan 2014).

4.2. Religijski obredi

Jedan od obreda u islamskoj vjeri podrazumijeva pročišćavanje određenih dijelova tijela vodom nekoliko puta dnevno u sklopu pripreme za molitvu, uključujući i nos. Tijekom ispiranja nosa, mnogi vjernici silovito guraju vodu u nosnice što otvara put infekciji *N. fowleri*. U ovom ritualu sudjeluju odrasli muškarci. Gotovo svi slučajevi PAM-a zabilježenih u Pakistanu povezuju se s ovom praksom, a 2012. prijavljen je jedan takav slučaj i na Djevičanskim Otocima, u SAD-u. (Siddiqui & Khan 2014; Hunte et al. 2012).

Drugi religijski festivali, kao npr. Kumbh Mela, gdje se milijuni Hindua okupljaju u indijskom gradu Allahabadu radi ritualnog kupanja u svetoj rijeci Ganges, također predstavljaju rizik javnom zdravlju u smislu prijenosa zaraznih bolesti. Zasadu nije prijavljen nijedan slučaj obolijevanja od PAM-a povezan s ovom praksom, niti je

utvrđena prevalencija *N. fowleri* u toj rijeci, međutim ovo bi trebalo biti istraženo u budućim studijama. (Siddiqui & Khan 2014).

4.3. Terapijske intervencije

Rutinsko čišćenje nosnih puteva pomaže u smanjenju potrošnje lijekova koje koriste pacijenti oboljeli od sinusitisa, a pruža olakšanje i u slučaju visoke temperature, prehlade i drugih kroničnih sinusnih i nazalnih simptoma. Nazalnu irigaciju se preporuča vršiti u fiziološkoj otopini, pomoću „neti“ lončića koji se napuni vodom. Ukoliko je voda koja se koristi nesterilizirana ili nepročišćena, predstavlja faktor rizika za infekciju. (Siddiqui & Khan 2014).



Slika 4. Ispiranje nazalnih puteva „neti“ lončićem.

Prema: <http://www.fda.gov/ForConsumers/ConsumerUpdates/ucm316375.htm>

Iako *N. fowleri* ne može preživjeti u uvjetima visoke razine saliniteta, dodavanje mješavina soli vodi iz pipe u pripremi tekućine za nazalnu irigaciju koje se mogu naći u slobodnoj prodaji ne inaktiviraju *N. fowleri* dovoljno brzo, prema tome voda koja se koristi za nazalnu irigaciju uvijek bi prethodno trebala biti destilirana, prokuhana ili filtrirana. (Yoder et al. 2012).

5. PATOGENEZA I IMUNI ODGOVOR NA *N. FOWLERI*

Kao što je već spomenuto, *N. fowleri* ulazi u SŽS inhaliranjem kontaminirane vode. Amebe kroz nos putem olfaktornog neuroepitela prolaze kroz kribriiformnu ploču i prodiru u subarahnoidni prostor kroz koji nastavljaju penetraciju u moždani parenhim. Iz olfaktornih bulbosa i preko olfaktornog trakta migriraju uzduž bazalnog dijela mozga do malog mozga, penetriraju duboko u korteks do perviventrikularnog sustava i uzrokuju meningoencefalitis s rapidnim cerebralnim edemom, što rezultira cerebelarnom hernijacijom. Inkubacijski period ovisi o veličini inokulata te virulenciji specifičnog soja i može trajati od jednog do petnaest dana. (Visvesvara et al. 2007; Siddiqui & Khan 2014).

Kritični inicijalni korak u razvoju infekcije je adherencija patogena na stanice domaćina. Prilikom invazije u tkiva, trofozoiti dobivaju pristup proteinima izvanstaničnog matriksa kao što su fibronektin, kolagen i laminin, na koje adheriraju pomoću fibronektin-vežućeg proteina i površinskog proteina sličnog ljudskom integrin-nalikujućem receptoru koji posreduje pri adheziji na fibronektin. (Marciano-Cabral & Cabral 2007).

Trofozoiti uništavaju moždane, ali i druge vrste stanica (kao što su eritrociti) pomoću nekoliko mehanizama. Neki od njih su ovisni o kontaktu sa stanicama, a drugi nisu.

a) Mehanizmi ovisni o kontaktu sa stanicama

Na kulturama stanica *in vitro*, pokazano je da slabije patogeni sojevi *N. fowleri* uništavaju neurone „piecemeal“ ingestijom, tj. trogocitozom, koristeći se tvorbom na svojoj površini koja se naziva „food-cup“ (hranidbena čašica), dok visoko patogeni sojevi liziraju stanice pri kontaktu i ingestiraju stvoreni stanični debris. Izoliran je Nfa1 protein koji je lociran na pseudopodiju i bitan je za formaciju amebostome te se pretpostavlja da ima važnu ulogu u patogenosti amebe. Herbst i sur. (2004.) izolirali su i opisali dva proteina koji stvaraju pore i nazvali ih naegleriaporin A i B, za koje se pokazalo da su citotoksični za ljudske stanice. *N. fowleri* također izlučuje proteaze, kisele hidrolaze, fosfolipaze i fosfolipolitičke enzime koji razgrađuju sfingomijelin. Ferrante & Bates (1988.) pronašli su elastazu *N. fowleri*, enzim koji degradira

proteine vezivnog tkiva kao što su kolagen i proteoglikani. Iako ovi enzimi doprinose patogenosti amebe, niti jedan nije specifičan za *negleriju*. (Marciano-Cabral & Cabral 2007; Kim et al. 2008).

b) Mehanizmi neovisni o kontaktu sa stanicama

Kako bi se istražili patogeni mehanizmi neovisni o kontaktu, Kim i sur. (2008.) su ko-kultuirali humane mikroglijalne stanice zajedno s trofozoitima *N. fowleri* u nekontaktnom sustavu i promatrali morfološke promjene i smrt stanica putem svjetlosnog mikroskopa i protočne citometrije. Njihova studija pokazala je da *N. fowleri* proizvodi određene virulentne molekule koje induciraju rani apoptotički put u mikroglijalnim stanicama, što znači da ove amebe imaju potencijalne faktore virulencije koji mogu uzrokovati citotoksične efekte i bez prethodne adherencije na stanice. (Kim et al. 2008).

Zyset Burri i sur. su 2014. sekvencirali genom *N. fowleri* i pronašli 22 proteina koji imaju potencijalnu ulogu u njezinoj patogenosti. Također, dvadesetak vrsta proteina bilo je manje izraženo u visokopatogenih sojeva, a većina ih sačinjava komponente mitohondrijskog respiracijskog lanca i biosinteze proteina, zbog toga što *N. fowleri* preživljava nauštrb domaćina.

Prema ovom istraživanju, stanična membrana je glavna lokacija na kojoj ameba iskazuje svoj patogeni potencijal. Identificiran je protein nazvan Mp2CL5 koji se ne eksprimira kod nepatogenih sojeva, što sugerira njegov utjecaj na patogenost *N. fowleri*. Pošto je većina proteina za koju se pretpostavlja da imaju ulogu u patogenetskim mehanizmima pohranjeno u membranskim vezikulama iz kojih se i ispuštaju, vezikularni prijenos vjerojatno igra važnu ulogu u patogenezi PAM-a. U ovom i nekim prijašnjim istraživanjima pronađena su dva proteina - apoptosis-linked gene-2-interacting protein (AIP1) i transmembranski protein HID-1 koji se nalazi na Golgijevom aparatu koji sudjeluju u regulaciji vezikularnog transporta i koji su također potencijalni čimbenici patogenosti. Aktin 1 i aktin 2 su također izraženiji kod patogenijih sojeva *neglerije*, a okružuju amebostomu i bitni su za njenu funkciju, tj. za pričvršćivanje amebe i ingestiju bakterija, plijesni i staničnog debrisa putem trogocitoze. Za funkciju hranidbene čašice bitna je regulacija aktinskog citoskeleta aktin-vežućim proteinima forminom, sevrinom, kofilinom i vilinom, od kojih je vilin-1

bio najizraženiji kod visokopatogenih sojeva. (Zysset-Burri et al. 2014). Iako se heat-shock protein HSP70, prema nekim autorima (Kim et al. 2008; Zysset Burri et al. 2014) smatra jednim od čimbenika patogenosti *N. fowleri*, Marciano-Baral & Cabral opovrgavaju tu činjenicu navodeći podatak kako i nepatogena *N. lovaniensis* također posjeduje HSP70 u znatnoj količini i kako je ovaj protein bitan primarno za *neglerijinu* rezistenciju na visoke temperature.

N. fowleri je evoluirala kao uspješan patogeni organizam vjerojatno i zahvaljujući svojoj sposobnosti da izbjegne djelovanje domaćinovog imunskog sustava. Pokazano je da je *neglerija* imuna na citolitičko djelovanje molekula kao što su TNF- α , IL-1 i MAC-a (kompleksa membranskih napadača). Podaci s kojima trenutno raspoložemo sugeriraju da prirođena imunost ima veću ulogu od one stečene u rezistenciji prema *N. fowleri*. Najbitnije komponentne urođene imunosti za koje je pokazano da reagiraju pri infekciji su sustav komplementa, neutrofili i makrofagi. (Marciano-Cabral & Cabral 2007).

a) Komplement

In vivo istraživanjima na miševima, pokazano je da su miševi s defektom ili deplecijom sustava komplementa podložniji infekcijom *N. fowleri* što je konzistentno s *in vitro* pokusima koji sugeriraju da su nepatogeni i slabo patogeni sojevi *Neglerije* osjetljivi na sustav komplementa i lizirani MAC-om. Visokopatogeni sojevi, pak, pokazuju rezistenciju na djelovanje komplementa i to zahvaljujući površinskom proteinu koji je nazvan protein nalik CD59 (cluster of differentiation 59). Ovaj protein u interakciji sa serin/treonin i tirozin kinazama uzrokuje vezikulaciju i uklanjanje litičkog kompleksa C5-C9 s površine membrane amebe, što ju štiti od litičkog djelovanja sustava komplementa. (Marciano-Cabral & Cabral 2007).

b) Neutrofili

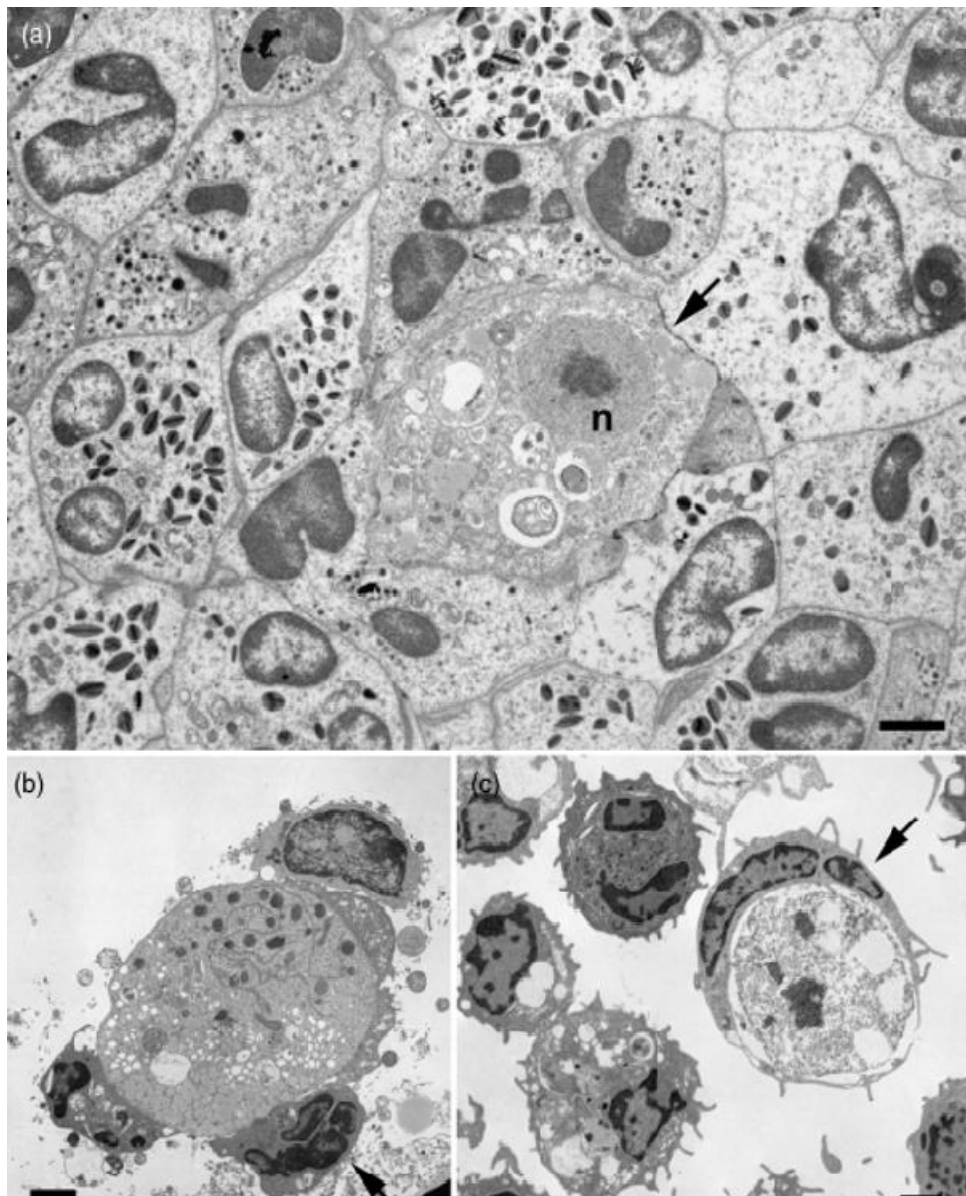
Histopatološkim pregledom moždanih lezija uzrokovanih PAM-om može se pronaći upalni infiltrat koji se sastoji od neutrofila, eozinofila i makrofaga. Tijekom infekcije, broj neutrofila u krvi, jednako kao i u CSL-u je povišen. *In vitro* i *in vivo* pokusima na miševima dokazano je da su neutrofili sposobni uništiti amebe, ali samo u prisutnosti TNF- α . Miševi s manjkavom funkcijom ili deplecijom cirkulirajućih neutrofila imaju povišenu stopu smrtnosti prilikom zaraze *N. fowleri*. Aktivacija

komplementa, također, uzrokuje snažan kemotaktični odgovor što rezultira akumulacijom neutrofila u području lezija i destrukcijom ameba. Iako definitivni mehanizam kojim neutrofil ubijaju *negleriju* još nije definiran, njihova uloga u obrani od infekcije je vjerojatno značajna. (Marciano-Cabral & Cabral 2007).

c) Makrofagi

Studije upućuju na to da makrofagi aktivirani BCG-om i *P. acne* posjeduju kombinaciju nitratnih oksida i drugih citotoksičnih molekule koje liziraju amebe, dok studije mikroglije sugeriraju da ove stanice također vjerojatno igraju bitnu ulogu u obrani domaćina od *N. fowleri* i da su prva linija obrane od infekcija SŽS-a. To je dokazano na miševima u slučaju zaraze niskopatogenim sojevima, no oni visokopatogeni, naprotiv, uništavaju mikroglijalne stanice. Iako u kontaktu s visokopatogenim sojevima mikroglija stvara veću količinu proinflamatornih citokina, čini se da takva reakcija nema protektivno djelovanje, dapače, visoka koncentracija citokina uzrokuje jaku inflamaciju, razdor krvno-moždane barijere i priljev imunih stanica iz drugih područja što uzrokuje daljnju destrukciju moždanog tkiva, edem, hemoragiju i povišenje IKT-a. (Marciano-Cabral & Cabral 2007).

Na animalnim modelima dokazano je postojanje kroničnog oblika infekcije *N. fowleri* i to kod miševa koji su nekoliko godina prije intranazalno inokulirani s malim brojem ameba. Iako su miševi naizgled bili zdravi, pokazali su manji uspjeh u eksperimentu s labirintom. Kod ljudi, ovakva kronična infekcija SŽS-a nije utvrđena, ali postoji mogućnost da do respiratorne ili nekliničke infekcije može doći s obzirom na to da je *N. fowleri* izolirana i iz nosnih puteva naizgled zdrave djece. (Marciano-Cabral & Cabral 2007).



Slika 5. Prikaz imunog odgovora na *N. fowleri* (TEM) a) eozinofili, polimorfonukleari i makrofagi okružuju *Negleriju* (strelica) b) trofozoit pričvršćen na neutrofil c) makrofag (strelica) u procesu fagocitoze trofozoita

Prema: Marciano-Cabral & Cabral 2007, 250. str.

Za razliku od prirodene imunosti, čini se specifična imunost nema bitniju ulogu u obrani od infekcije. Iako su kod nekolicine preživjelih izolirana protutijela IgM klase, nije jasno imaju li ikakvu zaštitnu ulogu. (Visvesvara 2010).

6. KLINIČKA SLIKA

Kliničku sliku PAM-a nemoguće je razlikovati od kliničke slike uzrokovane bakterijskim ili virusnim meningoencefalitisom, a uključuje:

a) Rane simptome:

- Nagli nastup jake bifrontalne ili bitemporalne glavobolje
- Alternacije okusa i mirisa
- Ukočenost vrata
- Povišenu tjelesnu temperaturu (do 40°C)
- Mučninu, povraćanje
- Nemir i iritabilnost

b) Kasne simptome:

- Fotofobiju i diplopiju
- Letargiju
- Konfuziju
- Bizarno ponašanje
- Uklještenje kranijalnih živaca
- Konvulzivne napadaje
- Komu

(Tolan 2015; Visvesvara 2010).

7. DIJAGNOSTIKA

7.1. Anamneza

Na PAM treba posumnjati kod mladih odraslih i djece s akutnim neurološkim simptomima (opisanima u prethodnom poglavlju) s nedavnom izloženosti svježoj vodi ili ispiranju nosnih puteva bilo u religijske ili terapijske svrhe. (Visvesvara et al. 2007).

7.2. Klinički pregled

Pri pregledu pacijenta obično su pozitivni meningealni znakovi (kočenje vrata, Kernig i Brudzinski) i može se izmjeriti povišena tjelesna temperatura, a u uznapredovaloj fazi bolesti mogu se pronaći znakovi ispada III., IV. i VI. kranijalnog živca kao znak moždanog edema i hernijacije mozga. (Tolan 2015).

7.3. Laboratorijska dijagnostika

a) Nalazi periferne krvi

Može se pronaći povišen broj leukocita s neutrofilijom. Jetreni i bubrežni nalazi su uredni.

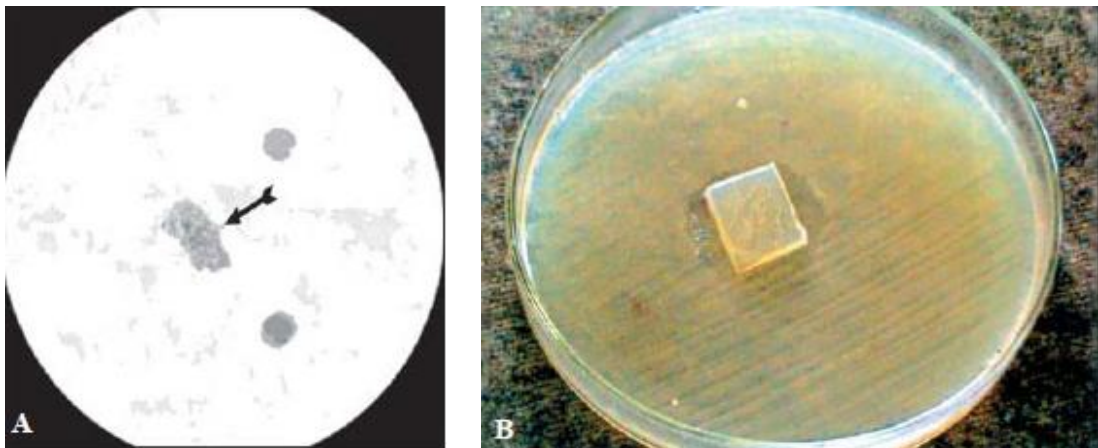
b) Cerebrospinalni likvor (CSL)

Uzorak CSL-a dobiven lumbalnom punkcijom može varirati u boji od sivkaste do žučkasto-bijele ili crvenkaste s nešto eritrocita (s medijanom od $265/\text{mm}^{-3}$). U kasnijoj fazi bolesti broj eritrocita može se popeti i do $30\,750/\text{mm}^{-3}$. Broj bijelih krvnih stanica je povišen s dominacijom polimorfonuklearnih leukocita ($5/\text{mm}^{-3}$ - $26\,000/\text{mm}^{-3}$, s medijanom $2400/\text{mm}^{-3}$), koncentracija proteina je također povišena ($0,24\text{g/L}$ – $12,1\text{g/L}$, s medijanom $3,65\text{g/L}$), a koncentracija glukoze normalna ili snižena ($0,55\text{mmol/L}$ - $5,1\text{mmol/L}$, s medijanom od $1,28\text{mmol/L}$). IKT je obično povišen (22mgHg - 45mgHg). Mikroskopski preparat po Grammu nije pogodan za prikazivanje trofozoita. Razmaz CSL-a se može obojiti po Giemsi, Wrightu ili H&E za identifikaciju trofozoita, a preporuča se pripremiti nativni preparat CSL-a odmah nakon uzimanja

likvora i pregledati ga pod svjetlosnim mikroskopom u potrazi za pokretnim trofozoitima. Trofozoiti bi se pod mikroskopom trebali jasno razlikovati od stanica domaćina po svojoj jezgri s velikim, centralno postavljenim nukleolusom. Kultivacijom CSL-a na uobičajenim podlogama ne pronalaze se bakterije. (Visvesvara et al. 2007; Capewell et al. 2014; Visvesvara 2010;).

c) Kultivacija

Naegleria spp. se može kultivirati u prisutnosti živih ili mrtvih bakterija na agaru koji ne sadržava nutrijente ili na agaru koji sadržava nisku koncentraciju nutrijenata (npr. 0,05% peptona, 0,05% ekstrakta plijesni, 0,1% glukoze) kako bi se spriječio pretjerani rast bakterija. Obično se koriste *Klebsiella pneumoniae*, *Enterobacter aerogenes*, *Enterobacter cloacae* i *Escherichia coli*. Nakon nekoliko dana, pri mikroskopskom pregledu agra, ciste *N. fowleri* se mogu prepoznati po tragu koji ostavljaju krećući se kroz polje bakterija. *N. fowleri* se također može kultivirati i u akseničnom mediju. (Tolan 2015; Visvesvara 2010).



Slika 5. a) trofozoit pod svjetlosnim mikroskopom b) *N. fowleri* u kulturi

Prema: http://www.scielo.br/scielo.php?script=sci_arttext&pid=S1413-86702009000300016

d) Patohistološki nalaz

Makroskopski: Ekstenzivna šteta vidljiva je u olfaktornim režnjevima, što dovodi do posljedične hemoragijske nekroze i purulentne eksudacije. Leptomeninge (arahnoidea i pia mater) su kongestirane, difuzno hiperemične i neprozirne. Većina lezija nalazi se na i oko baze orbitofrontalnih i temporalnih režnjeva velikog mozga, na bazi mozga, hipotalamusu, srednjem mozgu, mostu, produljenoj moždini i gornjem dijelu leđne moždine.

Mikroskopski: Pregled cerebralnih hemisfera, malog mozga i gornjeg dijela produljene moždine pokazuje fibrino-purulentne leptomeningealne eksudate koji predominantno sadržavaju polimorfonukleare s malobrojnim eozinofilima. Unutar edematoznog i nekrotičnog moždanog tkiva može se vidjeti velik broj amebnih trofozoita. Amebe je moguće raspoznati po njihovim velikim, jako obojenim nukleolima u Virchow-Robinovim prostorima, smještenih oko krvnih žila i bez prisustva upalnog odgovora. Ciste nikada nisu pronađene u ljudskom mozgu, vjerojatno zato što infekcija ubije domaćina prije nego se stignu razviti. (Visvesvara 2010).

e) Molekularne metode

Razvijene su različite PCR metode za detekciju *N. fowleri*. Jedna od njih za prepoznavanje *Neglerije* koristi Mp2C15 probu i visoko je specifična, brza i senzitivna. Ovaj ugniježdeni PCR može se koristiti i za detekciju *Neglerije* u kućanstvima. Postoji i PCR u stvarnom vremenu u kojem se koriste hibridizacijske probe obilježene fluorescinom, također ciljaju Mp2C15 genomsku sekvencu. Limit detekcije ove reakcije je u studiji Madarove i sur. (2010.) 1 kopija Mp2C15 DNA sekvence. Visvesvara je izvijestio o razvoju multiplex real-time PCR koji istovremeno može tragati za *Neglerijom*, *Acanthamoebom* i *Balamuthiom species* u jednom uzorku što smanjuje vrijeme potrebno za dijagnozu. Ovo je korisno osobito zato što infekcija bilo kojim od ova tri organizma može imati sličnu kliničku prezentaciju koja se ne može raspoznati jedna od druge. (Tolan 2015; Visvesvara 2010).

f) Histologija

Biopsijski materijal bi trebao biti fiksiran u 10%-tnom formalinu. Amebe se u bioptiranom mozgu mogu prikazati nakon bojenja H & E ili imunoperoksidazom, koristeći amebna antitijela. Samo trofozoiti se vizualiziraju u moždanom tkivu, ciste nikada nisu prisutne. (Rocka-Azavedo & Marciano-Cabral 2009).

g) Indirektna imunofluorescencija

Poliklonalna antitijela proizvedena u zečevima ili monoklonalna antitijela mogu se upotrijebiti za identifikaciju ameba u tkivnim preparatima i CSL-u. Amebe u CSL-u moguće je prikazati specifičnom indirektnom imunofluorescencijom korištenjem poliklonalnog ili monoklonalnog antitijela na amebi obilježenoj sekundarnim fluoresciniranim antitijelima. (Rocka-Azavedo & Marciano-Cabral 2009).

h) ELISA

Komercijalno dostupna ELISA (Indicia, Oulin, France) bazirana na korištenju monoklonalnog protutijela (5D12) koji prepoznaje glikozilirani epitop na *N. fowleri* također se može upotrijebiti za dijagnozu infekcije. Ovo monoklonalno antitijelo može raspoznati *N. fowleri* od drugih vrsta *neglerija*, kao i od drugih slobodnoživućih ameba u tkivu i u uzorcima uzetim iz okoliša. (Rocka-Azavedo & Marciano-Cabral 2009).

7.4. Slikovne metode

Naqi & Azeemuddin 2013. izvijestili su o svojoj usporedbi CT nalaza četvero oboljelih pacijenata iz Karachija u Pakistanu s CT slikama bolesnika objavljenima u prijašnjim studijama i unatoč velikom napretku slikovnih dijagnostičkih metoda, nisu našli bitno drukčije nalaze od svojih prethodnika. U pacijenata zaraženih *N. fowleri* na CT-u se najčešće pronalazi cerebralni edem, hidrocefalus, meningealno zadebljanje u području bazilarnih cisterni, gubitak subarahnoidalnog prostora, a CT je često i normalan. Ove promjene su nespecifične i prema tome, ne predstavljaju ključnu metodu dijagnoze PAM-a. (Tolan 2015; Nai & Azeemuddin 2013).

8. LIJEČENJE

Rana dijagnoza, liječenje i agresivna suportivna terapija predstavljaju jedinu šansu za preživljenje pacijenata oboljelih od PAM-a. Iako još nije otkriven lijek koji specifično cilja *N. fowleri*, određene kombinacije lijekova pokazale su se uspješnima u liječenju PAM-a.

N. fowleri pokazuje visoku osjetljivost na amfotericin B, antifungalni lijek koji se primjenjuje intravenozno, a zbog slabijeg prolaska kroz krvno moždanu barijeru i intratektalno. U svim slučajevima preživjelih pacijenata korišten je kao središnji lijek u terapiji. (Tolan 2015). U *in vitro* i *in vivo* pokusima dokazana je sinergistička aktivnost ovog lijeka s azitromicinom (Soltow & Brenner 2006). i mikonazolom (Seidel et al. 1982).

Drugi antimikrobni lijekovi koji su testirani, uglavnom *in vitro*, uključuju kotrimazol, itrakonazol, flukonazol i ketokonazol i kloramfenikol. Pokazali su varirajuću učinkovitost protiv *N. fowleri*, ovisno o upotrijebljenom soju *N. fowleri* u različitim laboratorijima. Kod većine preživjelih, u terapiji je korišten i oralni rifampin. (Tolan 2015).

CDC je 2013. odobrio korištenje miltefozina u liječenju infekcija uzrokovanih slobodnoživućim amebama, a 2015. prijavljen je i prvi slučaj uspješnog liječenja PAM-a s uključenim miltefozinom u terapijskom režimu. (Linam et al. 2015; Cope 2014).

Zbog porasta broja prijavljenih slučajeva i nezadovoljavajuće razine učinkovitosti amfotericina B, aktivno se traga za novim lijekovima koji bi bili učinkovitiji i s manje neželjenih učinaka. Debnath i sur. su nedavno otkrili novi makrolid, korifungin, za koji su u *in vitro* i *in vivo* pokusima na miševima dokazali superiorniju učinkovitost u uništavanju *N. fowleri* u odnosu na amfotericin B. (Debnath et al. 2012). Ovaj lijek zasada ima „orphan drug“ status američke FDA za liječenje PAM-a.

Tablica 2. Režim liječenja PAM-a

Prema: Linam et al. 2015, 9. str.

Lijek	Doza	Put primjene	Maksimalna doza	Trajanje (u danima)
Amfotericin B i onda	1.5mg/kg/dan u dvije doze 1mg/kg/dan	IV IV	1.5.mg/kg/dan	3 11
Amfotericin B i onda	1.5mg dnevno 1mg/dan svaki drugi	Intratektalno Intratektalno	1.5.mg/dan	2 8
Azitromicin	10mg/kg/dan	IV/PO	500mg/dan	28
Flukonazol	10mg/kg/dan	IV/PO	500mg/dan	28
Rifampin	10mg/kg/dan	IV/PO	600mg/dan	28
Miltefozin	<45kg: 50mg BID >45kg: 50mg TID	PO	2.5mg/dan	28

Pošto je IKT kod PAM-a obično povišen i ukoliko se ne liječi može dovesti do hernijacije mozga, potrebna je agresivna terapija u snižavanju IKT-a i održavanju ispod 20mmHg, za koju se koriste deksametazon i manitol, a ukoliko se adekvatan tretman ne može postići lijekovima, treba razmotriti i mogućnost kirurške intervencije u vidu ventrikulostomije i drenaže likvora ili dekompresivne kraniektomije. (Rangel-Castillo et al. 2008).

Jedna od terapijskih mogućnosti koju valja uzeti u obzir je i indukcija blage hipotermije (32°C-34°C). Dostupni podaci sugeriraju da ima neuroprotektivne efekte koji uključuju: snižavanje IT-a, smanjenje razine proinflammatoryh citokina i prevenciju neuronalne apoptoze. (Linam et al. 2015).

9. PREVENCIJA

S obzirom na to da je *N. fowleri* termofilna ameba koja prolifera u vodi čija je temperatura viša od 30°C i očekivani porast temperature radi globalnog zatopljanja, moguće je da se PAM pojavi i u zemljama u kojima nije prethodno zabilježen. Pošto je *N. fowleri* osjetljiva na visoke koncentracije klora u vodi, proliferacija se može kontrolirati adekvatnim kloriranjem bazena, posebno tijekom ljetnih mjeseci. Unatoč tome, nije moguće klorirati prirodno postojeće izvore vode kao što su rijeke i jezera. U visokorizičnim područjima, potrebno je monitoriranje voda koje se koriste za rekreaciju, kao i postavljanje znakova upozorenja. Ovakva praksa je uobičajena u zemljama u kojima postoji mogućnost zaraze na taj način (Australija i Francuska). Iako *N. fowleri* uzrokuje zarazu intranazalnom inokulacijom, nije poznat nijedan slučaj zaraze PAM-om ispijanjem vode kontaminirane amebama. (Visvesvara et al. 2007).

Mjere opreza usmjerene na pojedince odnose se na:

Ispiranje nosnih puteva i sinusa:

Ne koristiti vodovodnu vodu ili netretiranu svježu vodu. Prilikom ispiranja, treba koristiti sterilnu, destiliranu, filtriranu (filter s porama veličine 1 µm ili manje) ili prethodno prokuhanu vodu kako bi pravilno pripremila tekućina za ispiranje.

Ispitati irigacijski uređaj nakon svake uporabe koristeći istu prethodno steriliziranu, filtriranu, destiliranu ili prokuhanu vodu.

Rekreacijske aktivnosti povezane s vodom:

Izbjegavati udisanje vode kroz nos. Uputno je držati nos začepljen prilikom ronjenja ili upotrijebiti štupaljke za nos prilikom kupanja u prirodnim izvorima vode.

Izbjegavati kopanje ili uzdizanje sedimenta s dna prilikom kupanja.

Izbjegavati aktivnosti povezane s toplim, prirodnim vodama tijekom perioda visoke temperature okoliša. (Yoder et al. 2012).

Kim i sur. su 2013. objavili rad u kojem su, kako bi ispitali učinkovitost Nfa1 DNA cjepiva protiv *N. fowleri* konstruirali lentiviralni vektor koji eksplicira Nfa1 gen čiji je produkt protein lociran na pseudopodiju, bitan za patogenost amebe. Za potrebe *in vivo* studije, miševi su intranazalno cijepljeni. Kako bi se evaluirao učinak cjepiva i imuni odgovor miševa, analizirali su razine IgG-a (IgG, IgG1 i IgG2a), indukciju citokina (IL4 i IFN- γ) i stope preživljenja miševa koji su oboljeli od PAM-a. Razina obe potklase IgG-a se značajno povisila, a analiza citokina pokazala je povišenu proizvodnju IL4 i IFN- γ , sugerirajući miješani Th1/Th2 tip imunog odgovora. Kod vakciniranih miševa, visoka razina IgG specifičnih Nfa1 protutijela potvrđena je i dvanaest tjedana poslije vakcinacije. Cijepljeni miševi također su imali znatno više stope preživljenja (90%) nakon intranazalne inokulacije trofozoitima *N. fowleri*. Ovi rezultati sugeriraju da bi DNA cjepivo s korištenjem viralnog vektora moglo biti potencijalni alat protiv *N. fowleri* infekcije. (Kim et al. 2013).

10. ZAKLJUČAK

Unatoč tomu što je PAM relativno rijetka bolest, u posljednjem desetljeću broj prijavljenih slučajeva znatno je povećan, djelomice sigurno i zahvaljujući razvoju i dostupnosti boljih dijagnostičkih metoda, ali i osviještenosti o ovoj letalnoj infekciji. Iako je prevalencija PAM-a u Europi niska, zbog rasprostranjenosti *N. fowleri* na područjima svih kontinenata (osim Antarktike) i zahvaljujući globalnim klimatskim promjenama pogodnim za njezino širenje, PAM svakako treba imati na umu. Na PAM je bitno posumnjati kod pacijenata sa znakovima meningitisa/encefalitisa, osobito u ljetnim mjesecima, kod kojih je pregled likvora negativan na piogene, gljivične, tuberkularne ili virusne uzročnike, s povišenom razinom polimorfonukleara i proteina, koji ne reagiraju na uobičajenu antibiotsku terapiju te u anamnezi imaju podatak o nedavnom izlaganju prirodnim, toplim vodama ili irigaciji sinusa netretiranom vodom. (Lal Gautam et al. 2012).

U Republici Hrvatskoj još nije zabilježen nijedan slučaj PAM-a, ali s obzirom na trend globalnog zatopljanja, sve vrućih ljeta i s tim da je Hrvatska turistička zemlja koja prima posjetitelje iz čitavog svijeta, kod mogućih nejasnih slučajeva meningocencefalitisa koji se uklapaju u gore navedene kriterije, treba razmotriti mogućnost zaraze *N. fowleri* jer su promptna dijagnoza i što raniji početak terapije ključni za mogućnost izlječenja ove infekcije. Kod sumnje na PAM za preuzimanje i analizu uzorka trebalo bi se obratiti Hrvatskom zavodu za javno zdravstvo, Odsjeku za parazitološku dijagnostiku i Nacionalnom referentnom laboratoriju za humane parazite.

11. ZAHVALE

Zahvaljujem se svom mentoru, dr.sc. Marku Kutleši dr.med. na vremenu, savjetima i podršci prilikom izrade ovog diplomskog rada.

Želim posebno zahvaliti svojim roditeljima na podršci i strpljivosti kojom su me pratili tijekom čitavog studija. Hvala i svim ljudima koji su moje iskustvo studiranja učinili lijepim i potpunim.

12. LITERATURA

1. Agencija za hranu i lijekove (2015) Is rinsing your sinuses safe? <http://www.fda.gov/ForConsumers/ConsumerUpdates/ucm316375.htm> Accessed 13 May 2016.
2. Capewell LG, Harris AM, Yoder JS, Cope JR, Eddy BA, Roy SL, Visvesvara GS, Fox LM, Beach MJ (2015) Diagnosis, clinical course, and treatment of Primary Amoebic Meningoencephalitis in the United States, 1937–2013. *J Ped Infect Soc*4(4):e68-75.
3. CDC (2015) *Naegleria fowleri* — Primary Amebic Meningoencephalitis (PAM) — Amebic Encephalitis <http://www.cdc.gov/parasites/naegleria/> Accessed 11 May 2016.
4. Cope R (2013) Investigational drug available directly from CDC for the treatment of infections with Free-living amebae. *MMWR* 62(33):666-666.
5. Debnatha A, Tunac JB, Galindo-Gómezc S, Silva-Olivaresc A, Shibayamac M, McKerrowa, JH (2012) Corifungin, a new drug lead against *Naegleria*, identified from a high-throughput screen. *Antimicrob. Agents Chemother* 56(11):5450-5457.
6. De Johnckheere, JF (2011) Origin and evolution of the worldwide distributed pathogenic ameboflagellate *Naegleria fowleri*. *Infect Genet Evol* 11(7):1520-1528.
7. Gupta N, Bhaskar H, Dugga S, Ghalaut PS, Kundra S, Arora DR (2009) Primary amoebic meningoencephalitis: first reported case from Rohtak, North India. *Braz J Infect Dis* 13(3):236-237.
8. Hunte T, da Silva A, Nuriddin A, Visvesvara G, Hill V, Mull B, Xiao L, Roellig D, Gargano J, Beach M, Yoder J, Cope J, Morris J (2012) Primary Amebic Meningoencephalitis associated with ritual nasal rinsing — St. Thomas, U.S. Virgin Islands. *MMWR* 62(45):903-903.
9. Lal Gautam P, Sharma S, Puri S, Kumar R, Midha V, Bansal (2012) A rare case of survival from primary amebic meningoencephalitis. *Indian J Crit Care Med* 16(1):34-36.

10. Kim JH, Shin HJ, Kim D (2008) Contact-independent cell death of human microglial cells due to pathogenic *Naegleria fowleri* trophozoites. *Korean J Parasitol* 46(4):217-221.
11. Kim JH, Sohn HJ, Lee J, Yang J, Chwae HY, Kim D, Park S, Shin HJ (2013) Vaccination with lentiviral vector expressing *nfa1* gene confers a protective immune response to mice infected with *Naegleria fowleri*. *Clin Vaccine Immunol* 20(7):1055-1060.
12. Linam WM, Ahmed M, Cope JR, Chu C, Visvesvara GS, da Silva AJ, Qvarnstrom Y, Green J (2015) Successful treatment of an adolescent with *Naegleria fowleri* Primary Amebic Meningoencephalitis. *Pediatrics* 135(3):e744-748.
13. Marciano-Cabral F, Cabral GA (2007) The immune response to *Naegleria fowleri* amoebae and pathogenesis of infection. *FEMS Immunol Med Microbiol* 51(2):243-259.
14. Naqi R, Azeemuddin M (2013) *Naegleria* infection of the central nervous system, CT scan findings: a case series. *J Pak Med Assoc* 63(3):399-402.
15. Rangel-Castillo L, Gopinath S, Robertson SC (2008) Management of intracranial hypertension. *Neurol Clin* 26(2):521-541.
16. da Rocha-Azevedo B, Tanowitz HB, Marciano-Cabral F (2009) Diagnosis of infection caused by free-living amoebae. *Interdiscip Perspect Infect Dis* 2009;2009:251406.
17. Seidel JS, Harmatz P, Visvesvara GS, Cohen A, Edwards J, Turner J (1982) Successful treatment of primary amebic meningoencephalitis. *N Engl J Med* 306(6):346-348.
18. Shakoor S, Beg MA, Mahmood SF, Bandea R, Sriram R, Noman F, Ali F, Visvesvara GS, Zafar A (2011) Primary Amebic Meningoencephalitis caused by *Naegleria fowleri*, Karachi, Pakistan. *EID* 27(2):258-261.
19. Siddiqui R, Khan NA (2014) Primary Amoebic Meningoencephalitis caused by *Naegleria fowleri*: An old enemy presenting new challenges. *PLoS Negl Trop Dis* 8(8):e3017
20. Soltow SM, Brenner GM (2006) Synergistic activities of azithromycin and amphotericin B against *Naegleria fowleri* in vitro and in a mouse model of Primary Amebic Meningoencephalitis. *Antimicrob Agents Chemother* 51(1):23-27.

21. Tolan RW (2015) Amebic Meningoencephalitis
<http://emedicine.medscape.com/article/996227-overview> Accessed 11 May 2016.
22. Visvesvara GS (2010) Free-living amoebae as opportunistic agents of human disease. *J Neuroparasitology* 1(2010):N100802.
23. Visvesvara GS, Moura H, Schuster F (2007) Pathogenic and opportunistic free-living amoebae: *Acanthamoeba* spp., *Balamuthia mandrillaris*, *Naegleria fowleri* and *Sappinia diploidea*. *FEMS Immunol Med Microbiol* 50(1):1-26.
24. Wikipedia (2016) Naegleriasis <https://en.wikipedia.org/wiki/Naegleriasis>
Accessed 09 May 2016.
25. Yoder JS, Straif-Bourgeois S, Roy SI, Moore TA, Visvesvara GS, Ratard RC, Hill VR, Wilson JD, Linscott AJ, Crager R, Kozak NA, Sriram R, Naeayanan J, Mull B, Kahler AM, Schneeberger C, da Silva AJ, Poudel M, Baumgarten KL, Xiao L, Beach MJ (2012) Primary Amebic Meningoencephalitis deaths associated with sinus irrigation using contaminated tap water. *Clin Infect Dis* 55(9):e79-85.
26. Zysset-Burri D, Muller N, Beuret C, Heller M, Schurch N, Gottstein B, Wittwer M (2014) Genome-wide identification of pathogenicity factors of the free-living amoeba *Naegleria fowleri*. *BMC Genomics* 15:496.

13. ŽIVOTOPIS

Rođena sam 05.01.1992. u Splitu. Do svoje osmanaeste godine živjela sam u Kaštelima u kojima sam 2006. završila Osnovnu školu „Knez Trpimir“. Srednju školu, opću gimnaziju „Vladimir Nazor“ završila sam u Splitu 2010. Iste godine preselila sam se u Zagreb gdje sam upisala Medicinski fakultet. Tijekom osnovne i srednje škole aktivno sam se bavila glumom i pisanjem.

2015. godine sam sudjelovala u radionici Glow Brain.

Aktivno govorim i pišem na engleskom jeziku, a pasivno na talijanskom.