

# Liječenje hipospadija u djece

---

Miloš, Matej

Master's thesis / Diplomski rad

2016

Degree Grantor / Ustanova koja je dodijelila akademski / stručni stupanj: **University of Zagreb, School of Medicine / Sveučilište u Zagrebu, Medicinski fakultet**

Permanent link / Trajna poveznica: <https://um.nsk.hr/um:nbn:hr:105:890661>

Rights / Prava: [In copyright](#)/[Zaštićeno autorskim pravom.](#)

Download date / Datum preuzimanja: **2024-08-12**



Repository / Repozitorij:

[Dr Med - University of Zagreb School of Medicine Digital Repository](#)



**SVEUČILIŠTE U ZAGREBU  
MEDICINSKI FAKULTET**

**Matej Miloš**

**Liječenje hipospadija u djece**

**DIPLOMSKI RAD**



**Zagreb, 2016.**

Ovaj diplomski rad je izrađen u Klinici za dječju kirurgiju Kliničkog bolničkog centra Zagreb i Medicinskog fakulteta Sveučilišta u Zagrebu pod mentorstvom prof. dr. sc. Tomislava Luetića i predan je na ocjenu u akademskoj godini 2015./16.

## **POPIS I OBJAŠNENJE KRATICA KORIŠTENIH U RADU**

WAGR - Rijetki genetički sindrom koji obuhvaća Wilmsov tumor, aniridiju, genitalne

malformacije i mentalnu retardaciju. (engl. a rare genetic syndrome in which affected

children are predisposed to develop Wilms tumour, aniridia, genitourinary anomalies,

mental retardation)

*WT1* - Wilmsov tumor 1 gen (engl. wilms tumor 1 gene)

DHT - Dehidrotestosteron (engl.dihydrotestosterone)

IVF - In vitro fertilizacija ( engl. In vitro fertilisation)

PDS - Polidioksanon (engl. Polydioxanone)

## SADRŽAJ

1. Sažetak .....	
2. Summary .....	
3. Uvod .....	1
4. Anatomija i embriologija .....	3
5. Etiologija .....	4
6. Pridružene anomalije, dijagnostika i klinička slika.....	6
7. Liječenje .....	7
7.1 Ciljevi liječenja i prikladna dob pacijenta za operativni zahvat .....	8
7.2 Osnovni i specifični kirurški principi .....	8
7.3 Ispravljanje prednje zakrivljenosti (korda) .....	10
7.4 Tehnike rekonstrukcije uretre .....	12
8. Komplikacije .....	16
9. Reoperacije i ispravci komplikacija .....	19
10. Procjena ishoda i praćenje pacijenta .....	22
11. Zaključak .....	24
12. Zahvale .....	26
13. Literatura .....	27
14. Životopis.....	29

## 1. SAŽETAK

### Liječenje hipospadija u djece

Matej Miloš

Hipospadija je najčešća razvojna anomalija urogenitalnog sustava kod muškog spola.

Dok se kod normalno razvijene uretre njeno ušće nalazi na vrhu glavića, kod hipospadije ušće može biti na bilo kojoj visini sa ventralne strane penisa, skrotuma ili na perineumu i često je udruženo sa ventralnom zakrivljenošću penisa (chorda) i grbastim prepucijem koji je nedostatan na ventralnoj strani. Etiologija hipospadija se tumači teorijama nedostatne hormonske stimulacije penisa, genetskim poremećajima i posljedično vaskularnim anomalijama. Liječenje je isključivo kirurško, s ciljem rekonstrukcije funkcionalne uretre sa ušćem na vrhu glavića, postižući pritom ravan, proporcionalan i zadovoljavajući estetski izgled penisa.

Velika varijabilnost kliničkog fenotipa hipospadija čini liječenje uvijek ponovno izazovnim. To je tijekom vremena rezultiralo razvojem brojnih kirurških tehnika njihovog liječenja. Unatoč velikom broju operacija, učestalost je komplikacija nažalost vrlo visoka. U radu se opisuju novi koncepti i operativne tehnike s ciljem boljeg razumijevanja malformacije i njenog liječenja.

Posljedično razvoju modernih kirurških materijala i poboljšanjem kirurške tehnike značajno se smanjio i broj komplikacija. Usprkos tome procijene ishoda liječenja i zadovoljstvo bolesnika ostavljaju još puno prostora za potrebna poboljšanja na ovom području dječje urologije.

Ključne riječi: hipospadija, djeca, tehnike kirurškog liječenja, komplikacije

## **2. SUMMARY**

### Hypospadias treatment in children

Matej Miloš

Hypospadias is the most common anomaly of the urogenital system among males. Normally developed urethra opens on the tip of glans penis, while in hypospadias urethral meatus is ectopically positioned and lies proximal to the normal site. The opening can be located even at the level of the scrotum and perineum. An affected penis can also have some degree of curvature called chordee and dorsal hooded prepuce. The etiology of hypospadias is interpreted with lacking of hormonal stimulation of the penis, genetic disorders and consequently vascular anomalies. Treatment is exclusively surgical, with the aim of functional urethral reconstruction with urethral meatus at the top of the glans and a straight, proportional and satisfying aesthetic appearance of the penis.

The large variability of the clinical phenotypes makes treatment challenging. It has over time resulted in the development of numerous surgical techniques of their treatment. Despite the large number of operations, incidence of complications is unfortunately very high. This paper presents new concepts and operational techniques for better understanding of the malformation and its treatment.

Consequently to the development of modern surgical materials and improved surgical techniques the number of complications is significantly reduced. Nevertheless, evaluation of treatment outcomes and patient satisfaction, are still leaving room for further improvement in this area of paediatric urology.

**Key words:** hypospadias, children, techniques of surgical treatment, complications

### 3. UVOD

Hipospadija je prirođena anomalija mokraćnog kanala i ventralne strane penisa, a uključuje abnormalni ventralni otvor uretralnog meatusa, ventralnu zakrivljenost penisa (chorda) i prepucij nedostatan na ventralnoj strani.

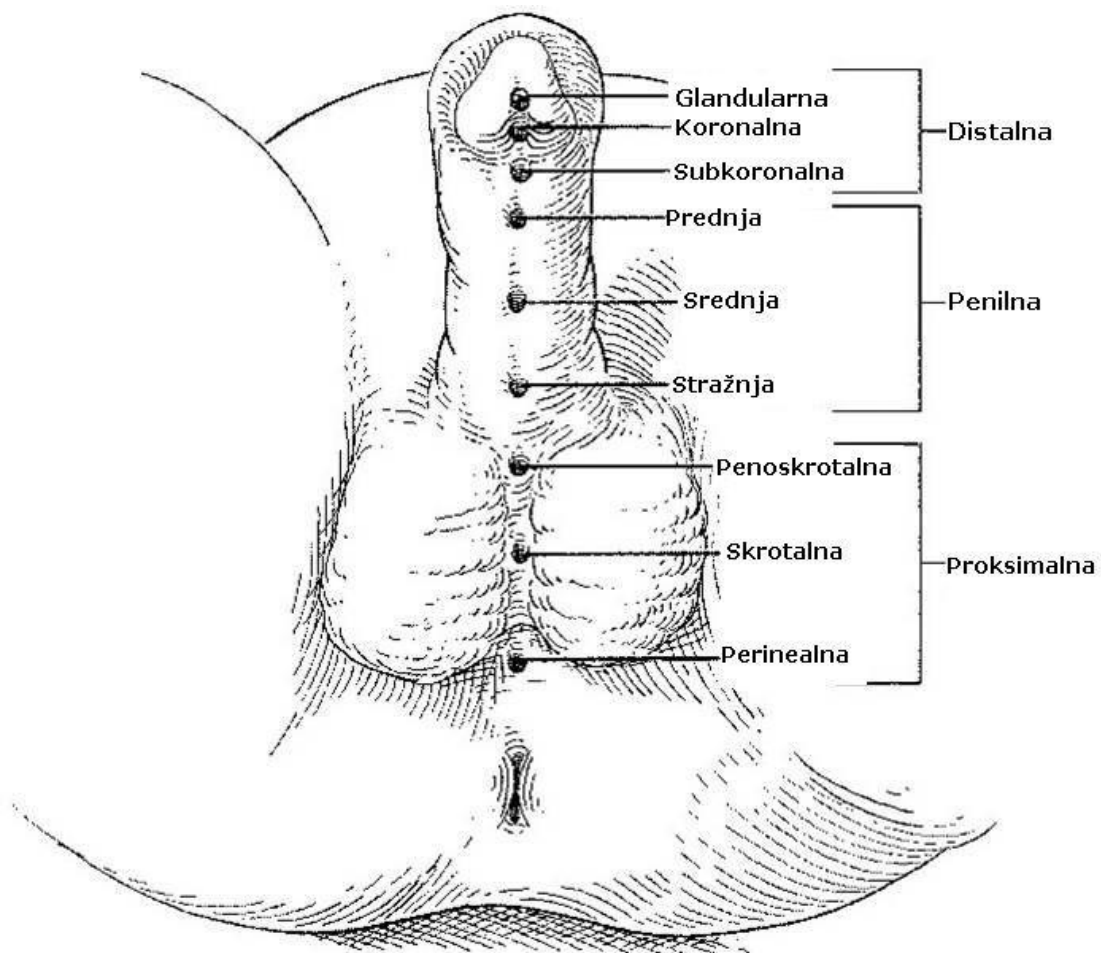
Hipospadija podrazumijeva neadekvatan razvoj muške uretre, iako, premda rijetko postoji i hipospadija u ženske djece. Sam naziv je izveden od grčke riječi *hypo*, što znači dole i *spadon* što znači rupa. Incidencija poremećaja iznosi 0,4 do 8,2 na 1000 živorođene muške djece (1). Incidencija je viša u bijele, nego li u crne rase, te je učestalija kod djece talijanskog i židovskog podrijetla. Pojavnost hipospadije u razvijenom svijetu se prema epidemiološkim studijama u vremenu od 1970. do 1993. udvostručila (2). Taj porast nije samo posljedica bolje zdravstvene skrbi, boljeg prepoznavanja i prijavljivanja u registre već se može pripisati i povećanom broju prijevremeno rođene djece sa malom porođajnom težinom ili fetalnoj izloženosti progestinima, sredstvima sa estrogenim ili anti-androgenim djelovanjem (3). Veliki nacionalni registri, kao što je Metropolitan Atlanta Congenital Defects Program pokazali su da se broj teških oblika hipospadije povećao, dok se broj blažih i srednjih oblika smanjio.

Kirurško liječenje hipospadija, od svojih početaka u drugoj polovici 19. stoljeća, evoluiralo i razvijalo se do današnjih više od 300 operacijskih postupaka i njihovih modifikacija. Cilj je liječenja konstruirati ravan penis sa meatusom što je moguće bliže normalnom mjestu kako bi se omogućio prema naprijed usmjeren mlaz mokraće i normalni koitus. Univerzalna „najbolja metoda“ liječenja ne postoji već se najbolji postupak odabire individualno u operacijskoj dvorani.



Mnogi su autori klasificirali hipospadije na osnovi prijeoperacijskog položaja abnormalnog meatusa što nije uvijek pouzdani pokazatelj za odabir kirurškog postupka. Pozicije su prednja (glandularna i subkoronalna), srednja (distalna, srednja i proksimalna penilna) i stražnja (penoskrotalna, skrotalna i perinealna) (slika 3). Sveukupno je najčešća koronalna lokacija hipospadnog meatusa.

Danas je stoga najviše prihvaćena modificirana Duckett-ova klasifikacija koja opisuje poziciju meatusa nakon korekcije eventualne pridružene prednje zakrivljenosti penisa (4).



**Slika 3.** Klasifikacija hipospadija s obzirom na položaj vanjskog meatusa (preuzeto sa: <http://www.profnatali.it/malattie-andrologiche>)

#### 4. ANATOMIJA I EMBRIOLOGIJA

Uretra se proteže od ušća mokraćnog mjehura pa sve do vanjskog otvora uretre na vrhu penisa, sastoji se od četiri dijela. Distalni dio, pars spongiosa je najduži dio i onaj koji se nepravilno razvija kod hipospadije.

Embriološki razvoj vanjskog spolnog organa je indiferentan i kod muškog i ženskog fetusa sve do osmog tjedna razvoja. Od kloakalne membrane se razvija uretralna ploča, a postranično od nje nalaze se uretralni nabori i spolne izbočine. U medijalnoj ravnini, iznad ploče nalazi se spolni tuberkul. Upravo je pojava testosterona, proizvedenog u fetalnim testisima, drugog mjeseca gestacije odgovorna za maskulinizaciju spolovila (5). Pod njegovim djelovanjem dolazi do produljenja genitalnog tuberkula, a pritom, prateći uretralni nabori se produljuju. Penilna uretra nastaje spajanjem medijalnih rubova uretralnih nabora (6). Kod embriološkog formiranja glandularne uretre mišljenja su podijeljena. Jedno mišljenje je da taj dio uretre nastaje od epitelnog tračka u smjeru distalno prema proksimalno, koji kasnije kanalizira apoptozom i spaja se s penilnom uretrom, dok druga i novija razmatranja sugeriraju da i glandularna uretra nastaje od penilne u smjeru od proksimalno prema distalno.

Zbog neadekvatnog spajanja uretralnih nabora i ne spajanja dijelova uretre međusobno, dolazi do hipospadije. Signifikantno je da je najčešća lokalizacija upravo na mjestu spajanja proksimalne i distalne uretre, odnosno subkoralna lokalizacija.

## 5. ETIOLOGIJA

Hipospadija se u načelu pojavljuje kao sporadična bolest, bez nekog jasnog i direktnog uzroka. Međutim s vremenom prepoznati su i utvrđeni neki rizični čimbenici i postavljene su mnoge teorije kako bi se pokušala objasniti etiologija hipospadija. One uključuju deficijentnu hormonsku stimulaciju penisa, genetske poremećaje, vaskularne anomalije i izloženost okolišnim zagađivačima. Svi navedeni čimbenici povećavaju rizik za pojavu hipospadije.

Hipospadija u člana obitelji nosi povećan rizik. Rizik pojave bolesti kod drugog muškog djeteta iznosi 12-14% (7), a rizik muškog potomka od oca sa hipospadijom iznosi 8% (8).

Smatra se da postoji više rizičnih gena za razvoj hipospadije i u sporadičnim slučajevima se nasljeđuju poligenski, dočim u sindromskim slučajevima su prepoznati pojedinačni geni.

Hipospadija se pojavljuje kao dio sindromske slike u čak 200 različitih sindroma. Pri tome uz hipospadiju pojavljuju se udružene anomalije drugih sustava. Kao dobar primjer može se uzeti WAGR sindrom koji uključuje Wilmsov tumor, aniridiju, mentalnu retardaciju i genitalne anomalije. Uzrok sindroma se nalazi u promijenjenoj aktivnosti *WT1* gena.

Iako se vrlo malo zna o osnovnim čimbenicima uključenima u stvaranje muškog spolovila i mjestu hipospadija, u bolestima spolnog razvoja uloga hormona i njihova balansirana kontrola vrlo je važna.

Mutacija u stvaranju testosterona može se pojaviti već u samoj sintezi hormona, prilikom pretvorbe testosterona enzimom 5 alfa-reduktaza u dehidrotosteron (DHT), također u ekspresiji i funkcioniranju receptora.

Izlaganje povećanoj razini estrogena u ranoj trudnoći nosi povećan rizik. Poseban primjer je povećani rizik prilikom in vitro fertilizacije (IVF). Pri tom postupku pacijentica dobiva sredstva s estrogenskim djelovanjem (npr: klomifen acetat) za stimulaciju ovulacije koji

djeluju estrogenski, uz to sam postupak nosi povećan rizik blizanačke trudnoće i rođenja djeteta male porođajne težine, što su također pojedinačno dodatni čimbenici rizika (9).

Također, smatra se da sveprisutnost estrogenskih supstanci iz okoline može imati utjecaj na pojavnost bolesti.

Bolja neonatalna skrb i skrb o trudnicama u zapadnom svijetu povećali su preživljenje djece sa intrauterinim zastojem rasta i djece s malom porođajnom težinom. Mala porođajna težina se smatra rizičnim čimbenikom, neovisno o gestacijskoj dobi (10). Upravo se to, uz prijavu u registre blažih slučajeva, smatra razlogom porasta incidencije u zapadnom svijetu. Pušenje i vegetarijanska prehrana nisu se pokazali kao faktori rizika.

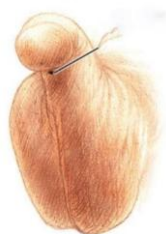## 6. PRIDRUŽENE ANOMALIJE, DIJAGNOSTIKA I KLINIČKA SLIKA

Dijagnoza hipospadije se postavlja kliničkim pregledom, po mogućnosti u novorođenačkoj dobi i pri tome je potrebno utvrditi manjak ventralnog prepucija, poziciju meatusa i njegovu dostatnost, ustvrditi moguću penoskrotalnu transpoziciju i skrotalni procijep, zakrivljenost penisa, kriptorhizam, znakove nedefiniranog spolovila i druge prirodene malformacije (slika 6) .

Nespušteni testisi i ingvinalna hernija su najčešće uz hipospadiju pridružene anomalije.

Istraživanje iz 1981. godine na više od 1000 pacijenata sa hipospadijom pokazalo je incidenciju i za kriptorhizam i ingvinalnu herniju od 9 % (11). Nespušteni testisi i hipospadija u kombinaciji su čimbenik rizika za poremećaj spolnog razvoja, pogotovo ako je kriptorhizam obostran gdje mogućnost raste do 50%. U takvim slučajevima indicirano je pacijenta poslati na dodatne genetičke i endokrinološke pretrage.

U slučajevima izolirane hipospadije nema potrebe za dodatnim radiološkim pretragama urinarnog sustava, za razliku od slučajeva gdje je hipospadija udružena s poremećajima drugih sustava u tijelu i postoji mogućnost poremećaja tipa bubrežne ektopije, potkovastog bubrega i bubrežne ageneze.



**Slika 6.** Vanjski izgled hipospadičnog penisa sa kurvaturom (preuzeto sa: <http://www.slideshare.net> )

## 7. LIJEČENJE

Liječenje hipospadija je isključivo kirurško, budući da ne postoji konzervativna metoda popravka anatomskog defekta. Unatoč tome što konzervativne terapije nema, u slučajevima dojenčadi s izrazito malom veličinom falusa preporuča se hormonska terapija. Također, dodatni problem je u tome što ne postoji definirana normalna veličina po pitanju duljine i promjera penisa. Savjetuje se korištenje testosteron enantata 2 mg/kg kroz period od 6 do 12 tjedana u slučaju kad se glans doima malim (12).

Korekcija hipospadija i dalje je vrlo izazovan problem urološke kirurgije. Zbog učestalosti malformacije, od jedne na 300 do 400 porođaja, gotovo svaki dječji kirurg i urolog susreće se sa hipospadijama. Brojnost kirurških postupaka koji se opisuju u liječenju hipospadije dokaz je inventivnosti u postupanju sa tom anomalijom, ali i nezadovoljstvom rezultatima liječenja. Nezadovoljstvo sa brojnim starim zahvatima posljedica je neprihvatljivo velikog broja komplikacija i što je još važnije zbog njihovih funkcionalnih i kozmetičkih nedostataka. Moderna kirurgija hipospadije donosi nove operacije i varijacije starih, koje primjenjujući nova tehnička dostignuća u liječenju ponovno definiraju kirurške ciljeve.

Kirurška korekcija hipospadije se sastoji od tri ključne stavke. Ispravak prednje zakrivljenosti penisa (chorde), rekonstrukcija uretre (uretroplastika) i prekrivanja penisa.

## **7.1 Ciljevi liječenja i prikladna dob pacijenta za operativni zahvat**

Ciljevi moderne kirurgije hipospadije, bez obzira na težinu malformacije su: potpuno izravnavanje penisa, smještanje meatusa na vrh glansa, normalizacija mokrenja i erekcije, stvaranje uretre jednolikog kalibra i simetričnog izgleda glansa i trupa penisa. Penis bi nakon korekcije trebao pacijentu omogućiti prema naprijed usmjeren mlaz mokraće i normalni koitus.

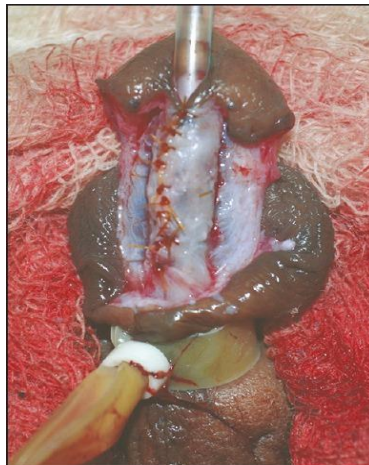
Dok se nekad operativni zahvat izvodio u dječaka starijih od tri godine, danas se smatra da je optimalna dob za zahvat između 4 i 18 mjeseci starosti djeteta. Djeca postaju svjesna svoje spolne određenosti u dobi od tri godine starosti, pri tome u toj dobi su puno ovisniji o prisutnosti majke stoga su manje psihološke posljedice od kirurškog zahvata u mlađoj dobi. Također, proces cijeljenja je uspješniji u mlađoj dobi zbog manje produkcije proupalnih citokina (13). Kirurške korekcije hipospadija u kasnijoj dobi, povezane su sa višom stopom komplikacija, posebno uretrokutanom fistulom, koja se po nekim autorima pojavljuje čak u polovice pacijenata (14). Također, navodi se da je stopa komplikacija veća kod petogodišnjaka, nego kod jednogodišnjih pacijenata, ističući prednost ranijeg operativnog zahvata (15).

## **7.2 Osnovni i specifični kirurški principi**

Korekcija hipospadnog penisa smatra se jednim od najdelikatnijih zahvata u pedijatrijskoj urologiji. Preciznost samog zahvata iziskuje upotrebu optičkog povećanja od strane kirurga. Iako postoje snažni mikroskopi velikog uvećanja, dovoljnim su se pokazale standardne operacijske leće. Njihovo uvećanje je od 2,5 do 4 puta te su lake i jednostavne za korištenje.

Tradicionalno najčešće korišten šivaći materijal je polyglactin 910. Šivaći materijal mora biti tanak, resorptivan i lagan za upotrebu. U novije vrijeme u upotrebu ulaze noviji materijali kao što je 7-0 ili 6-0 polidioksanon (PDS).

Hemostaza tokom operativnog zahvata se postiže na više načina. Kratkotrajno podvezivanje baze penisa omogućuje beskrvnost operacijskog polja, međutim dugotrajnom primjenom razvija se opasnost od moguće reperfuzijske ozljede tkiva (slika 7.1). Nadalje, može se koristiti adrenalin u koncentraciji od 1:100000 u maksimalnoj dozi od 10mg/kg. Tokom zahvata uglavnom se preferira hemostaza bipolarnom dijatermijom.



**Slika 7. 1.** Hemosataza podvezivanjem baze penisa (preuzeto sa: <http://www.ncbi.nlm.nih.gov/>)

Drenaža urina prilikom kirurških korekcija hipospadnog penisa izaziva polemike. Za neke oblike distalnih hiposadija drenaža nije ni potrebna dok se u većini slučajeva postavlja transuretralni kateter. Moguće je koristiti i suprapubičnu kateterizaciju, pogotovo nakon teških operacija.

Nakon operativnog zahvata potrebno je penis previjati. Previjanje laganom kompresijom smanjuje edem i krvarenje te imobilizacijom smanjuje poslijeoperacijsku bol.



### 7.3 Ispravljanje prednje zakrivljenosti (korda)

Prednja zakrivljenost penisa može imati različite uzroke o kojima ovisi i sam način korekcije.

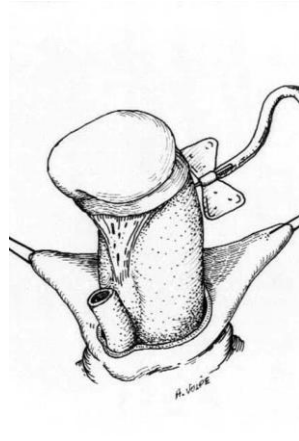
Može nastati zbog:

1. priljubljenosti kože penisa za podležee strukture
2. priljubljenosti uretralne ploče za kavernoza tijela
3. atretičnog tkiva spužvastog tijela koje se proteže od abnormalnog meatusa do vrha glansa
4. abnormalne presavijenosti kavernoza tijela.

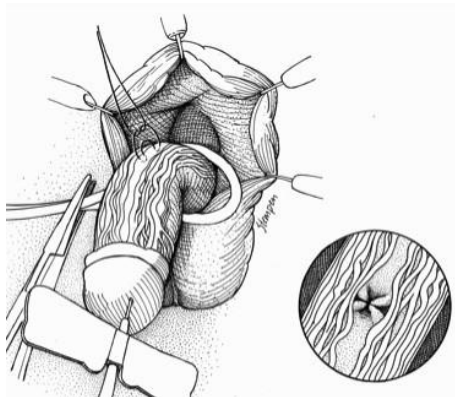
U skladu s navedenim uzrocima za ispravak chorde potrebno je poduzeti nekoliko koraka u slijedu.

1. Penis je prvo potrebno ogoliti,
2. potom izvršiti eksciziju atretičnih i fibroznih spužvastih tijela proksimalno i distalno od abnormalnog meatusa, ako postoje,
3. nakon toga pažljivo disecirati tkivo uretralne ploče od kavernoza tijela. Tkivo uretralne ploče je iznimno bitno sačuvati, ako je to moguće, jer predstavlja najkvalitetnije tkivo za uretroplastiku.
4. Ispravljanje prednje zakrivljenosti penisa potvrđujemo testom umjetne erekcije primjenom fiziološke otopine u kavernoza tijela (slika 7. 3 a).
5. U slučaju da je, nakon svih provedenih mjera, prednja zakrivljenost penisa još uvijek prisutna, moguće je učiniti dorzalnu plikaciju tunike albugineje (Nesbitov postupak) (slika 7. 3 b).

Neki stručnjaci izbjegavaju taj postupak budući da su dugoročni podaci nepoznati, a zahvat može utjecati na rast i kasniju deformaciju penisa.



**Slika 7. 3 a.** Umjetna erekcija postignuta primjenom fiziološke otopine u kavernoza tijela (preuzeto sa: <http://emedicine.medscape.com/article/1297569>)

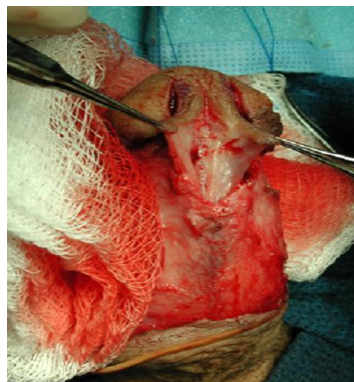

**Slika 7. 3 b.** Dorzalna plikacija u središnjoj liniji preuzeto sa: (<https://urology2008-2012.ucsf.edu/baskinlab/genitalia.html>)

## 7.4 Tehnike rekonstrukcije uretre

Uretroplastika je kirurški zahvat rekonstrukcije uretre. Sam zahvat je moguće izvesti u jednom ili u dva stadija. Većina kirurga danas preferira rekonstrukciju u jednom aktu. Kao što je već istaknuto postoji mnoštvo tehnika, međutim u nastavku ćemo opisati najzastupljenije tehnike.

Tubularizacija uretralne ploče je najčešća metoda koja se koristi u operacijama hipospadija. Iako se najviše koristi za distalnu hipospadiju, može se koristiti i za penilnu i distalnu hipospadiju. Za distalnu hipospadiju ona se danas primjenjuje u 90% izvedenih zahvata, a sve ostale metode skupa u 10%. Kod te metode potrebno je razdvojiti tkivo glansa penisa i uretralne ploče. Ako je tkivo ploče dovoljno široko može se tubularizirati oko katetera. U slučaju da je uretralna ploča preuska, potrebno je izvršiti dorzalnu inciziju ploče, kojom se ona proširuje što omogućuje tubularizaciju (slika 7. 4 a). Prilikom tubularizacije pazi se da otvor neouretre bude ovalan, a ne okrugao. Nakon što je tubularizacija izvršena, sa područja dorzalnog prepucija uzima se režanj tunike dartos, na njemu se stvara središnji otvor te se nakon toga prebacuje sprijeda, da bi se njime pokrila neouretra. Pokrivanje šavne linije neouretre umetnutim tkivom, smanjuje mogućnost kasnije uretrokutane fistule.

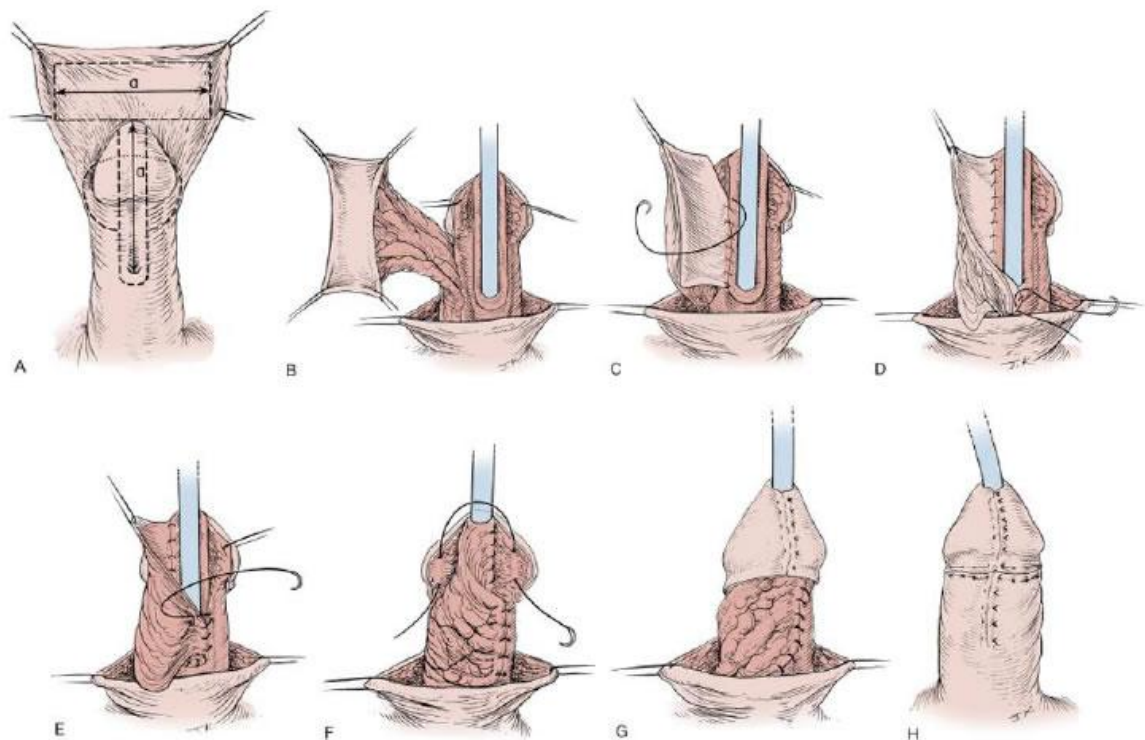


**Slika 7. 4 a.** Proširena uretralna ploča nakon dorzalne incizije prilikom tubularizacije uretralne ploče (preuzeto sa: <http://emedicine.medscape.com/article/1015227>)

Pedikularni reznjevi, kao i tubularizacija uretralne ploče, također zahtijevaju očuvano tkivo uretralne ploče, ali kao potporu za stvaranje neoutere. Razlikujemo meatalni i prepucijski pedikularni reznj.

Meatalni reznj (Mathieov postupak) je metoda koja se bazira na stvaranju pedikularnog reznja kože proksimalno od abnormalnog otvora uretre te se on preklapa na uretralnu ploču. Šivanjem lateralnih rubova stvara se neouretra.

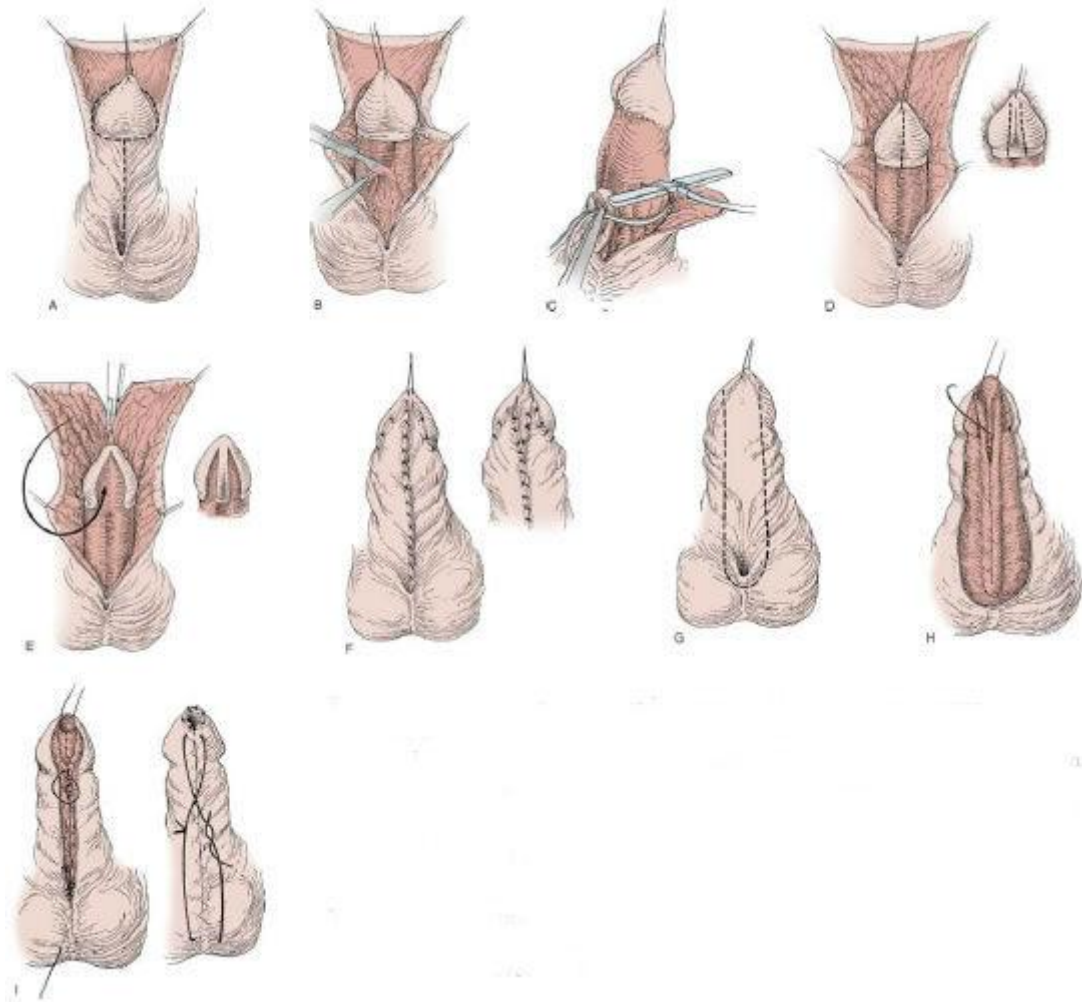
Prepucijski reznj (Onlay island flap postupak) je metoda kod koje se reznj na peteljci kreira iz unutarnjeg lista prepucija (slika 7. 4 b). Reznj se omota oko jedne strane penisa te se anastomozira sa uretralnom pločom. Radi ispravljanja prednje zakrivljenosti penisa ponekad je potrebno presjeći uretralnu ploču. U tom slučaju moguće je sam prepucijski reznj tubularizirati i stvoriti neouretru.



**Slika 7.4 b.** Prepućijski ređanj (Onlay island flap) (A) Pretpostavljena mjesta incizije za uretralnu ploću i prepućijski ređanj. (B) Prepućijski ređanj sa peteljkom. (C) Početno šivanje ređnja za uretralnu ploću. (D) Šivanje za drugu stranu uretralne ploće. (E) Kompletiranje anastomoze dodatnim šavom. (F) Pomicanje peteljke naprijed kao dodatno tkivo između kože i neourete. (G) Približavanje dijelova glansa. (H) Gotova korekcija. (preuzeto sa : <http://newsite.loriamedical.com/news-articles/proximal-hypospadias/>)

Dosad, u tekstu opisane tehnike, izvode se u jednom stadiju. Iako se danas daje prednost metodama u jednom aktu ponekad one nisu izvedive. U slučajevima teške chorde, teške hipospadije, pacijenata koji su već bili na korektivnim zahvatima i za reoperacije koriste se metode slobodnih ređnjeva u dva stadija (slika 7. 4 c). U prvom stadiju operacije ispravlja se ventralna zakrivljenost penisa te se presađuje slobodni ređanj. Najčešće se za tkivo slobodnog ređnja koristi unutarnji list prepucija. Moguće je još koristiti i tkivo bukalne sluznice i mokraćnog mjehura , ali ono se češće koristi za reoperacije, a manje pri primarnim rekonstrukcijama. Nakon šest mjeseci od presađivanja slobodnog ređnja, pristupa se drugom

stadiju operacije. Potrebno je tubularizirati graft i prekriti ga drugim vaskulariziranim slojem tkiva.



**Slika 7.4 c.** Korekcija penoskrotalne/skrotalne hipospadije u dva stadija. (A) Pretpostavljena mjesta incizije. (B) Oslobađanje ožiljkastog tkiva uretralne ploče i spuštanje otvora uretre. (C) Procjena prednje zakrivljenosti penisa umjetnom erekcijom. (D) Jedan rez u središnjoj liniji ili dva uzdužna reza postranično od brazde glansa. (E) Uzdužna incizija u središnjoj liniji kože prepucija i dorzalne strane kože tijela penisa. (F) Koža prepucija/tijela penisa prebačena je na prednju stranu. (G) Drugi stadij, linija incizije za tubularizaciju. (H) Tubularizacija neouretre. (I) Meatus je pričvršćen za glans, subkutana tkiva su aproksimirana i koža je zatvorena. (preuzeto sa : <http://newsite.loriamedical.com/news-articles/proximal-hypospadias/>)

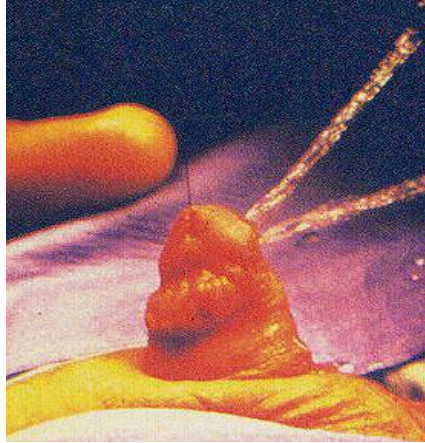
## 8. KOMPLIKACIJE

Od svih zahvata izvedenih za ispravak hipospadije većina komplikacija povezana je sa uretroplastikom. Korištenjem optičkog uvećavanja, finih instrumenata, finih materijala za šivanje, pažljivim i preciznim rukovanjem sa tkivima mogućnost za komplikacije se smanjuje.

Komplikacije se mogu podijeliti na one koje nastaju neposredno nakon kirurškog zahvata i one koje nastaju kasnije. Neposredno nakon kirurškog zahvata treba obratiti pozornost na lokalni edem i točkasta krvarenja, koja su najčešće bezopasna. Ako je postoperativno krvarenje veće, potrebno je ranu reeksplorirati, pronaći izvor krvarenja i učiniti hemostazu. Uz pažljivo pridržavanje kirurških aseptičnih principa te perioperacijsku antibiotsku profilaksu infekcije se mogu smanjiti na najmanju moguću mjeru. O upotrebi antibiotika sve dok se ne odstrane stentovi, mišljenja su još uvijek podijeljena (16).

Kasnije i ozbiljnije komplikacije su uretrokutana fistula, meatalna stenoza, neouretralna striktura, divertikulum, dehiscencija i balanitis exerotica obliterans.

Fistula je najčešća komplikacija uretroplastike, a na njeno nastajanje utječe više faktora (slika 8). Suprotstavljanje šavova pri zatvaranju neouretre i kože, distalna opstrukcija tj. meatalna stenoza ili neouretralna striktura, turbulentan protok urina i oštećena vaskulariziranost područja. Fistula se rjeđe pojavljuje ako neouretre zatvaramo u dva sloja, ako između kože i neouretre umetnemo vaskularizirano tkivo, odnosno sloj barijeru (tunica vaginalis i dartos fascia). Fistule se najčešće pojavljuju unutar prvih par mjeseci od operacije, ali ponekad i kasnije. Rijetko se spontano zatvaraju te zahtijevaju dodatan kirurški zahvat.



**Slika 8.** Fistula (preuzeto sa: <http://emedicine.medscape.com/article/1015227>)

Meatalne stenozе mogu nastati zbog loše prokrvljenosti, kontrakture rane, balanitis xerotica obliterans (BXO) i zbog tehničkih pogrešaka prilikom uretroplastike. Potrebno je meatus oblikovat izdašnjim i ovalnim, te posebno paziti pri tehnikama tubularizacije da se one ne izvrše previše distalno.

Neouretalna stenozа također može nastati zbog loše vaskulariziranosti, BXO i tehničke pogreške. Može se prezentirati simptomima poteškoća pri mokrenju (strangurije) i infekcijama mokraćnog trakta. Najčešće mjesto nastanka strikture je anastomoza između neouretre i proksimalne prirodene uretre.

Divertikulum se očituje kao baloniranje neouretre pri mokrenju, te kapanjem urina nakon mokrenja. Divertikulum može nastati poradi distalne opstrukcije, ali i bez nje. Različita tkiva su različito podložna za baloniranje, stoga divertikul rjeđe nastaje nakon tubularizacije uretralne ploče ili korištenjem presadaka s obraza, u usporedbi kada se koriste prepucijalni režnjevi, jer je genitalna koža zbog erekcije po prirodi puno rastezljivija. Na primjer, tehnika posebno podložna stvaranju divertikula jest tehnika Bayersovih režnjeva. To je zbog toga što tkivo režnja nije čvrsto pričvršćeno za korpus kavernozum, duljina samog režnja koji se



tubularizira je preduga, šavovi na glansu stvaraju distalni otpor, također, korištena je rastezljiva genitalna koža.

Dehiscencija rane dovodi do vraćanja neomeatusa na proksimalniji položaj. Glavni faktori za pojavu dehiscencije su napetost na šavnim linijama aproksimiranih tkiva, umanjena vaskulariziranost, traumatsko otklanjanje uretralnog stenta. Kod dvofazne rekonstrukcije sa oralnom mukozom, presadci sa obraza, koji su deblji češće su bili povezani sa dehiscencijom glansa od presadaka sa usana koji su tanji.

Balanitis xerotica obliterans očituje se kasnom pojavom pojavom uretralne strikture i stenoze meatusa. Stanje se očituje i bjelkastom diskoloracijom tkiva. Ovo je stanje bitno jer zahtijeva eksciziju svih zahvaćenih tkiva i njihovu zamjenu sa tkivima koja nisu koža, kao što je bukalna mukoza, budući da korištenje kože ima visoku stopu rekurencije (17).

Općenito što je lokacija hipospadije proksimalnija i što se zahvat izvede u kasnijoj dobi stopa komplikacija je veća.

## 9. REOPERACIJE I ISPRAVCI KOMPLIKACIJA

Preporučljivo je da se reoperacije izvode šest mjeseci nakon prvotnog zahvata. Raniji zahvati dolaze u obzir ako postoji ozbiljna opstrukcija sa strangurijom ili urinarnom retencijom. Moguće je napraviti i suprapubičnu evakuaciju urina ili proksimalnu uretostomiju kao privremeno rješenje, prije definitivnog zahvata. Međutim, već jednom operirano tkivo ima veću sklonost za komplikacije, zbog oštećene vaskulariziranosti (19).

Fistule se zbrinjavaju na način da se tračak fistule disecira do ulaza u uretru te se tu ekscidira ulaz fistule u uretru. Potrebno je obratiti pozornost na nekoliko mogućnosti. Ako je fistula smještena koronalno, potrebno je procijeniti potrebu za ponovnom plastikom glansa. Ako se između otvora fistule i otvora neouretre nalazi samo tanak tračak tkiva, potrebna je plastika glansa, a ako se nalazi znatnije tkivo između i nema separacije krila glansa, zahvat nije potreban (20). Ako je fistula promjera preko nekoliko milimetara, potrebna je ponovna uretroplastika.

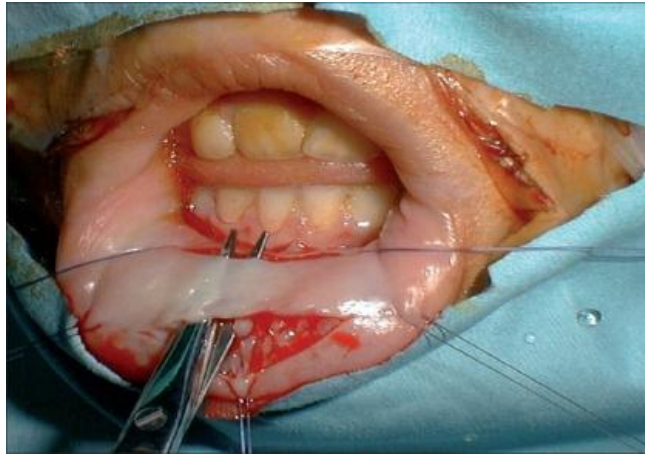
Način popravka uretralne strikture ovisi o duljini i gustoći fibroze. Dilatacija je ponekad efektivna, ali strikture većinom zahtijevaju operaciju. Striktore se mogu liječiti ekscizijom i ponovnom anastomozom, ali problem je u tome što je tkivo već oštećene vaskulariziranosti od prve operacije. Manje striktore, do 5 mm duljine se ispravljaju kroz ventralnu inciziju tehnikom tubularizacije uretralne ploče i okolnim tkivom, dok one veće zahtijevaju, eksciziju strikture i premošćivanje defekta sa presatkom u više operativnih zahvata.

Divertikulum zahtijeva inciziju u središnjoj liniji, iako neki smatraju da se incizija može izvesti i postranično da bi se izbjeglo preklapanje šavne linije kože i neouretre. Divertikul se otvori, višak tkiva se ukloni i neouretre se ponovno formira oko katetera. Prije postavljanja šavova kože potrebno je umetnuti režanj tunike dartos ili tunike vaginalis.

U slučaju kada postoji veliko ožiljavanje uretralne ploče ili kožnog režnja, za ponovnu rekonstrukciju neouretre potrebno je izvesti reoperaciju presađivanja oralne mukoze u dva stadija.

Zahvat se započinje na način da se uklanjaju sva nepotrebna tkiva, najčešće to podrazumijeva cijelu neouretu sve do native uretre. Uklanjanje tkiva ide sve do razine kavernoznih tijela, a distalno se uspostavlja procijep između krila glansa. Proksimalno se otvor uretostomije pričvrsti za okolnu kožu. Kod uzimanja oralne mukoze moguće je uzeti sluznicu unutarnje strane donje usne (slika 9) ili sluznicu obraza, pri čemu se mora paziti da se ne ošteti duktus parotidne žlijezde. Pokazalo se da je sluznica obraza preglomazna za područje glansa, tako da se za to područje koristi sluznica usne a za proksimalna područja, koristi se sluznica obraza (21). Presadak se ušiva na mjesto od područja otvora uretostomije do vrha glansa. Nakon toga čeka se period od šest mjeseci zacjeljivanja presatka. Tokom tog vremena, redovnom inspekcijom otkrivaju se eventualne kontrakture ili ožiljkavanja. Prije drugog stadija, ako je kontraktura velika moguće je izvršiti dodatno presađivanje oralne sluznice. Nakon šest mjeseci izvodi se tubularizacija, neouretra se pokriva tunikom dartos ili vaginalis te se koža i krila glansa zatvaraju.

Postoje blaži problemi na području donorskog mjesta prilikom uzimanja presatka. Pacijenti nakon zahvata navode bol, utrnulost i poteškoće s otvaranjem usta i unosom hrane. Bol se na analognoj skali boli opisuje kao srednja te nestaje kroz pet dana ili iščezava kroz narednih šest mjeseci. Većina izvještaja sugerira da ne postoji značajna razlika između komplikacija s obzirom na uzimanje presadaka sa područja obraza ili sa područja usne. Na donorskom mjestu sluznice defekt je moguće ostaviti otvorenim, prekriti fibrinskim ljepilom ili šivati, sa iznimkom transplantata sa donje usne gdje se to mjesto ne preporučuje šivati jer postoji mogućnost narušavanja pravilnosti ruba vermilion usne.



**Slika 9.** Uzimanje transplanatata sluznice donje usne(preuzeto sa: <https://openi.nlm.nih.gov/detailedresult.php?img> )

## 10. PROCJENA ISHODA I PRAĆENJE PACIJENTA

Pacijenti smatraju da je izgled njihovog spolovila jednako važan kao i uredno funkcioniranje.

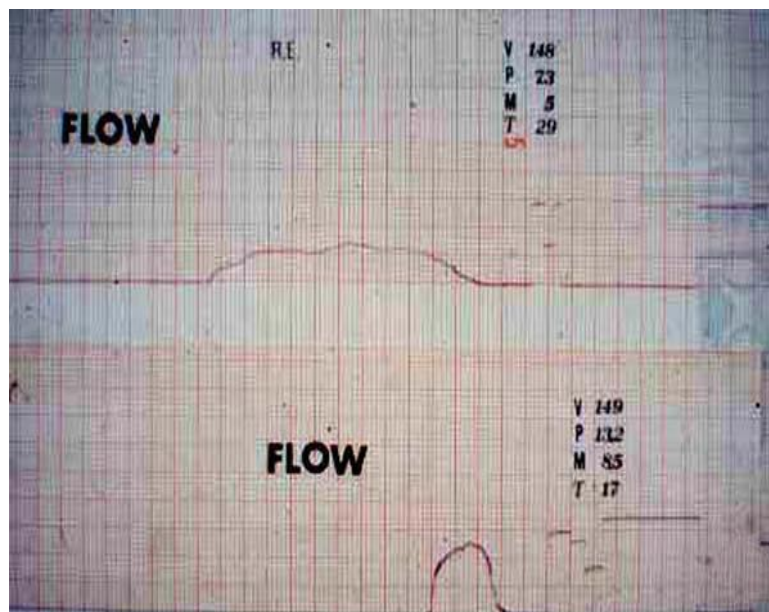
Kada je provedeno istraživanje među pacijentima o zadovoljstvu sa ishodom operacije, ispostavilo se da se samo neki elementi (pozicija meatusa, ožiljici) odnose na operativni zahvat, dok drugi ne (duljina spolovila, izgled testisa i skrotuma) (21).

Budući da se danas operacije izvode u prvoj godini života ili najkasnije u ranom djetinjstvu, teško je dobiti podatke o mokrenju, seksualnoj funkciji i izgledu spolovila, koji se kvalitetno mogu ispitati tek nakon puberteta. One podatke koje dobijemo od pacijenata u dobi nakon puberteta često se odnose na tehnike koje se više ne koriste. Procjena ishoda nije isključivo procjena izgleda i funkcije koje su subjektivne metode. Objektivne metode procjene ishoda su mjerenje protoka urina, neouretalna kalibracija i upitnici, ali nijedna od njih nije standardizirana, kao ni vrijeme nakon operacije kada je potrebno provesti mjerenja tim metodama.

Mjerenje protoka urina je neinvazivna metoda za procjenu neouretalne funkcije (slika 10). Metoda nam daje podatke o izmokrenom volumenu, maksimalnom protoku, minimalnom protoku i vremenu mokrenja. Sumnja na opstrukciju se postavlja ukoliko imamo krivulju u obliku platoa te stopu maksimalnog protoka dvije standardne devijacije ispod normalnog protoka s obzirom na protok kontrolne skupine standardizirane za dob. Daljnjom obradom pacijenata čiji su rezultati mjerenja protoka urina ispod pete percentile, nađene su meatalne stenoze i strikture neouretre.

Neouretralnu kalibraciju možemo vršiti sa sondom ili kateterom, kada nam se meatus čini malim i kada želimo isključiti strikturu. Moguće je uraditi i endoskopski pregled uretre i ponekad je indiciran za morfološku procjenu neouretre.

Upitnik je također sredstvo procjene ishoda, ali i zadovoljstva pacijenta ili roditelja ishodom operacije, ali kao i navedene metode često nije standardiziran. Upitnikom se mogu ispitati i liječnik i pacijent te ponekad se mišljenja razilaze na način da pacijenti uglavnom, ali ne i uvijek izražavaju nezadovoljstvo izgledom genitalija.



**Slika 10.** Brzina protoka, usporenje zbog stenozе anastomoze na gornjem dijelu slike i normalna brzina protoka nakon dilatacije na donjem dijelu slike (preuzeto sa: <http://emedicine.medscape.com/article/1297569>)

## 11. ZAKLJUČAK

Uredna funkcija i građa vanjskog genitalnog sustava je preduvjet normalnog psihološkog razvoja i seksualne funkcije. Hipospadija se svojom učestalošću nameće kao čest problem, međutim suvremena kirurgija omogućuje liječenje i sasvim normalan život nakon korekcije. Prije operativnog zahvata u evaluaciji stanja pacijenta potrebno je obratiti pozornost na moguće pridružene anomalije genitourinarnog sustava. Najčešće takve su kriptorhizam i ingvinalna hernija. Obostrani nespušteni testisi ukazuju s velikom mogućnosti na poremećaj spolnog razvoja te zahtijevaju proširenu endokrinološku obradu. Također, postoji cijeli niz sindroma koji uz hipospadiju imaju poremećaje razvoja drugih organskih sustava. Nužno je istaknuti da svaki put kada je to moguće treba sačuvati tkivo uretralne ploče jer nakon odstranjenja uretralne ploče, nijedan režanj ni transplantant, nije dovoljno kvalitetno tkivo kao uretralna ploča. Tubularizacija uretralne ploče je danas najkorištenija tehnika, koja se koristi u korekciji distalne ujedno i najčešće vrste hipospadije, a može se koristiti i u proksimalnijih penilnih hipospadija. Unatoč napretku kirurških tehnika, operativni zahvati korekcije hipospadije i danas su podložni postoperativnim komplikacijama. Da bi se komplikacije smanjile na najmanju moguću razinu potrebno je poduzeti niz mjera. Nakon ispravljanja moguće prednje zakrivljenosti penisa, intraoperativno se procjenjuje stanje i odlučuje za optimalnu vrstu korekcije hipospadije, budući da ne postoji jedna univerzalna tehnika. Potrebno je izabrati odgovarajuću tehniku i materijal šivanja, paziti da se ne preklapaju šavne linije, umetnuti vaskularizirani režanj između neouretre i kože. Najčešća komplikacije je uretrokutana fistula. Životna dob najpogodnija za operativni zahvat je između 6 i 18 mjeseci starosti djeteta. Nakon operativnog zahvata potrebno je pratiti pacijenta u odgovarajućim vremenskim intervalima i evaluirati izgled i funkciju spolovila. Metode procjene su procjena

protoka urina, neouretralna kalibracije te testovi procjene zadovoljstva i kvalitete života.

Tkivo koje je već jednom bilo izloženo operativnom zahvatu ima umanjen vaskularizaciju, zbog toga kod ponovljenih operacija stopa nastanka komplikacija je povišena. Ukoliko postoji veliko ožiljavanje uretralne ploče ili kožnih režnjeva, može se izvesti reoperacija korištenjem transplantanta oralne sluznice u dva stadija.



## **12. ZAHVALE**

Želim zahvaliti prof. dr. sc. Tomislavu Luetiću koji mi je pomogao u izradi ovoga rada i u razumijevanju problematike liječenja hipospadije. Uz to želim zahvaliti i svima onima koji su svojim savjetima i znanjem doprinijeli ovom radu.

## Literatura

1. Gallentine ML, Morey AF, Thompson IM Jr. Hypospadias: a contemporary epidemiologic assessment. *Urology*. 2001; 57: 788–90.
2. Baskin LS. Hypospadias. *Adv Exp Med Biol*. 2004; 545: 3–22.
3. Paulozzi LJ, Erickson JD, Jackson RJ. Hypospadias trends in two US surveillance systems. *Pediatrics*. 1997; 100: 831–4.
4. Duckett JW. Hypospadias. In: Walsh PC, Retik AB, Vaughan ED, et al eds. *Campbell's Urology*. 7th ed. Philadelphia, Pa: WB Saunders Co; 1998:2093-2119.
5. Stokowski LA. Hypospadias in the neonate. *Adv Neonatal Care*. 2004; 4: 206–15.
6. Baskin LS, Ebbers MB. Hypospadias: anatomy, etiology, and technique. *J Pediatr Surg*. 2006; 41: 463–72.
7. Bauer SB, Retik AB, Colodny AH. Genetic aspects of hypospadias. *Urol Clin North Am*. 1981; 8: 559–64.
8. Bauer SB, Bull MJ, Retik AB. Hypospadias: a familial study. *J Urol*. 1979; 121: 474–7.
9. Ericson A, Kallen B. Congenital malformations in infants born after IVF: a population-based study. *Hum Reprod*. 2001; 16: 504–9.
10. Gatti JM, Kirsch AJ, Troyer WA, Perez-Brayfield MR, Smith EA, Scherz HC. Increased incidence of hypospadias in smallfor-gestational age infants in a neonatal intensive-care unit. *BJU Int*. 2001; 87: 548–50.
11. Khuri FJ, Hardy BE, Churchill BM. Urologic anomalies associated with hypospadias. *Urol Clin North Am*. 1981 Oct. 8(3):565-71.
12. Snodgrass W, Yucel S. Tubularized incised plate for mid shaft and proximal hypospadias repair. *J Urol*. 2007;177:698–702.

13. Bermudez DM, Canning DA, Liechty KW. Age and pro-inflammatory cytokine production: Wound-healing implications for scar-formation and the timing of genital surgery in boys. *J Pediatr Urol.* 2011 Jun. 7(3):324-31.
14. Dodson JL, Baird AD, Baker LA, Docimo SG, Mathews RI. Outcomes of delayed hypospadias repair: implications for decision making. *J Urol.* 2007 Jul. 178(1):278-81.
15. Korvald C, Stubberud K. High odds for freedom from early complications after tubularized incised-plate urethroplasty in 1-year-old versus 5-year-old boys. *J Pediatr Urol.* 2008 Dec. 4(6):452-6.
16. Kanaroglou N, Wehbi E, Alotay A, et al. TEMPORARY REMOVAL: Is There A Role For Prophylactic Antibiotics After Stented Hypospadias Repair?. *J Urol.* 2013 Feb 14.
17. Bracka A. Hypospadias repair: the two-stage alternative. *Br J Urol.* 1995;76 (Suppl. 3) :31–41.
18. Jayanthi VR, McLori GA, Khoury AE, et al. Can previously relocated penile skin be successfully used for salvage hypospadias repair? *J Urol.* 1994; 152:740-3.
19. Geltzeiler J, Belman AB. Results of closure of urethrocutaneous fistulas in children. *J Urol.* 1984; 132: 734-6.
20. Snodgrass W, Yucel S. Tubularized incised plate for mid shaft and proximal hypospadias repair. *J Urol.* 2007;177:698–702.
21. Mureau MA, Slijper FM, van der Muelen JC et al. Psychosexual adjustment of men who underwent hypospadias repair: A norm-related study. *J Urol.* 1995;154:1351-5.

## **14. ŽIVOTOPIS**

Student sam 6. godine studija Medicinskog fakulteta u Zagrebu. Studij za doktora medicine sam upisao 2010. godine.

Kao demonstrator na Katedri za anatomiju Medicinskog fakulteta u Zagrebu bio sam aktivno uključen u projekt edukacije mlađih generacija studenata.

Također sam trenutno demonstrator na Katedri za pedijatriju Medicinskog fakulteta u Zagrebu.

Od 2012. godine sam aktivni član rukometne sekcije Medicinskog fakulteta u Zagrebu sa kojom sam sudjelovao u nizu sportskih natjecanja.