

Liječenje prijeloma proksimalnog dijela tibije

Martinec, Antonio

Master's thesis / Diplomski rad

2016

Degree Grantor / Ustanova koja je dodijelila akademski / stručni stupanj: **University of Zagreb, School of Medicine / Sveučilište u Zagrebu, Medicinski fakultet**

Permanent link / Trajna poveznica: <https://um.nsk.hr/um:nbn:hr:105:536267>

Rights / Prava: [In copyright](#)/[Zaštićeno autorskim pravom.](#)

Download date / Datum preuzimanja: **2024-07-24**



Repository / Repozitorij:

[Dr Med - University of Zagreb School of Medicine Digital Repository](#)



**SVEUČILIŠTE U ZAGREBU
MEDICINSKI FAKULTET**

Antonio Martinec

**Liječenje prijeloma proksimalnog dijela
tibije**

DIPLOMSKI RAD



Zagreb, 2016.

Ovaj diplomski rad je izrađen na Zavodu za opću i sportsku traumatologiju i ortopediju Kliničke bolnice „Merkur“ pod mentorstvom doc.dr.sc. Marija Starešinića, dr.med i predan je na ocjenu u akademskoj godini 2015./2016.

POPIS I OBJAŠNENJE KRATICA

3-D – trodimenzionalno

3R – repozicija, retencija i rehabilitacija

AO (njem. *Arbeitsgemeinschaft für Osteosynthesefrage*) – Radna skupina za pitanja osteosinteze

AP – anterioposteriorno

ASK – acetilsalicilna kiselina

CT (eng. *Computed tomography*) – računalna tomografija

IC (eng. *Closed integument lesions*) – zatvorene ozljede kože

IO (eng. *Open integument lesions*) – otvorene ozljede kože

MIO (eng. *Minimally invasive osteosynthesis*) – minimalno invazivna osteosinteza

MR (eng. *Magnetic resonance*) – magnetska rezonancija

MT (eng. *Muscle and tendon lesions*) – ozljede mišića i tetiva

NSAID (eng. *Non-steroidal anti-inflammatory drugs*) – nesteroidni protuupalni lijekovi

NV (eng. *Nerve and vessel lesions*) – ozljede živaca i žila

UZV – ultrazvuk

VAS – vizualno-analogni skala

SADRŽAJ

SAŽETAK

SUMMARY

1. UVOD.....	1
1.1. Anatomija	1
1.1.1. Sigurna područja.....	1
1.2. Epidemiologija i mehanizam nastanka prijeloma	2
2. KLINIČKA SLIKA I DIJAGNOSTIKA	3
3. KLASIFIKACIJE PRIJELOMA	4
3.1. Podjele prijeloma prema oštećenju mekog tkiva	4
3.1.1. Gustilo – Anderson klasifikacija	4
3.1.2. Tscherneova klasifikacija.....	6
3.1.3. AO sustav ocjene mekog tkiva	7
3.2. AO klasifikacija	8
3.3. Schatzkerova klasifikacija	10
4. LIJEČENJE	12
4.1. Opći principi liječenja	13
4.2. Redukcijske metode	14
4.3. Neoperacijsko (konzervativno) liječenje	14
4.4. Operacijsko liječenje	15
4.4.1. Kirurški pristupi.....	16
4.4.2. Osteosinteza vijcima	17
4.4.3. Osteosinteza pločicom	18
4.4.4. Intramedularna osteosinteza	18
4.4.5. Osteosinteza vanjskom fiksacijom	19
5. POSTOPERATIVNA SKRB	21
6. KOMPLIKACIJE LIJEČENJA.....	23
6.1. Infekcije	24
6.2. Kompartment sindrom.....	24
7. ZAKLJUČAK	26
8. ZAHVALE	27
9. LITERATURA	28
10. ŽIVOTOPIS	31

SAŽETAK

Liječenje prijeloma proksimalnog dijela tibije

Antonio Martinec

Tibija je nosiva kost potkoljenice, a njezin proksimalni dio čini donji dio koljenskog zgloba. Prijelomi potkoljenice su na drugom mjestu najčešćih ozljeda s učestalošću od 10% od svih ozljeda od toga približno 1/10 su prijelomi proksimalnog dijela tibije. Ti prijelomi najčešće nastaju djelovanjem direktne sile. Dijagnostički postupci koje koristimo su fizikalni pregled i slikovne metode. Prijelomi proksimalnog dijela tibije se mogu podijeliti prema nekoliko klasifikacija poput Gustilo klasifikacije, Tschernoeva klasifikacija, klasifikacija po Schatzkeru te AO klasifikacija. Posljednja u obzir uzima lokalizaciju i morfologiju ozljede, a prijelomi se dijele na ekstraartikularne, parcijalno artikularne i kompletno artikularne. Klasifikacije olakšavaju komunikaciju među liječnicima, ali i daju prognozu ishoda prijeloma te pomažu pri odabiru optimalnog načina liječenja pojedinih fraktura. Liječenje može biti neoperativno (konzervativno) te operativno. Izbor samog načina liječenja ovisi o nekoliko uvjeta među kojima su stanje pacijenta, lokalno stanje ozljede, tip loma te o tehnička opremljenost ustanove i iskustvo i vještine operatera. Najvažniji odlučujući faktor pri donošenju odluke o načinu liječenja je stanje mekog tkiva. Neoperativno liječenje se izvodi različitim vrstama imobilizacije. Operativno liječenje se može izvesti raznim načinima vanjske fiksacije ili unutarnjom fiksacijom vijcima, pločicama te intramedularnom osteosintezom. Uz specifično, kod fraktura je potrebno primijeniti i neke opće oblike liječenja. Treba uzeti u obzir i mogućnost komplikacija koje se mogu javiti. One mogu biti posljedica samih prijeloma, ali i kirurških zahvata kojima se prijelomi saniraju. Najvažnije komplikacije su infekcije raznim uzročnicima te kompartment sindrom. Svaka komplikacija znatno otežava i produžuje liječenje te je njihovu pojavu potrebno svesti na minimum.

KLJUČNE RIJEČI: proksimalna tibija, prijelomi, klasifikacije, liječenje, komplikacije

SUMMARY

Treatment of fractures of the proximal tibia

Antonio Martinec

The tibia is the major weight-bearing bone of the lower leg. The proximal portion of the bone, the tibial plateau, forms the lower surface of the knee joint. Fractures of the lower leg are the second most common injuries accounting for 10% of all injuries, out of which about 1/10 are fractures of the proximal part of the tibia. The proximal tibia fractures most frequently occur as a result of significant direct trauma. Procedures used for those fractures are physical examination and imaging techniques. Fractures of the proximal part of the tibia can be divided according to several classifications such as Gustilo classification, Tscherné classification, Schatzker classification and the most important AO classification, which takes into consideration the localization and morphology of the injuries. The fractures are divided into extra-articular, partial articular and complete articular fractures. Classifications facilitate communication among physicians, but also provide an outcome of fractures and assist in the selection of optimal treatments for certain fractures. Treatment may be conservative and operational. The choice of the mode of treatment depends on several conditions, including the condition of a patient, the local state of injury, type of fracture and technical equipment of the institution as well as the experience and skills of an operator. The most important determining factor in deciding on the method of treating is the condition of soft tissue. Nonsurgical treatment is performed with different types of immobilization. Operative treatment can be carried out with various ways of external fixation or internal fixation with screws, plates and intramedullary nailing. Some common forms of treatment need to be applied. The possibility of complications that can occur must be kept on mind. They may occur due to the fracture, and surgery that repaired fractures. The most important complications are infections with various pathogens, and compartment syndrome. Each complication makes treatment difficult and prolonged, and can cause severe and permanent damage. Their appearance should therefore be minimal.

KEY WORDS: proximal tibia, fractures, classification, treatment, complications

1. UVOD

1.1. Anatomija

Tibija je nosiva kost potkoljenice, duga 30 – 40 cm. Proksimalni dio, *caput tibiae* ili tibijalni plato, bočno završava medijalnim i lateralnim kondilom te čini donji dio koljenskog zgloba. Kondili nose zglobne plohe presvučene hrskavicom (Platzer 2003). Granica između medijalnog i lateralnog kondila tibije je interkondilarna eminencija s dvije tupe kvržice, *tuberculum intercondylare mediale et laterale*. Ispred i iza kvržica se nalaze udubljenja, *area intercondylaris anterior et posterior*, važna jer se na njih vežu prednji i stražnji ukriženi ligamenti koljena (Fields 2015). Na strmini lateralnog kondila nalazi se mala zglobna ploha usmjerena lateralno i prema dolje, *facies articularis fibularis*, s kojom se uzglobljuje glava fibule. Sljedeće važno mjesto anteriorne strane proksimalnog dijela tibije, nekoliko centimetara ispod zglobnih ploha, je *tuberositas tibiae* koji služi kao hvatište patelarnog ligamenta. Tibija je s fibulom povezana interosealnom membranom cijelom dužinom (Fanghänel et al. 2009).

1.1.1. Sigurna područja

Kod zahvata u području koljena treba biti oprezan kako bi se izbjegle ozljede neurovaskularnih struktura koje prolaze ovim područjem. To su: *n. tibialis*, *n. peroneus communis*, *n. saphenus*, *a. poplitea*, *v. poplitea*. Sigurne zone pokazuju mjesta gdje se može pristupiti žicama, vijcima i ostalim osteosintetskim materijalom bez opasnosti od nastanka ozljeda ovih struktura, ali i mogućeg septičkog artritisa. Sve neurovaskularne strukture poplitealne jame prolaze iza glave tibije. Također, u ovom području pozornost treba obratiti i na zglobnu čahuru koljena te se zbog toga mora pristupiti barem 2 cm ispod tibijalnog platoa. S posterolateralne strane glave fibule, u razini tibiofibularnog zgloba, prolazi zajednički peronealni živac te se ovdje preporuča lateralni pristup. Distalno od *tuberositas tibiae* žice se postavljaju na medijalni dio tibije jer se tu nalazi najmanje mekog tkiva pa je i rizik od infekcije najmanji. Kod postavljanja vanjskih fiksatora pinovi se moraju postaviti i u distalni femur te u dijafizu tibije. U natkoljenici su glavne neurovaskularne strukture smještene posteriorno i medijalno te se stoga radi anterolateralno postavljanje vijaka fiksatora. U

medijalnom dijelu potkoljenice neurovaskularni snop je lokaliziran anteriorno od interosealne membrane, posterolateralno od tibije (Hansen & Pesantez 2010).

Kod postavljanja vijaka u bilo kojem području potrebno je da on zahvati korteks s druge strane kosti, no treba biti oprezan kako nebi probio i ozljedio strukture sa suprotne strane.

1.2. Epidemiologija i mehanizam nastanka prijeloma

Prijelomi tibije su najčešći prijelomi dugih kostiju kod ljudi s incidencijom 2 na 1000 u godini dana, češće kod mladih muškaraca do 20. godine života (Alho et al. 1992; Court-Brown & McBirnie 1995). Prema Hrvatskom zdravstveno-statističkom ljetopisu iz 2014. godine, prijelomi potkoljenice su na drugom mjestu najčešćih ozljeda obrađenih u stacionarnom dijelu bolnica sa učestalošću od 10,1% od svih ozljeda (4378 slučajeva) (HZJZ 2014).

Prijelomi proksimalnog dijela tibije najčešće nastaju djelovanjem direktne sile visoke energije. Dva najčešća uzroka su skok ili pad s visine te rane uzrokovane vatrenim oružjem. U odraslih uzroci mogu biti nalet vozila na pješaka, zaglavljenje koljena s instrumentnom pločom u automobilu nakon prometne nesreće ili kod kontaktnih sportova. Kod djece pak se javlja kod skakanja (npr. na trampolinu) ili pri padu s bicikla. Trauma male energije također može uzrokovati ovu vrstu prijeloma, ali puno rijeđe. U ove vrste se ubrajaju sportske ozljede te padovi na ravnoj površini (Fields 2015; Chapman & Cohen 2015; Krieg 2003).

2. KLINIČKA SLIKA I DIJAGNOSTIKA

Od simptoma koji se javljaju kod bilo kojih prijeloma najizraženiji i najprisutniji je bolnost, što može i onemogućiti detaljniji klinički pregled. Može biti prisutna oteklina koljena što upućuje na intraartikularni prijelom. Prijelom tibije je često povezan i s nastankom akutnog sindroma tijesnog mišićnog odjeljka (engl. *compartment syndrome*).

Kliničkim pregledom treba provjeriti izgled same noge (edem, rotacija, skraćenje noge) te izgled kože (boja, kontuzija, krvarenje, laceracija, izbočenje fragmenata kostiju). Prijelomima u tom području mogu biti pridružene i ozljede ligamenata i meniska koljena. Da bi se ispitali znakovi ozljeda tih struktura ponekad je potrebno anestetizirati to područje. Fragmentalni ulomci mogu oštetiti krvne žile i živce zato obavezno treba ispitati osjet, funkciju mišića, distalne pulzacije i kapilarno punjenje kako bi se utvrdio integritet živaca te opskrba krvlju distalnih dijelova donjeg uda.

Kod zatvorenih i otvorenih prijeloma treba procijeniti ozljedu mekih tkiva. Pregled se mora usredotočiti na provjeru integriteta tkiva posebno kod postojanja mjehura, ogrebotina ili avulzija. Stupanj ozljede mekih tkiva ima veliku ulogu u određivanju načina liječenja tih prijeloma. Stoga se preporučuje prijelome s udruženim teškim oštećenjem mekih tkiva liječiti privremeno postavljanjem vanjskog fiksatora dok se ne postignu uvjeti za konačnim liječenjem prijeloma.

Slikovna dijagnostika se radi rendgenskim snimkama u 4 smjera: anterioposteriorna (AP), lateralna te dvije kose snimke. Snimkom se mora prikazati cijela potkoljenica, od koljena do gležnja. CT s 3-D rekonstrukcijom postao je standard za procjenu tipa prijeloma. Dobro prikazuje pomake ulomaka, oštećenje zglobne površine te postojanje pridruženih ozljeda. MRI je korisno napraviti kod sumnje da su ozljedom zahvaćene i strukture u koljenu, ligamenti i/ili menisci. Sve češće se koristi i ultrazvučni pregled, no još uvijek nije u standardnoj dijagnostici (Rüedi et al. 2007; Fields 2015).

3. KLASIFIKACIJE PRIJELOMA

U traumatološkoj praksi postoje brojne podjele prijeloma kostiju. One moraju olakšati komunikaciju između liječnika, pomoći u dokumentaciji i istraživanju, ali i dati prognozu ishoda ozljede te pomoći liječnicima u planiranju i provođenju liječenja prijeloma.

3.1. Podjele prijeloma prema oštećenju mekog tkiva

3.1.1. Gustilo – Anderson klasifikacija

Ovisno o prekidu kontinuiteta kože, prijelome se može podijeliti na zatvorene (nekomplikirane) i otvorene (komplikirane). Tijek cijeljenja kod otvorenih prijeloma je ugrožen kontaminacijom, bakterijama, katkad i infekcijom koja usporava cijeljenje, pospješuje razvoj pseudoartroze i osteomijelitisa te može dovesti i do nastanka sepse. Iste komplikacije mogu se javiti i kod zatvorenih prijeloma, ali u znatno manjoj mjeri (Šoša et al. 2007). Gustilo – Anderson klasifikacija dijeli otvorene prijelome prema stupnju oštećenja mekih tkiva. U obzir uzima energiju koja je uzrokovala prijelom, veličinu rane, oštećenje mekog tkiva, kontaminiranost, izgled frakture, oštećenje periosta te neurovaskularni status ekstremiteta. Razlikujemo 3 stupnja, a treći se dijeli još na 3 podstupnja (Kim & Leopold 2012).

Tablica 1: Gustilo - Anderson klasifikacija. Prema: Aiyer & Taylor (2015).

	I	II	III a	III b	III c
Energija ozljede	Niska	Srednja	Visoka	Visoka	Visoka
Veličina rane	< 1 cm	> 1 cm	> 10 cm	> 10 cm	> 10 cm
Oštećenje mekog tkiva	Neznatno	Umjereno	Značajno	Značajno	Značajno
Kontaminacija rane	Čista	Umjerena	Značajna	Značajna	Značajna
Prijelom	Jednostavni s minimalnim pomakom	Dvofragmentni ili višeiiverni s pomakom	Višeiiverni s pomakom	Višeiiverni s pomakom	Višeiiverni s pomakom
Oštećenje periosta	Ne	Ne	Da	Da	Da
Neurovaskularni status	Uredan	Uredan	Uredan	Uredan	Oštećenje neurovaskularnih struktra
Mogućnost zatvaranja rane	Izravno	Izravno	Izravno zatvaranje nije moguće	Regionalni ili slobodni transplantat	Slobodni transplantat

3.1.2. Tscherneova klasifikacija

Ovom klasifikacijom obuhvaćena su oštećenja mekih tkiva kod otvorenih i zatvorenih prijeloma. I jedna i druga vrsta se dijeli u 4 stupnja.

Tablica 2: Tcherneova klasifikacija zatvorenih prijeloma. Prema: Moore (2013).

Stupanj	Obilježja
0	<ul style="list-style-type: none">• Minimalna ozljeda mekog tkiva• Indirektna ozljeda ekstremiteta• Jednostavan prijelom
1	<ul style="list-style-type: none">• Površna abrazija ili kontuzija
2	<ul style="list-style-type: none">• Duboka abrazija• Kontuzija mišića ili kože• Teški prijelom• Izravna ozljeda
3	<ul style="list-style-type: none">• Opsežna ozljeda kože ili nagnječenje• Teško oštećenje mišića• Compartment sindrom• Avulzija potkožja

Tablica 3: Tcherneova klasifikacija otvorenih prijeloma. Prema: Moore (2013).

Stupanj	Obilježja
I	<ul style="list-style-type: none">• Mala rana bez kontuzije kože• Zanemariva kontaminacija• Ozljeda niskom energijom
II	<ul style="list-style-type: none">• Umjerena kontuzija kože i mekih tkiva• Umjerena kontaminacija
III	<ul style="list-style-type: none">• Teška kontaminacija• Opsežno oštećenje mekog tkiva• Često povezano s neurovaskularnim oštećenjem
IV	<ul style="list-style-type: none">• Veliko oštećenje mekog tkiva• Oštećenje žila, živaca, mišića i kosti odgovara (polu)amputaciji

3.1.3. AO sustav ocjene mekog tkiva

Zbog ograničenja postojećih klasifikacijskih sustava, AO je razvio precizniji sustav stupnjevanja oštećenja mekih tkiva. Koža (lat. *integumentum*) (I), mišići i tetive (MT) te neurovaskularne (NV) strukture su anatomske dijelovi koji se ocjenjuju i na temelju čijeg se oštećenja svrstavaju prijelomi u nekoliko grupa ozbiljnosti oštećenja. Također se kombinira s AO klasifikacijom prijeloma. Ovaj sustav omogućuje cjeloviti opis ozljede. Brojevi i slova su korisni za informatizaciju i istraživanja. U svakodnevnoj kliničkoj praksi je korištenje točno definiranih, opisnih pojmova pomoć u donošenju odluka i komunikaciji.

Stupnjevanje lezija kože se obavlja posebno za otvorene (O) i zatvorene prijelome (C) (Rüedi et al. 2007).

Tablica 4: AO klasifikacija mekog tkiva: zatvoreni prijelomi (IC). Prema: Rüedi et al. (2007).

Stupanj	Obilježja
IC 1	Bez ozljede kože
IC 2	Kontuzija kože, bez laceracije
IC 3	Ograničena avulzija
IC 4	Opsežna, zatvorena avulzija
IC 5	Nekroza zbog kontuzije

Tablica 5: AO klasifikacija mekog tkiva: otvoreni prijelomi (IO). Prema: Rüedi et al. (2007).

Stupanj	Obilježja
IO 1	Lom kože iznutra prema van
IO 2	Lom kože izvana prema nutra <5 cm, kontuzija rubova
IO 3	Lom kože izvana prema nutra >5 cm, veća kontuzija, devitalizirani rubovi
IO 4	Značajna, kontuzija pune debljine, abrazija, otvorena avulzija kože
IO 5	Opsežna avulzija kože

Ozljede mišića i tetiva te neurovaskularne ozljede imaju visoku prognostičku vrijednost o krajnjoj sudbini ozlijeđenog ekstremiteta.

Tablica 6: AO klasifikacija mekog tkiva: ozljeda mišića i tetiva (MT). Prema: Rüedi et al. (2007).

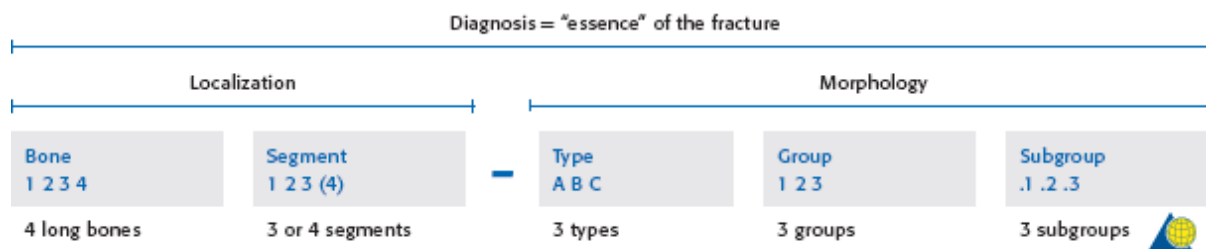
Stupanj	Obilježja
MT 1	Bez ozljede mišića
MT 2	Ograničena ozljeda mišića, samo jedan odjeljak
MT 3	Ograničena ozljeda mišića, dva odjeljka
MT 4	Defekt mišića, laceracija tetive, opsežna ozljeda mišića
MT 5	Kompartiment sindrom / sindrom gnječenja sa širokom zonom ozljede

Tablica 7: AO klasifikacija mekog tkiva: ozljeda živaca i žila (NV). Prema: Rüedi et al. (2007).

Stupanj	Obilježja
NV 1	Bez neurovaskularnih ozljeda
NV 2	Izolirana ozljeda živca
NV 3	Lokalizirana vaskularna ozljeda
NV 4	Opsežna segmentalna vaskularna ozljeda
NV 5	Kombinirana neurovaskularna ozljeda, sa subtotalnom ili totalnom amputacijom

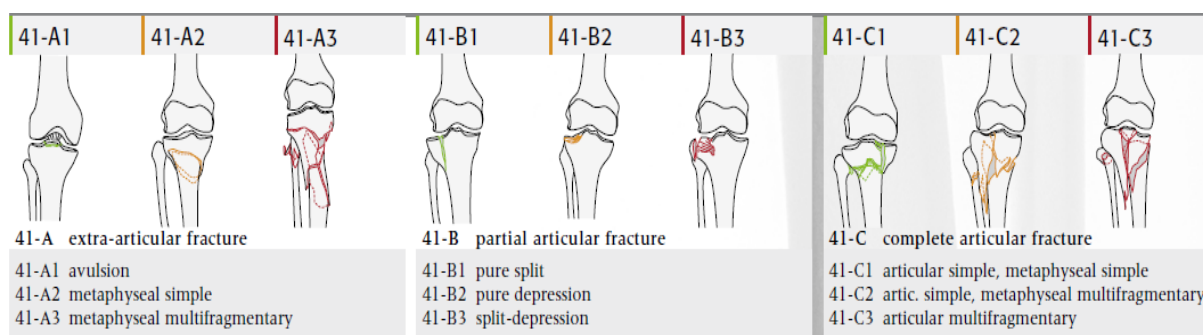
3.2. AO klasifikacija

Standardna podjela prijeloma dugih kostiju jest AO-klasifikacija (njem. *Arbeitsgemeinschaft für Osteosynthesefragen*), poznata još kao Müllerova klasifikacija prijeloma dugih kostiju, koja u obzir uzima anatomsku lokalizaciju i morfološke karakteristike ozljede. Sistem klasifikacije se temelji na dobro definiranoj alfanumeričkoj terminologiji koja omogućuje detaljan opis frakture. Svaka od četiri glavne duge kosti, kao i svaki segment kosti ima svoj kod (slovo ili broj). Kosti su podijeljene na 3 segmenta. Frakture svakog segmenta se zatim dijele u 3 tipa te dalje u grupe i podgrupe.



Slika 1: Alfnumerička struktura Müllerove AO klasifikacije prijeloma dugih kostiju. Prema: Rüedi et al. (2007).

Za prijelome proksimalne tibije se koristi kod: 4 (tibija) 1 (proksimalni segment) A-C (zahvaća li prijelom zglobno tijelo) 1-3 (izgled).



Slika 2: AO klasifikacija prijeloma proksimalne tibije. Prema: Rüedi et al. (2007).

U ekstraartikularni tip prijeloma uvrštavaju se 3 grupe prijeloma prema kompleksnosti. U grupu 41-A1 ubrajamo avulzije glave fibule, tuberoze tibije te eminencije tibije. Jednostavni prijelom proksimalne metafize tibije je 41-A2, a multifragmentarni 41-A3 grupa. 41-B je parcijalno artikularni tip frakture. Dijeli se također u 3 grupe, 41-B1 koja uključuje prijelome jednog od kondila, 41-B2 su depresije lateralnog ili medijalnog kondila, a 41-B3 su kombinacije prijeloma i depresije. Kompletно artikularni prijelom se označava kao 41-C tip. Jednostavni prijelom zglobne površine i metafize je 41-C1 prijelom, kombinacija jednostavne frakture zglobne površine i multifragmentarne frakture metafize se označava 41-C2, a 41-C3 je multifragmentarni prijelom i metafize i tibijalnog platoa te nema kontinuiteta između proksimalne epifize i dijafize. Uz ovu grupu prijeloma često su teško ozlijeđeno i mekotkivne strukture (https://en.wikipedia.org/wiki/Müller_AO_Classification_of_fractures; Hansen & Pesantez 2010).

3.3. Schatzkerova klasifikacija

Schatzkerov sustav klasifikacije je metoda razvrstavanja fraktura tibijalnog platoa te ih dijeli na 6 tipova. Svaki tip prijeloma je teži od prethodnog te je i prognoza lošija. Prijelomi tibijalnog platoa su intraartikularni i parcijalno artikularni prijelomi, dakle odgovaraju tipovima prijeloma 41-B i 41-C prema AO klasifikaciji (Schatzker & Tile 2005; Karadsheh 2016).

- Tip I (41-B1)

Ovaj tip odgovara 41-B1 frakturi prema AO klasifikaciji. Obilježen je klinastim prijelomom lateralnog dijela platoa, a javlja se kao posljedica savijanja i/ili smicanja. Često postoji i ozljeda lateralnog meniska. Najčešće se javlja kod osoba mlađih od 40 godina.

- Tip II (41-B3)

Mehanizam nastanka ovog tipa prijeloma je identičan kao i kod tipa I, no javlja se u starijih osoba s osteoporozom. Ovdje dolazi do prijeloma lateralnog dijela platoa s depresijom većom od 4mm. To se određuje usporedbom lateralnog i medijalnog platoa. Ovaj tip prijeloma je najčešći od svih prijeloma tibijalnog platoa.

- Tip III (41-B2)

Depresija lateralnog i/ili centralnog dijela platoa tibije. Javlja se kod osoba oko 60-e godine života s uznapredovalom osteoporozom. Ovaj tip prijeloma je najmanje ozbiljan od svih prijeloma platoa.

- Tip IV (41-B1, 41-B2, 41-B3)

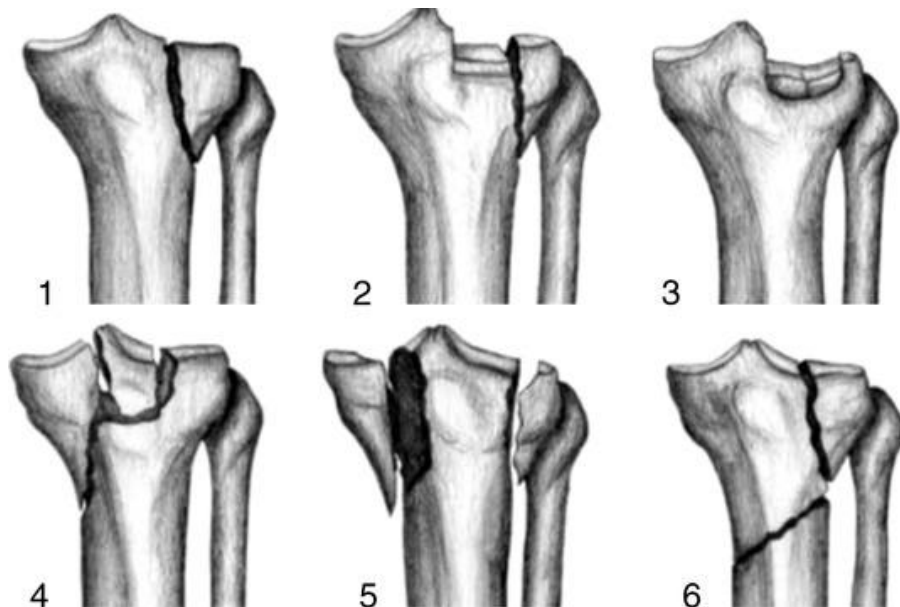
Ovdje se radi o frakturi medijalnog tibijalnog platoa. Prognoza ovog prijeloma je jako loša jer se najčešće događa kod osoba s iznimno osteoporotičnim kostima te se kost lomi na više fragmenata i teško je rekonstruirati. Kod mlađih osoba je oblik prijeloma sličan prijelomu tipa I. Često se uz ovaj oblik prijeloma javlja i ozljeda medijalnog kolateralnog ligamenta, peronealnog živca te poplitealnih vaskularnih struktura.

- Tip V (41-C1)

Tip V prijeloma tibijalnog platoa prema Schatzkeru označava frakturu i medijalnog i lateralnog kondila

- Tip VI

Ovo je najsloženiji tip frakture gdje dolazi do prijeloma na mjestu između metafize i dijafize tibije te još i jednog ili oba kondila. Stoga se ova vrsta prijeloma mora liječiti isključivo operativno.



Slika 3: Tipovi prijeloma prema Schatzkerovoj klasifikaciji. Prema: Benoudina. (2012)

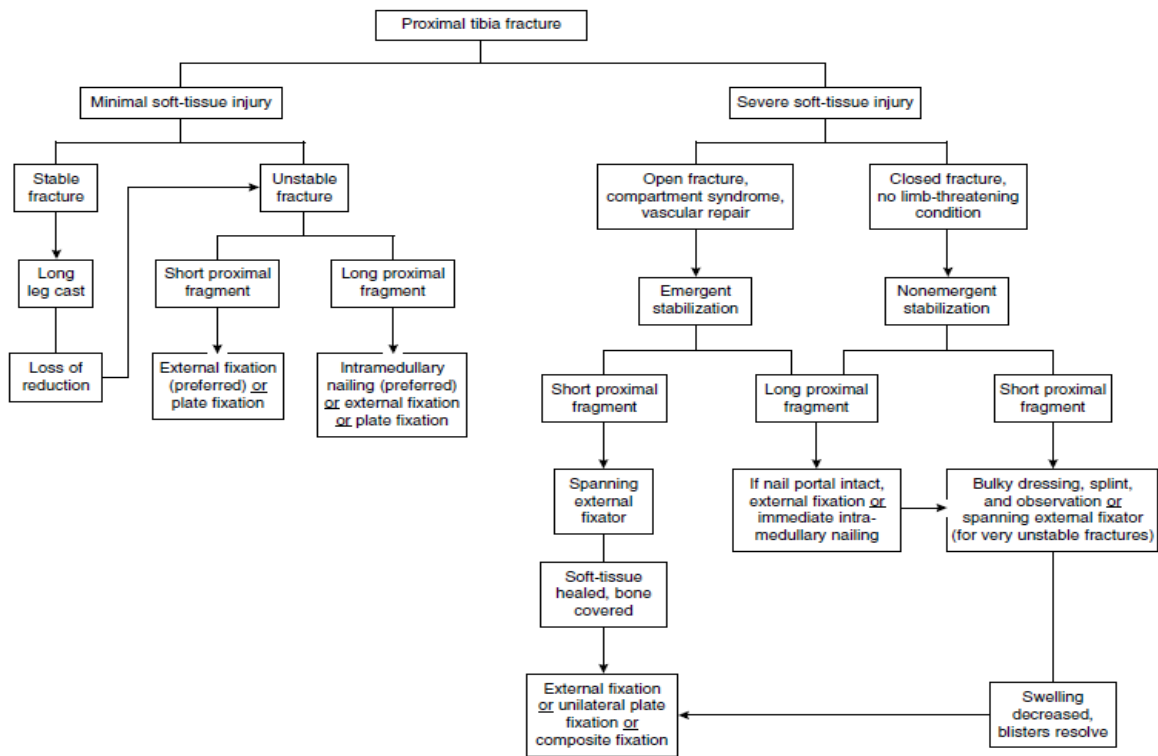
4. LIJEČENJE

Liječenje prijeloma proksimalne tibije može biti neoperativno, tzv. konzervativno, i operativno. Izbor samog načina liječenja ovisi o nekoliko uvjeta među kojima su stanje pacijenta (dob, opće stanje, prijašnje i sadašnje bolesti, psihofizička sposobnost), lokalnom stanju ozljede (edem, neurovaskularni status), tipu loma (etiologija i količina energija koja je uzrokovala lom, prateće ozljede mekih tkiva i neurovaskularnih struktura), o tehničkoj opremljenosti ustanove te iskustvu i vještinama operatera. Raznovrsne metode liječenja prijeloma teže jednom cilju, a to je postizanje što boljeg krajnjeg funkcijskog rezultata (Šoša et al. 2007; Štalekar 2011).

Najvažniji odlučujući faktor pri donošenju odluke o načinu liječenja je stanje mekog tkiva, koje ako se krivo procijeni može dovesti do teške infekcije, nekroze, a na kraju i amputacije ekstremiteta. Zatim treba odrediti duljinu fragmenata i stabilnost prijeloma. Bitno je i svrstati prijelom u određeni tip, najbolje prema AO klasifikaciji jer uključuje i intraartikularne i ekstraartikularne frakture. Ako se radi o prijelomu platoa, može se primijeniti i Schatzkerova klasifikacija. Za svaki tip prijeloma postoji preporučena vrsta liječenja. Ako je prijelom stabilan, bez pomaka može se koristiti zatvoreni pristup. Ukoliko se ne može konzervativnim metodama postići redukcija, preporuča se kirurška stabilizacija. Kod fraktura kompliciranih oštećenjem mekog tkiva, primarno je sanirati te ozljede te se definitivna fiksacija odgađa. Sve otvorene rane zahtijevaju brzu ponovnu opskrbu krvlju, debridman i primarnu stabilizaciju prijeloma (Bono et al. 2001).

Na slici 3 je prikazan algoritam liječenja prijeloma proksimalne tibije. Ako meko tkivo nije oštećeno ili je minimalno oštećeno, a prijelom je stabilan bez pomaka može se neoperacijski liječiti postavljanjem imobilizacijskog sredstva poput sadrene udlage. U slučaju da se ne može postići zadovoljavajuća repozicija ili je prijelom nestabilan liječi se operacijski. Način operacijskog liječenja odabire se prema duljini proksimalnog fragmenta. Intramedularna osteosinteza se može izvesti samo ako je proksimalni ulomak dovoljno dug, a ako nije radi se fiksacija pločicom ili vanjskim fiksatorom. Operacijski se liječe prijelomi kod kojih je meko tkivo teško ozlijeđeno. Hitno se mora pristupiti stabilizaciji kad postoji otvorena fraktura s prijetećim gubitkom ekstremiteta. Postavlja se privremeno vanjski fiksator do oporavka mekog tkiva, a onda se pristupa definitivnom liječenju, najčešće osteosintezom pločicom. Ako je proksimalni ulomak dovoljno dug i stanje rane zadovoljavajuće, može se odmah napraviti intramedularna osteosinteza. Isti načini liječenja se mogu koristiti i kada je prijelom zatvoren, bez opasnosti od gubitka ekstremiteta. Tada postoji nešto više vremena za

stabilizaciju te ne treba postavljati privremenu vanjsku fiksaciju nego se odmah može obaviti definitivno liječenje (Bono et al. 2001).



Slika 4: Algoritam liječenja prijeloma proksimalne tibije s minimalnim ili teškim oštećenjem mekog tkiva. Prema: Bono et al. (2001)

4.1. Opći principi liječenja

U opće principe liječenja ubrajamo postupke koji nisu specifični samo za prijelome proksimalne tibije, već se primjenjuju i kod ostalih fraktura.

Primarna imobilizacija onemogućava pomicanje frakturnih ulomaka što bi moglo dovesti do dodatnog oštećenja okolnog tkiva, naročito neurovaskularnih ozljeda. Kod primjene udlage treba misliti na mogućnost oticanja noge pa stoga često provjeravati stanje uda te postaviti rastezljivu udlagu. Nadalje, ozljeđeno mjesto se mora hladiti kako bi se smanjilo oticanje i upala te nogu držati na povišenom, iznad razine srca kako bi se i time pridonijelo smanjivanju edema. Nezaobilazno je davanje analgetika pacijentima, u prvom redu paracetamola ili ibuprofena, često i u dozama većim od uobičajenih. Ponekad je, osobito u prvih par dana, potrebno dati i opioidne analgetike (Fields 2015).

Kod postojanja otvorenih ozljeda radi se debridman te se daju antibiotici kako bi se smanjio rizik od infekcije. Antibiotik se odabire prema tipu rane Gustilo klasifikacije. Najčešće primjenjivani su cefalosporini prve generacije, klindamicin, vankomicin te aminoglikozidi. Moraju se dati što je prije moguće i nastavlja se s davanjem do 24 sata nakon zatvaranja rane. Također, razmatra se primjena profilakse tetanusa prema smjernicama (Abbasi & Taylor 2016).

4.2. Redukcijske metode

Prije bilo kojeg liječenja najbitnije je postići zadovoljavajuću redukciju koštanih fragmenata. Postoje dvije metode: direktna i indirektna. Direktna redukcija je izravna manipulacija koštanim fragmentima tijekom otvorenog pristupa liječnju prijeloma. Obično se izvodi pomoću poluge, stezaljke, klješta. Često može dovesti do devitalizacije kosti. Indirektna redukcija je metoda koja se izvodi vanjskom manipulacijom tipa kompresije, trakcije i rotacije. To je glavni princip redukcije kod zatvorenog liječenja. Redukcija se postiže vanjskom primjenom sile, a redukciji još pridonose i mekotkivne veze između fragmenata. Ulomcima se ne manipulira direktno i postoji minimalni rizik od oštećenja krvne opskrbe. Ona se može izvesti pomoću distraktora što je zapravo vrlo učinkovita tehnika jer je distraktor fiksiran na frakturne ulomke i potrebna je puno manja sila za postizanje redukcije. Distraktor se može koristiti samostalno za dijafizalne prijelome, ali je vrlo učinkovit i u kombinaciji s osteosintezom pločicama kod fraktura metafize. Tehnike indirektno redukcije su vrlo važne jer ne samo što čuvaju krvnu opskrbu kosti već i osiguravaju lakšu i sigurniju redukciju (Schatzker & Tile 2005).

4.3. Neoperacijsko (konzervativno) liječenje

Neoperacijsko liječenje prijeloma temelji se na Böhlerovim principima, poznatima kao i 3R principi, a to su: repozicija, retencija (imobilizacija) i rehabilitacija (Šoša et al. 2007). Repozicija označava namještanje frakturnih ulomaka u što povoljniji anatomske položaj koji omogućava dobro cijeljenje te uspostavu normalne funkcije ekstremiteta. Pravila repozicije su da se mora napraviti što ranije i što savršnije te se distalni ulomak reponira prema položaju proksimalnog. Repozicija se obavezno obavlja u anesteziji, u lokalnoj ili općoj. Nakon repozicije slijedi retencija, odnosno imobilizacija. Ona mora onemogućiti i najmanje

pomicanje ulomaka, ne smije se prijevremeno skidati bez stroge indikacije te mora ostati u početnom opsegu sve do konačne konsolidacije prijeloma. Najčešća vrsta imobilizacije jest imobilizacija gipsanim povojem. Danas se često koriste i ortoze. Posljednji Böhlerov princip je rehabilitacija s ciljem vraćanja što bolje funkcije ekstremiteta te sprječavanja posljedica dugotrajne imobilizacije poput ukočenja zgloba ili hipotrofije, odnosno atrofije mišića. Radi se kroz obavljanje aktivnih i pasivnih vježbi, primjenom krioterapije, elektroterapije, itd. (Štalekar 2011). Indikacije za ovaj oblik liječenja su stabilni prijelomi bez pomaka ili s minimalnim pomakom fragmenata te bez većih oštećenja mekog tkiva ili neurovaskularnih ozljeda. Nestabilni prijelomi se mogu na ovaj način liječiti isključivo ako je moguće postići zadovoljavajuću redukciju ulomaka. Također, preporuča se kod pacijenata koji iz nekih razloga ne mogu podnijeti operativni zahvat.

Postoji nekoliko načina neoperativnog liječenja prijeloma ovog područja. Stabilni prijelom bez pomaka moguće je liječiti bez imobilizacije, neopterećivanjem noge i ranim razgibavanjem. Drugi način je postavljanje posteriorne sadrene udlage, ali samo kao privremeno sredstvo. Nadalje, može se postaviti sadreni zavoj koji se proteže od sredine natkoljenice do maleola ili skroz do prstiju (sadrena čizma). Postavlja se ukupno 5 slojeva zavoja. Četvrti oblik neoperativnog liječenja je primjena ortoze bez zgloba koje se također koriste samo privremeno. Posljednji način jest ortoza sa zglobom. Ona omogućuje rano razgibavanje ekstremiteta te prevenira pomak frakturnih ulomaka. (Štalekar 2011)

4.4. Operacijsko liječenje

Zahvat kojim se izvodi spajanje i učvršćivanje fragmenata kosti nakon prijeloma naziva se osteosinteza. Najveća prednost je to što se uspostavljaju prirodni anatomske odnosi te omogućuje brzi povrat funkcije. Veliki pomak u operacijskom liječenju prijeloma dogodio se 1958. godine osnivanjem AO-skupine prema čijim smjernicama se i danas izvode osteosinteze. Do napretka je došlo ne samo zbog poboljšanja kirurških tehnika, već i zbog razvoja antibiotika, primjene asepse i antisepse u radu, razvojem anesteziologije te poboljšanjem tehnologije za izradu implantata.

Indikacije za ovaj oblik liječenja prijeloma su (Štalekar 2011):

- prijelomi kod kojih su repozicija i retencija otežane
- intraartikularni i parcijalno artikularni prijelomi kod kojih je iznimno važna anatomska repozicija radi očuvanja funkcije zgloba
- prijelomi udurženi s ozljedama žila i živaca
- prijelomi kod kojih je kontaktna zona među fragmentima mala
- kompleksni lomovi
- otvoreni lomovi

4.4.1. Kirurški pristupi

AO-grupa u svojim smjernicama opisuje anatomske lokacije na kojima je najbolje pristupiti prijelomima u proksimalnom dijelu tibije.

4.4.1.1. Anterolateralni pristup

Incizija se radi lateralno od patele te se otvara duboka fascija. Otpušta se proksimalno hvatište *m. tibialis anterior*. Pritom treba obratiti pozornost na *n. peroneus* koji prolazi oko glave fibule. Nikako se ne smije ovim pristupom izlagati posteromedijalna strana tibije. Za pristup samom području koljena radi se kapsulotomija između meniska i tibije. Kod zatvaranja rane potrebno je zašiti sve otvorene strukture osim fascije kako bi se izbjegao razvoj kompartment sindroma (Hansen & Pesantez 2010).

4.4.1.2. Pristup za minimalno invazivnu osteosintezu (MIO)

Kod ovog pristupa rez se radi od posteriorne strane lateralnog tubrekula tibije (Gerdyev tuberkul) prema distalno i anteriorno u dužini od 5cm. Zatim se otvara fascija i pristupa se kosti. Uz MIO pristup često se radi i artroskopija koljenskog zgloba. Artroskop se uvodi s medijalne strane kako bi se provjerila postignuta redukcija artikularne površine tibije jer se to područje ne može direktno prikazati. Kod zatvaranja rane također se ne zatvara fascija zbog

opasnosti od nastanka kompartment sindroma, dok se ostalo zatvara uobičajeno (Hansen & Pesantez 2010).

4.4.1.3. Posteromedijalni pristup

Pacijetova noga je kod ovog pristupa u položaju abdukcije i vanjske rotacije, a koljeno u blagoj fleksiji. Pristupa se od medijalnog epikondila prema posteromedijalnom rubu tibije. Po potrebi se rez može proširiti i proksimalno i distalno. Nakon otvaranja fascije treba prikazati *pes anserinus* (hvatište tetiva mišića *m. sartorius*, *m. gracilis* i *m. semitendinosus*). Kako bi se pristupilo medijalnom rubu tibijalnog platoa, *pes anserinus* se pomiče anteriorno, a *m.gastrocnemius* distalno. Nakon toga otvara se zglobna kapsula između meniska i ruba tibije. Kod zatvaranja rane postavlja se dren te se zatvaraju meka tkiva (Hansen & Pesantez 2010).

4.4.2. Osteosinteza vijcima

Najjednostavniji način približavanja i pritezanja dva frakturna fragmenta jest primjenom priteznog vijka. Njegovim postavljanje još se dodatno potakne pregradnja kosti te se stoga snaga pritezanja povećava kako prijelom cijeli. Ova vrsta osteosinteze se može primijeniti kod nestabilnih, jednostavnih ekstraartikularnih i parcijalno artikularnih prijeloma (41-A1 i 41-B1) proksimalne tibije, s pomakom ulomaka te kad su ti fragmenti dovoljno veliki. Redukcija se postiže indirektno, pomoću stezaljke izvana. U slučaju kad to nije moguće, mora se koristiti otvoreni pristup, koji je također potreban za reparaciju meniska čije ozljede su često udružene s ovim tipom prijeloma. Bitno je kako će se postaviti vijak u odnosu na prijelomnu pukotinu. Mora biti postavljen u centar ulomka pod pravim kutem na lomnu ravninu. U većini slučajeva jedan vijak nije dovoljan te je potrebno postaviti ih barem dva ili čak tri kako bi se postigla rotacijska i aksijalna stabilnost ulomka. Također, kako bi se osiguralo da vijak ne „utone“ u kost potrebno je postaviti podložnu pločicu (Schatzker & Tile 2005; Hansen & Pesantez 2010).

4.4.3. Osteosinteza pločicom

Osteosinteza pločicom je jedna od metoda liječenja prijeloma proksimalne tibije. Može se koristiti u liječenju svih tipova prijeloma prema AO klasifikaciji, posebno je korisna kod parcijalno artikularnih i intraartikularnih. Pločice se mogu podijeliti prema obliku na ravne, specijalne (oblikovane prema anatomskom izgledu kosti) te na kutne. Također, može ih se podijeliti prema obliku rupa za vijke: pločica s okruglim oblikom, s konično eliptičnim (dinamičkokompresivne pločice) te kutno stabilna pločica (pločica za zaključavanje) (Šoša et al. 2007; Štalekar 2011). Fiksaciju kutno stabilnom pločicom možemo nazvati i unutarnja fiksacija budući da tzv. zaključavanje vijaka u pločici onemogućava kutno pomicanje vijaka, a može se koristiti kao minimalno invazivni zahvat. Prije samog zahvata treba odrediti dužinu ploče za fiksaciju, a to je najbolje prema prethodno napravljenom rendgenskoj snimci. Također, treba odrediti koliko će se vijaka postaviti i na kojim mjestima. Repozicija se može raditi indirektno i direktno. Ploča se uvodi kroz inciziju pomoću vodilice od proksimalno prema distalno. Vodilica na sebi ima rupe na istim razinama kao i sama pločica te se pomoću njih na koži označuje mjesto na koje se mora napraviti rez kako bi se postavio vijak. Vijci koji se postavljaju su tzv. monokortikalni jer prolaze samo kroz korteks one strane kosti na kojoj je postavljena pločica dok bikortikalni prolaze kroz korteks s jedne i druge strane. Pločica bez kutne stabilnosti omogućuje stabilnu internu fiksaciju prijeloma, ali postoje i nedostaci kao devitalizacija kosti te potreba za velikom incizijom kako bi se pristupilo prijelomu. Najprije se mora učiniti redukcija prijeloma što najčešće postizemo pomoću stezaljke. Stezaljkom se odmah može učvrstiti i ploča što nam omogućuje stabilnost tokom cijelog zahvata. Prvi vijak se postavi kroz frakturu pukotinu, što okomitije na nju (pritezni vijak). Po mogućnosti postavlja se još minimalno tri vijka proksimalno i distalno od pukotine. Također, može se postaviti i jedan vijak izvan ploče koji se, u tom slučaju, prvi postavlja (pritezni vijak) (Hansen & Pesantez 2010).

4.4.4. Intramedularna osteosinteza

Intramedularna osteosinteza čavlom je jedan od često korištenih načina liječenja ekstraartikularnih prijeloma proksimalne tibije. U posljednje vrijeme se sve više koristi iako su prijavljeni i slučajevi neuspješnog liječenja (Bono et al. 2001). Princip primjene

intramedularne osteosinteze je aksijalna kompresija koja omogućuje rano puno opterećenje slomljenog ekstremiteta. Prije samog postavljanja čavla potrebno je svrdlom proširiti medularni kanal kako bi se povećala kontaktna površina i stabilnost. Time čavao postaje dovoljno jak da odmah preuzme funkciju kosti. Intramedularna osteosinteza ima određene prednosti, prije svega jer se preuzima dio opterećenja s kosti te je stoga fiksacija puno jača nego ona pločicom (Schatzker & Tile 2005). Također, tehnika aplikacije intramedularnih implantata u najvećoj je mjeri poštena za tkiva, traži manje operacijske pristupe, minimalizira operacijsku traumu mekih tkiva, povezana je s manjim gubitkom krvi te je zato prihvatljivija od drugih operacijskih tehnika i implantata (Korać et al. 2012). Standardna tehnika je anterogradni pristup sa što manjom incizijom (Hohaus et al. 2008). Nakon što se postavi intramedularni čavao, mora biti usidren postavljanjem vijaka okomito na čavao. Uvjet da bi se mogla primjeniti ova metoda liječenja je postojanje dovoljno dugog proksimalnog fragmenta da prihvati dva zaključavajuća vijka. U dostupnoj literaturi nema egzaktnih podataka o točnoj potrebnoj duljini proksimalnog fragmenta već odluka donosi na temelju kirurfovog iskustva. Prijelome koji su iznad tibijalnog tuberkula je teško liječiti ovom metodom te se preporučuju drugi načini osteosinteze (Bono et al. 2001).

4.4.5. Osteosinteza vanjskom fiksacijom

Vanjska fiksacija je postupak kojim se pomoću metalnih vijaka (Schanzov vijak ili pin) postavljenih u proksimalni i distalni ulomak, preko vanjskog metalnog okvira fiksira prijelom. Pritom se obavlja repozicija i nakon što se postigne učvrsti se spojnica vanjski okvir za metalne vijke. Postoji nekoliko vrsta vanjskih fiksatora: jednostrani, obostrani, trodimenzionalni, polukružni, kružni, itd (Šoša et al. 2007). Vijci se smiju postaviti samo kroz neoštećenu kožu i meka tkiva. Preporučeno je postavljanje vijaka u području od posteromedijalnog ruba tibijalnog platoa do tibiofibularnog zgloba, ukupno u području od 220°, osim u području tetive patele. Ispod tuberkula tibije se ta sigurna zona smanjuje na ukupno 140° pa nije preporučeno postavljanje vijaka na tom dijelu (Behrens & Searls 1986). Osteosinteza vanjskim fiksatorom se može koristiti kod gotovo svih prijeloma proksimalne tibije, a naročito je pogodna za prijelome komplicirane opsežnim oštećenjem mekog tkiva i kod politraumatiziranih pacijenata. U većini slučajeva je to samo privremena metoda liječenja, odnosno koristi se do stvaranja uvjeta za definitivnu osteosintezu nekom drugom metodom. Ozlijeđena koža u području proksimalne tibije može onemogućiti postavljanje

vijaka pa se u tom slučaju oni postavljaju na distalni femur (Bono et al. 2001). Kod prijeloma u kojima dolazi do gubitka dijela kosti preporučeno je postavljanje kružnog vanjskog fiksatora. Prije konačnog zatezanja bilo koje vrste fiksatora potrebno je postignutu repoziciju provjeriti rendgenskom snimkom te po potrebi modificirati repoziciju (Hansen & Pesantez 2010).

Najčešće komplikacije u liječenju vanjskim fiksatorom su (Šoša et al. 2007):

- Upalna reakcija kože na vijak
- Osteitis
- Olabljivanje metalnog vijka ili pina
- Kontraktura susjednih zglobova
- Oslabljenost mišića
- Fibrozne promjene u mišićima

5. POSTOPERATIVNA SKRB

Cilj liječenja prijeloma je povrat funkcije i rana bezbolna mobilizacija. Uz odgovarajuću analgeziju pacijent će se prije početi kretati i obavljati fizikalnu terapiju te će i oporavak biti brži. Najjednostavnija i najčešća korištena metoda procjene boli jest vizualno – analogna skala (VAS) na kojoj određuje jačinu boli od 0 do 10. Na temelju VAS-a bol se dijeli na blagu (1 – 4), umjerenu (5 – 7) i jaku (8 – 10) bol i prema tome se preporučuju analgetici. Za blagu bol se daju paracetamol, ASK ili NSAID-ovi. Slabi opioidni analgetici (npr. kodein, tramadol) se primjenjuju kod umjerene boli, a potentniji opioidi (morfij) u kombinaciji s NSAID-ovima za jaku bol. Kod iznimno jake boli može se učiniti i regionalna anestezija. Kod primjene NSAID-a potreban je oprez jer su pokusi na životinjama pokazali da oni inhibiraju cijeljenje kostiju (Rüedi et al. 2007).

Kako bi se omogućilo što brže sušenje kirurške rane, pokrivaju se sterilnim, upijajućim zavojima koji omogućuju i cirkulaciju zraka. Također se može postaviti i dren koji također odvodi sekrete iz rane. Ekstremitet se mora držati u eleviranom položaju s fleksijom u koljenu i kuku od 45°. Kod intraartikularnih prijeloma primjenjuje se i tzv. kontinuirano pasivno gibanje. Smanjivanju otekline doprinosi i stavljanje hladnih obloga na ranu. Rana mobilizacija te postavljanje elastičnih čarapa su korisne u prevenciji tromboze. Pacijentu se ne preporuča kretanje sve dok postoji edem i dok su na rani vidljivi znakovi upale. U profilaksi tromboembolije koriste se i neki lijekovi: ASK, niskomolekularni i nefrakcionirani heparin, inhibitori faktora zgrušavanja Xa (rivaroksaban), itd (Forsh 2015). Postoperativna fizikalna terapija započinje prvog postoperativnog dana aktivnim i asistiranim vježbama. Time se smanjuje ukočenost zglobova i započinje rehabilitacija mišića. Do šestog tjedna nakon operacije pacijent mora koristiti 2 štake kod hodanja. Od šestog do devetog postoperativnog tjedna opterećenje smije iznositi do 10 – 20 kg, a kasnije, do dvanaestog tjedna, pola tjelesne težine. Puno opterećenje je moguće nakon 12 tjedana.

Prilikom otpuštanja pacijenta iz bolnice on mora biti detaljno informiran o daljnjem tijeku liječenja, rehabilitaciji te mogućim komplikacijama. Prvi kontrolni pregled je 10 – 14 dana nakon operacije, a kontrolni rendgen nakon 4 tjedana gdje treba potvrditi da nije došlo do olabljanja implantata ili sekundarnog pomaka ulomaka. Implantati se mogu izvaditi nakon 1 – 2 godine pošto se radiološkom dijagnostikom potvrdi da je cijeljenje potpuno. Glavna indikacija za vađenje implantata je iritacija mekog tkiva i bol. Vanjski fiksatori i

Kirschnerove žice se uvijek moraju izvaditi jer postoji opasnost od sekundarnog pomaka i infekcije. Kod starijih pacijenata te kroničnih bolesnika potrebno je procijeniti omjer rizika i koristi za vađenje implantata.

Liječenje se smatra završenim kada se pacijent potpuno vrati svakodnevnim aktivnostima i poslu. Ukoliko dođe do ponovnog prijeloma, kirurg mora odrediti da li je refraktura ili sekundarni prijelom.

6. KOMPLIKACIJE LIJEČENJA

Komplikacije se mogu javiti kao posljedice samih prijeloma, ali i njihovog liječenja. Postoji široka lepeza potencijalnih komplikacija. Upala pluća, infekcije rane, kompartment sindrom, duboka venska tromboza te masna embolija se mogu javiti kod bilo kojeg načina liječenja. Komplikacije konzervativnog liječenja su: dekubitus, imobilizacijska bolest, kontraktura i refleksna simpatička distrofija (*Morbus Sudeck*). Operacijsko liječenje također ima svoje komplikacije. Osteomijelitis je upala kosti s razaranjem, uzrokovana bakterijama, gljivicama ili mikobakterijama. Javlja se lokalizirana bol i osjetljivost s općim simptomima. Dijagnoza se postavlja radiografijom i mikrobiološkim kulturama. Liječenje je antimikrobno, ponekad i kirurško. U poremećaje prijeloma možemo ubrojiti prijelom samog implantata, sekundarni prijelom i ponovni prijelom (refraktura). Da bi se potvrdila refraktura mora biti zadovoljeno pet kriterija (Rüedi et al. 2007):

- Fraktura na istom mjestu
- Cijeljenje nakon tehnički savršene osteosinteze ili konzervativnog liječenja je proteklo bez ikakvih komplikacija
- Ispravna postoperativna terapija
- Pravodobno vađenje implantata
- Novi traumatski događaj

Ako bilo koji od ovih kriterija nedostaje riječ je o sekundarnoj frakturi. Nesrasli prijelom je ozbiljna komplikacija prijeloma kada je normalan proces cijeljenja kostiju prekinut, odnosno kad cijeljenje traje dulje od 6 mjeseci. Javlja se zbog pretjeranog micanja ekstremiteta, nedovoljne opskrbe krvlju ili infekcije. Ponekad na tom mjestu može nastati pseudoartroza. Pseudoartrozom nazivamo stvaranje lažnog zgloba u području prijelomne pukotine. Na to se sumnja kada cijeljenje traje dvostruko duže od uobičajenog. Dije se na atrofičke (kalus se ne stvara), hipertrofičke (kalus se pretjerano stvara, ali je loše kvalitete) te na infekcijske (Šoša et al.). Artroza se također može javiti kao posljedica same traume ili zbog nepravilnog srastanja prijeloma.

6.1. Infekcije

Svaka rana, bilo od same ozljede ili kirurška, koja se inficira gotovo uvijek rezultira produljenim liječenjem i lošijim ishodom. Svaki liječnik mora biti svjestan rizika koji povećavaju inficiranje te uložiti napor kako bi se on minimalizirao. Jedan od postupaka kojim se to postiže jest debridman, odnosno odstranjenje nekrotičnog, kontaminiranog, oštećenog i inficiranog koštanog i mekog tkiva. Takve rane se ne bi smjelo zatvarati dok se u potpunosti ne sanira infekcija, a za to vrijeme najbolje je primijeniti osteosintezu vanjskim fiksatorom. Potrebno je što prije bakteriološkim metodama otkriti uzročnika te primijeniti odgovarajući antibiotik. Rani znakovi infekcije nisu specifični te mogu lako biti zamijenjeni s upalnim odgovorom koji se uobičajeno javlja kod fraktura. Kako bi se na vrijeme otkrila komplikacija zbog infekcije treba redovno pregledavati ranu. Simptomi i znakovi koji govore u prilog infekciji su: bol, crvenilo, oticanje, toplina te gnojni ili serozni sadržaj. Mogu se učiniti i slikovne pretrage poput rendgenske snimke, UZV, CT, MR ili scintigrafije. Ako se sumnja da je infekcija zahvatila i zglob, odnosno da je nastao septični artritis, potrebna je drenaža i artroskopsko ili otvoreno ispiranje. Liječenje infekcija rane se provodi hitnim kirurškim zahvatom čime se uklanjaju sva nekrotična tkiva, uključujući i kost te implantat. Također, potrebno je liječenje antibioticima, u početku širokog spektra, a kasnije specifičnom terapijom prema antibiogramu. Dok se ova komplikacija ne sanira, može se postaviti privremeni vanjski fiksator, a zatim se pristupa definitivnom rješavanju prijeloma. Katkad je potrebno i rekonstruirati kost i meka tkiva. U slučajevima iznimno teške infekcije jedini izbor liječenja preostaje amputacija ekstremiteta, kako bi se izbjegla smrt bolesnika (Buckley & Colton 2010).

6.2. Kompartment sindrom

Kompartment sindrom ili sindrom odjeljka je hitno stanje u kirurgiji. Propuštanje pravovremenog dijagnosticiranja i liječenja dekompresijom većinom rezultira teškim trajnim oštećenjima ekstremiteta. Kompartment sindrom potkoljenice je u 69% slučajeva komplikacija prijeloma tog područja, a nastaje zbog krvarenja i stvaranja edema (Karadsheh 2016). Uvjet za razvoj sindroma odjeljka je porast tlaka u ograničenom tkivnom prostoru. Ako je on veći od tlaka u arteriolama mišića protok krvi kroz kapilare nije moguć te dolazi do ishemije mišića i živaca unutar odjeljka (Šoša et al. 2007). U potkoljenici postoje 4 odjeljka ili

lože: ekstenzorska (anteriorna), peronealna (lateralna) te površinska i duboka fleksorska (posteriorna) loža (Fanghänel et al. 2009). Simptom koji nam javlja bolesnik je sve jača bol za čiju kontrolu je potrebn veća doza analgetika od uobičajene. Ako bol za nekoliko sati iznenada nestane moramo se zabrinuti jer u podlozi može biti uznapredovala ishemija. Klinički znakovi su bol na palpaciju i prilikom pasivnog istezanja zahvaćenih mišića, senzorski i kasnije motorni deficit živca što se očituje parestezijama i mišićnom slabošću. Prisutnost perifernih pulzacija ne isključuje postojanje kompartment sindroma. Povećana pozornost se mora dati pacijentima koji iz nekog razloga nisu pri svijesti jer nam ne mogu javiti bol. Mjerenje tlaka unutar samog odjeljka je potrebno samo kada ne postoji očita klinička slika nastanka kompartment sindroma. U liječenju ove komplikacije najvažniji faktor je vrijeme jer već unutar 6-8 sati nastaje ireverzibilno oštećenje mišića i živaca uzrokovano ishemijom. Zbog toga treba već u tom periodu učiniti dermatofasciotomiju čije rane se ne šivaju već se sterilno zavijaju dok otok ne splasne. Ako se dijagnoza postavi kasnije jedina mogućnost ostaje amputacija uda (Colton 2010). U bolesnika s imobiliziranim udom pri pojavi prvih simptoma potrebno je prerezati zavoj ili ukloniti cirkularni sadreni zavoj, a kasnije po potrebi učiniti fasciotomiju. Prijelom se fiksira postavljanjem privremenog vanjskog fiksatora. Nakon što se kompartment sindrom sanira radi se definitivna unutarnja osteosinteza, a rane od fasciotomije zatvaraju. Također, ekstremitet se imobilizira udlagom u neutralnom ili funkcionalnom položaju.

7. ZAKLJUČAK

Na prijelome proksimalnog dijela tibije otpada oko 10% svih prijeloma potkoljenice. Najčešće nastaju zbog djelovanja direktne sile visoke energije. Osim fizikalnog pregleda u dijagnostici prijeloma koristimo i slikovne metode poput rendgenskih snimaka, CT-a, MR-a te ultrazvuka koji je koristan za procjenu ozljeda mekih tkiva. Za grupiranje ovih prijeloma može se koristiti nekoliko različitih klasifikacija: Gustilo – Anderson klasifikacija, Tscherneova klasifikacija, klasifikacija po Schatzkeru te najvažnija AO klasifikacija koja u obzir uzima anatomsku lokalizaciju i morfološke karakteristike ozljede, a sistem klasifikacije se temelji na dobro definiranoj alfanumeričkoj terminologiji koja omogućuje detaljan opis frakture. Klasifikacije olakšavaju komunikaciju među liječnicima, ali i daju prognozu ishoda prijeloma te pomažu pri odabiru optimalnog načina liječenja pojedinih fraktura. Za efikasno liječenje fraktura proksimalne tibije potrebno je i detaljno poznavati anatomiju ovog područja, odnosno optimalna mjesta za operativne pristupe. Liječiti prijelome se može konzervativno, različitim načinima imobilizacije, i operacijski vanjskom fiksacijom, osteosintezom vijcima i pločicama te intramedularnom osteosintezom. Kod donošenja odluke o vrsti liječenja bitno je i iskustvo i vještine liječnika te tehnička opremljenost. Također, ne smije se zaboraviti na primjenu analgetika, antibiotika, hladnih obloga, antitetanus terapije. To su tzv. opći oblici liječenja, odnosno nisu specifični za ovu vrstu prijeloma. Komplikacije se mogu javiti kod svih prijeloma. One mogu biti uzrokovane samim prijelomom ili kirurškim zahvatom. U njih ubrajamo pojavu dekubitusa, kontrakture, infekcije, kompartment sindrom itd. Svaka komplikacija znatno otežava i produžuje liječenje, a može i uzrokovati teške i trajne posljedice po pacijenta pa čak i smrt stoga treba poduzeti sve kako bi se njihova pojava svela na minimum.

8. ZAHVALE

Zahvaljujem mentoru doc.dr.sc. Mariju Starešiniću, dr.med na predloženoj temi, uloženom trudu, stručnoj pomoći i savjetima u pisanju ovog diplomskog rada.

Velika hvala cijeloj mojoj obitelji na potpori, dragocjenim savjetima i pruženoj ljubavi tijekom mog školovanja.

Hvala Martini i prijateljima što su mi uljepšali i olakšali studiranje.

9. LITERATURA

1. Abbasi D, Taylor B. Orthobullets [Internet]. Open Fractures Management; 2016 May 04 [pristupljeno: 6.5.2016.]. Dostupno na: <http://www.orthobullets.com/trauma/1004/open-fractures-management>
2. Aiyer A, Taylor B. Orthobullets [Internet]. Gustilo Classification; 2015 Jan 18 [pristupljeno: 5.5.2016.]. Dostupno na: <http://www.orthobullets.com/trauma/1003/gustilo-classification>
3. Alho A, Benterud JG, Hogevoold HE, Ekeland A, Stromsoe K. Comparison of functional bracing and locked intramedullary nailing in the treatment of displaced tibial shaft fractures. Clin Orthop Relat Res 1992;243-50.
4. Behrens F, Searls K. External fixation of the tibia. Basic concepts and prospective evaluation. J Bone Joint Surg Br. 1986 Mar;68(2):246-54.
5. Benoudina S. Orthopaedicsone [Internet]. Fractures of the tibial plateau – Schatzker classification; 2012 May 7 [pristupljeno: 7.6.2016.]. Dostupno na: <http://www.orthopaedicsone.com/display/Main/Fractures+of+the+tibial+plateau+-+Schatzker+classification>
6. Bono CM, Levine RG, Rao JP, Behrens FF. Nonarticular Proximal Tibia Fractures:Treatment Options and Decision Making. J Am Acad Orthop Surg 2001;9:176-186.
7. Buckley R, Colton C. AO Foundation [Internet]. Infection; 2010 May 15 [pristupljeno: 27.5.2016.]. Dostupno na: <https://www2.aofoundation.org/wps/portal/surgery?showPage=diagnosis&bone=Tibia&segment=Proximal>
8. Chapman J, Cohen J. Overview of tibial fractures in children. U: UpToDate, Post TW ur. UpToDate [Internet]. Waltham, MA: UpToDate; 2015 [pristupljeno 25.2.2016.] Dostupno na: <http://www.uptodate.com>
9. Chapman J, Cohen J. Proximal tibial fractures in children. U: UpToDate, Post TW ur. UpToDate [Internet]. Waltham, MA: UpToDate; 2015 [pristupljeno 25.2.2016.] Dostupno na: <http://www.uptodate.com>
10. Colton C. AO Foundation [Internet]. Compartment syndrome; 2010 May 15 [pristupljeno: 28.5.2016.]. Dostupno na: <https://www2.aofoundation.org/wps/portal/surgery?showPage=diagnosis&bone=Tibia&segment=Proximal>

11. Court-Brown CM, McBirnie J. The epidemiology of tibial fractures. *J Bone Joint Surg Br* 1995;77:417-21.
12. Fanghänel J, Pera F, Anderhuber F, Nitsch R. *Waldeyerova anatomija čovjeka*. 17. Izd. Zagreb: Golden marketing – tehnička knjiga; 2009.
13. Fields KB. Overview of tibial fractures in adults. U: UpToDate, Post TW ur. UpToDate [Internet]. Waltham, MA: UpToDate; 2016 [pristupljeno 3.3.2016.] Dostupno na: <http://www.uptodate.com>
14. Fields KB. Proximal tibial fractures in adults. U: UpToDate, Post TW ur. UpToDate [Internet]. Waltham, MA: UpToDate; 2015 [pristupljeno 25.2.2016.] Dostupno na: <http://www.uptodate.com>
15. Forsh DA. Medscape [Internet]. Deep venous thrombosis prophylaxis in orthopedic surgery; 2015 Nov 25 [pristupljeno: 7.6.2016.]. Dostupno na: <http://emedicine.medscape.com/article/1268573-overview#a3>
16. Hansen M, Pesantez R. AO Foundation [Internet]. Proximal tibia; 2010 May 15 [pristupljeno: 7.5.2016.]. Dostupno na: <https://www2.aofoundation.org/wps/portal/surgery?bone=Tibia&segment=Proximal&showPage=redfix>
17. Hansen M, Pesantez R. AO Foundation [Internet]. Safe zones for pin placement; 2010 May 15 [pristupljeno: 3.5.2016.]. Dostupno na: <https://www2.aofoundation.org/wps/portal/surgery?showPage=diagnosis&bone=Tibia&segment=Proximal>
18. Hohaus T, Bula P, Bonnaire F. Intramedullary osteosynthesis in the treatment of lower extremity fractures. *Acta Chir Orthop Traumatol Cech*. 2008 Feb;75(1):52-60.
19. Hrvatski zavod za javno zdravstvo. Hrvatski zdravstveno-statistički ljetopis za 2014. godinu. Poljičanin T, Benjak T, ur. [Internet] Zagreb: Hrvatski zavod za javno zdravstvo; 2015 [pristupljeno 04.04.2016.]. Dostupno na: http://www.hzjz.hr/wp-content/uploads/2015/05/ljetopis_2014.pdf
20. Karadsheh M. Orthobullets [Internet]. Tibial Plateau Fractures; 2016 Apr 21 [pristupljeno: 5.5.2016.]. Dostupno na: <http://www.orthobullets.com/trauma/1044/tibial-plateau-fractures>
21. Kim PH, Leopold SS. Gustilo – Anderson Classification. *Clin Orthop Relat Res* 2012; 470:3270–3274.

22. Korać Ž, Božić – Božo N, Bakota B, Janković A, Grbačić Z. Ukotvljena intramedularna osteosinteza prijeloma donjih ekstremiteta u Općoj bolnici Karlovac. Acta Chir Croat 2012; 9: 19-24.
23. Krieg JC. Proximal tibial fractures: current treatment, results, and problems. Injury 2003; 34:A2-10.
24. Moore D. Orthobullets [Internet]. Tscherne Classification; 2013 Sep 26 [pristupljeno: 5.5.2016.]. Dostupno na: <http://www.orthobullets.com/trauma/1002/tscherne-classification>
25. Platzer W. Priručni anatomski atlas u tri sveska: Sustav organa za pokretanje. 7. Izd. Zagreb: Medicinska naklada; 2003.
26. Rüedi TP, Buckley R, Morgan CG. AO Principles of Fracture Management. 2. Izd. Stuttgart: Thieme; 2007.
27. Schatzker J, Tile M. The Rationale of Operative Fracture Care. 3. Izd. Berlin, Heidelberg, New York: Springer; 2005.
28. Šoša T, Sutlić Ž, Stanec Z, Tonković I i sur., ur. Kirurgija. Zagreb: Naklada Ljevak; 2007.
29. Štalekar H. Općenito o prijelomima. MedRi [Internet]. 2011. [pristupljeno: 4.3.2016.]. Dostupno na: <https://mamed.medri.hr/katedre/Kirurgiju/autorizirana%20predavanja/stalekar/Stalekar.pdf>
30. Wikipedia: the free encyclopedia [Internet]. St. Petersburg (FL): Wikimedia Foundation, Inc. 2001 – Müller AO Classification of fractures; [ažurirano 30.1.2016; pristupljeno 5.5.2016.]. Dostupno na: https://en.wikipedia.org/wiki/M%C3%BCller_AO_Classification_of_fractures

10. ŽIVOTOPIS

Rođen sam 18. studenog 1991. godine u Čakovcu gdje sam 2010. godine završio opću gimnaziju. Iste godine upisao sam Medicinski fakultet u Zagrebu te kao redovni student upisujem 6. godinu studija u akademskoj godini 2015./2016. Sudjelovao sam na nekoliko studentskih kongresa – CROSS, te kao volonter i član Udruge mladih Efekt u suradnji sa Zavodom za javno zdravstvo Međimurske županije držao niz predavanja o spolno-prenosivim bolestima u srednjim školama u sklopu Zdravstvenog odgoja. Također, član sam Leo kluba Zrinski Čakovec od 2010. godine u sklopu kojeg sam organizirao i sudjelovao u brojnim humanitarnim akcijama. Aktivan sam i u tamburaškoj sekciji KUD-a „Fijolica“ iz Orehovice. Služim se njemačkim i engleskim jezikom.