

# Principi endovaskularnog liječenja intrakranijskih krvožilnih malformacija

---

Grzelja, Jurica

Master's thesis / Diplomski rad

2016

Degree Grantor / Ustanova koja je dodijelila akademski / stručni stupanj: **University of Zagreb, School of Medicine / Sveučilište u Zagrebu, Medicinski fakultet**

Permanent link / Trajna poveznica: <https://um.nsk.hr/um:nbn:hr:105:901212>

Rights / Prava: [In copyright](#) / [Zaštićeno autorskim pravom.](#)

Download date / Datum preuzimanja: **2024-07-08**



Repository / Repozitorij:

[Dr Med - University of Zagreb School of Medicine Digital Repository](#)



**SVEUČILIŠTE U ZAGREBU  
MEDICINSKI FAKULTET**

**Jurica Grzelja**

**Principi endovaskularnog liječenja  
intrakranijskih krvožilnih malformacija**

**DIPLOMSKI RAD**



**Zagreb, 2016.**

Ovaj diplomski rad izrađen je na Klinici za neurologiju Kliničkog bolničkog centra Zagreb na Zavodu za cerebrovaskularne bolesti s Jedinicom intenzivnog liječenja pod vodstvom prof. dr. sc. Zdravke Poljaković, dr. med. i predan je na ocjenu u akademskoj godini 2015./2016.

# SADRŽAJ:

1. SAŽETAK	
2. SUMMARY	
3. UVOD.....	1
3.1. INTRANIJSKE ANEURIZME (IA).....	5
3.2. UZROCI NASTANKA IA.....	6
3.3. KLINIČKA SLIKA.....	6
4. METODE LIJEČENJA IA.....	10
4.1. NERUPTURIRANE ANEURIZME.....	10
4.1.1. NEUROKIRURŠKO LIJEČENJE.....	12
4.1.2. ENDOVASKULARNO LIJEČENJE.....	13
4.2. RUPTURIRANE ANEURIZME: aSAH.....	14
4.2.1. DIJAGNOSTIČKI POSTPUNIK.....	15
4.2.2. TERAPIJSKI POSTUPNIK.....	18
4.2.3. KOMPLIKACIJE SAH-a.....	20
5. ENDOVASKULARNE TEHNIKE LIJEČENJA IA.....	22
5.1. „COILING“.....	25
5.2. BALON – ANGIOPLASTIKA.....	31
5.3. ENDOVASKULARNO LIJEČENJE IA UZ PRIMJENU POTPORNICA.....	34
5.3.1. KLASIČNA POTPORNICA.....	34
5.3.2. POTPORNICA ZA PREUSMJERAVANJE PROTOKA (FLOW DIVERTER)...	42
5.4. ENDOVASKULARNO LIJEČENJE OSTALIH IKM.....	45
6. KOMPLIKACIJE ENDOVASKULARNOG LIJEČENJA IA.....	51
6.1. TROMBOEMBOLIJSKE KOMPLIKACIJE.....	51
6.2. HEMORAGIJSKE KOMPLIKACIJE.....	55
6.3. OSTALE KOMPLIKACIJE.....	57

7. USPOREDBA REZULTATA NEUROKIRURŠKOG I ENDOVASKULARNOG LIJEČENJA IA.....	61
7.1. REZULTATI NEUROKIRURŠKOG LIJEČENJA IA.....	61
7.2. REZULTATI ENDOVASKULARNOG LIJEČENJA IA.....	62
7.3. USPOREDBA REZULTATA NEUROKIRURŠKOG I ENDOVASKULARNOG LIJEČENJA IA.....	64
7.4. ZAKLJUČAK.....	65
8. ZAHVALE.....	66
9. POPIS LITERATURE.....	67
10. ŽIVOTOPIS.....	80

# 1. SAŽETAK

## PRINCIPI ENDOVASKULARNOG LIJEČENJA INTRAKRANIJSKIH KRVOŽILNIH MALFORMACIJA

Jurica Grzelja

Intrakranijske aneurizme (IA) vaskularne su malformacije moždanih krvnih žila prisutne u malom, ali ne i zanemarivom postotku opće populacije. Mogu se očitovati raznim simptomima i većina ih na sreću nikada neće rupturirati, no upravo je njihova ruptura ono čega se najviše bojimo jer posljedično subarahnoidalno krvarenje (SAH) nerijetko nosi fatalne posljedice ili težak invaliditet. Neurokirurško liječenje IA desetljećima je predstavljalo jedini oblik liječenja sve dok tehnike intervencijske neuroradiologije nisu toliko napredovale da su omogućile dobre rezultate u liječenju pacijenata s IA i nametnule se kao komplementarna metoda neurokirurškom postavljanju klipova. Osnova endovaskularnog liječenja je primjena odvojivih zavojnica (*coils*) kojima se embolizira aneurizma te tako isključi iz cirkulacije u idealnim uvjetima u potpunosti otklanjajući mogućnost rupture. Pomoćne tehnike kao balonska angioplastika i korištenje potpornica (stentova) omogućuju ili olakšavaju liječenje složenijih aneurizmi prethodno prezahtjevnih ili nedostupnih konvencionalnom neasistiranom koilanju, a potpornice za preusmjeravanje protoka (*flow diverters*) posljednja su velika inovacija u endovaskularnoj tehnici čije vrijeme tek dolazi. Endovaskularno liječenje sa sobom nosi i određene specifične komplikacije koje treba imati na umu i prije početka liječenja kada odluku o izboru najbolje opcije za svakog pojedinačnog pacijenta donosi multidisciplinarni tim. Endovaskularne tehnike imaju važnu ulogu i u liječenju ostalih intrakranijskih krvožilnih malformacija poput arteriovenskih malformacija i duralnih arteriovenskih fistula. Iako embolizacija zavojnicama nikada neće do kraja istisnuti neurokirurško liječenje, daljnjim napretkom omogućit će sve poštenije liječenje pacijenata s cerebralnim aneurizmama.

Ključne riječi: intrakranijske aneurizme, subarahnoidalno krvarenje, endovaskularno liječenje, zavojnice, tehnike

## 2. SUMMARY

# PRINCIPLES OF ENDOVASCULAR TREATMENT OF INTRACRANIAL VASCULAR MALFORMATIONS

Jurica Grzelja

Intracranial aneurysms (IA) are vascular malformations of cerebral blood vessels present in a small, but not negligible percentage of general population. They can cause a lot of variable symptoms and most of them will, luckily, never rupture, but it is their rupture and subsequent subarachnoid hemorrhage (SAH) what we fear the most because it is often associated with high mortality or severe disability. Neurosurgical treatment was the only option available for many decades, until neurointerventional techniques evolved to a level adequate to provide good results in treatment of patients with IA and became a complementary method to neurosurgical clipping. The basis of endovascular treatment is deployment of coils within the aneurysm, thereby excluding it from circulation and ideally, completely removing the risk of rupture. Adjunctive techniques such as balloon angioplasty and stent deployment give possibility to treat complex aneurysm formerly not amenable to conventional non-assisted coiling, and the era of the newest flow-diverting stents is yet to come. Endovascular treatment carries its own specific complications that should be considered even before the start of treatment when the best therapy option is decided by a multidisciplinary team. Endovascular techniques also have a prominent role in the treatment of other intracranial vascular malformations such as arteriovenous malformations and dural arteriovenous fistulas. Although coil embolization will probably never fully supersede neurosurgical treatment, further advances will provide cerebral aneurysm patients with safer treatment options.

Key words: intracranial aneurysms, subarachnoid hemorrhage, endovascular treatment, coils, techniques

### 3. UVOD

U Republici Hrvatskoj, kao i u većini razvijenih zemalja i zemalja u razvoju, vodeći uzrok smrtnosti i invaliditeta su kardiovaskularne bolesti (KVB). Na prvome mjestu po učestalosti među KVB-ima se nalaze ishemijske bolesti srca (IBS), a na drugome mjestu su cerebrovaskularne bolesti (CVB) koje su 2014. godine sudjelovale u ukupnome mortalitetu hrvatskog stanovništva s 14,36%. (Hrvatski zdravstveno-statistički ljetopis 2015.) Cerebrovaskularnim bolestima nazivamo skupinu bolesti koja zahvaća moždane ili vratne krvne žile, većinom arterije, te najčešće uzrokuje poremećaje perfuzije koji se očituju sindromom moždanog udara (MU). Uzrok MU-a će u 80% slučajeva biti ishemija, u 10% slučajeva intracerebralno krvarenje (ICH, od engl. intracerebral hemorrhage), u 5% slučajeva subarahnoidalno krvarenje (SAH, od engl. subarachnoid hemorrhage), a u preostalih 5% slučajeva rijetki uzroci poput intrakranijalne venske tromboze. (Brinar i sur., 2009) Moždana ishemija može biti generalizirana, što je najčešće posljedica hipoperfuzije mozga, ili lokalizirana, nastala zbog okluzije arterije trombom ili embolizacijom iz udaljenih područja. Tromboza je češća u ekstrakranijalnom dijelu karotidnog sustava i većinom je posljedica ateroskleroze. Embolija moždanih krvnih žila je najčešće posljedica tromboze u srčanim pretkljetkama i kljetkama nastale nakon infarkta miokarda ili uslijed fibrilacije atrijske. (Damjanov i sur., 2011) Primarni ICH nastaje zbog hipertenzivnih promjena na malim krvnim žilama ili zbog cerebralne amiloidne angiopatije. Sekundarni (nehipertenzivni) ICH, koji je četiri puta rjeđi od primarnog, nastaje na prvome mjestu zbog krvožilnih malformacija, zatim zbog antitrombotičke terapije, koagulacijskih poremećaja, uzimanja simpatomimetskih droga poput kokaina, krvarenja u tumore itd. SAH u čak 85% slučajeva nastaje zbog rupture sakularne aneurizme na bazi mozga, a ostatak uzroka čine mnogo benignije perimezenfalično krvarenje i ostali rjeđi poremećaji. (Brinar i sur., 2009) Okvirno, trećina bolesnika s MU umire, trećina se oporavi, a trećina ostaje ovisna o tuđoj pomoći. (Vrhovac i sur., 2008)

Izraz intrakranijske krvožilne malformacije (IKM) danas obuhvaća oko desetak različitih stanja u kojima su zahvaćene krvne žile mozga. Najznačajnije intrakranijske krvožilne malformacije u užem smislu uključuju:

- a) cerebralne arteriovenske malformacije (AVM),
- b) kavernoze malformacije,
- c) cerebralne kapilarne teleangiektazije,
- d) razvojne venske anomalije (DVA),



- e) malformacije Galenove vene,
- f) duralne arteriovenske fistule (dAVF),
- g) miješane malformacije.

U širem smislu u IKM se ubrajaju i intrakranijske aneurizme, koje imaju daleko najveće kliničko značenje te su stoga one i metode njihovog liječenja glavni predmet rasprave ovog rada. No, prvo ćemo se kratko osvrnuti na rjeđe IKM.

#### **a) CEREBRALNE ARTERIOVENSKJE MALFORMACIJE**

Arteriovenske malformacije (AVM) predstavljaju kongenitalni kompleks abnormalnih vaskularnih kanalića koji se sastoje od dovodnih arterija, arterijskih kolaterala, arteriovenskog nidusa i proširenih iregularnih odvodnih vena bez prisutnosti kapilara. (Hebrang & Klarić-Čustović, 2007) U pacijenata do 45 godina života AVM su najčešći razlog nastanka ICH-a. (Brinar i sur., 2009) Arteriovenske malformacije se javljaju otprilike deset puta rjeđe od intrakranijskih aneurizmi. (Harrigan & Deveikis, 2013) Imaju učestalost 1,5 : 1000 osoba, a klinički se očituju u 1 : 100 000 osoba. AVM se najčešće prezentiraju u dobi od 20 do 40 godina, u 50% slučajeva nakon što krvne žile počnu krvariti. U ostalim slučajevima AVM se nađe prilikom traženja uzroka epileptičnog napadaja, neuroloških ispada, jake glavobolje ili povišenog intrakranijskog tlaka. (Damjanov i sur., 2011) Sporo progresivni fokalni neurološki deficiti i umanjeње viših kognitivnih funkcija se mogu javiti kao posljedica fenomena krađe (engl. *steal phenomenon*), tj. preusmjerenja oksigenirane krvi iz arterija hranilica u odvodne vene. (Karagawa i sur., 2005) Krvarenja iz AVM se šire sporije od onih nastalih hipertenzijom ili rupturom aneurizme. (Brinar i sur., 2009) Morbiditet nakon krvarenja iz AVM je niži od intrakranijalnih krvarenja drugih uzroka jer su AVM kongenitalne i susjedno moždano tkivo je adaptirano na njihovu prisutnost. AVM su najčešće sporadične, ali se mogu javiti kao sastavnica sindroma Rendu-Osler-Weber, Wyburn-Mason, Sturge-Weber ili Moyamoya. Liječenje AVM-a može biti samo praćenjem, kirurški, radiokirurški, endovaskularno ili kombinacijom prije navedenih. Terapija samo embolizacijom endovaskularnim pristupom daje slabe rezultate (potpuna AVM obliteracija u 5-10% slučajeva), zbog činjenice što samo mali dio AVM-ova ima dovoljan broj peteljki koje mogu biti sigurno kateterizirane. (Harrigan & Deveikis, 2013)

Poseban oblik AVM-a je cerebralna proliferativna angiopatija, u kojoj nalazimo normalno moždano tkivo isprepleteno s anomalnim vaskularnim kanalima što višestruko povećava rizik neuroloških deficita nakon agresivne terapije. (Lasjaunias i sur., 2008)

## **b) KAVERNOZNE MALFORMACIJE**

Kavernozne malformacije, još znane i kao kavernomi ili kavernozni (hem)angiomi, distinktivne su vaskularne malformacije. Sastoje se od cističnih vaskularnih prostora obloženih jednoslojnim endotelom. Veličine su do nekoliko centimetara i jasno ograničene od okoline. Karakteristično u odnosu na druge IKM je odsudstvo normalnog moždanog parenhima unutar lezije. (Parsa & Salomon, 2003) Vrlo spor protok krvi otežava prikaz uz pomoć DSA (digitalne suptrakcijske angiografije), a zbog malog promjera se teško uočavaju CT-om (kompjuteriziranom tomografijom) mozga. (Brinar i sur., 2009) Kavernozne malformacije se javljaju u sporadičnoj formi, obično kao solitarne lezije i bez pozitivne obiteljske anamneze, ili u familijarnoj formi karakteriziranoj multiplim lezijama i poviješću epileptičnih napadaja u obiteljskoj anamnezi. (Harrigan & Deveikis, 2013) Iako većinom asimptomatski, mogu se očitovati fokalnim neurološkim deficitima, epileptičkim napadajima, kao i krvarenjima. Godišnji rizik krvarenja iznosi 0.1-25% lezija-godina i 0.25-16% pacijent-godina, ali je višestruko veći za pacijente s prethodnim krvarenjima. Simptomatski i veći asimptomatski kavernomi se uklanjaju mikrokirurškom resekcijom, a terapijska metoda izbora za teže dostupne i multiple kavernome je stereotaksijska radiokirurgija (SRS) zbog velikog post-neurokirurškog morbiditeta. (Kondziolka i sur., 2013)

## **c) CEREBRALNE KAPILARNE TELEANGIEKTAZIJE**

Kapilarne teleangiektazije se sastoje od dilatiranih kapilara isprepletenih s normalnim moždanim parenhimom, što je u suprotnosti s kavernoznim malformacijama unutar čijih granica nema normalnog parenhima. Ove lezije su obično manje od 1 cm u promjeru i većinom su smještene u ponsu. Najčešće se slučajno pronalaze na obdukciji i malokad imaju kliničke posljedice poput krvarenja ili tromboze. Danas se sve češće uočavaju na snimkama magnetske rezonancije (MRI, engl. magnetic resonance imaging) zbog upotrebe novih sekvenci kao i primjenom kontrastnog sredstva jer su inače neuočljive na konvencionalnom MRI-ju. Kapilarne teleangiektazije su klinički značajne jer mogu predstavljati pretstadij kavernoznih malformacija. (Parsa & Salomon, 2003) Ponekad njihova pojava može biti u sklopu Rendu-Osler-Weberova sindroma, tj. hereditarne hemoragične teleangiektazije.

## **d) RAZVOJNE VENSKE ANOMALIJE**

Razvojne venske anomalije (DVA, engl. developmental venous anomalies), prije znane kao venski angiomi, su najčešći oblik vaskularnih malformacija u središnjem živčanom sustavu (SŽS) s udjelom od oko 50-60%, a radiološke i obdukcijske studije govore o njihovoj prisutnosti u čak 2,5-3% populacije. (Pereira i sur., 2008) Zbog toga ih se u posljednje

vrijeme smatra normalnom varijantom intraparenhimalnih medularnih vena. (Harrigan & Deveikis, 2013) DVA su karakterizirane konvergencijom više venula prema najčešće jednoj uvećanoj parenhimnoj ili medularnoj kolektorskoj veni, izgleda poput stabla palme, kišobrana ili glave meduze (*caput medusae*). (Lee i sur., 1996) Unatoč visokoj prevalenciji, liječenje najčešće nije potrebno zbog rijetke pojave simptoma i mogućih komplikacija kirurškog liječenja. (Brinar i sur., 2009) No međutim, treba imati na umu da su u oko 20% slučajeva istovremeno prisutne i klinički potencijalno opasnije kavernoze malformacije. (Harrigan & Deveikis, 2013)

#### **e) MALFORMACIJE GALENOVE VENE**

Predstavljaju jako rijedak oblik IKM, s udjelom manjim od 1%, ali čine oko 30% IKM prezentiranih u pedijatrijskoj dobi. U njihovoj podlozi je arteriovenska fistula medijane prozencefalične vene, prethodnice prave Galenove vene, koja je posljedično izrazito dilatirana. (Bhattacharya & Thammaroj, 2003) Klinički se prezentiraju već u dojenačkom dobu neurološkim i kardiološkim simptomima različite težine. Posljednji se pojavljuju zbog volumnog preopterećenja desnog srca poradi visoko protočne AV-fistule i mogu dovesti do srčanog zatajenja već u novorođenačkoj dobi. (Nicholson i sur., 1989) Nerijetko se otkrivaju i antenatalno ultrazvučnim pregledom u trećem tromjesečju trudnoće. Endovaskularno liječenje embolizacijom je u posljednje vrijeme drastično poboljšalo preživljenje. (Bhattacharya & Thammaroj, 2003)

#### **f) DURALNE ARTERIOVENSKE FISTULE**

Duralne arteriovenske fistule (dAVF) su stečeni patološki šantovi (*shunts*) između duralnih arterija i duralnih venskih sinusa, meningealnih ili kortikalnih vena. Čine manje od 10% IKM. (Harrigan & Deveikis, 2013) Većina ih se prezentira u odrasloj dobi i locirana je u transverznom, sigmoidnom ili kavernoznim sinusima. Rizični faktor za njihovu pojavu su stanja hiperkoagulabilnosti poput manjka antitrombina, proteina C ili proteina S. Venski odvod dAVF-a određuje težinu njihovih simptoma i čini temelj klasifikacijskih shema po Bordenu i Cognardu koje obje povezuju kortikalni venski odvod (CVD, cortical venous drainage) s većim rizikom krvarenja i neuroloških deficita. Pulsirajući tinitus je čest simptom dAVF duralnih sinusa, dok se dAVF kavernoznih sinusa očituje oftalmoplegijom, proptozom, kemozom, retroorbitalnom boli ili smanjenom vidnom oštrinom. Endovaskularna embolizacija, bilo transarterijskim bilo transvenskim pristupom, je osnova liječenja. (Gandhi i sur., 2012)

## g) MIJEŠANE MALFORMACIJE

Miješane krvožilne malformacije (MVM, engl. mixed vascular malformations) najčešće predstavljaju kombinaciju razvojne venske anomalije (DVA) i kavernozne malformacije. Budući da DVA rijetko krvare, rizik ove malformacije je određen preostalom komponentom. (Bergui & Bradac, 1997)

### 3.1. INTRAKRANIJSKE ANEURIZME (IA)

Aneurizma je proširenje arterije, čiju stijenku čine svi slojevi arterije (*aneurysma verum*), za razliku od pseudoaneurizme koja ne sadrži nijedan dio arterijske stijenke i predstavlja ekstrasvazaciju krvi u okolno tkivo, i disekcije u kojoj dolazi do raslojavanja stijenke arterije. (Šoša i sur., 2007) Intrakranijske (cerebralne) aneurizme su stečene deformacije stijenki moždanih krvnih žila koje najčešće nastaju na bifurkacijama arterija baze mozga. Hemodinamičko opterećenje zbog protoka krvi kroz bifurkacije smatra se ključnim čimbenikom nastanka aneurizmi, no još nije u potpunosti razjašnjeno zbog čega se u nekim ljudi na tim mjestima pojavljuju aneurizme, a u drugih ne.

IA se najčešće pojavljuju na arterijama Willisova kruga. Čak 90% intrakranijskih aneurizmi nastaje u prednjoj cirkulaciji (prednja komunikantna arterija, unutarnja karotidna arterija, srednja karotidna arterija), a 10% ih je smješteno u stražnjoj cirkulaciji.

Najčešći oblik aneurizmi je sakularan, a naziva se još i bobičasti (*berry*), a rjeđe se susreću ostali oblici poput fuziformnog ili grozdastog. Sakularne aneurizme su okrugle, a s ishodišnom arterijom povezane su uskim vratom. Veličina aneurizmi varira od 2 mm do 2-3 cm u promjeru, u prosjeku su najčešće aneurizme veličine oko 10 mm. Rizik rupture raste s porastom veličine aneurizme. Ruptura obično nastaje na vrhu aneurizme. (Brinar i sur., 2009) Aneurizme prednje cirkulacije češće rupturiraju u dobi mlađoj od 55 godina, a aneurizme stražnje cirkulacije češće rupturiraju u muškaraca. (Poljaković i sur., 2013)

Intrakranijske aneurizme imaju prevalenciju između 0,5% i 6%, sudeći prema angiografskim i obdukcijским studijama. Nerupturirane aneurizme su oko 3 puta češće u žena, a SAH zbog rupture IA se u žena pojavljuje 1.24 češće nego u muškaraca. (de Rooij i sur., 2007) Većina nerupturiranih aneurizmi ostaje neprepoznata, no ipak se sve veći broj aneurizmi detektira slučajno prilikom studija slikovnog prikaza mozga (engl. neuroimaging). Manji dio aneurizmi je prepoznat kada uzrokuju simptome bilo kompresijom moždanih živaca bilo rupturom, što se očituje subarahnoidalnim krvarenjem (SAH, engl. Subarachnoid hemorrhage). Aneurizmatički SAH (aSAH) može imati razarajuće posljedice, s izvještenim mortalitetom od 32% do 67% i 10-20% dugoročne ovisnosti u preživjelih. (Linfate I & Wakhloo, 2007)

## 3.2. UZROCI NASTANKA INTRAKRANIJSKIH ANEURIZMI

Točan razlog nastanka intrakranijskih aneurizmi nije poznat, no zna se da je po svojoj naravi multifaktorijalan. Rizični čimbenici iz okoline na koje možemo utjecati uključuju hipertenziju, pušenje i alkoholizam. Povišeni tlak pogoduje nastanku aneurizmi, a ima i važnu patogenetsku ulogu u njihovoj rupturi. Pušenje i konzumacija kokaina pridonose rupturi tako što povisuju krvni tlak. (Damjanov i sur., 2011) Epidemiološke studije pokazuju da postoji obiteljski utjecaj na patogenezu IA, s većom učestalošću IA u osoba koje su rođaci drugog i trećeg koljena osoba koje su imale SAH. U usporedbi sa sporadičnim IA, aneurizme obiteljskog pojavljivanja običavaju biti veće, multiple i češće locirane na srednjoj moždanoj arteriji (*middle cerebral artery*, MCA). Također, postoji i nekoliko nasljednih stanja povezanih sa stvaranjem IA: autosomno-dominantna policistična bubrežna bolest (ADPKD), neurofibromatoza tip I, Marfanov sindrom, multipla endokrina neoplazija tip I (MEN1), pseudoxanthoma elasticum, nasljedna hemoragijska teleangiektazija, tj. Rendu-Osler-Weberov sindrom i Ehlers-Danlosov sindrom tip II i IV. Iz ovih primjera možemo zaključiti da postoje genetski faktori koji imaju važnu ulogu u razvoju IA. Studije cijelog genoma (engl. genome-wide studies) na bolesnicima s IA i njihovim obiteljima su otkrile nekoliko lokusa na kromosomima 1, 7, 19 i X povezanih s nastankom IA. Otkrivena je umjerena povezanost gena za perlekan, elastin, kolagen tip1A2, a u japanskoj populaciji značajna povezanost gena za endotelinski receptor A i inhibitor ciklin-ovisne kinaze 2BAS s pojavom IA. Polimorfizmi gena za endotelnu sintazu dušičnog oksida su pozitivno, a polimorfizmi gena za interleukin-6 negativno povezani s rizikom za nastanak IA. (Caranci i sur., 2012) U 10% bolesnika bobičaste aneurizme se nalaze uz AVM. Ta koincidencija može biti zbog poremećaja razvoja krvnih žila, ali i zbog poremećaja protoka krvi kroz AVM, koji lokalnim povišenjem tlaka dovodi do nastanka aneurizme (tzv. flow-related aneurizme). (Damjanov i sur., 2011)

## 3.3. KLINIČKA SLIKA:

### a) NERUPTURIRANIH INTRAKRANIJSKIH ANEURIZMI (NIA)

Nerupturirane intrakranijske aneurizme češće su u žena (66-70%) i u starijih pacijenata, te su vrlo rijetke prije 20. godine. Smatra se da je većina njih (91%) asimptomatska ili se prikazuju nespecifičnim simptomima i otkrivaju slučajno slikovnim pretragama indiciranim zbog drugih razloga. Većina intrakranijskih aneurizmi (IA) neće nikada rupturirati. Sudeći prema ISUIA studiji (*International Study of Unruptured Intracranial Aneurysms*), simptomi „nevezani uz

rupturu“ se rijetko pojavljuju u pacijenata s IA veličine 7 mm ili manje, i također su neuobičajeni u IA veličine 8-20 mm. (Wiebers i sur., 2003) Ipak, nekoliko kliničkih scenarija se povezuje s NIA. Najčešće medicinsko stanje koje dovodi do dijagnoze NIA-e je glavobolja (36%), nakon čega slijede ishemijska cerebrovaskularna zbivanja (17.6%) i deficiti kranijalnih živaca (15.4%). (Cianfoni i sur., 2013). Ipak, većina NIA se otkrije prilikom evaluacije krvarenja iz supostojeće rupturirane aneurizme. (Thompson i sur., 2015)

Glavobolja se najčešće javlja kao kronična nespecifična glavobolja, u 18% pacijenata s NIA, sudeći prema ICHD studiji (*International Classification of Headache Disorders, 2nd edition*. Cephalalgia, 2004). Zanimljivo je što u oko 65% pacijenata s istovremeno prisutnom NIA-om i glavoboljom dolazi do značajnog olakšanja simptoma nakon zbrinjavanja aneurizme što potvrđuje direktnu vezu između dviju stanja. (Kong i sur., 2007) Glavobolja poput udara groma (engl. *thunderclap headache*, TH), koja se inače smatra karakterističnom za SAH, može se javiti i kod NIA-e. Objašnjenja uključuju naglo proširenje ili disekciju aneurizmatске vreće, formiranje vreće-kćeri („*bleb*“), akutnu aneurizmatску trombozu ili upalu te okultno mikrovarenje. (Witham & Kaufmann, 2000) Treba imati na umu da TH može biti i druge etiologije osim NIA-e i SAH-a, zbog čega je specifičnost ovog simptoma ograničena. (Ju & Schwedt, 2010)

Ishemijska zbivanja u bolesnika s NIA-om se pripisuju embolizaciji distalnih vaskularnih opskrbnih područja trombom nastalim u aneurizmatскоj vreći. Isključenje nerupturirane IA iz cirkulacije također smanjuje učestalost ishemijskih događaja u tih pacijenata. (Qureshi i sur., 2000)

NIA stražnje cirkulacije su nakon dijabetičke mikrovaskulopatije najčešći uzrok izolirane paralize okulomotora. Midrijatična pupila s oftalmoplegijom može biti indikativna za aneurizmu stražnje komunikantne arterije zbog bliskih anatomskih odnosa s trećim kranijalnim živcem i pritiska na periferno smještena parasimpatička vlakna za razliku od mikrovaskularne ishemije kod koje obično nema ispada zjenice. (Bruce i sur., 2007)

U literaturi su opisani i slučajevi jednostranog gubitka vida zbog kompresivnog djelovanja aneurizmi unutarnje karotidne i prednje cerebralne arterije (Cianfoni i sur., 2013), kao i mogućnost većih aneurizmi, obično onih smještenih na srednjoj cerebralnoj arteriji, da budu uzrokom epileptičnih napadaja. (Sena i sur., 2003)

## **b) RUPTURIRANIH INTRAKRANIJSKIH ANEURIZMI (RIA)**

Ruptura IA se najčešće prezentira subarahnoidalnim krvarenjem (SAH), rjeđe akutnim subduralnim hematoma (SDH) ili intracerebralnim hematoma (ICH). (Cianfoni i sur., 2013) Subarahnoidalno krvarenje nastalo kao posljedica prsnuća intrakranijske aneurizme jedno je od najhitnijih stanja u neurologiji. Neliječena bolest ima visoki mortalitet i morbiditet, a konačni ishod najviše ovisi o pravovremenom i primjerenom dijagnostičkom i terapijskom postupku. (Poljaković i sur., 2013)

Nastupu simptoma u SAH-u često prethodi intenzivna fizička aktivnost ili koitus. Najvažniji i najčešći klinički znak u pacijenata s aneurizmatiskim SAH-om jest iznenadna, teška glavobolja koja dostiže svoj maksimalni intenzitet unutar nekoliko sekundi te je često opisana od strane pacijenata kao „najgora glavobolja u životu“. (Brinar i sur., 2009) Često se koristi izraz „glavobolja poput udara groma“ (*thunderclap headache*, TH). Iako je iznenadnost TH-a po mnogima važna značajka SAH-a, TH nije specifičan za SAH i može biti uzrokovan benignijim neurološkim stanjima. (Cianfoni i sur., 2013) TH može biti jedini klinički simptom u do 10% pacijenata sa SAH-om. (Linn i sur., 1994) Glavobolja u SAH-u može ponekad biti i blaga, lokalizirana ili generalizirana te prestati bilo sama bilo primjenom bezreceptnih analgetika. „Stražarska glavobolja“ (*sentinel headache*) javlja se u do 50% bolesnika 2-8 tjedana prije konačne rupture i povećava rizik rerupture više od deset puta (Poljaković i sur., 2013). Stražarske, tj. upozoravajuće glavobolje objašnjavaju se polaganim curenjem krvi iz aneurizme i njihovo prepoznavanje i daljnja obrada mogu prevenirati masivnije krvarenje. (Brinar i sur., 2009)

Brojni drugi znakovi čine kliničku sliku SAH-a informativnijom, ali i složenijom. Podležeci patofiziološki mehanizmi su uglavnom povezani s prisutnošću iritirajućih produkata krvi u prostoru između pijalne i arahnoidne ovojnice. Nuhalna rigidnost je čest klinički nalaz, koji zajedno s fotofobijom i glavoboljom, označava meningealnu podraženost produktima krvi. (Kirkpatrick, 2002) Može doći do stvaranja krvnih ugrušaka u arahnoidnim granulacijama i smanjene resorpcije likvora dovodeći do komunicirajućeg hidrocefalusa, kao i stvaranja ugrušaka u otvorima moždanih komora što pak dovodi do opstruktivnog hidrocefalusa. Rezultirajući porast intrakranijskog tlaka (IKT) je životno ugrožavajuće stanja jer može dovesti do moždanog uklještenja, smanjenog protoka krvi, parenhimne ishemije i infarkcije. (Cianfoni i sur., 2013). Pareza šestog kranijalnog živca, u akutnoj fazi obično obostrana, indikator je porasta IKT-a, bilo u vrijeme rupture bilo nakon nje. (van Gijn & Rinkel, 2001)

Održani porast IKT-a često uzrokuje edem papile, kao i devijaciju pogleda prema dolje zbog dilatacije akvadukta. Vazospazam uzrokovan iritirajućim djelovanjem krvi može dovesti do moždanih infarkcija i fokalnih neuroloških deficita, ovisno o zahvaćenom području. (Cianfoni i sur., 2013)

Povraćanje je čest znak (javlja se u do 50% slučajeva), ali nije specifični indikator SAH-a naspram ostalih uzroka TH („*thunderclap headache*“). (van Gijn i sur., 2007)

U 2/3 pacijenata je prisutan promijenjen mentalni status različitog stupnja i varijabilnog trajanja, što može ukazivati na razvoj hidrocefalusa ili vazospazma. (Brilstra i sur., 2000)

Tersonov sindrom, odnosno intraokularna krvarenja (najčešće u staklasto tijelo) zbog opstrukcije centralne retinalne vene distendiranom ovojnicom optičkog živca, je gotovo patognomoničan za SAH. (McCarron i sur., 2004)

Epileptički napadaji u početku se javljaju u 6-7% slučajeva, ali kada prisutni vrijedni su indikatori SAH-a budući da ih ne nalazimo u nehemoragijskim TH-ovima. (van Gijn i sur., 2007)

Određeni neurološki simptomi sugeriraju vjerojatnu lokaciju rupturirane IA, npr. nistagmus ili ataksija vezuju se s prsnućem aneurizme smještene u stražnjoj lubanjskoj jami. (Edlow & Caplan, 2000)

Prsnuće IA se osim SAH-om može prezentirati i akutnim SDH-om, kao i ICH-om. Oba stanja povezana su s gorim kliničkim ishodom, prvenstveno zbog težeg postavljanja dijagnoze radi komatoznog stanja pacijenata (kod aSDH), odnosno odgođenih fokalnih neuroloških ispada koji uvjetuju teško razlikovanje aSAH od ishemijskog MU-a ili ICH-a. (van Gijn i sur., 2007)(De Blasi i sur., 2010)

Nažalost, u kliničkoj praksi SAH se krivo dijagnosticira u čak 5-32% slučajeva. Glavni razlozi tome su loša evaluacija pacijenata sa „stražarskim glavoboljama“, neprepoznavanje prezentacija s blažim atipičnim glavoboljama kao i preveliko oslanjanje na tipičnu kliničku sliku SAH-a. (Edlow & Caplan, 2000) Zanimljivo, odgođeno prepoznavanje RIA-e se češće događa u nekliničkim ustanovama i u pacijenata s blažim simptomima i lošijom trijažom pri prijmu. (Vermeulen & Schull, 2007) Često se SAH krivo vodi kao meningitis ili sistemska infekcija (kada je prisutna vrućica) ili kao ishemijski MU ili hipertenzivna kriza. Elektrokardiografske (EKG) promjene mogu imitirati infarkt miokarda u 6% slučajeva, dok konfuzija, agitacija ili mentalna otupljenost mogu biti zamijenjene sa psihijatrijskim simptomima u 5% slučajeva. (Edlow & Caplan, 2000)



## 4. METODE LIJEČENJA

### 4.1. NERUPTURIRANE ANEURIZME

Rupturirane intrakranijske aneurizme su medicinska hitnost i dvojbi oko potrebe njihova liječenja nema. No, u slučaju nerupturiranih IA situacija nije toliko jasna. AHA/ASA smjernice za liječenje NIA-i (Thompson i sur., 2015) savjetuju prestanak pušenja, dobru regulaciju krvnog tlaka i intermitentno praćenje slikovnim metodama. No, zasad još nema prospektivnih studija koje su evaluirale utjecaj uspješne modifikacije čimbenika rizika na razvoj i mogućnost rupture prethodno asimptomatske NIA-e. Pacijenti s NIA trebaju biti pomno praćeni za nastanak upozoravajućih znakova skorašnje rupture, poput novonastalih glavobolja ili paraliza kranijalnih živaca. Praćenjem slikovnim metodama (*imagingom*) možemo dobiti objektivne dokaze o rastu aneurizme koji je povezan s povećanim rizikom rupture. (Juvela i sur., 2000) Iako NIA-e koje dokazano rastu ili stvaraju neurološke deficite obično zahtijevaju tretiranje nekim od zahvata, u manjini slučajeva takve se lezije mogu i konzervativno liječiti zbog nekoliko razloga, kao npr. jako kratko ili niskokvalitetno očekivano trajanje života. Mnoge studije, poput najpoznatije ISUIA (Internation Study of Unruptured Intracranial Aneurysms), su pratile prirodni razvoj NIA. Godišnji rizik rupture NIA iznosi oko 0.6-1.3%, ovisno o vremenskom razdoblju praćenja. Identificirani su rizični čimbenici za rupturu, poput dobi veće od 60 godina, ženskog spola, japanskog ili finskog podrijetla, simptomatske aneurizme, promjera većeg od 5 mm i smještaja u stražnjoj cirkulaciji. (Wermer i sur., 2007)

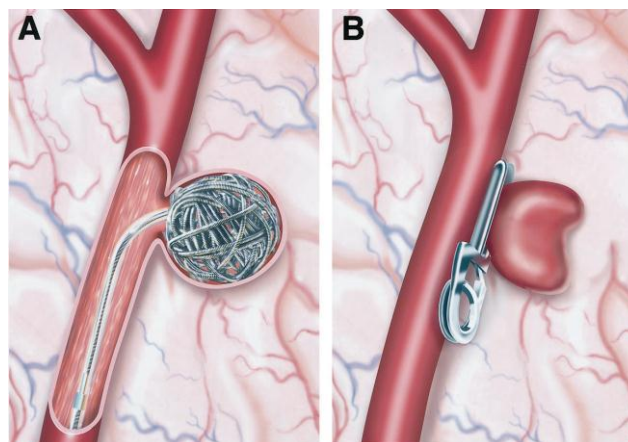
Nekoliko faktora treba biti razmotreno u odabiru optimalnog liječenja NIA: veličina, smještaj i morfologija aneurizme, zabilježen rast na susljednim slikovnim pretragama, dob pacijenta, osobna i obiteljska anamneza aSAH i IA, multiple IA ili istovremena prisutnost AVM-a te ostali komorbiditeti koji mogu predisponirati većem riziku rupture. Prethodni aneurizmatički SAH je nezavisni čimbenik rizika za buduće krvarenje iz druge, manje aneurizme. Zbrinjavanje NIA u pacijenata s pozitivnom obiteljskom poviješću ima smisla čak i kod aneurizama manje veličine od onih koje se javljaju sporadično. Pacijentima sa zabilježenim rastom aneurizme treba biti ponuđeno liječenje u odsudstvu kontraindikacija za zahvat. Opservacija je razumna alternativa u asimptomatskih pacijenata starijih od 65 godina s komorbiditetima i malim rizikom krvarenja. (Thompson i sur., 2015)

U mnogim situacijama je teško razabrati ispravnu odluku o liječenju, a u nekim slučajevima će intervencije vjerojatno donijeti više štete nego koristi. Od glavnog je značaja pažljivo balansirati rizike i dobiti svih terapijskih opcija i uzeti dovoljno vremena za strpljivo i potpuno savjetovanje "pacijenata", tj. osobe s NIA-om. Važno je sudržavati se od korištenja fraze

“vremenske bombe u glavi” u savjetovanju prije slanja u neurointervencijski centar. Uzevši u obzir činjenicu da većina NIA nikad neće rupturirati, za mnoge je pacijente najbolja opcija nikakva intervencija, ali življenje sa sviješću o netretiranoj aneurizmi narušava kvalitetu života, ponajviše tjeskobom. (Rinkel, 2008)

Dijelom zbog toga što su odluke o terapiji NIA toliko individualizirane, postoji neslaganje o tome koje populacije bi trebale biti podvrgnute neinvazivnom CTA ili MRA probiru (*screeningu*). Ako se vrši probir, od kritične je važnosti da su njime obuhvaćene populacije s povećanim rizikom za stvaranje IA, kao i oni pojedinci kod kojih bismo se vjerojatnije odlučili za zahvat ukoliko bi NIA bila identificirana. Dvije populacije koje mogu ući u te kriterije su pacijenti s ADPKD i pojedinci s izraženom obiteljskom poviješću IA ili SAH-a. (Thompson i sur., 2015) Treba imati na umu da probirnici (*screenees*) često imaju nerealistične percepcije rizika, a i sam probir ima značajne psihološke učinke. (Rinkel, 2008)

Preventivnim intervencijama možemo minimalizirati rizik da nerupturirane IA dovedu do razornog subarahnoidalnog krvarenja u bližoj ili daljnjoj budućnosti. Dvije osnovne metode koje se koriste u današnjoj praksi su klipanje (*clipping*) i koilanje (*coiling*). Klipanje je neurokirurška procedura koja uključuje kraniotomiju i stavljanje klipa na krvnu žilu tako da se isključi oslabljeno područje, tj. aneurizma iz cirkulacije. Endovaskularno koilanje je minimalno invazivna angiografska metoda u kojoj se obliteracija aneurizme postiže iz unutar žile. (Bekelis i sur., 2016)



Slika 1. A – Endovaskularna embolizacija aneurizme zavojnicom (*coil*), B – neurokirurško podvezivanje, tj. stavljanje *klipa* na vrat intrakranijske aneurizme. (Johnston i sur., 2000)

#### 4.1.1. NEUROKIRURŠKO LIJEČENJE

Klipanje aneurizme je prototipna neurokirurška operacija, klasična konfrontacija između kirurga i patološkog entiteta koja više zahtijeva manualnu spretnost, znanje anatomije i delikatan dodir nego korištenje skupih sprava i visoke tehnologije. (Lawton, 2010) Mikrokirurgija je etablirani „zlatni standard“ za liječenje intrakranijskih aneurizmi. Uspješni operacijski zahvat učinkovito isključuje aneurizmu iz cirkulacije. Ponovno javljanje IA nakon zahvata se općenito smatra rijetkom pojavom. (Harrigan & Deveikis, 2013)

Postavljanje klipa na vrat aneurizme je poput slijetanja zrakoplova; zahtijeva ispravan pravac kretanja, nagib i okret. Ako je moguće, najbolje je postaviti jedan klip (jednostavno klipanje). To je obično moguće na aneurizmama koje su male, imaju uske vratove i nekomplikirane su anatomije. S druge strane, jednostavno klipanje nije moguće na aneurizmama koje su velike, imaju široke vratove i složenu anatomiju. Takve aneurizme zahtijevaju višestruko klipanje, kojim se zatvara aneurizma u susljednim koracima, napredujući od dubljeg prema bližem vratu i zbrinjavajući prvo teže dostupne dijelove. (Lawton, 2010)

Kirurške tehnike su napredovale, te se danas ističe što veće izbjegavanje korištenja fiksnih moždanih retraktora tijekom operacija. (Krayenbühl i sur., 2011) Također, manje invazivne kirurške tehnike postaju uobičajenije, npr. „ključanica“ (*key-hole*) pristupi kroz male kalvarijalne otvore koji svode disrupciju mekog tkiva i moždanu manipulaciju/retrakciju na minimum. (Park i sur., 2011)

Klipovi se prema namjeni dijele u one za privremenu i one za trajnu okluziju. Privremeni klipovi se povremeno mogu koristiti za kontrolu intraoperativne ruptуре aneurizme, ali češće su u primjeni u završnoj fazi diseciranja aneurizme i pripreme za trajno klipanje. Privremeno klipanje omogućuje neurokirurgu da agresivnije manipulira aneurizmom i prikaže skrivenu anatomiju. (Lawton, 2010)

Aneurizmatiski klipovi su značajno evoluirali u posljednjih 50 godina. Korišteni su mnogi oblici i izvedbe, često nazivani po neurokirurzima koji su ih razvili. Svaki od njih je imao svoje prednosti i nedostatke. Danas također postoji mnogo modela, prilagođenih obliku, smještaju i složenosti aneurizmi. Što se tiče materijala, u 1990-tima je velika promjena došla predstavljenjem klipova od titanija. Nakon toga svi klipovi se izrađuju od titanija, omogućujući tako izvrsnu biokompatibilnost i magnetsku stabilnost. Legure od titanija također stvaraju manje korozije od prethodno korištenih materijala. Razvojem MRI-ja postavilo se pitanje sigurnosti primjene ove metode u pacijenata kojima je učinjeno klipanje. Dokazano je da su čisto titanijski klipovi magnetski sigurni u magnetskim poljima jačine do 3T. U poljima snage 8T su vjerojatno sigurni, pokazujući varijabilne promjene kuta, no polja te snage se još

rutinski ne koriste u praksi. (Dujovny i sur., 2010) Titanijski klipovi ne proizvode artefakte na CT snimkama. (Dujovny i sur., 1996)

Postoji oko 7 lokacija aneurizmi koji ili nisu primarno pogodne za endovaskularnu terapiju (poput MCA aneurizme ili aneurizme na širokobaznoj bazilarnoj bifurkaciji) ili su više pogodne za otvorenu kirurgiju, poput rupturirane aneurizme stražnje komunikantne arterije u mlađeg pacijenta. Tu su još i prednja komunikantna, oftalmička, perikalozalna i stražnja donja cerebelarna arterija.

Kako endovaskularni pristup preuzima jednostavnije slučajeve, složenost otvorenih operacija aneurizmi će nastaviti rasti. (Lawton, 2010)

#### **4.1.2. ENDOVASKULARNO LIJEČENJE**

Endovaskularna terapija je zauvijek promijenila praksu vaskularne neurokirurgije. Dok broj aneurizmi tretiranih endovaskularno raste, broj aneurizmi tretiranih mikrokirurški se smanjuje. (Lawton, 2010)

Endovaskularna terapija teži smanjenju rizika operativnog liječenja IA. Ima mnogo važnih prednosti u usporedbi s tradicionalnom mikrokirurgijom: minimalna invazivnost, kraće trajanje procedure i anestezije, kao i mogućnost istovremenog tretiranja više različitih lezija tijekom jednog zahvata. No, endovaskularno liječenje nije bez rizika. Specifično, rizici moždanog udara i intraproceduralne rupture su mali, ali postojani, čak i u najboljim rukama. Glavni nedostatak endovaskularne opcije je njena dugoročnost, tj. trajnost zbrinjavanja IA. Posljedično, endovaskularno liječenje zahtijeva više slikovnog praćenja i ima viši stupanj ponovnog javljanja aneurizmi, kao i veću potrepu ponovne terapije u usporedbi s mikrokirurškim klipanjem. Neke aneurizme imaju takva angioarhitektonska svojstva koja ih čine manje pokornima endovaskularnim tehnikama. (Smith i sur., 2015) Jedna od takvih aneurizama je ona smještena na srednjoj cerebralnoj arteriji (MCA aneurysm – MCAA). MCAA čine oko 20% svih intrakranijskih aneurizmi te je njihova ruptura treći najčešći uzrok aSAH-a (Sundt i sur., 1982). Nerupturirane aneurizme na MCA su rjeđe simptomatske od onih smještenih na drugim lokacijama. (Raps i sur., 1993) MCAA se redovito liječe i mikrokirurškim klipanjem i endovaskularnom embolizacijom. Smith i suradnici su nedavno proveli sustavnu metaanalizu kako bi usporedili sigurnost i učinkovitost tih dviju metoda te preporučaju kirurško klipanje nerupturiranih MCAA. (Smith i sur., 2015) No, napredak tehnologije, uključujući 3D angiografiju, primjenu dodataka poput stentova i flow-divertera, kao i iskustvo interventnih neuroradiologa, govore u prilog tome da će u budućnosti endovaskularna metoda dobiti još veći značaj i kod aneurizama poput MCAA koje su tradicionalne bile rezervirane za neurokirurško liječenje.

Endovaskularno liječenje zahtijeva korištenje rentgenske fluoroskopije, dakle ionizirajućeg izvora zračenja za koje se zna da je karcinogeno. Pretpostavlja se kako je ekspozicija pacijenta i zdravstvenog osoblja zračenju opravdana stanjem bolesti radi koje se pacijenta podvrgava zahvatu sve dok se pridržava krilatice ALAR („*as low as reasonably achievable*“). Neurointervencijski zahvati spadaju u grupu fluoroskopskih procedura s velikom ekspozicijom zračenju. Postoji mogućnost da će izloženost zračenju postati toliko značajna da će trebati razmotriti alternativne kirurške postupke, posebno u pacijenata s NIA koji imaju dugo očekivano trajanje života nakon odgovarajućeg tretmana. Svaki zahvat mora biti opravdan prema postignutom medicinskom cilju, i nužno je pratiti pacijenta zbog otkrivanja moguće radijacijske ozljede. (Miller i sur., 2012)

Više govora o endovaskularnim tehnikama liječenja biti će u petom poglavlju.

## **4.2. RUPTURIRANE ANEURIZME: ANEURIZMATSKO SUBARAHNOIDALNO KRVARENJE (aSAH)**

Kao što je već rečeno, oko 85% spontanih krvarenja u subarahnoidalni prostor je posljedica rupture sakularne aneurizme. Postoje značajne varijacije u godišnjoj incidenciji aSAH-a među različitim regijama svijeta prema podacima Svjetske Zdravstvene Organizacije. U Kini godišnja incidencija iznosi 2/100.000 stanovnika, dok je Finskoj 22.5/100.000 stanovnika, sa sličnim vrijednostima i u stanovnika Japana. Prosječna incidencija u Europi iznosi oko 10-12/100.000 stanovnika. Budući da se 12-15% smrti zbog aSAH-a događa prije prijema u bolnicu, stvarna incidencija aSAH-a je možda čak i viša. (Connolly i sur., 2012) Pacijenti s aneurizmama stražnje cirkulacije imaju trostruko veće šanse fatalnog ishoda prije dolaska u bolnicu ili u prvih 48 sati nakon SAH-a od pacijenata s aneurizmama prednje cirkulacije. (Szikora i sur., 2010) U ambulanti obiteljskog liječnika koji skrbi o 2000 pacijenata, jedan pacijent svakih 7-8 godina će se prezentirati SAH-om. (van Gijn i sur., 2007) Unatoč smanjenju u mortalitetu od 17% u posljednja 3 desetljeća posljedično boljoj medicinskoj skrbi, 30-dnevni mortalitet je nažalost i dalje visok i iznosi oko 35%. (Nieuwkamp i sur., 2009)

### **4.2.1. DIJAGNOSTIČKI POSTUPNIK**

Prema AHA/ASA smjernicama za aneurizmatско subarahnoidalno krvarenje (Connolly i sur., 2012), svaki bolesnik s naglo nastalom glavoboljom mora pobuditi sumnju na SAH, naročito ako je uz glavobolju inicijalni simptom bio gubitak svijesti, čak i u odsudstvu bilo kakve druge simptomatologije. Bolesnika sa sumnjom na SAH nužno je hitno uputiti u medicinsku ustanovu u kojoj je moguće učiniti adekvatnu dijagnostičku obradu. Nativna kompjuterizirana tomografija (CT) mozga je i dalje osnovna dijagnostička metoda za aSAH. Osjetljivost

pretrage iznosi više od 95% u prva 3 dana nakon početka simptoma. Nakon 5-7 dana raste stopa negativnih nalaza te je potrebna dodatna dijagnostika. Kod sumnje na SAH, a uz negativan nativni CT mozga, indicirano je učiniti lumbalnu punkciju s biokemijskom i citološkom analizom likvora dobivenog atraumatskom punkcijom ili nakon centrifugiranja sve tri uzete epruvete pojedinačno.

Magnetska rezonancija mozga nije dio uobičajenog dijagnostičkog postupnika zbog manje dostupnosti, potrebe za sedacijom nemirnih bolesnika i dužine trajanja pretrage, ali može omogućiti prikaz krvarenja u kasnijoj fazi bolesti kada krv na CT-prikazu postaje izodenzna parenhimu. (Brinar i sur., 2009)

Dokazano postojanje SAH-a zahtijeva hitan, u pravilu najkasnije unutar 24 sata od postavljanja dijagnoze, prikaz intrakranijskih krvnih žila jednom od dostupnih angiografskih metoda (DSA/CTA). Digitalna subtrakcijska angiografija (DSA) je i dalje zlatni standard. U većine bolesnika CT-angiografija (CTA) je jednakovrijedna metoda. Prednosti CTA su neinvazivnost, dostupnost te kraće vrijeme trajanja pretrage. No, CTA nije u mogućnosti prikazati aneurizme promjera manjeg od 3 mm i ne daje u određenom postotku (oko 5% bolesnika) dovoljno podataka za sigurnu procjenu odabira terapijskog pristupa (neurokirurški ili endovaskularni). Kod difuznog SAH-a ili SAH-a kod kojeg je početni simptom bio gubitak svijesti, indicirano je učiniti DSA bez obzira na negativan nalaz CTA. (Poljaković i sur., 2013)

CTA se smatra dovoljno sigurnom metodom za potvrdu ili isključivanje postojanja intrakranijske aneurizme kod CT-om prikazanog perimezencefaličkog krvarenja. No, kontrolna DSA se preporuča u odgođenoj fazi bolesti (2-4 tjedna od početka bolesti). (Connolly i sur., 2012)

Danas se u ocjeni stanja bolesnika služimo međunarodnim ocjenskim ljestvicama koje nam pomažu u odlučivanju o mogućnostima i vrsti liječenja kao i o mogućnostima prognoziranja konačnog ishoda bolesti. U aSAH-u se najčešće primjenjuju Hunt-Hess ljestvica (HH), Fisherova ljestvica i Glasgow koma skala (GCS). Hunt-Hess ljestvica je najčešće upotrebljavana ljestvica. HH ljestvica procjenjuje jačinu meningealnog podražaja, stanje svijesti, prisutstvo i težinu neurološkog deficita i postojanje pridruženih bolesti. Osnovne prednosti HH ljestvice su jednostavnost procjene i široka primjenjivost. Unatoč svojim nedostatcima poput preklapanja pojedinih stupnjeva bolesti, HH ljestvica najbolje korelira s ishodom bolesti, uz najmanji postotak neslaganja među kliničarima. Neurološku procjenu je potrebno raditi u učestalim vremenskim intervalima jer ishod bolesti bolje korelira s nalazom neposredno prije terapijske procedure nego s nalazom u trenutku prve procjene bolesnika. (Alberts i sur., 2005) Fisherova ljestvica opisuje nalaz inicijalne kompjuterizirane tomografije mozga, tj. količinu krvi u subarahnoidalnom prostoru. Prediktivna je za procjenu razvoja

komplikacija bolesti poput vazospazma i hidrocefalusa. GCS procjenjuje stanje svijesti, a stupnjevanje se temelji na procjeni otvaranja očiju, verbalnog i motoričkog odgovora. Svaki parametar se boduje od minimalno 1, do maksimalno 4-6 bodova, a gleda se ukupan zbroj bodova na temelju kojeg se stanje svijesti gradira od 3 (duboka koma) do 15 (puna svijest). GCS ima značajno bolju prediktivnu vrijednost kad je riječ o konačnom ishodu preživjelih bolesnika sa SAH-om, a HH ljestvica ima bolju prognostičku vrijednost u odnosu na mortalitet. (Alberts i sur., 2005) Usporedno korištenje HH, GCS i Fisherove ljestvice omogućuje naprecizniju procjenu stanja bolesnika, kao i procjenu terapijskog pristupa i ishoda liječenja. (Poljaković i sur., 2013)

Tablica 1. Usporedni prikaz ocjenskih ljestvica (adaptirano iz Poljaković i sur., 2013)

HUNT-HESS LJESTVICA	FISHEROVA LJESTVICA	GLASGOW KOMA SKALA		
		OČI	GOVOR	MOTORIKA
<b>0</b> Nerupturirana aneurizma	<b>1</b> Bez vidljive krvi	<b>4</b> Otvorene	<b>5</b> Adekvatan odgovor	<b>6</b> Adekvatan odgovor
<b>Ia</b> Fokalni neurološki deficit, bez drugih znakova SAH-a				
<b>I</b> Asimptomatski SAH ili blaga glavobolja, naznačeni meningealni znaci	<b>2</b> Difuzni SAH debljine manje od 1 mm, interhemisferalno, u cisterni ambiens, insularno	<b>3</b> Otvora oči na poziv		<b>5</b> Adekvatno se brani na bol
<b>II</b> Srednje jaka do jaka glavobolja, pozitivni meningealni znaci	<b>2</b> Difuzni SAH, vidljiv na svim slojevima debljine veće od 1 mm		<b>4</b> Dezorijentiran, adekvatno odgovara na jednostavna pitanja	<b>4</b> Fleksijski odgovor na bol
<b>III</b> Smetenost, dezorijentiranost, glavobolja, blagi fokalni neurološki deficit		<b>2</b> Otvora oči na bol	<b>3</b> Neadekvatan verbalni odgovor	<b>3</b> Fleksijski rigiditet – neadekvatna fleksija, dekortikacijski rigiditet
<b>IV</b> Sopor, teški neuro- deficit, vegetativna disfunkcija, moguć decerebracijski rigiditet	<b>4</b> Difuzni SAH, ili bez vidljivog SAH-a, uz intracerebralno i/ili intraventricularno krvarenje		<b>2</b> Neartikulirani glasovi	<b>2</b> Decerebracijski rigiditet – ekstenzija
<b>V</b> Duboka koma, decerebracijski rigiditet, moribundnost		<b>1</b> Ne otvara oči na podražaj	<b>1</b> Bez verbalnog odgovora	<b>1</b> Bez motoričkog odgovora

Na temelju HH ljestvice upotpunjene s Fisherovom i GC ljestvicom bolesnici s aSAH-om se svrstavaju u 3 skupine:

- a) Prva skupina (HH I i II, Fisher 1-3, GCS 11-15) – bolesnici koji su klinički stabilni, indicirano je hitno liječenje rupturirane aneurizme i kod njih je ishod bolesti najbolji.
- b) Druga skupina (HH III, Fisher 2 i 3, GCS 8-10) – bolesnici koji su klinički stabilni ili ih je potrebno inicijalno hemodinamski stabilizirati, a indicirano je hitno liječenje rupturirane aneurizme te ishod liječenja ovisi o terapijskom postupku.
- c) Treća skupina (HH IV i V, Fisher 3 i 4, GCS 3-7) – klinički nestabilni bolesnici koji zahtijevaju intenzivno liječenje i hemodinamsku stabilizaciju, terapijski pristup ovisi o individualnoj procjeni rizika, a ishod bolesti je neizvjestan uz smrtnost veću od 75%. Bolesnike iz ove skupine potrebno je zbrinuti u Jedinicama za intenzivno liječenje, najbolje u neurointenzivnim jedinicama gdje postoji multimodalni neuromonitoring. Ustanova u kojoj su zbrinuti mora imati i stalno dostupnu neurokiruršku službu.  
(Rosen & Macdonald, 2005)

U bolesnika prve i druge i druge skupine, kao i u nekih bolesnika treće skupine u kojih je indicirano hitno liječenje, potrebno je poduzeti sve mjere sprječavanja ponovnog prsnuća, tj. rerupture aneurizme do trenutka isključivanja aneurizme iz cirkulacije, bilo neurokirurškim bilo endovaskularnim putem. Rizik rerupture je najveći unutar 2-12 sati od inicijalnog krvarenja. Reruptura je povezana s visokom smrtnošću (i do 80%) i lošim funkcionalnim oporavkom kod preživjelih bolesnika. Osnovna mjera prevencije rerupture je hitno isključivanje aneurizme iz cirkulacije, ali kada se to ne može provesti unutar prvih 12 (24) sati, mjere kojima možemo smanjiti rizik rerupture uključuju (Connolly i sur., 2012),(Lemonick, 2010):

- analgeziju, a po potrebi i blagu analgosedaciju,
- hemodinamsku stabilizaciju (održavati krvni tlak nižim od 160/90 mm Hg uz pažnju na adekvatnu moždanu perfuziju i izbjegavati nagle promjene krvnog tlaka),
- antifibrinolitičku terapiju aminokaproičnom kiselinom (Amicar) u trajanju od maksimalno 72 sata, koja ne povećava rizik plućne embolije ni odgođene moždane ishemije, uz neznatno povećanje rizika duboke venske tromboze.



#### 4.2.2. TERAPIJSKI POSTUPNIK

Prema AHA/ASA smjericama (Connolly i sur., 2012) ustanova konačnog zbrinjavanja bolesnika s aSAH-om mora omogućiti minimalno jednu od metoda isključivanja rupturirane aneurizme iz cirkulacije sa stalnom dostupnošću odgovarajućeg kadra, stalnu dostupnost potrebnih dijagnostičkih metoda, kadrovski i tehnički adekvatno opremljenu Jedinicu intenzivnog liječenja te multidisciplinarni pristup u individualnom odabiru metode za svakog pojedinog bolesnika. Trajni nadzor u neurološkim jedinicama intenzivnog liječenja za bolesnika s aSAH-om mora biti osiguran po principu multimodalnog neuromonitoringa koji omogućava otkrivanje poremećaja u fazi reverzibilnog oštećenja moždanog tkiva. Multimodalni neuromonitoring obuhvaća: EKG, praćenje respiracije, saturacije O<sub>2</sub>, tjelesne temperature, kapnografiju, invazivno i neinvazivno mjerenje krvnog tlaka, laboratorijske parametre (GUK, elektroliti, osmolalnost, ABS, hematokrit, specifičnu težinu urina), mjerenje centralnog venskog tlaka (CVT), jednu od metoda praćenja cerebralne perfuzije i razvoja vazospazma (npr. transkranijalni dopler), jednu od metoda praćenja cerebralnog metabolizma i kontinuirani EEG. Osnovne neuroanesteziološke mjere obuhvaćaju primjereno održavanje dišnog i venskog puta te invazivno mjerenje krvnog tlaka. (Poljaković i sur., 2013 )

U centrima gdje postoji mogućnost primjene obje metode isključivanja aneurizme iz cirkulacije, odluku treba donijeti multidisciplinarni tim koji se sastoji od neurologa - neurointenzivista, neurokirurga, interventnih neuroradiologa i anesteziologa. Odluka se bazira na kliničkim pokazateljima: dobi bolesnika, kliničkom statusu, komorbiditetu i karakteristikama same aneurizme (lokalizacija, veličina, morfologija) te iskustvu operatera/interventnog neuroradiologa. Prema sadašnjim Smjericama (Connolly i sur., 2012), endovaskularno liječenje može imati malu prednost pred neurokirurškim ukoliko postoji jednakovrijedna mogućnost liječenja s obje opcije.

Endovaskularno liječenje je prva metoda izbora kod bolesnika s lošijim kliničkim statusom, bolesnika s morfološkim karakteristikama aneurizme koje nisu pogodne za operativno liječenje (disekcijske i gigantske aneurizme) i bolesnika s aneurizmama stražnje cirkulacije. Relativne kontraindikacije uključuju intraluminalni tromb, preosjetljivost na jodni kontrast i heparin i stanja koja ometaju uredan endovaskularni pristup poput okluzije femoralnih arterija ili aorte, izdužen aortni luk i bolesti cervikokranijalnih krvnih žila (okluzija, disekcija, fibromuskularna displazija, nestabilni aterosklerotski plakovi). (Harrigan & Deveikis, 2013)

Neurokirurško liječenje može imati prednost nad endovaskularnim kad se radi o bolesnicima s velikim intracerebralnim hematomima (> 50 mL) ili bolesnicima s aneurizmom MCA, kao i o bolesnicima s aneurizmama morfoloških karakteristika zbog kojih nisu pogodne za endovaskularno liječenje (izrazito široki vrat, neizbježna potreba za embolizacijom uz

potporu stenta). Relativne kontraindikacije uključuju stariju dob, prethodnu kraniotomiju, multiple komorbiditete, kalcifikaciju ili znatnu aterosklerozu vrata aneurizme. (Harrigan & Deveikis, 2013)

Neovisno o odabranoj metodi liječenja, nakon isključivanja aneurizme iz cirkulacije indicirana je kontrolna dijagnostička obrada jednom od metoda prikaza intrakranijskih krvnih žila radi procjene učinkovitosti postupka. Ukoliko postupak nije bio uspješan, tj. verificira se rast aneurizme, nepotpuna okluzija ili rana rekanalizacija, indicirano je što ranije ponavljanje postupka sa svrhom potpunog isključivanja aneurizme iz cirkulacije. (Connolly i sur., 2012)

Kod bolesnika kod kojih inicijalna obrada upućuje na aneurizmu stražnje cirkulacije ili bolesnika koji nisu primarno kandidati za operativno liječenje, preferira se neinvazivna dijagnostika (CTA) budući da se će DSA ionako učiniti u prvoj fazi endovaskularne procedure. Endovaskularne procedure izvode se u općoj anesteziji bez obzira na klinički status bolesnika prije samog zahvata. Priprema bolesnika uključuje uobičajenu laboratorijsku obradu kompletna hematologija i koagulogram, biokemija, krvna grupa), RTG srca i pluća, 12-kanalni EKG i anesteziološki preoperativni pregled. Bolesnik mora biti hemodinamski stabilan, korigiranih metaboličkih i elektrolitskih parametara, održanog dišnog puta i po potrebi analgesiran. (Dorairaj & Hancock, 2008) Za razliku od neurokirurških operacija, dodatno se provode profilaktičke mjere za sprječavanje trombotičkih komplikacija. Zlatni standard je primjena heparina. Iz tog razloga je praćenje koagulacijskih parametara (APTV-a i broj trombocita) obavezno prije, za vrijeme i nakon zahvata. Nakon zahvata je preporučljivo učiniti kontrolnu neuroradiološku obradu MSCT-om, ne prije prvih 24 sata nakon operacije zbog prisutnosti brojnih artefakata uslijed zaostalog kontrastnog sredstva. U slučaju komplikacija unutar prvih 24 sata indicirano je učiniti hitni MR mozga, a po potrebi i DSA ili MRA. MR mozga je indiciran i kod bolesnika sa znakovima protražiranog buđenja. Osim neuroradiološkog, nužno je i praćenje kliničkog statusa i laboratorijskih parametara. O trombotičkim i ostalim komplikacijama endovaskularnog liječenja više riječi će biti u 4. poglavlju.

### 4.2.3. KOMPLIKACIJE SAH-a

Vazospazam je najčešća komplikacija SAH-a, te najznačajniji uzrok invaliditeta nakon SAH-a. Javlja se u najmanje 40% bolesnika, a u polovici oboljelih ima i klinički značaj. Vazospazam je karakteriziran produženom, ali reverzibilnom kontrakcijom moždanih arterija i znatnim morfološkim promjenama u arterijskome zidu, poput intimalne hiperplazije, luminalnog suženja i endotelijalne apoptoze. (Belen i sur., 2007) Vazospazam je obično difuzan, odnosno zahvaće sve intrakranijske krvne žile, iako može ponekad biti i lokaliziran, najjače zahvatiti velike krvne žile, krvne žile u okolini aneurizme, odnosno krvne žile na mjestima najveće količine krvi. Najznačajnija posljedica vazospazma je razvoj odgođene moždane ishemije. Bez obzira na brojne eksperimentalne modele, do sada poznatim mjerama liječenja nije se uspio spriječiti razvoj vazospazma, pa se liječenjem prvenstveno pokušava spriječiti razvoj posljedica vazospazma, odnosno razvoj moždane ishemije. (Poljaković i sur., 2013)

Osnovna terapija vazospazma je primjena blokatora kalcijevih kanala nimodipina (Nimotopa) u dozi od 60 mg/svaka 4h peroralno ili 5-10 ml/h/24h intravenski. Važno je i postići adekvatnu moždanu perfuziju održavanjem hipertenzije vasopresorima (fenilefrinom, norepinefrinom, vazopresinom) uz euvolemiju. Hipervolemija i hemodilucija se više ne preporučaju. U pažljivo odabranih bolesnika može se pokušati i intraarterijska primjena vazodilatatora te balonska angioplastika. (Kerz i sur., 2016)

Ostale komplikacije subarahnoidalnog krvarenja:

- hidrocefalus se razvija u 15-85% bolesnika s aSAH-om, a u otprilike polovice bolesnika potrebna je trajna drenaža. Češće se pojavljuje u bolesnika s intraventrikularnim krvarenjem ili rupturom aneurizme stražnje cirkulacije. Liječi se postavljanjem vanjske ventrikularne drenaže i redovitim praćenjem parametara intrakranijskog tlaka.
- elektrolitski disbalans – najčešće susrećemo poremećaje koncentracije natrija u serumu, i to većinom hiponatrijemiju (u gotovo trećine bolesnika). Hiponatrijemija je izrazito (u 84% slučajeva) povezana s vazospazmom (Morinaga i sur., 1992). Korekcija je potrebna kod serumskih vrijednosti  $\text{Na}^+$  nižih od 135 mmol/L. Može se javiti i hipomagnezijemija, a kod hipotalamičke disfunkcije potrebna je primjena mineralo- ili kortikosteroida.
- epileptički napadaji – kod svih bolesnika sa SAH-om potreban je trajni EEG nadzor prva 72 sata od nastupa SAH-a. Preventivna primjena antiepileptika nije opravdana, a liječenje epileptičkih ataka se provodi prema uobičajenim smjernicama.

- kardiopulmonalne komplikacije – nastaju zbog povećane simpatičke stimulacije i povećanog otpuštanja katekolamina nakon SAH-a. Najčešća i najopasnija među njima je neurogeni plućni edem koji je uzrok smrti u oko 12% bolesnika sa SAH-om. Liječi se pažljivom primjenom diuretika uz dodatak dobutamina koji čuva cerebralnu perfuziju. (Knudsen i sur., 1991)
- hiperglikemija – često se javlja zbog katekolaminskog odgovora organizma i može na više načina pogoršati cerebralnu perfuziju i povećati ishemijsko oštećenje mozga. (Baird i sur., 2003) Potrebna je pažljiva primjena inzulinskih infuzija zbog velikog rizika razvoja hipoglikemije ovim oblikom liječenja.
- hipertermija – javlja se u do 70% bolesnika i zahtijeva korekciju, a potrebna je i redovita kontrola upalnih parametara jer se može javiti i posljedično infekciji.
- duboka venska tromboza (DVT) – SAH je dokazano protrombotsko stanje i prevencija DVT-a je indicirana primjenom elastičnih čarapa prije isključivanja aneurizme iz cirkulacije te niskomolekularnog heparina (LMWH) nakon provedenog liječenja aneurizme.

## 5. ENDOVASKULARNE TEHNIKE LIJEČENJA INTRAKRANIJSKIH ANEURIZMI

Intenzivni razvoj endovaskularnog liječenja započeo je 1990. godine uvođenjem Guglielmi odvojivih zavojnica (*Guglielmi detachable coil – GDC*) koje su se nametnule kao najmanje traumatsko embolizacijsko sredstvo koje se prilagođava obliku aneurizme i čije je postavljanje potpuno kontrolirano od strane operatera. Razvojem i unapređenjem endovaskularnog pribora sve se više smanjuje mortalitet i morbiditet nakon zahvata. Jedna je od većih prednosti takvog liječenja i skraćivanje postoperacijskog oporavka bolesnika. U liječenju intrakranijskih vaskularnih malformacija mogu se rabiti različite vrste zavojnica, tekuća embolizacijska sredstva ili različite vrste potpornica, ovisno o indikaciji, dostupnosti na tržištu i iskustvu operatera. Tekuća embolizacijska sredstva rjeđe se primjenjuju u liječenju intrakranijskih aneurizmi zbog većeg rizika i teže kontrole. Njihova je primjena indicirana ponajprije u liječenju intrakranijskih arteriovenskih malformacija (AVM) i sličnih patoloških vaskularnih promjena.

Postupak endovaskularnog liječenja provodi se u općoj anesteziji uz sustavnu heparinizaciju tijekom trajanja procedure, čime se smanjuje rizik od tromboembolijskih komplikacija. Najčešće se pristupa kroz a. femoralis (razina glave femura), a alternativni pristupi uključuju a. radialis i a. brachialis. Kontraindikacije za endovaskularni pristup liječenju rijetke su, a u njih se ubrajaju: teške alergije na kontrastno sredstvo, heparin ili implantacijski materijal, koagulopatije rezistentne na terapiju te renalna insuficijencija. Pomoću DSA (digitalne subtrakcijske angiografije) i 3D DSA određuje se radna projekcija iz koje se najbolje uočavaju i razlučuju matična arterija te vrat i fundus aneurizme, sve kako bi se postigla optimalna vizualizacija i kontrola depozicije embolizacijskog sredstva tijekom intervencije.

Endovaskularna okluzija fundusa aneurizme može se postići očuvanjem protoka matične arterije ili okluzijom same matične arterije. Potonje u novije doba ima sve manju ulogu u liječenju iako i dalje postoji kao opcija u određenim situacijama. (Rotim & Beroš, 2015)

**Endovaskularna okluzija matične arterije** razvila se ponajprije kao zamjena za kirurški ligaciju arterije. Naime, endovaskularni pristup omogućuje prethodnu procjenu kolateralne cirkulacije privremenom balonskom okluzijom te, u slučaju prigodnih uvjeta, okluziju u istom aktu, što se pokazalo i sigurnijom metodom u usporedbi s kirurškom. Postupak se temelji na okluziji arterije u razini ili proksimalno od vrata aneurizme. Osim navedenog osnovnog pristupa varijacije uključuju: okluziju proksimalno i distalno od vrata aneurizme, distalnu embolizaciju radi promjena protoka krvi kroz matičnu arteriju te kombinaciju endovaskularne ligacije i kirurške premosnice isključenog dijela arterije. Kao sredstva okluzije upotrebljavaju

se zavojnice, baloni i tekući agensi. U indikacije za tu vrstu zahvata ubrajaju se gigantske sakularne aneurizme širokog vrata i kalcificiranih stijenki, aneurizme širokog vrata i fusiformne aneurizme, aneurizme smještene distalno od Willisova kruga smještene na malim arterijama, posttraumatske pseudoaneurizme, infektivne aneurizme te neuspjela embolizacija sakularne aneurizme.

Postupak se provodi nakon, kako je već navedeno, provedenog testa provjere kolateralne cirkulacije uz pomoć privremene okluzije balonom. Test okluzije matične arterije provodi se u budnom stanju bolesnika uz napuhani balon postavljen na mjesto potencijalne trajne okluzije. Balon ostaje napuhan 20-30 minuta tijekom kojih se ispituje neurološko stanje bolesnika. Angiografski se procjenjuje kolateralni protok krvi te se između arterijskih protoka uspoređuje kašnjenje pojave kontrasta u venskom sustavu. Zastoj u punjenju vena dulji od dvije sekunde ukazuje na nedostatan kolateralni protok krvi. U slučaju dokaza dostatne kolateralne cirkulacije i nepromijenjenog neurološkog stanja bolesnika tijekom privremene okluzije, uz pomoć zavojnica ili drugog embolizacijskog materijala okludira se matična arterija, a bolesnika se intenzivno opservira iduća dva do četiri dana. Pomoću CT ili MR snimanja prati se proces tromboze i regresije aneurizme. Najveći su problem takvog liječenja česte i teške komplikacije poput: tromboembolije tijekom zahvata, ishemije, odgođene pojave neuroloških ispada zbog pojave edema uzrokovanog trombozom aneurizme ili neodgovarajuće kolateralne cirkulacije. Komplikacije su izraženije u bolesnika sa subarahnoidalnim krvarenjem (SAH-om). Okluzijom matične arterije može se postići učinkovito liječenje u slučaju inoperabilnih intrakranijskih aneurizmi proksimalnog dijela unutarnje karotidne arterije (ICA). Okluzijom se postiže smanjenje simptoma kompresije u vidu bolova i pareze kranijalnih živaca, s time da smanjenje veličine aneurizme može trajati i do dvije godine. Zbog mogućnosti pojave simptoma kompresije i nakon više mjeseci i godina nakon inicijalne tromboze aneurizme ili njezina ponovnog rasta, potrebno je redovito praćenje bolesnika, najčešće pomoću MR-a. (Rotim & Beroš, 2015)

**Endovaskularna okluzija fundusa aneurizme („coiling“)** uz pomoć zavojnica standardna je metoda endovaskularnog liječenja intrakranijskih aneurizmi. Eksponencijalni razvoj tehnike punjenja fundusa aneurizme zavojnicama započeo je uvođenjem tehnike asistiranje balonom i pojavom dovoljno fleksibilnih potpornica za primjenu u intrakranijalnim arterijama.

Endovaskularno liječenje se dijeli u dvije faze: fazu vaskularnog pristupa i fazu intervencije. Faza pristupa uključuje plasiranje katetera vodiča u unutrašnju karotidnu ili u vertebralnu arteriju. Intervencijska faza uključuje mikrokatersko liječenje aneurizme.

## **SELDINGEROVA TEHNIKA**

Kod svih endovaskularnih procedura, pa tako i neuroendovaskularnih, nezaobilazna je primjena Seldingerove tehnike. Seldingerova tehnika započinje sterilnom pripremom kože na mjestu punkcije. To mjesto odabire se prema zahvatu koji se namjerava izvesti. U sterilnim uvjetima učini se mala incizija kože u duljini 2-3 mm. Punkcijom se uvodi vršak igle u šupljinu u koju treba uvesti kateter (lumen arterije ili vene, pijelon, bilijarni vod, apscesnu šupljinu, cistu itd.). Prema sadržaju koji izlazi iz igle znamo da smo je uveli u željeni prostor. U arteriju se igla uvodi na osnovi palpacije arterijske pulzacije, a katkad s pomoću obojenog doplerskog prikaza na ekranu. Neke se vene punktiraju na osnovi poznavanja anatomske lokalizacije, primjerice vena femoralis communis kroz koju se kateterom ulazi u donju šuplju venu i u njezine ogranke, desno srce i plućne arterije. Nakon punkcije, nastavak Seldingerove tehnike sastoji se u uvođenju savitljive metalne žice vodilice kroz iglu u punktiranu šupljinu. Nakon toga igla se izvodi, a preko vodilice blagim se potiskivanjem uvodi potrebni kateter. Potiskivanjem katetera žica vodi kateter u željenu šupljinu. Daljnjom manipulacijom katetera i žice vodilice pod kontrolom dijaskopije ili ultrazvuka, kateter se postavlja na željeno mjesto ili se kroz njega obavlja terapijski intervencijski zahvat. Nakon dovršenja zahvata kateter se uklanja, a na mjesto punkcije postavlja se kroz nekoliko sati kompresivni zavoj. Nakon primjene Seldingerove tehnike nema šivanja tkiva ni žila, jer se punkcijski otvor zatvara zbog elastičnosti tkiva vanjske kompresije. Nakon većine intervencijskih postupaka ovom metodom bolesnik može biti otpušten na kućnu njegu nakon 4 do 6 sati. Za to vrijeme kontroliraju se vitalne funkcije i mjesto punkcije da bi se rano uočile moguće komplikacije. Izvođač mora iscrpno poznavati moguće komplikacije svake primjene Seldingerove tehnike te njihovo liječenje. (Hebrang & Klarić-Čustović, 2007) Tehnika je dobila naziv po švedskom radiologu Sven-Ivaru Seldingeru koji ju je prvi opisao 1953. godine i time postavio kamen temeljac za ubrzan i uzbudljiv razvoj intervencijske radiologije. (Seldinger, 1953)

## 5.1. "COILING"

Embolizacija aneurizme zavojnicama najčešće se provodi u općoj anesteziji kako bi se osiguralo odgovarajuće praćenje bolesnika te njegova imobilizacija, uz sustavnu heparinizaciju. Uvjet je za embolizaciju aneurizme zavojnicama selektivno postavljanje mikrokatetera i mikrožice u područje fundusa aneurizme. Idealan je položaj mikrokatetera između jedne trećine i jedne polovine promjera fundusa kako bi se osiguralo najsigurnije postavljanje zavojnica. U slučaju manjih aneurizmi sigurnije je postaviti mikrokateter u područje vrata aneurizme. Osnovni kriteriji odabira odgovarajućih zavojnica jesu: promjer zavojnice, njezina dužina i 3D oblik. Promjer inicijalne, a ujedno i najveće zavojnice, najčešće se određuje prema promjeru aneurizme. Prve zavojnice postavljaju se kako bi se pokrile stijenke aneurizme te njezin vrat tako da svaka sljedeća postavljena zavojnica ima manju mogućnost prolapanja u lumen arterije.

Kada je kateter-vodič u ispravnoj poziciji, pristupa se pripremanju za „coiling“, tj. uvođenje zavojnica. Dobar radni pregled mora biti osiguran, pa je često nužno izvesti nekoliko angiograma s injekcijama kontrasta u kateter-vodič kako bi se našle optimalne slike. Alternativno, moguće je napraviti 3-D angiogram i slika aneurizme može biti rotirana na radnome monitoru da se dobije idealni radni pogled i odgovarajući položaj rentgenske cijevi. Idealno, radni pogled bi trebao biti pod velikim povećanjem i jasno prikazivati aneurizmu, roditeljske žile i kateter-vodič. Važno je držati kateter-vodič unutar vidokruga na barem jednoj projekciji (PA ili lateralnoj) tijekom cijelog zahvata da se dozvoli korekcija njegovog položaja ukoliko bude poguran kaudalno ili postane nestabilan tijekom prolaska mikrokatetera. Također je važno da se vrat i kupola aneurizme mogu razlikovati od roditeljske žile. (Rotim & Beroš, 2015)

## ZAVOJNICE

Na tržištu je prisutan golem izbor zavojnica koje se razlikuju po veličini, obliku, dizajnu, krutosti, prisustvu / odsustvu bioaktivnih materijala i po sustavima odvajanja. Ne postoje čvrsti znanstveni dokazi da je određeni model zavojnice superioran drugim. Vrlo dobri rezultati postignuti su sa svim vrstama zavojnica. Najvažniji princip u izboru zavojnica jest da operater koristi sustav zavojnica s kojima najugodnije radi i ima najviše iskustva.

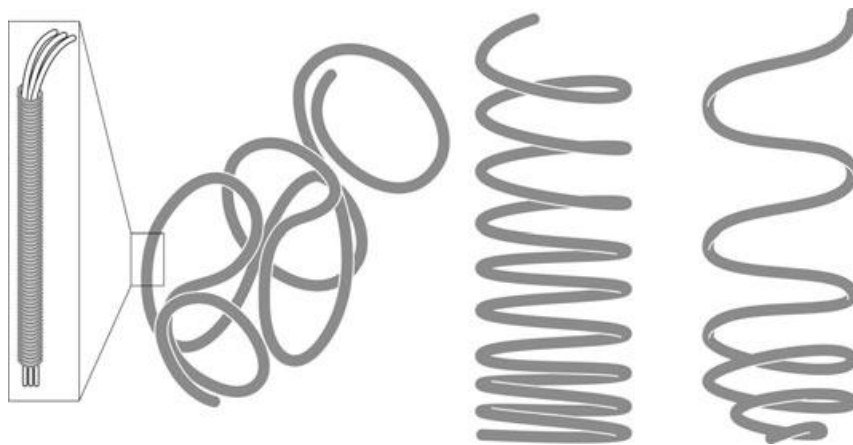
Zavojnica se stoji od tanke platinske niti čvrsto omotane oko deblje platinske žice. Zavojnica je spojena sa „žicom-guralicom“, a mjesto pripoja je lokacija mehanizma odvajanja koji po izvedbi može biti elektrolitski, termalni, mehanički ili hidraulički. Operater zajednički kontrolira žicu-guralicu i zavojnicu prije odvajanja, omogućavajući tako postupno napredovanje i



povlačenje zavojnice što je nužno kako bi zavojnica poprimila željenu konfiguraciju unutar aneurizme. Zavojnice su tako dizajnirane da mogu poprimiti različite oblike prilikom izlaženja iz mikrokatetera. (Harrigan & Deveikis, 2013)

Zavojnice se prema namjeni u različitim fazama ispunjavanja aneurizme dijele na:

- uokvirujuće (*framing*) zavojnice – trodimenzionalne su i dizajnirane da „uokvire“ aneurizmu, tj. laganom radijalnom silom prema van prisile aneurizmu da poprimi takav oblik da se kasnije može popuniti dvodimenzionalnim zavojnicama, standardni dizajn je u obliku omega ( $\Omega$ ),
- popunjavajuće (*filling*) zavojnice – namijenjene su za okupaciju prostora u aneurizmi nakon „uokviravanja“, obično su spiralnog oblika i srednje krutosti,
- završne (*finishing*) zavojnice – najmekše zavojnice dizajnirane za konačno ispunjavanje aneurizme i završnu obradu vrata aneurizme.

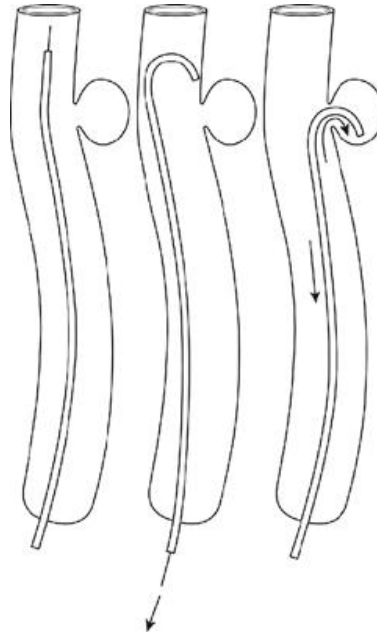


Slika 2. Osnovni oblici zavojnica. Trodimenzionalna uokvirujuća zavojnica (lijevo), standardna spiralna popunjavajuća zavojnica (u sredini) i mekana završna zavojnica (desno). Isječak (skroz lijevo) pokazuje unutarnji filament zavojnice čvrsto omotan tankom platinskom žicom. (Harrigan & Deveikis, 2013)

## TEHNIKA PRISTUPA ANEURIZMI

Mikrokateeter se preko mikrožice navigira u matičnu arteriju susjednu aneurizmi. Kod aneurizmi na kraju arterija (npr. vrhbazilarnih) mikrožica se obično može izravno uvesti u aneurizmu. Za aneurizme na bočnom zidu arterije (npr. oftalmički segment ICA), ponekad je

također moguće izravno uvođenje. Alternativno, moguće je koristiti parom predoblikovane (*shaped*) mikrokatetere koji omogućuju uvođenje mikrožice i mikrokatetera preko vrata aneurizme; mikrožica se povuče natrag u mikrokateter čiji kraj poprimi savinuti oblik i uđe u aneurizmu. (Slika X)



Slika 3. Prikaz uvođenja savinutog mikrokatetera u aneurizmu smještenu na bočnom zidu arterije. (Harrigan & Deveikis, 2013)

Idealna pozicija vrha mikrokatetera unutar aneurizme ovisi o fazi zahvata. Prilikom inicijalnog uokvirivanja aneurizme koristeći trodimenzionalnu (3D) zavojnicu, često je najbolje da vrh mikrokatetera bude na razini vrata aneurizme dopuštajući zavojnici da zauzme svoj sferičan oblik, spriječi njezino protrudiranje u matičnu arteriju, i maksimalizira broj petlji preko vrata. Jednom kad je aneurizma dobro uokvirena, vrh mikrokatetera se plasira u centar aneurizme, dvije trećine puta od fundusa za dodatnu stabilnost tijekom faze popunjavanja. Tijekom završne faze, može biti potrebe za nekoliko repositioniranja mikrokatetera kako bi se popunili svi rezidualni „džepovi“ unutar aneurizme.

Jednom kad je mikrokateter pozicioniran unutar aneurizme, mikrožica se nekoliko puta gura i povlači za udaljenost između katetera-vodiča i aneurizme. Ovaj manevar pomaže izravnati bilo koju preostalu redundanciju u mikrokateteru, eliminirajući tako „potencijalnu energiju“ u mikrokateteru koja može uzrokovati neočekivano „skakanje naprijed“ tijekom koilanja. Povremeno, složene aneurizme zahtijevaju korištenje više od jednog predoblikovanog mikrokatetera. Mikrokateter jednog oblika se koristi za jedan režanj, a drugog oblika za preostale reznjeve aneurizme.

Povremeno je teško potvrditi je li mikrokater doista u aneurizmi zbog morfologije same aneurizme i okolnih žila. Tada mikrokaterski angiogram ubrizgavanjem 1 mL 100%-tnog kontrasta direktno u mikrokater može razjasniti poziciju mikrokatera kao i veličinu i konfiguraciju vrata aneurizme. Ovakve „aneurizmograme“ treba oprezno izvoditi u pacijenata sa SAH-om. (Harrigan & Deveikis, 2013)

## **TEHNIKA KOILANJA**

Uokvirujuće (framing) zavojnice se uvode kada je vrh mikrokatera u stabilnoj poziciji. Prva 3D-zavojnica treba biti jednakog ili malo većeg promjera od promjera kupole aneurizme. Malo veća 3D-zavojnica može „ovalizirati“ aneurizmu i unaprijediti učinkoviti kupola/vrat omjer. Nježnim naprijed-nazad kretanjem mikrokatera tijekom uokvirivanja („framing“) aneurizme petlje se zavojnice mogu rasporediti na kontrolirani način unutar aneurizme. Kretnje poput „slikanja kistom“, tj. bočna pomicanja vrha mikrokatera signaliziraju da je vrh mikrokatera u dobrome položaju i da nije zaglavljn između ostalih zavojnica, ili između zavojnične mase i kupole aneurizme. Oprez je potreban kako bi se izbjeglo ubacivanje bilo kojih dijelova nove zavojnice između postojeće zavojnične mase i kupole aneurizme jer može doći do kidanja zida aneurizme. Nakon smještaja svake zavojnice, a prije odvajanja, radi se kateterski angiogram da se provjeri pozicija zavojnice, eventualni tromb u roditeljskoj žili ili perforacija te protok u susjednim žilama. Zavojnica se odvoji slijedeći proizvođačeve upute za upotrebu. Nakon odvajanja, žica-guralica se pod fluoroskopskim nadzorom sporo izvadi kako bi se uvjerilo da se zavojnica uspješno odvojila. U veće aneurizme se može postaviti nekoliko 3D zavojnica, svaka manja od prethodne, tzv. „babuška tehnika“. Nakon što su postavljene jedna ili više 3D zavojnica za uokviravanje aneurizme, postavljaju se popunjavajuće zavojnice, a na kraju završne zavojnice. Odluke o tome kada prijeći s 3D zavojnica na popunjavajuće, a onda na završne, ovisi o nekoliko čimbenika, poput količine otpora prilikom stavljanja zavojnice, izgleda zavojnične mase na fluoroskopiji i pozicije i stabilnosti mikrokatera. Općenito, bilo koji tip zavojnice treba biti korišten dok otpor napredovanju zavojnice ne počne rasti. Taj rast u otporu treba potaknuti prijelaz na zavojnicu manjih dimenzija ili mekše konfiguracije. Važno je prilikom napredovanja mikrokatera izbjegavati toliku silu koja dovodi do savijanja mikrokatera u roditeljskoj žile jer to indicira kako bi s tom količinom sile moglo doći to perforacije aneurizme. Cilj je maksimalizirati pakiranje aneurizme, tj. koilanje aneurizme treba nastaviti dok količina otpora susretna s dodatnim zavojnicama ne postane ograničavajuća.

Kada je koilanje gotovo, učine se PA i lateralni angiogrami visokog povećanja da se potvrdi potpunost koilanja prije vađenja mikrokatera. Mikrokater se vadi napredujući preko mikrožice u distalni dio mikrokatera kako bi se izravnao i spriječilo zahvaćenje na petljama

zavojnice prilikom vađenja iz aneurizme. Žica također osigurava da rep zavojnice ne protrudira u mikrokater što bi dovelo do povlačenja zavojnice iz aneurizme prilikom povlačenja mikrokatera. Mikrokater i mikrožica se zajednički vade iz aneurizme. Finalni PA i lateralni angiogrami se izvode da se provjeri za ispade u žilama ili druge abnormalnosti. Na kraju slijedi povlačenje katetera-vodiča u proksimalni dio CCA ili vertebralne arterije i završni angiogram da se provjeri eventualna disekcija krvnih žila.

**Koilanje malih aneurizmi (<3 mm)** može biti iznenađujuće teško i rizik neuspjeha zahvata, kao i perforacije aneurizme, je veći u usporedbi s većim aneurizmama. (Pierot i sur., 2010) Ipak, dobri rezultati su mogući i kod takvih lezija. (Lum i sur., 2012) Brojne tehnike mogu smanjiti rizik komplikacija. Važno je izbjegavati ulaženje u aneurizmu s mikrožicom, kao i preuboko napredovanje s mikrokaterom. Najbolje je odabrati mikrokater čiji zakrivljeni vrh odgovara anatomiji aneurizme, tj. usmjeren je ravno u aneurizmu iz matične arterije. Na tržištu postoje i usmjerivi (*steerable*) mikrokateri koji mogu biti rotirani u željenom smjeru. Za male aneurizme je najprimjerenije koristiti najmekše moguće zavojnice i oprezno, vrlo sporim tempom ih navoditi u aneurizmu. Male aneurizme mogu trombozirati s relativno malo zavojnica. Ima dokaza da čak i samo jedna zavojnica može dovesti do stabilne okluzije u malih aneurizmi. (Goddard i sur., 2005) Adjuvantne tehnike poput korištenja balona i stenta mogu osigurati da zavojnice ne izlaze iz aneurizme.

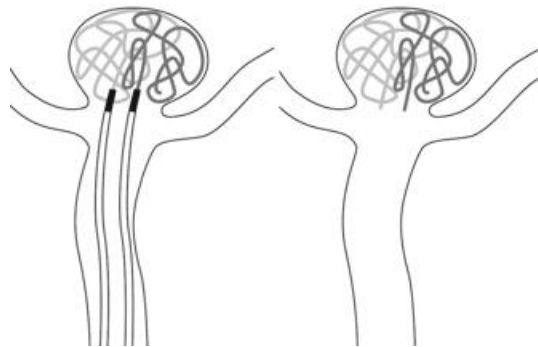
### **PARCIJALNO KOILANJE**

U SAH-u, uporaba pomoćnih tehnika koilanja širokovratnih aneurizmi povećava složenost procedure i rizik komplikacija. (Henkes i sur., 2004) Štoviše, koilanje uz uporabu potpornica zahtijeva kombiniranu antiagregacijsku terapiju radi prevencije unutarpotpornične tromboze, koja može povećati rizik ponovnog krvarenja te je problematična ako se očekuju dodatni kirurški zahvati poput ventrikulostomije. Alternativna strategija je djelomično koilanje aneurizme s ciljem da se zaštiti od ponovnog krvarenja u akutnoj fazi, i u budućnosti po potrebi provede dodatno liječenje. Aneurizmatско krvarenje obično potječe iz aneurizmatске kupole ili iz eventualne vreće-kćeri. „Poklapanje“ (*capping*) aneurizme, tj. koilanje vrha kupole, može pružiti kratkoročnu zaštitu od ponovnog krvarenja. U kasnijoj fazi se pacijent zbrine trajnijim rješenjem.

Mogućnost potpune okluzije aneurizme većinom ovisi o anatomiji aneurizme, posebice o omjeru veličine fundusa i vrata. Omjer veći od dva većinom ide u korist embolizacije. Ako je omjer manji od dva, potrebno je razmotriti primjenu potpornih tehnika, poput balona, potpornice ili dvaju mikrokatera, ili se odlučiti za kirurško liječenje. (Rotim & Beroš, 2015)

### **KOILANJE PRIMJENOM DVA KATERA**

Neke širokovratne aneurizme mogu biti liječene primjenom dva mikrokatevera za istovremeno uvođenje zavojnica preko vrata aneurizme (Baxter i sur., 1998). Jedna od zavojnica je odvojena u aneurizmi, a druga se ostavi pripojena žici-guralici da se stabilizira zavojnična konstrukcija. Sve dok se zavojnična konstrukcija čini stabilnom, zavojnice se navode naizmjenično između dvaju mikrokatevera kako bi se osiguralo jednakomjerno popunjavanje cijele aneurizme. Uvijek treba paziti da jedna zavojnica unutar aneurizme ne bude odvojena za vrijeme dok se druga uvodi, pozicionira i odvaja. Dugoročna trajnost okluzije aneurizme ovom tehnikom nije zadovoljavajuća (Terada i sur., 2005), vjerojatno iz razloga što je gusto pakiranje zavojnica teško izvedivo bez primjene balona ili potpornice. No, ova tehnika nije tehnički zahtjevnija i ne zahtijeva dvostruku antiagregacijsku terapiju. Najvažnija prednost je postizanje stabilnosti zavojnica bez kompromitiranja roditeljske žile ili glavnih ogranaka. (Chung i sur., 2014)



Slika 4. Dvokateterska tehnika za koilanje širokovratnih aneurizmi. Jedna zavojnica je pozicionirana u aneurizmi, ali nije odvojena sve dok se uvodi druga zavojnica iz još jednog mikrokatevera. (Harrigan & Deveikis, 2013)

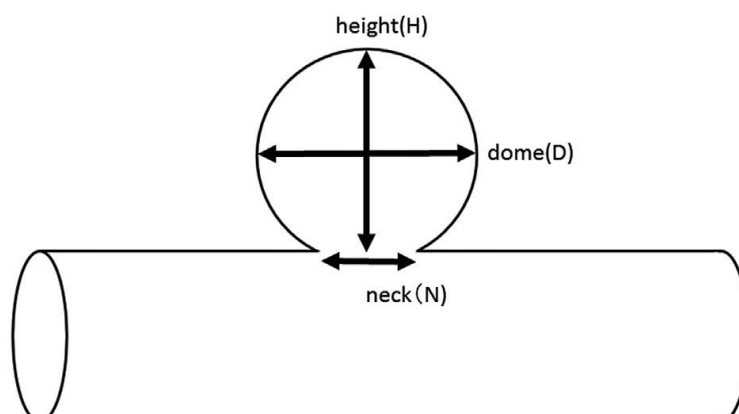
## **PROCJENA GUSTOĆE POPUNJENOSTI**

Gustoća popunjenosti, koju možemo izraziti i kao ukupnu duljinu zavojničnog materijala postavljenog u aneurizmu po jedinici volumena, je obrnuto povezana s rizikom ponovnog javljanja aneurizme. (Kawanabe i sur., 2001)(Slob i sur., 2005) Nedavne studije pokazuju da razlike u gustoći popunjenosti utječu na hemodinamiku aneurizme samo u relativno labavo popunjenim aneurizmama. (Morales i sur., 2011) Jednom kad se gustoća popunjenosti približi 30%, dodatne zavojnice ne mogu značajno doprinijeti u smanjenju rizika ponovnog javljanja aneurizme. (D'Agostino i sur.,2009)

Danas je dostupan besplatan software koji se koristi za procjenu gustoće popunjenosti tijekom koilanja. Ideja je da podatci o gustoći popunjenosti mogu pomoći operateru da smanji stope rekanalizacije postizanjem visokih stupnjeva gustoće popunjenosti. Ovaj koncept je osobito privlačan sada kada je tehnologija zavojnica toliko napredovala da s određenim napravama i tehnikama omogućuje visok stupanj gustoće popunjenosti aneurizme (Wakhloo i sur., 2007)(Quasar i sur., 2010). Primjeri takvih programa su AngioSuite (<https://itunes.apple.com/app/angiosuite-neuro-edition/id393781876?mt=8&ign-mpt=uo%3D4>) i AngioCalc ([www.angiocalc.com](http://www.angiocalc.com)). AngioSuite se može preuzeti na iPhone ili iPad s kamerom kojom se fotografiraju dvodimenzionalne slike angiograma aneurizme pomoću kojih program procjeni njezin volumen i gustoću popunjenosti s dostupnim zavojnicama. AngioCalc je web stranica na kojoj se vrši kalkulacija volumena aneurizme na temelju njezinih dimenzija. Zatim se izračuna gustoća popunjenosti s obzirom na odabrani model zavojnice.

## 5.2. BALON – ANGIOPLASTIKA

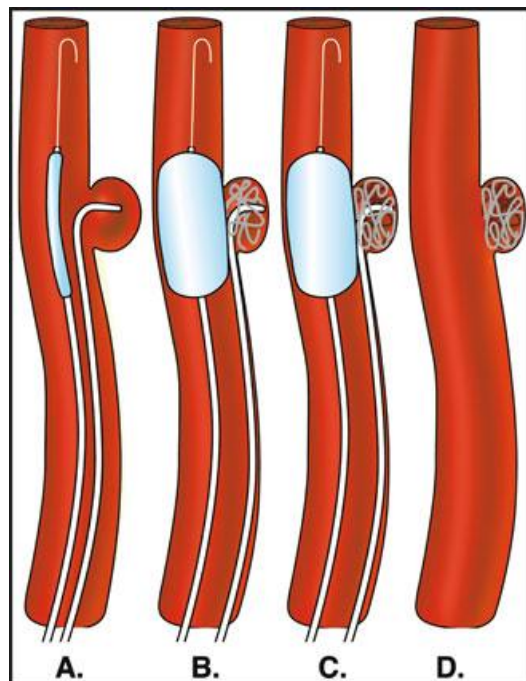
Širokobazne aneurizme, općenito definirane kao one s omjerom kupole (“*dome*”) i vrata (“*neck*”) manjeg od 2 ( $D : N < 2 : 1$ ) je teško isključiti iz cirkulacije samo koilanjem. Razvijeno je nekoliko strategija kojima je moguće endovaskularno tretirati ovakav oblik aneurizmi koristeći pomoćne tehnike. Jedna od njih je i embolizacija zavojnicom uz primjenu balon – angioplastike (BACE, *balloon-assisted coil embolization*).



Slika 5. Shema mjera aneurizme: visina (H), najveći promjer/širina; “kupola” (D) i promjer vrata aneurizme (N). (Tenjin i sur., 2016)

Balonsko remodeliranje širokobaznih aneurizmi je bazirano na konceptu da okvirne zavojnice, stavljene u aneurizmu s privremenom podrškom balona na vratu aneurizme, mogu "ovalizirati" aneurizmu i stvoriti stabilnu strukturu za pakiranje zavojnica.

Vodeći kateter mora biti dovoljno velik da u njega mogu biti smješteni i balonski kateter i mikrokateter za uvođenje zavojnica (najbolje koristiti 6F vodeći kateter ili veći). Ispuhani balonski kateter se uvodi u roditeljsku žilu susjednu aneurizmu, a mikrokateter se navodi u aneurizmu. Jedna petlja zavojnice se uvodi u aneurizmu tako da je vrh zavojnice okrenut od kupole, tj. u smjeru vrha (krova aneurizme) kako bi se spriječilo zaglavljivanje vrha katetera i smanjio rizik perforacije aneurizme. Nakon toga se napuše balon i uvede prva, "okvirna" (*framing*) zavojnica, pa se ispuše balon i provjeri stabilnost zavojnice. Kad je stabilnost prve zavojnice primjerena, može se pristupiti njenom odvajanju (*detachment*).



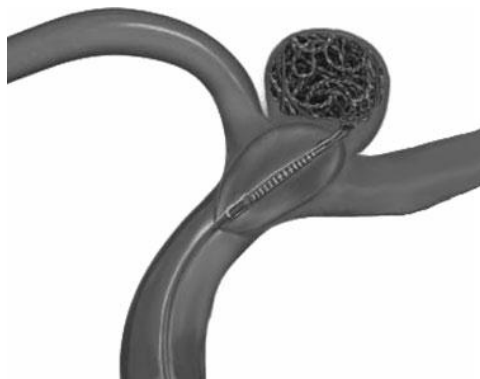Slika 6. Prikaz faza koilanja uz balonsko remodeliranje. Uvođenje balonskog katetera u roditeljsku žilu i mikrokatetera u aneurizmu (A.), napuhivanje balona i uvođenje prve zavojnice (B.), uvođenje dodatnih zavojnica (C.) i konačni rezultat (D.) Prisutnost balona prisiljava zavojnice u položaj koji normalno ne bi zauzele, što dodatno doprinosi stabilnosti mase zavojnica u aneurizmu. (Harrigan & Deveikis, 2013)

Alternativna metoda sastoji se od brzog uvođenja i odvajanja multiplih zavojnica tijekom prve inflacije (napuhavanja) balona. Ova metoda je opisana kao balonom-asistirano rapidno intermitentno susljedno koilanje (BRISC, balloon-assisted rapid intermittent sequential

coiling) i može biti način da se potpunije stabilizira zavojnična masa s multiplim isprepletenim zavojnicama. (Modi i sur., 2011)

Tada se ponovno napuše balon i pristupa uvođenju dodatnih zavojnica. Oprez je potreban prilikom uvođenja zavojnica za vrijeme napuhanosti balona jer balon može interferirati s tečnim uvođenjem zavojnica zbog umanjivanja "cimanja" (*to- and fro- motion*) vrha mikrokatetera. (Phatouros i sur., 1999) Ovaj učinak može biti donekle kompenziran nježnim, malim kretanjama katetera naprijed ili nazad prilikom uvođenja zavojnice. Dok se uvode naredne zavojnice balon treba biti ispuhivan, barem naizmjenično nakon što je svaka pojedina zavojnica postavljena, kako bi se spriječilo akumuliranje prevelikog volumena zavojnica i krvi u aneurizmi i kako bi se omogućila reperfuzija zahvaćene cirkulacije. Često, nakon što je stvorena stabilna konstrukcija zavojnica, se dodatne zavojnice za popunjavanje (*filling*) i završne (*finishing*) zavojnice mogu sigurno uvoditi bez napuhavanja balona. Na kraju slijedi završno napuhavanje balona da se stabilizira zavojnična masa dok se uklanja mikrokatester.

Kod određenih aneurizmi npr. vrhbazilarnih, mogu se koristiti noviji modeli balonskih katetera (Ascent™, Codman Neurovascular, Raynham, MA) s dodatnim centralnim lumenom dovoljno velikim za provlačenje zavojnica dok su napuhani, omogućujući tako primjenu samo jednog katetera. (Kirmani & Paolucci, 2012)



Slika 7. Ascent™ balonski kateter (Kirmani & Paolucci, 2012)

Nema dokaza o ishemijskim događajima za vrijeme dok su baloni napuhani. (Spiotta i sur., 2011) Velika prednost balonskog remodeliranja je što baloni mogu pružiti privremenu okluziju u slučaju intraproceduralne rupture. Iako neke studije, većinom starije (Sluzewski i sur., 2006), govore o višem riziku BACE-a u usporedbi s konvencionalnom embolizacijom te savjetuju primjenu BACE-a samo u strogo odabranim slučajevima, većina novijih studija govori kako BACE nema veću incidenciju proceduralnih komplikacija (Shapiro i sur.,



2008),(Santillan i sur., 2013),( Chalouhi i sur., 2013), i ima prednosti poput mogućnosti gustog pakiranja zavojnica, boljeg kontrastnog prikaza aneurizme i sprječavanja embolizacije roditeljske žile trombom iz aneurizme. Ipak, usporedba između tradicionalnog ne-asistirano koilanja i BACE-a je gotovo nemoguća bez velikog *selection biasa* jer je BACE prvenstveno rezerviran za složenije, širokobazne aneurizme.

## **5.3. ENDOVASKULARNO LIJEČENJE INTRAKRANIJSKIH ANEURIZMI UZ PRIMJENU POTPORNICA**

### **5.3.1. KLASIČNA POTPORNICA**

Embolizacija zavojnicom uz pomoć potpornice (stent-assisted coiling – SAC) se kao i BACE primjenjuje u širokovratnih aneurizmi (širina vrata veća od 4 mm ili omjer kupola/vrat manji od 2).

Stent (ili potpornica) je naprava građena od mrežolikih metalnih elastičnih konstrukcija valjkastog oblika koja se kroz kateter uvodi u lumen arterije i održava ga otvorenim. Prema načinu postavljanja potpornice dijelimo na one koje se postavljaju i šire balonom i one koje se same rastežu nakon uvođenja u lumen arterije kroz posebni kateter. Samorastežući stentovi, kakvi se najčešće primjenjuju u intervencijskoj neuroradiologiji, uvode se u arteriju posebnim kateterom u kojem su stisnuti na najmanji promjer. Nakon odabira položaja stenta, s njega se povlači kateter, a stent se sam širi do promjera lumena arterije. (Hebrang & Klarić-Čustović, 2007)

Pomoćno stentiranje je predloženo sredinom 1990-tih, inicijalno za vretenaste (fuziformne) aneurizme, i nedavno za potporu vratne regije intrakranijskih sakularnih (vrećastih) aneurizmi te za sprječavanje ponovnog javljanja aneurizme. Intrakranijski stent sprečava migraciju ili protruziju zavojnice, omogućava gusto popunjavanje aneurizme, inducira značajnu intra-aneurizmatSKU modifikaciju protoka i pruža kalup za endotelni rast rezultirajući u trajnoj separaciji aneurizme od roditeljske žile. Korištenje stentova (potpornica) je atraktivno zbog potencijalne potpune obliteracije širokovratnih aneurizmi, no njihova primjena zahtijeva dugoročnu antiagregacijsku terapiju radi prevencije tromboembolije. Unutarpotpornična stenoza još je jedan problem, a i vaskularna disekcija se može dogoditi tijekom manipulacije stentom, kao i malpozicija stenta. Zbog ovih razloga operateri ih nevoljko koriste. (Kim & Park, 2011)

Korištenje ovih naprava zahtijeva primjenu dvostruke antiagregacijske terapije, stoga je njihova upotreba rezervirana za liječenje nerupturiranih aneurizmi. Koilanje uz primjenu

potpornice bi trebalo izbjeći u pacijenata sa SAH-om zbog mogućnosti posljedičnih krvarenja upravo zbog prije spomenute antiagregacijske terapije. Koilanje uz pomoć potpornice bi trebalo u pacijenta sa SAH-om primjenjivati jedino kada druge tehnike (uključujući parcijalno koilanje) nisu moguće. (Kung i sur., 2011)

Tri (ili više) dana prije procedure se primjenjuje 325 mg aspirina uz 75 mg klopidogrela peroralno dnevno. Alternativno, mogu se primjeniti i *loading* doze 325 mg aspirina i 300 mg klopidogrela peroralno ili na nazogastričnu sondu dan prije ili minimalno 5 sati prije zahvata. U slučaju hitnosti, vrijeme do početka djelovanja aspirina i klopidogrela može se prebroditi davanjem infuzije GP IIb/IIIa inhibitora poput abciksimaba (čije djelovanje se može poništiti transfuzijom trombocita).

Važno je uzeti mjere roditeljske žile i širine vrata aneurizme kako bi se odabrala prikladna potpornica. U većini slučajeva, potpornica može biti postavljena u istome zahvatu kad i embolizacija aneurizme zavojnicom. U situacijama kada da je postavljanje stenta otežano ili produženo, koilanje se može odgoditi za nekoliko dana ili tjedana. Tada će i potpornica biti endotelizirana i više stabilna, olakšavajući trans-stentno koilanje. (Harrigan & Deveikis, 2013)

Odluka da se postavi intrakranijski stent donša se nakon razmatranja (ne)izvedivosti liječenja bez stenta (npr. embolizacija uz balonsko remodeliranje), ili mogućnosti nedovršenja liječenja zbog tehničkih poteškoća poput slabe mogućnosti endovaskularne navigacije. Promjer i dužina svake naprave pomno se biraju prema promjeru nativne žile i ekstenzije patološkog segmenta. Važna pitanja u planiranju liječenja su: točna anatomska lokacija aneurizme, morfologija matične arterije te prisutnost bočnih grana i perforatora. Ovi faktori se prouče na CT, MR i DSA snimkama prije zahvata. Veličina i oblik aneurizme, promjer vrata, promjer matične arterije kao i segment arterije koji će biti pokriven potpornicom se izmjere. Operater tada može odlučiti o prikladnom promjeru i dužini naprave tako da bude osigurano dostatno pokrivanje vrata aneurizme.

Vijugavost (tortuozitet) roditeljske arterije i tehnika koilanja (*jailing, semi-jailing itd.*) također utječu na odabir vrste potpornice. Osobito je važno otkriti potencijalne nepravilnosti zbog vaskularne patologije poput ateroskleroze ili fibromuskularne displazije. Dio procjene izvedivosti SAC-a je proučavanje oštrokutnih grana na bifurkacijama ili njihova inkorporacija u vrat aneurizme. Takve žile je vrlo teško kateterizirati i u slučaju neuspjeha treba razmisliti o drugim modalitetima liječima, poput kirurškog. Pacijent mora biti detaljno informiran o tehničkoj složenosti procedure i mogućoj neizvedivosti zahvata.

Nakon procedure je potrebna duža kompresija na mjestu perkutane punkcije zbog prisutnosti aspirina i klopidogrela. Obično je 40 minuta dovoljno, što je puno duže u usporedbi s 15-20

minuta koliko je potrebno kada nije korištena antiagregacijska terapija. Klopido­grel 75 mg peroralno treba nastaviti uzimati 1 mjesec nakon ugradnje stenta, a aspirin 325 ili 82 mg doživotno.

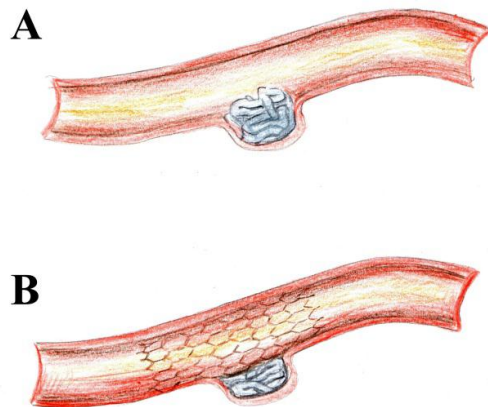
Intrakranijske potpornice služe kao „skele“ za neoendotelizaciju, pružajući dodatnu redukciju protoka krvi u aneurizmu. Posljedično, njihova primjena poboljšava intrasakularnu trombozu i smanjuje rizik rekanalizacije aneurizme. (Maldonado & Bonafé, 2012)

Iako je postojala nada da će primjena potpornica unaprijediti dugoročne stopa­ne okluzije aneurizmi, nedavne studije nisu uspjele detektirati razliku u dugoročnim stopama okluzije između SAC-a, BAC-a i koilanja uz pomoć dva katetera. (Hwang i sur., 2011)

### **KOILANJE PA STENTIRANJE („FINISHING STENT“ I „RESCUE STENT“)**

Intrakranijski stent se može primijeniti na kraju embolizacije aneurizme zavojnicama (*finishing stent*), što je osobito korisno u slučajevima kada vrat aneurizme nije potpuno ispunjen zavojničnom masom, ili da se osigura zaštita matične žile od migracije zavojnice. Dodatno, kada je stent primijenjen nakon koilanja, stvoren je značajan kalup za neoendotelizaciju i može se primijetiti povećanje u gustoći popunjenosti. Ova tehnika je posebno korisna za male aneurizme, u kojih uvođenje mikrokatetera i opetovane manipulacije mogu biti opasne. Prvo se primjeni zavojnica, a onda se otpusti priređeni stent (tzv. *stent-jack* tehnika).

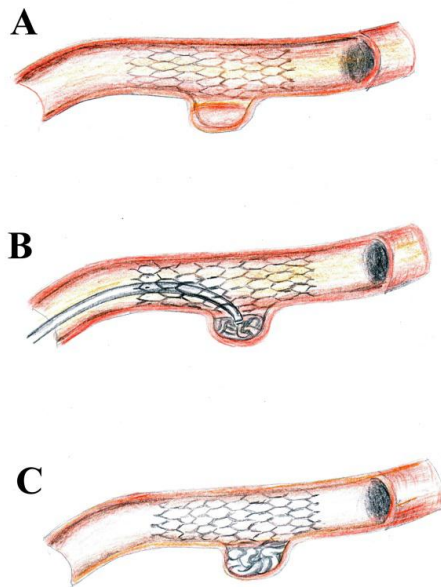
Prilikom ne-asistiranog koilanja, pa i kod BACE-a, može doći do migracije ili hernijacije zavojnične mase, čak i kad vrat aneurizme nije jako širok. Ako je velika količina materijala prisutna u lumenu matične arterije, njezina otvorenost može biti kompromitirana, a pacijent može biti izložen riziku embolije. U takvim situacijama vrijedna je tehnika „spasilačke potpornice“ (*rescue stent*), koja pogura ispupčene zavojnice prema zidu arterije ili natrag u aneurizmat­sku vreću.



Slika 8. „Finishing stent“. A. Zavojnična masa blago protrudira u lumen matične arterije. B. Zavojnice su potisnute natrag u aneurizmu postavljanjem završavajuće potpornice. (Maldonado & Bonafé, 2012)

#### **STENTIRANJE PA KOILANJE: KRIŽANJE STENTA S MIKROKATETEROM**

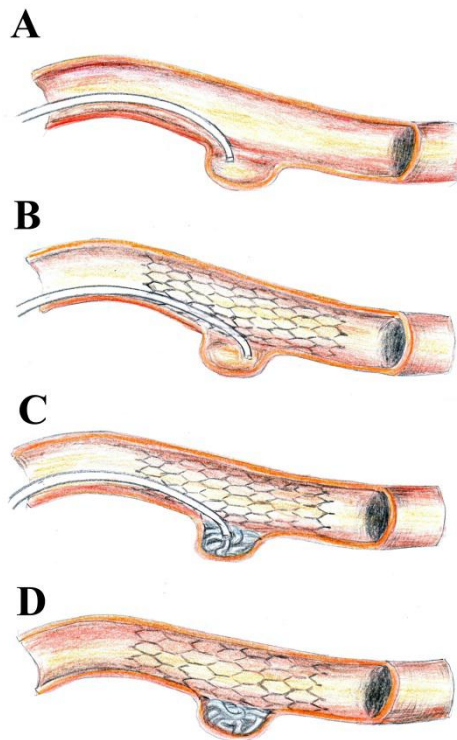
Prilikom potpornicom potpomognutog koilanja, vrh mikrokatera može biti uveden u aneurizmu kroz razmake u potporničnoj konstrukciji. Izbor između ove metode i stavljanja mikrokatera prije potpornice ovisi o operaterovom iskustvu, vaskularnoj morfologiji i veličini aneurizme. Naravno, plasiranje mikrokatera u aneurizmu je teže poslije stentiranja, pogotovo ako je korištena gusta potpornica (tada je potrebna primjena tanjeg mikrokatera). Ako operater ima problema s penetracijom mikrokatera u aneurizmu, veliki oprez je potreban kako ne bi došlo do iznenadnog otpuštanja energije s potencijalno katastrofalnim posljedicama u vidu perforacije aneurizme.



Slika 9. Križanje postavljenog stenta s mikrokaterom. A. Potpornica je postavljena preko vrata aneurizme. B. Mikrokater je preko rešetki potpornice uveden u aneurizmatSKU vreću omogućujući uvođenje zavojnica. C. Konačni rezultat. (Maldonado & Bonafé, 2012)

## JAILING TEHNIKA

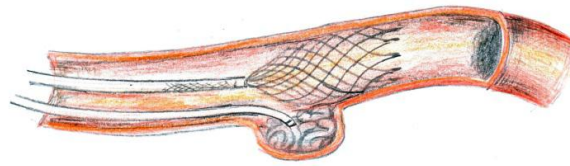
Jailing tehnika uključuje uvođenje mikrokatera u aneurizmu prije postavljanja potpornice. Prednosti ove tehnike su što je mikrokater stabilniji jer ga potpornica drži na mjestu, te otklanja potrebu navigacije kroz postavljenu potpomicu. Tehnika stavljanja vrha mikrokatera unutar aneurizme prije postavljanja potpornice ima prednosti u jednostavnijoj tehničkoj izvedbi i manjoj podložnosti *kickback* fenomenu. No, kada se dogodi značajan *kickback* (bijeg mikrokatera iz aneurizme prilikom uvođenja zavojnice), može biti problematično ponovno ući u aneurizmatSKU vreću. Neki autori govore o korisnosti ubacivanja nekoliko petlji zavojnice prije postavljanja potpornice koje onda mogu biti korištene poput žice-vodilice i omogućiti lako ponovno uvođenje mikrokatera u slučaju ranog *kickbacka*. (Kim i sur., 2011)



Slika 10. Jailing tehnika. A. Mikrokateter se pozicionira unutar aneurizme. B. Postavi se potpornica. C. Aneurizma se embolizira zavojnicama. D. Konačni rezultat. (Maldonado & Bonafé, 2012)

### SEMI-JAILING TEHNIKA

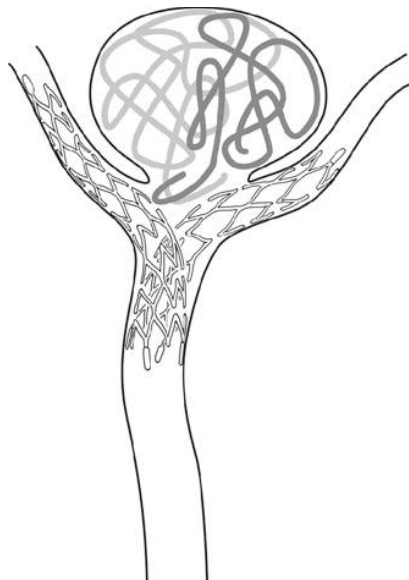
U ovoj tehnici, potpornica je djelomično postavljena ispred vrata aneurizme kako bi služila kao naprava za remodeliranje. Preduvjet je korištenje nadoknadive (*retrievable*) potpornice, dakle one koju je moguće lako odstraniti nakon postavljanja. Ova tehnika ima nekoliko prednosti: mogućnost ponovnog ulaza u aneurizmu malom repozicijom stenta u slučaju kickbacka, odsudnost prekida krvnog protoka kao kod balonske remodelirajuće tehnike, mogućnost odabira trajnog ili privremenog postavljanja potpornice nakon koilanja, uz izbjegavanje korištenja dvostruke antiagregacijske u slučaju prethodnog odabira. (Hong i sur., 2009)



Slika 11. Semi-jailing tehnika s djelomično postavljenom potpornicom. (Maldonado & Bonafé, 2012)

### „X“ i „Y“ STENTIRANJE

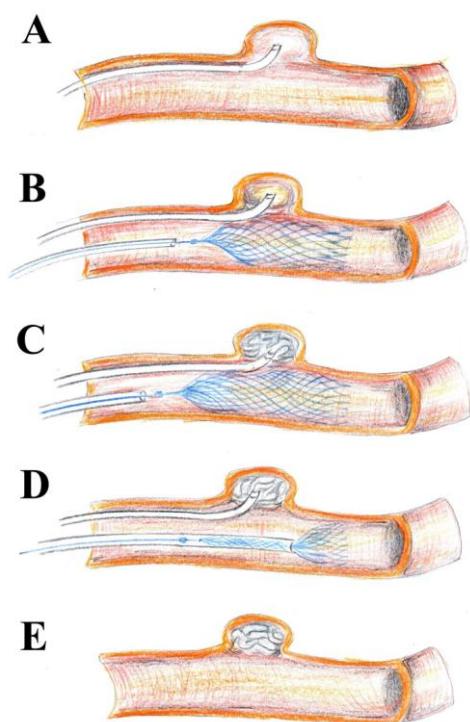
U slučaju kada jedna potpornica nije dovoljna za zaštitu matične arterije ili grane bifurkacije, moguće rješenje je postavljenje dvije potpornice u „Y“ konfiguraciji. Prva potpornica, po mogućnosti rjeđe konstrukcije, se postavi u jednu od grana, a mikrokater se onda navigira u drugu granu gdje se postavi druga potpornica. Druga mogućnost je stavljanje obje potpornice u paralelnu konfiguraciju, bez križanja prve. Za konvergentne žile, poput onih u području prednje komunikantne arterije, ukrižene potpornice u „X“ konfiguraciji također su jedna od opcija. (Kim i sur., 2011)



Slika 12. Širokovratna aneurizma na račvištu bazilarne arterije tretirana uz pomoć dvije potpornice u „Y“ konfiguraciji, svaka postavljena u jednu od stražnjih cerebralnih arterija. (Harrigan & Deveikis, 2013)

## PRIVREMENO STENTIRANJE

Slično „semi-jailing“ tehnici, privremeno stentiranje koristi potpornicu kao remodelirajuću napravu, s potpunim vađenjem potpornice na kraju procedure. Mali je broj potpornica na tržištu koje se mogu brzo i lako izvaditi nakon postavljanja.



Slika 13. Privremeno stentiranje sa Solitaire AB stentom. A. Mikrokateter je pozicioniran unutar aneurizme. B. Mikrokateter se stabilizira korištenjem „jailing“ tehnike, stent je postavljen, ali ne i odvojen. C. Aneurizma se embolizira zavojnicama. D. Solitaire AB stent se ukloni. E. Konačni rezultat bez stenta u matičnoj arteriji. (Maldonado & Bonafé, 2012)

Ukupne stope potpune okluzije dobivene koilanjem uz pomoć potpornice čini se da su superiorne rezultatima dobivenima primjenom samo zavojnica ili ostalih pomoćnih naprava u slučajevima velikih ili složenih aneurizmi. U jednoj studiji je nakon 42 mjeseca praćenja zabilježen ponovni rast aneurizme u tek 9.5% slučajeva. (Sedat i sur., 2009)

Stope potpune okluzije se značajno razlikuju od rezultata neposrednih postoperativnih angiograma nakon SAC-a. U jednoj studiji tek 31.6% aneurizmi je bilo potpuno okludirano nakon zahvata, ali 63.8% nakon šest mjeseci i 64.7% nakon 18 mjeseci. Čini se da postotak potpune okluzije teži stabilizaciji nakon šest mjeseci. (Maldonado i sur., 2010)



### 5.3.2. POTPORNICA ZA PREUSMJERAVANJE PROTOKA (“FLOW DIVERTER”)

Flow diverteri su posljednji tehnički napredak koji uvodi koncept „reverznog remodeliranja“ u liječenje intrakranijskih aneurizmi. Potpornica za preusmjerenje protoka (*flow diverter stent* – FDS) ometa protok krvi u aneurizmu, dovodeći do tromboze u lumenu aneurizme uz očuvanje normalnog protoka u matičnoj arteriji i njezinim ograncima s eventualnom endotelizacijom preko vrata aneurizme.

FDS su isprepleteni, tubularni stentovi s vrlo malim žbicama koji mogu smanjiti sile trenja na aneurizmatiskome zidu i promovirati intraaneurizmatisku stagnaciju krvi i trombozu. (Pierot, 2011). Osim njihovog učinka na protok, ove naprave pružaju značajan kalup za neovaskularizaciju preko vrata aneurizme. Flow diverteri su vrlo skupe naprave i njihova glavna karakteristika je visoka metal-arterija pokrivenost u usporedbi s konvencionalnim potpornicama. Površina pokrivanja s PED-om je oko tri puta veća nego kao kod primjene ostalih intrakranijskih potpornica. Za okluziju aneurizme može biti potrebno i 6-12 mjeseci nakon postavljanja FDS-a. (Al-Mufti i sur., 2016)


Površina pokrivenosti metalom kod FDS-a iznosi oko 30-50% ukupne površine vrata aneurizme, a poroznost iznosi 60-76% u usporedbi s poroznošću od 89% kod konvencionalnih potpornica. Jedna od glavnih značajki FDS-a je redukcija pritoka krvi u aneurizmu, uz očuvanje protoka u normalnu vaskulaturu. Štoviše, oni mogu biti sigurno postavljeni preko ušća u ogranke arterije (npr. prednje koroidalne ili oftalmičke arterije), i potražnja za protokom za normalnu tkivnu perfuziju će stvoriti gradijent tlaka dovoljan da održi anterogradan protok kroz stijenku potpornice. (Al-Mufti i sur., 2016)

Flow diverter s najboljim karakteristikama na tržištu trenutno je Pipeline Embolisation Device – PED (ev3, Irvine, USA), nova samošireća, fleksibilna naprava građena od 25% platine-volframa i 75% kobalt-kroma u isprepletenim nitima. Sastoji se od guste mrežice s visokom metal-površina pokrivenošću koja može biti prilagođena prema pritisku. Opremljen je s mikrožicom-vodilicom s radio-neprozirnim distalnim krajem i „hvatačkom zavojnicom“ koja drži napravu u kontaktu s žicom-vodilicom dok značajna duljina naprave nije postavljena. (Maldonado & Bonafé, 2012)

Iako je većina koraka u postavljanju jednaka za većinu intrakranijskih potpornica, tehnika postavljanja flow divertera se razlikuje u nekoliko detalja koji ju čine zahtjevnijom. Operater mora gurati mikrožicu-vodilicu naprijed, ili vući mikrokateter nazad, i pritom gurati cijeli sistem naprijed tako da su otvor potpornice i apozicija optimalni. Također, fenomen skraćanja nakon postavljanja mora biti uzet u obzir prilikom pravilnog odabira dužine potpornice.

I kod primjene FDS-a je potrebna dvojna antiagregacijska terapija kako bi se minimalizirale tromboembolijske komplikacije. Većina studija preporuča pretretman s aspirinom 81-325 mg i klopidogetrelom 75 mg dnevno 5-7 dana prije zahvata, ili loading dozu aspirina 325-600 mg i klopidogetrela 300-600 mg nekoliko sati prije zahvata. Dvojna antiagregacijska terapija se obično nastavlja 6 mjeseci poslije zahvata, kada se ovisno o angiografski i kliničkim rezultatima terapija klopidogetrelom može obustaviti, dok se aspirin obično nastavlja uzimati doživotno. (Al-Mufti i sur., 2016)

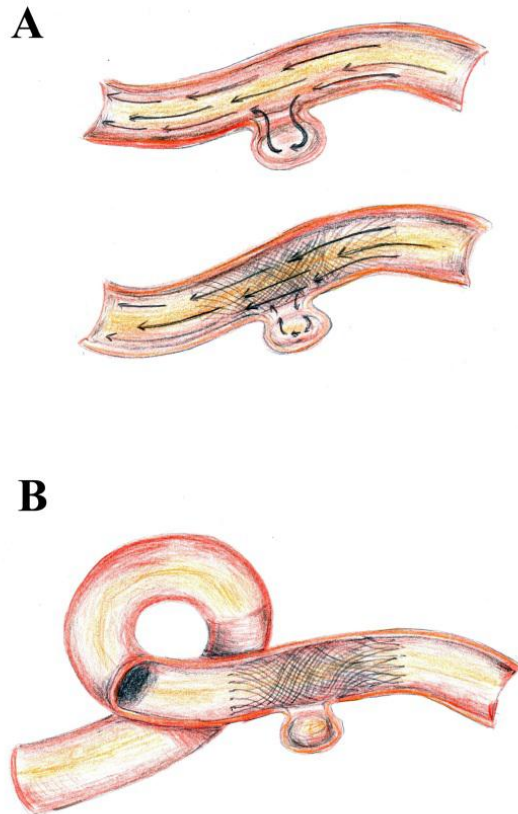
Za Pipeline Embolization Device, dovoljno guranje mikrokatetera je važno da se oslobodi distalni ekstremitet naprave od zavojnice koja ju drži pričvršćenu za dovodnu mikrožicu-vodilicu. Također, guranje prema naprijed može povećati gustoću mrežne konstrukcije. S adekvatnim pritiskom na pravoj lokaciji, moguće je postaviti PED s povećanim metal-arterija omjerom na mjestu vrata aneurizme.



Slika 14. Tehnika postavljanja Pipeline potpornice. Potpornica prilikom izlaska iz mikrokatetera zauzima oblik lijevka. Ovaj lijevak mora biti širok na dnu i uzak na vrhu. Širok oblik lijevka osigurava da je potpornica optimalno apozicionirana stijenka matične arterije i drži veličinu intersticija mrežice minimalnom povećavajući tako površinu pokrivenosti. (Harrigan & Deveikis, 2013)

FDS brzo povećaju endovaskularne mogućnosti liječenja intrakranijskih aneurizmi i najavljuju novi standard liječenja. Aneurizme koji su prije smatrane neprikladnima za endovaskularno liječenje mogu se sada sigurno zbrinjavati. Sa stalnim inovacijama i poboljšanjima FDS-a, boljim tehnikama operatera, kao i režimima antiagregacijske terapije, možemo očekivati smanjenje proceduralnih i odgođenih komplikacija tako proširujući spektar liječenja aneurizmi raznolike morfologije. Prednost flow diverter tehnike je i činjenica da aneurizma ne treba biti kateterizirana i korištenje zavojnica može biti izbjegnuto, smanjujući tako povezane komplikacije. Ipak, zbog male veličine pora, stavljanje flow divertera sprječava kateterizaciju i embolizaciju aneurizme kroz flow diverter. (Wong i sur., 2011)

Iako uvođenje nekoliko različitih flow divertera u posljednjih par godina predstavlja znatnu promjenu u endovaskularnom liječenju aneurizmi, globalno iskustvo i dalje je dosta ograničeno. Sadašnje vrijeme je samo početak doba flow divertera, i za očekivati je mnoga poboljšanja u tehnici i dizajnu ovih naprava.



Slika 15. Liječenje cerebralne aneurizme preusmjeravanjem protoka s PED-om (Pipeline Embolization Device). A. Svojstva krvnog protoka prije i nakon postavljanja naprave. B. Konačni rezultat s trombozom aneurizme. Uočljiva je veća gustoća mrežice pokraj vrata aneurizme, što je moguće ostvariti ispravnom tehnikom postavljanja. (Maldonado & Bonafé, 2012)

## **5.4. ENDOVASKULARNO LIJEČENJE OSTALIH INTRAKRANIJSKIH KRVOŽILNIH MALFORMACIJA**

Osim intrakranijskih aneurizmi, intrakranijske krvožilne malformacije kod kojih endovaskularne tehnike liječenja igraju značajnu ulogu jesu duralne arteriovenske fistule (DAVF) i moždane arteriovenske malformacije (AVM). Kavernomi se najčešće liječe neurokirurški, a cerebralne kapilarne teleangiektazije i venski angiomi (DVA) su uglavnom asimptomatske lezije i najčešće ne zahtijevaju liječenje. AVM i DAVF su visokoprotodne vaskularne lezije s abnormalnom komunikacijom između arterijskog i venskog sustava. AVM su kongenitalne lezije, dok se DAVF smatraju stečenima. Oboje mogu biti uzrokom značajnog morbiditeta i mortaliteta ako rupturiraju i izazovu intrakranijsko krvarenje, stoga je primarni cilj njihovog liječenja eliminacija, ili barem smanjenje rizika krvarenja. (Radvany & Gregg, 2012) Faza vaskularnog pristupa u liječenju ovih lezija ne razlikuje se značajno od liječenja aneurizmi, osim što se kod embolizacije DAVF može koristiti i venski pristup, najčešće kroz v. femoralis. U intervencijskoj fazi se mikrokaterom ubrizgava embolizacijski agens u leziju, koji ju djelovanjem poput intravaskularnog „ljepila“ okludira.

### **EMBOlizACIJSKI AGENSI**

Uspješno endovaskularno liječenje AVM i DAVF zahtijeva odlaganje embolizacijskih agensa u vaskularne prostore navedenih lezija. Iako su mnogi agensi, uključujući čvrste čestice, svilu i apsolutni etanol, bili korišteni u liječenju AVM i DAVF, najbolji rezultati postignuti su primjenom tekućih agensa n-butil-2-cijanoakrilata (NBCA) i etilen-vinil-alkoholnog polimera (EVOH), na tržištu poznatog pod imenom ONYX (ev3, Irvine, California, USA). Odvojive zavojnice se ponekad koriste u liječenju visokoprotodnih AVM ili kao jedini agens u liječenju DAVF. (Radvany & Gregg, 2012) Onyx se posljednjih godina zbog svojih fizikalnih svojstava prometnuo u vodeći nezavojnički embolizacijski agens korišten u neuroendovaskularnim procedurama.

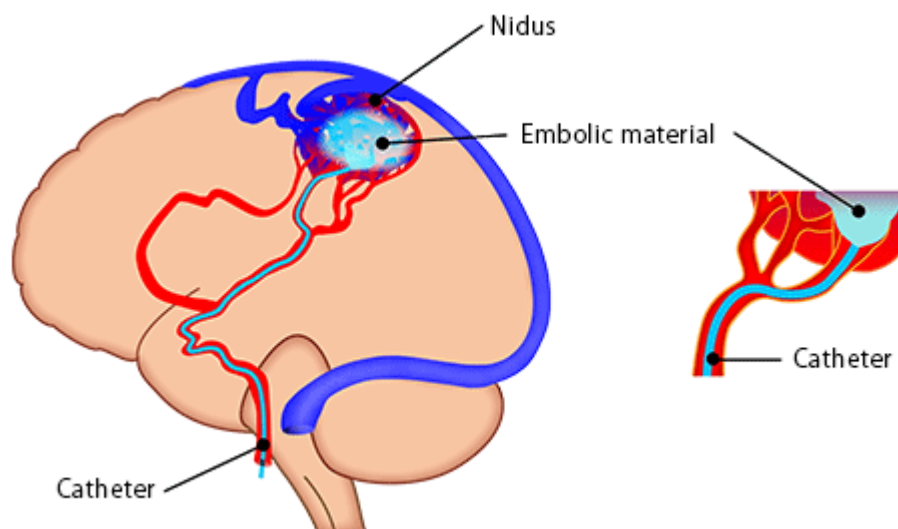
### **LIJEČENJE ARTERIOVENSKIH MALFORMACIJA**

Trenutno postoje tri mogućnosti liječenja AVM: neurokirurško, endovaskularna embolizacija i radijacijsko, tj. stereotaksijska radiokirurgija (SRS). Ako je AVM podložan kirurškom odstranivanju, tada je to preferirana metoda. Kada se AVM odstrani kirurški, odmah je odstranjen i rizik rupture i krvarenja. Za AVM koji se ne mogu liječiti kirurški, metoda izbora je radijacijsko liječenje. Glavni nedostatak radioterapije je dužina vremena potrebna da se ošteti nidus AVM-a i izazove njegovo smanjivanje i ožiljkavanje. Obično su potrebne 2 do 3 godine. Dakle, radioterapija predstavlja postupan, višegodišnji oblik liječenja AVM-a tijekom kojeg je pacijent izložen riziku krvarenja. (Plasencia & Santillan, 2012) Još jedna limitacija

raditerapije je činjenica da ona najbolje djeluje na male AVM, a s velikim AVM su rezultati znatno slabiji. Svaki AVM manji od 3 cm u najvećem promjeru se smatra malim. Odluku o izboru najbolje metode liječenja AVM-a donosi multidisciplinarni tim za svaki pojedini slučaj.

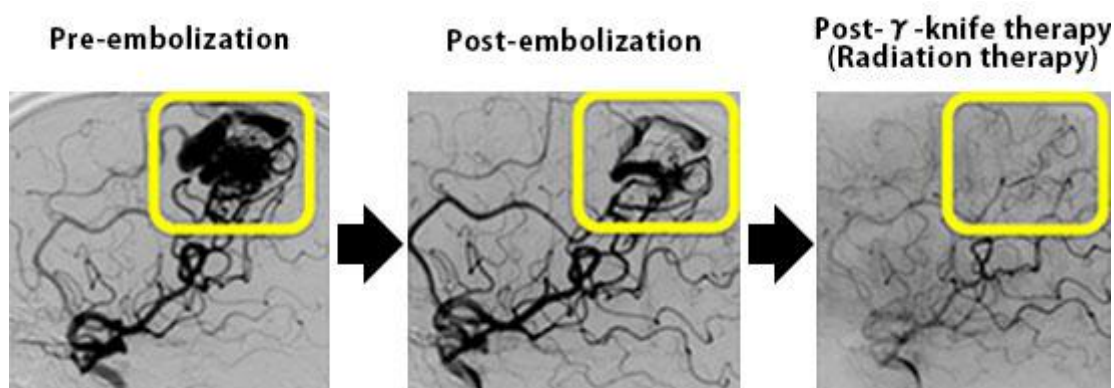
Sama embolizacija je rijetko metoda izlječenja. Ona obično ne zamjenjuje kirurgiju ili radijacijsku terapiju koje su potrebno za potpuno izlječenje AVM-a. No, embolizacija je vrlo korisna kada se provodi prije kirurškog zahvata ili radioterapije. Na primjer, embolizacija prije kirurškog zahvata blokirajući šantove dovodi do manjeg intraoperativnog krvarenja. Endovaskularna embolizacija može smanjiti volumen AVM-a i povećati propisanu radiokiruršku dozu s posljedičnim povećanjem vjerojatnosti obliteracije. Također je i površina koja mora biti ozračena manja i oštećenje susjednog normalnog moždanog parenhima je manje. Prisutnost intranidalnih aneurizmi u kontekstu krvarećeg AVM-a strogo indicira ciljanu embolizaciju s namjerom okluzije mjesta krvarenja kako bi se smanjio rizik ponovnog krvarenja. Intranidalne fistule se smatraju radiorezistentnom strukturom zbog velikog promjera lumena i brzog protoka. Iz tih razloga su i intranidalne aneurizme i fistule primamljivi ciljevi predradioterapijske embolizacije. (Plasencia & Santillan, 2012)

Pri razmatranju liječenja AVM-a, važno je razlikovati one koji su krvarili od onih koji nisu. Godišnji rizik ruptur AVM-a iznosi 2-4%, no rizik ponovljenog krvarenja iznosi 7-17% tijekom prve godine praćenja. (Mast i sur., 1997) Upravo zbog tog povećanog rizika je brzo zbrinjavanje rupturiranih AVM-ova preporučeno. Glavna odrednica uloge endovaskularne terapije jest lokacija AVM-a s obzirom na elokvenciju susjednog moždanog tkiva. Ako je lezija smještena unutar elokventnog tkiva, uloga endovaskularnog liječenja može biti limitirana zbog neprihvatljivog rizika moždanog udara. No, sigurnost zahvata se može povećati intraoperativnim monitoriranjem motoričkih i senzornih evociranih potencijala u kombinaciji s farmakološkim provokativnim testiranjem (Niimi i sur., 2004). Inicijalna evaluacija pacijenata s nerupturiranim AVM bi trebala odrediti jesu li, i koji su klinički simptomi povezani s AVM-om. Visokopročni šantovi mogu biti povezani sa srčanim zatajenjem, a venska kongestija s demencijom. Dobra procjena angioarhitekture AVM-a je bitna da se odredi je li endovaskularni zahvat tehnički izvediv. Potpuno izlječenje AVM-a koristeći samo embolizaciju moguće je samo u oko 20% slučajeva, i to kod AVM koji su mali i imaju jednu arteriju hranilicu i jedinstven odjeljak (compartment). Kako se veličina nidusa AVM-a povećava, tako se uspjeh liječenja samo embolizacijom smanjuje i rizik komplikacija raste. Kod takvih AVM-ova razumnija opcija je parcijalna embolizacija, sama ili u kombinaciji s radijacijskim ili kirurškim liječenjem.



Slika 16. Shema primjene embolizacijskog agensa u nidus AVM-a.

(<http://neurosurgery.med.u-tokai.ac.jp/en/patients/avm/treatment.html>)



Slika 17. Angiografski prikaz faza liječenja AVM-a. Lijevo: prije embolizacije. Sredina: poslije transarterijske embolizacije tekućim embolizacijskim agensom. Desno: Poslije radioterapije gamma-nožem. (<http://neurosurgery.med.u-tokai.ac.jp/en/patients/avm/treatment.html>)

## LIJEČENJE DURALNIH ARTERIOVENSKIH FISTULA

U liječenje DAVF bi trebalo uključiti sve pacijente koji trpe nepodnošljive simptome ili imaju DAVF s CVD (kortikalnim venskim odvodom), a odluke o liječenju donosi multidisciplinarni tim sposoban procijeniti sve mogućnosti liječenja. Osnova liječenja duralnih arteriovenskih fistula jest endovaskularna embolizacija. Može im se pristupiti transarterijskim (transarterious embolization, TAE) ili transvenskim (transvenous embolization, TVE) pristupom, a ponekad se kombiniraju oba.

Liječenje je usmjereno potpunoj eliminaciji arteriovenskog šanta – nepotpuno liječenje dozvoljava regrutiranje kolateralnih žila i održan rizik krvarenja. Kada potpuna okluzija šanta nije izvediva ili se smatra preriskantnom, selektivna diskonekcija CVD-a dolazi u obzir. Ovakav pristup ima učinkovitost u prevenciji neurološkog morbiditeta usporedivu s obliteracijom DAVF, ali s nižim proceduralnim rizikom. (Mironov, 1998)

Velika većina DAVF podložna je transarterijske pristupu. U slučajevima kada fistula uključuje jako stenoziran, kompartmentaliziran ili izoliran sinus, ili relativno malu i vijugavu kortikalnu venu, TAE može biti jedina opcija jer je TVE pretežak ili nemoguć. TAE uključuju superselektivnu distalnu kateterizaciju arterijskih hranilica. (Gandhi i sur., 2012) Idealno, vrh mikrokatertera bi trebao biti „zaglavljn“ u arterijsku hranilicu tako da embolizacijski agens penetrira fistuloznu konekciju i proksimalni dio venskog receptakuluma. (Cognard i sur., 2008)

Onyx (ev3, Irvine, California) se svi više primjenjuje u liječenju DAVF. Onyx je neadhezivni tekući embolizacijski agens koji se sastoji od etilen-vinil-alkoholnog kopolimera otopljenog u DMSO (dimetil sulfoksidu) s dodatkom praška tantala radi radio-opaciteta. Omogućava produžena ubrizgavanja i veće varijacije u ratama ubrizgavanja u pojedinu peteljku. Posebne tehnike ubrizgavanja omogućuju predvidivu i dubinsku penetraciju, pogotovo multiplih mikrofistula duž stijenke sinusa opskrbljenog multiplim hranilicama. Odlične karakteristike podložnosti endovaskularnom rukovanju omogućuju potpunu okluziju zahvaćenog sinusa ili proksimalne vene bez refluksa u kortikalne vene minimalizirajući tako komplikacije. (Saraf i sur., 2010)

U kontaktu s krvlju DMSO brzo difundira iz smjese, uzrokujući *in situ* precipitaciju polimera bez adhezije za žilnu stijenku. Polimer inicijalno precipitira u perifernom području krvne žile sa sekundarnom okluzijom centralnog dijela. Ovo svojstvo mu omogućava sporije, bolje kontrolirano ubrizgavanje s boljom penetracijom krvožilja u usporedbi s NBCA. Operater također ima opciju obustave ubrizgavanja ako Onyx počne ulaziti u arterijske peteljke, žile venskog odljeva ili u suspektne opasne anastomoze. Ubrizgavanje može biti ponovo nastavljeno nakon nekoliko sekundi jer će Onyx teći prema niskotlačnom okolišu rezidualne fistule. (Gandhi i sur., 2012)

Ubrizgavanje može biti prekinuto kako bi se izvelo injiciranje kontrasta preko katetera-vodiča s ciljem angiografske procjene učinkovitosti procedure, što nije moguće s NBCA. Onyx je dostupan u više koncentracija. Što je koncentracija niža, to je penetracija distalnija. Stavljanje bočice Onyxa na poseban grijač pri temperaturi 70 °C 5-10 min prije ubrizgavanja može dodatno poboljšati penetraciju i tečnost Onyxa. Velika prednost Onyxa je i sposobnost liječenja složenih fistula s više hranilica (*multifeeder*) preko jedne jedine peteljke. Odlične

stope izlječenja postignute su s ovim embolizacijskim agensom, mnoge od njih u jednome aktu. (Saraf i sur., 2010)

Upotreba Onyxa ima i nekih nedostataka. Može doći do produženog izlaganja fluoroskopiji te je potrebno obratiti pozornost na izbjegavanje radijacijske ozljede. Može doći do uklještenja katetera, DMSO-om uvjetovane angiotoksičnosti i ozljede kranijalnih živaca. Uklještenje katetera se može izbjeći ograničavanjem refluksa oko vrha katetera i njegovim pozicioniranjem u ravni segment žile. DMSO-om inducirana angiotoksičnost i vazospazam mogu biti izbjegnuti sporim ubrizgavanjem Onyxa. Izbjegavanjem ubrizgavanja Onyxa u arterije koje opskrbljuju donje kranijalne živce (poput petrozalnog ogranka srednje meningealne ili stilomastoidnog ogranka stražnje aurikularne arterije) i korištenjem alternativnih arterija pogodnih za embolizaciju, mogu se izbjeći povrede kranijalnih živaca. (Nogueira i sur., 2008)

TVE se provodi retrogradnom kateterizacijom zahvaćenog duralnog sinusa ili kortikalne vene nakon čega slijedi odlaganje zavojnica i/ili tekućeg embolizacijskog agensa. Cilj liječenja je okluzija arteriovenske fistule i/ili isključivanje leptomeningealnog ili kortikalnog refluksa s očuvanjem normalnog venskog odljeva. TVE se sigurnije primjenjuje kada zahvaćeni sinus ima minimalne doprinose normalnom venskom odljevu i postoji mogućnost da bude u potpunosti okludiran. Oprez je potreban kada duralni venski sinus prima drenažu iz normalnih vena – u tim okolnostima nužna je precizna identifikacija fistule kako bi se izbjegla potencijalna venska infarkcija ili krvarenje. Parcijalna embolizacija bi trebala biti izbjegavana jer može doći do preusmjeravanja protoka u normalne venske puteve s pogoršanjem CVD-a. (Gandhi i sur., 2012)

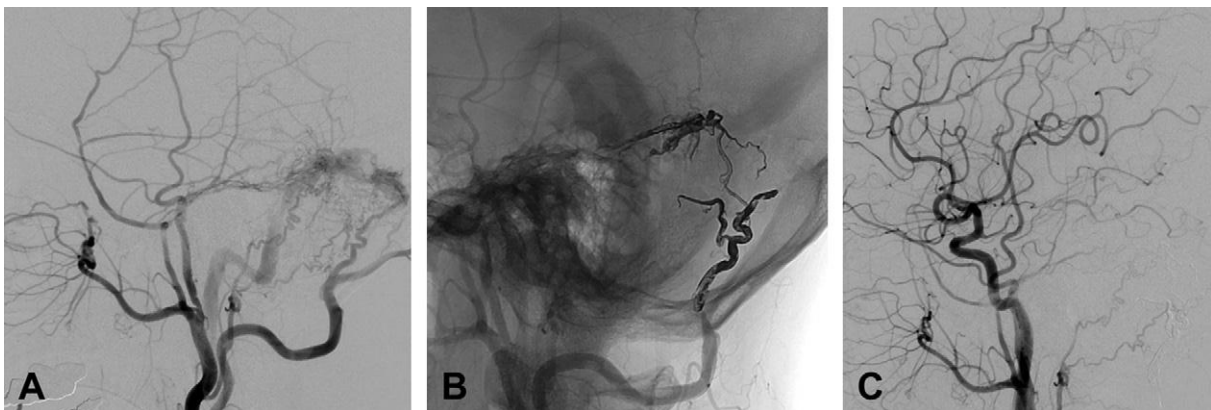
Pogodnosti TVE uključuju relativnu jednostavnost retrogradnog venskog pristupa do mjesta fistule i mogućnost zatvaranja fistule u jednome aktu. TVE je osobito pogodna za DAVF s multiplim malim ili izvijuganim arterijskim hranilicama koji nisu pogodni za TAE. Lezije koje uključuju kavernozi ili transverzni/sigmoidni sinus su pogodnije za TVE nego one povezane s gornjim sagitalnim sinusom. Stope potpune angiografske ablacije fistule s TVE procjenjuje se na oko 71-87.5% slučajeva. (Roy & Raymond, 1997)

Rizici TVE uključuju perforaciju žile, infarkciju, intrakranijsko krvarenje i prolazni ili trajni neurološki deficit povezan s promjenom u venskoj drenaži. Prolazna oftalmoplegija je prijavljena kod 14% embolizacija kavernozi sinusa, no pacijenti obično dožive puni oporavak. Rizik oštećenja kranijalnih živaca pritiskom zavojnične mase ili samom zavojnicom se može izbjeći korištenjem tekućih embolizacijskih agensa. Trajnice komplikacije su prijavljene u 4-7% slučajeva. Usprkos tim rizicima, TVE može biti sigurna i učinkovita



procedura za mnoge DAVF te se može koristiti kao dodatak TAE za potpuno izlječenje. (Gandhi i sur., 2012)

Općenito, najučinkovitija terapija DAVF-a je okluzija drenažne vene. (Mullan, 1994) U većini slučajeva, obliteracija ovih lezija može biti postignuta jedino preko terapije venske strane lezije. Tehnike s transvenskim pristupom čini se da imaju najveću stopu uspjeha među ostalim endovaskularnim tehnikama. Čak se i uspješna arterijska embolizacija često događa kad je mikrokater pozicioniran vrlo blizu ili unutar nidusa, tako da embolizacijski materijal može biti poguran preko nidusa u vensku stranu. Ako se samo arterije hranilice okludiraju, ali ne i drenažna vena, razvit će se kolateralne žile i doći će do ponovnog javljanja fistule. Suprotno tome, potrebno je osigurati i normalnu vensku drenažu nakon embolizacije da se izbjegne egzacerbacija venske hipertenzije i rizik krvarenja. Embolizacija samo arterija hranilica je većinom samo palijativna. Embolizacija arterijskih hranilica proksimalnih nidusu će gotovo bez iznimke biti praćena regrutacijom nove arterijske dovodnje krvi i mogućim preusmjeravanjem venskog odljeva s povećanim rizikom krvarenja. (Harrigan & Deveikis, 2013). Ipak, potaknuti nedavnim ubrzanim razvojem embolizacijskih agensa, neki autori smatraju kako bi transarterijska ONYX embolizacija trebala biti terapija izbora za sve lokacije, osim kavernoznih DAVF (Saraf i sur., 2010)



Slika 18. Angiografski prikaz slučaja bolesnika s DAVF-om lijevog transverzno-sigmoidnog sinusa. (A) Lateralni angiogram lijeve vanjske karotidne arterije pokazuje DAVF transverzno-sigmoidnog sinusa, arterijski opskrbljen lijevom srednjom meningealnom arterijom i okcipitalnom arterijom s drenažom u transverzni sinus, bez kortikalne drenaže. (B) Transarterijska embolizacija Onyxom kroz lijevu a. meningeu mediju i a. occipitalis. (C) Postembolizacijski angiogram pokazuje uspješnu potpunu rezoluciju DAVF. (Cha i sur., 2013)

## **6. KOMPLIKACIJE ENDOVASKULARNOG LIJEČENJA INTRAKRANIJSKIH ANEURIZMI**

Neočekivane ili predvidive komplikacije mogu se dogoditi u različitim fazama endovaskularne embolizacije intrakranijskih aneurizmi zbog utjecaja raznih tehničkih, kliničkih i anatomskih razloga. Ti događaji mogu biti specifični za proceduru ili općenite komplikacije vezane uz bilo koju neuroangiografsku proceduru. Neki od njih mogu dovesti do značajnog morbiditeta ili mortaliteta, dok su drugi tek tehničke prirode. Najčešće komplikacije povezane s endovaskularnim liječenjem intrakranijskih aneurizmi mogu se podijeliti na tromboembolijska i hemoragijska zbivanja. (Orrù i sur., 2013)

Posljednja opsežna istraživanja o stopama komplikacija govore o rasponu od 8.4% do 18.9%. Rizikni faktori za komplikacije su subarahnoidalno krvarenje, korištenje pomoćnih tehnika poput balonske angioplastike, izrazito male, ali i goleme aneurizme. (Harrigan & Deveikis, 2013) Iskustvo operatera je važna stvar; rizik pojave komplikacija pada s povećanjem operaterovog iskustva. Za svakih pet slučajeva omjer rizika smanjuje se za 0.69,  $p=0.03$ . (Singh i sur., 2002)

### **6.1. TROMBOEMBOLIJSKE KOMPLIKACIJE**

Tromboembolijske komplikacije moguće su tijekom endovaskularnog liječenja aneurizmi. Tijekom procedure embolijski materijal može biti podrijetla s katetera ili žica-vodilica, može se stvoriti na površini zavojnične mase u kontaktu s krvlju ili biti rezultat zastoja krvi u produženom arterijskom vazospazmu. U procedurama koje uključuju postavljanje potpornice, postoji rizik neposrednog nastanka tromboze, kao i rizik odgođene unutarpotpornične tromboze. Jatrogena arterijska disekcija (npr. prilikom korištenja katetera-vodiča ili balona) može također biti povezana s tromboembolijskim događajima. Stopa tromboembolijskih komplikacija kod nerupturiranih intrakranijskih aneurizmi (NIA) kreće se između 3.7% i 6.9%. (Gonzalez i sur., 2004)(Park i sur., 2005)

Prospektivna evaluacija koilanja NIA u ATENA studiji pokazala je ukupnu stopu tromboembolijskih komplikacija od 7.1% u 700 procedura, od toga je 4.1.% pacijenata umrlo, a 24.5% je imalo trajan neurološki deficit. U ovoj velikoj studiji pojava tromboembolijskih komplikacija nije bila značajno povezana s lokalizacijom aneurizme kao ni s omjerom kupola/vrat, ali je bila značajno češća u većih aneurizmi. (Pierot i sur., 2008) Kod

nerupturiranih aneurizmi sigurnost remodelirajućih tehnika je slična konvencionalnoj embolizaciji zavojnicama. (Pierot i sur., 2009)

Stopa tromboembolijskih komplikacija u liječenju rupturiranih aneurizmi (RIA) kreće se između 4.7% i 6%. (Orrù i sur., 2013). Viša stopa komplikacija (12.5%) uočena je u velikoj multicentričnoj studiji između 2006. i 2008. na 782 pacijenta s RIA od kojih je 3.8% preminulo ili razvilo trajan neurološki deficit. (Pierot i sur., 2010) Podgrupna analiza ove studije nije uočila značajne razlike u stopama komplikacija između balonom asistiranog koilanja (BAC) i jednostavnog, ne-asistiranog koilanja te je naglasila sličan sigurnosni profil obiju tehnika. (Pierot i sur., 2011) Neke druge studije govore o većoj stopi komplikacija prilikom korištenja balona u liječenju širokobaznih aneurizmi. (van Rooij i sur., 2006) Kod RIA značajno viša stopa tromboembolijskih komplikacija povezana je s veličinom aneurizme >10 mm, vratom aneurizme većim od 4 mm i s pušenjem. (van Rooij i sur., 2006)

Embolijski materijal može biti otrgnut s vrha katetera-vodiča tijekom procedure, pogotovo u slučaju spazma matične arterije koji usporava antegradni protok i olakšava stvaranje tromba na kateterima. Stagnaciju krvi u matičnoj arteriji stoga valja pažljivo izbjegavati, posebice kada je kateter-vodič u distalnim pozicijama. Ugrušci se također mogu razviti na žicama ili balonima i dovesti do embolijskih inzulta. Zavojnična masa potencijalni je izvor ugruška u kontaktu s krvlju, a kod velikih širokobaznih aneurizmi veći je rizik zbog veće površine trombogenih zavojnica u kontaktu s krvlju.

Premještanje zavojnica u matičnu arteriju također povećava rizik stvaranja ugruška. Prolaps ili istezanje zavojnica tijekom endovaskularne embolizacije IA nije rijetkost, pojavljuje se u 4-6% slučajeva i može dovesti do tromboembolijskih komplikacija. (White i sur., 2008) Migracija zavojnica može biti povezana s neuspjehom njihova odvajanja, pomicanjem ili istezanjem te je češća u širokovratnih aneurizmi koje stoga zahtijevaju primjenu pomoćnih tehnika da se minimaliziraju rizici protruzije ili migracije zavojnica. Pažljiva procjena hemodinamskih modifikacija pruzročene migracijom zavojnica je ključna u odluci o daljnjim koracima u upravljanju ovim slučajevima. U malim aneurizmama distalni dio zavojnice može protrudirati u matičnu arteriju i inducirati lokalno stvaranje ugruška. Kada zavojnica protrudira izvan aneurizme, ona može biti potjerana protokom krvi u distalni ogranak. Tehnike za uklanjanje migriranih zavojnica nisu dobro utvrđene i trebaju biti prilagođene svakom pojedinom slučaju kako bi se izbjegle posljedice moždane infarkcije.

Jatrogena arterijska disekcija može isto tako biti povezana s tromboembolijskim komplikacijama. Disekcije su dobro opisana komplikacija dijagnostičke angiografije, a mogu biti udružene s traumatskom ozljedom kateterom ili žicama. Intervencijski neuroradiolozi trebaju biti svjesni da su neke bolesti, npr. fibromuskularna displazija, Ehlers-Danlosov sindrom tip IV, Marfanov sindrom, osteogenesis imperfecta, cistična medijalna nekroza i pseudoxantoma elasticum, povezane s povećanim rizikom arterijske disekcije. Osobita pažnja treba biti posvećena prilikom izvođenja endovaskularnih zahvata u pacijenata s takvim stanjima. DWI (*diffusion-weighted imaging*) MR studije sugeriraju viši rizik embolijskih događaja u procedura na RIA u usporedbi s procedurama na nerupturiranim aneurizmama. (Brooks i sur., 2008) Različite varijable mogu objasniti ovaj nalaz: različiti periproceduralni medicinski režimi zbog ograničenja antiagregacijske i antikoagulacijske terapije u pacijenata sa SAH-om, prisutnost vazospazma i mogući biološki faktori povezani sa SAH-om koji mijenjaju koagulacijska svojstva krvi.

Tromboembolijski događaji se mogu također češće javiti prilikom korištenja složenih tehnika kao što su „Y-stentiranje“, koje uključuje ukriženo-Y (*crossing-Y*) i priljubljeno-Y (*kissing-Y*) stentiranje. Ove tehnike se primjenjuju u liječenju širokovratnih vrhbazilarnih aneurizmi ili bifurkacijskih MCA aneurizmi te su također jedna od mogućih opcija za složene bifurkacijske aneurizme, no učinkovitost i sigurnost tih tehnika još treba utvrditi u velikim studijama. Ipak, vrijedi istaknuti kako je u velikoj jednocentričnoj studiji korištenje raznih potpornicom asistiranih tehnika bilo povezano s većom stopom komplikacija u usporedbi s procedurama bez korištenja potpornica. (Piotin i sur., 2010)

Kako bi se minimalizirao rizik embolijskih komplikacija detaljna pozornost u pripremi zahvata je preporučena, s posebnim naglaskom na ispiranje katetera s fiziološkom ili hepariniziranom fiziološkom otopinom, pripremu injekcija i korištenje zračnih filtera na tlačnocijevnim sustavima. Sustavna heparinizacija smanjuje tihe (*silent*), tj. klinički neprimjetne mikroembolije, što je utvrđeno DWI-MR studijama. Preporuča se titrirati heparin s ciljem ostvarivanja aktiviranog koagulacijskog vremena (ACT) od 250-300 sekundi. Kod nerupturiranih IA heparinizacija bi trebala započeti već na početku angiografske procedure, dok se kod rupturiranih IA može pričekati dok aneurizma nije barem parcijalno osigurana i jedna ili više zavojnica postavljena. Kada se planira upotreba potpornice, ključni čimbenik je oralna premedikacija s antiagregacijskim lijekovima kako bi se spriječila intraoperativna tromboza i smanjio rizik odgođenih tromboembolijskih zbivanja. Pacijenti obično primaju aspirin i klopidogrel prije elektivnih zahvata. (Orrù i sur., 2013) Mnoge grupe autora zalažu se za rutinsko testiranje rezistencije na klopidogrel budući da studije pokazuju kako čak do 50% pacijenata koji idu na ugradnju cerebrovaskularnog stenta mogu biti loši odgovaratelji (*low responders*) na klopidogrel. Incidencija rezistencije na aspirin jako varira (5-60%), a

rezistencija na klopidogrel navodno se kreće između 4% i 30%, ali ova varijacija je moguća zbog različitih metoda testiranja kao i zbog različitih definicija rezistencije. Stvarna prevalencija rezistencije na aspirin i klopidogrel ostaje neizvjesna. (Prabhakaran i sur., 2008)

Osobita pozornost tijekom zahvata treba biti posvećena stanjima povezanim s povećanim rizikom tromboembolijskih komplikacija kao što su prolaps zavojnica u matičnu arteriju ili distalne ogranke. Pojava protočnog deficita oko postavljenih zavojnica je često prvi znak tromba u razvoju. „Nestali“ arterijski ogranak, iznenadni završetak krvne žile, gubitak kapilarnog rasapa (*blush*) i stagnacija kontrasta su sve znakovi koji mogu biti povezani s tromboembolijskim zbivanjem i moraju potaknuti pažljivu procjenu vaskulature. (Orrù i sur., 2013)

Odmah po prepoznavanju tromboembolijske komplikacije valja započeti s predloženim mjerama zbrinjavanja. Treba razmotriti povišenje arterijskog tlaka budući da ono povećava perfuzijski tlak kroz Willisijev krug i leptomeningealne kolaterale. Jednom kad je aneurizma osigurana, za otapanje novostvorenog ugruška predloženi su različiti farmakološki pristupi poput davanja aspirina ili heparina. Intraarterijsko davanje fibrinolitika u RIA može biti povezano s lošim ishodom. (Cronqvist i sur., 1998) Budući da su ugrušci stvoreni tijekom endovaskularnih procedura bogati trombocitima, primjena antagonista glikoproteinskih IIb-IIIa receptora (npr. abciksimaba ili tirofibana) je zagovarana kao najbolja opcija za hitro rastvaranje novostvorenih ugruškova sa stopom rekanalizacije do 68.3% (Gralla i sur., 2008) I intravenski i intraarterijski put primjene su pokazani kao učinkoviti. Neki autori izvještavaju o upotrebi intraarterijskog abciksimaba čak i kod zbrinjavanja tromboembolijskih komplikacija prilikom liječenja rupturiranih IA bez klinički značajnih intrakranijskih ili sustavnih hemoragijskih komplikacija. (Song i sur., 2004) Opisane hemoragijske komplikacije uključuju krvarenje na mjestu arterijske punkcije, intraparenhimno krvarenje kao i krvarenje povezano s postavljanjem ventrikulostome. Teška trombocitopenija se rijetko susreće prilikom korištenja abciksimaba i opisano je u oko 5% pacijenata. Ostali antagonisti glikoproteinskih IIb-IIIa receptora korišteni za liječenje intraproceduralnog stvaranja ugruška tijekom embolizacije zavojnicama uključuju tirofiban i eptifibatid. Mehanička ekstrakcija ugruška i/ili disrupcija također mogu biti razmotreni. (Orrù i sur., 2013)

## 6.2. HEMORAGIJSKE KOMPLIKACIJE

Intraoperativna ruptura (IR) jest komplikacija embolizacije intrakranijskih aneurizmi koje se operateri najviše pribojavaju, a može se dogoditi tijekom uvođenja mikrokatetera, žice-vodilice ili tijekom pozicioniranja zavojnica u aneurizmatSKU vreću. IR je povezana s visokom stopom neurološkog deficita, prema različitim studijama raspona od 5% do 63%, i stopama mortaliteta od 20% do 33%. Pojava IR tijekom endovaskularnog koilanja procjenjuje se u rasponu od 2% do 8% svih aneurizmi. (Orrù i sur., 2013) Rupturirane aneurizme izgleda da su podložnije perforaciji povezanoj s endovaskularnim liječenjem u usporedbi s nerupturiranim lezijama. Metaanaliza 1248 rupturiranih IA pokazala je kako se IR dogodila u oko 4.1% aneurizmi i kako se rizik intraproceduralne rupture tijekom embolizacije zavojnicama značajno razlikuje između skupine pacijenata s nerupturiranim aneurizmama (0.7%) i skupine pacijenata s prethodno rupturiranim aneurizmama (4.1%). (Cloft & Kallmes, 2002) Najvjerojatnije objašnjenje za viši rizik intraproceduralne perforacije u prethodno rupturiranih aneurizmi jest fragilnija stijenka rupturiranih aneurizmi. Neke histološke karakteristike stijenki rupturiranih aneurizmi, poput ekspresije matricne metaloproteinaze-9, mogu biti povezane s povećanjem krhkosti stijenke. Povrh toga, kod rupturiranih aneurizmi pomicanje ugruška koji štiti mjesto rupture može voditi u daljnje subarahnoidalno krvarenje, dok je kod nerupturiranih lezija nužno *de novo* stvaranje procijepa kroz arterijsku stijenku za nastanak SAH-a. Različiti čimbenici mogu korelirati s rizikom intraproceduralne perforacije tijekom embolizacijske terapije zavojnicama. Izgleda da je stopa perforacija povezana s veličinom aneurizme (npr. manje aneurizme su pod većim rizikom za jatrogenu perforaciju) i značajno veći rizik rupture je izvješten kod aneurizmi manjih od 3 mm. (van Rooij i sur., 2009) (Nguyen i sur., 2008) Doista, neki autori smatraju jako male aneurizme relativnom kontraindikacijom za endovaskularno liječenje; iz tog razloga takve aneurizme nisu bile uključene u ISAT studiju. (Molyneux i sur., 2005) Kronična opstruktivna plućna bolest (KOPB) smatra se čimbenikom rizika za intraproceduralnu rupturu tijekom intravaskularnog liječenja IA. U pacijenata koji boluju od KOPB-a biološki procesi mogu oštetiti arterijski endotel i predisponiraju pacijente rupturi, a prijašnje pušenje, čimbenik koji vodi do KOPB-a, može također predstavljati nezavisnu varijablu. (Elijovich i sur., 2008)

Perforacije aneurizmi tijekom endovaskularnog liječenja povezane su s brojnim mehanizmima. Kao što je već navedeno, aneurizme mogu biti perforirane žicom-vodilicom, mikrokateterom ili samom zavojnicom. Većina intraoperativnih ruptura koje se spominju u literaturi bila je prouzročena žicama-vodilicama ili zavojnicama. (Elijovich i sur., 2008) Izgleda kako su perforacije mikrokateterom i zavojnicom više životno ugrožavajuće od perforacija uzrokovanih žicom vodilicom. Među raznim uzrocima IR ističe se povećana napetost

mikrokatetera i mikrožice-vodilice akumulirana tijekom manipulacije koja može dovesti do iznenadnog „skoka unaprijed“ i perforacije aneurizme. Nek autori (Doerfler i sur., 2001) (Cloft & Kallmes, 2002) izvještavaju kako rizik nekontroliranog napredovanja mikrokatetera može biti minimaliziran smanjivanjem snage potiskivanja mikrožice-vodilice prema naprijed i sporim povlačenjem žice pod izravnim fluoroskopskim nadzorom. Perforacije stvorene mikrožicom vodilicom su manje i lakše ih je zatvoriti prije nego što dođe do prekomjernog krvarenja, dok su perforacije prouzročene mikrokateterom obično veće s težim posljedičnim krvarenjem. Tijekom postavljanja zavojnica mikrokateter se njiše, a njegov vrh se kreće naprijed-nazad unutar aneurizmatске vreće što može oštetiti kupolu aneurizme i dovesti do rupture. Ovaj mehanizam je vjerojatno više očit tijekom postavljanja inicijalnih zavojnica i više je vjerojatno da uzrokuje rupturu u pacijenata koji se prezentiraju sa SAH-om. Mikrokateter postaje stabilniji s više postavljenih zavojnica te je stoga manja vjerojatnost rupture u kasnijim fazama koiliranja. No, isto tako treba napomenuti da kada su brojne zavojnice postavljene, zaglavljivanje katetera između zavojnične mase i aneurizmatске stijenke može biti opasno i dovesti do IR. Krvarenja mogu biti izazvana i rupturom matične arterije ili aneurizmatškog vrata traumom povezanom s napuhivanjem balona, prekomjernom rigidnošću mikrokatetera kada ga pridržava balon tijekom postavljanja zavojnica ili zbog postavljanja suviše zavojnica u aneurizmatšku vreću (*over-packing*). (Orrù i sur., 2013)

Kod liječenja vrlo malih aneurizmi i lezija za koje se smatra da su pod povećanim rizikom ruptore (npr. PICA aneurizme), neki autori predlažu pozicioniranje balona preko aneurizmatškog vrata spremnog kao zaštitu u slučaju eventualne intraoperativne ruptore. Budući da je rizik IR viši u kontekstu SAH-a, neki se autori zalažu za izbjegavanje davanja heparina prije postavljanja barem prve zavojnice prilikom liječenja rupturiranih aneurizmi. (Doerfler i sur., 2001) Hemoragijske komplikacije se češće događaju za vrijeme umetanja prve zavojnice ili u pokušaju ostvarivanja gušćeg pakiranja zavojnica na kraju zahvata. Ekstravazacija kontrasta je otkrivena angiografijom u većine pacijenata nakon perforacije aneurizme, a pacijenti često razvijaju sistemnu hipertenziju zbog naglog porasta intrakranijskog tlaka. (Ricolfi i sur., 1998) U teškim slučajevima znatan porast intrakranijskog tlaka može dovesti do zastoja ili čak prekida protoka u unutarnjoj, s preusmjeravanjem protoka u vanjsku karotidnu arteriju. Nakon što je IR prepoznata, predloženi su različiti koraci za zbrinjavanje iste. Važno je oduprijeti se iskušenju vađenja mikrokatetera odmah po prepoznavanju ruptore budući da mikrokateter sam po sebi može doprinijeti inicijalnoj hemostazi. Ako je pacijent sustavno antikoaguliran treba razmotriti prekidanje učinka heparina. U tu svrhu primjenjuje se intravenski protamin sulfat uz provjeravanje njegovih potencijalnih kardiopulmonalnih nuspojava (sustavna hipotenzija, plućna hipertenzija, bradikardija, plućni edem). Perforacije prilikom zahvata s korištenjem balona mogu se

zbrinuti napuhivanjem balona što će dovesti do zatvaranja matične žile za vrijeme susljednog postavljanja zavojnica u aneurizmu. Preporučljivo je držati mikrokater na mjestu i nastaviti hitro postavljati zavojnice uz stalno nadgledanje prohodnosti matične žile. Opisano je i korištenje drugog mikrokatera za nastavak punjenja aneurizme zavojnicama dok se mikrokater odgovoran za perforaciju ostavi na mjestu. (Willinsky & terBrugge, 2000) Protumjere poput obrata antikoagulacije i osiguravanja mjesta perforacije s dodatnim zavojnicama čine se učinkovitima u sprječavanju invalidnosti ili smrti u većini slučajeva. Opisana je i injekcija tekućih polimera za zatvaranje mjesta proceduralne rupture. Preporučljivo je učiniti hitni CT mozga, no treba imati na umu kako će biti teško procijeniti opseg subarahnoidalnog krvarenja zbog prisutnosti kontrastnog sredstva korištenog za vrijeme zahvata. U emergentnom zbrinjavanju IR treba biti razmotrena i neposredna ventrikulostomija, a može biti potrebna i kraniotomija za evakuaciju novonastalog hematoma. (Orrù i sur., 2013)

### **6.3. OSTALE KOMPLIKACIJE**

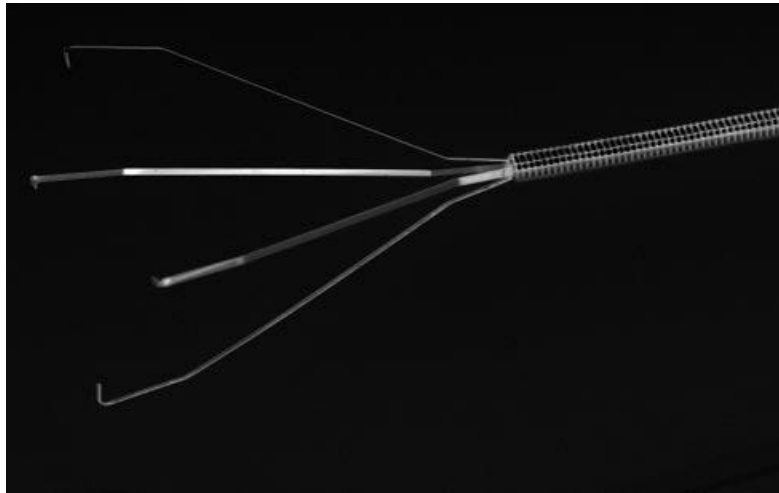
Ponovno javljanje aneurizme (*recurrence*) definirano je kao rekanalizacija aneurizme na praćenju (*follow-up*) slikovnim metodama i zahtijeva dodatno liječenje. Iako ponovno javljanje aneurizme nije proceduralni rizik, ono je potencijalna komplikacija i treba biti raspravljeno s pacijentom prilikom dobivanja informiranog pristanka. Predloženi mehanizmi nastanka uključuju zbijanje (kompakciju) zavojnične mase – ono se drži najčešćim uzrokom ponovnog javljanja aneurizme, i rast aneurizmatkog vrata ili kupole. U studijama praćenja koriste se različite definicije rekanalizacije, tj. ponovnog javljanja aneurizme, a godinu dana i dulje od inicijalnog zahvata stope vraćanja aneurizme kreću se oko 21-22%. (Harrigan & Deveikis, 2013) Ponovno javljanje izbjegava se gustim popunjavanjem aneurizme, a liječi se ponavljanjem koilanja ili kirurškim zahvatom.

Disekcija krvnih žila događa se u 0.6-3.6% slučajeva, a disekcije vertebralne arterije su češće od disekcija karotidnih arterija. Ova komplikacija je vjerojatno i češća, ali se slabo prijavljuje jer mnogi operateri rutinski ne izvode kontrolne angiogramе ulazne krvne žile (vertebralne ili karotidne arterije) pri kraju zahvata pa mnoge asimptomatske lezije ostaju neprepoznate. Mehanizam nastanka jest ozljeda intime žicom ili kateterom-vodičem stoga je i pažljivo rukovanje kateterom-vodičem mjera kojom se smanjuje rizik za nastanak disekcije. Za zbrinjavanje je obično dostatna antiagregacijska terapija; 325 mg aspirina supozitorno tijekom ili nakon procedura uz prelazak na dnevni peroralni (PO) unos, a po potrebi i dodatak



75 mg klopidogrela PO dnevno. Ako disekcija ograničava protok ili nosi rizik tromboze potrebno je razmotriti upotrebu intravenskog heparina uz antiagregacijsku terapiju, a u obzir dolazi i postavljanje stenta preko lezije ako je nužno nastaviti raditi kroz zahvaćenu krvnu žilu. Većina disekcija liječenih antiagregacijskom terapijom zacijeli nakon 3-6 mjeseci, pa je to i vrijeme kad treba napraviti kontrolno praćenje s CTA ili MRA. (Harrigan & Deveikis, 2013)

Prolaps jedne ili više zavojnica u matičnu arteriju je dobro poznat fenomen koji može izazvati ili doprinijeti moždanoj ishemiji povezanoj sa zahvatom. Ova rijetka komplikacija pojavljuje se u oko 0.5% slučajeva. (Murayama i sur., 2003) Aneurizme sa širokim vratom, malim omjerom kupole prema vratu, vijugave žile, nestabilni mikrokateri, korištenje premalih zavojnica, prerano otpuštanje zavojnica te visokoprotočni uvjeti (npr. povezani s AVM) su sve čimbenici koji mogu predisponirati pomicanju zavojnica izvan aneurizme. Cijela zavojnica, ali i samo njezine petlje unutar lumena matične arterije ili vaskulature distalno od aneurizme mogu inducirati embolijsku ili trombotsku žilnu okluziju. Unatoč stalnim poboljšanjima materijala i tehnika, rizik pomicanja i migracije ostaje prisutan čak i u rukama najiskusnijih i najvještijih operatera. Na tržištu postoji mnogo naprava uz pomoć kojih je moguće ukloniti i izvući "odbjegle" zavojnice. Većina ih funkcionira poput mikro-omče (*microsnare*) i omogućuju hvatanje otvorenih zavojnica preko dostupnih proksimalnih ili distalnih krajem, u žilama promjera 3 mm i više. U manjim arterijama lumen žile je preuzak da omogući dovoljno otvaranje petlje omče i njihova upotreba u tim okolnostima nosi rizik rupture ili disekcije. Dovoljno velik lumen je također potreban ako se migrirana zavojnica želi "poklopiti" potpornicom i tako zahvaćena arterija održati prohodnom. Novija naprava dizajnirana specijalno za uklanjanje stranih tijela poput zavojnica iz intrakranijskih krvnih žila jest Alligator Retrieval Device (Chestnut Medical Technologies, Menlo Park, CA, USA). Alligator je mikroforceps napravljen od 0.016-inčne žice od nehrđajućeg čelika s preciznim hvataljkama na vrhu i ima intrinzične prednosti u odnosu na mikro-omče u endovaskularnom uklanjanju zavojnica. (Henkes i sur., 2006)



Slika 19. Alligator Retrieval Device za endovaskularno uklanjanje stranih tijela iz intrakranijskih arterija. (Henkes i sur., 2006)

Istezanje zavojnice rijetka je komplikacija koja se susreće u do 2% slučajeva. (Cognard i sur., 1998) Nastaje kada distalni dio zavojnice postane zarobljen u aneurizmi, a pokušaj povlačenja zavojnice rezultira njezinim rastezanjem. Zaglavljivanje zavojnice može se dogoditi zapetljavanjem nekog njezinog dijela u zavojničnoj masi, uglavljivanjem između zavojnične mase i stijenke aneurizme ili zakačivanjem na potpornicu. Zaglavljivanje zavojnice može nastati i ispadanjem mikrokatetera izvan aneurizme kada je većine zavojnice postavljena. Neki autori razlikuju „istezanje“ zavojnice, kada je distalni dio zaglavljen i zavojnica je samo blago rastegnuta, i „otpetljavanje“ kada je zavojnica znatnije produžena i više ju nije moguće adekvatno kontrolirati. (Sugiu i sur., 2002) Važno je brzo prepoznavanje zaglavljenosti zavojnice kako bi se izbjeglo dodatno istezanje. „Istegnuta“, ali ne i „otpetljana“ zavojnica može se postaviti koristeći potpornicu ili balon kojima se istegnuti dio može osigurati ili potisnuti natrag u aneurizmu. Kada zavojnica postane toliko „otpetljana“ i rastegnuta da se više ne može sigurno postaviti ili povući moguće ju je produžiti do velikih udaljenosti (1-2 metra ili čak više). Tada postoje tri tehnike spašavanja:

- korištenje omče za izvlačenje zavojnice
- izvlačenje rastegnutog dijela zavojnice iz matične arterije i postavljanje u ekstrakranijsku žilu, npr. prilikom koilanja aneurizme prednje cirkulacije rastegnuti dio se postavi u vanjsku karotidnu arteriju gdje će anterogradnim protokom krvi biti stabiliziran i osiguran od embolizacije intrakranijske cirkulacije (aksilarna arterija se može koristiti na sličan način za aneurizme stražnje cirkulacije)
- rastegnuto dio može biti povučen skroz do femoralne arterije i tamo osiguran.

Ostale komplikacije koje se mogu susresti zajedničke su svim dijagnostičkim angiografskim zahvatima i uključuju hematome i disekcije na mjestu arterijske punkcije te sistavne komplikacije povezane s ubrizgivanjem kontrastnog sredstva, npr. alergiju na kontrast, kontrastom induciranu nefropatiju i u nekim vrlo rijetkim slučajevima neurološku toksičnost povezanu s kontrastom. Mogu se javiti i nuspojave lijekova koji se koriste tijekom zahvata poput heparinom inducirane trombocitopenije (HIT) ili hemoragijskih komplikacija povezanih s korištenjem antiagregacijskih ili antikoagulacijskih lijekova. Vrlo rijetka komplikacija nakon zavojnične embolizacije je i stvaranje moždanog edema u parenhimu susjednom aneurizmatskoj vreći. (Orrù i sur., 2013)

## 7. USPOREDBA REZULTATA NEUROKIRURŠKOG I ENDOVASKULARNOG LIJEČENJA INTRAKRANIJSKIH ANEURIZMI

### 7.1. REZULTATI NEUROKIRURŠKOG LIJEČENJA

Frekvencija rezidualnih aneurizmi nakon neurokirurškog liječenja (klipanja) kreće se između 3.8-8%. Ruptura ili reruptura nakon klipanja obično se događa kada se rezidualna aneurizma ostavi nakon operacije. U studiji 715 kirurški liječenih pacijenata s prosječnim trajanjem praćenja 6 godina, vjerojatnost ponovnog krvarenja iznosila je 3.7%, dok je vjerojatnost ponovnih krvarenja svih pacijenata iznosila 0.14%. (Feuerberg i sur., 1987) Studija 12 slučajeva s poznatom rezidualnom aneurizmom nakon operacije, dvije aneurizme (16.7%) su narasle tijekom angiografskog praćenja s prosječnim trajanjem praćenja od 4.4 godine. (David i sur., 1999) U kirurškoj seriji 220 slučajeva, svi koji su na postoperativnoj angiografiji pokazali potpunu obliteraciju aneurizme, tri pacijenta (1.4%) su imala SAH pripisiv ponovnom javljanju aneurizme, dok je kod dva pacijenta je pronađen ponovni rast aneurizme, ali bez rupture. Srednje vrijeme praćenja iznosilo je 9.9 godina. (Tsutsumi i sur., 1998) Od 135 klipanih aneurizmi koje su postoperativno angiografski izgledale obliterirane, kod dvije (1.5%) je na *follow-up* angiografiji uočen ponovni rast, sa srednjim trajanjem praćenja 4.4 godine. (David i sur., 1999) U kohortnoj studiji u koju je bilo uključeno 9 centara i ukupno 711 pacijenata liječenih neurokirurški nakon SAH-a, reruptura klipanih aneurizmi se nije dogodila tijekom 2666 osoba-godina. (The CI, 2006)

Sustavni pregled literature koji je uključio 61 studiju i 2460 pacijenata s elektivnim kirurškim zahvatom na nerupturiranim aneurizmama dao je podatak o stopi morbiditeta od 10.9% i stopi mortaliteta od 2.6%. (Raaymakers i sur., 1998) ISUIA studija pokazala je ukupni 30-dnevni postkirurški morbiditet i mortalitet od 13.2%, a stopa mortaliteta iznosila je 1.5%. Jednogodišnja stopa morbiditeta i mortaliteta iznosila je 12.2%, a stopa mortaliteta 2.3%. Čimbenici rizika za komplikacije nakon neurokirurškog liječenja NIA uključuju dob preko 50 godina, veličinu aneurizme > 12 mm, smještaj u stražnjoj cirkulaciji i anatomsku složenost. (Wiebers i sur., 2003) Oko 15.7% pacijenata ima epileptičke napadaje nakon klipanja nerupturiranih aneurizmi. (Rabinowicz i sur., 1991)

Stope kirurških komplikacija u liječenju rupturiranih aneurizmi su nejasne zbog mnoštva problema koji utječu na pacijente sa SAH-om. Populacijski bazirane studije govore o 30-dnevnoj stopi mortaliteta od 13.4% i jednogodišnjoj stopi mortaliteta između 13.3% i 17.9%.

(Ronkainen i sur., 2001)(Britz i sur., 2004) U ISAT studiji jednogodišnja stopa mortaliteta ili ovisnosti o pomoći kod kirurški liječenih pacijenata iznosila je 30.9%.

## 7.2. REZULTATI ENDOVASKULARNOG LIJEČENJA

Izveštaji o angiografskim rezultatima nakon endovaskularnog liječenja intrakranijskih aneurizmi nejasni su zbog različitih definicija angiografskih nalaza kao i različitih lokalizacija i veličina aneurizmi te rupturiranosti, odnosno nerupturiranosti. „Potpuna“ obliteracija aneurizme izveštena je u oko 50-60% slučajeva neposredno nakon embolizacije, a „gotovo potpuna“ okluzija u oko 90% slučajeva. Terapijski neuspjesi, tj. nikakva embolizacija izveštena je u oko 5% slučajeva, iako bi prema nekim izvještajima taj postotak mogao biti i veći. (Harrigan & Deveikis, 2013) Sustavni pregled 48 studija pokazao je kako su stope inicijalne okluzije neovisne o veličini i smještaju aneurizme, konfiguraciji aneurizmatskog vrata te je li aneurizma rupturirana ili ne. (Brilstra i sur., 1999)

Prema dogovoru, inicijalno slikovno praćenje se radi 3-6 mjeseci nakon endovaskularnog zahvata, a potom jednom godišnje doživotno. Postoji bezbroj definicija ponovnog javljanja, tj. vraćanja (*recurrence*) aneurizmi nakon endovaskularnoj koilanja pa je usporedba između studija gotovo nemoguća. Najsmislenija definicija vraćanja aneurizme jest *rekanalizacija tolikog volumena unutar aneurizme koji traži ponovno liječenje, bilo endovaskularnim ili kirurškim mjerama*. (Raymond i sur., 2003) Studije koje uključuju slučajeve od 1990-tih govore o stopi značajnijeg vraćanja aneurizmi od približno 20% u prvih 12-18 mjeseci nakon zahvata.

MRA studija 400 endovaskularno liječenih pacijenata dokazala je rekanalizaciju 6 mjeseci poslije zahvata u 2.8% slučajeva. Zanimljivo, nije uočena kasna rekanalizacija aneurizmi prednjih komunikantnih arterija. (Ferns i sur., 2011) Prediktori ponovnog javljanja aneurizme su nepotpuna okluzija kod inicijalnog zahvata, veličina aneurizme > 10 mm i labava popunjenost aneurizme. Gustoća popunjenosti zavojnicama može korelirati s trajnošću okluzije aneurizme. Obično se samo 23-26% endosakularnog volumena aneurizme popuni zavojnicama, a neke studije upozoravaju kako je minimalno 25-33% volumetrične okluzije potrebno za trajnu okluziju aneurizme. (Tamatani i sur., 2002) Odnos aneurizme s matičnom arterijom također je faktor koji utječe na ponovnu pojavu aneurizme. Terminalne aneurizme češće se vraćaju (38%) u usporedbi s aneurizmama smještenim na bočnoj stijenci (*sidewall*) arterije (11%). (Soeda i sur., 2004)

Ukupna stopa kliničkih komplikacija povezanih s koilanjem kreće se oko 8-10%. Sustavni pregled 48 studija s ukupno 1383 pacijenata otkrio je stopu trajnih komplikacija nakon endovaskularnog liječenja u iznosu od 3.7% (95% CI 2.7-4.9%).(Brilstra i sur., 1999)

Komplikacije su češće kod primjene potpornica i kod jako malih aneurizmi (< 3 mm). U seriji 1109 aneurizmi, stopa neurološkog morbiditeta iznosila je 7.4% kod koilanja uz pomoć potpornica u usporedbi s primarnim koilanjem kada je iznosila 3.8%. Stopa mortaliteta je iznosila 4.6% kod primjene potpornica i 1.2% kod koilanja bez njihove primjene. (Pierot i sur., 2010) Sustavni pregled pronašao je stopu proceduralne rupture od 8.3% i kombiniranu stopu periproceduralnog morbiditeta i mortaliteta od 7.3% kod embolizacije jako malih aneurizmi. (Brinjikji i sur., 2010)

Ponovno krvarenje nakon koilanja rupturiranih aneurizmi je rijetko, događa se u približno 3% slučajeva. Periproceduralne rehemoragije obično zahvaćaju aneurizme koje su bile nepotpuno okludirane nakon inicijalnog liječenja. Stopa periproceduralne rerupture čini se da se smanjila posljednjih godina; nedavna multicentrična studija otkrila je stopu 30-dnevne rerupture od 0.9%. (Fleming i sur., 2011) Kasnije rehemoragije teže pojavljivanju u aneurizmama koje su pokazale neki stupanj vraćanja, naglašavajući važnost rutinskog radiološkog praćenja koilanih aneurizmi. U ISAT studiji, ukupno 35 (3.3%) ponovnih krvarenja dogodilo se u pacijenata unutar jedne godine od endovaskularnog zahvata. (Molyneux i sur., 2005) 15 pacijenata (1.5%) imalo je rehemoragiju nakon inicijalnog zahvata unutar prvih 30 dana, od tog ih je 7 imalo nepotpunu okluziju aneurizme, 3 potpunu okluziju, a 5 je primilo trombolitičku terapiju za liječenje tromboembolijskih komplikacija. (Molyneux i sur., 2002)

### 7.3. USPOREDBA REZULTATA NEUROKIRURŠKOG I ENDOVASKULARNOG LIJEČENJA

Retrospektivna kohortna studija 2357 kirurški liječenih i 255 endovaskularno liječenih pacijenata s NIA u 60 bolnica otkrila je značajno veću učestalost nepovoljnih ishoda kod kirurških (18.5%) u usporedbi s endovaskularnim pacijentima (10.6%)( $p=0.002$ ). Bolnički mortalitet bio je viši za kirurške slučajeve (2.3% u usporedbi s 0.4%;  $p=0.039$ ). Dužina boravka i troškovi bolničkog liječenja bili su također značajno duži, tj. viši za kirurški liječene pacijente ( $p<0.0001$  za oboje). (Vanninen i sur., 1999)

U analizi pacijenata s NIA koji su bili liječeni u Kaliforniji između 1990. i 1998., nepovoljni ishodi (definirani kao smrt u bolnici ili otpust u ustanovu za njegu i rehabilitaciju) dogodili su se u 10% pacijenata liječenih endovaskularno i 25% pacijenata liječenih kirurški. Smrt u bolnici dogodila se u 0.5% endovaskularno liječenih i 3.5% kirurški liječenih slučajeva ( $p<0.001$ ). Stope nepovoljnih ishoda smanjile su se od 1991. do 1998. u endovaskularno liječenih, ali ne i u kirurški liječenih bolesnika ( $p<0.005$ ). (Johnston i sur., 2001)

Skupna analiza 1829 endovaskularno i 10541 kirurški liječenih pacijenata s NIA pronašla je kumulativnu stopu nepovoljnih ishoda od 8.8% (95% CI 7.6-10.1%) za koilanje i 17.8% (95% CI 17.2-18.6%) za klipanje. (Lee i sur., 2005)

U prospektivnoj ISUIA (*International Study of Unruptured Intracranial Aneurysms*) studiji koja je pratila 1917 pacijenata s NIA liječenih kirurški i 451 liječenih endovaskularno ukupni morbiditet i mortalitet nakon jednogodišnjeg praćenja iznosio je 12.2% za kiruršku i 9.5% za endovaskularnu grupu.

U „dvosmjernoj“ kohortnoj studiji 711 kirurški (prosječno vrijeme praćenja 4.4 godine) i 299 endovaskularno liječenih pacijenata (prosječno vrijeme praćenja 8.9 godina) sa SAH-om reruptura nakon jedne godine se dogodila u jednog pacijenta liječenog endovaskularno tijekom 904 osobe-godina praćenja (godišnja stopa 0.11%) i nijednog kirurškoj pacijenta tijekom 2666 godina praćenja ( $p=0.11$ ). Ponavljanje liječenja bilo je češće u grupi liječenoj koilanjem ( $p<0.0001$ ), ali veće komplikacije tijekom ponovljenih zahvata bile su rijetke. (The CI, 2006)

U ISAT (*International Subarachnoid Aneurysm Trial*)(Molyneux i sur., 2002) studiji 2143 pacijenta sa SAH-om jednogodišnja stopa mortaliteta i ovisnosti o pomoći bila je niža u endovaskularnoj grupi (23.5%) u usporedbi s kirurški liječenom grupom (30.9%)( $p=0.0001$ ). ISAT je bila najveća prospektivna, randomizirana i multicentrična studija svog vremena koja je promijenila trend liječenja IA.

CONSCIOUS-1 randomizirana studija 413 pacijenata sa SAH-om (199 klipanih i 214 koilanih) za procjenu učinkovitosti klazosentana u profilaksi vazospazma otkrila je kako je koilanje udruženo sa značajno nižim rizikom angiografskog spazma i odgođenih neuroloških deficita u usporedbi s klipanjem. Stope moždane infarkcije i kliničkih ishoda nisu se značajno razlikovale između dviju grupa. (Vajkoczy i sur., 2005)(Dumont i sur., 2010)

## **7.4. ZAKLJUČAK**

Iako neurokirurške metode zasad nedvojbeno nude trajnije rezultate liječenja, plaćaju to višim morbiditetom i mortalitetom, kao i dužim postoperativnim oporavkom i posljedičnim većim troškovima u usporedbi s endovaskularnim metodama. Važan je pravilan odabir pacijenata i individualiziran odabir terapije jer ove dvije metode liječenja nisu međusobno isključive već komplementarne. Potrebno je još mnogo dugoročnih studija praćenja pacijenata liječenih embolizacijom, ali i pacijenata s nerupturiranim aneurizmama kako bismo mogli jednostavnije i sigurnije donositi odluke o najboljoj terapijskoj opciji s ciljem maksimalnog reduciranja mortaliteta, morbiditeta i (peri)proceduralnih komplikacija.



## **8. ZAHVALE**

Za izradu ovog diplomskog rada najviše zahvalnosti dugujem svojoj mentorici, prof.dr.sc. Zdravki Poljaković na ukazanom povjerenju i strpljenju, koja je unatoč mnogobrojnim obvezama našla vremena za ljubazno mi pružiti korisne savjete i smjernice za oblikovanje rada, kao i za odgovaranje na sva moja pitanja.

Zahvaljujem se i svojim roditeljima na podršci te svim kolegicama i kolegama na razmjenama doživljaja i logističkim savjetima, uz čije društvo mi je vrijeme tijekom pisanja ovog rada kao i cjelokupno studiranje bilo divno iskustvo.

## 9. POPIS LITERATURE:

1. Alberts MJ, Latchaw RE, Selman WR, Shephard T, Hadley MN, Brass LM i sur. (2005) Recommendations for comprehensive stroke centers: a consensus statement from the Brain Attack Coalition. *Stroke*. 2005 Jul;36(7):1597-616.
2. Al-Mufti F, Amuluru K, Gandhi CD, Prestigiacomo CJ. (2016) Flow Diversion for Intracranial Aneurysm Management: A New Standard of Care. *Neurotherapeutics*. 2016 May 9. [Epub ahead of print]
3. Baird TA, Parsons MW, Phan T, et al. (2003) Persistent poststroke hyperglycemia is independently associated with infarct expansion and worse clinical outcome. *Stroke*. 2003; 34:2208–14.
4. Baxter BW, Rosso D, Lownie SP. (1998) Double microcatheter technique for detachable coil treatment of large, wide-necked intracranial aneurysms. *AJNR Am J Neuroradiol*. 1998;19:1176–8.
5. Bekelis K, Gottlieb DJ, Yin Su i sur. (2016) Comparison of clipping and coiling in elderly patients with unruptured cerebral aneurysms. *J Neurosurg* 2016 May 20:1-8. Epub 2016 May 20.
6. Belen D, Besalti Ö, Yiğitkanlı K, Kösemehmetoğlu K, Şimşek S, Bolay H. (2007) Leflunomide prevents vasospasm secondary to subarachnoid haemorrhage. *Acta Neurochir. (Wien)*. 2007;149:1041–1048.
7. Bergui M and GB Bradac. (1997) Uncommon symptomatic cerebral vascular malformations. *AJNR Am J Neuroradiol* 18, no. 4: 779-783
8. Bhattacharya JJ, Thammaroj J. (2003) Vein of galen malformations. *J. Neurol. Neurosurg. Psychiatr*. 2003;74 Suppl 1 : i42-4
9. Brilstra EH, Rinkel GJ, Algra A, van Gijn J. (2000) Rebleeding, secondary ischemia, and timing of operation in patients with subarachnoid hemorrhage. *Neurology* 2000;55(11):1656–60
10. Brilstra EH, Rinkel GJ, van der Graaf Y, van Rooij WJ, Algra A. (1999) Treatment of intracranial aneurysms by embolization with coils: a systematic review. *Stroke*. 1999;30:470–6.
11. Brinar V i suradnici. (2009) *Neurologija za medicinare*, Zagreb, Medicinska naklada. ISBN 978-953-176-420-9
12. Brinjikji W, Lanzino G, Cloft HJ, Rabinstein A, Kallmes DF. (2010) Endovascular treatment of very small (3 mm or smaller) intracranial aneurysms: report of a consecutive series and a meta-analysis. *Stroke*. 2010;41:116–21.

13. Britz GW, Salem L, Newell DW, Eskridge J, Flum DR. (2004) Impact of surgical clipping on survival in unruptured and ruptured cerebral aneurysms: a population-based study. *Stroke*. 2004;35:1399–403.
14. Brooks NP, Turk AS, Niemann DB, Aagaard-Kienitz B, Pulfer K, Cook T. (2008) Frequency of thromboembolic events associated with endovascular aneurysm treatment: retrospective case series. *Journal of Neurosurgery* 2008;108(6): 1095–100.
15. Bruce BB, Biousse V, Newman NJ. (2007) Third nerve palsies. *Seminars in Neurology* 2007;27(3):257–68
16. Caranci F, Briganti F, Cirillo L, Leonardi M, Muto M. (2012). "Epidemiology and genetics of intracranial aneurysms". *European Journal of Radiology* 82 (10): 1598–605
17. Cha KC, Yeon JY, Kim GH, Jeon P, Kim JS, Hong SC (2013) Clinical and angiographic results of patients with dural arteriovenous fistula. *J Clin Neurosci*. 2013 Apr;20(4):536-42
18. Chalouhi N, Jabbour P, Tjoumakaris S, Dumont AS, Chitale R, Rosenwasser RH et al. (2013) Single-center experience with balloon-assisted coil embolization of intracranial aneurysms: safety, efficacy and indications. *Clin Neurol Neurosurg*. 2013 May;115(5):607-13.
19. Chung EJ, Shin YS, Lee CH, Song JH, Park JE. (2014) Comparison of clinical and radiologic outcomes among stent-assisted, double-catheter, and balloon-assisted coil embolization of wide neck aneurysms. *Acta Neurochir (Wien)*. 2014 Jul;156(7):1289-95
20. Cianfoni A, Pravatà E, De Blasi R, Tschuor CS, Bonaldi G. (2013) Clinical presentation of cerebral aneurysms. *European Journal of Radiology* 82 (2013) 1618–1622
21. Cloft HJ, Kallmes DF. (2002) Cerebral aneurysm perforations complicating therapy with Guglielmi detachable coils: a meta-analysis. *American Journal of Neuroradiology* 2002;23(10):1706–9.
22. Cognard C, Januel AC, Silva NA Jr, et al. (2008) Endovascular treatment of intracranial dural arteriovenous fistulas with cortical venous drainage: new management using Onyx. *AJNR Am J Neuroradiol* 2008;29:235–41
23. Cognard C, Weill A, Castaings L, Rey A, Moret J. (1998) Intracranial berry aneurysms: angiographic and clinical results after endovascular treatment. *Radiology*. 1998;206:499–510.
24. Connolly ES Jr, Rabinstein AA, Carhuapoma JR i sur. (2012) Guidelines for the management of aneurysmal subarachnoid hemorrhage: a guideline for healthcare

- professionals from the American Heart Association/American Stroke Association. *Stroke* 2012;43: 1711–37.
25. Cronqvist M, Pierot L, Boulin A, Cognard C, Castaings L, Moret J. (1998) Local intraarterial fibrinolysis of thromboemboli occurring during endovascular treatment of intracerebral aneurysm: a comparison of anatomic results and clinical outcome. *American Journal of Neuroradiology* 1998;19(1):157–65.
  26. D'Agostino SJ, Harrigan MR, Chalela JA, et al. (2009) Clinical experience with Matrix2 360 degrees coils in the treatment of 100 intracranial aneurysms. *Surg Neurol.* 2009;72:41–7.
  27. Damjanov I, Jukić S i Nola M. (2011) *Patologija, treće, prerađeno i dopunjeno izdanje*, Zagreb, Medicinska naklada. ISBN 978-953-176-491-9
  28. David CA, Vishteh AG, Spetzler RF, Lemole M, Lawton MT, Partovi S. (1999) Late angiographic follow-up review of surgically treated aneurysms. *J Neurosurg.* 1999;91:396–401.
  29. De Blasi R, Salvati A, Renna M, Chiumarulo L. (2010) Pure subdural hematoma due to cerebral aneurysmal rupture: an often delayed diagnosis. *Cardiovascular and Interventional Radiology* 2010;33(4):870–3
  30. de Rooij NK, Linn FHH, van der Plas JA, Algra A, Rinkel GJE. (2007) Incidence of subarachnoid haemorrhage: a systematic review with emphasis on region, age, gender and time trends. *Journal of Neurology Neurosurgery Psychiatry* 2007;78:1365–72
  31. Doerfler A, Wanke I, Egelhof T, et al. (2001) Aneurysmal rupture during embolization with Guglielmi detachable coils: causes, management, and outcome. *American Journal of Neuroradiology* 2001;22(10):1825–32.
  32. Dorairaj IL, Hancock MB. (2008) Anaesthesia for Interventional Neuroradiology. *Critical Care & Pain.* 2008; 8 (3): 86-89.
  33. Dujovny M, Agner C, Ibe O, Perlin A. (2010) Self-closing aneurysm clip: a historical review. *Neurol Res.* 2010 Dec;32(10):1011-20.
  34. Dujovny M, Dujovny N, Fiat D, Gundamraj NR, Misra M, Serdar Alp M, et al. (1996) Magnetic field gradients in the MRI suite and their effects on aneurysm clips. *Neurol Res* 1996;18:483–6.
  35. Dumont AS, Crowley RW, Monteith SJ, et al. (2010) Endovascular treatment or neurosurgical clipping of ruptured intracranial aneurysms: effect on angiographic vasospasm, delayed ischemic neurological deficit, cerebral infarction, and clinical outcome. *Stroke.* 2010;41:2519–24.
  36. Edlow JA, Caplan LR. (2000) Avoiding pitfalls in the diagnosis of subarachnoid hemorrhage. *The New England Journal of Medicine* 2000;342(1):29–36.

37. Eljovich L, Higashida RT, Lawton MT, Duckwiler G, Giannotta S, Johnston SC. (2008) Predictors and outcomes of intraprocedural rupture in patients treated for ruptured intracranial aneurysms: the CARAT study. *Stroke* 2008;39(5): 1501–6.
38. Ferns SP, Sprengers MES, van Rooij WJ, et al. (2011) Late reopening of adequately coiled intracranial aneurysms: frequency and risk factors in 400 patients with 440 aneurysms. *Stroke*. 2011;42:1331–7.
39. Feuerberg I, Lindquist C, Lindqvist M, Steiner L. (1987) Natural history of postoperative aneurysm rests. *J Neurosurg*. 1987;66:30–4.
40. Fleming JB, Hoh BL, Simon SD, et al. (2011) Rebleeding risk after treatment of ruptured intracranial aneurysms. *J Neurosurg*. 2011;114:1778–84.
41. Gandhi D, Chen J, Pearl M et-al. (2012) Intracranial dural arteriovenous fistulas: classification, imaging findings, and treatment. *AJNR Am J Neuroradiol*. 2012;33 (6): 1007-13
42. Goddard JK, Moran CJ, Cross 3rd DT, Derdeyn CP. (2005) Absent relationship between the coil-embolization ratio in small aneurysms treated with a single detachable coil and outcomes. *AJNR Am J Neuroradiol*. 2005;26:1916–20.
43. Gonzalez N, Murayama Y, Nien YL, et al. (2004) Treatment of unruptured aneurysms with GDCs: clinical experience with 247 aneurysms. *American Journal of Neuroradiology* 2004;25(4):577–83.
44. Gralla J, Rennie AT, Corkill RA, et al. (2008) Abciximab for thrombolysis during intracranial aneurysm coiling. *Neuroradiology* 2008;50(12):1041–7.
45. Harrigan MR, Deveikis JP (2013) *Handbook of Cerebrovascular Disease and Neurointerventional technique*, Second Edition. Springer, ISBN 978-1-61779-946-4 (eBook)
46. Hebrang A, Klarić-Čustović R. (2007) *Radiologija*, treće, obnovljeno i dopunjeno izdanje, Zagreb, Medicinska naklada. ISBN 953-176-338-0
47. Henkes H, Fischer S, Weber W, et al. (2004) Endovascular coil occlusion of 1811 intracranial aneurysms: early angiographic and clinical results. *Neurosurgery*. 2004;54:268–80; discussion 80–5.
48. Henkes H, Lowens S, Preiss H, Reinartz J, Miloslavski E, Kuhne D. (2006) A new device for endovascular coil retrieval from intracranial vessels: alligator retrieval device. *AJNR Am J Neuroradiol*. 2006;27:327–9.
49. Hong B, Patel NV, Gounis MJ, et al. (2009) Semi-jailing technique for coil embolization of complex, wide-necked intracranial aneurysms. *Neurosurgery*. 2009;65:1131–9.
50. Hwang G, Park H, Bang JS, et al. (2011) Comparison of 2-year angiographic outcomes of stent- and nonstent-assisted coil embolization in unruptured aneurysms

- with an unfavorable configuration for coiling AJNR Am J Neuroradiol. 2011;32(9):1707–10.
51. Johnston SC, Wilson CB, Halbach VV, Higashida RT, Dowd CF, McDermott MW, Applebury CB, Farley TL, Gress DR. (2000) Endovascular and surgical treatment of unruptured cerebral aneurysms: comparison of risks. *Ann Neurol* 2000;48:11–19.
  52. Johnston SC, Zhao S, Dudley RA, Berman MF, Gress DR. (2001) Treatment of unruptured cerebral aneurysms in California. *Stroke*. 2001;32:597–605.
  53. Ju YE, Schwedt TJ. Abrupt-onset severe headaches. (2010) *Seminars in Neurology* 2010;30(2):192–200
  54. Juvela S, Porras M, Poussa K. (2000) Natural history of unruptured intracranial aneurysms: probability of and risk factors for aneurysm rupture. *J Neurosurg*. 2000;93:379–87.
  55. Kawanabe Y, Sadato A, Taki W, Hashimoto N. (2001) Endovascular occlusion of intracranial aneurysms with Guglielmi detachable coils: correlation between coil packing density and coil compaction. *Acta Neurochir (Wien)*. 2001;143:451–5.
  56. Kerz T, Boor S, Ulrich A, Beyer C, Hechtner M, Mueller-Forell W. (2016) Endovascular therapy for vasospasm after aneurysmatic subarachnoid hemorrhage. *Br J Neurosurg*. 2016 Apr 15:1-5. [Epub ahead of print]
  57. Kim B. M., Kim D. J. & Kim D. I. (2011). Stent application for the treatment of cerebral aneurysms. *Neurointervention*, Vol. 6, No. 2, pp. 53-70.
  58. Kim JW, Park YS. (2011) Endovascular treatment of wide-necked intracranial aneurysms : techniques and outcomes in 15 patients. *J Korean Neurosurg Soc*. 2011 Feb;49(2):97-101
  59. Kirkpatrick PJ. (2002) Subarachnoid haemorrhage and intracranial aneurysms: what neurologists need to know. *Journal of Neurology, Neurosurgery, and Psychiatry* 2002;73(Suppl. 1):i28–33
  60. Kirmani JF, Paolucci U. (2012) Ascent: a novel balloon microcatheter device used as the primary coiling microcatheter of a basilar tip aneurysm. *J Neuroimaging*. 2012;22(2):191–3.
  61. Knudsen F, Jensen HP, Petersen PL. (1991) Neurogenic pulmonary edema: treatment with dobutamine. *Neurosurgery*. 1991;29: 269–70.
  62. Kondziolka D, Monaco EA, Lunsford LD. (2013) Cavernous malformations and hemorrhage risk. *Prog Neurol Surg*. 2013;27: 141-6
  63. Kong DS, Hong SC, Jung YJ, Kim JS. (2007) Improvement of chronic headache after treatment of unruptured intracranial aneurysms. *Headache* 2007;47(5): 693–7.

64. Krayenbühl N, Oinas M, Erdem E, Krisht AF. (2011) The impact of minimizing brain retraction in aneurysm surgery: evaluation using magnetic resonance imaging. *Neurosurgery*. 2011;69:344–348.
65. Kung DK, Policeni BA, Capuano AW, et al. (2011) Risk of ventriculostomy-related hemorrhage in patients with acutely ruptured aneurysms treated using stent-assisted coiling. *J Neurosurg*. 2011;114:1021–7.
66. Lasjaunias PL, Landrieu P, Rodesch G et-al. (2008) Cerebral proliferative angiopathy: clinical and angiographic description of an entity different from cerebral AVMs. *Stroke*. 2008;39 (3): 878-85
67. Lawton, MT. (2010) *Seven Aneurysms: Tenets and Techniques for Clipping*. Thieme Medical Publishers, Inc. ISBN 978-1-60406-054-6
68. Lee C, Pennington MA, Kenney CM. (1996) MR evaluation of developmental venous anomalies: medullary venous anatomy of venous angiomas. *AJNR Am J Neuroradiol*. 1996;17 (1): 61-70.
69. Lee T, Baytion M, Sciacca R, Mohr JP, Pile-Spellman J. (2005) Aggregate analysis of the literature for unruptured intracranial aneurysm treatment. *AJNR Am J Neuroradiol*. 2005; 26:1902–8.
70. Lemonick DM. (2010) Subarachnoid Hemorrhage: State of the Art(ery). *American Journal of Clinical Medicine*. 2010; 7(2): 62-73.
71. Linfate I, Wakhloo AK. (2007) Brain Aneurysms and Arteriovenous Malformations Advancements and Emerging Treatments in Endovascular Embolization, *Stroke*, 38:1411-1417.
72. Linn FH, Wijdicks EF, van der Graaf Y, Weerdesteyn-van Vliet FA, Bartelds AI, van Gijn J. (1994) Prospective study of sentinel headache in aneurysmal subarachnoid haemorrhage. *Lancet* 1994;344(8922):590–3.
73. Lum C, Narayanam SB, Silva L, et al. (2012) Outcome in small aneurysms (<4 mm) treated by endovascular coiling. *J Neurointerv Surg*. 2012;4(3):196–8.
74. Maldonado I. L., Machi P., Costalat V., Mura T. & Bonafé A. (2010). Neuroform Stent - Assisted Coiling of Unruptured Intracranial Aneurysms: Short- and Midterm Results from a Single-Center Experience with 68 Patients. *American Journal of Neuroradiology* Vol. 32, No., pp. 131-136.
75. Maldonado Igor Lima, Bonafé Alain. (2012) *Stent-Assisted Techniques for Intracranial Aneurysms*. © 2012 Maldonado and Bonafé, licensee InTech. This is an open access chapter distributed under the terms of the Creative Commons Attribution License (<http://creativecommons.org/licenses/by/3.0>), which permits unrestricted use, distribution, and reproduction in any medium, provided the original work is properly cited.

76. Mast H, Young WL, Koennecke HC, et al. (1997) Risk of spontaneous haemorrhage after diagnosis of cerebral arteriovenous malformation. *Lancet* 1997;350: 1065.
77. McCarron MO, Alberts MJ, McCarron P. (2004) A systematic review of Terson's syndrome: frequency and prognosis after subarachnoid haemorrhage. *Journal of Neurology, Neurosurgery, and Psychiatry* 2004;75(3):491–3
78. Miller DL, Balter S, Dixon RG, Nikolic B, Bartal G, Cardella JF, Dauer LT, Stecker MS; (2012) Society of Interventional Radiology Standards of Practice Committee. Quality improvement guidelines for recording patient radiation dose in the medical record for fluoroscopically guided procedures. *J Vasc Interv Radiol.* 2012;23:11–18.
79. Mironov A. (1998) Selective transvenous embolization of dural fistulas without occlusion of the dural sinus. *AJNR Am J Neuroradiol* 1998;19:389–91
80. Modi J, Eesa M, Menon BK, Wong JH, Goyal M. (2011) Balloon-assisted rapid intermittent sequential coiling (BRISC) technique for the treatment of complex wide-necked intracranial aneurysms. *Interv Neuroradiol.* 2011;17:64–9.
81. Molyneux A, Kerr R, Stratton I, et al. (2002) International Subarachnoid Aneurysm Trial (ISAT) of neurosurgical clipping versus endovascular coiling in 2143 patients with ruptured intracranial aneurysms: a randomised trial. *Lancet.* 2002;360:1267–74.
82. Molyneux AJ, Kerr RS, Yu LM, et al. (2005) International subarachnoid aneurysm trial (ISAT) of neurosurgical clipping versus endovascular coiling in 2143 patients with ruptured intracranial aneurysms: a randomised comparison of effects on survival, dependency, seizures, rebleeding, subgroups, and aneurysm occlusion. *Lancet.* 2005;366:809–17..
83. Morales HG, Kim M, Vivas EE, et al. (2011) How do coil configuration and packing density influence intra-aneurysmal hemodynamics? *AJNR Am J Neuroradiol.* 2011;32(10): 1935–41.
84. Morinaga K, Hayashi S, Matsumoto Y, et al. (1992) Hyponatremia and cerebral vasospasm in patients with aneurysmal subarachnoid hemorrhage. *No To Shinkei.* 1992;44:629–32.
85. Mullan S. (1994) Reflections upon the nature and management of intracranial and intraspinal vascular malformations and fistulae. *J Neurosurg.* 1994;80:606–16.
86. Murayama Y, Nien YL, Duckwiler G, et al. (2003) Guglielmi detachable coil embolization of cerebral aneurysms: 11 years' experience. *J Neurosurg.* 2003;98:959–66.
87. Nguyen TN, Raymond J, Guilbert F, et al. (2008) Association of endovascular therapy of very small ruptured aneurysms with higher rates of procedure-related rupture. *Journal of Neurosurgery* 2008;108(6):1088–92.



88. Nicholson AA, Hourihan MD, Hayward C. (1989) Arteriovenous malformations involving the vein of Galen. *Arch. Dis. Child.* 1989;64 (12): 1653-5
89. Nieuwkamp DJ, Setz LE, Algra A, Linn FH, de Rooij NK, Rinkel GJ. (2009) Changes in case fatality of aneurysmal subarachnoid haemorrhage over time, according to age, sex, and region: a meta-analysis. *Lancet Neurol.* 2009;8:635–42.
90. Niimi Y, Sala F, Deletis V, et al. (2004) Neurophysiologic monitoring and pharmacologic provocative testing for embolization of spinal cord arteriovenous malformations. *AJNR Am J Neuroradiol* 2004;25:1131.
91. Nogueira RG, Dabus G, Rabinov JD, et al. (2008) Preliminary experience with Onyx embolization for the treatment of intracranial dural arteriovenous fistulas. *AJNR Am J Neuroradiol* 2008;29:91–97
92. Orrù E, Roccatagliata L, Cester G, Causin F, Castellan L. (2013) Complications of endovascular treatment of cerebral aneurysms. *Eur J Radiol.* 2013 Oct;82(10):1653-8
93. Park HK, Horowitz M, Jungreis C, et al. (2005) Periprocedural morbidity and mortality associated with endovascular treatment of intracranial aneurysms. *American Journal of Neuroradiology* 2005;26(3):506–14.
94. Park J, Woo H, Kang DH, Sung JK, Kim Y. (2011) Superciliary keyhole approach for small unruptured aneurysms in anterior cerebral circulation. *Neurosurgery.* 2011;68(suppl operative):300–309.
95. Parsa AT, Solomon RA. (2003) Vascular malformations affecting the nervous system. <https://www.columbianeurosurgery.org/wp-content/2009/12/Vascular-Malformations-affecting-the-Nervous-System.pdf>
96. Pereira VM, Geibprasert S, Krings T i sur. (2008) Pathomechanisms of symptomatic developmental venous anomalies. *Stroke.* 2008;39 (12): 3201-15.
97. Phatouros CC, Halbach VV, Malek AM, Dowd CF, Higashida RT. (1999) Simultaneous subarachnoid hemorrhage and carotid cavernous fistula after rupture of a paraclinoid aneurysm during balloon-assisted coil embolization. *AJNR Am J Neuroradiol.* 1999;20:1100–2.
98. Pierot L, Barbe C, Spelle L, investigators A. (2010) Endovascular treatment of very small unruptured aneurysms: rate of procedural complications, clinical outcome, and anatomical results. *Stroke.* 2010;41:2855–9.
99. Pierot L, Cognard C, Anxionnat R, Ricolfi F. (2010) Ruptured intracranial aneurysms: factors affecting the rate and outcome of endovascular treatment complications in a series of 782 patients (CLARITY study). *Radiology* 2010;256(3): 916–23.
100. Pierot L, Cognard C, Anxionnat R, Ricolfi F. (2011) Remodeling technique for endovascular treatment of ruptured intracranial aneurysms had a higher rate of

- adequate postoperative occlusion than did conventional coil embolization with comparable safety. *Radiology* 2011;258(2):546–53.
101. Pierot L, Spelle L, Leclerc X, Cognard C, Bonafe A, Moret J. (2009) Endovascular treatment of unruptured intracranial aneurysms: comparison of safety of remodeling technique and standard treatment with coils. *Radiology* 2009;251(3):846–55.
  102. Pierot L, Spelle L, Vitry F. (2008) Immediate clinical outcome of patients harboring unruptured intracranial aneurysms treated by endovascular approach: results of the ATENA study. *Stroke* 2008;39(9):2497–504.
  103. Pierot L. (2011). Flow diverter stents in the treatment of intracranial aneurysms: Where are we? *J Neuroradiol*, Vol. 38, No. 1, pp. 40-6.
  104. Piotin M, Blanc R, Spelle L, et al. (2010) Stent-assisted coiling of intracranial aneurysms: clinical and angiographic results in 216 consecutive aneurysms. *Stroke*. 2010;41: 110–5..
  105. Plasencia, A. R., & Santillan, A. (2012). Embolization and radiosurgery for arteriovenous malformations. *Surgical Neurology International*, 3(Suppl 2), S90–S104
  106. Poljaković Z i suradnici. (2013) Smjernice zbrinjavanja bolesnika s rupturom intrakranijske aneurizme i posljedičnim subarahnoidalnim krvarenjem, Zagreb, Referentni centar za intenzivnu neurologiju Ministarstva zdravlja Republike Hrvatske i Klinika za neurologiju Kliničkog bolničkog centra Zagreb
  107. Prabhakaran S, Wells KR, Lee VH, Flaherty CA, Lopes DK. (2008) Prevalence and risk factors for aspirin and clopidogrel resistance in cerebrovascular stenting. *American Journal of Neuroradiology* 2008;29(2):281–5.
  108. Quasar Grunwald I, Molyneux A, Kuhn AL, Watson D, Byrne JV. (2010) Influence of coil geometry on intra-aneurysmal packing density: evaluation of a new primary wind technology. *Vasc Endovascular Surg*. 2010;44:289–93.
  109. Qureshi AI, Mohammad Y, Yahia AM, i sur. (2000) Ischemic events associated with unruptured intracranial aneurysms: multicenter clinical study and review of the literature. *Neurosurgery* 2000;46(2):282–9, discussion 9–90
  110. Raaymakers TW, Rinkel GJ, Limburg M, Algra A. (1998) Mortality and morbidity of surgery for unruptured intracranial aneurysms: a meta-analysis. *Stroke*. 1998;29:1531–8.
  111. Rabinowicz AL, Ginsburg DL, DeGiorgio CM, Gott PS, Giannotta SL. (1991) Unruptured intracranial aneurysms: seizures and antiepileptic drug treatment following surgery. *J Neurosurg*. 1991;75:371–3.
  112. Radvany MG, Gregg L (2012) Endovascular Treatment of Cranial Arteriovenous Malformations and Dural Arteriovenous Fistulas. *Neurosurg Clin N Am* 23 (2012) 123–131

113. Raps EC, Rogers JD, Galetta SL, et al. (1993) The clinical spectrum of unruptured intracranial aneurysms. *Arch Neurol.* 1993;50:265–8.
114. Raymond J, Guilbert F, Weill A, et al. (2003) Long-term angiographic recurrences after selective endovascular treatment of aneurysms with detachable coils. *Stroke.* 2003;34:1398–403.
115. Ricolfi F, Le Guerinel C, Blustajn J, et al. (1998) Rupture during treatment of recently ruptured aneurysms with Guglielmi electrodetachable coils. *American Journal of Neuroradiology* 1998;19(9):1653–8.
116. Rinkel GJ (2008) Natural history, epidemiology and screening of unruptured intracranial aneurysms. *Revue Neurologique* 164 (2008) 781–786.
117. Ronkainen A, Niskanen M, Rinne J, Koivisto T, Hernesniemi J, Vapalahti M. (2001) Evidence for excess long-term mortality after treated subarachnoid hemorrhage. *Stroke.* 2001;32:2850–3.
118. Rosen DS, Macdonald RL. (2005) Subarachnoid Hemorrhage Grading Scales – A Systematic Review. *Neurocrit. Care.* 2005; 2: 110-118.
119. Rotim K, Beroš V i sur. (2015) *Cerebrovaskularna neurokirurgija.* Zagreb. Medicinska naklada. ISBN: 978-953-176-687-6
120. Roy D, Raymond J (1997) The role of transvenous embolization in the treatment of intracranial dural arteriovenous fistulas. *Neurosurgery* 1997;40:1133– 41, discussion 1141–44
121. Santillan A, Gobin YP, Mazura JC, Meausoone V, Leng LZ, Greenberg E et al. (2013) Balloon-assisted coil embolization of intracranial aneurysms is not associated with increased periprocedural complications. *J Neurointerv Surg.* 2013 Nov;5 Suppl 3:iii56-61.
122. Saraf, R., Shrivastava, M., Kumar, N., & Limaye, U. (2010). Embolization of cranial dural arteriovenous fistulae with ONYX: Indications, techniques, and outcomes. *The Indian Journal of Radiology & Imaging*, 20(1), 26–33.
123. Sedat J., Chau Y., Mondot L., Vargas J., Szapiro J.& Lonjon M. (2009). Endovascular occlusion of intracranial wide-necked aneurysms with stenting (Neuroform) and coiling: mid-term and long-term results. *Neuroradiology*, Vol. 51, No. 6, pp. 401-9.
124. Seldinger SI (1953). "Catheter replacement of the needle in percutaneous arteriography; a new technique". *Acta radiologica* 39 (5): 368–76.
125. Shapiro M, Babb J, Becske T, et al. (2008) Safety and efficacy of adjunctive balloon remodeling during endovascular treatment of intracranial aneurysms: a literature review. *AJNR Am J Neuroradiol* 2008; 29(9):1777-1781.

126. Singh V, Gress DR, Higashida RT, Dowd CF, Halbach VV, Johnston SC. (2002) The learning curve for coil embolization of unruptured intracranial aneurysms. *AJNR Am J Neuroradiol.* 2002;23:768–71.
127. Slob MJ, Sluzewski M, van Rooij WJ. (2005) The relation between packing and reopening in coiled intracranial aneurysms: a prospective study. *Neuroradiology.* 2005;47:942–5.
128. Sluzewski M, van Rooij WJ, Beute GN, et al. (2006) Balloon-assisted coil embolization of intracranial aneurysms: incidence, complications, and angiography results. *J Neurosurg* 2006;105(3):396-399.
129. Smith TR, Cote DJ, Dasenbrock HH, Hamade YJ, Zammar SG, El Tecele NE i sur. (2015) Comparison of the Efficacy and Safety of Endovascular Coiling Versus Microsurgical Clipping for Unruptured Middle Cerebral Artery Aneurysms: A Systematic Review and Meta-Analysis. *World Neurosurg.* 2015 Oct;84(4):942-53. doi: 10.1016/j.wneu.2015.05.073
130. Soeda A, Sakai N, Sakai H, Iihara K, Nagata I. (2004) Endovascular treatment of asymptomatic cerebral aneurysms: anatomic and technical factors related to ischemic events and coil stabilization. *Neurol Med Chir (Tokyo).* 2004;44:456–65; discussion 66.
131. Song JK, Niimi Y, Fernandez PM, et al. (2004) Thrombus formation during intracranial aneurysm coil placement: treatment with intra-arterial abciximab. *American Journal of Neuroradiology* 2004;25(7):1147–53.
132. Spiotta AM, Bhalla T, Hussain MS, et al. (2011) An analysis of inflation times during balloon-assisted aneurysm coil embolization and ischemic complications. *Stroke.* 2011;42:1051–5.
133. Sugiu K, Martin JB, Jean B, Rufenacht DA. (2002) Rescue balloon procedure for an emergency situation during coil embolization for cerebral aneurysms. Technical note. *J Neurosurg.* 2002;96:373–6.
134. Sundt Jr TM, Kobayashi S, Fode NC, Whisnant JP. (1982) Results and complications of surgical management of 809 intracranial aneurysms in 722 cases. Related and unrelated to grade of patient, type of aneurysm, and timing of surgery. *J Neurosurg.* 1982;56:753–65.
135. Szikora I, Berentei Z, Kulcsar Z i sur. (2010) Treatment of intracranial aneurysms by functional reconstruction of the parent artery: the Budapest experience with the pipeline embolization device. *AJNR Am J Neuroradiol.* 2010;31:1139–47.
136. Šoša T, Sutlić Ž, Stanec Z, Tonković I i suradnici. (2007) *Kirurgija, Zagreb, Naklada Ljevak*

137. Tamatani S, Ito Y, Abe H, Koike T, Takeuchi S, Tanaka R. (2002) Evaluation of the stability of aneurysms after embolization using detachable coils: correlation between stability of aneurysms and embolized volume of aneurysms. *AJNR Am J Neuroradiol.* 2002;23:762–7.
138. Tenjin H, Yamamoto Y, Goto Y, Tanigawa S, Takeuchi H, Nakahara Y. (2016) Factors for achieving safe and complete treatment for unruptured saccular aneurysm smaller than 10 mm by simple clipping or simple coil embolization. *World Neurosurg.* 2016 Apr 9. pii: S1878-8750(16)30078-X. doi: 10.1016/j.wneu.2016.04.005
139. Terada T, Tsuura M, Matsumoto H, et al. (2005) Endovascular treatment of unruptured cerebral aneurysms. *Acta Neurochir Suppl.* 2005;94:87–91.
140. The CI. (2006) Rates of delayed rebleeding from intracranial aneurysms are low after surgical and endovascular treatment. *Stroke.* 2006;37:1437–42.
141. Thompson GB, Brown RD i sur. (2015) Guidelines for the Management of Patients With Unruptured Intracranial Aneurysms. A Guideline for Healthcare Professionals From the American Heart Association/American Stroke Association. *Stroke* 46: 2368–2400.
142. Tsutsumi K, Ueki K, Usui M, Kwak S, Kirino T. (1998) Risk of recurrent subarachnoid hemorrhage after complete obliteration of cerebral aneurysms. *Stroke.* 1998;29:2511–3.
143. Vajkoczy P, Meyer B, Weidauer S, et al. (2005) Clazosentan (AXV- 034343), a selective endothelin A receptor antagonist, in the prevention of cerebral vasospasm following severe aneurysmal subarachnoid hemorrhage: results of a randomized, double-blind, placebo-controlled, multicenter phase IIa study. *J Neurosurg.* 2005;103:9–17.
144. van Gijn J, Kerr RS, Rinkel GJ. (2007) Subarachnoid haemorrhage. *Lancet* 2007;369(9558):306–18
145. van Gijn J, Rinkel GJE. (2001) Subarachnoid haemorrhage: diagnosis, causes and management. *Brain* (2001), 124, 249-278
146. van Rooij WJ, Keeren GJ, Peluso JP, Sluzewski M. (2009) Clinical and angiographic results of coiling of 196 very small ( $\leq 3$  mm) intracranial aneurysms. *American Journal of Neuroradiology* 2009;30(4):835–9.
147. van Rooij WJ, Sluzewski M, Beute GN, Nijssen PC. (2006) Procedural complications of coiling of ruptured intracranial aneurysms: incidence and risk factors in a consecutive series of 681 patients. *American Journal of Neuroradiology* 2006;27(7):1498–501

148. Vanninen R, Koivisto T, Saari T, Hernesniemi J, Vapalahti M. (1999) Ruptured intracranial aneurysms: acute endovascular treatment with electrolytically detachable coils – a prospective randomized study. *Radiology*. 1999;211:325–36.
149. Vermeulen MJ, Schull MJ. (2007) Missed diagnosis of subarachnoid hemorrhage in the emergency department. *Stroke: A Journal of Cerebral Circulation* 2007;38(4):1216–21
150. Vrhovac B, Jakšić B, Reiner Ž, Vucelić B. (2008) *Interna medicina*, Zagreb, Naklada Ljevak. ISBN 978-953-178-989-9
151. Wakhloo AK, Gounis MJ, Sandhu JS, Akkawi N, Schenck AE, Linfante I. (2007) Complex-shaped platinum coils for brain aneurysms: higher packing density, improved biomechanical stability, and midterm angiographic outcome. *AJNR Am J Neuroradiol*. 2007;28:1395–400.
152. Wermer MJ, van der Schaaf IC, Algra A, Rinkel GJ. (2007) Risk of rupture of unruptured intracranial aneurysms in relation to patient and aneurysm characteristics: an updated meta-analysis. *Stroke*. 2007;38:1404–1410.
153. White PM, Lewis SC, Nahser H, Sellar RJ, Goddard T, Gholkar A. (2008) Hydrocoil endovascular aneurysm occlusion and packing study (HELPS trial): procedural safety and operator-assessed efficacy results. *American Journal of Neuroradiology* 2008;29(2):217–23.
154. Wiebers DO, Whisnant JP, Huston 3rd J i sur. (2003) Unruptured intracranial aneurysms: natural history, clinical outcome, and risks of surgical and endovascular treatment. *Lancet* 2003;362(9378):103–10
155. Willinsky R, terBrugge K. (2000) Use of a second microcatheter in the management of a perforation during endovascular treatment of a cerebral aneurysm. *AJNR Am J Neuroradiol*. 2000;21:1537–9.
156. Witham TF, Kaufmann AM. (2000) Unruptured cerebral aneurysm producing a thunderclap headache. *The American Journal of Emergency Medicine* 2000;18(1):88–90
157. Wong GK, Kwan MC, Ng RY, Yu SC, Poon WS. (2011) Flow diverters for treatment of intracranial aneurysms: Current status and ongoing clinical trials. *J Clin Neurosci*. 2011 Jun;18(6):737-40.

## 10. ŽIVOTOPIS

Zovem se Jurica Grzelja i rođen sam 9. svibnja 1991. godine u Zagrebu. Godine 2010. završio sam Srednju školu Zlatar, smjer opće gimnazije te upisao Medicinski fakultet Sveučilišta u Zagrebu gdje se trenutno kao student šeste godine približavam samome kraju studija. Dobitnik sam Dekanove nagrade za uspjeh u akademskoj godini 2011/2012. Bio sam demonstrator na Zavodu za fiziku i biofiziku 2011.-2013., a ondje se u sadašnje vrijeme bavim znanstvenim radom. Na Zavodu za histologiju i embriologiju bio sam demonstrator u akademskoj godini 2012/2013. Od pete godine sam demonstrator iz kliničke propedeutike na Zavodu za hematologiju KB Merkur. Demonstrator sam i na Katedri za patofiziologiju od 2013. gdje sam kao student održao predavanja u sklopu SPD serije te sam dobitnik Potvrdnice o izvrsnosti iz patofiziologije. Član sam Studentske sekcije za kirurgiju i Taekwondo kluba Metalac.