

# Orbitalni "compartment" sindrom

---

Petrovski, Igor

Master's thesis / Diplomski rad

2016

Degree Grantor / Ustanova koja je dodijelila akademski / stručni stupanj: **University of Zagreb, School of Medicine / Sveučilište u Zagrebu, Medicinski fakultet**

Permanent link / Trajna poveznica: <https://um.nsk.hr/um:nbn:hr:105:672969>

Rights / Prava: [In copyright](#)/[Zaštićeno autorskim pravom.](#)

Download date / Datum preuzimanja: **2025-01-04**



Repository / Repozitorij:

[Dr Med - University of Zagreb School of Medicine Digital Repository](#)



**SVEUČILIŠTE U ZAGREBU  
MEDICINSKI FAKULTET**

**Igor Petrovski**

**Orbitalni „compartment” sindrom**

**DIPLOMSKI RAD**

Zagreb, 2016.

Ovaj rad izrađen je na Klinici za očne bolesti Medicinskog fakulteta Sveučilišta u Zagrebu i Kliničkoga bolničkoga centra Zagreb pod vodstvom dr.sc. Jelene Juri Mandić i predan je na ocjenu u akademskoj godini 2015./2016.

## **Kratice**

## **OKS-Orbitalni kompartment sindrom**

## **Sadržaj**

### **Sažetak**

### **Summary**

<b>1. Uvod.....</b>	<b>1</b>
<b>2. Anatomija orbitalnoga prostora.....</b>	<b>2</b>
<b>3. Patofiziologija, etiologija i epidemiologija OKS-a.....</b>	<b>7</b>
<b>4. Klinička prezentacija i pregled bolesnika sa ozljedom orbite.....</b>	<b>9</b>
<b>5. Klinička prezentacija i pristup OKS-u.....</b>	<b>11</b>
<b>6. Liječenje OKS-a i prognoza.....</b>	<b>14</b>
<b>7. Zahvala.....</b>	<b>17</b>
<b>8. Životopis.....</b>	<b>18</b>
<b>9. Literatura.....</b>	<b>19</b>

## **Sažetak**

### **Orbitalni „compartment” sindrom**

Igor Petrovski

Tema ovoga diplomskoga rada je hitno stanje u oftalmologiji nazvano orbitalni “compartment” sindrom. U hrvatskom jeziku ne postoji sinonim za navedeno stanje, ali bismo ga mogli prevesti kao orbitalni kompresivni sindrom. Obzirom da je naziv orbitalni “compartment” sindrom uvriježen, u daljnjem tekstu koristit ćemo ga u ovom obliku – orbitalni kompartment sindrom. Radi se o rijetkom kliničkom sindromu u čijoj je podlozi povećan intraorbitalni tlak u orbiti koja je prostorno veoma ograničena, a očituje se simptomima poput boli u oku, dvoslikama, ograničenom pokretljivošću oka, gubitkom vida i proptozom. Svi nabrojani simptomi su zasebno nespecifični, ali ako su grupirani i u anamnezi je prisutan podatak o traumi potrebno je posumnjati na dijagnozu orbitalnoga kompartment sindroma. Ako se ne posumnja na ovu dijagnozu dolazi do brzoga oštećenja intraorbitalnih struktura što u nekoliko sati može dovesti do ireverzibilne sljepoće zahvaćenoga oka. Zbog ozbiljnih posljedica dijagnoza je hitna kirurška intervencija u smislu dekompresije orbitalnoga prostora. Za potvrdu dijagnoze mogu se koristiti slikovne metode, ali se zbog brzine nastupa ireverzibilnih oštećenja koriste uglavnom tek nakon kirurškog postupka. Dekompresija podrazumijeva kirurško otvaranje orbitalnih zidova te omogućava pomak orbitalnog sadržaja u okolne anatomske prostore. Ako se pravovremeno postavi sumnja na ovo zbivanje i započne adekvatno liječenje postoji velika šansa za potpuni oporavak.

**Ključne riječi: intraorbitalno povećanje tlaka, proptoza, ograničena bulbomotorika, gubitak vida, koštana dekompresija orbite**

## **Summary**

### **Orbital compartment syndrome**

Igor Petrovski

The theme of this graduate thesis is ophthalmic surgical emergency called Orbital compartment syndrome. This rare clinical syndrome which is caused by increased intraorbital pressure within confined orbital space causes symptoms like eye pain, diplopia, reduction of ocular motility, visual loss and proptosis. Isolated these symptoms are nonspecific but if they are grouped together and anamnestic trauma is present the diagnosis of orbital compartment syndrome is very probable. If not recognized and treated Orbital compartment syndrome results in damage to intraorbital structures which leads to blindness in the affected eye. Because of serious consequences urgent surgical procedure is indicated in which orbital space is decompressed. Imaging methods can confirm the diagnosis, but are used after surgical procedure because of very fast onset of irreparable damage. Orbital decompression pertains to surgical opening of the walls of orbitae which enables orbital structures to move in adjacent anatomical areas. If diagnosed sufficiently early and treated adequately there is a strong chance for complete recovery.

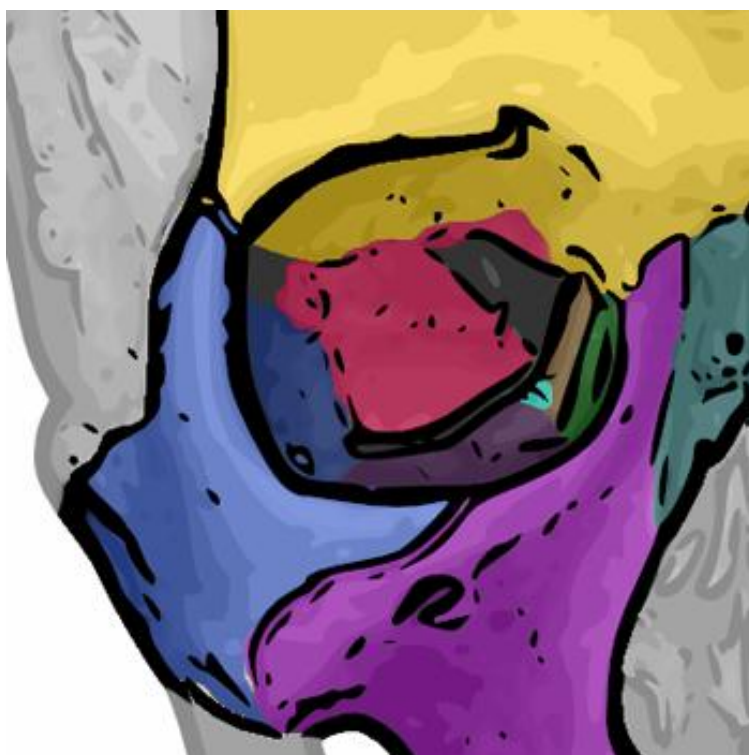**Key words: increased intraorbital pressure, proptosis, limited eye movement, blindness, orbital decompression**

## 1. Uvod

Orbitalni kompartment sindrom je akutno hitno stanje u oftalmologiji. U anamnezi bolesnika najčešće je prisutna nedavna trauma dok se u fizikalnome pregledu nalaze bol u oku, dvoslike, smanjena pokretljivost oka, proptoza i gubitak vida. Simptomi su uzrokovani anatomijom orbitalnoga prostora koji je prilično skučen i u njemu nema mjesta ni za što drugo osim struktura koje se fiziološki nalaze u orbitalnome prostoru. Ako se u tome prostoru, najčešće nakon traume, nađu zrak ili krv, tada dolazi do kompromitacije fizioloških funkcija oka i tada se manifestiraju klinički simptomi. U samoj orbiti dolazi do porasta intraorbitalnoga tlaka koji, bez liječničke intervencije, vodi u sljepoću. Ovaj proces je kratak i bolesnik ima od 60 do 100 minuta prije nego sindrom bolesniku uzrokuje trajne sekvele od kojih je najgora sljepoća. Spomenuta intervencija se sastoji od kirurške dekompresije orbitalnoga prostora koja bolesniku spašava vid.

## 2. Anatomija orbitalnoga prostora

Orbitalni prostor omeđen je koštanom strukturom zvanom orbita čija je funkcija da štiti oko i omogućava njegovu pokretljivost. Sam prostor je oblikovan poput četverostrane piramide sa vrškom okrenutim prema unutrašnjosti glave, dok baza gleda prema van i nije omeđena kostima za razliku od svih ostalih ploha zamišljene piramide. U prosječnoga odrasloga čovjeka visina orbite iznosi 40 mm, a širina 35 mm gledajući od vanjskih rubova orbite. Dubina orbite iznosi 40 mm do 50 mm, dok je zapremnina prostora cca. 30 cm<sup>3</sup> (Rootman, 2003). Anatomski postoje 4 orbitalna ruba (donji, unutrašnji, vanjski i gornji ) te 7 kostiju koje tvore zidove orbite. Vanjski zid najčvršći je orbitalni zid i tvore ga zigomatična kost i veliko krilo sfenoidne kosti. Međutim, upravo s vanjske strane orbite oko je najizloženije ozljedi. Unutrašnji zid tvore maksilarna kost, lakrimalna kost i pneumatizirane ćelije koje tvore strukturu etmoidne kosti zvanu lamina papyracea. Pri traumi orbite upravo je ovo najčešće mjesto pucanja kosti. Gornji zid orbite tvore primarno frontalna kost i manjim dijelom malo krilo sfenoidne kosti. Donji zid tvore maksilarna kost i zigomatična kost s facies orbitalis te processus orbitalis palatinalne kosti. (Rootman, 2013).



Slika 1. Kostii orbite by Je at Uwo / CC-BY-2.5

Frontalna kost, maksilarna kost, lakrimalna kost, palatinalna kost, etmoidna kost, sfenoidna kost, zigomatična kost



U kontekstu orbitalnoga kompartment sindroma potrebno je napomenuti da je orbitalni prostor u uskoj komunikaciji s drugim intrakranijalnim anatomskim prostorima, pa je tako dno orbite ujedno krov maksilarnoga sinusa, unutrašnji zid orbite graniči sa etmoidnim sinusom i sa nosnom šupljinom, vanjski zid orbite sa temporalnom jamom, dok krov orbite graniči sa frontalnim sinusom i prednjom lubanjskom jamom. Nabrojani prostori komuniciraju i mogu biti izvorište infekcije, krvi i zraka koji mogu biti jedan od mogućih uzroka orbitalnoga kompartment sindroma. (B.M. Zide, 2006.)

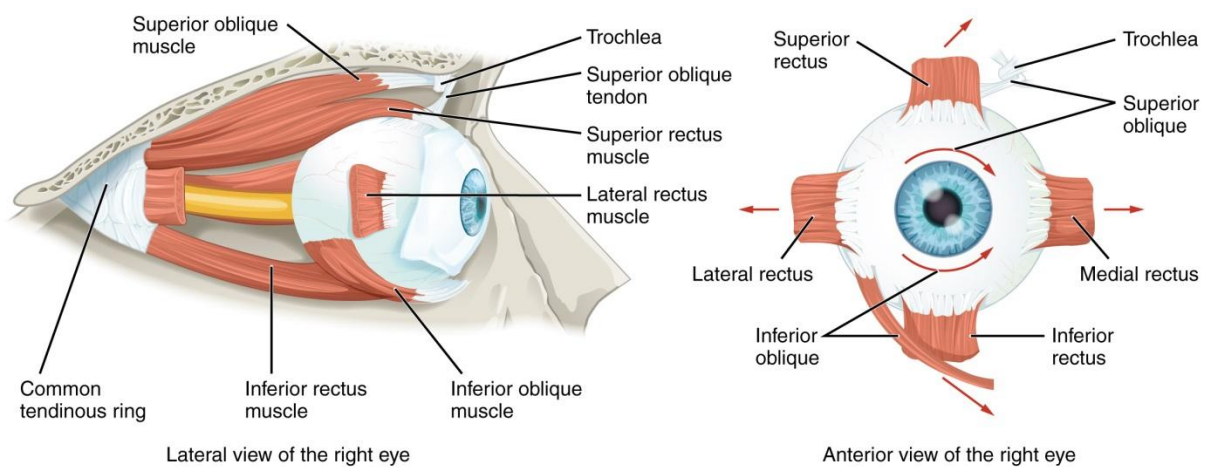
Na posteriornome dijelu orbite nalaze se optički kanal, gornja orbitalna fisura i donja orbitalna fisura. Kroz optički kanal prolaze nervus opticus, oftalmička arterija, centralna retinalna vena. Infraorbitalni živac, zigomatički živac, infraorbitalna arterija, infraorbitalna vena, ogranak inferiorne oftalmičke vene za pterigoidni pleksus i parasimpatička inervacija lakrimalne žlijezde prolaze kroz inferiornu orbitalnu fisuru. Kroz superiornu orbitalnu fisuru prolaze III., IV. i VI. kranijalni živac, lakrimalni, frontalni i nazocilijarni živac, orbitalni luk srednje meningealne arterije, rekurentni ogranak lakrimalne arterije, gornja orbitalna vena i gornja oftalmička vena. (Rootman, 2013.)

Vezivno tkivo dijelimo u 4 velike skupine:

- Pokosnica
- Mnogobrojna vezivna vlakna se šire sa vjeđa prema koštanim rubovima tvoreći tzv. periorbitu. Vezivna vlakna se također spajaju u vjeđne ligament u svim smjerovima a funkcija im je suspenzija i stabilizacija bulbusa uz održanu nesmetanu pokretljivost očne jabučice.
- Tenonova fascija ( fascia bulbi ) koja obavija oko i odvaja retrobulbarno masno tkivo od bulbusa
- Svaki ekstraokularni mišić ima vlastitu vezivnu ovojniciu koje se prema anteriorno spajaju u zajedničku vezivnu ovojniciu koje se prema straga u samom vrhu orbitalne piramide spajaju i tvore tzv. Zinn-ov prsten.

( Rootman, 2013 )

U orbiti se nalaze 6 ekstraokularnih mišića koji su zaduženi za pomicanje oka. Unutrašnji ravni mišić (M. rectus medialis) inerviran III. moždanim živcem zadužen je za adukciju. Vanjski ravni mišić (M. rectus lateralis) inerviran VI. moždanim živcem vrši abdukciju. Gornji ravni mišić (M. rectus superior) inerviran III. moždanim živcem vrši depresiju, adukciju i intorziju. Ravni donji mišić (M. rectus inferior) inerviran III. moždanim živcem zadužen je za depresiju, adukciju i ekstorziju. Donji kosi mišić (M. obliquus inferior) inerviran III. moždanim živcem zadužen je za depresiju, adukciju i ekstorziju. Donji kosi mišić (M. obliquus inferior) inerviran III. moždanim živcem zadužen je za ekstorziju, elevaciju i abdukciju. Gornji kosi mišić (M. obliquus superior) inerviran IV. moždanim živcem vrši intorziju, depresiju i abdukciju. ( Rootman, 2013 )



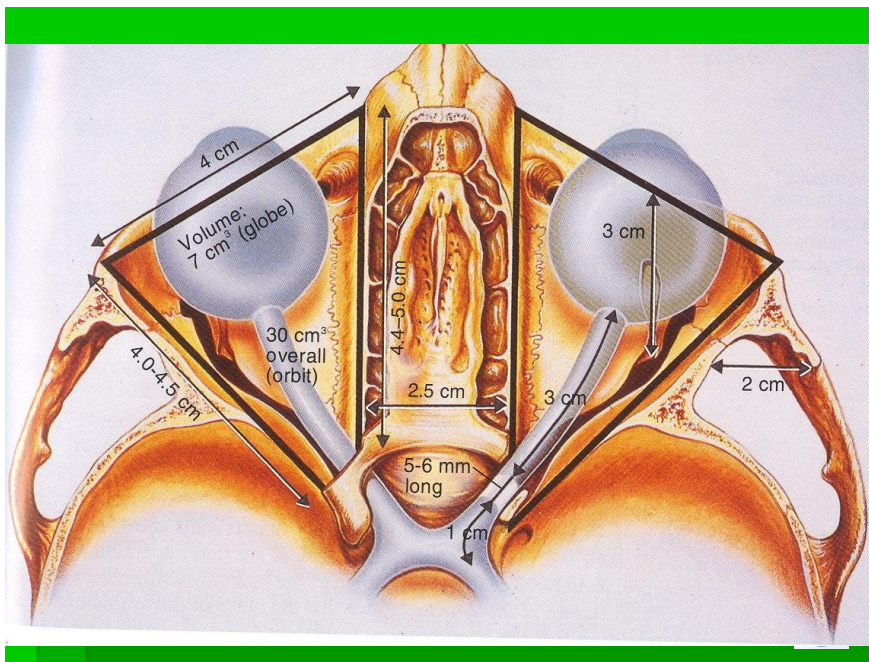
Slika 2. Ekstraokularni mišići by OpenStax College/CC-BY-3.0

Vaskularna opskrba struktura orbite je bogata anastomozirajuća mreža krvnih žila koje potječu i od unutarnje i od vanjske karotidne arterije. Glavna arterijska opskrba dolazi od oftalmičke arterije koja je grana unutrašnje karotidne arterije od koje se odvaja prilikom izlaska potonje iz kavernoznoga sinusa. Oftalmička arterija ulazi u orbitu kroz optički kanal zajedno sa optičkim živcem te se grana na mnoge ogranke koji su veoma varijabilni. Ipak, moguće ih je podijeliti u okularne, orbitalne i ekstraorbitalne ogranke. (AAO) Za shvaćanje orbitalnog kompartment sindroma bitni su okularni ogranaci koji se granaju u centralnu retinalnu arteriju, cilijarne arterije te kolateralne grane za optički živac. Muskularna opskrba potječe od orbitalnog ogranaka oftalmičke arterije. Od ekstraorbitalnih ogranaka potrebno je spomenuti etmoidnu arteriju sa posteriornim i anteriornim ogranakom. Orbitalne i ekstraorbitalne arterije se nastavljaju granati i anastomoziraju sa arterijskim sustavom vanjske karotidne arterije. Od krvnih žila arterijskog sustava vanjske karotidne arterije potrebno je

istaknuti infraorbitalnu arteriju, granu unutrašnje maksilarne arterije koja u orbitu ulazi kroz unutrašnju orbitalnu fisuru i putuje dnom orbite u infraorbitalnome sulkus.

Venska drenaža orbite se vrši kroz dvije glavne vene, gornju i donju oftalmičku venu. Kao i arterijski, i venski sustav je bogato anastomoziran. Inferiorna oftalmička vena se prazni u superiornu oftalmičku venu i malim ogrankom u pterigoidni venski pleksus. Superiorna oftalmička vena prolazi kroz superiornu orbitalnu fisuru i prazni se u kavernozi sinus kao i centralna retinalna vena. Vene nemaju zaliske i protok ovisi o gradijentu tlaka zbog čega je orbitalni prostor izrazito sklon kongestivnim promjenama kod narušene homeostatske ravnoteže. ( B.M. Zide, 2006 ).Bogata dvostruka arterijska opskrba omogućava redundanciju u slučaju opstrukcije ili ozljede arterijskog sustava unutarnje karotidne arterije.

U orbiti se osim svih ovih struktura nalazi očna jabučica sa prosječnim volumenom od 7 cm<sup>3</sup> te orbitalno masno tkivo.



Slika 3. Rootman 2013

Za čvrstoću u orbitalnom prostoru odgovorno je i vezivno tkivo koje se sa vjeđa spušta prema orbitalnim rubovima te se u unutrašnjem i vanjskom očnom kutu spaja na određene anatomske točke orbitalnog okvira. U tom kontekstu potrebno je spomenuti unutrašnji i vanjski vjeđni ligament te Withnallov i Lockwoodov suspenzijski aparat. Općenito može se reći da rastresito, rahlo i labavo vezivo tkivo u uvjetima povišenog orbitalnog tlaka omogućava fiziološku dekompresiju orbita u smislu proptoze, dok čvrsto i rigidno vezivo tu mogućnost umanjuje ili potpuno onemogućava. Upravo bolesnici sa takvom vrstom

vezivnog tkiva u uvjetima povišenog intraorbitalnog tlaka zbog traume postaju osobito osjetljivi na mehanički učinak zastoja u orbiti zbog nemogućnosti nastajanja protoze, tj. fiziološke dekompresije.( AAO, 2009. )

### 3. Patofiziologija, etiologija, epidemiologija

Patofiziologija orbitalnoga kompartment sindroma slijedi osnovne postulate svih kompartment sindroma. Naime, u prijašnjem poglavlju istaknuto je da je orbitalni prostor volumno veoma ograničen. Postoji mogućnost kompenzacije porasta volumena pomakom očnih jabučica prema naprijed ili prolapsom retrobulbarnoga masnoga tkiva u traumi. Ponekad je trauma takva da dopušta otjecanje krvi u paranazalne sinuse. Ako su ovi načini kompenzacije iscrpljeni ili nisu prisutni, tada povećani volumen unutar orbite dovodi do povišenja intraorbitalnoga tlaka koji tada vrši pritisak na sve intraorbitalne strukture, uključujući i krvne žile. Perfuzija tkiva ovisi o tlaku unutar arterija te ako se vrijednost intraorbitalnog tlaka izjednači sa perfuzijskim tlakom ili ga premaši, tada se ugrožava cirkulacija i dolazi do ishemije stanica. Mišićne i pogotovo neuralne stanice optičkoga živca i retine su visokospecijalizirane metabolički veoma aktivne stanice koje u potpunosti ovise o aerobnom metabolizmu koji je zbog povišenoga intraorbitalnoga tlaka onemogućen. Pritom je potrebno napomenuti da postoji razlika u pragu nastupanja ishemije ovisno koja arterija opskrbljuje stanice. Naime, perfuzijski tlak centralne retinalne arterije koja se nalazi unutar duralne ovojnice optičkoga živca je viši od perfuzijskoga tlaka peripapilarnih koroidnih arterija, postciliarnih arterija i prelaminarnih kapilara (Rootman 2003). Viši tlak i anatomska pozicija su dva faktora koji uvjetuju viši intraorbitalni tlak da bi došlo do ishemije. ( Lima V et al, 2009). Postoji iznimka ovome patofiziološkome slijedu zvana indirektna traumatska optička neuropatija u kojoj zbog transfera sile preko orbitalnih kostiju koja se razvija prilikom traume dolazi do mikrovaskularnih oštećenja živčanih vlakana, edema i lokaliziranoga orbitalnoga kompartment sindroma bez postojanja kliničkih znakova specifičnih za orbitalni kompartment sindrom. (Carrim ZI et al, 2007) (Klenk G., 2010)

Glavni etiološki čimbenik i pokretač opisanoga patofiziološkoga slijeda jest trauma orbite ( ozljeda mekoga tkiva, fraktura, avulzija, kontuzija ) ili kirurški postupak koji za posljedicu ima:

- Retrobulbarni hematoma- krvarenje najčešće potječe iz infraorbitalne arterije i njezinih ogranaka. Ovo je najčešći uzrok orbitalnoga kompartment sindroma, a najčešće nastaje kao komplikacija oftalmoloških ili maksilofacijalnih operacija
- Subperiostalni hematoma
- Traumatski ili postoperativni orbitalni emfizem-ventilni mehanizam u kojemu se zrak širi samo u smjeru orbite iz paranazalnih sinusa.
- Traumatski intraokularni hematomi

Postoje i drugi uzroci na koje je potrebno pomisliti kada se gore navedeni uzroci isključe. To su infekcija, tumor i upala. (Lima V et al, 2009), Također, u literaturi su opisani slučajevi orbitalnoga kompartment sindroma uzrokovanoga infuzijom velikoga volumena tekućine, traumatskom asfiksijom, ekstravazacijom kontrastnoga materijala, komplikacijama spinalne kirurgije ako je bolesnik u ležećem položaju prsima prema dolje te spontanom krvarenjem vaskularnih anomalija. (Singh CN et al 2008), (Susaria SM et al, 2016)

Epidemiološki orbitalni kompartment sindrom se smatra rijetkom komplikacijom traume i kirurgije orbite. Ovu tvrdnju potkrepljuje retrospektivna studija na 727 bolesnika sa frakturama lica ( Holt GR, Holt JE.1983). U studiji je utvrđeno da je 67% bolesnika imalo ozljedu u području orbite. 18% ozljeda je karakterizirano kao ozbiljno, a samo 3% pacijenata kao trajnu sekvelu imalo je sljepoću uzrokovanu ozljedom optičkoga živca, odvajanjem mrežnice ili kornealno skleralnu rupturu.

Druga retrospektivna studija (Voss Jo et al 2016) na 18093 bolesnika sa maksilofacijalnom traumom utvrdila je da je OCS utvrđen na samo 16 bolesnika, što je incidencija od 0,088%.

#### **4. Klinička prezentacija i pregled bolesnika sa ozljedom orbite**

Orbitalna ozljeda može biti izolirana, ali može biti grupirana zajedno s ozljedama struktura poput očne jabučice, paranazalnih sinusa, nazolakrimalnoga sustava, nosa i mozga. Nadalje, lokalne ozljede mogu biti komplicirane stanjima poput intoksikacije, šoka ili nesvjestice. Prvi prioritet je stabilizirati bolesnika kontrolom krvarenja, stabilizacijom krvnoga tlaka i cirkulacije te osiguranjem dišnoga puta. Tek nakon stabilizacije možemo pristupiti ocjeni lokalne ozljede orbite. Potrebno je prvo i hitno pregledati oko s naglaskom na vidnu oštrinu, po mogućnosti prije nastupa lokalnoga edema tkiva. Ako je nastupio lokalni edem vjeđa koje onemogućavaju pregled očne jabučice potrebno ih je razmaknuti Desmarrovim retraktorom vjeđa pazeći da ne pogoršamo postojeću ozljedu. Ako nema očite orbitalne napetosti, blefarospazma ili očite ozljede oka može se koristiti i spekulum. (Gašparović V, 2014) Indikacije za hitni operacijski postupak su teške okularne ozljede karakterizirane rupturom, krvarenjem, prolabirajućim tkivom i gubitkom crvenoga refleksa.

Pojava traumatskoga egzoftalmusa je posljedica redukcije volumena orbite zbog traumatskoga pomaka orbitalnih zidova, krvarenja i emfizema. Povišeni intraorbitalni tlak karakteriziran je čvrstim egzoftalmusom, povišenim intraokularnim pritiskom, boli, pulzirajućom retinalnom arterijom i padom vida što zajednički upućuje na orbitalni kompartment sindrom. (AAO 2009) Emfizem se detektira prisutnošću tzv. krepitacija, iako ovaj znak nije nužno prisutan. Pulzirajući egzoftalmus sugerira frakturu krova orbite s prisutnom karotidno kavernošnom fistulom ili prolapsom moždanog parenhima u orbitalni prostor uz prenošenje pulsacija cerebrospinalnog likvora na strukture orbite. Nakon što smo pregledom isključili nabrojane entitete potrebno je detektirati aksijalan, horizontalan ili vertikalni pomak očne jabučice. Potrebno je inspekcijski utvrditi defekte vjeđa te provjeriti

njihovu mobilnost (ptoza, pseudoptoza), detektirati telekantus i utvrditi položaj obiju očnih jabučica.

Nalaz retrakcije donje vjeđe bez malarnog zaravnanja upućuje na jednostavnu frakturu ruba orbite, dok malarno zaravnanje sa ili bez ptoze, retrakcijom donje vjeđe i pomakom lateralnoga kantusa prema dolje upućuje na trimalarnu frakturu zigome. Prisutni endoftalmus upućuje na hernijaciju tkiva u sinuse ili je prisutan posttraumatski zbog likvefakcije masnoga tkiva ili fibroze. Potrebno je provjeriti da li je prisutna dvoslika, testirati očne pokrete u svim smjerovima te ako postoji anomalija izvršiti trakcijski test da bi se utvrdilo da li se radi o parezi živca ili se radi o trakcijskim silama. Palpacija orbitalnoga ruba može razotkriti prijelom s tzv. stepenicom u sklopu pomaka i bol. Emfizem tkiva i krepitacije vjeđe upućuju na komunikaciju orbite sa aeriranim okolnim prostorima. (Rootman 2013)

Potrebno je detektirati i moguću hipoesteziju, posebno u distribuciji infraorbitalnoga, frontalnoga, zigomatikofacijalnoga i zigomatikotemporalnoga živca. (Zide 2006). Likvoreja upućuje na nazoorbitalni prijelom, prijelom krova orbite ili baze lubanje. Anosmija upućuje na ozljedu dure ili baze lubanje u području krova etmoidnoga sinusa ili kribriiformne ploče. Laceracije treba istražiti da bi se evaluirao integritet orbitalnoga septuma, lakrimalnoga sustava i mišića levatora. Veoma je važno potražiti strana tijela u orbiti. Slikovne pretrage poput CT-a neophodne su za postavljanje nedvojbene dijagnoze, kao i fotografije prije traume i detaljna anamneza s naglaskom na sve detalje oko traumatskoga događaja. (Rootman 2013, AAO 2009)

U zaključku, potrebno je brzo isključiti akutna stanja poput ozljeda oka, teškoga retrobulbarnoga krvarenja, emfizema i traume optičkoga živca.



## 5. Klinička prezentacija i pristup OKS-u

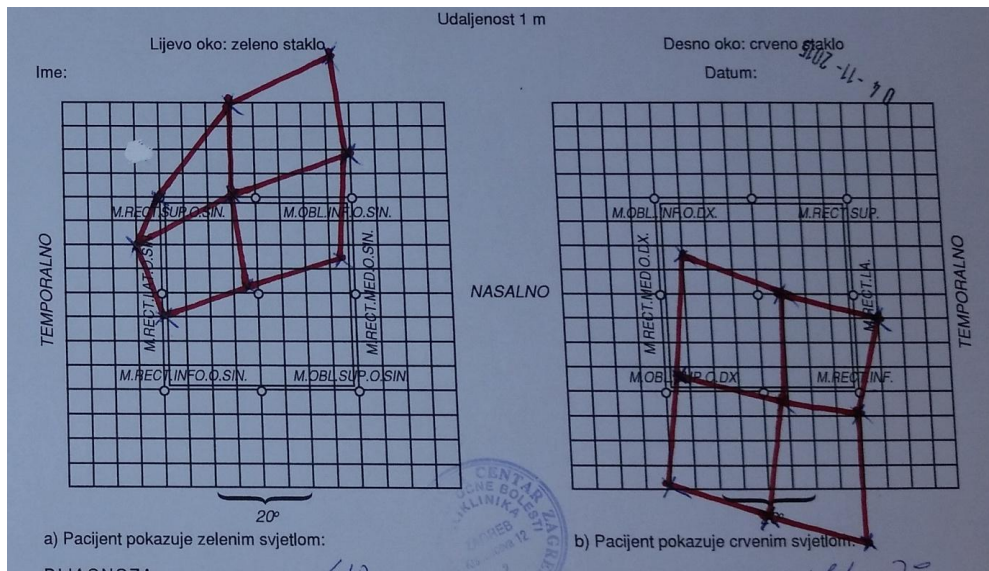
Svim bolesnicima sa sumnjom na orbitalni kompartment sindrom potrebno je učiniti direktni fundoskopski pregled i izmjeriti intraokularni tlak ukoliko je to moguće. Serijski pregledi su preporučeni ako simptomi nisu izraženi u dovoljnoj mjeri za sigurnu dijagnozu. Potrebno je napraviti kompletnu krvnu sliku, a dodatno i isključiti koagulopatiju ( Voss, 2016 ). CT i MR pomažu u dijagnozi, ali se izvode odgođeno u bolesnika sa izraženim simptomima jer troše dragocjeno vrijeme i odlažu započinjanje prijeko potrebne terapije. Simptomi i znakovi nabrojani u daljnjem tekstu pojedinačno nisu patognomonični, ali ako se grupiraju u isto vrijeme na istome bolesniku tada pobuđuju kliničku sumnju koja je dovoljna za postavljanje navedene dijagnoze. Oni su sljedeći:

- Na dodir čvrsto i bolno oko
- Povišeni intraokularni tlak
- Dvoslike
- Zamjetno slabljenje i gubitak oštine vida
- Redukcija pokretnosti očne jabučice
- Proptoza (najbolje se primjećuje u koronarnoj ravnini bolesnika dok on sjedi, a liječnik se nalazi iznad bolesnika; protruzija veća od 18 mm)
- Ekhimozna kapaka
- Kemoza sa hiposfagmom
- Oftalmoplegija
- Aferentni pupilarni defekt ( oprez: nepouzđano ako je bolesnik primio opioide )
- Smanjenje širine vidnoga polja
- Edem papile vidnoga živca
- Pulzacije centralne retinalne arterije ( oprez: češće su okludirane posteriorne cilijarne arterije koje imaju niži perfuzijski tlak od centralne retinalne arterije tako da je nedostatak ovoga znaka varljiv )
- Bljedoća optičkoga diska ( kasni znak )
- „cherry red” makula ( kasni znak )

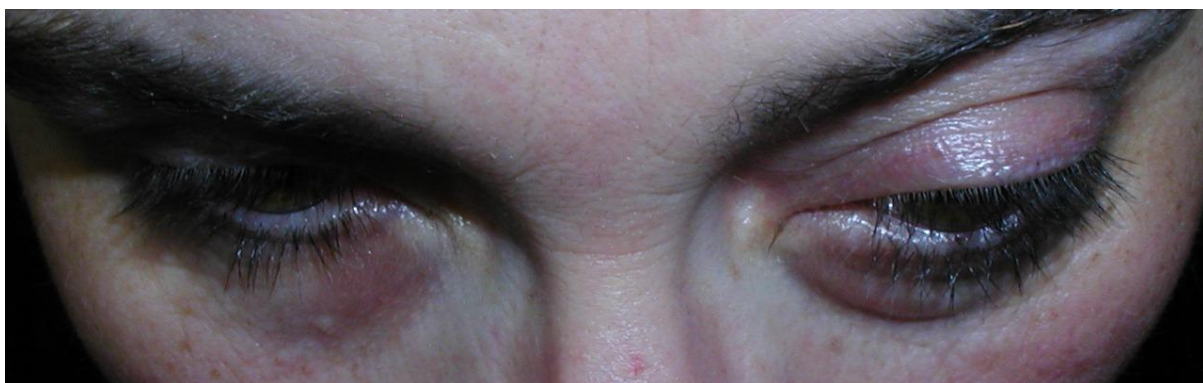( Lima V et al, 2009 ), (AAO)



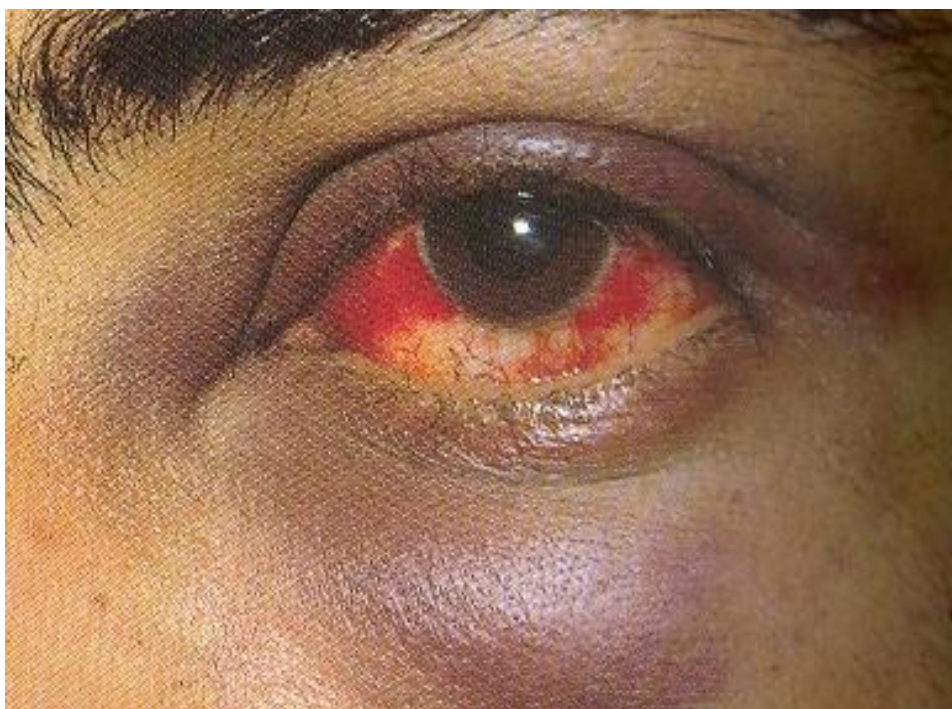Slika 4. Dvoslike by Johnathan Trobe, M.D. - University of Michigan Kellogg Eye Center/CC-BY 3.0



Slika 5. Test na dvoslike, Klinika za očne bolesti KBC Rebro s dopuštanjem dr.sc. J. Juri Mandić



Slika 6. Proptoza, Klinika za očne bolesti KBC Rebro s dopuštanjem dr.sc. J. Juri Mandić



Slika 7. Hiposfagma, Klinika za očne bolesti KBC Rebro s dopuštanjem dr.sc. J. Juri Mandić

## 6. Liječenje orbitalnoga kompartment sindroma i prognoza

Liječenje svakoga patološkoga stanja, pa tako i orbitalnoga kompartment sindroma, ovisi o težini simptoma. Potrebno je i napomenuti da je većina krvarenja u području orbite samolimitirajuće stanje što znači da je pažljivi ekspektativni pristup prihvatljiv ako simptomi ne indiciraju aktivniji pristup. Također, bolje je da je uzročnik emfizem nego krvarenje jer se zrak brzo resorbira što rijetko iziskuje operativni pristup. Ako su simptomi izraženiji, može se pokušati izvršiti punkcija orbite ili djelovati medikamentozno lijekovima poput manitola i acetazolamida u svrhu smanjenja intraokularnoga tlaka. Ova dva modaliteta terapije će biti neefektivni ako dolazi do daljnjega povećanja intraorbitalnoga tlaka. Jedan od simptoma ovoga sindroma, neaksijalni pomak očne jabučice uzrokovanog ekstraperiostalnim krvarenjem, može se umanjiti aspiracijom hematoma koristeći iglu debljine 0.81-1.02 mm. (Rowh AD et al, 2015)

Ipak, u izraženome orbitalnome kompartment sindromu postupak koji spašava bolesnika od sljepoće naziva se orbitalna dekompresija, a započinje lateralnom kantotomijom i kantolizom o kojoj će biti više riječi u tekstu koji slijedi. (AAO 2009).

Indikacije za ovaj postupak su retrobulbarno krvarenje zajedno sa simptomima nabrojanim u 5. poglavlju. Vrijednost intraokularnoga tlaka koja se smatra dovoljno visokom za indiciranje ovoga postupka iznosi 40mm Hg (normalne vrijednosti tlaka su od 10-21 mm Hg) što je od velike dijagnostičke važnosti ako je bolesnik u nesvijesti.

Kontraindikacija za izvođenje ovoga postupka je ruptura očne jabučice na koju snažno upućuju hifema, iregularna (najčešće u obliku suze) oblikovana zjenica, gubitak tonusa oka, vidljivo uvealno tkivo crveno-smeđe boje te restrikcija intraokularnoga gibanja koja je najizraženija u gibanju prema mjestu rupture. Nejasni znakovi uključuju subkonjunktivalne laceracije i krvarenje te enoftalmus.

Položaj bolesnika je supinacijski s eleviranom glavom pod kutem od 10-15 stupnjeva. Veoma je bitno stabilizirati glavu bolesnika da bi se izbjegle ijatrogene ozljede.

Za sam postupak imamo 60-100 minuta prije nastupa ireverzibilnih sekvela. Na početku bolesnika postavljamo u zadovoljavajući položaj, zatim injiciramo lokalni anestetik (1-2% lidokain sa adrenalinom ) oko lateralnog kantusa. Prije same incizije, lateralni kantus se 1-2 minute tretira hemostatom da se minimalizira obim krvarenja. Pri inciziji se koriste Stevensove škare, a počinje na lateralnom kantusu. Nakon toga forcepsom povlačimo donju vjeđu i tako otkrivamo kantalni ligament nakon čega odvajamo inferiorno krilo lateralnoga kantalnoga ligamenta koji pričvršćuje ligament za rub orbite. Pri rezu potrebno je usmjeriti škare u inferoposteriornome smjeru jer se superiorno nalaze mišić levator, lakrimalna žlijezda i lakrimalna arterija čije je ozljeđivanje potrebno izbjeći. (Lima V et al, 2009) Lateralna kantotomija snižava tlak za 14,2 mm Hg, dok inferiorna kantoliza snižava tlak za 19,2 mm Hg , dok se kombinirano smanjenje tlaka smanjuje za 30.4 mm. (Carrim ZI et al, 2007)

Ako je postupak bio uspješan, kliničko poboljšanje stanja se očekuje u roku od nekoliko minuta. Ako do poboljšanja ne dođe, tada radimo i superiornu kantolizu. Ako ni to ne uspije, tada dekompresiju vršimo postupkom zvanim koštana orbitalna dekompresija što podrazumijeva otvaranje zidova orbite, stabilizaciju krvarenja i snižavanje orbitalnoga tlaka. (Larsen M, Wieslander S, 1999)

Mjere opreza postoperativno uključuju izbjegavanje kašljanja, povraćanja i sličnih naprezanja koja se, ako je to potrebno, medikamentozno suprimiraju. Jastuk prilikom ležanja treba biti eleviran za 45 stupnjeva. Koagulopatije, ako postoje, treba normalizirati. Hladni oblozi smanjuju postoperacijski edem. (Goodall KL et al, 1999) Samu inciziju nije potrebno šivati jer obično sama zaraste. Nastali estetski defekt moguće je korigirati korištenjem usluga okulo-plastične kirurgije. Korištenje hiperbarične komore može pomoći u oporavku vida. (Rowh AD et al, 2015)

U studiji (Voss JO et al, 2016) na 18093 bolesnika sa maksilofacijalnim ozljedama OCS je dijagnosticiran u 16 bolesnika. Orbitalna dekompresija je izvršena u njih 14 od kojih je njima deseterici spašen vid, 3 bolesnika su oslijepila, a 1 bolesnik je izgubljen iz praćenja.

Na kraju, možemo reći da, iako se radi o relativno rijetkom sindromu, potencijal za katastrofične posljedice u vrlo kratkom vremenu - sljepoća, stavljaju orbitalni kompartment sindrom u akutno i hitno oftalmološko stanje. Na taj sindrom treba misliti kod bolesnika sa traumom glave, kompresivnom traumom toraksa, kod bolesnika kod kojeg je nedavno učinjen kirurški zahvat u području viscerokranijske, kod bolesnika s poremećajem koagulacije itd. Pravodobno prepoznavanje skupa kliničkih znakova i adekvatan kirurški zahvat dekompresije orbite mogu spriječiti razvoj komplikacija i biti preduvjet za očuvanje vida. Algoritam zbrinjavanja orbitalnog compartment sindroma trebao bi postojati u svim hitnim kirurškim jedinicama bilo da se radi o združenom hitnom prijemu ili pojedinačnim hitnim kirurškim ambulancama. Budući da se radi o multidisciplinarnom problemu, dobra i pravovremena komunikacija oftalmologa i neurokirurga, maksilofacijalnih kirurga, specijalista otorinolaringologije i općih kirurga je neophodna.

## **7. Zahvala**

Zahvaljujem se mentorici, dr. sc. Jeleni Juri Mandić na pruženome strpljenju, savjetima i pomoći prilikom izrade ovoga diplomskoga rada te roditeljima i bližnjima koji su mi tijekom moga života i studija pružali pomoć i svesrdnu podršku.

## 8. Životopis

Igor Petrovski

Lanište 16b

10020 Zagreb

[perica.pjer@gmail.com](mailto:perica.pjer@gmail.com)

Rođen sam 09. veljače 1986. godine u Zagrebu. Otac Zorko inženjer je medicinske radiologije, a majka Blaženka je liječnica, specijalistica školske medicine.

Osnovnu školu sam do 7. razreda pohađao u Zaprešiću, dok sam zadnja dva razreda osnovne škole završio u Zagrebu. U 7. razredu osvajam 3. mjesto na državnome natjecanju iz biologije. Upisujem I. gimnaziju u Zagrebu koju uspješno završavam 2004. godine. Tijekom gimnazijskog obrazovanja ozbiljno sam trenirao košarku. 2004. godine upisujem Medicinski fakultet Sveučilišta u Zagrebu. Tijekom studija igrao sam košarku u studentskoj sportskoj sekciji Medicinskoga fakulteta.

Aktivno se služim hrvatskim i engleskim jezikom, dok se njemačkim služim pasivno. Informatički sam pismen, aktivno se služim računalom te posjedujem osnovna znanja u MS Office-u.

U životu imam širok spektar interesa poput informatike, povijesti, geografije, upoznavanja novih kultura, svladavanja novih vještina i sportova, učenja stranih jezika. Poklonik sam vježbanja i zdravoga života.

Od grana medicine privlače me hitna medicina, obiteljska medicina, radiologija i oftalmologija.



## 9. Literatura

1. AAO (2009) Orbit eyelids and lacrimal system San Francisco
2. Carrim ZI, Anderson IWR, Kyle PM (2007) Traumatic orbital compartment syndrome: importance of prompt recognition and management. *Eur J Emerg Med.* ;14:174–176
3. Gašparović V (2014) *Hitna Medicina, Medicinska Naklada Zagreb* , str 577-579
4. Goodall KL, Brahma A, Bates A (1999). Lateral canthotomy and inferior cantholysis: an effective method of urgent orbital decompression for sight threatening acute retrobulbar haemorrhage. *Injury.* 30(7):485-90
5. Holt GR, Holt JE (1983) Incidence of eye injuries in facial fractures: an analysis of 727 cases. *Otolaryngol Head Neck Surg.* :91(3):276-9
6. Klenk G (2010) Blindness caused by retrobulbar hemorrhage (orbital compartment syndrome). *Ory Hetil.* 19;151(38):1537-44
7. Larsen M, Wieslander S (1999). Acute orbital compartment syndrome after lateral blow-out fracture effectively relieved by lateral cantholysis. *Acta Ophthalmol Scand.* . 77(2):232-3
8. Lima V, Burt B, Leibovitch I et al (2009) Orbital compartment syndrome: the ophthalmic surgical emergency. *Surv Ophthalmol.* 54(4):441-9
9. Rootman JJ (2003) *Diseases of the orbit, A multidisciplinary approach*, Lippincott, Williams and Wilkins, Philadelphia
10. Rootman JJ (2013), *Orbital surgery a conceptual approach*, Lippincott Raven
11. Rowh AD, Ufberg JW, Chan TC et al (2015) Lateral canthotomy and cantholysis: emergency management of orbital compartment syndrome. *J Emerg Med.*;48(3):325-30
12. Singh CN, Klein MB, Sullivan SR et al (2008) Orbital compartment syndrome in burn patients *Ophthalmic Plastic Reconstruction Surgery* 24(2):102-6
13. Susarla SM, Nam AJ, Dorafshar AH (2016) Orbital Compartment Syndrome leading to visual loss following Orbital Floor Reconstruction *Craniofacial Trauma Reconstr.* ;9(2):152-7

- 14.** Voss JO, Hartwig S, Doll C et al (2016)"tight orbit": Incidence and management of the orbital compartment syndrome. *J Craniomaxillofac Surg.* 15. pii: S1010-5182(16)30067-1.
- 15.** Zide BM (2006), *Surgical anatomy around the orbit, the system of zones*, Lippincott, Williams and Wilkins, Philadelphia