

Benigni paroksizmalni pozicijski vertigo

Tačigin, Tamara

Master's thesis / Diplomski rad

2016

Degree Grantor / Ustanova koja je dodijelila akademski / stručni stupanj: **University of Zagreb, School of Medicine / Sveučilište u Zagrebu, Medicinski fakultet**

Permanent link / Trajna poveznica: <https://um.nsk.hr/um:nbn:hr:105:822949>

Rights / Prava: [In copyright](#)/[Zaštićeno autorskim pravom.](#)

Download date / Datum preuzimanja: **2025-03-14**



Repository / Repozitorij:

[Dr Med - University of Zagreb School of Medicine Digital Repository](#)



SVEUČILIŠTE U ZAGREBU

MEDICINSKI FAKULTET

Tamara Tačigin

Benigni paroksizmalni pozicijski vertigo

DIPLOMSKI RAD



Zagreb, 2016.

Ovaj je diplomski rad izrađen u Kliničkom bolničkom centru Zagreb na Klinici za bolesti uha, nosa i grla i kirurgiju glave i vrata, Odjel za otokirurgiju, pod vodstvom profesora dr.sc. Srečka Branice i predan je na ocjenu u akademskoj godini 2015./2016.

SADRŽAJ

1. SAŽETAK.....	i
2. SUMMARY	ii
3. VRTOGLAVICE	1
4. FIZIOLOGIJA VESTIBULARNOG SUSTAVA.....	3
4.1. UTRIKUL I SAKUL.....	4
4.2. POLUKRUŽNI KANALI	5
5. BENIGNI PAROKSIZMALNI POZICIJSKI VERTIGO	6
5.1. UVOD	6
5.2. UZROK.....	6
5.3. ETIOPATOGENEZA	6
5.3.1. Kanalolitijaza.....	7
5.3.2. Kupulolitijaza	8
5.3.3. Vestibulolitijaza	8
5.4. ZNAKOVI I SIMPTOMI	8
5.5. DIJAGNOSTIKA	10
5.5.1. Anamneza	10
5.5.2. Klinički pregled.....	10
5.5.3. Radiološke pretrage.....	13
5.5.4. Elektronistagmografija	13
5.5.5. Videonistagmografija.....	13
5.5.6. Audiometrija	14
5.6. DIFERENCIJALNA DIJAGNOZA	14
5.6.1. Vestibularni neuronitis	14
5.6.2. Meniereova bolest.....	15
5.6.3. Cerebrovaskularne bolesti.....	15
5.6.4. Cervikogena vrtoglavica (vertebrobazilarni sindrom)	15
5.6.5. Migrena.....	15
5.6.6. Multipla skleroza	16
5.6.7. Tumori	16

5.7.	LIJEČENJE	16
5.7.1.	Repozicijski postupci.....	16
5.7.2.	Vestibularna rehabilitacija.....	21
5.7.3.	Farmakološko liječenje	22
5.7.4.	Kirurški pristup.....	23
6.	ZAKLJUČAK.....	23
7.	ZAHVALA.....	24
8.	LITERATURA	25
9.	ŽIVOTOPIS.....	29

1. SAŽETAK

Benigni paroksizmalni pozicijski vertigo

Tamara Tačigin

Benigni paroksizmalni pozicijski vertigo (BPPV) je poremećaj kojeg karakteriziraju napadaji jake vrtoglavice, a izazvan je naglom promjenom položaja glave. Zauzima najveći dio ukupnog broja perifernih vrtoglavica. Uzrok je u pretjeranoj stimulaciji osjetnih dlačica polukružnih kanala unutarnjeg uha. Vrtoglavica i nistagmus se javljaju, u BPPV-u stražnjeg polukružnog kanala, s latencijom tijekom izvođenja dijagnostičkog postupka pod nazivom Dix-Hallpiek test. Trajanje i učestalost simptoma ovise o tome koji dio unutarnjeg uha tj. polukružni kanal je zahvaćen otolitima. Terapija izbora su različiti oblici repozicijskih postupaka s ciljem postavljanja glave i tijela u određeni položaj u prostoru, tijekom određenog vremena, kako bi vratili otolite iz polukružnih kanala na neko manje osjetljivo mjesto u unutarnjem uhu.

KLJUČNE RIJEČI: benigni paroksizmalni pozicijski vertigo, vertigo, nistagmus, repozicijski manevar

2. SUMMARY

Benign paroxysmal positional vertigo
Tamara Tačigin

Benign paroxysmal positional vertigo (BPPV) is characterized by recurrent episodes of vertigo triggered by changes in head position. BPPV is the most common etiology of recurrent vertigo and is caused by abnormal stimulation of the cupula by free-floating otoliths (canalolithiasis) or otoliths that have adhered to the cupula (cupulolithiasis) within any of the three semicircular canals. Paroxysm of vertigo and nystagmus develops after a latency during the Dix-Hallpike maneuver in posterior-canal BPP. The duration, frequency, and symptom intensity of BPPV vary depending on the involved canals and the location of otolithic debris. Spontaneous recovery may be expected even with conservative treatments. However, canalithrepositioning maneuvers usually provide an immediate resolution of symptoms by clearing the canaliths from the semicircular canal into the vestibule.

KEYWORDS: benign paroxysmal positional vertigo, vertigo, nystagmus, canalith-repositioning maneuver

3. VRTOGLAVICE

Vrtoglavica ili vertigo je neugodan subjektivan simptom pri kojem bolesnik ima osjećaj okretanja u prostoru (subjektni vertigo) ili okretanja okolice (objektni vertigo). Neki bolesnici imaju osjećaj povlačenja u jednu stranu. Vrtoglavica je simptom, a ne dijagnoza koja može biti praćena mučninom, povraćanjem, poteškoćama s ravnotežom, držanjem tijela ili oboje.

Vertigo je znak poremećaja u bilo kojem dijelu vestibularnog sustava, koji služi za održavanje ravnoteže (strukture unutarnjeg uha, vestibularni živac, moždano deblo i mali mozak). Vertigo može biti perifernog ili centralnog uzroka. Ukoliko je periferni uzrok razlog vrtoglavici poremećaj se nalazi u unutarnjem uhu i/ili osmom moždanom živcu te uz vrtoglavicu često postoje i druge subjektivne tegobe, kao što su naglušost, mučnina, povraćanje, vegetativne smetnje (znojenje, bljedoća, hipotenzija i tahikardija) i nistagmus koji predstavlja nevoljne pokrete očiju. Jedan od najčešćih uzroka periferne vrtoglavice je benigni paroksizmalni pozicijski vertigo s pojavnošću od 20 do 40% (1). Centralnim poremećajima se smatraju poremećaji vestibularnih jezgara i njihovih putova u moždano deblo te poremećaji u malom mozgu.

Vrlo je važno razlikovati pravu vrtoglavicu (vertigo) od sličnih senzacija, koji nisu prava vrtoglavica, jer su uzroci i načini liječenja drugačiji. Vrtoglavica je osjećaj pravog rotacijskog kretanja bolesnika ili okoline oko bolesnika. Druge senzacije koje nisu vertigo su obično omaglice, nestabilnost, «lebdenje», itd. U poremećaje ravnoteže, osim prave vrtoglavice spadaju još i sinkope i presinkope, nestabilnost i druge, manje specifične smetnje. Sinkope (odnosne presinkope) predstavljaju osjećaj nesvjestice, često praćen neugodnim osjećanjem, mučninom, strahom i prolaznim gubitkom vida. Uzrok je pad opskrbe mozga krvlju ispod potrebne razine. Osjećaj nestabilnosti može imati oblik osjećaja neravnoteže i nesigurnosti. Uzroci ovih skupina su često različiti u tom smislu da je poremećaj kod prave vrtoglavice obično u unutarnjem uhu, dok je kod ostalih najčešće uzrok neurološki, kardiološki ili neka druga sistemska bolest. Uzrok se može razlikovati i u drugim elementima. Ukoliko je vrtoglavica nastala naglo, uz ponekad prisutan šum ili punoću u uhu ili oslabljen sluh, prvenstveno se sumnja na

bolest unutarnjeg uha. Ako je razvoj postupan uz izražene i druge simptome, uzrok je obično izvan uha. Vertigo prouzrokovan promjenama u središnjem živčanom sustavu je najčešće povezan i s drugim znakovima kao što su dvoslike, poremećaj govora, motorički ispadi itd. Vrtoglavica se kod promjena središnjeg živčanog sustava u pravilu javlja iznenada. Općenito, vrtoglavica može biti privremena ili kronična. Kronična vrtoglavica je definirana trajanjem >1 mjeseca te je češća u osoba starije životne dobi.

Važno je znati o kojem uzroku vrtoglavice je riječ jer izbor adekvatnog liječenja u prvom redu ovisi o uzroku tegoba. Ukoliko su tegobe izražene u tolikoj mjeri da bolesnik ima nemogućnost održavanja ravnoteže ili ukoliko se sumnja da je uzrok vrtoglavice moždani udar, bit će potrebno bolesnika primiti u bolnicu radi daljnje dijagnostike ili liječenja. Kada je vrtoglavica popraćena i mučninom i povraćanjem važno je osigurati nadoknadu tekućine i izgubljenih elektrolita infuzijama i uvesti u terapiju lijekove za smirenje i lijekove protiv mučnine. Kod smetnji ravnoteže povezanim s centralnim uzrocima (multipla skleroza, moždani udar i dr.) liječi se osnovna bolest. Kod tumorskih procesa liječenje je kirurško (2).

4. FIZIOLOGIJA VESTIBULARNOG SUSTAVA

Vestibularni sustav je glavni neurološki sustav odgovoran za ravnotežu. On se sastoji od: vestibularnog aparata, osmog (vestibulokohlearnog) moždanog živca, te od vestibularnih jezgara koje su smještene u moždanom deblu i malom mozgu.

Poremećaji koji dovode do vrtoglavice se mogu podijeliti u centralne i periferne poremećaje. Centralnim poremećajima se smatraju poremećaji vestibularnih jezgara i njihovih putova u moždanom deblu i malom mozgu. Poremećaji unutarnjeg uha i osmog moždanog živca pripadaju perifernim poremećajima.

U osjet ravnoteže je također uključen osjet vida iz očiju i propiocepcija iz perifernih živaca (putem kralježnične moždine). Moždana kora prima podatke iz nižih centara i integrira informacije kako bi stvorila osjet kretanja.

Vestibularni aparat je osjetni organ čija je glavna funkcija osjet ravnoteže. Uklopljen je u sustav koštanih kanala i komora u tvrdome dijelu temporalne kosti koji se naziva koštani labirint. Unutar njega je smješten sustav membranskih kanala i komora koji se zove membranski labirint, koji je funkcionalni dio vestibularnog aparata. Membranski labirint je sastavljen od pužnice (ductus cochlearis), triju polukružnih kanala i dviju velikih komora tj. dva otolitna organa, utrikula i sakula. Pužnica je glavni osjetni organ za sluh i nema većeg utjecaja na ravnotežu, dok su sastavni dijelovi mehanizma za održavanje ravnoteže polukružni kanali, utrikul i sakul. Polukružni kanali su postavljeni okomito jedan na drugog kako bi osjetne stanice u njima mogle zamijetiti kretanje endolimfe u sve tri dimenzije. Utrikul i sakul isto tako pomoću endolimfe detektiraju promjenu brzine (ubrzanje i usporavanje), također u sve tri dimenzije (3).

4.1. UTRIKUL I SAKUL

Osjetni organ utrikula i sakula koji zamjećuje položaj glave obzirom na gravitaciju se zove makula. Makula je malo osjetno područje promjera nešto većeg od 2mm koje se nalazi na unutarnjoj površini utrikula i sakula. Makula utrikula je smještena u vodoravnoj ravnini na donjoj površini utrikula i njena uloga je određivanje položaja glave kada se ona nalazi u uspravnom položaju. Za razliku od makule sakula koja je smještena u okomitoj ravnini i obavještava središnji živčani sustav o pokretu glave kada čovjek leži.

Makule su prekrivene gelatinoznim slojem u koji je uronjeno mnogo malih kristala kalcijeva karbonata koji se nazivaju statokonije. U makuli postoji tisuće stanica s dlačicama koje pružaju svoje cilije prema gore, u gelatinozni sloj. Bazalni i postranični dijelovi stanica s dlačicama tvore sinapse s osjetnim završecima vestibularnog živca. Svaka stanica s dlačicama ima od 50 do 70 malih cilija takozvanih stereocilija, i jednu veliku ciliju koja se naziva kinocilija. Kinocilija je uvijek smještena na jednoj strani stanice, a stereocilije su sve kraće idući od kinocilije prema suprotnoj strani stanice. Vršak svake stereocilije je sićušnim pričvrstnim nitima povezan s vrškom susjedne, dulje stereocilije i na poslijetku s kinocilijom.

Kada se stereocilije i kinocilija savijaju u smjeru kinocilije, pričvrstne niti povlače stereocilije jednu za drugom prema van od stanice. Takva situacija u membrani živčane stanice oko baze stereocilije otvara nekoliko stotina kanalića s tekućinom koji su propusni za veliku količinu pozitivnih iona te dovode do depolarizacije receptorske membrane. Obrnuto, savijanjem velike količine dlačica u suprotnome smjeru tj. dalje od kinocilije, smanjuje se napetost pričvrstnih niti, pa sa ionski kanali zatvore i nastaje hiperpolarizacija receptora odnosno smanjenje odašiljanja impulsa.

U svakoj makuli su pojedine stanice s dlačicama usmjerene u različitim smjerova, te ovisno o smjeru neke od njih podražuje savijanje glave prema naprijed, druge podražuje nagnjanje glave prema natrag, treće pak nagnjanje glave u stranu, itd. Za svaki položaj glave u gravitacijskom polju nastaju različiti obrasci podražaja koji obavještavaju mozak o položaju glave u prostoru (3).

4.2. POLUKRUŽNI KANALI

U vestibularnom aparatu se nalaze po tri polukružna kanala, a to su: prednji, stražnji i lateralni (vodoravni) te su raspoređeni tako da međusobno zatvaraju pravi kut. Kada se glava nagne prema naprijed za oko 30° , lateralni polukružni kanal se nalazi otprilike vodoravno obzirom na zemljinu površinu. Prednji kanal je tada u okomitoj ravnini koja gleda prema naprijed i za 45° prema van.

Svaki polukružni kanal ima na jednom kraju proširenje koje se naziva ampula. Kanali i ampula su ispunjeni tekućinom nazvanom endolimfa. U svakoj ampuli se nalazi mali greben koji se zove ampularna krista na čijem se vrhu nalazi gelatinozna masa, nazvana kupula. U slučaju kada se glava počne okretati u određenom smjeru, polukružni kanali se okreću zajedno s glavom, ali tekućina u jednom ili više polukružnih kanala zbog inercije ostaje nepomična. Zbog toga tekućina iz kanala struji kroz ampulu i savija kupulu na jednu stranu. Iz stanica s dlačicama koje su smještene uzduž ampularnog grebena, u kupulu strše stotine cilija. Kinocilije svih tih stanica su uvijek usmjeren prema istoj strani kupule. Savijanje kupule u tom smjeru uzrokuje depolarizaciju stanica s dlačicama, a savijanje u suprotnom smjeru hiperpolarizaciju stanica. Iz stanica s dlačicama vestibularnim živcem odašilju se odgovarajući signali koji obavještavaju središnji živčani sustav o promjenama rotacije glave i o brzini promjena u svakom od polukružnih kanala (3).

5. BENIGNI PAROKSIZMALNI POZICIJSKI VERTIGO

5.1. UVOD

Benigni paroksizmalni pozicijski vertigo (BPPV) ili posturalna (položajna) vrtoglavica je poremećaj perifernog vestibularnog sustava koji je izazvan naglom promjenom položaja glave, a karakteriziraju ga napadaji jake vrtoglavice u trajanju od nekoliko sekundi (<60 sekundi). Zauzima najveći dio ukupnog broja perifernih vrtoglavica u općoj populaciji s pojavnošću od 20 do 40%, dok se u starijih osoba ovaj udio penje i na više od 50% (1). Benigni paroksizmalni pozicijski vertigo se može javiti u bilo kojoj dobi, ali najčešće se javlja u osoba starije životne dobi, točnije u petom i šestom desetljeću života. Mnoga istraživanja pokazuju veću incidenciju bolesti kod žena nego kod muškaraca u mlađim dobnim skupinama (4,5,6). Oghalai i suradnici (7) su utvrdili kako čak oko 9% starijeg gradskog stanovništva ima neregistrirani BPPV.

5.2. UZROK

Uzrok benignog paroksizmalnog pozicijskog vertiga u 50 do 60% slučajeva ostaje nepoznat. U ostalim slučajevima od uzroka se navode: ozljeda glave, oštećenje prilikom operacije uha, vaskularni poremećaji, bolesti unutarnjeg uha (Menierova bolest, labirintitis, vestibularni neuronitis), bolesti srednjeg uha (otoskleroza, kronično začepljenje srednjeg uha), dugotrajna anestezija ili mirovanje u krevetu i mnogi drugi.

5.3. ETIOPATOGENEZA

Iako se uzrok benignog paroksizmalnog pozicijskog vertiga najčešće ne zna, smatra se da je bolest uzrokovana poremećajem položaja statolitnih kristalića. Prema lokalizaciji BPPV najčešće zahvaća stražnji polukružni kanal s učestalošću od 80 do 96% (8,9,10). Dok je udio zahvaćanja lateralnog polukružnog kanala pojavnosti od 2 do 16% (11,12,13), a prednjeg polukružnog kanala od 1,2 do 12% (14,15). Na mješoviti tip otpada samo vrlo mali postotak (16,17).

Postoje više kliničkih oblika BPPV-a prema mjestu nakupljanja otolita: kanalolitijaza, kupulolitijaza i vestibulolitijaza.

5.3.1. Kanalolitijaza

Statolitni kristalići su smješteni u samom polukružnom kanalu. Ovaj oblik BPPV-a jako dobro reagira na postupke repozicije otolita. Simptomi bolesti manje su izraženi pa je vrtoglavica kratkotrajnija i slabije izražena. Karakteristični vertikalno-rotatorni nistagmus javlja se nakon kraće ili duže latencije jer je otolitima potrebno neko vrijeme da doplутaju endolimfom do kupularnog osjetila i stimuliraju ga. Zamorljiv je i slabi pri ponavljanju Dix-Hallpikeove probe.

5.3.1.1. BPPV stražnjeg polukružnog kanala

Ovo je najčešći oblik BPPV-a (80–96%) jer otoliti zbog anatomskih odnosa najčešće dospijevaju u ovaj kanal (18,19).

5.3.1.2. BPPV lateralnog polukružnog kanala

Javlja se u oko 2 do 16% bolesnika, a manifestira se horizontalnim nistagmusom u Dix-Hallpikeovoj probi (11,12,13). Često je posljedica migracije otolita u lateralnom polukružnom kanalu nakon učinjenog repozicijskog postupka usmjerenog ka stražnjem polukružnom kanalu (20, 21).

5.3.1.3. BPPV prednjeg polukružnog kanala

Najrjeđi je oblik koji se javlja u oko 1,2-12% bolesnika, a manifestira se karakterističnim nistagmusom usmjerenim prema dolje u Dix-Hallpikeovoj probi (22,23). Zbog ovakvog oblika nistagmusa može oponašati lezije središnjeg živčanog sustava koje su također vrlo često praćene pojavom nistagmusa usmjerenim prema dolje.

5.3.2. Kupulolitijaza

Otoliti su smješteni uz samo kupularno osjetilo. Taj oblik lošije reagira na postupke repozicije otolita, a simptomatologija je jače izražena stoga je vrtoglavica jača i dugotrajnija. Vertikalno-rotatorni nistagmus se javlja bez latencije jer se otoliti nalaze neposredno uz kupulu pa im je potrebno vrlo kratko vrijeme da je stimuliraju. Teško je zamorljiv i ne jenjava pri ponavljanju Dix-Hallpikeove probe. Ponekad kanalolitijaza može prijeći u kupulolitijazu nakon učinjenoga repozicijskog postupka, posebice u slučaju zahvaćanja lateralnog polukružnog kanala, kad geotropni nistagmus prelazi u vrlo jak ageotropni nistagmus (24).

5.3.3. Vestibulolitijaza

Hipotetički klinički oblik nastaje kada se otoliti nađu u vestibularnom, kratkom kraku polukružnog kanala, iza kupularnog osjetila. Statolitni kristalići mogu biti nepričvršćeni ili pričvršćeni za kupulu. Kad su pričvršćeni, radi se o istom uzorku kao kod kupulolitijaze. Ako su otoliti nepričvršćeni uz kupulu, klinički bi trebao biti mješavina kupulo- i kanalolitijaze. Kad je sila teža usmjerena od predvorja prema kupuli u slučaju stražnjeg BPPV-a, otoliti stimuliraju kupularno osjetilo izazivajući uporni, ali intermitentni nistagmus, sve dok se položaj glave pa tako i smjer djelovanja sile teže ne promijeni. Preostali kanali u navedenom položaju ostaju iznad razine djelovanja sile teže te zbog toga ovaj oblik ne bilježimo kod zahvaćanja prednjeg i lateralnog polukružnog kanala (25).

5.4. ZNAKOVI I SIMPTOMI

BPPV je kratkotrajni napadaj jake vrtoglavice koji obično traje desetak sekundi, nikad duže od trideset sekundi (ako se radi o zahvaćanju stražnjeg polukružnog kanala, što je slučaj kod većine bolesnika). Vrtoglavica je obično najjača ujutro pri ustajanju iz postelje, dok tijekom dana opada. Vrlo često je praćena snažnom mučninom pa i povraćanjem. Međutim, u slučaju zahvaćanja horizontalnog polukružnog kanala,

vertoglavica i nistagmus traju značajno duže, ponekad duže od jedne minute (26). Ako se dogodi začepljenje lateralnog kanala na mjestu njegova suženja otolitima nakupljenim nakon učinjenog repozicijskog postupka ili pak spontano, horizontalni nistagmus može biti perzistentan i jednosmjernan (27). Nistagmus je najčešće izazvan određenim položajima glave u odnosu na tijelo, npr. promjenom položaja u postelji (okretanjem), ustajanjem iz postelje ili podizanjem glave prema gore, odnosno u situacijama kad se položaj zahvaćenog kanala podudara sa smjerom djelovanja zemljine sile teže (mnogi zbog toga BPPV nazivaju i „bolešću gornje police“). Nistagmus se javlja nakon latencije od 3 do 8 sekundi, obično je okomito-kružni, s brzom komponentom usmjerenom geotropno (prema niže položenom uhu). Traje kratko, a slabi fiksacijom pogleda i ponavljanjem položaja koji ga izaziva. U pravilu je praćen mučninom, ponekad i povraćanjem. Osim opisane tipične kliničke slike za kanalolitijazu stražnjeg polukružnog kanala, kod pojedinih bolesnika se mogu javiti i drugi oblici kliničke manifestacije BPPV-a, kao nespecifična vertoglavica, omaglica, nestabilnost pri hodu (28,29).

Mučnina kao nelagodan simptom u položajnoj vertoglavici je praćena osjećajem prijetećeg povraćanja i vegetativnim znakovima: bljedoćom, znojenjem, hipotenzijom i tahikradijom.

Obzirom da bolest pogađa dio unutarnjeg uha odgovornog za ravnotežu, u kliničkoj slici položajne vertoglavice nema niti gubitka sluha niti šuma u uhu.

Benigni paroksizmalni pozicijski vertigo je neugodna bolest, ali rijetko uzrokuje teške komplikacije. U rijetkim slučajevima, ukoliko je ozbiljna, uzrokuje povraćanje te u tom slučaju postoji povećan rizik od dehidracije. Osim povraćanja, po prestanku vertoglavice kod nekih bolesnika može se javiti i osjećaj nestabilnosti koji može trajati mnogo duže od vertoglavice. Obzirom da BPPV u većini slučajeva pogađa ljude starije životne dobi, u slučaju ugroženog osjećaja ravnoteže, bolesnik ima visok rizik od potencijalno opasnih padova. Između epizoda vertoglavice, ravnoteža je u pravilu očuvana (30).

5.5. DIJAGNOSTIKA

Dijagnostička obrada kao i uvijek započinje anamnezom. Pravilno uzeta anamneza je vrlo važan korak pri dijagnosticiranju vrtoglavice. Nadalje, na temelju anamneze liječnik odlučuje o daljnjoj dijagnostičkoj obradi i postupcima. Zlatni standard u otkrivanju benignog paroksizmalnog pozicijskog vertiga je Dix-Hallpiekov test. Osim te pretrage, rjeđe, u opravdanim slučajevima se upotrebljavaju laboratorijske analize, radiološke pretrage, audiometrija, elektronistagmografija i videonistagmografija.

5.5.1. Anamneza

Ciljana anamneza započinje trajanjem simptoma i brzinom nastanka istih. Kratka i ciljana pitanja o tome radi li se o nesvjestici, omaglici, gubitku ravnoteže ili vrtoglavici mogu donekle rasvijetliti tegobu. Od ostalih podataka izuzetno su bitne sljedeće stavke: izraženost i osobine prvotnog napada i kasnijih napada, jesu li simptomi trajni ili povremeni, ukoliko su povremeni, kako su česti i koliko traju. Zatim da li postoje čimbenici koji izazivaju/ublažavaju simptome (promjena položaja glave/tijela) te prisutnost simptoma aure (npr. gubitak sluha, punoća u ušima, tinitus).

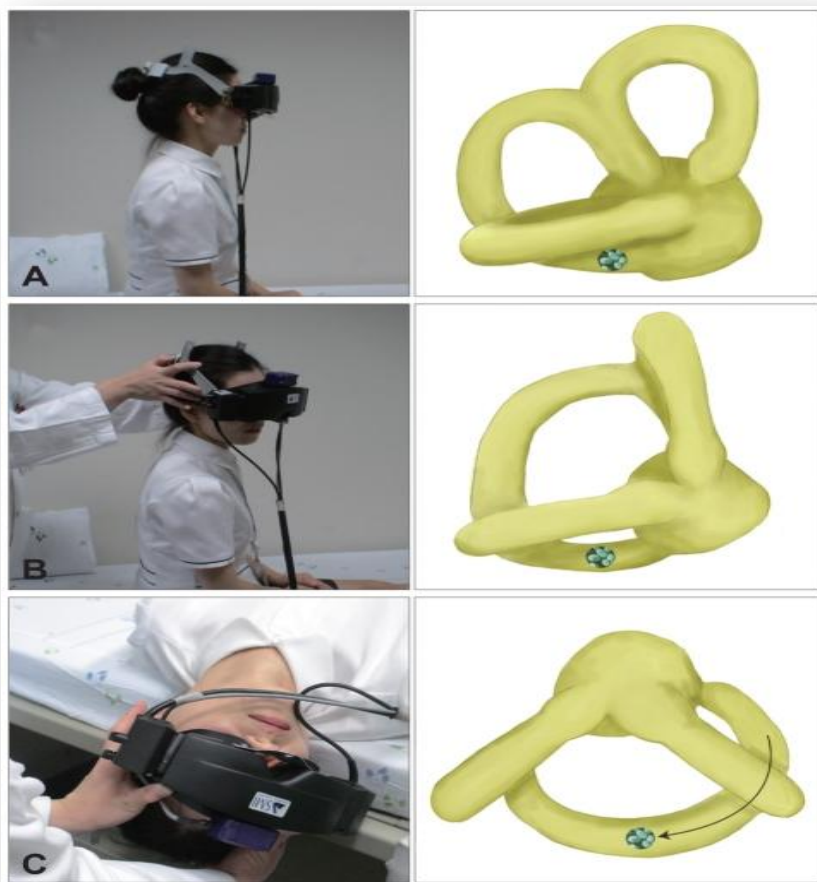Ranija anamneza treba zabilježiti nedavnu ozljedu glave, migrenu, dijabetes, bolesti srca ili pluća te zloupotrebu droga ili alkohola. Osim bilježenja svih lijekova koji se trenutno uzimaju, anamneza o lijekovima treba utvrditi nedavne promjene lijekova, doziranja ili oboje (31).

5.5.2. Klinički pregled

Dijagnostika benignog paroksizmalnog pozicijskog vertiga se zasniva na karakterističnim simptomima, zatim na temelju nistagmusa koji se utvrđuje Dix-Hallpiekovim manevrom te na nepostojanju drugih poremećaja prilikom neurološkog pregleda. Takvim bolesnicima dodatne dijagnostičke pretrage nisu potrebne. Veoma je važno da se pozicijska vrtoglavica na vrijeme prepozna jer se u većini slučajeva može liječiti repozicijskim postupcima i vestibularnim vježbama.

Dix-Hallpike test se danas smatra "zlatnim standardom" u dijagnostici benignog

paroksizmalnog pozicijskog vertiga. Specifičnost ovog testa je vrlo visoka (75%), kao i osjetljivost (79%), ali ne i apsolutna (6). Test se izvodi na sljedeći način: bolesnik sjedi na rubu postelje s rukama prekrivenim na prsima ili se pak rukama unakrsno pridržava za podlaktice ispitivača. Pomicanje bolesnika pridržavanjem za ramena može izazvati vrlo ozbiljne ozlijede vratne kralježnice. Od bolesnika se traži da ne zatvara oči čak i u slučaju pojave vrtoglavice ili mučnine. Obzirom na to da je fiksacijska supresija kod vertikalno-rotatornog vrlo mala, probu se može izvoditi i u dobro osvijetljenoj prostoriji, a poželjno je, ali ne i nužno, koristiti Frenzelove naočale, zbog lakšeg opažanja nistagmusa i otklanjanja mogućnosti fiksacije (32). Manevar se izvodi tako da bolesnik sjedi pod kutom od 90° , zatim mu se glava okrene u desno i brzo spusti ispod horizontalne ravnine za oko 30° , a pogled se zadrži u desnu stranu. Isto se ponovi s položajem u lijevu stranu. Na onoj strani na kojoj se pojavi nistagmus, taj stražnji polukružni kanal je zahvaćen. Pri tome se promatra pojavljuje li se nistagmus, a bolesnika se pita za početak, jakost i prestanak vertiga. Karakteristično je za nistagmus da se pojavljuje s latencijom i da je nakon nekoliko ponavljanja blaži.



Slika 1. Dix-Hallpiekov test. (33)

Ukoliko je uzrok vrtoglavice teško dijagnosticirati, te osoba nema karakterističan nistagmus, a ima druge neurološke ispade (dvoslike, poremećaj govora, motorički ispadi itd.) ili pak vrtoglavicu koja ne odgovara na terapiju, liječnik treba naručiti bolesnika na dodatne pretrage, kao što su: magnetska rezonancija, elektronistagmografija, videonistagmografija i audiometrija.

5.5.3. Radiološke pretrage

Iako CT ili MR ne mogu dati podatke o BPPV-u jer se promjene odvijaju na mikroskopskoj razini unutar polukružnih kanala, primjena ovih metoda indicirana je samo u slučajevima kad postoji opravdana sumnja u postojanje lezije u središnjem živčanom sustavu potkrijepljena neurološkim znacima i simptomima (25).

Magnetska rezonancija

Bolesnici s nistagmusom koji ukazuje na promjene središnjeg živčanog sustava podvrgavaju se magnetskoj rezonanciji pomoću gadolinija. Karakteristike nistagmusa uslijed promjena u središnjem živčanom sustavu su: nema latencije, zamora niti subjektivnog osjećaja te može trajati čitavo vrijeme dok se tijelo zadržava u istom položaju. Osim toga, takav nistagmus može biti okomit ili promjenjivog smjera te, ukoliko je rotacijski onda može biti neočekivanog smjera. Magnetska rezonancija se primjenjuje u svrhu isključivanja neoplastičnih tvorbi u stražnjoj lubanjskoj jami poput akustičnog neurinoma, zatim multiple skleroze, moždanog udara i drugih promjena u središnjem živčanom sustavu.

5.5.4. Elektronistagmografija

Elektronistagmografija je postupak kojim se nistagmus bilježi, a temelji se na korneo-retinalnom potencijalu. Elektronistagmografski zapis pomaže u evaluaciji nistagmičkog odgovora te se koristi pri bilježenju spontanog nistagmusa i nistagmusa izazvanog podražajem polukružnog kanala.

5.5.5. Videonistagmografija

U pravilu je nepotrebna jer se kod najvećeg broja bolesnika do točne dijagnoze može doći položavajućim probama. Međutim, dodatnu laboratorijsku obradu, kao što je videonistagmografija, koja daje vrlo precizne podatke o vrsti i osobinama nistagmusa, a bilježi i kružni sastojak nistagmusa što je neizvodivo klasičnom

elektronistagmografijom, ne treba izbjegavati u slučajevima: atipičnog i nejasnog nistagmusa, sumnje na dodatnu vestibularnu patologiju, slabog ili ponovljeno slabog odgovora na repozicijsko liječenje, učestalih recidiva bolesti (25).

5.5.6. Audiometrija

Kako BPPV u pravilu nije praćen oštećenjem sluha, samo po sebi razumljivo je da audiometrijska pretraga nije nužna i da predstavlja samo gubitak dragocjenog vremena u postavljanju dijagnoze i primjeni odgovarajućeg načina liječenja. S druge pak strane, ovom vrlo jednostavnom i brzom pretragom mogu se otkriti slučajevi neočekivanog oštećenja sluha i otološke patologije (25) .

5.6. DIFERENCIJALNA DIJAGNOZA

Diferencijalno dijagnostički u obzir dolaze bolesti kao što su: vestibularni neuronitis, Menierova bolest, cerebrovaskularne bolesti, labirintitis, migrena, multipla skleroza, tumori stražnje lubanjske jame, itd. (2)

5.6.1. Vestibularni neuronitis

Jedan od češćih uzroka naglo nastale vrtoglavice. Češći je kod odraslih osoba srednje životne dobi. Može, ali i ne mora mu prethoditi virusna infekcija gornjih dišnih puteva, te se vjeruje da je virusnog podrijetla. Uzrok može biti i cirkulacijski poremećaj u području unutarnjeg uha i vestibularnog živca. Vrtoglavica nastaje naglo uz pojavu mučnine i povraćanja. Ponekad može biti izražena toliko da bolesnik otežano stoji. Pojavljuje se i nistagmus. U liječenju se koriste lijekovi iz skupine antihistaminika, koji se inače koriste i kod liječenja mučnine izazvane kretanjem (putovanjem), a koriste se i sedativi iz skupine bezodiazepina (diazepam). Većina bolesnika se u potpunosti oporave kroz nekoliko dana, a ponekad slijede blaži recidivi bolesti.

5.6.2. Meniereova bolest

Bolest se sastoji od tri karakteristična simptoma: vrtoglavice, šuma u ušima i gubitka sluha. Radi se o nakupljanju tekućine u membranskim prostorima unutrašnjeg uha, a neliječena bolest može dovesti do teškog oštećenja sluha i sustava za ravnotežu. U liječenju se, obzirom da je uzrok najčešće nepoznat, koriste lijekovi iz različitih skupina. Često se simptomi povlače na dijetu sa smanjenim unosom soli i uzimanjem diuretika. Također se povremeno koriste kortikosteroidi lokalno ili sistemski, a rjeđe tvari koje uništavaju unutarnje uho, kao što je gentamicin.

5.6.3. Cerebrovaskularne bolesti

Promjene na krvnim žilama koje opskrbljuju krvlju područje unutarnjeg uha i malog mozga (stražnja lubanjska jama) mogu također dovesti do poremećaja održavanja ravnoteže. Ovo stanje je vrlo važno točno razlikovati od vestibularnog neuronitisa i sličnih bolesti izoliranih na unutarnje uho.

5.6.4. Cervikogena vrtoglavica (vertebrobazilarni sindrom)

Jedan od češćih uzroka vrtoglavice i sličnih tegoba je nedostatna cirkulacija krvi kroz vertebralne arterije, koje prolaze kroz poprečne nastavke vratnih kralježaka, te oštećenja vratne kralježnice različitog podrijetla, a najčešće degenerativne, mogu uzrokovati smanjenu opskrbu kisikom dijelova mozga i unutarnjeg uha zaduženih za održavanje ravnoteže. Takvi se bolesnici često žale na bolnost u vratu i napetost vratnih mišića. Tegobe se mogu pogoršati kod naglih pokreta glave i vrata ili pri pogledu prema gore.

5.6.5. Migrena

Vrtoglavica je česta popratna pojava kod bolesnika koji boluju od migrene. Može biti prisutna u fazi pred glavobolju (tzv. aura) ili tijekom trajanja migrenozne glavobolje, a može poprimiti značajke prave vrtoglavice, ili omaglice, nestabilnosti i dr. Liječenje kod ovog tipa vrtoglavice odgovara liječenju osnovne bolesti.

5.6.6. Multipla skleroza

Multipla skleroza je bolest središnjeg živčanog sustava za koju se smatra da je autoimunog porijekla. Karakterizirana je demijelinizirajućim procesom, a najčešće se prvi put javlja u mlađoj odrasloj dobi. U određenog broja bolesnika se uz ostale tipične simptome može javiti i osjećaj vrtoglavice i nestabilnosti. Također može biti oštećen i sluh ukoliko proces zahvati slušne centre. Za multiplu sklerozu je tipično pojavljivanje različitih neuroloških smetnji u različito vrijeme.

5.6.7. Tumori

Tumori koji imaju ishodište u stražnjoj lubanjskoj jami mogu dovesti do vrtoglavice. Primjer takvog tumora je vestibularni švanom, koji zbog svog polaganog rasta ipak rjeđe dovodi do vrtoglavice nego što dovodi do slabljenja sluha (2).

5.7. LIJEČENJE

Benigni paroksizmalni pozicijski vertigo se uglavnom spontano povlači za nekoliko tjedana ili mjeseci, no može se pojavljivati mjesecima pa čak i godinama. Liječenje dobroćudne položajne vrtoglavice je moguće ostvariti na više načina, a to podrazumijeva raznolike postupke repozicioniranja bolesnika, zatim vestibularne tj. položajne vježbe, te medikamenti i kirurški pristup.

5.7.1. Repozicijski postupci

Budući da je benigni paroksizmalni pozicijski vertigo zamoran, terapija izbora u zbrinjavanju bolesnika s BPPV-om su različiti oblici repozicijskih postupaka s ciljem postavljanja glave i tijela u određeni položaj u prostoru, tijekom određenog vremena, kako bi vratili otolite iz polukružnih kanala na neko manje osjetljivo mjesto (25). Repozicijske postupke je bolje izvoditi rano ujutro u sigurnom okruženju jer su u tom

slučaju tijekom dana simptomi minimalni. Postoje više repozicijskih postupka, od kojih su najprimjenjivaniji Epleyev, Semontov i Goufonijev manevar.

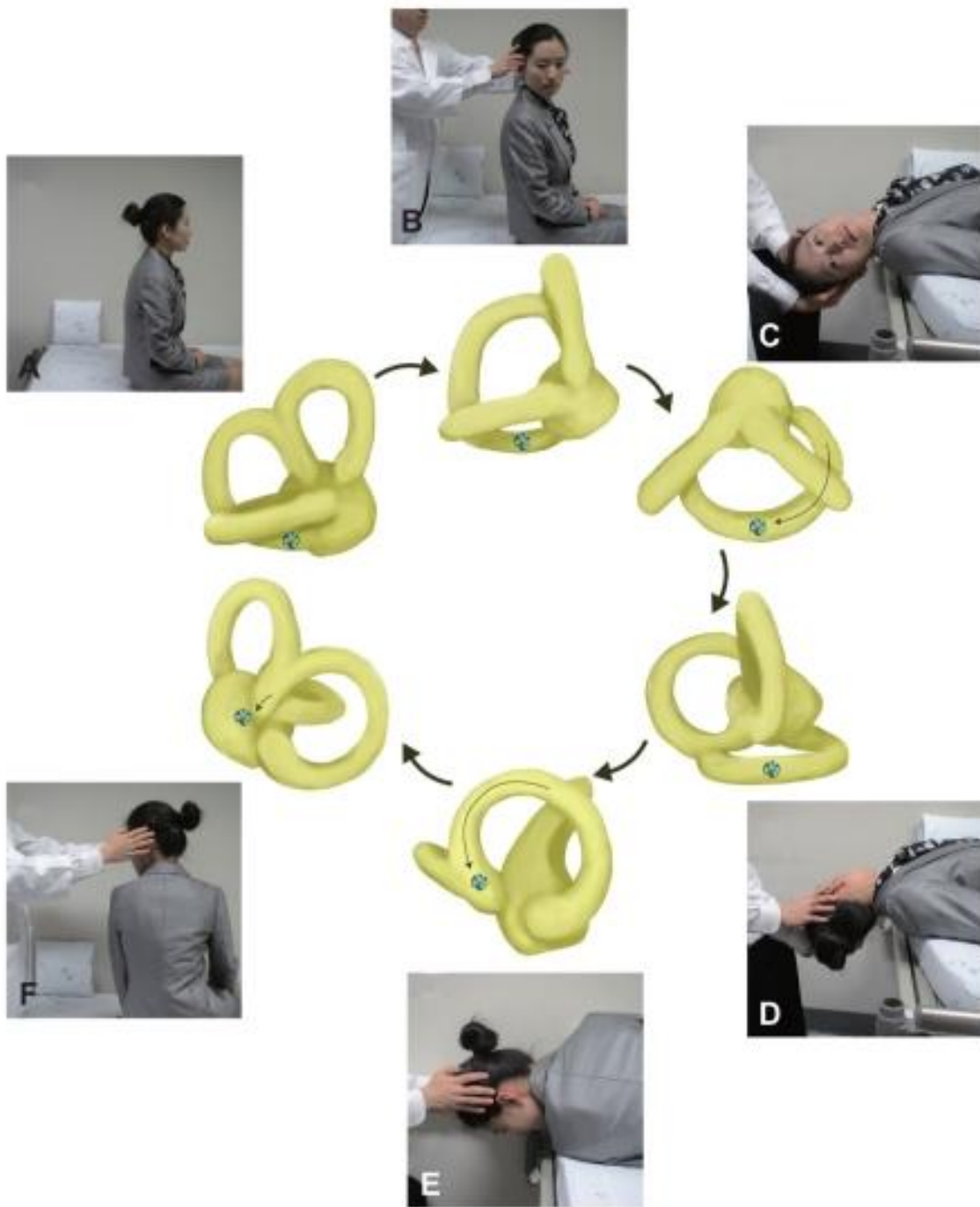
5.7.1.1. Epleyev postupak

Epleyjev postupak daje brze i gotovo stopostotne rezultate u liječenju te na taj način značajno poboljšava kvalitetu života i u najkraćem roku osposobljava bolesnika za svakodnevne aktivnosti (34-37). Kod nekih bolesnika nije izvodiv, bilo zbog kontraindikacija od strane samog bolesnika, bilo zbog ograničenja u organizaciji zdravstvenoga sustava.

U posljednje su vrijeme pojedini autori, primjerice Leong prospektivnim istraživanjem u trajanju od jedanaest godina, pokazali da Epleyjev postupak u liječenju jednoga labirinta kod oko 5% bolesnika može dovesti do početnog BPPV-a na suprotnoj strani (38), što je činjenica koju treba imati na umu tijekom procesa liječenja.

Neki su autori posljednjih godina u potrazi za novim načinom repozicije otolita jer su dosadašnje, najčešće korištene metode teško primjenljive kod bolesnika koji imaju značajne stenoze na karotidnim arterijama ili arterijama vertebro-bazilarnog sliva, vratnu spondilozu, probleme s leđima, kukovima i sl. (39).

Epleyjev se postupak repozicije otolita izvodi na sljedeći način (u ovom slučaju, za oboljelu desnu stranu; položaj glave je obrnut za lijevostranu bolest) posjednemo bolesnika na krevet s glavom lagano opruženom i okrenutom za 45° u desno, zatim postavimo bolesnika na leđa s jastukom ispod ramena i čekamo 1 minutu. Nakon toga, okrenemo glavu za 90° prema suprotnoj, „zdravoj“ strani i čekamo 1 minutu. Zatim okrenemo glavu za sljedećih 90° u istom smjeru tako da je lice okrenuto prema podlozi, pri čemu se bolesnik okreće na lijevi bok i čekamo 1 minutu te nakon čega lagano posjednemo bolesnika u početni (završni) položaj u kojem ostaje sljedeću minutu.

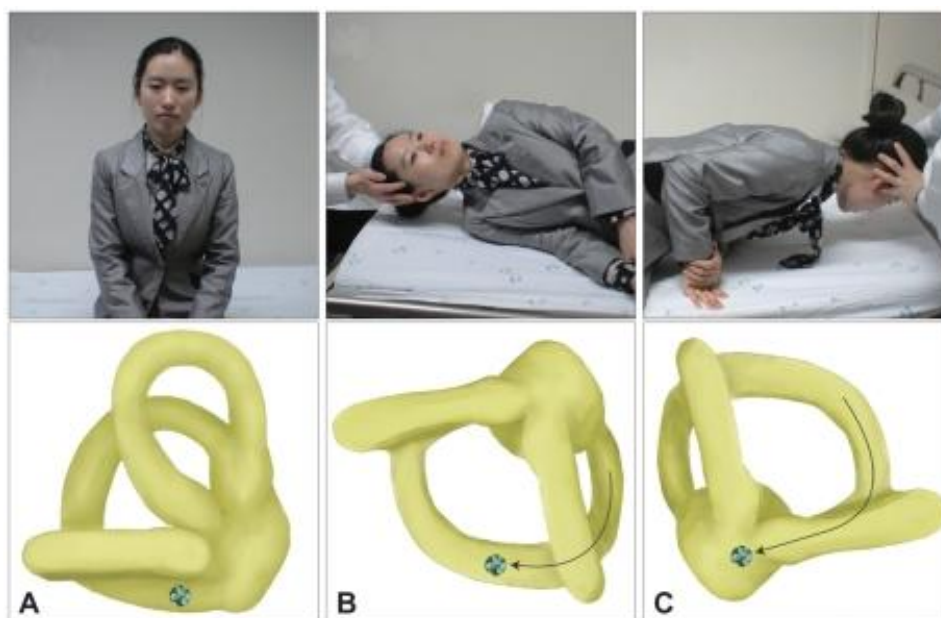


Slika 2. Epleyev manevar. (33)

5.7.1.2. Semontov postupak

Prema Semontu repozicijski postupak oslobađanja izvodi se na sljedeći način: posjednemo bolesnika na stol za vježbanje, glavom okrenutom za 45° ulijevo (za oboljelu desnu stranu), zatim ga naglo položimo pod kutom od 105° na desni bok (tako ostaje tri minute). Nakon toga ga naglo podižemo i držeći mu glavu u istoj poziciji, kroz sjedeći položaj postavljamo na bok suprotne (lijeve) strane s nosom okrenutim prema dolje (ostaje tri minute). Konačno, vraćamo bolesnika u početni sjedeći položaj.

Semont je tijekom osam godina pratio 711 oboljelih od BPPV-a i izvijestio o uspješnom liječenju svojim postupkom oslobađanja otolita kod 84% bolesnika nakon jednoga postupka, a kod 93% uspjeha nakon drugoga postupka provedenoga tjedan dana iza prvog (40). Naravno, taj postupak zbog brzih i naglih kretnji nije najprimjereniji za starije bolesnike, posebno one s nekim oboljenjem lokomotornog sustava.



Slika 3. Semontov manevar. (33)

5.7.1.3. Gufonijev postupak

Prema nekim autorima Gufonijevim postupkom također se može uspješno liječiti i kanalo- i kupulolitijazu lateralnih kanala (41,42). Ovaj se postupak izvodi na sljedeći način: pacijenta se iz sjedećeg položaja na rubu terapijskog stola naglo postavi na bok zdrave strane na kojem ostaje dvije minute. Nakon toga glava se okrene za 45° prema podlozi i u ovom položaju drži sljedeće dvije minute. Konačno, pacijenta vratimo u početni, sjedeći položaj.

5.7.1.4. Recidivi

Kod dijela bolesnika unatoč uspješno proizvedenog repozicijskog liječenja, nakon određenog vremena dogodi se recidiv bolesti koja najčešće zahvati isti polukružni kanal. Prema podacima iz dostupne literature recidivi se jave u oko 30% bolesnika nakon jedne godine (43,44). Brandt T i suradnici u svojoj retrospektivnoj studiji na 125 bolesnika nakon postavljanja dijagnoze u periodu od 6 do 17 godina našli su 50% recidiva, od kojih 80% nakon jedne godine. Zapazili su i gotovo dvostruko veću pojavnost recidiva kod bolesnika u šestom desetljeću života nego kod onih u sedmom. Bolesnici koji su imali mirni period od osam godina nisu ni kasnije dobili recidiv bolesti (45). Posljednjih godina primijećena je veća pojavnost BPPV-a kod žena oboljelih od osteoporozе (46), a recidivi bolesti češće su zabilježeni kod bolesnika koji su uz BPPV imali jednu ili više od kroničnih bolesti, kao što su: hipertenzija, diabetes melitus, osteoartritis i depresija (47). Sve više jača i spoznaja o ulozi vitamina D u metabolizmu otolita i postojanju pozitivne korelacije njegove serumske razine s pojavom recidiva BPPV. Pojedini autori (48,49) navode kako je niska razina vitamina D ($\leq 20\text{ng/ml}$) značajan čimbenik rizika za nastanak recidiva BPPV.

5.7.2. Vestibularna rehabilitacija

U vestibularnoj rehabilitaciji se koriste različite vestibularne vježbe, ali su u najraširenijoj primjeni habituacijske vježbe koje su opisali Brandt i Daroff (50). Vrlo su slične Semontovom repozicijskom postupku oslobađanja otolita. Razlika je samo u tome što se u ovom slučaju glava okreće pri promjeni položaja tijela, u pojedinim položajima se kraće zadržava, bolesnik nakon bočne pozicije ima kraći odmor u sjedećem položaju, ali se zato vježbanje više puta ponavlja i izvodi samostalno u vlastitom domu. Ovo posljednje je danas zapravo jedina prednost toga postupka, jer uz gotovo stopostotnu učinkovitost Epleyja i Semonta, gotovo da nema potrebe za izvođenjem ovih vježbi. Od koristi je više kao dodatna, a ne terapija izbora, u određene skupine bolesnika, osobito onih s poviješću kroničnih vrtoglavica, centralnim smetnjama ili povećanim rizikom od pada.

Vježba se do dva tjedna, tri puta dnevno: ujutro, poslijepodne te navečer po 10 minuta. Započinje se sjedećim položajem na rubu postelje u trajanju od 30 sekundi, zatim se nastavlja s ležanjem na oboljelom boku, pri čemu su lice i pogled usmjereni prema stropu, s glavom okrenutom za 45° na zdravu stranu, a pod nju se može postaviti ruka zbog veće udobnosti; pri tome se javljaju vrtoglavica i mučnina, a bolesnik ostaje u tom položaju dok se simptomi ne smire, što obično traje također oko 30 sekundi. Treća je pozicija ponovno vraćanje u položaj sjedenja na rubu postelje u trajanju od 30 sekundi, što također može izazvati simptome bolesti, ali u pravilu slabije izražene nego pri ležanju na oboljeloj strani. Vježbanje završava okretanjem glave za 45° prema oboljeloj strani i ležanjem na zdravom boku u trajanju od 30 sekundi, pri čemu su lice i pogled usmjereni prema stropu, a pod glavu se može postaviti ruka zbog veće udobnosti.

Sva četiri položaja vježbe treba napraviti za oko 2 minute, a vježbu ponoviti 5 puta tijekom jednoga vježbanja koje na taj način traje ukupno desetak minuta. Bolesnike treba upozoriti da prigodom izvođenja te vježbe može doći do pojave simptoma bolesti u vidu vrtoglavice, mučnine pa čak i povraćanja, osobito u II. i III. položaju, ali zbog toga ne treba prekinuti s vježbanjem jer je njegova svrha upravo izazivanje simptoma bolesti kako bi se na njih priviknulo i na taj ih način oslabilo ili potpuno suzbilo.

Vježbanje se izvodi dva tjedna, ali vrlo često već nakon prvih 5 do 6 dana zbog privikavanja dolazi do prestanka simptoma bolesti. Tada se vježbanje ponovi i sljedećeg dana. Ako se simptomi bolesti ni tada ne jave, s vježbanjem se potpuno prestaje.



Slika 4. Brandt-Daroffove vježbe.(33)

5.7.3. Farmakološko liječenje

Medikamentni pristup podrazumijeva simptomatsko liječenje, a to uključuje psihofarmake i antivertiginozne lijekove. Od psihofarmaka se primjenjuje sulpirid u kojeg je zabilježeno antiemetičko djelovanje s ciljem ublažavanja osjećaja mučnine i nagona za povraćanjem. Što se tiče antivertiginoznih lijekova koristi se specifični agonist histamina točnije betahistin. Smatra se da betahistin djeluje na prekapilarne sfinktere u području unutarnjeg uha, tzv. stria vascularis, smanjujući tlak u endolimfatičkom prostoru (51).

5.7.4. Kirurški pristup

U izuzetno rijetkim slučajevima u pacijenata u kojih postupak repozicije statolitnih kristalića ne pomaže, liječnik se može odlučiti na kirurški pristup benignom paroksizmalnom pozicijskom vertigu. Postoje dva kirurška postupka koja se mogu primijeniti. Prvi, češći pristup podrazumijeva okluziju stražnjeg polukružnog kanala. Okluzija tj. blokada stražnjeg polukružnog kanala se sastoji od mastoidektomije, zatim fenestracije stražnjeg polukružnog kanala, te na kraju se provodi umetanje kosti ili mišićne fascije unutar membranoznog dijela stražnjeg polukružnog kanala. Okluzija sprječava ponovni kontakt između endolimfe i statolitnih kristalića s kupulom stražnjeg polukružnog kanala što smanjuje osjećaj vrtoglavice. Rezultati ovakvog kirurškog pristupa pokazuju zadovoljavajuće rezultate (52). Zatim drugi, rjeđi, ali kirurški zahtjevniji pristup je neuroktomija stražnjeg polukružnog kanala. Negativna strana ovakvog zahvata je gubitak sluha zahvaćenog uha (53).

6. ZAKLJUČAK

Benigni paroksizmalni pozicijski vertigo je jedan od najčešćih uzroka periferne vrste vrtoglavice. Javlja se zbog taloženja kristalića kalcijeva karbonata na mjestima u labirintu koje dovodi do pojave vrtoglavice pri određenim položajima glave (okretanje u postelji, ustajanje iz postelje ili podizanje glave prema gore). Simptomi dobroćudne vrtoglavice su vrtoglavica, mučnina, povraćanje i nistagmus. Vrtoglavica obično traje manje od 1 minute, u prosjeku od 10 do 20 sekundi. U većini slučajeva simptomi prolaze sami od sebe. Obzirom da je BPPV često neprepoznat, a opet vrlo čest, jako je važno u pacijenata s vrtoglavicom posumnjati na benigni paroksizmalni pozicijski vertigo. Terapija izbora su repozicijski postupci, od njih je najčešće primjenjivan Epleyev manevar kojim se otoliti vraćaju u dijelove unutarnjeg uha koji ne izazivaju vrtoglavicu.

7. ZAHVALA

Zahvaljujem svom mentoru, prof.dr.sc. Srećku Branici na savjetima, korekcijama, podršci i pristupačnosti tijekom pisanja ovoga diplomskog rada.

Također zahvaljujem svojoj obitelji i prijateljima na pomoći, strpljenju i podršci tijekom cijeloga studija i izrade ovoga rada.

8. LITERATURA

1. Kovar M, Jepson T, Jones S. Diagnosing and treating benign paroxysmal positional vertigo. *J Gerontol Nurs.* 2006;32(12):22-7.
2. Klapan I. Poliklinika Klapan Medical Group [Internet]. 2010. Vrtoglavica. [pristupljeno 28.04.2016.]. Dostupno na: <http://poliklinika-klapan.com/index.php?menuID=132>
3. Linić-Vlahović V., Živčani sustav: C. Motorička i integrativna neurofiziologija. U: Hall J.E., Guyton A.C., ur. *Medicinska fiziologija-udžbenik.* Zagreb: Medicinska naklada; 2004. Str. 667. - 681.
4. Baloh RW, Honrubia V, Jacobson K. Benign positional vertigo: clinical and oculographic features in 240 cases. *Neurology* 1987;37:371-8.
5. Mizukoshi K, Watanabe Y, Shojaku H, Okubo J, Watanabe I. Epidemiological studies on benign paroxysmal positional vertigo in Japan. *Acta Otolaryngol. Suppl* 1988;447:67-72.
6. Dix MR, Hallpike CS. The pathology symptomatology and diagnosis of certain common disorders of the vestibular system. *Proc R Soc Med* 1952; 45: 341-354.
7. Oghalai JS, Manolidis S, Barth JL, Stewart MG, Jenkins HA. Unrecognized benign paroxysmal positional vertigo in elderly patients. *Otolaryngol Head Neck Surg.* 2000;122(5):630-4.
8. Honrubia V, Baloh RW, Harris MR, Jacobson K. Paroxysmal positional vertigo syndrome. *Am J Otol* 1999;20(4):465-70.
9. Ruckenstein MJ. Therapeutic efficacy of the Epley canalith repositioning maneuver. *Laryngoscope.* 2001;111(6):940-5.
10. Yang WS, Kim SH, Lee JD, Lee WS. Clinical Significance of Vestibular Evoked Myogenic Potentials in Benign Paroxysmal Positional Vertigo. *Otol neurotol* 2008; 29(8):1162-6.
11. Cakir BO, Ercan I, Cakir ZA, Civelek S, Turgut S. Relationship between the affected ear in benign paroxysmal positional vertigo and habitual head lying side during bedrest. *J Laryngol Otol* 2006; 120(7):534-6.
12. Fife TD. Recognition and management of horizontal canal benign positional vertigo. *Am J Otol* 1998; 19(3):345-51.
13. Macias JD, Lambert KM, Massingale S, Ellensohn A, Fritz JA. Variables affecting treatment in benign paroxysmal positional vertigo. *Laryngoscope* 2000;110(11):1921-4.
14. Herdman SJ. Canalith repositioning maneuver. *Otolaryngol Head Neck Surg* 1994;111(5):691; author reply 691-2.

15. Jackson LE, Morgan B, Fletcher JC Jr, Krueger WW. Anterior canal benign paroxysmal positional vertigo: an underappreciated entity. *Otol Neurotol.* 2007;28(2):218-22.
16. Tomaz A, Ganaça MM, Ganaça CF, Ganaça FF, Caovilla HH, Harker L. Benign paroxysmal positional vertigo: concomitant involvement of different semicircular canals. *Ann Otol Rhinol Laryngol* 2009;118(2):113-7.
17. Cambi J, Astore S, Mandalà M, Trabalzini F, Nuti D J. Natural course of positional down-beating nystagmus of peripheral origin. *Neurol.* 2013; 260(6):1489-96.
18. Honrubia V, Baloh RW, Harris MR, Jacobson K. Paroxysmal positional vertigo syndrome. *Am J Otol* 1999;20(4):465-70.
19. Ruckenstein MJ. Therapeutic efficacy of the Epley canalith repositioning maneuver. *Laryngoscope* 2001;111(6):940-5.
20. Yetiser S, Ince D. Demographic analysis of benign paroxysmal positional vertigo as a common public health problem. *Ann Med Health Sci Res* 2015; 5(1):50-3.
21. Silva C, Amorim AM, Paiva A. Benign paroxysmal positional vertigo: A review of 101 cases. *Acta Otorrinolaringol Esp* 2015; S0001-6519(14)00195-2. doi: 10.1016/j.otorri.2014.09.003. [Epub ahead of print]
22. Herdman SJ. Canalith repositioning maneuver. *Otolaryngol Head Neck Surg* 1994;111(5):691; author reply 691-2.
23. Jackson LE, Morgan B, Fletcher JC Jr, Krueger WW. Anterior canal benign paroxysmal positional vertigo: an underappreciated entity. *Otol Neurotol.* 2007;28(2):218-22.
24. Steddin S, Ing D, Brandt T. Horizontal canal benign paroxysmal positioning vertigo (h-BPPV): transition of canalolithiasis to cupulolithiasis. *Ann Neurol.* 1996;40(6):918-22.
25. Maslovara S., Butković-Soldo S., Drviš P., Roje-Bedeković M., Trotić R., Branica S. i sur. "Hrvatske smjernice za dijagnostiku i liječenje benignog paroksizmalnog pozicijskog vertiga (BPPV)" ("Croatian Guidelines for Diagnosis and Management of Benign Paroxysmal Positional Vertigo (BPPV)") *Liječnički vjesnik: glasilo Hrvatskoga liječničkog zbora* 137 (2016); 335-342
26. Baloh RW, Jacobson K, Honrubia V. Horizontal semicircular canal variant of benign positional vertigo. *Neurology* 1993; 43:2542-9.
27. Yang WS, Kim SH, Lee JD, Lee WS. Clinical Significance of Vestibular Evoked Myogenic Potentials in Benign Paroxysmal Positional Vertigo. *Otol neurotol* 2008; 29(8):1162-6.
28. Blatt PJ, Georgakakis GA, Herdman SJ, Clendaniel RA, Tusa RJ. The effect of the canalith repositioning maneuver on resolving postural instability in patients with benign paroxysmal positional vertigo. *Am J Otol* 2000; 21: 356-63.

29. Giacomini PG, Alessandrini M, Magrini A. Long-term postural abnormalities in benign paroxysmal positional vertigo. *ORL J Otorhinolaryngol Relat Spec* 2002; 64: 237-241.
30. MSD priručnik dijagnostike i terapije [Internet]. Split: Placebo, 2014 - Bezazlena paroksizmalna položajna vrtoglavica; [pristupljeno 28.04.2016.]. Dostupno na: <http://www.msd-prirucnici.placebo.hr/msd-prirucnik/bolesti-uha-grla-nosa-i-zubi/bolesti-unutarnjeg-uha/bezazlena-paroksizmalna-poloajna-vrtoglavica>.
31. MSD priručnik simptoma bolesti [Internet]. Split: Placebo, 2014 – Nesvjestica i vrtoglavica; [pristupljeno 28.04.2016.]. Dostupno na: <http://www.msd-prirucnici.placebo.hr/msd-simptomi/nesvjestica-i-vrtoglavica>.
32. Shepard NT: Balance Disorder Patinets: Singular Publishing Group, 401 West“A“ Street, Suite 325 San Diego, CA, 1996:1-3.
33. Seung-Han L., Ji Soo K., Benign Paroxysmal Positional Vertigo *J Clin Neurol.* 2010 Jun; 6(2): 51–63. doi: 10.3988/jcn.2010.6.2.51
34. Epley JM. The canalith repositioning procedure: For treatment of benign paroxysmal positional vertigo. *Otolaryngol Head Neck Surg* 1992; 107(3):399-404.
35. Wolf JS, Boyev KP, Manokey BJ, Mattox DE. Success of the modified Epley maneuver in treating benign paroxysmal positional vertigo. *Laryngoscope.* 1999;109(6):900-3.
36. Roa Castro FM, Duran de Alba LM, Roa Castro VH. Experience with Epley's manoeuvre and vestibular habituation training in benign paroxysmal positional vertigo. *Acta Otorrinolaryngol Esp.* 2008;59(3):91-5.
37. Waleem SS, Malik SM, Ullah S, ul Hassan Z. Office management of benign paroxysmal positional vertigo with Epley's maneuver. *J Ayub Med Coll Abbottabad.* 2008;20(1):77.
38. Leong AC, Golding-Wood D. Contralateral incipient posterior canal benign positional paroxysmal vertigo: complication after Epley maneuver. *Laryngoscope.* 2008;118(11):2087-90.
39. Roberts RA, Gans RE, Montaudo RL. Efficacy of a new treatment maneuver for posterior canal benign paroxysmal positional vertigo. *J Am Audiol.* 2006; 17 (8):598-604.
40. Semont A, Frenss G, Vitte E. Curring the BPPV with a liberatory Manouver *Advances of Otorhinolaryngology* 1988;(42):290-293.
41. Gufoni M, Mastrosimone L, Di Nasso F. Repositioning maneuver in benign paroxysmal vertigo of horizontal semicircular canal. *Acta Otorhinolaryngol Ital* 1998;18(6):363-7.
42. Kim JS, Oh SY, Lee SH i sur. Randomized clinical trial for geotropic horizontal canal benign paroxysmal positional vertigo. *Neurology.* 2012;79:700–707.
43. Yetiser S, Ince D. Demographic analysis of benign paroxysmal positional vertigo as a common public health problem. *Ann Med Health Sci Res.* 2015;5(1):50-3.

44. Dorigueto RS, Mazzetti KR, Gabilan YP, Ganança FF. Benign paroxysmal positional vertigo recurrence and persistence. *Braz J Otorhinolaryngol.* 2009;75(4):565-72.
45. Brandt T, Huppert D, Hecht J, Karch C, Strupp M. Benign paroxysmal positioning vertigo: a long-term follow-up (6-17 years) of 125 patients. *Acta Otolaryngol* 2006;126:160–163.
46. Yu S, Liu F, Cheng Z, Wang Q. Association between osteoporosis and benign paroxysmal positional vertigo: a systematic review. *BMC Neurol.* 2014;14:110.
47. De Stefano A, Dispenza F, Suarez H, Perez-Fernandez N, Manrique-Huarte R, Ban JH, et al. A multicenter observational study on the role of co-morbidities in the recurrent episodes of benign paroxysmal positional vertigo. *Auris Nasus Larynx* 2014;41:31–6.
48. Jeong SH, Kim JS, Shin JW, et al. Decreased serum vitamin D in idiopathic benign paroxysmal positional vertigo. *J Neurol* 2013;260:832–838.
49. Büki B, Ecker M, Jünger H, Lundberg YW. Vitamin D deficiency and benign paroxysmal positioning vertigo. *Med Hypotheses* 2013;80(2):201-4.
50. Brandt T, Daroff RB. Physical therapy for benign paroxysmal positional vertigo. *Arch Otolaryngol* 1980;106(8):484-5.
51. Vadika I. Vestibularni poremećaji. U: Katić V., Prgomet D. i sur, ur. *Otorinolaringologija i kirurgija glave i vrata.* Zagreb: Naklada Ljevak; 2009. Str. 41-52.
52. Parnes LS, McMillure JA. Posterior semicircular canal occlusion for intractable benign paroxysmal positional vertigo. *Ann Otol Rhinol Laryngol* 1990; 99:330-4
53. Gacek RR. Technique and results of singular neurec-tomy for the management of benign paroxysmal positional vertigo. *Acta Otolaryngol (Stockh)* 1995; 115:154-7

9. ŽIVOTOPIS

ANTE JAKŠIĆA 63, 10 000 ZAGREB, HRVATSKA

MOBITEL: (+385)91 7963 253 E-MAIL: tamaratacigin@gmail.com

TAMARA TAČIGIN

OSOBNI PODACI

- Datum rođenja: 19. travanj 1991.
- Mjesto rođenja: Zagreb
- Državljanstvo: hrvatsko

OBRAZOVANJE

- 1997.- 2005. Osnovna škola Dobriše Cesarića- Zagreb
- 2000.- 2005. učenje talijanskog jezika- SUVAG
- 2006.- 2010. Treća gimnazija, Zagreb- stipendist kroz dvije godine- Stipendija Grada Zagreba
- 2006.- 2010. učenje talijanskog jezika u srednjoj školi
- 2009. Kings School Oxford- učenje engleskog jezika
- 2000.- 2005. učenje njemačkog jezika u osnovnoj školi i 2013.- 2016. Škola stranih jezika ABC
- 2010.- 2016. Medicinski fakultet Sveučilišta u Zagrebu

JEZICI

- hrvatski- materinski
- engleski (Kings school Oxford - certifikat)- B2
- talijanski (SUVAG- certifikat)- B1
- njemački jezik- B1
- DLAN- 5. stupanj hrvatskog znakovnog jezika

ČLANSTVA

- potpredsjednik Studentskog zbora Medicinskog fakulteta u Zagrebu
- predstavnik studenata 6. godine Medicinskog fakulteta u Zagrebu
- član Croatian medical students international committee (CroMSIC)
- član European Medical Student Association (EMSA)
- Udruga Zagrebačkih Košarkaških Sudaca (UZKS)- županijski sudac i zapisničar
- član Sportske udruge studenata medicine Zagreb- SportMEF
- član međunarodne udruge studenata medicine- IFMSA
- član Udruge „Kazalište, vizualne umjetnosti i kultura Gluhih – DLAN“
- član Povjerenstva za promicanje kvalitete u nastavi
- član Fakultetskog vijeća Medicinskog fakulteta
- volonter Sportskih igara mladih- 2005.- 2010.
- član Studentske sekcije za kirurgiju
- član Studentske pedijatrijske sekcije
- član Studentske sekcije za neuroznanost

STRUČNA ISKUSTVA

- 2011./2012.
 - sudionik na I. Studentskom kongresu neuroznanosti- NeuRI u Rijeci
 - član organizacijskog odbora Croatian Student Summit 8 (CROSS 8)
 - volontiranje u akciji „Nacionalnog dana darivanja organa“
- 2012./2013.
 - Dekanova nagrada za organizaciju Croatian Student Summit-a 8 (CROSS 8)
 - član organizacijskog odbora Croatian Student Summit 9 (CROSS 9)
 - koordinator studenata na razmjeni u Hrvatskoj
 - sudionik na kongresu u Pecs- Student's Research Conference
 - volontiranje u akciji „Svjetski dan dijabetesa“
 - glavni organizator projekta „Dan druženja i sporta“ na Medicinskom fakultetu
- 2013./2014.
 - sudionik na kongresu- The International Union of Basic and Clinical Pharmacology (IUPHAR) congress
 - volontiranje u akciji „Svjetski dan moždanog udara“- mjerenja tlaka i krvnog šećera
 - sudionik na Zagreb International Medical Summit (ZIMS)
 - volontiranje na simpoziju „Vojna i krizna medicina“ u Požegi u sklopu Udruge narodnog zdravlja Andrija Štampar

- predsjednik organizacijskog odbora Croatian Student Summit 10 (CROSS 10)
- Rusija (Sankt Petersburg)- međunarodna razmjena studenata - odjel endokrinologija
- volontiranje u akciji „Svjetskog dana borbe protiv AIDS-a“
- edukator za učenike srednjih škola iz područja spolno prenosivih bolesti
- volontiranje u akciji „Nacionalnog dana darivanja organa“
- sudionik Tečaja kirurškog šivanja u sklopu organizacije CroMSIC
- edukator o prevenciji nasilja u osnovnim školama u sklopu programa prevencije međuvršnjačkog nasilja „Budi cool, ne budi bully“

- 2014./2015.

- sudionik na XI. kongresu Hrvatskog društva za maksilofacijalnu, plastičnu i rekonstrukcijsku kirurgiju glave i vrata
- položen BLS tečaj u sklopu Studentske pedijatrijske sekcije
- volontiranje na simpoziju „Palijativna skrb i medicina“ u Požegi u sklopu Udruge narodnog zdravlja Andrija Štampar
- član organizacijskog odbora Croatian Student Summit (CROSS 11)
- položen osnovni tečaj „Palijativna skrb i medicina“
- sudionik na kongresu „Depresija 20. stoljeća“- Mrak M, Mašić M, Antunović R, Fuštin D, Kereković E, Vočanec D, Tačigin T, Vukoja I (2015) Projekt Udruge narodnog zdravlja Andrija Štampar „Budi cool, ne budi bully“, Gyrus Vol.3,(Suppl) No.1
- volontiranje u Hrvatskom savezu za rijetke bolesti

- 2015./2016.

- predstavnik studenata 6.godine
- glavni organizator Mentorskog sustava Medicinskog fakulteta
- volontiranje na 7. Štamparovim danima „Zdravi stilovi života“ u Požegi u sklopu Udruge narodnog zdravlja Andrija Štampar
- sudionik na simpoziju „Zajedno možemo više- 10 godina Studentske sekcije za neuroznanost „
- završena edukacija za izvoditelja radionice prevencije međuvršnjačkog nasilja u osnovnim školama u sklopu programa „Budi cool, ne budi bully“
- sudionik ERFUSS-a (Kongres studenata Edukacijsko-rehabilitacijskog fakulteta)
- glavni organizator Dana otvorenih vrata Medicinskog fakulteta
- sudionik međunarodnog studentskog kongresa- 3rd Symposium of Children Rights
- član organizacijskog odbora CROatian Student Summit 12 (CROSS12)
- pisanje preglednog rada o Menierovoj bolesti za medicinski studentski časopis „Gyrus“

Studentski poslovi - 2011.- 2016.- knjižničar u knjižnici Medicinskog fakulteta

- 2014.- 2016.- tehnička služba Hrvatskog liječničkog zbora
- 2015.- 2016.- Klub „Močvara“ - šanker

- Hobi
- košarka
 - skijanje
 - stolni tenis
 - joga

Vozačka dozvola – kategorija B