

Metode dijagnostike inzulinoma

Vuica, Petra

Master's thesis / Diplomski rad

2016

Degree Grantor / Ustanova koja je dodijelila akademski / stručni stupanj: **University of Zagreb, School of Medicine / Sveučilište u Zagrebu, Medicinski fakultet**

Permanent link / Trajna poveznica: <https://um.nsk.hr/um:nbn:hr:105:511905>

Rights / Prava: [In copyright](#)/[Zaštićeno autorskim pravom.](#)

Download date / Datum preuzimanja: **2024-11-29**



Repository / Repozitorij:

[Dr Med - University of Zagreb School of Medicine Digital Repository](#)



**SVEUČILIŠTE U ZAGREBU
MEDICINSKI FAKULTET**

Petra Vuica

Metode dijagnostike inzulinoma

Diplomski rad



Zagreb, 2016.

Ovaj diplomski rad izrađen je na Zavodu za endokrinologiju , Klinika za unutrašnje bolesti, KBC Zagreb, Rebro pod vodstvom doc. dr. sc Tine Dušek i predan je na ocjenu u akademskoj godini 2015./2016.

Sadržaj

1. Sažetak.....	
2. Summary	
3. Popis skraćenica	
4. Uvod.....	1
4.1 Patoanatomske karakteristike	1
4.2 Simptomi	2
4.3 Dijagnostika.....	2
4.3.1 Biokemijski testovi	3
4.3.2. Metode lokalizacije tumora	3
4.4 Liječenje	5
4.5. Multipla endokrina neoplazija tip 1	6
5. Cilj rada	7
6. Materijali i metode	8
7. Rezultati.....	9
8. Rasprava	14
9. Zaključak	18
10. Zahvala.....	20
11. Literatura	21
12. Životopis	22

1. Sažetak

Metode dijagnostike inzulinoma

Petra Vuica

Inzulinomi pripadaju neuroendokrinim tumorima te potječu od β stanica gušterače. Ovi rijetki tumori su hormonski aktivni te pojačano luče inzulin. Zbog hiperinzulinemije, javljaju se simptomi hipoglikemije, kao što su kao vrtoglavica, dvoslike, zamagljen vid, konfuznost ili gubitak svijesti. Inzulinomi su u većini slučajeva benigne naravi, te se nakon kirurškog odstranjenja očekuje potpuno izliječenje. U ovom radu analizirana je medicinska dokumentacija devet pacijenata koji su bili liječeni na KBC-u Zagreb od 2010.-2015. godine. Kod svih ispitanika dijagnoza inzulinoma je postavljena biokemijskim testovima gdje je dokazana endogena hiperinzulinemija. Ispitanici su nakon toga prošli radiološku dijagnostiku radi predoperativnog utvrđivanja lokalizacije tvorbe. Cilj rada bio je utvrditi uspješnost pojedinih slikovnih metoda u lokalizaciji inzulinoma te usporediti dobivene podatke s podacima iz literature. Rezultati su pokazali kako je najmanju osjetljivost imao abdominalni ultrazvuk, nakon njega endoskopski ultrazvuk s osjetljivošću od 33 %. Nešto bolju osjetljivost koja iznosi 62,5 % imala je kompjuterizirana tomografija. Sljedeća po uspješnosti bila je magnetska rezonancija, a najboljom se pokazala selektivna arterijska stimulacija kalcijem. Podaci su odgovarali podacima nađenim u literaturi. Uzevši u obzir ograničenja rada, od kojih je najvažniji mali broj ispitanika došli smo do zaključka da kod kliničke sumnje na inzulinom možemo kao prvu metodu odabrati CT ili MR, ovisno o dostupnosti, a nakon toga napraviti nešto invazivniju pretragu kao što je selektivna arterijska stimulacija kalcijem.

KLJUČNE RIJEČI: inzulinom, hiperinzulinemija, hipoglikemija, metode dijagnostike, osjetljivost

2. Summary

Diagnostic evaluation of suspected insulinoma – comparison of different diagnostic methods

Petra Vuica

Insulinoma is a neuroendocrine tumor derived from pancreatic β cells. This rare tumor is hormonally active and produces extra insulin. Symptoms of hypoglycemia occur because of hyperinsulinemia. These symptoms include vertigo, diplopia, blurred vision, confusion and loss of consciousness. Insulinomas are usually benign tumors, and after surgical removal, total recovery is expected. In this paper we analyzed medical documentation of nine patients who were treated at the Clinical hospital center Zagreb from 2010 – 2015. All of the participants were diagnosed with insulinoma by biochemical findings which proved endogenous hyperinsulinemia. The patients then underwent a radiological examination in order to determine the preoperative localization of the tumor. The aim of this paper was to determine the success rate of different diagnostic methods and compare them with the information from the existing literature. The results showed that the abdominal ultrasound had the least sensitivity rate, followed by endoscopic ultrasound with sensitivity rate of 33 %. CT showed greater sensitivity of 62, 5 %, followed by MRI. Selective arterial calcium stimulation was found to be the most successful. The success rate data was similar to those found in literature. Considering the limitations of this paper, such as small number of participants, we came to the conclusion that after clinical suspicion of insulinoma, CT or MRI can be performed, depending on availability, followed by more invasive procedures, such as selective arterial calcium stimulation.

KEYWORDS: insulinoma, hyperinsulinemia, hypoglycemia, diagnostic methods, sensitivity

3. Popis skraćenica

MEN 1, multipla endokrina neoplazija tip 1

GUK, glukoza u krvi

CT, kompjuterizirana tomografija

MR, magnetska rezonancija

UZV, ultrazvuk

EUS, endoskopski ultrazvuk

4. Uvod

Inzulinomi su neuroendokrini tumori koji potječu od β stanica gušterače te pojačano luče inzulin. Približno 90-95 % inzulinoma benigne je naravi, pa se stoga nakon kirurškog odstranjenja tumora očekuje potpuno izliječenje. Oko 10 % pacijenata ima multiple inzulinome, a od njih, 50 % ih ima u sklopu multiple endokrine neoplazije tip 1 (MEN 1). Incidencija inzulinoma je oko 3-10 na milijun ljudi godišnje. Javljaju se nešto češće kod žena, s omjerom 3:2. Medijan dobi u kojoj se najčešće javljaju je 47 godina. (1)

4.1 Patoanatomske karakteristike

Većina inzulinoma je malih dimenzija, 90 % je ispod 2 cm, a preko 50 % je ispod 1,5 cm u presjeku. Veći tumori su obično maligni. Siguran dokaz malignog karaktera je prisutstvo metastaza u okolnim limfnim čvorovima i jetri te infiltrativno urastanje tumora u okolno tkivo. Inzulinomi su solitarni u oko 80-90%, a njihov raspored je relativno ravnomjeran u glavi, trupu i repu pankreasa. Makroskopski se prepoznaju po tamnoj (plavo-ljubičastoj) boji, okruglom ili ovalnom obliku i čvršćoj konzistenciji od okolnog parenhima pankreasa. Kada su malih dimenzija i/ili duboko locirani u pankreasu, osobito u glavi i uncinatnom nastavku, teško ih je locirati i otkriti. Inzulinomi su vrlo obilno vaskularizirani, što im daje tamniju boju te su obavijeni tankom vezivnom kapsulom koja je čvrsto fiksirana za tumor. Za razliku od nekih drugih neuroendokrinih tumora, kao što su gastrinom i somatostatinom, inzulinomi su izuzetno rijetko ektopično locirani (manje od 1%), a obično se uz sam tumor nalazi i dio tkiva gušterače, odnosno tumor je obično peteljkom vezan za gušteraču. (2)

4.2 Simptomi

Iako nije specifična, Whippleova trijada predstavlja dobru orijentaciju za postavljanje sumnje na inzulinom. Čine je ovi elementi: hipoglikemijske smetnje koje se javljaju u vrijeme gladi ili fizičkog napora (zbog iscrpljenja zalihe glikogena), glikemija koja je u napadu ispod 2,5 mmol/L te povlačenje simptoma nakon davanja glukoze. (2) Simptome općenito možemo podijeliti u neuroglikopenične te adrenergične (tablica 1). Najčešći simptom je hipoglikemija, koja se može prezentirati kao vrtoglavica, dvoslike, zamagljen vid, konfuznost ili gubitak svijesti. Adrenergički simptomi, koji su uzrokovani oslobađanjem adrenalina zbog hipoglikemije uključuju slabost, znojenje, tahikardiju, tremor i palpitacije. (3)

Neuroglikopenični simptomi	Adrenergični simptomi
Konfuznost (80 %)	Dijaforeza (69 %)
Smetnje vida (59 %)	Hiperfagija/ dobivanje na težini (50 %)
Amnezija ili koma (47 %)	Tremor (24 %)
Neuobičajeno ponašanje (36 %)	Palpitacije (12 %)
Epileptički napadaji (17 %)	

Tablica 1 Simptomi inzulinoma i učestalost (3)

4.3 Dijagnostika

Inzulinomi često predstavljaju izazov u dijagnosticiranju. Prosječno vrijeme od početka simptoma do konačne dijagnoze je otprilike 3 godine. Potrebno je biokemijskim testovima utvrditi povećane razine inzulina te slikovno lokalizirati tumor. (4)

4.3.1 Biokemijski testovi

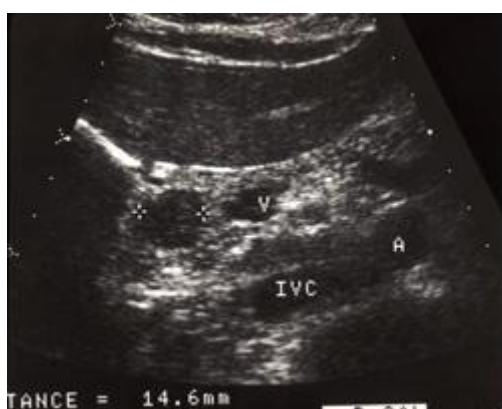Od *biokemijskih testova* koristi se prvenstveno mjerenje razine glukoze, inzulina i C-peptida u krvi. Sumnju na inzulinom pobuđuju vrijednosti inzulina više od 30 mU/mL, snižene vrijednosti glukoze (normalan raspored je od 4,4 do 6,4 mmol/L) te visoke količine C-peptida (ekvimolarne s inzulinom). Također se mjeri razina cirkulirajućeg proinzulina. Normalno proinzulin čini manje od 20 % imunoreaktivnosti inzulina u plazmi. U bolesnika s inzulinomom višestruko je povišen. Od velike je važnosti i izračunavanje omjera glukoze i inzulina u plazmi: pri tumorskoj sekreciji inzulina taj je omjer veći od 9. Od supresijskih testova primjenjuje se 72-satni test gladovanja uz kontinuirano praćenje spomenutih parametara (GUK, inzulin, C-peptid). Kod zdravih osoba pada razina glukoze i inzulina u gladovanju, no kod osoba s inzulinomom pada samo razina glukoze, dok je razina inzulina povišena. Također se može primjeniti test supresije C-peptida gdje se primjenjuje kontinuirana infuzija inzulina koja bi kod zdravih osoba trebala suprimirati β -stanice gušterače te bi se razina C-peptida trebala sniziti, što izostaje kod bolesnika s inzulinomom. Može se koristiti i test infuzije kalcijeva glukonata koji uzrokuje otpuštanje inzulina, C-peptida i proinzulina kod pacijenata s inzulinomom, što ne nalazimo kod zdravih ljudi. (5)

4.3.2. Metode lokalizacije tumora

Za *lokalizaciju* tumora koristimo se različitim slikovnim metodama koje uključuju transabdominalni i endoskopski ultrazvuk, kompjuteriziranu tomografiju (CT) te magnetsku rezonanciju (MR). Zbog svoje veličine, inzulinomi se često ne prepoznaju na snimkama. Ultrazvučna dijagnostika ima osjetljivost od 9 - 64 % ali i 25 % lažno pozitivnih rezultata. CT i MR imaju sličnu osjetljivost, od oko 30 – 66 % (6). Zbog svoje izrazite vaskulariziranosti možemo koristiti angiografiju pri lokalizaciji inzulinoma. Angiografija ima točnost od oko 80 %. Od invazivnih pretraga koristi se još i selektivna arterijska stimulacija kalcijem gdje se nakon davanja kalcija u neku od

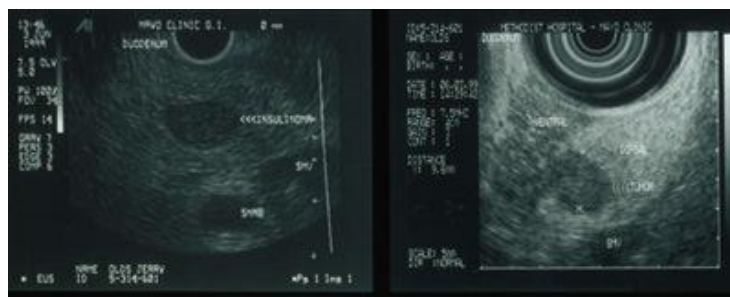
tri arterija koje opskrbljuju pankreas (*a. gastroduodenalis*, *a.mesenterica* i *a.lienalis*) uzimaju uzorci iz vena u koje se dreniraju te arterije. Mjere se razine inzulina u venskoj krvi, te se zaključuje, po najvećoj izmjerenoj koncentraciji, u kojem dijelu guštereče se nalazi inzulinom. (7)

Na slici 1 možemo vidjeti ultrazvučni nalaz inzulinoma. Tumor se nalazi između dviju oznaka zvjezdice (*), te mjeri 14.6 mm u glavi pankreasa. Na slici su još vidljive portalna vena (V), donja šuplja vena (IVC) te aorta (A). (8)



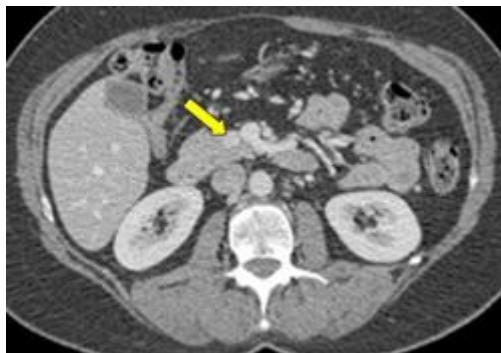Slika 1. Preoperativni ultrazvučni nalaz inzulinoma (8)

Na slici 2 vidimo prikaz inzulinoma s endoskopskim ultrazvukom. Lijevo, endoskop je u duodenumu (gornja crna rupa), inzulinom je vidljiv u glavi pankreasa, te vidimo još dvije krvne žile iza pankreasa, gornju mezenterijalnu arteriju (SMA) i gornju mezenterijalnu venu (SMV). Na desnoj slici vidi se sličan prikaz. (8)



Slika 2. Prikaz inzulinoma endoskopskim ultrazvukom (8)

Na slici 3 vidimo CT snimku inzulinoma, (hiperdenzna točka pokraj strelice) koji se nalazi na spoju glave i uncinantnog nastavka gušterače. Desno od inzulinoma nalazi se portalna vena. (8)



Slika 3. Prikaz inzulinoma na CT-u (8)

4.4 Liječenje

Liječenje je usmjereno suzbijanju hipoglikemijskih napadaja te, nakon točne lokalizacije tumora, njegovu kirurškom odstranjenju. Do samog kirurškog zahvata bolesniku se savjetuje uzimanje čestih obroka bogatih ugljikohidratima, a ako je potrebno, moguća je i primjena lijekova koji inhibiraju lučenje inzulina, kao što su diazoksid i oktreatid. (5) Postoje dva kirurška pristupa u liječenju inzulinoma. Prvi je *standardni otvoreni kirurški pristup*. Inzulinomi se često nalaze u dubini tkiva gušterače pa je od velike važnosti kvalitetna slikovna dijagnostika i lokalizacija tumora. Tipično imaju kompaktnu strukturu, čvršću od okružujućeg tkiva gušterače. Uglavnom su jasno odvojeni od okolnog tkiva što omogućuje potpunu enukleaciju tumora. Lokalizacija unutar pojedinih regija pankreasa utječe na samo izvođenje operacije. Glava pankreasa je usko povezana s mnogim drugim strukturama pa resekcija glave nosi velik rizik postoperativnih komplikacija (najmanje 40 %). Nasuprot tome, rep gušterače može se ukloniti bez velikih posljedica, sa splenektomijom ili bez nje. Moguća je i *laparaskopska resekcija* tumora. Ovaj minimalno invazivni pristup najsigurniji je kod pristupa na tijelo i rep gušterače. Ovakav oblik kirurškog pristupa zahtijeva pouzdanu preoperativnu lokalizaciju, te korištenje posebne opreme za izvođenje laparaskopske operacije. Ekstripacijom

solitarnog, benignog tumora, u većini slučajeva, postiže se trajno izlječenje. Kod malignih inzulinoma potreban je opsežniji kirurški zahvat, zbog vjerojatnih metastaza u okolna tkiva, najčešće jetru i pripadajuće limfne čvorove. Međutim, maligni inzulinomi rijetki su te se javljaju u samo u 10 % slučajeva. Komplikacije kirurškog zahvata uklanjanja inzulinoma su najčešće malene i benigne te uglavnom ne produljuju vrijeme hospitalizacije te ne zahtijevaju reoperaciju. (9)

4.5. Multipla endokrina neoplazija tip 1

Multipla endokrina neoplazija tip 1 (MEN 1) je nasljedni autosomno dominantni sindrom u kojem oboljeli razvijaju tumore paratireoidne žlijezde, enteropankreatičnog neuroendokrinog sustava, adenohipofize te kože. Naziva se još i Wermerov sindrom. Najčešći su tumori paratireoidne žlijezde koji uzrokuju hiperparatireoidizam te hiperkalcemiju. Drugi tumori uključuju gastrinome, prolaktinome, karcinoidne tumore, te među ostalima i inzulinome. Kožni tumori su učestali u ovom sindromu, no zbog svoje diskretne pojave, često se zanemare. Ovi tumori uključuju angiofibrome, kolagenome i lipome. Kriterij od pojave barem tri angiofibroma i jednog ili više inzulinoma ima veliku osjetljivost (75 %) i specifičnost (95 %) za dijagnozu MEN 1 sindroma. Učestalost ovog sindroma se procjenjuje na 0,25 %. Javlja se u svim dobnim skupinama. Pacijenti s ovim sindromom nasljeđuju mutaciju na tumor supresor genu koji se naziva MEN1 i nalazi se na kromosomu 11. Gen kodira nuklearni protein menin koji zajedno s transkripcijskim čimbenikom Jun D sudjeluje u kontroli rasta stanice. Mutacijom promijenjeni menin gubi mogućnost interakcije s Jun D. Za nastanak bolesti potrebna je mutacija oba alela na MEN 1, na lokusu 11q13. (5) Više od polovice pacijenata s MEN 1, razviju enteropankreatične neuroendokrine tumore, a od toga inzulinomi zauzimaju oko 10-30 %. Inzulinomi u sklopu MEN 1 sindroma su obično multicentrični, pojavljuju se u ranijoj dobi nego sporadični inzulinomi. Prosječna dob dijagnoze je u srednjim dvadesetim godinama. Simptomi se ne razlikuju od onih kod sporadičnih inzulinoma, a uključuju neuroglukopenične i adrenergičke simptome, najčešće u gladovanju. Liječenje se sastoji od kirurškog uklanjanja tvorbe, a ako postoje multipli tumori, pristupa se

opširnjoj resekciji. Osobitost inzulinoma u MEN 1 sindromu je veća stopa ponovnog javljanja tumora nakon operativnog liječenja u usporedbi sa sporadičnim. Kod MEN 1 iznosi 20 %, a kod ostalih oko 5 %. (10)

5. Cilj rada

Cilj ovog rada je prikazati uspješnost pojedinih dijagnostičkih metoda koje koristimo za lokalizaciju inzulinoma na primjeru devet pacijenata kojima je pomoću biokemijskih testova dijagnosticirana endogena hiperinzulinemija, nakon čega su prošli radiološku dijagnostiku radi predoperativne lokalizacije tvorbe. Ispitanici su dijagnosticirani i liječeni u tercijarnom zdravstvenom centru. Dobivene podatke usporedit ćemo s podacima u literaturi koji govore o uspješnosti pojedinih radioloških metoda koje se uobičajeno koriste za lokalizaciju ovih tumora.

6. Materijali i metode

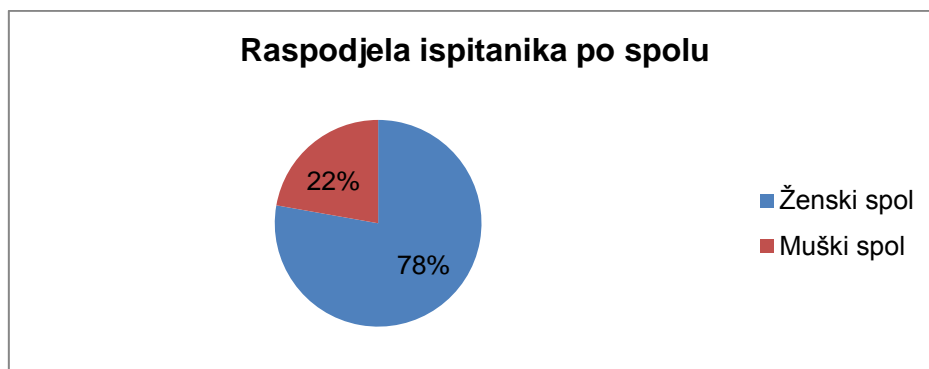
U ovom radu analizirane su povijesti bolesti pacijenata liječenih od inzulinoma. Korištena je dostupna medicinska dokumentacija od ukupno devet pacijenata. Sedam pacijenata je bilo dijagnosticirano i liječeno na KBC-u Zagreb u razdoblju od 2010.-2015. godine, dok su dvoje pacijenata (2012. i 2013.) dijagnosticirani u KBC-u Zagreb, a operativno liječeni u drugoj ustanovi. Kod svih ispitanika potvrđena je endogena hiperinzulinemija te je učinjena radiološka obrada s ciljem lokalizacije tumora. Od radioloških metoda korišteni su: abdominalni ultrazvuk, endoskopski ultrazvuk, kompjuterizirana tomografija, magnetska rezonancija te selektivna kateterizacija arterija gušterače uz stimulaciju kalcijem. Svi su ispitanici operativno liječeni. U dvoje ispitanika učinjena je distalna splenopankreatektomija, dok je kod ostalih izvršena enukleacija tvorbe iz odgovarajućeg mjesta u gušterači. Prilikom analiziranja podataka uzete su u obzir demografske karakteristike, prisutnost pojedinih simptoma, predoperativna veličina i moguća lokalizacija te poslijeoperativni histološki nalaz tumora, a naglasak je na usporedbi pojedinih slikovnih dijagnostičkih metoda.

7. Rezultati

U tablici 2 prikazani su pojedini pacijenti prema demografskim karakteristikama koje uključuju: dob u kojoj im je dijagnosticiran inzulinom te spol pacijenata. Najmlađa pacijentica je imala 28 godina, a najstarija 71. Prosječna dob pri dijagnozi je 49,11 godina. Od ukupno devet ispitanika, dvojica su muškarci a ostalih sedam su žene.

Pacijent br.	Dob (godine)	Spol
1	45	Ž
2	28	Ž
3	49	M
4	57	M
5	51	Ž
6	71	Ž
7	37	Ž
8	61	Ž
9	43	Ž
<i>Prosječno</i>	49, 11	

Tablica 2 Demografske karakteristike ispitanika



U tablici 3 prikazana je učestalost pojedinih simptoma kod ispitanika. Dobivanje na težini bilo je prisutno kod 4 od 8 naših ispitanika (za jednu ispitanicu nemamo podatke). Gubitak svijesti bio je prisutan kod 6 od 8 ispitanika.

Pacijent br.	Dobivanje na težini	Gubitak svijesti
1	+	-
2	+	+
3	+	+
4	-	+
5	-	-
6	-	+
7	+	+
8	-	+
9	Nema podataka	Nema podataka

Tablica 3 Prikaz simptoma

U tablici 4 prikazana je predoperativna veličina te moguća lokalizacija tumora. Ovi podaci dobiveni su pomoću nekih od slikovnih metoda koje se koriste pri dijagnostici inzulinoma (CT i MR). U bazi podataka nisu pronađeni podaci za dva pacijenta.

Pacijent br.	Predoperativna veličina tumora	Predoperativna lokalizacija tumora
1	MR:2,7 cm	prijelaz trupa u rep pankreasa
2	MR: 1,5cm	prijelaz glave u trup
3	CT: 1,84 cm	projekcija repa
4	MR: 1,3 cm	processus uncinatus
5	MR: 1,4 cm	prijelaz trupa u rep pankreasa
6	CT: 1,4 cm	završni dio repa

Tablica 4 Predoperativna veličina i lokalizacija tumora

U tablici 5 prikazane su histološke karakteristike tumora kod ispitanika koje su dobivene poslijeoperacijskom patohistološkom obradom. Prosječna veličina tumora bila je 1,7 cm, a prosječni proliferacijski indeks iznosi 4,1%. U bazi podataka, medicinskoj dokumentaciji, nisu nađeni podaci o ovim karakteristikama za tri pacijenta.

Pacijent br	PHD:veličina tumora	PHD: KI67
1	1,9 cm	4%
2	0,9 cm	4%
3	2,8 cm	6%
4	2,5 cm	5%
5	1 cm	4%
6	1, 2 cm	Nema podataka
7	Nema podataka	2%

Tablica 5 Histološke karakteristike tumora

Od mogućih metoda koje se koriste za lokalizaciju inzulinoma kod naših ispitanika korišteni su: abdominalni ultrazvuk, endoskopski ultrazvuk, kompjuterizirana tomografija, magnetska rezonancija, te selektivna arterijska stimulacija kalcijem. Rezultati su prikazani u tablici broj 6.

Pacijent br.	UZV ABD	EUS	MR	CT	KATETERIZACIJA
1	Neg	Neg	Poz	Neg	Poz
2	NR	Neg	Poz	Neg	Poz
3	NR	Poz	NR	Poz	NR
4	NR	Neg	Poz	Poz	Poz
5	NR	Poz	Poz	NR	NR
6	NR	NR	NR	Poz	NR
7	NR	Neg	NR	Neg	Poz
8	Neg	NR	NR	Poz	Poz
9	NR	NR	NR	Poz	Poz

Tablica 6 Prikaz rezultata lokalizacijske dijagnostike

Poz - pozitivan nalaz, Neg - negativan nalaz, NR - nije rađeno

8. Rasprava

Što se tiče *sociodemografskih podataka*, dva od devet naših ispitanika bili su muškog spola. Muški spol je kod ispitanika zastupljen s 22,22 %, a ženski sa 77,78 %. U literaturi se navodi da se inzulinom češće javlja kod pripadnika ženskog spola, i to u omjeru 3:2. (1)

Prosječna dob pri kojoj se inzulinom dijagnosticira je 47 godina, izuzev onih bolesnika koji imaju MEN-1 sindrom, kod kojih je prosječna dob dijagnoze oko 25 godina. Prema jednom istraživanju, pacijenti s benignom bolešću su dijagnosticirani u mlađoj dobi, otprilike 38 godina, a oni s metastazama u starijoj dobi, oko 52 godine. (1) Prosječna dob pri dijagnozi kod naših ispitanika iznosi 49,11 godina, što se otprilike podudara s nalazima iz literature. Najstariji ispitanik imao je 71 godinu, a najmlađi 28 godina. Svi pacijenti su imali benigni oblik inzulinoma. Kod jedne ispitanice je postavljena klinička sumnja na MEN-1 sindrom, ali genetska analiza nije učinjena. Pacijentica je prilikom dijagnoze inzulinoma imala 28 godina.

Dobivanje na težini javlja se zbog prevelikog kalorijskog unosa radi izbjegavanja simptoma hipoglikemije te zbog anaboličkog učinka inzulina. Kod naših ispitanika povećanje težine javilo se u četiri od osam pacijenata. Podaci kažu da se ovaj simptom javlja u oko 20 - 40 % oboljelih od inzulinoma. (1) *Gubitak svijesti* javio se u šest od osam ispitanika. Gubitak svijesti nastaje kao posljedica neuroglikopenije. Zbog rijetke pojave inzulinoma, pacijenti s ovom prezentacijom tumora često mogu imati krive dijagnoze koje upućuju na neurološka ili kardiovaskularna zbivanja.

Inzulinomi se mogu naći u bilo kojem dijelu gušterače te im je *distribucija* podjednaka, trećina se nalazi u glavi, trećina u trupu te trećina u repu pankreasa. (6) Kod naših ispitanika distribucija je također bila raznovrsna. Inzulinom se nalazio na prijelazu trupa u rep kod dva ispitanika, također kod dva ispitanika u repu gušterače, kod jednog ispitanika u uncinantnom nastavku, te kod jednog na prijelazu glave u trup.

Predoperativna veličina tumora izračunata je pomoću CT-a ili MR-a, kod pacijenata kod kojih je tumor bio lokaliziran pomoću tih metoda. Prosječna veličina bila je 1,69 cm. *Poslijeoperativna veličina* je dobivena nakon patohistološke analize. Dobivena veličina bila je 1,7 cm, što govori o točnosti računanja pomoću gore navedenih metoda. Najmanji tumor imao je 0,9 cm u promjeru, a najveći 2,8 cm. Podaci iz literature govore da je prosječna veličina tumora oko 1,5 cm, a samo 4 % oboljelih ima inzulinom veći od 3 cm. (11)

Ki67 je protein koji je stanični marker proliferacije te je kao takav povezan sa diferencijacijom, invazivnim ponašanjem, metastazama te prognozom različitih tumora. Ekspresija ovog proteina određuje se imunohistokemijskim metodama. Velika ekspresija nalazi se kod malignih tumora, te je povezana s lošijim preživljenjem. (5) Prosječan Ki67 indeks kod naših ispitanika bio je 4,17 %, što govori o niskom malignitetu ovih tumora. Najveći indeks iznosi 6 %, a najmanji 2 %.

Što se tiče metoda za lokalizaciju tumora, korišteni su abdominalni ultrazvuk, endoskopski ultrazvuk kompjuterizirana tomografija, magnetska rezonancija, te selektivna arterijska stimulacija kalcijem. *Abdominalni ultrazvuk* rađen je u dva od osam ispitanika (za jednog nema podataka). U oba slučaja nalaz je bio negativan. Podaci iz literature kažu da je osjetljivost abdominalnog ultrazvuka slaba, a kreće se od 9 - 64 %. (6) Od svih metoda, ovaj tip ultrazvuka ima najveću varijabilnost kod uspješnog dijagnosticiranja inzulinoma. Otprilike 2/3 pacijenata moglo bi se dijagnosticirati pomoću transabdominalnog ultrazvuka, no sama metoda je u velikoj ovisnosti o iskustvu liječnika koji s njim upravlja. Prednosti ove vrste dijagnostike uključuju izostanak zračenja, pretraga nije invazivna, a u slučaju uspješnosti, moguće je odrediti preciznu veličinu i lokalizaciju tumora, što je veoma korisno kod tumora ove veličine. Ova metoda često nije dovoljna za postavljanje dijagnoze i točne lokalizacije inzulinoma, zbog svoje male osjetljivosti i velike varijabilnosti u nalazima, pa se često izostavlja u slučaju dijagnosticiranja inzulinoma, što je vidljivo i kod naših ispitanika. (8)

Endoskopski ultrazvuk rađen je kod šest ispitanika. Od njih šest, lokalizacija inzulinoma pronađena je kod dva pacijenta, a kod ostalih je nalaz bio negativan. Kao i kod abdominalnog ultrazvuka, ova metoda ovisi o iskustvu osobe koja s njim

upravlja. Endoskop se uvodi kroz usta, jednako do želuca i dvanaesnika. Kako je želudac odmah ispred gušterače, a duodenum obgrljuje glavu i trup pankreasa, ultrazvučna sonda se nalazi odmah pokraj gušterače. Time dobivamo veliku rezoluciju i detaljni prikaz pankreasa, a literatura kaže da je uspješnost ove vrste dijagnostike čak 90 %, međutim, pretraga je invazivna za pacijenta, te skuplja od abdominalnog ultrazvuka. (8)

Kompjuterizirana tomografija (CT) rađena je u 8 naših ispitanika. Kod pet pacijenata uspješno je lokaliziran tumor, te izmjerena njegova veličina, dok je kod troje pacijenata nalaz bio negativan. Dobivena je osjetljivost od 62,5 %. Pomoću CT-a možemo vizualizirati točnu lokalizaciju inzulinoma, možemo vidjeti povezanost s okolnim strukturama, te eventualno procijeniti prisutnost metastaza, koja je kod inzulinoma rijetka. Tipično obilježje ovog tumora koje možemo uočiti na CT-u je hiperdenznost u odnosu na okolno tkivo gušterače tijekom arterijske i kapilarne faze, zbog povećane prokrvljenosti inzulinoma. Moguće je uočiti i kalcifikacije na CT snimci. Kalcifikacije nisu česte, obično su nodularne i diskretne, a upućuju na maligni tumor. (8) U literaturi je navedeno da ovaj oblik dijagnostike inzulinoma ima osjetljivost od 30 - 66 %. (12) Varijabilnost osjetljivosti proizlazi iz razlika u kvaliteti snimaka, varijabilnosti interpretacije te malog promjera inzulinoma.

Magnetska rezonancija (MR) rađena je kod četiri ispitanika. U sva četiri slučaja nalaz je bio pozitivan. MR je sigurna, neinvazivna metoda pomoću koje, slično kao kod CT-a, možemo točno lokalizirati tumor te odnos s okolnim tkivom, kao i metastaze. Inzulinomi tipično prikazuju slab intenzitet u T_1 vremenu te pojačan intenzitet u T_2 vremenu. (6) U literaturi je navedeno da pomoću MR možemo detektirati tumor u 85 % slučajeva. (1)

Selektivna arterijska stimulacija kalcijem rađena je u 6 naših ispitanika te je bila pozitivna kod svih pacijenata. Selektivna kateterizacija arterija gušterače uz stimulaciju kalcijem lokalizira izvor hiperinzulinemije koji se nalazi u irigacijskom području određene arterije. Gušteraču krvlju opskrbljuju tri arterije: gastroduodenalna arterija, gornja mezenterijalna arterija i lijenalna arterija. Nakon stimulacije kalcijem, uzimaju se uzorci iz hepatalne vene po protokolu: 0, 30, 60, 90, 120 i 180 sekundi te se mjeri razina inzulina u pojedinim uzorcima. (7) Pojačan odgovor kod tri ispitanika

bio je vidljiv u području irigacije lijenalne arterije, koja opskrbljuje trup i rep gušterače. Kod dvoje ispitanika najjači odgovor bio je u području gastroduodenalne arterije koja opskrbljuje glavu gušterače, dok je jedan ispitanik imao najjači odgovor i porast inzulina u području opskrbe gornje mezenterijalne arterije. U svih 6 ispitanika operativni nalaz inzulinoma se podudara sa nalazom kateterizacije.

Nakon operativnog zahvata, koji je izvršen kod svih ispitanika, potpuno izliječenje bilo je prisutno kod svih, osim kod jedne pacijentice. Kod spomenute pacijentice postavljena je klinička sumnja na MEN 1 sindrom, zbog prisutnosti inzulinoma i hiperparatireoidizma. Nakon operacije, hipoglikemije su i dalje bile prisutne što je upućivalo na multilokularni tumor, međutim, ostala sijela nisu bila potvrđena radiološkom obradom. Mlada dob pacijentice pri dijagnozi te multilokularni tumor uklapaju se u nalaze inzulinoma kod pacijenata s MEN 1 sindromom, ali nije izvršeno genetsko testiranje.

Ovakva vrsta retrospektivne analize podataka ima nekoliko ograničenja. Prvo, radi se o studiji na malom broju pacijenta, iako su u obzir uzeti svi pacijenti koji su liječeni od inzulinoma od 2010.- 2015. godine u tercijarnom centru. Mali broj ispitanika uzrokovan je rijetkom incidencijom ovog tumora. Sljedeće, neki podaci u bazi podataka nedostaju zbog nepotpune dokumentacije, pa tako primjerice imamo dvije pacijentice koje su dijagnosticirane u drugoj ustanovi te nismo imali podatke o lokalizacijskoj dijagnostici za njih, što je još smanjilo broj ispitanika u studiji. Međutim, podaci koje smo imali za njih, kao na primjer demografski podaci, iskorišteni su za analizu.

9. Zaključak

Uspoređujući neke od dobivenih o podataka s podacima iz literature, dolazimo do zaključka da nema velike razlike među njima. Pa tako možemo usporediti sociodemografske podatke, gdje prevladava ženski spol i prosječna dob od 49,11 godina kod naših ispitanika te ravnomjernu rasprostranjenost inzulinoma u tkivu gušterače koji su bili zaključak i ostalih sličnih ispitivanja. (1, 6) Veličina tumora također se podudara s podacima iz literature, (11) prosječna veličina kod naših ispitanika bila je 1,7 cm. Ki67 indeks malo odudara od podataka koji kažu da je prosječna vrijednost oko 2 %, a kod naših ispitanika srednja vrijednost je 4,17 %. Međutim, ova vrijednost još uvijek govori o benignoj naravi bolesti, što je i potvrđeno patohistološkom analizom.

Uspješnost pojedinih slikovnih metoda u detekciji i lokalizaciji tumora je dosta varijabilna. Možemo zaključiti kako je abdominalni ultrazvuk imao najmanju osjetljivost te nije pronašao inzulinom ni u jednom slučaju. Uzevši u obzir kako je abdominalni ultrazvuk rađen samo kod dva ispitanika, ne možemo općenito primjeniti ovu tvrdnju. Abdominalni ultrazvuk nije metoda prvog izbora pri detekciji ovog tumora, što se vidi i na našem primjeru. Endoskopski ultrazvuk imao je nešto bolji učinak, s osjetljivošću od 33 %. Rađen je kod šest ispitanika. Međutim, ova pretraga je dosta invazivnija od abdominalnog ultrazvuka. Sljedeća metoda po uspješnosti je CT. CT-om je detektirano pet od osam inzulinoma, iz čega možemo zaključiti da CT u ovom slučaju ima osjetljivost od 62,5 %. MR je imao najveću uspješnost od do sad navedenih metoda, te je ispravno lokalizirao tumor kod svih ispitanika koji su podvrgnuti ovoj pretrazi. Međutim, samo kod 4 pacijenta korišten je MR te kao kod abdominalnog ultrazvuka, ne možemo općenito zaključivati o uspješnosti, no, ipak ovaj podatak govori u prilog MR-a kao kvalitetne pretrage u ovoj problematici. Najuspješnija od svih korištenih metoda pokazala se selektivna arterijska stimulacija kalcijem koja je rađena kod 6 pacijenata. Svim pacijentima uspješno je lokaliziran tumor u području irigacije odgovarajuće arterije. Podaci iz literature također navode

veliku uspješnost ove metode pri lokalizaciji inzulinoma. (7) Selektivna arterijska stimulacija kalcijem pokazala se kao uspješna i sigurna metoda.

Uvidom u ove dobivene podatke te imajući u vidu nedostatke ovakve analize podataka (retrospektivna studija, mali broj ispitanika, nedostatna dokumentacija) možemo zaključiti sljedeće: kod endogene hiperinzulinemije, te pri sumnji na inzulinom, možemo kao prvu pretragu napraviti magnetsku rezonanciju ili kompjuteriziranu tomografiju, ovisno o mogućnostima i pristupačnosti pojedinih pretraga. Ako su nalazi nejasni ili nema nikakve tvorbe, a simptomi su prisutni, možemo napraviti invazivniju pretragu, kao što je selektivna arterijska stimulacija kalcijem.

10. Zahvala

Zahvaljujem prije svega, mentorici doc.dr.sc. Tini Dušek, dr.med na predloženoj temi, pomoći u pisanju i uloženom vremenu.

Hvala mojoj obitelji, roditeljima i sestri, što su mi omogućili školovanje i uvijek pružali podršku i ljubav.

Hvala mom Šimi, na ljubavi i potpori.

Hvala mojim curama bez kojih bi studiranje bilo manje zabavno, a učenje puno teže.

11. Literatura

1. Zonera Ashraf A. Insulinoma. MedScape [internet] 2016. [pristupljeno 10. 05. 2016.] dostupno na: <http://emedicine.medscape.com/article/283039-overview#a8>
2. Bogdanović M.: Insulinom (Insulinomi pankreasa, Insulinoma pancreatis) [internet] [pristupljeno: 10. 05. 2016.] dostupno na: <http://www.svetmedicine.com/bolesti-i-stanja/hirurgija-i-anestezija/digestivna-hirurgija/3-insulinom-insulinomi-pankreasa-insulinoma-pancreatis>
3. Taye A., Libutti SK. Diagnosis and management of insulinoma: current best practice and ongoing developments. *Research and Reports in Endocrine Disorders*. 2015; 5:125-133.
4. John Hopkins Medicine;Health library. Insulinoma. [internet] [pristupljeno 10. 05. 2016.] dostupno na: http://www.hopkinsmedicine.org/healthlibrary/conditions/liver_biliary_and_pancreatic_disorders/insulinoma_134,219/
5. Vrhovac B, Jakšić B, Reiner Ž i sur. *Interna medicina; Gastroenterologija; Neuroendokrini tumori gušterače*, Zagreb: Naklada Ljevak; 2008.
6. Okabayashi T., Shima Y., Sumiyoshi T. i sur. Diagnosis and management of insulinoma. *World Journal of Gastroenterology*. 2013; 19(6):829-837
7. Druce MR, Muthuppalaniappan VM, O'Leary Benjamin, Diagnosis and localisation of insulinoma: the value of modern magnetic resonance imaging in conjunction with calcium stimulation catheterisation. *Clinical study. Eur J Endocrinol*, 2010. 162:971-978 [Epub ahead of print]
8. Pancreatic neuroendocrine tumors: insulinoma; What radiological tests are helpful before surgery in localizing these tumors? [slika s interneta] [pristupljeno 11.05. 2016.] dostupno na: http://endocrinediseases.org/neuroendocrine/insulinoma_tests.shtml
9. Pancreatic neuroendocrine tumors: insulinoma; What are the treatment options for insulinoma, both the benign and the malignant? [internet] [pristupljeno 11.05. 2016.] dostupno na: http://endocrinediseases.org/neuroendocrine/insulinoma_treatment.shtml

10. Marini F, Falchetti A, Luzi E, Tonelli F, Brandi ML: Multiple Endocrine Neoplasia Type 1 (MEN1) Syndrome : Cancer Syndromes [Internet] 2008. [pristupljeno: 11.05. 2016.] dostupno na: <http://www.ncbi.nlm.nih.gov/books/NBK7029/>
11. Ielpo B, Caruso R, Ferri V, i sur: Giant pancreatic insulinoma. The bigger the worse? Report of two cases and literature review; International Journal of Surgery Case Reports; 2013; 4:265-268
12. Vaidakis D, Karoubalis J, Pappa T, Piaditis G, Zografos GN; Pancreatic insulinoma: current issues and trends. Hepatobiliary Pancreat Dis Int, 2010. 9:234-241.

13. Životopis

OSOBNI PODACI:

Ime i prezime: Petra Vuica

Datum i mjesto rođenja: 5.kolovoza 1991., Zadar

Adresa prebivališta: Vuice 1, 23205 Bibinje

Telefon: 091/726-1821

E-mail: pvuica@gmail.com

OBRAZOVANJE

2010. - 2016. Medicinski fakultet Sveučilišta u Zagrebu

2006. – 2010. Gimnazija Juraj Baraković Zadar

1998. – 2006. Osnovna škola Stjepan Radić Bibinje

STRANI JEZICI

Aktivno služenje engleskim jezikom, pasivno talijanskim jezikom.