

# Vaskularni tumori jetre

---

Želalić, Sven

Master's thesis / Diplomski rad

2016

Degree Grantor / Ustanova koja je dodijelila akademski / stručni stupanj: **University of Zagreb, School of Medicine / Sveučilište u Zagrebu, Medicinski fakultet**

Permanent link / Trajna poveznica: <https://um.nsk.hr/um:nbn:hr:105:137861>

Rights / Prava: [In copyright](#)/[Zaštićeno autorskim pravom.](#)

Download date / Datum preuzimanja: **2024-07-10**



Repository / Repozitorij:

[Dr Med - University of Zagreb School of Medicine Digital Repository](#)



**SVEUČILIŠTE U ZAGREBU  
MEDICINSKI FAKULTET**

**Sven Želalić**

# **Vaskularni tumori jetre**

**DIPLOMSKI RAD**



**Zagreb, 2016**

Ovaj diplomski rad izrađen je na Zavodu za gastroenterologiju Klinike za unutarnje bolesti Kliničke bolnice Merkur pod vodstvom doc. dr. sc. Anne Mrzljak, dr.med. i predan je na ocjenu u akademskoj godini 2015./2016.

## **POPIS I OBJAŠNJENJE KRATICA KORIŠTENIH U RADU**

**ALT** – alanin-aminotransferaza

**AP** – alkalna fosfataza

**AST** – aspartat-aminotransferaza

**CEA** – karcinoembrionalni antigen

**CT** – Computed Tomography tj. računalna tomografija

**DIK** – Diseminirana intravaskularna koagulacija

**GGT** – gama-glutamil transpeptidaza

**HCV** – Hepatitis C virus

**HE** – Hemalaun eozin

**HEH** – Hepatic Epithelioid Hemangioendothelioma tj. epiteloidni hemangioendotelom jetre

**KH** – Kavernozi hemangiom

**MRI** – Magnetic Resonance Imaging tj. magnetska rezonancija

**PBC** – Primarna Bilijarna Ciroza

**PHA** – Primary Hepatic Angiosarcoma tj. primarni angiosarkom jetre

**RTG** – Rentgen

**UZV** – Ultrazvuk

# SADRŽAJ

Sažetak .....	v
Summary.....	vi
<b>1. Uvod .....</b>	<b>1</b>
<b>2. Metode.....</b>	<b>2</b>
<b>3. Kavernozi hemangiom.....</b>	<b>3</b>
3.1. Epidemiologija i patogeneza.....	3
3.2. Patologija .....	3
3.3. Klinička slika .....	4
3.4. Dijagnostika .....	5
3.5. Liječenje i prognoza.....	7
<b>4. Epiteloidni hemangioendoteliom .....</b>	<b>9</b>
4.1. Epidemiologija i patogeneza.....	9
4.2. Patologija .....	9
4.3. Klinička slika .....	11
4.4. Dijagnostika .....	12
4.5. Liječenje.....	13
4.6. Prognoza .....	15
<b>5. Angiosarkom .....</b>	<b>17</b>
5.1. Epidemiologija i patogeneza.....	17
5.2. Patologija .....	17
5.3. Klinička slika .....	19
5.4. Dijagnostika .....	20
5.5. Liječenje i prognoza.....	22
<b>6. Zaključak.....</b>	<b>24</b>
<b>7. Zahvale.....</b>	<b>29</b>
<b>8. Literatura.....</b>	<b>30</b>
<b>9. Životopis.....</b>	<b>34</b>

## Sažetak

Naslov: Vaskularni tumori jetre

Autor: Sven Želalić

Vaskularni tumori jetre su skupina neoplazmi koja je vrlo raznolika po svojoj učestalosti, simptomima i prognozi.

Kavernozni hemangiom je najčešći benigni tumor jetre i druga najčešća jetrena neoplazma. Većinom ima promjer ispod 5 cm i ne izaziva simptome. Može se prezentirati s boli u abdomenu, anoreksijom i hepatomegalijom, a rjeđe poremećajima zgrušavanja ili kompresijom okolnih struktura. Terapija je rijetko potrebna i često je samo simptomatska, a u slučaju perzistentnih ili progresivnih simptoma ili rizika od rupture potrebno je učiniti kiruršku eksciziju.

Primarni angiosarkom jetre vrlo je agresivan maligni tumor incidencije ispod 0,1 na 100 000 stanovnika. Simptomima oponaša kroničnu bolest jetre, a u vrijeme dijagnoze često već stvara metastaze. Kako još uvijek ne postoji efektivna terapija, prognoza je loša i većina pacijenata ne preživi dulje od godinu dana. Kirurška resekcija nešto produljuje preživljenje.

Epiteloidni hemangioendoteliom je tumor koji slijedi klinički tok između hemangioma i angiosarkoma. U jetri ima incidenciju ispod 0,1 na 100 000 stanovnika. Prezentira se nespecifičnim simptomima poput boli u gornjem desnom kvadrantu abdomena, a može biti i asimptomatski. Transplantacija jetre nudi dobre rezultate, a modaliteti liječenja uključuju i kiruršku resekciju, TACE te kemoterapiju.

Kavernozni hemangiom u zdravoj jetri moguće je dijagnosticirati ultrazvukom, dok je MRI ili CT potreban za epiteloidni hemangioendoteliom i angiosarkom. Biopsija i imunohistokemijsko bojanje za vaskularne faktore (CD34, CD31, faktor VIII) razjašnjavaju nesigurne dijagnoze.

Cilj ovog rada je dati preglednu sintezu nedavnih spoznaja o patogenezi, kliničkoj slici, dijagnostici i liječenju ovih jetrenih novotvorina.

**KLJUČNE RIJEČI:** kavernozni hemangiom, epiteloidni hemangioendoteliom, angiosarkom, vaskularni tumori, jetra

## Summary

Title: Vascular Liver Tumors

Author: Sven Želalić

Vascular tumors of the liver are a group of neoplasms that vary greatly in presentation, prognosis and incidence.

Cavernous hemangioma is the most common benign liver tumor, and second most common liver neoplasm overall. While almost exclusively smaller than 5 cm in diameter and asymptomatic, it can present with abdominal pain, anorexia, hepatomegaly or, rarely, coagulopathy and compressive symptoms. Treatment is seldom necessary and often merely symptomatic, while surgical resection is indicated in cases with a risk of rupture or persistent and progressive symptoms.

Primary hepatic angiosarcoma is very aggressive malignant tumor with an incidence of less than 0.1 per 100,000. It mimics chronic liver disease, and is often metastatic at the time of diagnosis. As there is still no effective therapy, prognosis remains dismal with overall survival rarely higher than one year. Surgical resection can somewhat increase survival.

Epithelioid hemangioendothelioma is a tumor that pursues a clinical course intermediate between a hemangioma and conventional angiosarcoma. As a liver tumor, it has an incidence of less than 0.1 per 100,000 and presents with unspecific symptoms such as upper right quadrant pain, but can also be asymptomatic. Liver transplant offers good results, while other treatments include surgical resection, TACE and chemotherapy.

Cavernous hemangioma can be diagnosed in an otherwise healthy liver using only ultrasound, while MRI or CT is necessary for epithelioid hemangioendothelioma and angiosarcoma. Biopsy with immunohistochemical staining for vascular factors (CD34, CD31, factor VIII) should be used to clarify uncertain diagnosis.

This paper is a systemic review of the recent discoveries in the pathogenesis, clinical presentation, diagnosis and treatment of these liver tumors.

**KEYWORDS:** cavernous hemangioma, epithelioid hemangioendothelioma, angiosarcoma, vascular tumors, liver

## 1. Uvod

Zbog svoje histološke strukture i fiziološke uloge, jetra u odraslih osoba može biti sijelo pletore različitih neoplazmi. Najčešći su metastatski tumori. Primarni tumori jetre porijeklom su iz četiri skupine: hepatocelularni, bilijarni, mezenhimalni i vaskularni. Ova posljednja skupina, vaskularnih tumora, vrlo je raznolika po svojoj učestalosti, simptomima i prognozi te predstavlja temu ovog preglednog rada. (1)

Kavernozni hemangiomi najčešći je benigni tumor jetre i druga najčešća jetrena neoplazma. (1) Većinom je promjera ispod 5 cm i ne izaziva simptome. (2) Ipak, u rijetkim slučajevima može narasti i preko 20 cm, te uzrokovati komplikacije. (3, 4)

Primarni angiosarkom jetre je rijedak i vrlo agresivan maligni tumor. Ima incidenciju ispod 0,1 na 100 000 stanovnika, no prognoza mu je izuzetno loša. (5, 6)

Na kraju, epiteloidni hemangioepiteliom je tumor koji „slijedi klinički tijek između hemangioma i konvencionalnog angiosarkoma“. (7) U jetri ima incidenciju <0,1 na 100 000 stanovnika (6), a adekvatna i rana dijagnostika toga tumora nudi uspješno liječenje. (5)

Cilj ovog rada je dati preglednu sintezu nedavnih spoznaja o patogenezi, kliničkoj slici, dijagnostici i liječenju ovih jetrenih novotvorina.



## 2. Metode

Posljednji pregledni članak na ovu temu izdan je 2008. godine u časopisu *Seminars in Liver Disease*<sup>\*</sup>, pod naslovom *Benign and Malignant Vascular Tumors of the Liver in Adults*.

(5) Pregledao sam navedeni članak i njegove reference. Zatim sam pretražio PUBMed za period od 1.1.2008. do 1.4.2016. sa ključnim riječima [(cavernous AND hemangioma) AND (liver OR hepatic)], [(epithelioid hemangioendothelioma) AND (liver OR hepatic)] i [angiosarcoma AND (liver OR hepatic)]. Broj rezultata prikazan je u Tablici 1.

Kako se radi o rijetkim bolestima, u kojem slučaju nije moguće raditi kvalitetna prospektivna kohortna istraživanja ili randomizirane kliničke pokuse, kriterij uključivanja bio je da je istraživanje kohortno<sup>†</sup>. Nakon eliminacije dvostrukih rezultata preostalo je 26 kohortnih studija od kojih su 2 bile prospektivne, a ostale retrospektivne.

**Tablica 1:** Rezultati sustavnog pregleda PUBMed-a. Nisu uključeni članci o životinjama, o pedijatrijskoj populaciji ili oni koji nisu na engleskom jeziku.

Ključne riječi		(cavernous AND hemangioma) AND (liver OR hepatic)	(epithelioid hemangioendothelioma) AND (liver OR hepatic)	angiosarcoma AND (liver OR hepatic)
Broj rezultata	ukupno	194	228	270
	prikazi slučaja	57	66	32
	serije slučaja	4	18	9
	<b>kohortne studije</b>	<b>12</b>	<b>11</b>	<b>7</b>
	ostalo	7	8	9

<sup>\*</sup> Faktor odjeka (tj. Impact Factor) ovog časopisa za 2008. godinu bio je 5. (45)

<sup>†</sup> Kohortne studije razlikovao sam od serija slučaja prema preporukama izdanima u časopisu *Annals of Internal Medicine* (46)

### 3. Kavernozni hemangiom

#### 3.1. Epidemiologija i patogeneza

Kavernozni hemangiom (KH) jetre prisutan je u 1-2% populacije\* i obično se otkrije slučajno tijekom evaluacije nespecifičnih abdominalnih tegoba. Patogeneza ovog benignog tumora jetre je nepoznata. Pretpostavlja se da nastaje od kongenitalnih hamartoma, te se povezuje s primjenom spolnih hormona. U žena se pojavljuje češće (1.6 do 6 puta) i obično je većeg promjera, a kod primjene nadomjesne terapije estrogenom nakon histerektomije ili dugotrajne primjene oralnih kontraceptiva veća je šansa povećanja tumora. KH može imati i ubrzan rast tijekom trudnoće. (1)

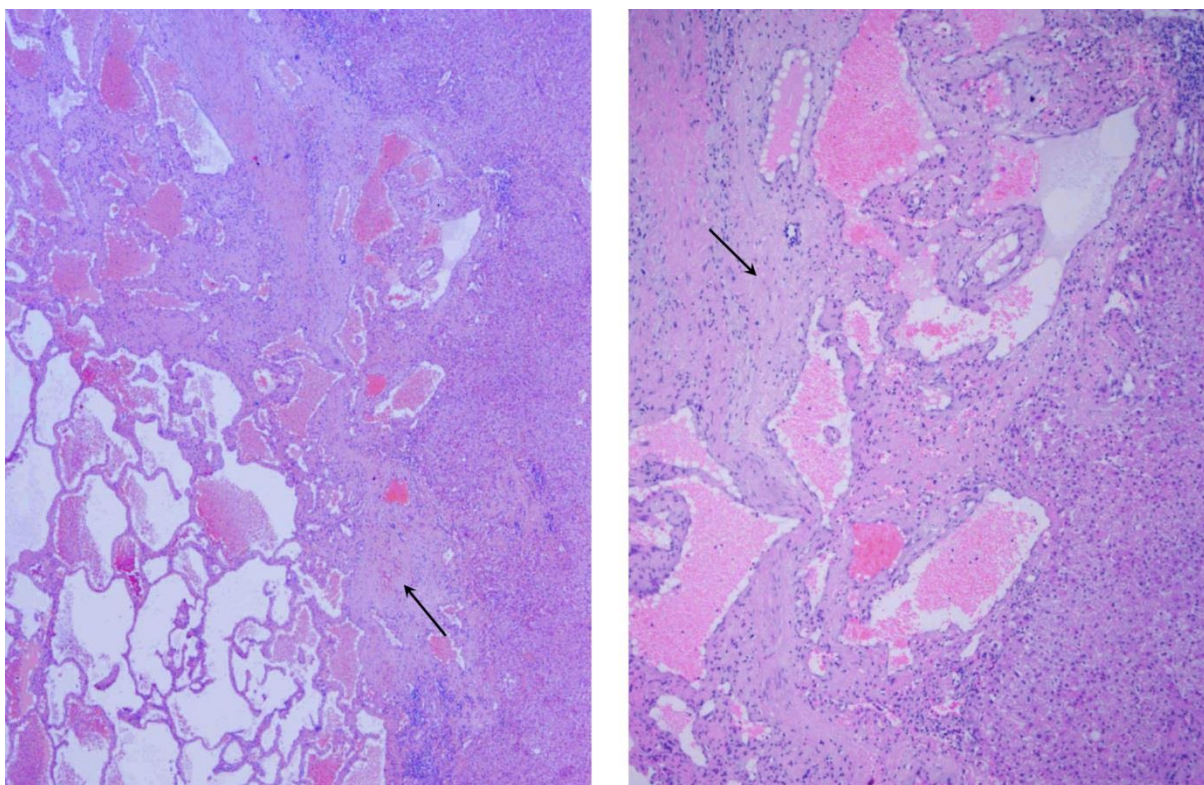
#### 3.2. Patologija

KH se može nalaziti bilo gdje u parenhimu jetre, nekada i direktno ispod Glissonove čahure. Ovoidnog je oblika, mekan, crveno-ljubičaste boje. Prerezan se doima spužvasto i ispunjen je tamnom venskom krvlju. U 90% slučajeva se pojavljuje kao solitarna lezija. Može imati različit stupanj fibroze, hijalinizacije, kalcifikacije i tromboze. (1, 5)

Mikroskopski je sastavljen od kanala prekrivenih endotelom između kojih je fibrozna stroma (Slika 1). Nekada se iregularno proteže u okolno tkivo. Diferencijalno dijagnostički može se raditi o peliozi jetre, no u ovoj bolesti endotel u potpunosti ne prekriva prostore ispunjene krvlju i nedostaju fibrozne lamele. (8) Endotelne stanice KH u odnosu na normalne sinusoidalne endotelne stanice jetre imaju veći kapacitet za angiogenezu i *in vitro* stvaraju abnormalne strukture slične kapilarama te eksprimiraju normalne faktore za endotel poput CD31, CD34 i faktor VIII. (5)

---

\* često citirani podatak o prevalenciji i do 20% posljedica je prekomjerne reprezentacije starije populacije s komorbiditetima u serijama autopsija (47)



**Slika 1:** Lijevo je preparat hemangioma bojan HE pod povećanjem 4x. Desno je uvećan detalj pod povećanjem 10x. Vidljivi su prostori prekriveni endotelom i ispunjeni krvlju. U dijelu preparata prisutna je i obilnija fibrozna stroma (strelice). *Ljubaznošću prof. dr. sc. Slavka Gašparova, KB Merkur, Zagreb.*

### 3.3. Klinička slika

U većini slučajeva, KH je asimptomatski i otkrije se slučajno ultrazvukom uslijed dijagnostike druge bolesti ili nespecifičnih tegoba. KH promjera 5 cm ili više definira se kao divovski te može dovesti do simptoma poput oticanja ili boli u abdomenu, anoreksije i hepatomegalije. (1) Jetreni enzimi u krvi većinom su unutar normalnih vrijednosti. Neke od rjeđih komplikacija su spontana ili traumatska ruptura, akutna tromboza, sindrom Kasabach Merritt (karakteriziran koagulopatijom, trombocitopenijom i hipofibrinogenemijom), hemobilija, stvaranje arteriovenskog shunta te torzija pedunkuliranog tumora. (1,5)

U studiji na 198 pacijenata s KH, 32,3% lezija otkriveno je slučajno, dok se 50,5% pacijenata žalilo na abdominalnu bol, a 17,2% je imalo druge gastrointestinalne simptome. Abdominalne bol bila je statistički značajno povezana s prisutnošću sindroma iritabilnog

kolona (OR=8,3 sa 95%-tnim intervalom pouzdanosti [3,1-28,7]) i s drugim gastrointestinalnim bolestima (OR=3,9 sa 95%-tnim intervalom pouzdanosti [2,6-10,2]), ali ne i s veličinom hemangioma, njihovim brojem ili lokacijom. Ipak, prisutnost solitarnog divovskog hemangioma korelirala je s dugotrajnom perzistentnom boli (OR=10.9 sa 95%-tnim intervalom pouzdanosti [2,8-42,5]). (9)

Jetrena hemangiomatoza je rijedak entitet bolesti koju karakterizira difuzna zamjena jetrenog parenhima s hemangiomatoznim lezijama, a za razliku od KH nema dobro definirane granice prema zdravom tkivu, što otežava kirurško liječenje. Kanadska studija prikazala je prisutnost ove bolesti u 44% pacijenata s divovskim hemangiomom<sup>\*</sup>. Ovi pacijenti također su imali i proširenje lumena *a. hepatica communis* (>5 mm) koje je bilo statistički značajno ( $p < 0,001$ ) u odnosu na skupinu bez hemangiomatoze. (10)

### 3.4. Dijagnostika

Ultrazvuk je metoda kojom se najčešće otkriva KH. Na B prikazu se u oko 70% slučajeva prikazuje kao oštro ograničena, uniformno hiperehogena masa. U ostalim slučajevima lezija može imati hipoehogeno središte ili heterogenu unutarnju strukturu (osobito kod velikih hemangioma). (1, 5)

Ovakva slika dovoljna je za postavljanje dijagnoze kod asimptomatskih pacijenata sa zdravom jetrom kod kojih se slučajno otkrije lezija. U slučaju skleroze, hemangiomi se mogu smanjiti i postati fibrozniji, a hepatocelularni karcinom i displastični noduli zbog prisutnosti nekroze, fibroze, masne promjene ili širenja sinusa mogu oponašati KH. Zato je kod lezija koje ne izgledaju tipično i onih koje se nalaze u cirotičnoj jetri preporučeno učiniti

---

\* u studiju je bilo uključen 41 ispitanik s tumorom veličine 8 cm ili više u najvećem promjeru

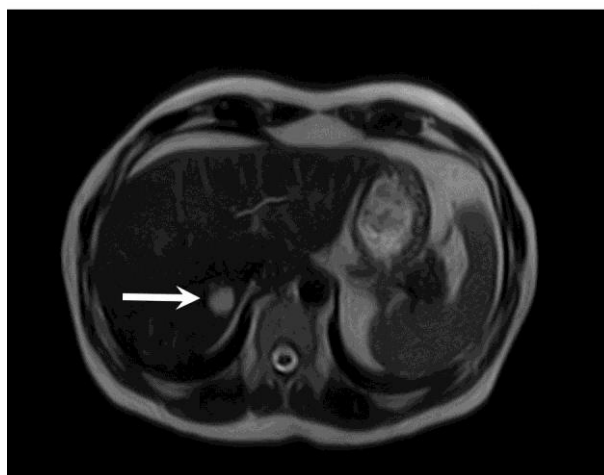
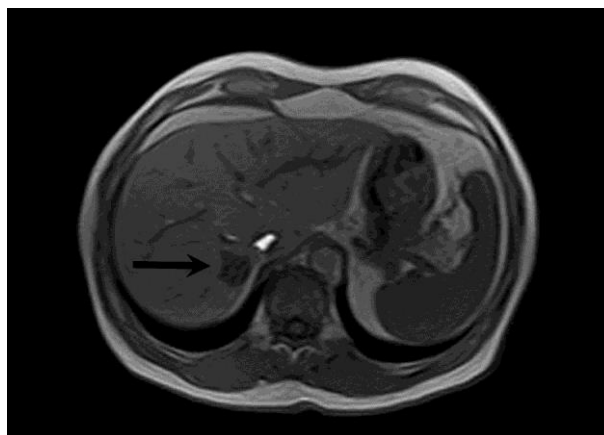
kontrastom potpomognuti UZV, CT ili MRI. Dodatnu obradu obavezno je napraviti kod pacijenata sa sumnjom na malignu neoplazmu, neovisno o izgledu lezije na UZV. (5)

Na kontrastom potpomognutom UZV-u, većina hemangioma pokazuje periferno nodularno pojačanje tijekom rane faze nakon injiciranja kontrasta sa progresivnim centripetalnim punjenjem. (1)

Hemangiom je na CT-u prije dodatka kontrasta hipodenzan, zatim u arterijskoj i portalnoj fazi pokazuje periferno nodularno pojačanje ili vaskularnu atenuaciju te je na kraju u odgođenoj fazi hiperdenzan sa mogućim hipodenznim središtem. Od ovog redoslijeda mogu odstupati hemangiomi s brzim ili vrlo sporim protokom krvi. (1)

Na MR-u hemangiom se prezentira kao homogena fokalna lezija sa glatkim, dobro definiranim rubovima (Slika 2). Na T1 sekvenci je hipointenzivan, a na T2 izrazito hiperintenzivan u odnosu na okolni parenhim (ovo se naziva „uzorak žarulje“). (1)

I scintigrafija eritrocitima obilježenima  $^{99m}\text{Tc}$ -pertehnetatom može se koristiti u dijagnostici hemangioma. U ranim slikama smanjena je aktivnost, dok je u kasnima povećana. U odnosu na MRI ova metoda ima manju senzitivnost i specifičnost, pogotovo za lezije manje od 2 cm. (1)



**Slika 2:** MRI pacijenta s hemangiomom jetre. Na T1 sekvenci hemangiom je hipointenzivan (**gore**), a na T2 hiperintenzivan (**dolje**).  
*Ljubaznošću doc. dr. sc. Jelene Popić Ramač, KB Merkur, Zagreb.*

Studija na 178 pacijenata sa lezijama atipičnog izgleda za hemangiom na ultrazvuku uspoređivala je dijagnostičku moć magnetske rezonancije (sa i bez Gd-BOPTA, tj. gadobenate dimeglumina, kontrasta specifičnog za jetru) u odnosu na CT. MRI se pokazao mnogo boljim u razlikovanju hemangioma od drugih lezija sa senzitivnošću 98% i specifičnošću 99% u odnosu na senzitivnost 76% i specifičnost 90% kod CT-a. Gd-BOPTA nije bitno poboljšao rezultate u odnosu na MRI bez kontrasta. (11)

Studija na 132 ispitanika istraživala je kontrastno sredstvo Ferucarbotran, supramagnetski željezni oksid koji se nakuplja u Kupfferovim stanicama i smanjuje intenzitet signala u jetrenom parenhimu te se koristi pri diferenciranju hemangioma od solidnih zloćudnih lezija na T2 MRI-u. KH je za razliku od ostalih lezija nakon aplikacije Ferucarbotrana pokazao signifikantno ( $p < 0,01$ ) smanjenje omjera kontrasta prema šumu, tj. smanjio je intenzitet signala u odnosu na okolni parenhim. (12)

$R_2^*$  i FBDW (*free-breathing diffusion-weighted*) još su dva modaliteta MRI koji bi mogli pomoći u diferenciranju hemangioma od drugih tumora jetre. (13, 14)

S druge strane, perilezijsko pojačanje (*perilesional enhancement*) na MRI-u, za koji se smatralo da je osobina malignih tumora pojavilo se u 15,6% hemangioma u portugalskoj studiji na 224 ljudi. (15)

### **3.5. Liječenje i prognoza**

Asimptomatske hemangiome veličine do 5 cm nije indicirano liječiti. Indikacije za resekciju su konstantna abdominalna bol, jaki progresivni simptomi, kompresija lezije na okolne strukture, rizik od rupture ili hemoragije te sumnja na zloćudnost. U ovim slučajevima može se učiniti lobektomija ili enukleacija, s tim da enukleacija ima manje komplikacija i bolje čuva zdravi parenhim. (1, 5)

Transkateterska arterijska embolizacija\* koristi se za multiple hemangiome koji zahvaćaju hilus ili one koji stvaraju arteriovenski shunt, smanjivanje veličine tumora prije operacije, te sindrom Kasabach Merritt. Velike neresektabilne tumore moguće je liječiti transplantacijom jetre. (1, 5)

Ekspektativan stav pri liječenju KH potvrdila je i njemačka retrospektivna studija na 307 pacijenata koja nije našla statistički značajno smanjenje nepoželjnih ishoda među pacijentima koji su opservirani u odnosu na one koji su kirurški liječeni.† (16)

I u već spomenutoj studiji Etemadi i suradnika, abdominalna bol se povukla u 71,6% pacijenata nakon liječenja prisutnih gastrointestinalnih bolesti ili nespecifične terapije boli. Niti jedan asimptomatski pacijent s hemangiomom nije razvio simptome unutar prosječnog perioda praćenja od 3,2 godine.‡ (9)

Dobre rezultate sa novim tehnikama resekcije KH objavila su dva kineska tima. Prvi su koristili modificirani oblik klasične laparoskopske hepatektomije sa elektromehaničkim morcelatorom§. Zahvat je trajao kraće uz blažu postoperativnu bol i kraći boravak u bolnici u odnosu na klasičnu laparoskopsku hepatektomiju. (17) Drugi su koristili SHVO (selektivnu hemihepatičnu vaskularnu okluziju), tehniku koja omogućuje normalnu perfuziju dijelova jetre tijekom operacije. Postigli su manji stupanj ishemijsko-reperfuzijske ozljede u odnosu na zahvate s klasičnim Pringleovim manevrom\*\*. (18)

---

\* u literaturi se navodi embolizacija s etanolom (48) i PLE, pingyangmycin-lipiodol emulzijom. (49)

† doduše, trend je bio u korist kirurški liječenih (sa 35% nepoželjnih ishoda u odnosu na 57% kod onih koji su opservirani; p=0,08)

‡ ±2,5 godine

§ kirurški instrument koji se koristi za usitnjavanje i odstranjivanje velikih masa tkiva tijekom laparoskopske kirurgije (50)

\*\* zahvat pri kojem se atraumatskim hemostatom pritisne *lig. hepatoduodenale* u cilju kontrole krvarenja tijekom resekcije jetre (18)

## 4. Epiteloidni hemangioendoteliom

Epiteloidni hemangioendoteliom je prvi puta opisan na sastanku Američke organizacije patologa i bakteriologa 1975. godine kao „intravaskularni bronhioalveolarni tumor“ (19), a 1982. godine kao distinktivna tvorba vaskularnog podrijetla. (7) U jetri je opisan 1984. godine. (20)

### 4.1. Epidemiologija i patogeneza

Hepatalni epiteloidni hemangioendoteliom (HEH) može se pojaviti u pacijentu bilo koje starosti: u komprehenzivnom pregledu literature koji je obuhvatio 402 slučaja, raspon godina bio je 3-81 (s medijanom dobi 41,7). Omjer slučaja među ženama i muškarcima je 3:2. (21)

Ne postoji dokazana etiologija za HEH, no neki od mogućih čimbenika su oralni kontraceptivi, vinil klorid, torotrast<sup>\*</sup>, viralni hepatitis, PBC, alkohol i velika trauma jetre. Ovaj tumor se ne pojavljuje uvijek u kronično bolesnoj jetri. (21)

### 4.2. Patologija

HEH je u više od 70% slučajeva multifokalan tumor koji se makroskopski prezentira tvrdim bijelim nodulima različite veličine i dobro definirane periferije diseminiranih u parenhim cijele jetre. (5)

Histološki se sastoji od proliferiranih endotelnih stanica s pleomorfnim jezgrama, samostalnih ili posloženih u skupine, dok neke tvore i zaokružene lumene (Slika 3). Ovi lumeni mogu izgledati slično kao vakuole ispunjene lipidima ili mucinom kod adenokarcinoma, no ova dva tumora moguće je razlikovati imunohistokemijski. HEH je

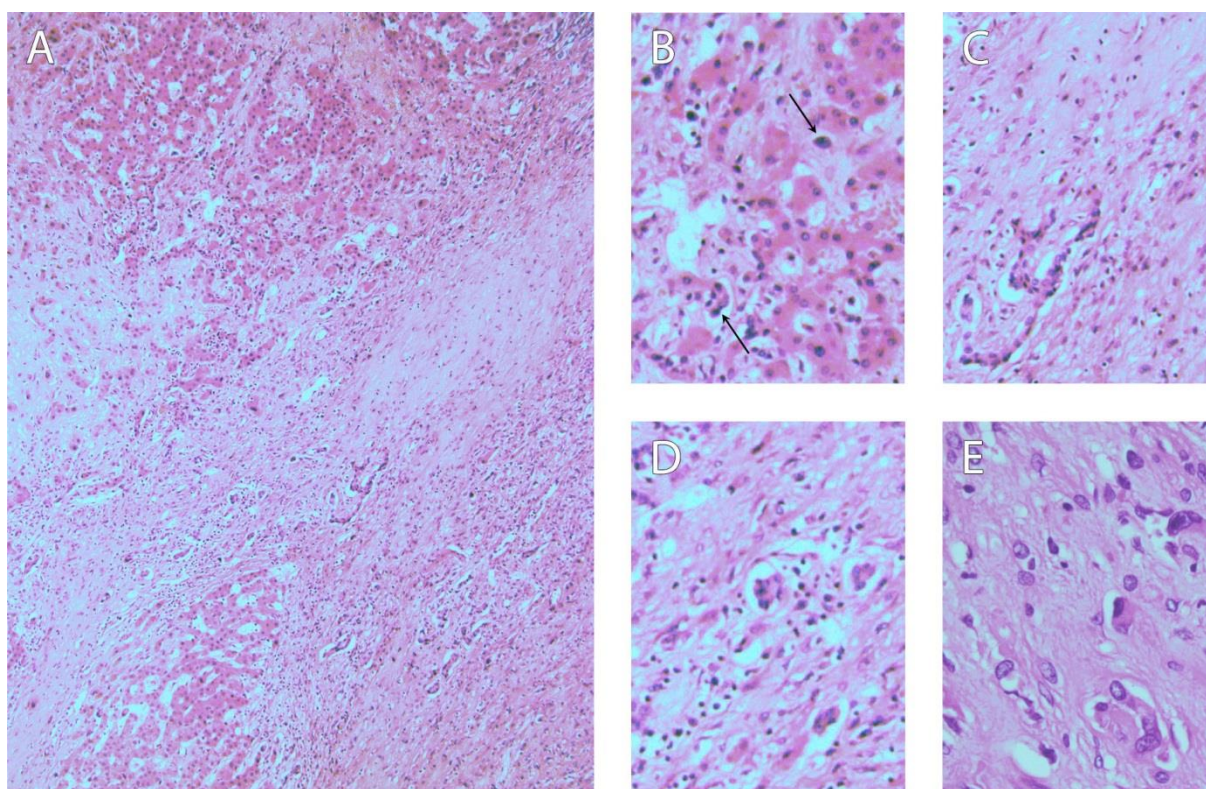
---

<sup>\*</sup> Torotrast je koloidna suspenzija Torijevog dioksida ( $^{232}\text{ThO}_2$ ) koja emitira alfa-čestice. Koristio se kao radiološki kontrast tijekom Drugog svjetskog rata. (34)



naime pozitivan na jedan ili više endotelnih markera: CD34, CD31 i faktor VIII, s tim da se CD34 pokazao senzitivniji od faktora VIII (8). Tumorske stanice HEH mogu biti skrivene unutar guste kalcificirane strome, a često infiltriraju sinusoidne i krvne žile okolnog parenhima što može dovesti do okluzije koja simulira venookluzivnu bolest.(5)

Podoplanin, koji se u normalnoj jetri eksprimira u limfnom, a ne u vaskularnom tkivu, pokazao se kao vrlo dobar marker\* za diferencijaciju HEH od drugih vaskularnih tumora pri bojenju s D2-40 protutijelima. (22)



**Slika 3:** Preparing epitelioidnog hemangioendotelioma jetre bojan HE. **A:** povećanje 10x. **B:** detalj infiltracije tumorskih stanica (strelice) među hepatocite. **C:** detalj fibrozne strome i tračka tumorskih stanica. **D:** detalj tumorskih stanica koje stvaraju lumene. **E:** atipične stanice, povećanje 60x.

*Ljubaznošću prof. dr. sc. Slavka Gašparova, KB Merkur, Zagreb.*

\* senzitivnost 78% i specifičnost 100%

### 4.3. Klinička slika

Epiteloidni hemangioendoteliom jetre ima raznoliku kliničku prezentaciju koja seže od potpunog nedostatka simptoma do zatajenja jetre. (5) U komprehenzivnom pregledu literature Mehrabi i sur. u periodu od 1984. do 2005. godine, najčešći simptomi HEH bili su bol u gornjem desnom kvadrantu abdomena, hepatomegalija i gubitak na težini, dok u četvrtini slučajeva nije bilo simptoma. (21)

87,3 % HEH bilo je multifokalano i zahvaćalo oba režnja, a ako je lezija bila solitarna češće je bila locirana u desnom režnju. U 63,3% pacijenata nije bilo ekstrahepatičkih manifestacija tumora, a u slučajevima kada je, najčešće su bili locirani u plućima (8,5%), regionalnim limfnim čvorovima (7,7%) i peritoneumu ili omentumu (6,1%). (21)

Od 185 pacijenata\* za koje su bili dostupni laboratorijski podaci, 84,3% ih je imalo abnormalne rezultate (vidi Tablicu 3). Tumorski markeri kao alfa-fetoprotein, karcinoembrionalni antigen i CA 19-9 većinom su bili uredni.(21)

**Tablica 2:** Učestalost pojedinog simptoma među pacijentima kojima je dijagnosticiran HEH. Izrađeno prema podacima u članku Mehrabi i sur. (21)

UČESTALOST	SIMPTOM
48,6 %	bol u gornjem desnom kvadrantu
24,8 %	bez simptoma
20,4%	hepatomegalija
15,6%	gubitak na težini
5-10%	slabost
	anoreksija
	tumor u epigastriju
	ascites
	mučnina ili povraćanje
	ikterus
	umor
	punoća/nelagoda u abdomenu
<5%	vrućica
	splenomegalija
	bol u prsima/rebrima/ramenu
	nelagodnost
	osjetljivost abdomena
	kašalj/dispneja
	ciroza

**Tablica 3:** Učestalost povišenih laboratorijskih parametara među pacijentima s dijagnosticiranim HEH. Izrađeno prema podacima u članku Mehrabi i sur. (21)

UČESTALOST	PARAMETAR
68,6%	alkalna fosfataza
45,1%	GGT
28,6%	AST
23%	ALT
19%	bilirubin

\* 46% slučajeva u članku

#### 4.4. Dijagnostika

Radiološke pretrage nisu dovoljne za postavljanje definitivne dijagnoze epiteloidnog hemangioendotelioma u jetri zbog njegovog varijabilnog izgleda koji podsjeća na druge entitete. (5) Opisana su dva tipa HEH: nodularni i difuzni. (21) U ranijim stadijima, ovaj tumor prezentira se kao više nodula, a kako bolest progredira, oni rastu i konfluiraju dok tumor difuzno ne zahvati jetru. (23) Posebno je teško prepoznati ga u nodularnoj formi kada podsjeća na jetrene metastaze drugog tumora, a nešto lakše u difuznoj formi, no i tada ima osobine koje su slične kolangiokarcinomu, hepatocelularnom karcinomu, nekim metastazama ili venookluzivnoj bolesti. Iz ovih razloga histopatološka analiza je nužna pri sumnji na ovaj tumor. (5)

Na RTG snimkama HEH je vidljiv u 15% slučajeva zbog kalcifikata u fibroznom tkivu tumora (23), a na UZV se većinom prezentira kao hipoehogena lezija, no može biti i heterogene ehogenosti, hiperehogen, pa rijetko i izoehogen s hipoehogenim rubom. (21) U studiji na 7 pacijenata nije nađen specifičan obrazac punjenja kod korištenja UZV kontrasta: lezije su se ispunile kontrastom od rane arterijske do kasne faze, što je u skladu s vaskularnom prirodom tumora. Autori su predložili da je ga je moguće razlikovati od hemangioma prema manje definiranim rubovima. (24)

HEH se na nativnom CT-u gotovo uvijek prezentira kao hipodenzan: ili kao više nodula ili kao difuzna masa u periferiji jetre koja ne odiže kapsulu zbog fibrozne strukture. Može biti prisutna retrakcija kapsule. Difuzni oblik povezan je i s kompenzatornom hipertrofijom zdravog parenhima, lokalnom kalcifikacijom te portalnom hipertenzijom i splenomegalijom. Nakon dodatka kontrasta prisutno je periferno pojačanje tumora, a u središtu jetre vidljive su mnoge hipervaskularizirane lezije te nedostatak portalnih i jetrenih vena. (21) Kako uz kontrast lezije postaju izodenzne, lakše je vidjeti proširenost tumora na nativnom CT-u. (23)

Osobine HEH na MR-u slične su onima na CT-u, a uz iznimku kalcifikacija bolje prikazuje unutrašnju strukturu tumora. (23) Na T1 sekvenci HEH je hipointenzivan, dok je na T2 hiperintenzivan, a lezije mogu izgledati poput mete. Centralno polje nižeg intenziteta signala izazvano je krvarenjem, koagulacijskom nekrozom ili kalcifikacijom, a periferija višeg intenziteta signala edematoznim tkivom ili viabilnim tumorom. (21) Uz dodatak kontrastnih sredstava gadopentat dimeglumina ili Gd-DTPA vidljivo je periferno pojačanje, a T2 sekvenca uz ferumokside može bolje prikazati proširenost tumora. (21, 23)

Studija na 11 pacijenata, tj. 312 lezija, predložila je još neke radiološke znakove. Tumori su prikazani MR-om bez kontrasta i CT-om uz kontrastno sredstvo iopromid. Portalna i jetrena vena te njihovi ogranci koji su zašiljeni u smjeru lezija i završavaju uz njih formiraju „znak lizalice“. Ovisno o veličini, lezije su imale različit obrazac punjenja kontrastom: one manje od 2 cm većinom su imale blago homogeno pojačanje samo tijekom arterijske faze, a one veće imale su ili heterogeno pojačanje ili pojačanje poput prstena tj. periferno pojačanje tijekom arterijske faze uz kasnije progresivno pojačanje. (25)

#### 4.5. Liječenje

Opisane su mnoge strategije liječenja HEH: resekcija tumora, transplantacija jetre, kemo- i radioterapija, hormonska terapija, transkateterska arterijska embolizacija, perkutane injekcije etanola, termoablacija, antiangiogeni lijekovi poput talidomida i bevacizumaba, pa i opservacija bez terapije. (21, 26) U studiji Mehrabi i sur. najčešće korištena\* terapija bila je transplantacija, zatim opservacija<sup>†</sup>, kemo- ili radioterapija<sup>‡</sup>, te resekcija<sup>§</sup>. (21) Resekcija nije često korištena zbog proširenosti lezija ili anatomskih teškoća u izvođenju operacije, a kao

---

\* 128 pacijenata tj. 44,8%

† 71 pacijent tj. 24,8%

‡ 60 pacijenata tj. 21%

§ 27 pacijenata tj. 9,4%

palijativna metoda je kontraindicirana zato što se HEH često ponaša agresivno nakon resekcije jetre. Moguće objašnjenje je reaktivnost tumora na faktore rasta koji potiču regeneraciju jetre. (5)

Prema priručniku Eurotransplanta, pacijenti s HEH na listi čekanja za transplantaciju jetre inicijalno dobivaju dodatnih 15% na svoj MELD rezultat\* (uz još 10% svakih 90 dana) ako su na listi godinu dana te imaju biopsijom dokazano pozitivno bojenje faktorom VIII i ograničenu gustoću tumorskih stanica. (27)

Studija Wanga i suradnika na 33 pacijenata uspoređivala je učinkovitost liječenja resekcijom u odnosu na transkatetersku arterijsku embolizaciju (TACE). Nije nađena statistički značajna razlika ( $p=0,499$ ) u trogodišnjem preživljenju koje je bilo 74,1% za resecirane i 81,6% za one koji su primili TACE. (28)

Studija na 30 pacijenata uspoređivala je uspješnost resekcije i transplantacije jetre u liječenju HEH. Između ove dvije grupe nije bilo statistički značajne ( $p=0,128$ ) razlike u općem preživljenju<sup>†</sup>, niti ( $p=0,405$ ) u preživljenju bez bolesti<sup>‡</sup>. Faktori koji su značajno utjecali na preživljenje bez bolesti bili su veličina tumora  $\leq 10$  cm ( $p=0,003$ ), nodularni oblik tumora ( $p=0,01$ ) i zahvaćenost 4 ili manje segmenata jetre ( $p<0,02$ ). Broj lezija  $\leq 10$  bio je blizu statističke značajnosti ( $p=0,052$ ). Autori su predložili ove faktore kao indikaciju za resekciju tumora. (29)

Retrospektivna analiza na 50 pacijenata s medijanim vremenom praćenja 51 mjeseci<sup>§</sup> uspoređivala je različite modalitete liječenja HEH: kirurško, kemoterapija/embolizacija\*\* ili opservacija. Ispitanici nisu tijekom cijelog perioda praćenja liječeni na isti način. Nešto bolje

---

\* MELD (Model for End-Stage Liver Disease) rezultat =  $0.957 \times \text{Log}_e(\text{kreatinin mg/dL}) + 0.378 \times \text{Log}_e(\text{bilirubin mg/dL}) + 1.120 \times \text{Log}_e(\text{INR}) + 0.643$ . Služi za procjenu 3-mjesečnog preživljenja, a pacijent s višim rezultatom smješten je više na listi za transplantaciju. (27)

<sup>†</sup> 1-, 3- i 5- godišnje preživljenje bilo je 100%, 86% i 86% za resecirane, a 91%, 73% i 73% za transplantirane, respektivno.

<sup>‡</sup> 1, 3 i 5 godina bez bolesti imalo je 78%, 62% i 62% reseciranih, a 64%, 46% i 46% transplantiranih, respektivno.

<sup>§</sup> Raspon 1-322 mjeseci

\*\* uključuje kemoterapiju, interferon, inhibitore angiogeneze, COX-2 inhibitore, embolizaciju, kemoembolizaciju

petogodišnje preživljenje imala je grupa koja je inicijalno liječena kirurški, no ne statistički značajno ( $p=0,9$ ). Zanimljivo je da su pacijenti (uključujući one s metastatskom bolesti) koji su u bilo kojem trenutku primili kemoterapiju imali statistički značajno ( $p=0,02$ ) lošije petogodišnje preživljenje od onih koji ju nikada nisu primili, unatoč sličnom proširenju bolesti. Ipak, treba pripomenuti da je u ovom uzorku samo 1 pacijent razvio relaps tumora u alograftu. (30)

Europska asocijacija za transplantaciju jetre i crijeva preporuča agresivnu kemoterapiju kod ponovnog javljanja tumora u alograftu. Sa ovakvim pristupom postignuto je dobro preživljenje među pacijentima. (31)

#### **4.6. Prognoza**

Progresija bolesti je vrlo varijabilna. Mnogi bolesnici s HEH mogu preživjeti desetljećima, ali neki vrlo brzo dožive smrt. (5) Čini se da tipični indikatori biološke agresivnosti poput nuklearne atipije, broja mitozu i penetracije kapsule nemaju utjecaja na prognozu, a faktor koji statistički korelira ( $p=0,00012$ ) s lošijom prognozom je relativno subjektivan stupanj celularnosti tumora. (32) Štoviše, čini se da ne postoji korelacija između radiološke slike tumora, kliničke slike i prognoze. (5)

U studiji Mehrabi i sur. 40% pacijenata bez terapije imalo je preživljenje 32 mjeseca, ali 60% ih je umrlo s medijanom od samo 8 mjeseci. Neki od mogućih razloga za relativno dugo preživljenje bez liječenja su progresivna fibroza jetrenog parenhima ili infiltracija tumorskih stanica u portalne i jetrene žile što ograničava dopremu nutrijenata u tumor, te aktivacija imunskog sustava domaćina. (21)

Nakon transplantacije jetre jednogodišnje preživljenje bilo je 96%, a petogodišnje 54,5% u studiji Mehrabi i sur. (21) U Europskom registru transplantacije jetre jednogodišnje preživljenje nakon transplantacije bilo je 93%, petogodišnje 83%, a desetogodišnje 72%. (31)

Studija na 25 pacijenata nije našla statistički značajnu povezanost između angiolimfatične infiltracije tumora ili zahvaćenosti limfnih čvorova i preživljena. Statistički signifikantan ( $p=0,01$ ) faktor bila je prisutnost tumora izvan jetre i portalnih limfnih čvorova: pacijenti sa HEH ograničenim na jetru imali su medijano preživljenje 202 mjeseca, naprema 59 mjeseci u onih koji su imali ekstrahepatične metastaze. (33)

## 5. Angiosarkom

### 5.1. Epidemiologija i patogeneza

PHA se češće pojavljuje kod muškaraca (34) u šestom ili sedmom desetljeću života, a u 70% etiologija nije u potpunosti jasna. Unatoč ovome, postoje vrlo dobro dokumentirani čimbenici rizika poput vinil klorida i torotrasta koji dovode do razvoja ovog tumora. (5)

Vinil klorid\* se brzo metabolizira u jetri i stvara reaktivne metabolite koji oštećuju DNA, RNA i proteine. Njegova je kancerogenost dokazana još 1974. eksperimentima na glodavcima, ali i zbog visoke incidencije PHA među radnicima u industriji plastike. Ovo je dovelo do velikog smanjenja izloženosti (5), no rezultati velikog američkog istraživanja ukazuju da je latencija razvitka bolesti duga (u prosjeku 36,5 godina, a u nekim slučajevima i više od 50 godina). Vrhunac incidencije angiosarkoma bio tijekom 60-ih i 70-ih godina prošlog stoljeća, no slučajevi su se pojavili i 2002. (35)

Torotrast je kontrastno sredstvo koje se tijekom 1930-ih i 40-ih godina koristio za veliki broj radioloških pretraga. (36) Dokazano je međutim da se nakuplja u retikuloendotelnom tkivu te da potiče razvoj kolangiokarcinom i angiosarkoma. Isto kao i vinil klorid, ima vrlo dugačak period latencije prije pojave tumora. Studija u Japanu na 22 slučaja pokazala je medijan od 38,5 godina do dijagnoze bolesti. (37)

Drugi mogući etiološki čimbenici su izloženost arsenu, bakru, anaboličnim steroidima i infekcija HCV. (5, 34)

### 5.2. Patologija

PHA može se pojaviti kao solitarni nodus, ali najčešće formira multiple hemoragične mase crvene boje. Izrazito atipične tumorske stanice sa brojnim mitozama (Slika 4) rastu

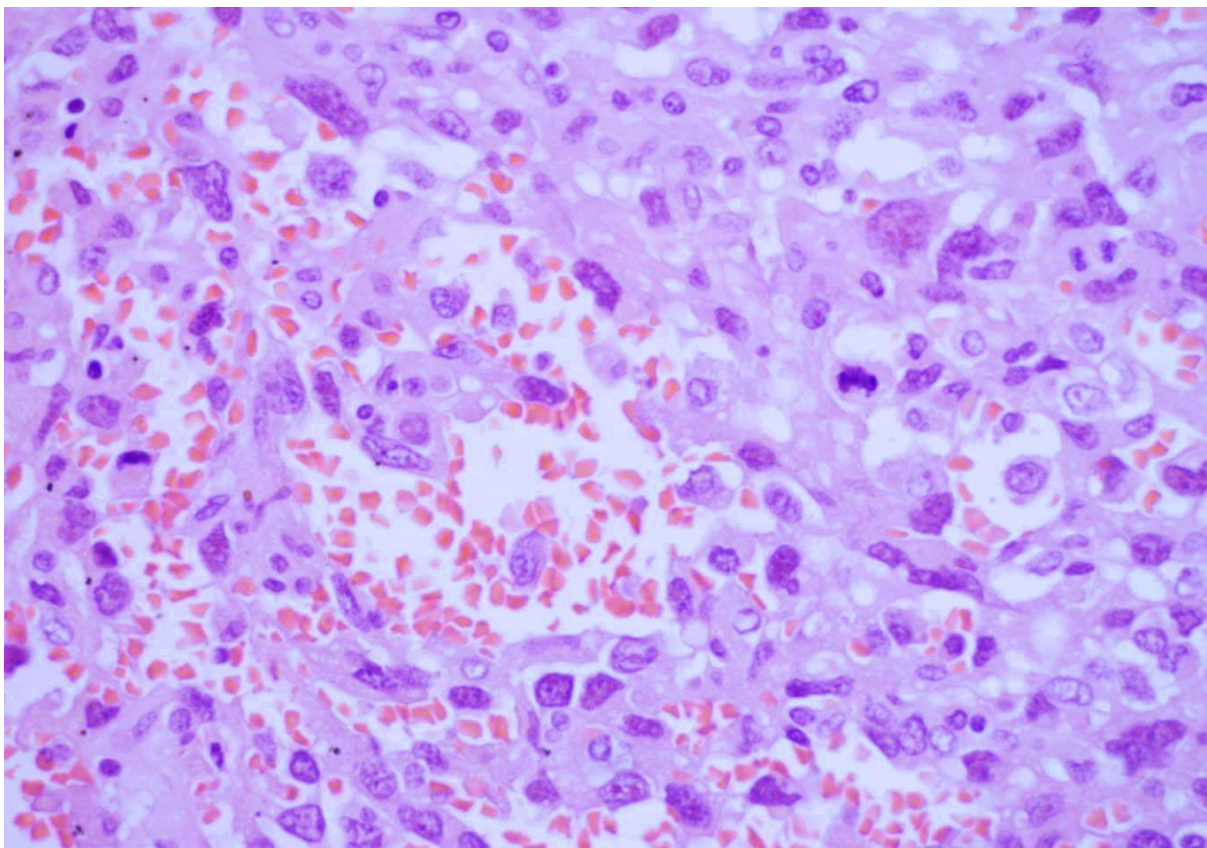
---

\* plin koji se koristi u proizvodnji poli(vinil-klorida), tj. PVC plastike (5)



infiltrativno uz sinusoidne i oko preostalih hiperplastičnih hepatocita, a tumor može stvarati kavernoza ili solidna područja. Za razliku od HEH ima malo strome. Nezahvaćeno tkivo može biti fibrotično, ali većinom nije cirotično. Slabije diferencirani tumori izgledom mogu podsjećati na hepatocelularni karcinom ili fibrosarkom. Prisutnost endotelijalnih markera poput faktora VIII pomaže pri diferencijalnoj dijagnozi, no njihova ekspresija unutar samog tumora može biti varijabilna. (8, 5) Dijagnozu komplicira i pojava tzv. kolizijskih tumora tj. nastanak angiosarkoma unutar drugog tumora poput hepatocelularnog karcinoma. Iz ovih razloga bitno je tijekom biopsije uzeti veći broj uzoraka iz različitih dijelova tumora. (8, 38)

U rijetkim slučajevima angiosarkom može se otkriti na biopsiji prije stvaranje većih lezija zbog prisutnosti povremenih atipičnih, povećanih stanica sa hiperkromatskim jezgrama u endotelu sinusoida. (1)



**Slika 4:** Preparat angiosarkoma jetre bojan HE pod povećanjem 60x. Vidljive su izrazito atipične stanice koje okružuju prostore ispunjene krvlju.

*Ljubaznošću prof. dr. sc. Slavka Gašparova, KB Merkur, Zagreb.*

### 5.3. Klinička slika

Angiosarkom jetre brzo progredira, a većina slučajeva otkrije se tek u kasnijoj fazi bolesti zbog nedostatka specifičnih simptoma. U većini pacijenata PHA oponaša kroničnu bolest jetre, a u oko 15% pacijenata prva manifestacija može biti spontani hematoperitoneum izazvan rupturom nodula na površini jetre. Moguće su i mikroangiopatska hemolitička anemija te trombocitopenija izazvana prolaskom krvi kroz patološki promjenjene vaskularne prostore. Zbog arterijskovenskih shuntova unutar tumorskog tkiva auskultacijom se iznad jetre ponekada može čuti šum. U vrijeme dijagnoze često su prisutne metastaze i njihove komplikacije u plućima ili kostima mogu biti jedina prezentacija bolesti. (5)

Sustavni pregled literature Locker i suradnika obuhvatio je kliničku prezentaciju angiosarkoma na 103 pacijenta. Najčešći simptomi bili su hepatomegalija, abdominalna bol, slabost, ascites, gubitak na težini i žutica, dok je asimptomatski bilo 5% pacijenata. Najčešći laboratorijski nalazi bili su povišena alkalna fosfataza, produljeno protrombinsko vrijeme, povišen AST i anemija (Tablica 4). Najčešći uzroci smrti za one za koje postoje podaci\* bili su zatajenje jetre (48%) i abdominalno krvarenje (24%), a ostali su bili pneumonija, zatajenje bubrega, gastrointestinalno krvarenje, kongestivno zatajenje srca, tamponada srca i respiratorno zatajenje. (39)

Slična klinička prezentacija pojavljuje se i u kasnijim serijama slučaja. (34, 38, 40-42) U analizi Europskog registra za transplantaciju jetre, među pacijentima s angiosarkomom Karnofsky indeks<sup>†</sup>, bio je izrazito varijabilan ( $58 \pm 49$ ), no statistički značajno ( $p=0,002$ ) lošiji nego kod pacijenata s epiteloidnim hemangioendoteliomom ( $86 \pm 18$ ). (38)

---

\* njih 40,8%

† Karnofsky indeks je mjera pacijentove sposobnosti za izvršavanje normalnih aktivnosti ili njegove ovisnosti o njezi. 0 označava smrt, 10-40 nemogućnost brige o samome sebi, 50-70 nemogućnost za rad, a 80-100 mogućnost obavljanja normalne aktivnosti. (52)

**Tablica 4:** Učestalost pojedinog simptoma, abnormalnog laboratorijskog nalaza i komplikacije među pacijentima kojima je dijagnosticiran primarni angiosarkom jetre. Izrađeno prema podacima u članku Locker i sur. (39)

KLINIČKA SLIKA		LABORATORIJSKI NALAZI		KOMPLIKACIJE	
58%	hepatomegalija	83%	povišena alkalna fosfataza	31%	zatajenje jetre
54%	abdominalna bol	76%	produljeno protrombinsko vrijeme	27%	krvarenje u abdomenu
28%	ascites	75%	povišen AST	10%	zatajenje bubrega
25%	gubitak težine	70%	anemija	9%	razaranje trombocita
24%	ikterus	61%	povišen bilirubin	8%	mikroangiopatska hemolitička anemija
22%	anoreksija	54%	povišen LDH	5%	DIK
20% - 10%	tumor abdomena, edem, mučnina, splenomegalija, nelagoda u abdomenu, povišena temperatura, kaheksija	54%	povišen ALT	5%	pneumonija
<10%	proljevi, spider-nevusi, bol u prsima, kašalj, abnormalni mentalni status, petehije/purpura, kašalj, hropci, melena	54%	povišen globulin	<5%	hiperkalcemija, sepsa, opstrukcija crijeva, hematoperikard, krvarenje u pluća

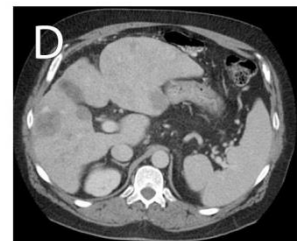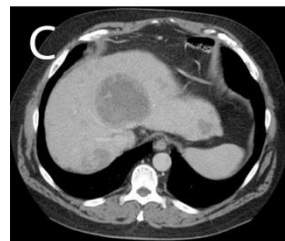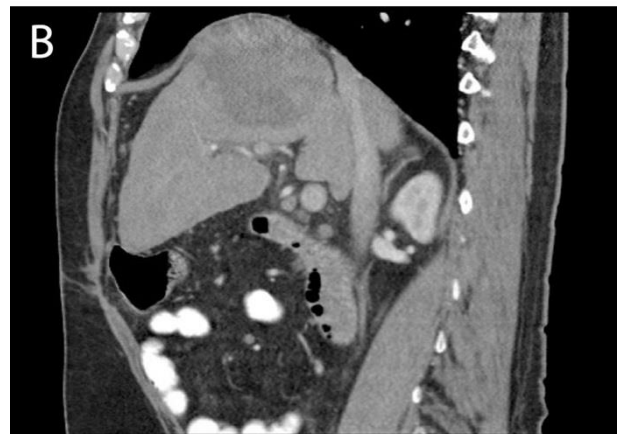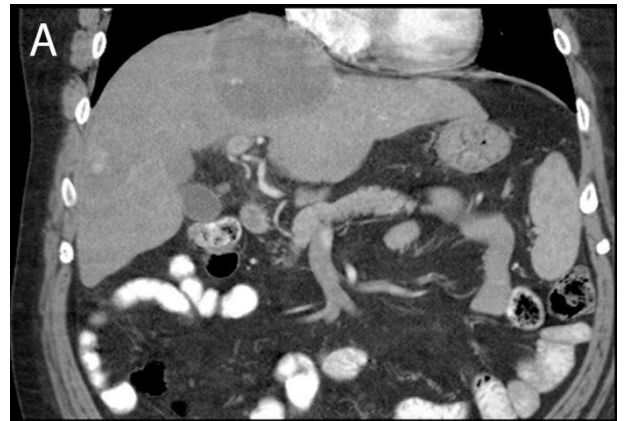#### 5.4. Dijagnostika

Angiosarkom jetre na nativnom RTG-u prikazuje se različito ovisno o tome da li je tumor izazvan ekspozicijom torotrastom. U slučaju da je, u tkivu jetre, slezene te mezenteričkih i celijačnih limfnih čvorova vide se lokalizirana područja većeg denziteta koja podsjećaju na mrežu. U slučajevima kada torotrast nije uzrok, PHA nema specifičan izgled. Ako postoji dovoljno veliki nodul, prikazuje se kao masa denziteta mekog tkiva u gornjem abdomenu. (23)

Na ultrazvuku se najčešće prikazuje kao jedna ili više hiperehogenih masa. Prisutna su i područja heterogene ehogenosti zbog krvarenja različite starosti. (23) U studiji Schweitzer i suradnika lezije su bile različite ehogenosti, od hiperehogenih do hiperehogenih, s loše definiranim rubovima. U odnosu na HEH nisu bile statistički značajno različite veličine. UZV s dodatkom kontrasta prikazao je arterijsku hipervaskularizaciju uzorka poput vate. (24)

PHA je na nativnom CT-u karakteristično hipodenzan, a može stvarati jednu ili više masa (Slika 5). Prisutna su i hiperdenzna područja svježeg krvarenja. Rupturirani angiosarkom dijagnosticira se prisutnošću slobodne intraperitonealne tekućine i fokalnog hiperdenznog područja uz tumor. U slučaju da postoji ekspozicija torotrastom, na CT-u se još bolje nego na RTG-u vidi mrežasti uzorak depozicije hiperdenznog torotrasta u cirkumferenciji hipodenznih lezija. Nakon dodatka kontrasta PHA može imitirati centripetalni uzorak punjenja hemangioma, no ima i osobine atipične za KH poput perifernog perifernog pojačanja u obliku prstena ili fokalnih područja pojačanja koje su ipak manjeg denziteta u odnosu na aortu. (23)

PHA je na T1 sekvenci MRI-a hipointenzivan s hiperintenzivnim područjima koji odgovaraju hemoragijama. Na T2 sekvenci predominantno je hiperintenzivan s centralnim hipointenzivnim područjem. Prisutna je i izražena heterogenost s fokalnim područjima hiperintenziteta podjeljenima područjima niskog intenziteta poput septuma ili kružnog oblika što olakšava diferencijalnu dijagnozu prema hemangiomu. Nakon dodatka Gd-DTPA prisutno je periferno nodularno pojačanje koje napreduje centripetalno. U odgođenoj fazi preostaje periferno pojačanje, a centar lezije zbog fibroze ili prisutnosti



**Slika 5:** CT pacijenta s angiosarkomom jetre. **A** je frontalni presjek, **B** sagitalni, a **C** i **D** horizontalni. Vidljiva je jedna velika hipodenzna masa sa područjima heterogenog denziteta i infiltracijom dijafragme. Prisutno je i više manjih hipodenznih masa.

*Ljubaznošću doc. dr. sc. Jelene Popić Ramač, KB Merkur, Zagreb.*

deoksihemoglobina može ostati bez pojačanja. Torotrastom izazvan PHA na MRI-u ne stvara specifičan uzorak. (23)

## 5.5. Liječenje i prognoza

Literatura o liječenju angiosarkoma jetre je oskudna i većinom se sastoji od prikaza slučajeva ili serija slučajeva s malim brojem pacijenata. Kirurška resekcija je terapija izbora, no i nakon nje je prognoza vrlo loša. U adjuvantnoj ili palijativnoj ulozi pokušalo se primijeniti citotoksične lijekove koji se koriste u liječenju angiosarkoma glave i vrata poput doksorubicina, paklitaksela i ifosfamida, ali bez većih uspjeha. (5)

Opće preživljenje među pacijentima dijagnosticiranim s PHA je loše i nije se bitno promijenilo od 70-ih godina prošlog stoljeća (Tablica 5). Većina pacijenata ne preživi dulje od godinu dana. (5) Štoviše, studija na 13 pacijenata s dijagnosticiranim primarnim sarkomima jetre našla je statistički značajno ( $p=0,023$ ) lošije preživljenje kod onih s angiosarkomom u odnosu na one s drugim vrstama sarkoma\*. (44)

Studija Groeschl i suradnika na 207 pacijenata s angiosarkomom jetre, od kojih je postojalo podataka o obliku liječenja za njih 132, pokazala je statistički značajno bolje preživljenje ( $p=0,005$ ) među kirurški liječenim bolesnicima. U ovoj skupini<sup>†</sup> medijan preživljenja bio je 6

**Tablica 5:** Medijan preživljenja među pacijentima s dijagnosticiranim angiosarkomom jetre u različitim serijama slučajeva. (34, 38-45)

STUDIJA	Locker i sur.	Groeschl i sur.	Kim i sur.	Orlando i sur.	Duan i sur.	Huang i sur.	Cazorla i sur.	Park i sur.	Lin i sur.
PERIOD	do 1976.	1973. - 2007.	1985. - 2007.	1986. - 2004.	1999. - 2005.	2000. - 2010.	2001. - 2012.	2002. - 2007.	2003. - 2009.
BROJ SLUČAJA	103	207	5	22	6	9	8	6	6
MEDIJAN PREŽIVLJENJA (mjeseci)	5,5	1	2,9	6	40,5	6	3,5	3,5	8,9

\* ovo je uključivalo embrionalni sarkom, leiomyosarkom, HEH, maligni mezenhimom i nediferencirani sarkom  
<sup>†</sup> 25 pacijenata

mjeseci (interkvartilni raspon 3-25 mjeseci), a u skupini koja nije kirurški liječena bio je 1 mjesec (interkvartilni raspon 0,5-3 mjeseca). (45)

Europska asocijacija za transplantaciju jetre i crijeva zbog lošeg ishoda proglasila je angiosarkom kao apsolutnu kontraindikaciju za transplantaciju jetre. Istraživanje je obuhvatilo 22 pacijenta s dijagnosticiranim PHA koji su uspoređeni s 59 pacijenata s HEH. 72% pacijenata kojima je zbog HEH transplantirana jetra preživjeli su 5 godina, dok su svi kojima je transplantirana zbog PHA umrli unutar 23 mjeseca. Od infektivnih komplikacija umrlo ih je 23%, a od povrata tumora 77% (od kojih je 41% bilo u alograftu). Medijan vremena od transplantacije do povratka bolesti bio je 5,7 mjeseci. Zbog diferencijalne dijagnoze HEH i PHA koja nije uvijek sigurna, autori preporučaju period čekanja i opservacije od 6 mjeseci prije transplantacije jetre kod epitelnog hemangioendotelioma. (38)

## 6. Zaključak

Primari vaskularni tumori jetre zaseban su entitet unutar tumorske patologije jetre. Dok su kavernozi hemangiomi česte i benigne lezije koje u najvećem broju slučajeva ne zahtijevaju daljnje liječenje, druga dva znatno rjeđa tipa lezija, epiteloidni hemangioendoteliomi i angiosarkomi, predstavljaju dijagnostički i terapijski izazov.

Kavernozi hemangiomi tipičnog izgleda u inače zdravoj jetri i u većini slučajeva bez simptoma. Asimptomatske lezije manje od 5 cm nije potrebno liječiti. Većina ovakvih tumora nikada neće niti razviti simptome. Ultrazvuk je uglavnom dovoljan za dijagnozu. Kod atipičnih lezija na nativnom UZV ili lezija u patološki promijenjenoj jetri, dijagnostička obrada upotunjuje se UZV-om s kontrastnim sredstvom, scintigrafijom s obilježenim eritrocitima, CT-om potpomognutim kontrastom ili MR-om. MR u odnosu na CT i scintigrafiju daje bolju senzitivnost i specifičnost u dijagnostici vaskularnih tumora jetre. (1, 5) Uloga biopsije u dijagnostici hemangioma je diferencijalna dijagnoza prema malignim lezijama u patološki promijenjenoj jetri. Simptomatske kavernoze hemangiome kod kojih je moguće odstraniti svo zahvaćeno tkivo jetre može se liječiti resekcijom, dok se u suprotnom može koristiti TACE.

Druga dva vaskularna tumora imaju vrlo raznoliku prezentaciju i prognozu. Angiosarkom se većinom pojavljuje u starijoj populaciji i ima iznimno nepovoljnu prognozu, dok se epiteloidni hemangioendoteliom može pojaviti u bilo kojoj starosnoj skupini i povoljno reagira na određene modalitete liječenja poput transplantacije jetre. Stoga je adekvatna dijagnostika od iznimne važnosti jer neoprezna dijagnoza može dovesti do odgađanja efikasnog liječenja ili pak s druge strane određeni tipovi liječenja poput transplantacije mogu donjeti nepovoljne rezultate.

Uloga kemoterapije kod angiosarkoma donosi limitirne rezultate, a jedini oblik terapije koji je pokazao produženo preživljenje je kirurška resekcija. Transplantacija jetre kod angiosarkoma je apsolutno kontraindicirana zbog visokog postotka recidiva tumora nakon transplantacije.

Modaliteti liječenja epiteloidnih hemangioendotelioma su širi. Epiteloidne hemangioendoteliome kod kojih je moguće odstraniti svo zahvaćeno tkivo jetre može se liječiti resekcijom. Prošireni ili difuzni HEH predstavljaju indikaciju za transplantaciju jetre. Ulogu kemoterapije u liječenju HEH još treba istražiti, no čini se da daje dobre rezultate kod relapsa tumora u alograftu nakon transplantacije.

Radiološka prezentacija ovih neoplazmi sažeta je u Tablici 6.

**Tablica 6:** Sažetak izgleda KH, EHE i PHA na različitim radiološkim metodama (EH: ehogenost; DZ: denzitet; IS: intenzitet signala; ▲: povećano; ▼: smanjeno)

METODA		KH	EHE	PHA
UZV	kontrast -	▲EH Solitaran, oštro ograničen Ponekad heterogene EH	▼EH Može biti i: heterogene EH, ▲EH	▲EH ≥1 lezija, loše ograničene Krvarenje: heterogena EH
	kontrast +	Periferno nodularno pojačanje Kasnije centripetalno punjenje	Nije specifično: ispunjenje od rane do kasne faze	Uzorak poput vate: arterijska hipervaskularizacija
CT	kontrast -	▼DZ Solitaran	▼DZ Više nodula ili difuzna masa Kalcifikati	▼DZ Jedna ili više masa Svježe krvarenje ▲DZ
	kontrast +	Periferno nodularno pojačanje Kasnije ▲DZ, središte može biti ▼DZ	Nestajanje portalnih i jetrenih vena „Znak lizalice“	Pojačanje oblika prstena Fokalna područja pojačanja ▼DZ u odnosu na aortu
MRI	T1	▼IS Fokalna lezija Glatki, dobro definirani rubovi	▼IS Više nodula ili difuzna masa	▼IS Hemoragije ▲IS
	T2	Izrazito ▲IS: „uzorak žarulje“	▲IS Lezije poput mete	Izražena heterogenost: fokalna područja ▲IS, septumi ili krugovi ▼IS
	kontrast +	Uz Ferucarbotran na T2 smanjen omjer kontrasta prema šumu	Ferumoksidi uz T2 dobro prikazuju proširenost	Uz Gd-DTPA periferno pojačanje, centar može ostati bez pojačanja



## Diferencijalna dijagnoza HEH i PHA

radiološkim metodama nije uvijek jednostavna. U tim slučajevima može pomoći i klinička slika. (38) U Tablici 7 navedeni su simptomi, znakovi i laboratorijski nalazi koji su između ova dva tumora bili statistički značajno različiti u istraživanju Orlando i suradnika. Iako niti jedan od navedenih parametara ne može samostalno poslužiti za razlikovanje ove dvije neoplazme, gledani zajedno su informativni. Angiosarkom više utječe na kvalitetu života pacijenta i ima izraženije simptome povezane s zatajenjem jetre ili proširenom tumorskom bolesti, dok epiteloidni hemangioendoteliom ima tiši tok, a u četvrtini ljudi može i ne imati simptome. Pacijenti s PHA češće razvijaju po život opasne komplikacije poput hematoperitoneuma izazvanog rupturom tumora, a imaju i veću incidenciju letalnih infekcija te smrti unutar bolnice. (38)

**Tablica 7:** Simptomi, znakovi i laboratorijski parametri koji su imali statistički značajnu razliku u učestalosti između HEH i PHA u studiji Orlando i sur. (38)

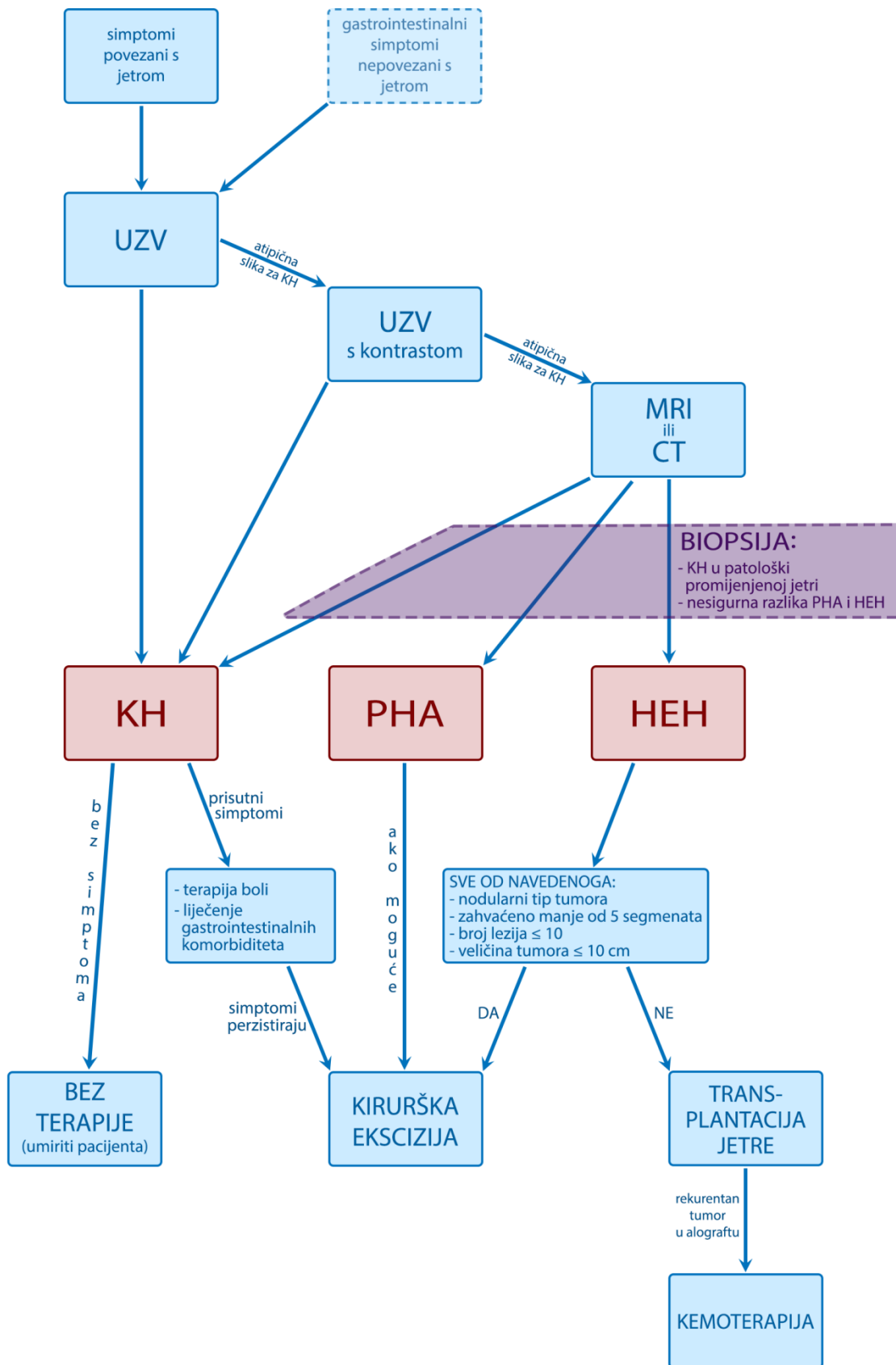
PARAMETAR		HEH	PHA	P vrijednost
simptomi	Karnofsky i.	86±18	58±49	0,002
	pruritus	0%	20%	0,003
	anoreksija	15,3%	45%	0,009
	mućnina	13,5%	40%	0,01
znakovi	ascites	8,5%	53%	<0,001
	žutica	10,1%	50%	<0,001
	gubitak mišićne mase	0%	47%	<0,001
	periferni edem	0%	29%	<0,001
	anemija	0%	25%	0,001
	encefalopatija	0%	24%	0,001
	hepatosplenomegalija	49,2%	81%	0,003
	kronično zatajenje jetre	17%	61%	0,003
	Budd-Chiary sy.	0%	18%	0,004
	g.i. krvarenje	0%	19%	0,004
	hepatorenalni sy.	0%	19%	0,004
	gubitak težine	20,3%	53%	0,007
abnormalni biokemijski nalazi	hemoglobin	19%	76%	<0,001
	CEA	40%	0%	0,007
	Albumin	2%	31%	0,018
	protrombin	0%	50%	0,036
	AP	42%	83%	0,038
	trombociti	10%	35%	0,046

U nekim slučajevima radiološka dijagnostika i klinička prezentacija nisu dovoljne za dijagnozu. Hemangiome u patološki promijenjenoj jetre može biti teško diferencirati od hepatocelularnog karcinoma, a zbog varijabilnosti PHA i HEH može biti nedoumica u njihovom razlikovanju. Tada je potrebno učiniti biopsiju, i to kiruršku ekscizijsku, sa više

uzoraka u različitim dijelovima tumora. (38) Preparat treba imunohistokemijski bojati za vaskularne markere (CD34, CD31 i faktor VIII) te podoplanin (D2-40 protutijela). Perkutana biopsija tankom iglom inferiorna je zbog moguće varijabilne ekspresije markera unutar tumora.

Slika 6 je prijedlog algoritma dijagnostike i liječenja vaskularnih tumora jetre.

Na kraju, neophodno je napomenuti ograničenja ovog rada. Svi zaključci izvedeni su iz nerandomiziranih studija s malim uzorkom, a većina ih je bila i retrospektivnog karaktera. Rezultati radova često su bili oprečni, što je i za očekivati u ovakvim uvjetima. Zbog rijetkosti malignih vaskularnih neoplazmi jetre, nikada vjerojatno neće ni biti moguće izvesti bolje dizajnirana istraživanja. Zato, kao i drugi autori (5, 21) smatram da je potrebno stvoriti zajedničku svjetsku bazu podataka o ovim tumorima. Na ovaj način bilo bi moguće najobjektivnije vrednovati efikasnost različitih modaliteta liječenja te stvoriti komprehenzivne smjernice.



**Slika 6:** Prijedlog algoritma dijagnostike i liječenja vaskularnih tumora jetre (KH: kavernozni hemangiom, EHE: epiteloidni hemangioendoteliom, PHA: primarni angiosarkom jetre)

## **7. Zahvale**

Zahvalio bih se prije svega svojoj majci na podršci tijekom studija.

Svojoj mentorici Anni Mrzljak zahvalio bih se za savijete, prijedloge i ispravke tijekom ovog rada.

Prof. dr. sc. Slavku Gašparovu zahvalio bih se za trud uložen u izradu i fotografiranje patohistoloških preparata, a doc. dr. sc. Jeleni Popić Ramač zahvalio bih se za pronalaženje dobrih primjera dijagnostike. Oboje su mi ljubazno dopustili da koristim njihove slike.

Doc. dr. sc. Anita Škrtić pomogla je pronašavši pacijente u bazi podataka KB Merkur.

Mariji Vrankić zahvalio bih se za savjete tijekom izrade algoritma i generalnu moralnu podršku.

Na kraju, zahvalio bih se svima koji se zalažu i rade prema otvorenom pristupu znanstvenim člancima. Bez njih ovaj rad ne bi postojao.

## 8. Literatura

1. Boyer TD, Manns MP, Sanyal AJ. Zakim and Boyer's Hepatology: A Textbook of Liver Disease (6th Edition). Philadelphia: Saunders; 2011. Str. 195-7, 1045-50
2. Walker BR, Colledge NR, Ralston SH, Penman ID. Davidson's Principles and Practice of Medicine (22<sup>nd</sup> Edition). London: Churchill Livingstone; 2014. Str. 970
3. van Malenstein H, Maleux G, Monbaliu D et al. Giant liver hemangioma: the role of female sex hormones and treatment. *Eur J Gastroenterol Hepatol.* 2011;23:438–43
4. Konga J, Anaya DA. A giant cavernous hemangioma of the liver extending into the pelvis. *Int J Surg Case Rep.* 2015;13: 51–4
5. Bioulac-Sage P, Laumonier H, Laurent C, Blanc JF, Balabaud C. Benign and malignant vascular tumors of the liver in adults. *Semin Liver Dis.* 2008;28(3):302-14.
6. Hertl M, Cosimi AB. Liver transplantation for malignancy. *Oncologist.* 2005;10(4):269-81.
7. Weiss SW, Enzinger FM. Epithelioid hemangioendothelioma: a vascular tumor often mistaken for a carcinoma. *Cancer.* 1982; 50(5):970-81.
8. Lefkowitz JH. Scheuer's Liver Biopsy Interpretation (9th Edition). London: Elsevier; 2015. str. 201-17
9. Etemadi A, Golozar A, Ghassabian A et al. Cavernous hemangioma of the liver: factors affecting disease progression in general hepatology practice. *Eur J Gastroenterol Hepatol.* 2011;23(4):354-8
10. Jhaveri KS, Vlachou PA, Guindi M et al. Association of Hepatic Hemangiomas With Giant Cavernous Hemangioma in the Adult Population: Prevalence, Imaging Appearance, and Relevance. *AJR Am J Roentgenol.* 2011;196(4):809-15
11. Szurowska E, Nowicki T, Izycka-Swieszewska E et al. Is hepatotropic contrast enhanced MR a more effective method in differential diagnosis of hemangioma than multi-phase CT and unenhanced MR? *BMC Gastroenterol.* 2011; doi: 10.1186/1471-230X-11-43
12. Cho ES, Yu JS, Ahn JH et al. Ferucarbotran-enhanced T2-weighted magnetic resonance imaging: differentiation of hepatic cavernous hemangiomas from malignant solid lesions. *Abdom Imaging.* 2009;34(4):494-501
13. Sun M, Wang S, Song Q et al. Utility of R2\* Obtained from T2\*-Weighted Imaging in Differentiating Hepatocellular Carcinomas from Cavernous Hemangiomas of the Liver. *PLoS One.* 2014;9(3):e91751 doi: 10.1371/journal.pone.0091751
14. Soyer P, Corno L, Boudiaf M et al. Differentiation between cavernous hemangiomas and untreated malignant neoplasms of the liver with free-breathing diffusion-weighted MR imaging: Comparison with T2-weighted fast spin-echo MR imaging. *Eur J Radiol.* 2011; 80(2):316-24

15. Sousa MS, Ramalho M, Herédia V et al. Perilesional enhancement of liver cavernous hemangiomas in magnetic resonance imaging *Abdom Imaging*. 2014;39(4):722-30
16. Yedibela S, Alibek S, Müller V et al. Management of hemangioma of the liver: surgical therapy or observation? *World J Surg*. 2013;37(6):1303-12
17. Bai DS, Chen P, Qian JJ et al. Modified laparoscopic hepatectomy for hepatic hemangioma. *Surg Endosc*. 2015;29(11):3414-21
18. Li M, Zhang C, Zhang T et al. Outcome using selective hemihepatic vascular occlusion and Pringle maneuver for hepatic resection of liver cavernous hemangioma. *World J Surg Oncol*. 2015;13:267
19. Dail D, Liebow AA. Intravascular bronchoalveolar tumor (Abstr.)<sup>\*</sup>. *Am J Pathol*. 1975;78(1): 6a–7a.
20. Ishak KG, Sesterhenn IA, Goodman ZD, Rabin L, Stromeyer FW. Epithelioid hemangioendothelioma of the liver: a clinicopathologic and follow-up study of 32 cases. *Hum Pathol*. 1984;15(9):839-52.
21. Mehrabi A, Kashfi A, Fonouni H et al. Primary malignant hepatic epithelioid hemangioendothelioma: a comprehensive review of the literature with emphasis on the surgical therapy. *Cancer*. 2006;107(9):2108-21
22. Fujii T, Zen Y, Sato Y et al. Podoplanin is a useful diagnostic marker for epithelioid hemangioendothelioma of the liver. *Mod Pathol*. 2008;21(2):125-30
23. Gore RM, Levine MS. *Textbook of Gastrointestinal Radiology (4th Edition)*. London: Saunders; 2014. Str. 1584-8
24. Schweitzer N, Soudah B, Gebel M, Manns MP, Boozari B. Gray scale and contrast-enhanced ultrasound imaging of malignant liver tumors of vascular origin. *United European Gastroenterol J*. 2015;3(1):63-71
25. Zhou L, Cui MY, Xiong J et al. Spectrum of appearances on CT and MRI of hepatic epithelioid hemangioendothelioma. *BMC Gastroenterol*. 2015;15:69
26. Raghavan D, Blanke CD, Johnson DH et al. *Textbook of Uncommon Cancer (4th Edition)*. New York: Wiley-Blackwell; 2012. Str. 433
27. Eurotransplant. *Eurotransplant Manual, Chapter 5: ET Liver Allocation System (ELAS)*. 2015 Nov
28. Wang LR, Zhou JM, Zhao YM et al. Clinical experience with primary hepatic epithelioid hemangioendothelioma: retrospective study of 33 patients. *World J Surg*. 2012;36(11):2677-83
29. Thomas RM, Aloia TA, Truty MJ et al. Treatment sequencing strategy for hepatic epithelioid haemangioendothelioma. *HPB (Oxford)*. 2014;16(7):677-85

---

<sup>\*</sup> u sklopu članka Joint Meeting of The American Association of Pathologists and Bacteriologists, and The Pediatric Pathology Club: Scientific Proceedings, 1975: Tuesday morning, March 4, 1975, 9:00 a.m.

30. Grotz TE, Nagorney D, Donohue J et al. Hepatic epithelioid haemangioendothelioma: is transplantation the only treatment option? *HPB (Oxford)*. 2010;12(8):546-53
31. Lerut JP, Orlando G, Adam R, et al. The place of liver transplantation in the treatment of hepatic epithelioid hemangioendothelioma: report of the European liver transplant registry. *Ann Surg*. 2007;246(6):949-57
32. Makhlouf HR, Ishak KG, Goodman ZD. Epithelioid hemangioendothelioma of the liver: a clinicopathologic study of 137 cases. *Cancer*. 1999;85(3):562-82.
33. Cardinal J, de Vera ME, Marsh JW et al. Treatment of hepatic epithelioid hemangioendothelioma: a single-institution experience with 25 cases. *Arch Surg*. 2009;144(11):1035-9
34. Huang NC, Wann SR, Chang HT, Lin SL, Wang JS, Guo HR. Arsenic, vinyl chloride, viral hepatitis, and hepatic angiosarcoma: A hospital-based study and review of literature in Taiwan. *BMC Gastroenterol*. 2011;11:142
35. Collins JJ, Jammer B, Sladeczek FM, Bodnar CM, Salomon SS. Surveillance for Angiosarcoma of the Liver Among Vinyl Chloride Workers. *J Occup Environ Med*. 2014;56(11):1207-9
36. Abbatt JD. History of the use and toxicity of thorotrast. *Environ Res*. 1979;18(1):6-12.
37. Yamamoto Y, Chikawa J, Uegaki Y, Usuda N, Kuwahara Y, Fukumoto M. Histological type of Thorotrast-induced liver tumors associated with the translocation of deposited radionuclides. *Cancer Sci*. 2010;101(2):336-40
38. Orlando G, Adam R, Mirza D et al. Hepatic Hemangiosarcoma: An Absolute Contraindication to Liver Transplantation - The European Liver Transplant Registry Experience. *Transplantation*. 2013;95(6):872-7
39. Locker GY, Doroshov JH, Zwelling LA, Chabner BA. The clinical features of hepatic angiosarcoma: a report of four cases and a review of the English literature. *Medicine (Baltimore)*. 1979;58(1):48-64
40. Kim HR, Rha SY, Cheon SH, Roh JK, Park YN, Yoo NC. Clinical features and treatment outcomes of advanced stage primary hepatic angiosarcoma. *Ann Oncol*. 2009;20(4):780-7
41. Park YS, Kim JH, Kim KW. Primary hepatic angiosarcoma: imaging findings and palliative treatment with transcatheter arterial chemoembolization or embolization. *Clin Radiol*. 2009;64(8):779-85
42. Duan XF, Li Q. Primary hepatic angiosarcoma: a retrospective analysis of 6 cases. *J Dig Dis*. 2012;13(7):381-5
43. Cazorla A, Félix S, Delabrousse E, Valmary-Degano S. Primary hepatic angiosarcoma: A retrospective analysis of eight cases. *Ann Pathol*. 2014;34(6):462-8

44. Lin YH, Lin CC, Concejero AM, Yong CC, Kuo FY, Wang CC. Surgical experience of adult primary hepatic sarcomas. *World J Surg Oncol*. 2015;13:87
45. Groeschl RT, Miura JT, Oshima K, Gamblin TC, Turaga KK. Does histology predict outcome for malignant vascular tumors of the liver? *J Surg Oncol*. 2014;109(5):483-6
46. [https://www.researchgate.net/journal/0272-8087\\_Seminars\\_in\\_Liver\\_Disease](https://www.researchgate.net/journal/0272-8087_Seminars_in_Liver_Disease)  
Pristupljeno: 21.4.2016. 16:00
47. Dekkers OM, Egger M, Altman DG, Vandembroucke JP. Distinguishing Case Series from Cohort Studies. *Ann Intern Med*. 2012;156:37-40
48. Trotter JF, Everson GT Benign focal lesions of the liver. *Clin Liver Dis*. 2001;5(1):17-42
49. Veriasova NN, Polysalov VN, Tarazov PG. Long-term results of local ethanol injection therapy in the treatment of hemangiomas of the liver. (Abstr.) *Vestn Khir Im I I Grek*. 2003;162(3):22-6
50. Zeng Q, Li Y, Chen Y, Ouyang Y, He X, Zhang H. Gigantic cavernous hemangioma of the liver treated by intra-arterial embolization with pingyangmycin-lipiodol emulsion: a multi-center study. *Cardiovasc Intervent Radiol*. 2004;27(5):481-5
51. Sauer JS, Greenwald RJ, Bovard MA, Hammond JF. US Patent 5562694 A – Morcellator; Patentni ured Sjedinjenih Američkih Država; Datum izdavanja: 8. listopada 1996.
52. Karnofsky DA, Abelmann WH, Craver LF, Burchenal JH. The use of the nitrogen mustards in the palliative treatment of carcinoma. With particular reference to bronchogenic carcinoma. *Cancer*. 1948;1(4):634-56.



## **9. Životopis**

Roden sam 20. rujna 1991. godine u Zagrebu. Od 2006. do 2010. godine ovdje sam pohađao XV. gimnaziju, a u ovom periodu sudjelovao sam i na brojnim natjecanjima, pa i 2010. godine pobijedio na državnom Natjecanju iz engleskog jezika.

Medicinski fakultet u Zagrebu upisao sam 2010. godine i tijekom studija bio sam demonstrator na Katedri za anatomiju. 2012. godine dodijeljena mi je Dekanova nagrada.

Uz engleski jezik služim se njemačkim i španjolskim. Od 2005. godine certificiran sam za R2 razinu SCUBA ronioca po SDI programu.