

Stražnja slojevita transplantacija rožnice

Perić, Miroslav

Master's thesis / Diplomski rad

2016

Degree Grantor / Ustanova koja je dodijelila akademski / stručni stupanj: **University of Zagreb, School of Medicine / Sveučilište u Zagrebu, Medicinski fakultet**

Permanent link / Trajna poveznica: <https://um.nsk.hr/um:nbn:hr:105:377320>

Rights / Prava: [In copyright](#)/[Zaštićeno autorskim pravom.](#)

Download date / Datum preuzimanja: **2024-10-03**



Repository / Repozitorij:

[Dr Med - University of Zagreb School of Medicine Digital Repository](#)



**SVEUČILIŠTE U ZAGREBU
MEDICINSKI FAKULTET**

Miroslav Perić

Stražnja slojevita transplantacija rožnice

DIPLOMSKI RAD



Zagreb, 2016.

Ovaj diplomski rad izrađen je na Klinici za očne bolesti Medicinskog fakulteta Sveučilišta u Zagrebu i Kliničkoga bolničkoga centra Zagreb pod vodstvom doc.dr.sc.Tomislava Kuzmana i predan je na ocjenu u akademskoj godini 2015./2016.

Popis kratica

EBAA - Eye bank association of America

EEBA - European eye bank association

EK – Endothelial keratoplasty

PLK - Posterior lamellar keratoplasty

DLEK – Deep lamellar endothelial keratoplasty

DSEK – Descemet stripping endothelial keratoplasty

DSAEK – Descemet stripping automated endothelial keratoplasty

DMEK - Descemet membrane endothelial keratoplasty

PGF-Primary graft failure

Sadržaj

| | |
|---|----|
| 1. Sažetak | |
| 2. Summary | |
| 3. Uvod..... | 1 |
| 4. Rožnica..... | 2 |
| 4.1. Anatomija rožnice..... | 2 |
| 4.2. Histologija rožnice..... | 4 |
| 4.3. Optička svojstva rožnice..... | 5 |
| 5. Očna banka..... | 6 |
| 6. Povijesni pregled razvoja stražnje lamelarne keratoplastike | 7 |
| 7. Stražnja slojevita transplantacija rožnice..... | 9 |
| 7.1. Endotelna keratoplastika s (automatiziranim) odljuštenjem Descemetove membrane..... | 10 |
| 7.1.1. Priprema donorske lamele..... | 10 |
| 7.1.2. Kirurška tehnika..... | 11 |
| 7.1.3. Indikacije..... | 12 |
| 7.1.4. Postoperativne komplikacije DS(A)EK..... | 12 |
| 7.1.4.1. Odvajanje donorskog tkiva..... | 12 |
| 7.1.4.2. Primarno propadanje presatka i odbacivanje presatka..... | 13 |
| 7.2. Endotelna keratoplastika Descemetove membrane..... | 13 |
| 7.2.1. Priprema donorske lamele..... | 14 |
| 7.2.2. Kirurška tehnika..... | 14 |
| 7.2.3. Postoperativne komplikacije DMEK..... | 15 |
| 7.2.3.1. Odvajanje presatka..... | 15 |
| 7.2.3.2. Odbacivanje presatka..... | 16 |
| 7.2.3.3. Sekundarni glaukom..... | 16 |
| 8. Zahvale..... | 17 |
| 9. Literatura..... | 18 |
| 10. Životopis..... | 26 |

1. Sažetak

Stražnja slojevita transplantacija rožnice

Penetrantna keratoplastika ili transplantacija rožnice pune debljine je sve do nedavno bila zlatni standard za liječenje bolesti rožnice bez obzira na to koji je sloj rožnice uistinu patološki promijenjen. Transplantacijska kirurgija rožnice se intenzivno razvija zadnjih petnaestak godina, tako da je danas moguće transplantirati samo unutarnji ili vanjski sloj rožnice. Takve mikrokirurške zahvate nazivamo prednja odnosno stražnja lamelarna keratoplastika. Prednja lamelarna keratoplastika je zahvat kojim se transplantira samo vanjski sloj rožnice, točnije epitel i stroma, a da pri tome unutarnji sloj, tj. Descemetova membrana i endotel ostaju očuvani. Metodom stražnje lamelarne keratoplastike, transplantira se unutarnji sloj rožnice, što uključuje endotel, Descemetovu membranu i tanki sloj strome, a da pri tome epitel i stroma ostaju netaknuti. Temelji moderne stražnje lamelarne keratoplastike postavljeni su 1998. godine. Tada je prvi put uspješno izvedena stražnja lamelarna keratoplastika kod koje se za fiksaciju donorske lamele koristio zrak u prednjoj očnoj sobici umjesto šivanja rožnice. Daljnjim modifikacijama stražnje lamelarne keratoplastike nastale su danas dvije glavne varijante: endotelna keratoplastika (automatizirana) uz odljuštenje Descemetove membrane (DS(A)EK) i endotelna keratoplastika Descemetove membrane (DMEK). DS(A)EK je mikrokirurški zahvat kojim se transplantira Descemetova membrana i endotel s tankim slojem strome. Nasuprot tome DMEK je procedura kojom se transplantira samo Descemetova membrana s pripadajućim endotelom. Glavne indikacije za stražnju lamelarnu keratoplastiku su bolesti i stanja kod kojih unutarnji endotelni sloj ne funkcionira. U praksi su to prvenstveno bulozna keratopatija i Fuchsova endotelna distrofija. Kako bi uopće mogli izvesti stražnju lamelarnu keratoplastiku potrebno je pripremiti donorsku rožničnu lamelu. Priprema se može napraviti u očnoj banci ili je radi sam kirurg tijekom operacije. Za isjecanje donorske lamele odgovarajuće debljine, potreban je automatski mikrokeratom. Stražnja lamelarna keratoplastika ima brojne prednosti u usporedbi s penetrantnom keratoplastikom. Prednosti nad penetrantnom keratoplastikom su kraće trajanje operacije, brži oporavak vida, manji intraoperacijski rizik od komplikacija i manji poslijeoperacijski astigmatizam. Glavni problemi koji se mogu javiti nakon izvođenja stražnje lamelarne keratoplastike su dislokacija i propadanje presatka.

Ključne riječi: slojevita transplantacija rožnice, stražnja slojevita transplantacija rožnice, endotelna transplantacija (automatizirana) uz odljuštenje Descemetove membrane, endotelna transplantacija Descemetove membrane

2. SUMMARY

Posterior lamellar keratoplasty

Penetrating keratoplasty or full-thickness corneal transplantation has been, until recently, the gold standard for treatment of corneal diseases regardless of which layer of the cornea is truly pathologically changed. Corneal transplantation surgery has been intensely developing for the last fifteen years resulting in the ability to transplant only the inner or outer layer of the cornea. Such microsurgical procedures are called anterior or posterior lamellar keratoplasty. Anterior lamellar keratoplasty is a procedure by which only the outer layer of the cornea, namely the epithelium and stroma, is transplanted, while the remaining inner layer consisting of Descemet's membrane and the endothelium is preserved. Posterior lamellar keratoplasty consists of transplanting the inner layer of the cornea including the endothelium, Descemet's membrane and a thin layer of the stroma. By using this procedure epithelium and stroma remain intact. The foundations of the modern posterior lamellar keratoplasty were established in 1998. This was the first time that the posterior lamellar keratoplasty was successfully performed in which air was used for the fixation of the donor lamella in the anterior chamber instead of stitching of the cornea. Further modifications to the posterior lamellar keratoplasty resulted in the two main variants which are in use today: Descemet's stripping (automated) endothelial keratoplasty (DS(A)EK) and Descemet membrane endothelial keratoplasty (DMEK). DS(A)EK is a microsurgical procedure in which the Descemet's membrane and endothelium are transplanted with a thin layer of the stroma. In contrast, DMEK is a procedure by which only the Descemet's membrane with associated endothelium is transplanted. The main indications for the posterior lamellar keratoplasty are diseases and conditions in which the inner endothelial layer does not function. In practice, these are primarily bullous keratopathy and Fuchs' corneal endothelial dystrophy. It is necessary to prepare a donor corneal lamella to be able to carry out the posterior lamellar keratoplasty. The preparation can be done in the eye bank or by a surgeon during surgery. Automatic microkeratome is required to crop the donor lamella of appropriate thickness. Posterior lamellar keratoplasty has many advantages compared with penetrative keratoplasty. The advantages of posterior lamellar keratoplasty are shorter time of operation, faster recovery of vision, lower risk of intraoperative complications and lower postoperative astigmatism. The main problems that can occur after performing posterior lamellar keratoplasty are dislocation and graft failure.

Keywords: lamellar keratoplasty, posterior lamellar keratoplasty, Descemet's stripping (automated) endothelial keratoplasty, Descemet's membrane endothelial keratoplasty

3. Uvod

Transplantacija rožnice ili keratoplastika je kirurški zahvat kojim se bolesnikova zamućena rožnica zamjenjuje s bistrom donorskom rožnicom. To je najčešće izvođena i najuspješnija od svih transplantacija organa i tkiva. Ovisno o tome transplantira li se rožnica u svojoj punoj debljini ili se zamjenjuju samo bolesni slojevi rožničnog tkiva razlikujemo dvije osnovne vrste transplantacije rožnice. To su penetrantna i slojevita (lamelarna) transplantacija rožnice. S obzirom na slojeve rožnice koji se zamjenjuju, razlikujemo prednju i stražnju slojevitu transplantaciju rožnice.

Metode stražnje slojevite keratoplastike ili endotelne keratoplastike se intenzivno razvijaju i od 1998. godine, koja se s razlogom smatra prekretnicom u njihovu razvoju, doživjele su brojne modifikacije.

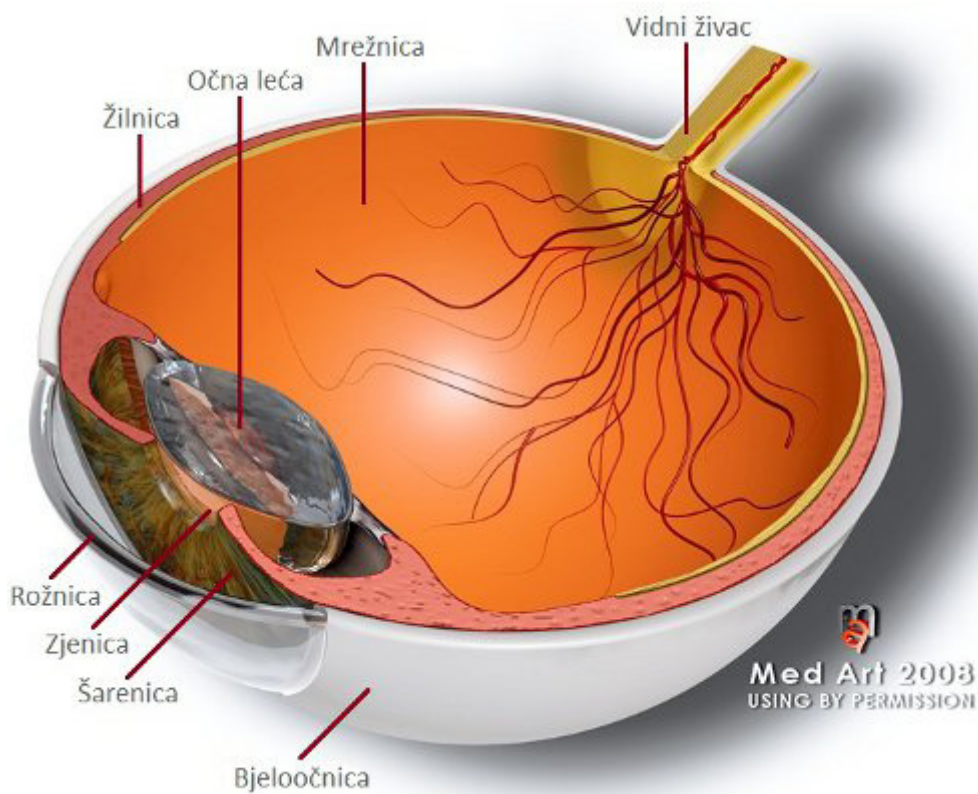
U ovome radu prikazat ćemo danas najčešće upotrebljavane metode stražnje slojevite transplantacije rožnice, zajedno s njihovim prednostima i nedostacima.

4. Rožnica

Najvažnije i osnovno svojstvo rožnice je njena prozirnost. Rožnica nema neurobiološku složenost kakvu ima mrežnica ili dinamiku kakvu ima očna leća. Bez obzira na to, očuvana prozirnost rožnice je prvi preduvjet koji mora biti ispunjen da bi oko bilo u stanju obavljati svoju funkciju organa vida. Iza tako naizgled jednostavnog svojstva, kriju se složena fiziologija i mikroskopska struktura rožnice (1,2).

4.1. Anatomija rožnice

Očna se jabučica sastoji od triju slojeva: vanjskog (*tunica fibrosa bulbi*), srednjeg (*tunica vasculosa bulbi*), i unutarnjeg, (*tunica interna bulbi*). Vanjska očna ovojnica sastoji se od bjeloočnice (*sclera*), i rožnice (*cornea*) (4).



Slika 1. Anatomija oka¹

(Izvor: <http://www.optometrija.net/wpcontent/uploads/2010/11/anatomija-oka.jpg>, preuzeto dana 5.9.2016.)

Rožnica predstavlja prozirni prednji dio vanjske ovojnice očne jabučice. Na rožnici razlikujemo vrh, prednju (vanjsku) i stražnju (unutarnju) stranu i rub.

Vrh rožnice nazivamo verteks i on predstavlja najizbočeniju točku u središtu prednje strane rožnice.

Limbus rožnice je zapravo njen rub i čini prijelaznu zonu između rožnice i bjeloočnice. Širine je oko 1-1,5 milimetra.

Veličina rožnice odrasle osobe je oko 11 mm u okomitom promjeru i oko 12 mm u vodoravnome promjeru (2).

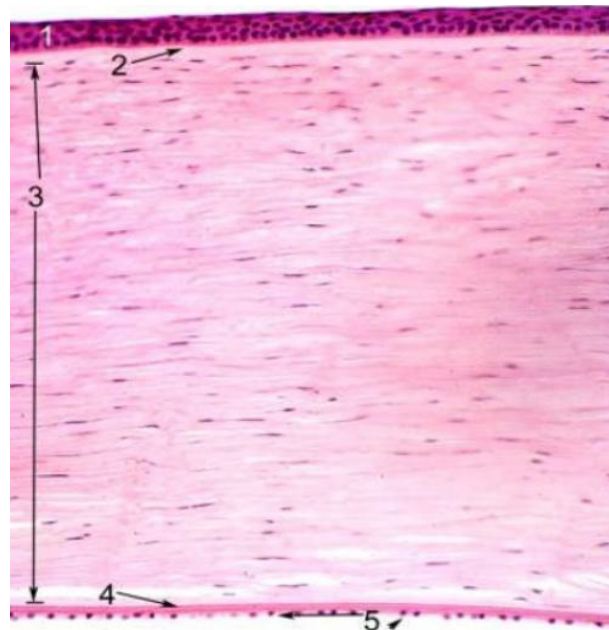
Debljina rožnice nije jednaka u svim dijelovima. Razlike debljine nastaju zato što prednja i stražnja strana rožnice nisu jednako zakrivljene, već je prednja strana manje konveksna nego što je stražnja konkavna. Debljina je najveća na vanjskom rubu uz bjeloočnicu i iznosi oko 650 mikrometara, a najmanja je u središtu rožnice gdje iznosi oko 550 mikrometara.

Obje su strane rožnice slobodne. Po prednjoj strani kližu vjeđe, a stražnju stranu oplakuje očna vodica koja ispunjava prednju očnu sobicu (4).

4.2. Histologija rožnice

Na poprečnom presjeku kroz rožnicu vidi se da je histološki građena od pet slojeva (Slika 2):

1. Epitel
2. Bowmanova membrana
3. Stroma
4. Descemetova membrana
5. Endotel



Slika 2. Histološki presjek rožnice²

(Izvor: http://www.images.missionforvisionusa.org/anatomy/uploaded_images/KnumbMfV-735325.jpg preuzeto dana 5.9.2016.)

Epitel rožnice je vanjski sloj rožnice debljine do 50 mikrometara. To je pokrovni epitel koji se sastoji od više slojeva (5-7) poligonalnih stanica (5). Površni sloj epitela ima mikrovile i mikroplike, no radi postojanja suznog filma predstavlja glatku optičku površinu. Predstavlja također mehaničku prepreku štetnim vanjskim utjecajima. unutarnji sloj povezan je slabim vezama (hemidezmosomima) s Bowmanovom membranom. Epitel se zbog te slabe povezanosti lako ljušti od svoje podloge, a budući da ima sposobnost regeneracije, površinske ozljede rožnice brzo zacjeljuju. Obnavljanje epitela se događa iz dubljih slojeva prema površini i od periferije (limbusa) prema sredini (6). Bazalne epitelne stanice prijelazne zone (limbusa) važne su za regeneraciju epitela rožnice. Ako dođe do oštećenja navedenih limbalnih stanica prijelazne zone neće biti moguća regeneracija epitela i nastat će zamućenje rožnice.

Bowmanovu membranu debljine oko 10 mikrometara izgrađuje sloj kolagenih vlakana koja su nepravilno organizirana (5). Nakon oštećenja nema sposobnost regeneracije.

Stroma čini 90% debljine rožnice (7). Građena je od keratocita, kolagenih lamela i mukopolisaharidnog matriksa. Kolagena vlakna su gotovo identične veličine i protežu se preko cijele rožnice. Sama vlakna predstavljaju 200-250 lamela paralelnih s površinom rožnice. Između lamela su smješteni keratociti, nemijelizirana živčana vlakna i matriks uz rijetke leukocite. Rožnica ima veliki broj osjetnih živčanih završetaka i zbog toga je najosjetljiviji dio površine tijela. Ta osjetljivost osigurava refleksnu zaštitu od ozljeda, a njihovo oštećenje uzrokuje jaku bol.

Descemetova membrana je prava bazalna membrana endotela rožnice debljine oko 8-10 mikrometara. Na periferiji se nastavlja u trabekulum, čije su lamele obložene endotelom.

Endotel se sastoji od jednog sloja heksagonalnih stanica. One se nakon rođenja ne dijele pa se njihov broj tijekom života smanjuje. Gustoća endotelnih stanica pri rođenju je 3000-4000 stanica/mm² i opada tijekom života tako da je prosječna gustoća u odrasloj dobi između 1500-3500 stanica/mm². Gubitak se nadomješta uvećavanjem preostalih endotelnih stanica. Primarna funkcija endotela je održavanje fiziološkog stanja niske količine vode u rožnici (deturgescencija) što osigurava prozirnost rožnice. Ako se endotel iz bilo kojeg razloga ošteti, može doći do kornealne dekompenzacije.

4.3. Optička svojstva rožnice

Temeljna optička svojstva rožnice su refleksija, refrakcija i prozirnost rožnice. Rožnica je svojim oblikom konvekskonkavna leća. Rožnica čini gotovo 2/3 ukupne refraktivne snage oka. Refraktivna snaga prednje površine rožnice je +48 D, a stražnje strane -5 D tako da je resultantna lomna jakost rožice +43 D.

Za njenu prozirnost postoje 4 glavna uvjeta:

1. Paralelnost vezivnih lamela tako da ne dolazi do disperzije svjetlosti
2. Avaskularnost rožnice
3. Nemijeliziranost živčanih vlakana
4. Niski sadržaj vode (deturgescencija), što se održava djelovanjem epitela i prvenstveno endotela

5. Očna banka

Očna banka kao organizacija za kontroliranu pohranu tkiva, je najstarija organizacija toga tipa u transplantacijskoj medicini. Mnogo čimbenika je pridonijelo uspjehu i razvoju očnih banaka. U tome veliku zaslugu imaju dostignuća udruženja očnih banaka poput Udruženja očnih banaka Amerike (EBAA - Eye Bank Association of America) i Europskog udruženja očnih banaka (EEBA - European Eye Bank Association). Ta udruženja su omogućila regulaciju i standardizaciju medicinskih postupaka u radu očne banke, kao i ostvarenje međunarodne suradnje pri razmjeni donorskog tkiva. U bankama se s visokim stupnjem profesionalnosti ostvaruju zadani ciljevi: prikupljanje, procjena vrijednosti, pohrana i raspodjela rožničnog tkiva za presađivanje, uz održanje najvišeg stupnja kvalitete materijala, te odstranjenje mogućih štetnih posljedica presađivanja (8).

Pronalaženje i prikupljanje donorskih rožnica uglavnom se provodi u suradnji s Odjelima za patologiju ili prilikom multiorganske eksplantacije u suradnji s timovima za eksplantaciju drugih organa. Očne jabučice se enukleiraju što je moguće ranije jer postoji rizik značajnog gubitka endotelne stanice. E nukleaciju izvode posebno educirani kadrovi. Najčešće su to specijalizanti ili specijalisti oftalmologije. Nakon enukleacije očne jabučice, a prije postupka preparacije korneoskleralnog prstena, napravi se gruba procjena vrijednosti donorske rožnice na procijepnoj svjetiljci. Preparacija korneoskleralnog prstena uključuje uzimanje rožnice zajedno sa skleralnim prstenom širine oko 2-3 mm od limbusa. Korneoskleralni prsten moguće je i izravno eksplantirati s donora.

Nakon preparacije korneoskleralnog prstena, a prije pohrane u medij, obvezatna je procjena kvalitete endotelne stanice spekularnim mikroskopom. Spekularna mikroskopija omogućuje izravnu procjenu broja i oblika stanica endotela, što nam je osnova za procjenu funkcijske rezerve endotela. Nakon procjene kvalitete, rožnica se pohranjuje u mediju za pohranu. S obzirom na dužinu pohrane rožničnog tkiva, mediji mogu biti za kratkoročnu, srednjeročnu i dugoročnu pohranu. Najčešće korišteni mediji za pohranu su McCarey – Kaufman medij za kratkoročnu, a Optisol medij za srednjeročnu pohranu. Za dugotrajnu pohranu koriste se tkivne kulture (8).

6. Povijesni pregled razvoja stražnje lamelarne keratoplastike

Povijesni razvoj lamelarne keratoplastike je doista zanimljiv i njegovi počeci sežu još u prvu polovicu 19. stoljeća. Iako postoje povijesne nesuglasice, termin keratoplastika koji je označavao transplantaciju rožnice prvi put je upotrijebio Franz Reisinger 1824. godine (13). Arthur von Hippel je 1878. osmislio tehniku mehaničke trepanacije rožnice i izveo prvu uspješnu keratoplastiku na čovjeku (14). Unatoč uspjesima ove tehnike, ona se u to vrijeme pokazala kao prijelazni korak prema razvoju penetrantne keratoplastike. Prvu uspješnu penetrantnu keratoplastiku, kojom se transplantira rožnica u svojoj punoj debljini, izveo je Eduard Zirm 1905. (15). Penetrantna keratoplastika postala je sve prihvaćenija i lamelarne kirurške tehnike su praktički napuštene od većine očnih kirurga. José Ignacio Barraquer prvi je predložio još 1950. lamelarnu keratoplastiku za liječenje bolesti endotela rožnice, ali njegova kirurška metoda nije bila općeprihvaćena zbog tehničkih poteškoća (16). 1956. Tillett je izveo prvu uspješnu endotelnu keratoplastiku na čovjeku i njegova tehnika se s pravom smatra početničkom idejom modernih tehnika stražnje lamelarne keratoplastike (10).

Za moderni razvoj stražnje lamelarne keratoplastike prekretnica je 1998. godina i u kratkim crtama ćemo kronološki prikazati najznačajnije modifikacije kirurške tehnike:

- 1998. godine Gerrit Melles je postavio temelje moderne endotelne keratoplastike (EK – Endothelial keratoplasty), izvođenjem prve endotelne keratoplastike gdje je koristio zrak za fiksaciju lamele donora, eliminirajući tako potrebu za kornealnim šavovima što se smatra glavnom prekretnicom u postupku transplantacije rožnice. Melles i suradnici nazvali su ovu tehniku stražnja lamelarna keratoplastika (PLK - Posterior lamellar keratoplasty) (11,12). Isti naziv koristio je Tillett još davne 1956. godine (10).
- 2000. Terry i dr. predstavili su modificiranu varijantu PLK koju su nazvali duboka lamelarna endotelna keratoplastika (DLEK – Deep lamellar endothelial keratoplasty) (9).
- 2004. Melles je opisao tehniku kojom se uklanja samo Descemetova membrana i disfunkcionalni endotel iz rožnice primaoca i nazvao je descemetoreksa (17).

- 2005. Price je, koristeći Mellesovu tehniku uklanjanja Descemetove membrane, modificirao DLEK i zahvat nazvao endotelna keratoplastika s odljuštenjem Descemetove membrane (DSEK – Descemet stripping endothelial keratoplasty) (18).
- 2006. Gorovoy je dodatno modificirao DSEK koristeći mikrokeratom za pripremu donorske rožnice i tu proceduru nazvao endotelna keratoplastika s automatiziranim odljuštenjem Descemetove membrane (DSAEK – Descemet stripping automated endothelial keratoplasty) (19).
- 2006. Melles predstavio novu proceduru kojom se transplatira samo Descemetova membrana s endotelom i nazvao je endotelna keratoplastika Descemetove membrane (DMEK - Descemet membrane endothelial keratoplasty) (20,21,22)

7. Stražnja slojevita transplantacija rožnice

Stražnja lamelarna keratoplastika ili endotelna keratoplastika je selektivni kirurški zahvat kojim se patološki promijenjen stražnji sloj rožnice, tj. endotel i Descemetova membrana, s tankim slojem strome ili bez njega zamjenjuje zdravim donorskim tkivom, dok epitel i glavnina strome ili njena čitava debljina ostaju očuvani. Kao što smo prethodno opisali, intenzivnim razvojem stražnje lamelarne keratoplastike u nešto više od posljednjih petnaest godina, nastale su dvije glavne varijante koje postaju sve prihvaćenije u liječenju bolesti rožničnog endotela. To su:

1. Endotelna keratoplastika (automatizirana) uz odljuštenje Descemetove membrane (engl. DS(A)EK – Descemet stripping (automated) endothelial keratoplasty)
2. Endotelna keratoplastika Descemetove membrane (engl. DMEK - Descemet membrane endothelial keratoplasty)

7.1. Endotelna keratoplastika (automatizirana) uz odljuštenje Descemetove membrane

Melles je 2004. predstavio tehniku selektivnog uklanjanja Descemetove membrane, odvajajući je od strome, koju je nazvao descemetoreksa (17). Price i suradnici su 2005. modificirali DLEK, koristeći Mellesovu tehniku uklanjanja Descemetove membrane, i tu novu proceduru nazvali DSEK (18). Kako bi se dodatno poboljšao kontakt između tako pripremljene rožnice primatelja i donorske lamele, Gorovoy je uveo korištenje mikrokeratoma za pripremu donorske rožnice. Tako dodatno modificiranu proceduru je nazvao DSAEK (19). DSAEK, u usporedbi sa DSEK, ima manji rizik perforacije donorskog tkiva i brži postoperativni oporavak vida (19).

7.1.1. Priprema donorske lamele

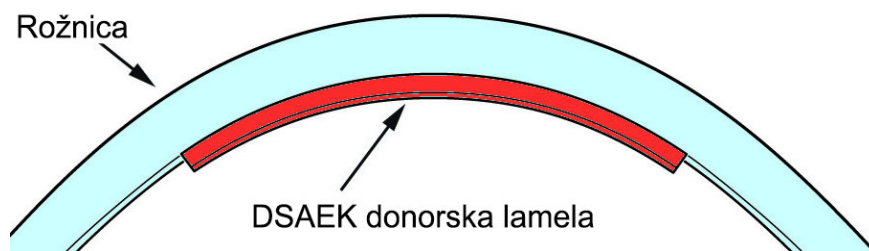
Kako bi uopće mogli učiniti EK potrebno je pripremiti donorsku rožničnu lamelu. Pripremu donorske rožnične lamele za standardnu DSAEK operaciju može napraviti sam kirurg, u operacijskoj dvorani tijekom operacije, ili se dostavlja transplantacijskom centru kao već obrađena od strane educiranog osoblja očne banke. Za pripremu lamele donora potreban je automatski mikrokeratom ili femtosecond laser kojim se može isjeći lamela odgovarajuće debljine (Slika 3). Studije su pokazale da nema statistički značajne razlike u konačnom kliničkom ishodu između ove dvije metode obrade donorske lamele (26,27). Odabir ovisi o kirurgu i ustanovi u kojoj se zahvat obavlja. Nakon toga napravi se trepanacija tako pripremljene donorske lamele na odgovarajuću veličinu koja je uobičajeno 8-8,5 mm u promjeru. Tako pripremljena donorska lamela spremna je za implantaciju u prednju očnu sobicu.



Slika 3. Automatski mikrokeratom koji služi za isjecanje donorske lamele³

7.1.2. Kirurška tehnika

Klasična kirurška tehnika koja se koristi za izvođenje DSAEK sastoji se od limbalne ili korneoskleralne incizije veličine 4-5 mm kroz koju se pomoću različitih instrumenata unosi donorska rožnična lamela (23). Razvojem tehnologije, odnosno instrumenata za inserciju donorske lamele, lamela se može unijeti i kroz manje incizije (24,25). Nakon incizije, posebnim instrumentarijem (reverzna–Sinskey kuka) se izvodi odljuštenje Descemetove membrane u promjeru koji je označen trepanacijskim markerom na epitelu i uobičajeno iznosi oko 8 mm. Odljuštena Descemetova mebrana zajedno s endotelom se zatim pažljivo uklanja (23). Ovime završava postupak pripreme primatelja za transplantaciju donorske lamele. Nakon toga slijedi unos pripremljene donorske lamele. Danas postoje različite vrste insertera koji omogućuju da unos donorske lamele bude što manje traumatičan za njen endotel. Kada je donorska lamela u prednjoj očnoj komori, slijedi injiciranje zraka, njeno pozicioniranje i priljublivanje na stromu primatelja (Slika 4).



Slika 4. Prikaz rožnice i donorske lamele koja sadržava endotel, Descemetovu membranu i tanki sloj strome.⁴

7.1.3. Indikacije

Glavne indikacije za DSAEK su bolesti i stanja kod kojih unutarnji endotelni sloj ne funkcionira. Koristi se u liječenju pacijenata s Fuchsovom endotelnom distrofijom i ostalim oblicima kornealne dekompenzacije uslijed gubitka endotelnih stanica (28). To također uključuje genetske bolesti kao što su iridokornealni endotelni sindrom (29,30) i kongenitalna nasljedna endotelna distrofija (31). Jedna od najčešćih indikacija u praksi je bulozna keratopatija koja nastaje kao posljedica operacije katarakte prilikom koje je došlo do dekompenzacije endotela.

7.1.4. Postoperativne komplikacije DS(A)EK

Najvažnije komplikacije nakon DSAEK su odvajanje i dislokacija rožnične lamele, primarno propadanje presatka (PGF-primary graft failure), odbacivanje presatka i pojava sekundarnog glaukoma.(32,33) Incidencija postoperativnih komplikacija ovisi o iskustvu kirurga i kirurškoj tehnici, tako da se s vremenom njihova učestalost smanjuje (33).

7.1.4.1. Odvajanje donorskog tkiva

Odvajanje i dislokacija donorskog tkiva najčešća je rana komplikacija nakon DSAEK čija se učestalost ovisno o autorima razlikuje od 1% do 82%, s prosječnom učestalošću od 14,5% (34,35).

Stvarni mehanizam adhezije presatka nije dovoljno razjašnjen. Pokazalo se da je glavni rizični čimbenik za odvajanje i dislokaciju presatka intraokularna hipotonija s vrijednostima intraokularnog tlaka manjima od 5 mmHg. Prema nekim autorima (Terry i dr.) hrapavljenje perifernih dijelova rožnične strome domaćina dovodi do smanjenja učestalosti odvajanja i dislokacije presatka (33,35).

Rizik odvajanja donorskog tkiva nije povezan s dugotrajnim odlaganjem u skladišnim medijima, kao niti s brojem endotelnih stanica (33).

Postoperativnim repositioniranjem i ponovnim injiciranjem zraka može se u većini slučajeva donorska lamela nanovo fiksirati, no to znači ponovni kirurški zahvat za pacijenta (36).

7.1.4.2. Primarno propadanje presatka i odbacivanje presatka

Objavljena istraživanja pokazala su da učestalost PGF varira od 0% do 29%, s prosječnom vrijednošću oko 5%.(37,38,39,40,41) Razlike u učestalosti PGF povezane su s kirurškom tehnikom, iskustvom kirurga i s pretjeranom intraoperativnom manipulacijom endotelnim presatkom kao glavnim rizičnim čimbenicima (42,43).

Učestalost klasičnog odbacivanja presatka je nakon DSAEK niža u usporedbi s PK. Niža učestalost proizilazi iz bolje očuvanosti tkiva rožnice, odsutnosti šavova na rožnici i ukupno manjom upalnom reakcijom nakon operacije. Učestalost odbacivanja presatka prema različitim studijama je od 7,5 % do 9% (44).

7.2. Endotelna keratoplastika Descemetove membrane

Ovu novu metodu endotelne keratoplastike, u kojoj se od rožnice donora transplantira samo Descemetova membrana s endotelom, prvi je uveo Melles 2006. godine (21,45,46). U usporedbi s drugim metodama endotelne keratoplastike DMEK daje nešto bolje kliničke rezultate te se nameće kao metoda izbora za liječenje endotelnih poremećaja rožnice. Nedostatak DMEK je izuzetno složena operativna procedura koja se izvodi u manjem broju svjetskih centara.

7.2.1. Priprema donorske lamele

Pripremu donorske lamele bilo bi najbolje napraviti u očnoj banci 1-2 tjedna prije samog kirurškog zahvata, iako veliki broj kirurga priprema lamelu tijekom samog operativnog zahvata. Ako se lamela priprema u očnoj banci donorsko tkivo prolazi nekoliko provjera kvalitete. To se prvenstveno odnosi na procjenu morfologije i gustoće stanica endotela. Ovaj postupak je osobito važan jer tijekom pripreme tkiva dolazi do određenog oštećenja rožničnog endotela. Uz to, imamo bolji nadzor nad sterilnošću samoga presatka. Za transplantaciju se izabiru samo oni koji zadovoljavaju kvalitetom. Ovakav način pripreme donorske lamele skraćuje samo trajanje kirurškog zahvata i osigurava nas od mogućih komplikacija prilikom pripreme donorske lamele koje mogu značiti i potrebu za novim donorskim tkivom (47).

Prvotno opisana tehnika pripreme donorske lamele za DMEK sastoji se od odvajanja Descemetove membrane zajedno s pripadajućim endotelom od stražnje strome korneoskleralnog prstena koji je potopljen u fiziološkoj otopini. Nakon odvajanja, zbog elastičnih svojstava membrane, presadak se spontano savije s endotelnom stranom prema van. Nakon toga, endotel presatka se mikroskopski pregleda evaluirajući morfologiju i vijabilnost endotelnih stanica jer tijekom manipulacije donorskim tkivom dolazi do njegovoga oštećenja. Ako se priprema radi u očnoj banci, tako pripremljena donorska lamela se pohranjuje u tkivnu kulturu do trenutka transplantacije.

Metoda je sigurna s gubitkom tkiva zbog razdiranja ili gubitka endotelnih stanica manjim od 5% (47,48,49,50,51). Dodatna prednost ove metode obrade donorske rožnice za DMEK, je ta da se prednji slojevi donorske rožnice koji ostaju očuvani, mogu koristiti u postupcima duboke prednje lamelarne transplantacije rožnice (52,53,54).

7.2.2. Kirurška tehnika

Dapena i suradnici su 2011. predstavili standardiziranu tzv. „no touch“ kiruršku tehniku kojom se izvodi DMEK (55). Zahvat započinje glavnom incizijom veličine 3 mm. Za lakšu orijentaciju, položaj incizija na rožnici možemo, prikazati kao položaj kazaljki na satu. Prema tome, glavna incizija se izvodi u položaju 12:00. Pored glavne incizije izvode se tri manje postranične incizije, na položaju 10:30, 1:30 i 7:30

(za desno oko) ili 4:30 (za lijevo oko). Pod zrakom, primateljeva Descemetova membrana se pažljivo odljušti i ukloni koristeći reverznu Sinskey kuku. Ova tehnika se naziva descemetoreksa. Donorska lamela se temeljito ispere s posebnom otopinom (BBS – balanced salt solution) i oboji s 0,06% tripanskim modrilom radi bolje vizualizacije u prednjoj očnoj sobici. Nakon toga donorska se lamela u dvostruko zavijenom obliku pomoću staklene pipete unosi u prednju očnu sobicu kroz glavnu inciziju. Nakon što se potvrdi dobra orijentacija donorske lamele (pozitivan Moutsouris znak), ona se injiciranjem malih količina zraka polagano odvija (Dapena tehnika). Potpuno razvijena donorska lamela se zatim fiksira zrakom kojim se potpuno ispuni prednja očna komora (55).

7.2.3. Postoperativne komplikacije DMEK

7.2.3.1. Odvajanje presatka

Kao i kod ostalih oblika endotelne keratoplastike, odvajanje presatka je najčešća komplikacija DMEK. Učestalost odvajanja se kreće između 20 % i 60% iako mnoga od tih odvajanja nisu klinički značajna jer se radi o manjim perifernim odvajanjima(55,56,57,58,59). Čimbenici rizika za odvajanje presatka su neiskustvo u kirurškoj tehnici, nepotpuno odmatanje donorske membrane nakon unosa u prednju očnu sobicu, nepravilna orijentacija presatka, korištenje plastičnog materijala (umjesto staklenog) za unos i nedostatna fiksacija zračnim mjehurom (57,58,59,60). Terapija nastalog odvajanja ovisi o njegovoj veličini. Manja odvajanja (manje od trećine površine presatka) uglavnom prolaze spontano i rijetko zahtjevaju ponovnu kiruršku intervenciju. Odvajanja veća od jedne trećine presatka rezultiraju slabijim ishodom operacije, te se pacijenti najčešće moraju podvrgnuti ponovnom zahvatu u obliku presađivanja novoga presatka ili ponovnim injiciranjem mjehura zraka za fiksaciju lamele (57,58,59,60).

7.2.3.2. Odbacivanje presatka

Učestalost „klasičnog“ odbacivanja presatka je niska i prema istraživanjima iznosi do 1% što je jedna od prednosti DMEK u usporedbi s ostalim metodama EK i penetrantnom keratoplastikom (61,62,63,64,65). Razlog tako niske učestalosti odbacivanja presatka je vjerojatno u debljini donorskog tkiva jer se za izvođenje DMEK koristi iznimno tanko donorsko tkivo koje je manje imunogeno, zbog male količine antigena koji se predstavljaju domaćinu (61,64).

7.2.3.3. Sekundarni glaukom

Razvoj glaukoma nakon DMEK zahvata je ozbiljna komplikacija, koja prijeti ne samo optičkom živcu nego i preživljenju presatka nakon transplantacije. Takav porast vrijednosti intraokularnog tlaka češći je kod drugih metoda endotelne keratoplastike ili nakon penetrantne keratoplastike(66,67,68,69). Pojava sekundarnog glaukoma nakon DMEK u većini slučajeva javlja se kod osoba koje su prije zahvata imali pozitivnu anamnezu poremećaja intraokularnog tlaka. Zbog nižeg rizika od odbacivanja presatka, postoperativna upotreba topičkih kortikosteroida je manje intenzivna, što se smatra jednim od razloga manje pojave glaukoma nakon DMEK (70).

8. Zahvale

Zahvaljujem se svojem mentoru, doc.dr.sc. Tomislavu Kuzmanu na pruženome razumijevanju, savjetima i pomoći prilikom izrade ovoga diplomskog rada.

9. Literatura

1. Cerovski B, Jukić T, Juratovac Z, Juri J, Kalauz M, Katušić D, Kordić R, Petriček I, Pokupec R, Popović Suić S, Stiglmayer N, Vidović T, Vukojević N (2012) Oftalmologija. Zagreb: Stega tisak
2. Delmonte D, Kim T. Anatomy and physiology of the cornea. Elsevier. Journal of cataract & refractive surgery. 2011;37(3):588-598. doi:10.1016/j.jcrs.2012.12.037.
3. Čupak K, Gabrić N, Cerovski B i sur. Oftalmologija. Nakladni Zavod Globus, Zagreb, 2004.
4. Krmpotić-Nemanić, J., and Ana Marušić. Anatomija čovjeka. 2nd ed. Zagreb: Medicinska naklada, 2004.
5. Krachmer IH, Mannis MI, Holland EI. Cornea fundamentals, diagnosis and management, chap. 1, vol. 1. 3rd ed. p. 3–21. Elsevier/Mosby 2005
6. Zieske JD, Gipson IK (2000) Agents that affect corneal wound healing: Modulation of structure and function. U: Principles and Practice of Ophthalmology 2. ed. Albert DM, Jacobiec FA (ed) Philadelphia: WB Saunders Co, 364-72.
7. Copeland RA, Afshari N. Principles and practice of cornea, vol. 1. Jaypee Brothers, India;2013. p. 3–26.
8. Nikica Gabrić, Iva Dekaris, Ljerka Henč-Petrinović, ur. Očna banka. Zagreb: Nakladni zavod Globus 2000;
9. Terry MA, Ousley PJ. Endothelial replacement without surface corneal incisions or sutures: topography of the deep lamellar endothelial keratoplasty procedure. Cornea 2001; 20: 14–18
10. Tillett CW. Posterior lamellar keratoplasty. Am J Ophthalmol 1956;41:530-3
11. Melles GR, Eggink FA, Lander F, Pels E, Rietveld FJR, Houdijn Beekhuis W, Binder PS. A surgical technique for posterior lamellar keratoplasty. Cornea 1998;17(6):618-26.

12. Melles GRJ, Lander F, Beekhuis WH, Remeijer L, Binder PS. Posterior lamellar keratoplasty for a case of pseudophakic bullous keratoplasty. *Am J Ophthalmol* 1999;127:340-1.
13. Reisinger F. Die keratoplastik einversuch zur erweiterung der augenheilkunst. *Bayer Ann.* 1824;1:207–15.
14. Von Hippel A. Über transplantationen der kornea. *Ber. Ophthalmol. Ges. Heidelberg* 18–54 (1886)
15. Zirm E. Eine erfolgreiche totale keratoplastik. *Arch. Ophthalmol.* 64, 580–593 (1906).
16. Barraquer JI. Queratoplastia: Problemas que plantea la fiacion del injerto. 16th Concilium Ophtalmologicum Acta. 1950;999-1004.
17. Melles GR, Wijdh RH, Nieuwendaal CP. A technique to excise the Descemet's membrane from a recipient cornea (descemetorhexis). *Cornea* 2004;23:286-8.
18. Gorovoy M, Price FW. New technique transforms corneal transplantation. *Cataract Refract Surg Today.* 2005;11:55–8.
19. Gorovoy MS. Descemet-stripping automated endothelial keratoplasty. *Cornea* 2006;25:886-9.
20. Melles GR, Lander F, Rietveld FJ, Transplantation of Descemet's membrane carrying viable endothelium through a small scleral incision, *Cornea*, 2002;21:415–8.
21. Melles GR, Ong TS, Ververs B, van der Wees J, Descemet membrane endothelial keratoplasty (DMEK), *Cornea*, 2006;25:987–90.
22. Melles GR, Ong TS, Ververs B, van der Wees J, Preliminary clinical results of Descemet membrane endothelial keratoplasty, *Am J Ophthalmol*, 2008;145:222–7
23. M. O. Price and F. W. Price Jr., "Descemet's stripping endothelial keratoplasty," *Current Opinion in Ophthalmology*, vol. 18, no. 4, pp. 290–294, 2007.
24. A. Kobayashi, H. Yokogawa, and K. Sugiyama, "Clinical results of the Neusidl Corneal Inserter((R)), a new donor inserter for Descemet's stripping automated

endothelial keratoplasty, for small Asian eyes,” *Ophthalmic Surgery Lasers & Imaging*, vol. 43, no. 4, pp. 311–318, 2012.

25. H. Yokogawa, A. Kobayashi, and K. Sugiyama, “Clinical evaluation of a new donor graft inserter for Descemet’s stripping automated endothelial keratoplasty,” *Ophthalmic Surgery Lasers & Imaging*, vol. 43, no. 1, pp. 50–56, 2012

26. M. O. Price, K. M. Baig, J. W. Brubaker, and F. W. Price Jr., “Randomized, prospective comparison of precut vs surgeondissected graft for Descemet stripping automated endothelial keratoplasty,” *American Journal of Ophthalmology*, vol. 146, no.1, pp. 36.e2–41.e2, 2008.

27. M. A. Terry, N. Shamie, E. S. Chen, P. M. Phillips, K. L. Hoar, and D. J. Friend, “Precut tissue for Descemet’s stripping automated endothelial keratoplasty: vision, astigmatism, and endothelial survival,” *Ophthalmology*, vol. 116, no. 2, pp. 248–256, 2009

28. E. Arenas, S. Esquenazi, M. Anwar, and M. Terry, “Lamellar corneal transplantation,” *Survey of Ophthalmology*, vol. 57, no.6, pp. 510–529, 2012.

29. M. O. Price and F. W. Price Jr., “Descemet stripping with endothelial keratoplasty for treatment of iridocorneal endothelial syndrome,” *Cornea*, vol. 26, no. 4, pp. 493–497, 2007

30. J. G. Bromley, J. B. Randleman, D. Stone, R. D. Stulting, and H. E. Grossniklaus, “Clinicopathologic findings in iridocorneal endothelial syndrome and posterior polymorphous membranous dystrophy after Descemet stripping automated endothelial keratoplasty,” *Cornea*, vol. 31, no. 9, pp. 1060–1064, 2012.

31. R. Pineda II, V. Jain, D. Shome, D. C. Hunter, and S. Natarajan, “Descemet’s stripping endothelial keratoplasty: is it an option for congenital hereditary endothelial dystrophy?” *International Ophthalmology*, vol. 30, no. 3, pp. 307–310, 2010.

32. Grottone GT, Pereira NC, Gomes JA. Endothelial keratoplasty: evolution and horizons. *Arq Bras Oftalmol*. 2012;75(6):439–46.

33. Ladan Espandar and Alan N. Carlson, "Lamellar Keratoplasty: A Literature Review," *Journal of Ophthalmology*, vol. 2013, Article ID 894319, 8 pages, 2013. doi:10.1155/2013/894319
34. Lee WB, Jacobs DS, Musch DC, Kaufman SC, Reinhart WJ, Shtein RM. Descemet's stripping endothelial keratoplasty: Safety and outcomes: A report by the American Academy of Ophthalmology. *Ophthalmology*. 2009;116:1818–30. [PubMed: 19643492]
35. E. Arenas, S. Esquenazi, M. Anwar, and M. Terry, "Lamellar corneal transplantation," *Survey of Ophthalmology*, vol. 57, no.6, pp. 510–529, 2012.
36. Suh LH, Yoo SH, Deobhakta A, Donaldson KE, Alfonso EC, Culbertson WW, et al. Complications of Descemet's stripping with automated endothelial keratoplasty: Survey of 118 eyes at one institute. *Ophthalmology*. 2008;115:1517–24. [PubMed: 18378315]
37. Lee WB, Jacobs DS, Musch DC, Kaufman SC, Reinhart WJ, Shtein RM. Descemet's stripping endothelial keratoplasty: Safety and outcomes: A report by the American Academy of Ophthalmology. *Ophthalmology*. 2009;116:1818–30. [PubMed: 19643492]
38. Lee JS, Desai NR, Schmidt GW, Jun AS, Schein OD, Stark WJ, et al. Secondary angle closure caused by air migrating behind the pupil in Descemet stripping endothelial keratoplasty. *Cornea*. 2009;28:652–6. [PubMed: 19512906]
39. O'Brien PD, Lake DB, Saw VP, Rostron CK, Dart JK, Allan BD. Endothelial keratoplasty: Case selection in the learning curve. *Cornea*. 2008;27:1114–8. [PubMed: 19034123]
40. Oster SF, Ebrahimi KB, Eberhart CG, Schein OD, Stark WJ, Jun AS. A clinicopathologic series of primary graft failure after Descemet's stripping and automated endothelial keratoplasty. *Ophthalmology*. 2009;116:609–14. [PubMed: 18962919]
41. Shih CY, Ritterband DC, Rubino S, Palmiero PM, Jangi A, Liebmann J, et al. Visually significant and nonsignificant complications arising from Descemet stripping

automated endothelial keratoplasty. *Am J Ophthalmol.* 2009;148:837–43. [PubMed: 19800608]

42. Terry MA, Hoar KL, Wall J, Ousley P. Histology of dislocations in endothelial keratoplasty (DSEK and DLEK): A laboratory-based, surgical solution to dislocation in 100 consecutive DSEK cases. *Cornea.* 2006;25:926–32. [PubMed: 17102669]

43. Terry MA, Shamie N, Chen ES, Hoar KL, Friend DJ. Endothelial keratoplasty a simplified technique to minimize graft dislocation, iatrogenic graft failure, and pupillary block. *Ophthalmology.* 2008;115:1179–86. [PubMed: 18061268]

44. E. Arenas, S. Esquenazi, M. Anwar, and M. Terry, “Lamellar corneal transplantation,” *Survey of Ophthalmology*, vol. 57, no.6, pp. 510–529, 2012.

45. Melles GR, Lander F, Rietveld FJ, Transplantation of Descemet’s membrane carrying viable endothelium through a small scleral incision, *Cornea*, 2002;21:415–8.

46. Melles GR, Ong TS, Ververs B, van der Wees J, Preliminary clinical results of Descemet membrane endothelial keratoplasty, *Am J Ophthalmol*, 2008;145:222–7

47. Lie JT, Birbal R, Ham L et al., Donor tissue preparation for Descemet membrane endothelial keratoplasty, *J Cataract Refract Surg*, 2008;34:1578–83.

48. Kruse FE, Laaser K, Cursiefen C, et al., A stepwise approach to donor preparation and insertion increases safety and outcome of Descemet membrane endothelial keratoplasty, *Cornea*, 2011;30:580–7.

49. Price MO, Giebel AW, Fairchild KM, Price FW Jr, Descemet’s membrane endothelial keratoplasty: prospective multicenter study of visual and refractive outcomes and endothelial survival, *Ophthalmology*, 2009; 116:2361–8.

50. Zhu Z, Rife L, Yiu S, et al, Technique for preparation of the corneal endothelium-Descemet membrane complex for transplantation, *Cornea*, 2006;25:705–8.

51. Ignacio TS, Nguyen TT, Sarayba MA, et al, A technique to harvest Descemet’s membrane with viable endothelial cells for selective transplantation, *Am J Ophthalmol*, 2005;139:325–30.

52. Groeneveld-van Beek E, Lie J, van der Wees J, et al., Standardized 'no-touch' donor tissue preparation for DALK and DMEK: Harvesting undamaged anterior and posterior transplants from the same donor cornea, *Acta Ophthalmol*, 2012 Jun 6.[Epub ahead of print].
53. Heindl LM, Riss S, Laaser K, et al, Split cornea transplantation for 2 recipients - review of the first 100 consecutive patients, *Am J Ophthalmol*, 2011;152:523–32.
54. Lie JT, Groeneveld-van Beek EA, Ham L, et al., More efficient use of donor corneal tissue with Descemet membrane endothelial keratoplasty (DMEK): two lamellar keratoplasty procedures with one donor cornea, *Br J Ophthalmol*, 2010;94:1265–6.
55. Dapena I, Moutsouris K, Droutsas K, et al, Standardized 'no touch' technique for Descemet membrane endothelial keratoplasty (DMEK), *Arch Ophthalmol*, 2011;129:88–94.
56. Guerra FP, Anshu A, Price MO, et al, Descemet's membrane endothelial keratoplasty prospective study of 1-Year visual outcomes, graft survival, and endothelial cell loss, *Ophthalmology*, 2011;118:2368–73.
57. Dapena I, Moutsouris K, Ham L, Melles GR, Graft detachment rate, *Ophthalmology*, 2010;117:847.
58. Dirisamer M, van Dijk K, Dapena I, et al., Prevention and management of graft detachment in Descemet membrane endothelial keratoplasty (DMEK), *Arch Ophthalmol*, 2012;130:280–91.
59. Dapena I, Ham L, Droutsas K, et al., Learning curve in Descemet's membrane endothelial keratoplasty: First series of 135 consecutive cases, *Ophthalmology*, 2011;118:2147–54.
60. Laaser K, Bachmann BO, Horn FK, et al., Donor tissue culture conditions and outcome after descemet membrane endothelial keratoplasty, *Am J Ophthalmol*, 2011;151:1007–18.
61. Dirisamer M, Ham L, Dapena I, et al, Efficacy of Descemet membrane endothelial keratoplasty (DMEK): Clinical outcome of 200 consecutive cases after a 'learning curve' of 25 cases, *Arch Ophthalmol*, 2011;129:1435–43.

62. Williams KA, Muehlberg SM, Lewis RF, et al., How successful is corneal transplantation? A report from the Australian Corneal Graft Register, *Eye*, 1995;9:219–27.
63. Anshu A, Price MO, Price FW Jr, Risk of corneal transplant rejection significantly reduced with Descemet's membrane endothelial keratoplasty, *Ophthalmology*, 2012;119:536–40.
64. Dapena I, Ham L, Netukova M, et al., Incidence of early allograft rejection following Descemet membrane endothelial keratoplasty (DMEK), *Cornea*, 2011;30:1341–45.
65. Li JY, Terry MA, Goshe J, et al., Graft rejection after Descemet's stripping automated endothelial keratoplasty: graft survival and endothelial cell loss, *Ophthalmology*, 2012;119:90–4.
66. Vajaranant TS, Price MO, Price FW, Visual acuity and intraocular pressure after Descemet's stripping endothelial keratoplasty in eyes with and without preexisting glaucoma, *Ophthalmology*, 2009; 116:1644–50.
67. Erdurmus M, Cohen EJ, Yildiz EH, et al., Steroid-induced intraocular pressure elevation or glaucoma after penetrating keratoplasty in patients with keratoconus or Fuchs dystrophy, *Cornea*, 2009;28:759–64.
68. Greenlee EC, Kwon YH, Graft failure: III. glaucoma escalation after penetrating keratoplasty, *Int Ophthalmol*, 2008;28:191–207.
69. Allen MB, Lieu P, Mootha VV, et al, Risk factors for intraocular pressure elevation after Descemet stripping automated endothelial keratoplasty, *Eye Contact Lens*, 2010;36:223–7.
70. Naveiras M, Dirisamer, Parker J, et al., Causes of glaucoma after Descemet membrane endothelial keratoplasty (DMEK), *Am J Ophthalmol*, 2012;153:958–66.

Izvori slika:

1. Slika¹ (Izvor:<http://www.optometrija.net/wpcontent/uploads/2010/11/anatomija-oka.jpg>, preuzeto dana 5.9.2016.)

2. Slika² (izvor: <http://www.images.missionforvisionusa.org/anatomy/2005/10/cornea-histology.html>, preuzeto dana 5.9.2016.)

3. Slika³ (Izvor: slika preuzeta iz članka „Stražnja lamelarna keratoplastika“ autora dr.sc.Tomislav Kuzman u časopisu Mef.hr)

4. Slika⁴ (Izvor: slika preuzeta iz članka „Stražnja lamelarna keratoplastika“ autora dr.sc.Tomislav Kuzman u časopisu Mef.hr)

10. Životopis

Ime i prezime: Miroslav Perić

Datum i mjesto rođenja: 14.7.1989., Zenica, Bosna i Hercegovina

Obrazovanje:

2008.- danas: Medicinski fakultet Sveučilišta u Zagrebu

2004.- 2008.: Opća gimnazija, KŠC „Don Bosco“, Žepče

1996.-2004.: Osnovna škola „Fra Grga Martić“ Ozmica, općina Žepče

Aktivnosti:

2009.- 2010.: demonstrator na Zavodu za anatomiju

2012-2015.: demonstrator na Zavodu za fiziologiju

Strani jezici: engleski, njemački