Gastrointestinalni stromalni tumori i simultane neoplazme

Krstanac, Karolina

Master's thesis / Diplomski rad

2016

Degree Grantor / Ustanova koja je dodijelila akademski / stručni stupanj: **University of Zagreb, School of Medicine / Sveučilište u Zagrebu, Medicinski fakultet**

Permanent link / Trajna poveznica: https://urn.nsk.hr/urn:nbn:hr:105:656412

Rights / Prava: In copyright / Zaštićeno autorskim pravom.

Download date / Datum preuzimanja: **2024-03-29**

Repository / Repozitorij:

Dr Med - University of Zagreb School of Medicine Digital Repository

SVEUČILIŠTE U ZAGREBU
MEDICINSKI FAKULTET

Karolina Krstanac

Gastrointestinalni stromalni tumori i simultane neoplazme

DIPLOMSKI RAD

Zagreb, 2016.

Ovaj diplomski rad izrađen je na Katedri za patologiju pod vodstvom doc.dr.sc. Gorane Aralice i predan je na ocjenu u akademskoj godini 2015/2016.

Popis i objašnjenje skraćenica

ATP - adenozin trifosfat (*eng. adenosine triphosphate*)

EMA - Europska agencija za lijekove (*eng. European Medicines Agency*)

ESMO - Europsko društvo za medicinsku onkologiju (*eng. European Society for Medical Oncology*)

FDA - Agencija za hranu i lijekove (*eng. Food and Drug Administration*)

GIS - gastrointestinalni sustav (*eng. gastrointestinal system*)

GIST - gastrointestinalni stromalni tumor (*eng. gastrointestinal stromal tumor*)

HDACI - inhibitori histonske deacetilaze (*eng. histone deacetylase inhibitors*)

ICC - Cajalove intersticijske stanice (*eng. interstitial cells of Cajal*)

IGF-1 - inzulinu sličan faktor rasta-1 (*eng. insulin-like growth factor-1*)

MALT – mukozi pridruženo limfatično tkivo (*eng. mucosa associated lymphoid tissue*)

MAPK - mitogenom aktivirane protein kinaze (*eng. mitogen-activated protein kinases*)

NF1 - neurofibromatoza tip 1 (*eng. neurofibromatosis type 1*)

PDGFRA – alfa receptor za čimbenik rasta podrijetla trombocita (*eng. platelet-derived growth factor receptor alpha*)

PHD - patohistološka dijagnoza (*eng. pathohistological diagnosis*)

PI3-K - fosfatidilinozitol 3-kinaza (*eng. phosphoinositide 3-kinase*)

SCF - faktor matičnih stanica (*eng. stem cell factor*)

SDH - sukcinat dehidrogenaza (*eng. succinate dehydrogenase*)

SMA - glatkomišićni aktin (*eng. smooth muscle actin*)

TKIs - inhibitori tirozin kinaza (*eng. tyrosine kinase inhibitors*)

1. SAŽETAK

Gastrointestinalni stromalni tumori i simultane neoplazme

Karolina Krstanac

Gastrointestinalni stromalni tumori (GIST) najčešći su mezenhimalni tumori probavnoga trakta. Najčešće se javljaju sporadično. Unatoč tome, drugi primarni tumori kod bolesnika s GIST-om nisu rijetkost. Ovi se tumori mogu pojaviti u isto vrijeme (sinkrono) ili prije/poslije dijagnoze GIST-a (metakrono). U ovom radu pretražili smo arhivu Kliničke bolnice Dubrava od 2000. do 2016. godine i zabilježili sve GIST-ove. Analizom medicinske dokumentacije pronašli smo 100 bolesnika s GIST-om. Pronađena su 44 dodatna primarna tumora kod 35 (od ukupno 100) bolesnika s GIST-om. U 20 (45%) slučajeva radilo se o sinkronim, a u 24 (55%) slučaja o metakronim neoplazmama. Najzastupljenije su bile neoplazme probavnoga sustava (15 slučajeva, 34%) i mokraćno-spolnoga sustava (10 slučajeva, 23%). GIST-ovi u skupini bolesnika s dodatnim neoplazmama bili su prosječne veličine 3,82 cm, što je manje u odnosu na skupinu bolesnika bez dodatnih tumora (6,60 cm). U skupini s dodatnim tumorima, 37% bolesnika imalo je GIST prognostičke skupine 1 prema Klasifikaciji tumora probavnog trakta Svjetske zdravstvene organizacije iz 2010. godine, što je značajno više u odnosu na bolesnike bez dodatnih neoplazmi (9%). Također, u skupini s dodatnim neoplazmama GIST je češće bio incidentalan nalaz u odnosu na bolesnike bez dodatnih sinkronih ili metakronih primarnih tumora. Zaključno, u skupini od 100 bolesnika s GIST-om pronađena je prevalencija sinkronih i metakronih tumora od 35%, što ukazuje na to da prisutnost dodatnih primarnih tumora kod bolesnika s GIST-om nije rijetkost i to treba imati u vidu tijekom dijagnostike, terapije i praćenja bolesnika.

Ključne riječi: gastrointestinalni stromalni tumori, sinkrone neoplazme, metakrone neoplazme

2. SUMMARY

Gastrointestinal stromal tumors and concomitant neoplasms

Karolina Krstanac

Gastrointestinal stromal tumors are the most common mesenchymal neoplasms of the gastrointestinal tract. Most cases of GISTs occur sporadically. In spite of that, the coexistence of other primary tumors in GIST patients is not a rarity. These tumors can occur in the same time (synchronously) or before/after (metachronously) in regards to GIST. In this thesis, we analyzed KB Dubrava's archive from 2000. to 2016. and noted all GISTs. We analyzed medical records and found 100 patients with GISTs. Additional 44 primary tumors have been found in 35 (out of 100) patients with GIST. There were 20 (45%) cases of synchronous and 24 (55%) cases of metachronous neoplasms. The most common were gastrointestinal neoplasms (15 cases, 34%) and neoplasms of genitourinary tract (10 cases, 23%). The average size of GIST was 3.82 cm in the group of patients with additional neoplasms, which is less than those in patients without additional tumors (6.60 cm). In the group with additional tumors, 37% of patients had GIST that were classified as prognostic group 1 according to classification of gastrointestinal tumors by World Health Organisation from 2010., which is significantly higher when compared to the group of patients without additional neoplasms (9%). Furthermore, GIST has more often been an incidental finding in the group with additional neoplasms, than in patients without additional synchronous or metachronous primary tumors. In conclusion, we found a 35% prevalence of synchronous and metachronous tumors in a group of 100 patientes, which indicates that the presence of additional primary tumors in GIST patients is not uncommon, and should be kept in mind during diagnosis, treatment and monitoring of patients.

Key words: gastrointestinal stromal tumors, synchronous neoplasms, metachronous neoplasms

SADRŽAJ

1. SAŽETAK

2. SUMMARY

3. UVOD 1

3.1. GASTROINTESTINALNI STROMALNI TUMOR 1

3.2. CAJALOVE INTERSTICIJSKE STANICE 2

3.3. EPIDEMIOLOGIJA 3

3.4. KLINIČKA OBILJEŽJA.....4

3.5.MAKROSKOPSKA OBILJEŽJA.....4

3.6. MIKROSKOPSKA OBILJEŽJA.....5

3.7.IMUNOHISTOKEMIJSKA OBILJEŽJA.....8

3.8. DIFERENCIJALNA DIJAGNOZA.....11

3.9. MOLEKULARNA PATOLOGIJA.....11

3.10. GIST - POSEBNI OBLICI.....14

3.10.1. MIKRO-GIST.....14

3.10.2. OBITELJSKI GIST.....14

3.10.3. CARNEYEVA TRIJADA I CARNEYEVA DIJADA 14

3.10.4. NEUROFIBROMATOZA TIPA 1.....15

3.10.5. GIST U PEDIJATRIJSKOJ POPULACIJI.....15

3.11. ODREĐIVANJE STADIJA TUMORA I PROCJENA RIZIKA.....16

3.12. LIJEČENJE..... 19

3.12.1. KIRURŠKO LIJEČENJE.....19

3.12.2. TIROZIN KINAZNI INHIBITORI.....19

3.13. GIST I SINKRONE ILI METAKRONE NEOPLAZME.....20

3.13.1. PREGLED LITERATURE.....20

3.13.2.GIST I SINKRONE ILI METAKRONE NEOPLAZME PROBAVNOGA SUSTAVA.....23

3.13.3. GIST I SINKRONE ILI METAKRONE NEOPLAZME IZVAN PROBAVNOGA SUSTAVA.....26

3.13.4.MULTIPLI PRIMARNI GIST.....28
4.CILJ RADA.....29
5. MATERIJALI I METODE.....30
6. REZULTATI.....31
7. RASPRAVA.....39
8.ZAKLJUČAK.....43
9. ZAHVALE.....44
10.POPIS LITERATURE.....45
11 . ŽIVOTOPIS.....51

3. UVOD

3.1. GASTROINTESTINALNI STROMALNI TUMOR

Iako čine manje od 1% ukupnog broja gastrointestinalnih tumora (Behazin NS 2015), gastrointestinalni stromalni tumori (GIST) najčešći su mezenhimalni tumori probavnoga trakta. Razvijaju se iz Cajalovih intersticijskih stanica. Najčešće se pojavljuju u želucu i tankom crijevu. Njihov maligni potencijal varira od malih lezija benigne naravi pa sve do izrazito malignih tumora. Imunohistokemijski, gotovo svi su pozitivni su na KIT (CD117) i/ili DOG1 (ANO1) pa se pomoću njih može dijagnosticirati velika većina ovih tumora (Corless 2014). Većina ovih tumora posjeduje mutaciju gena za c-KIT tirozinsku kinazu ili mutaciju gena za PDGFRA (α-receptor za čimbenik rasta podrijetla trombocita). Manji broj tumora ne izražava niti jednu od spomenutih mutacija (tzv. divlji tip). Terapijske opcije uključuju kiruršku resekciju i liječenje tirozin kinaznim inhibitorima (TKIs) kao što su imatinib, sunitinib i regorafenib.

Povijesno gledajući, dugi niz godina ovi su tumori klasificirani kao lejomiomi ili lejomiosarkomi jer su pod svjetlosnim mikroskopom pokazivali značajke glatkomišićnog tkiva (Rammohan et al. 2013; Joensuu et al. 2013). No, 1970-ih, istraživanja uz upotrebu elektronskog mikroskopa unose sumnju u mišićno podrijetlo, a 1980-ih, uvođenjem metoda imunohistokemije, pokazuje se da, sudeći prema antigenima koje stanice ovih tumora izražavaju na svojoj površini, one nemaju glatkomišićno podrijetlo, ali su povezane sa stanicama podrijetla neuralnog grebena (Behazin NS 2015). Mazur i Clark (1983.) prvi uvode termin “stromalni tumor” i opisuju GIST kao zaseban entitet (Liegl-Atzwanger et al. 2010; Tornillo 2014). Ipak, taj naziv postaje prihvaćen tek ranih 1990-ih kad je otkriven CD34, prvi marker za stromalne tumore gastrointestinalnog sustava (Liegl-Atzwanger et al. 2010; Baikoussis et al. 2011).

3.2. CAJALOVE INTERSTICIJSKE STANICE

Tijekom 1990-ih došlo je do napretka u poznavanju etiologije GIST-a, kad su istraživači primjetili sličnost između stanica GIST-a i Cajalovih intersticijskih stanica (ICC) (Hirota & Isozaki 2006; Liegl-Atzwanger et al. 2010; Baikoussis ez al. 2011). Radi se o mezenhimalnim stanicama, vretenasta oblika koje imaju ulogu u nastanku peristaltičkih kontrakcija. ICC su pozitivne na CD117, CD34 i DOG1, kao i većina GIST-ova.

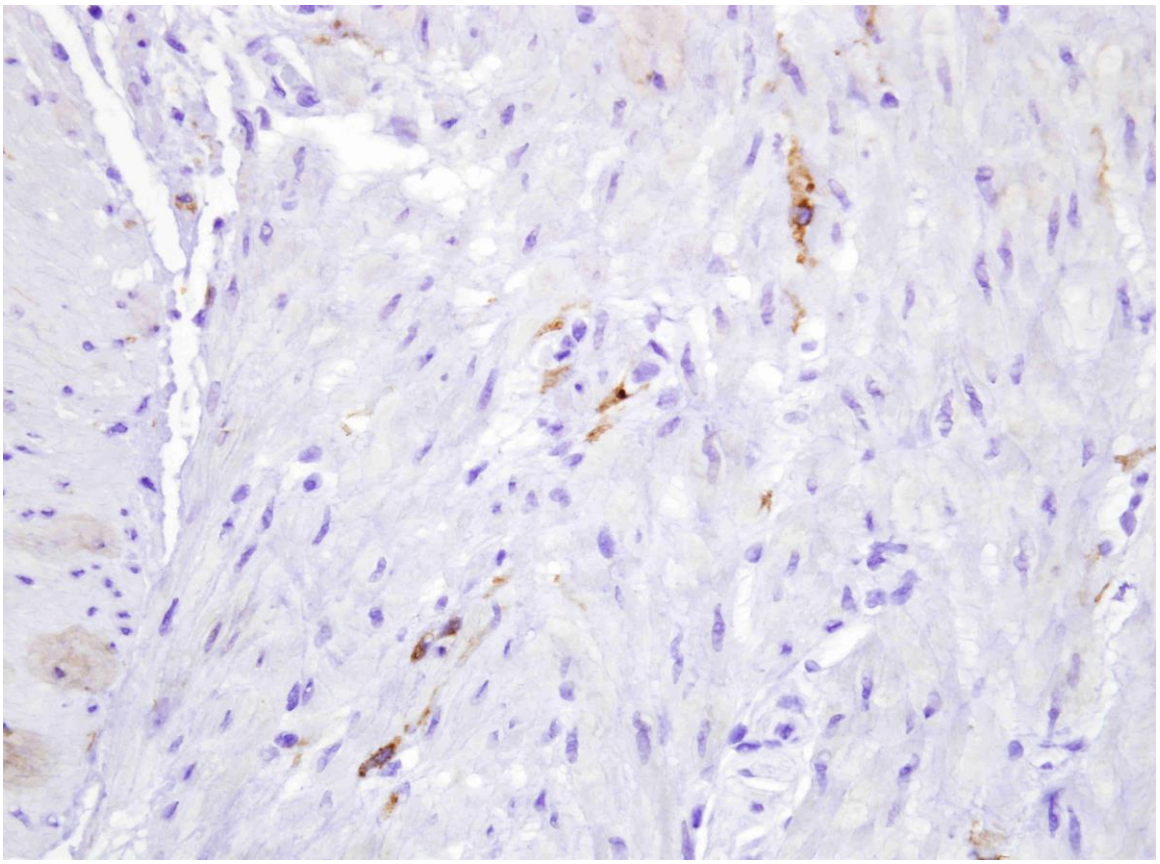

Slika 1. Cajalove intersticijske stanice u mišićnom sloju stijenke tankog crijeva, imunohistokemijsko bojenje CD117, povećanje 400x

Cajalove intersticijske stanice prvi je opisao neurolog Santiago Ramon y Cajal, 1893. godine, kao mrežu neurona u stijenci probavnoga trakta zamorca. Pretpostavio je da ove stanice igraju ulogu u peristaltičkim pokretima, a njegovu su pretpostavku potvrdili Thomsen i sur. više od 100 godine kasnije, 1998. godine (Hirota & Isozaki 2006). ICC oblikuju mrežu koja okružuje Auerbachov splet, a raspoređene su i u slojevima

muskularis proprije. Klasificiraju se u nekoliko podtipova prema anatomskoj lokalizaciji, a samo neki podtipovi imaju sposobnost neurotransmisije (Hirota & Isozaki 2006).

Kindblom i sur. objavili su 1998. godine rad u kojem tvrde da se GIST razvija iz pluripotentne mezenhimalne matične stanice koja je programirana da se diferencira u Cajalovu intersticijsku stanicu. Daljnja su istraživanja otkrila da Cajalove stanice izražavaju tirozin kinazni receptor KIT i da je njihov razvoj ovisan o faktoru matičnih stanica koji je reguliran preko KIT kinaze (Tornillo 2014; Behazin NS 2015).

Poznato je da u nasljednim oblicima GIST-ova (nasljedna KIT ili PDGFRA mutacija) multifokalna hiperplazija Cajalovih stanica predstavlja prekursorsku promjenu za nastanak multiplih GIST-ova. Postoji i sporadični, obično fokalni, oblik ICC hiperplazije za koji se pretpostavlja da je prekursorska promjena iz koje se razvija sporadični GIST (Agaimy et al. 2007; Neves et al. 2015).

3.3. EPIDEMIOLOGIJA

Godišnje se dijagnosticira 11-19,6/1 000 000 stanovnika (Corless 2014) novih GIST-ova. Procijenjena prevalencija iznosi 130/1 000 000 stanovnika, ali ova je brojka vjerojatno i veća, budući da asimptomatski GIST često ostaje neprepoznat (Joensuu et al. 2013). GIST se može javiti u bilo kojoj dobi, no više od 80% bolesnika su stariji od 50 godina (medijan 63 godine) (Joensuu et al. 2013; Behazin NS 2015). Tumor se u oba spola javlja s približno jednakom učestalošću (Liegl-Atzwanger et al. 2010; Baikoussis et al. 2011; Joensuu et al.2013), iako se u literaturi ponekad navodi nešto veća učestalost kod muškaraca (Tan et al. 2012; Tran et al. 2005). Iako rijetko, GIST se javlja i u dječjoj i mlađoj odrasloj dobi, što se smatra posebnim kliničkim i patološkim entitetom.

U većini slučajeva, GIST se javlja sporadično, bez jasno utvrđenih rizičnih faktora (Liegl-Atzwanger et al. 2010; Joensuu et al. 2013), ali prepoznati su i rijetki obiteljski oblici povezani s nasljednim mutacijama KIT gena. GIST se može pojaviti i u sklopu nekih nasljednih sindroma, kao što su neurofibromatoza tip 1 (NF1), Carneyeva trijada i Carneyeva dijada (Liegl-Atzwanger et al. 2010; Ponti et al. 2010; The ESMO 2014).

3.4. KLINIČKA OBILJEŽJA

GIST se najčešće pojavljuje u želucu (60%) i tankom crijevu (25%), dok su rjeđa tumorska sijela (15%): kolon, rektum, jednjak, mezenterij i omentum (Corless 2014).

Kliničku sliku stvara približno 70% tumora. Ostatak čine asimptomatski tumori koji se otkrivaju kao usputan nalaz endoskopije ili kirurškog zahvata (25%), ili se otkriju tek obdukcijom (5%) (Tan et al. 2012; Joensuu et al. 2013; Rammohan et al. 2013). Kod simptomatskih tumora klinička slika uključuje: umor, pojam abdominalne boli, disfagije, osjećaja sitosti i opstrukcije crijeva. Česta je i pojava anemije koja je posljedica kroničnog krvarenja iz tumorom oštećene želučane ili crijevne sluznice ili kao posljedica intratumorskog krvarenja. Erozija sluznice tumorom može dovesti do akutnog krvarenja, a moguća je i pojava rupture tumora što rezultira intraperitonealnim krvarenjem, potencijalno životno ugrožavajućim stanjem (Liegl-Atzwanger et al. 2010; Corless 2014).

GIST najčešće metastazira u jetru i peritoneum, a vrlo rijetko na druga mjesta. Metastaze se nerijetko javljaju čak 10-15 godina nakon kirurške resekcije primarnog tumora pa je dugoročno praćenje imperativ (Baikoussis 2011). Važno je metastatski GIST razlikovati od multifokalnih GIST-ova koji su tipični za sindromske i nasljedne oblike tumora. Postoji i sporadični multipli GIST za koji su tipične različite KIT mutacije između pojedinih lezija, a njegova je patogeneza još uvijek slabo razjašnjena (Liegl-Atzwanger et al. 2010).

Petogodišnje preživljenje bolesnika varira u rasponu od 28 do 60%. Prosječno preživljenje bolesnika s lokaliziranom bolesti iznosi 5 godina, a za metastatsku ili recidivirajuću bolest 10-20 mjeseci (Behazin NS 2015). Ishod značajno ovisi o kliničkim i histopatološkim osobinama tumora.

3.5. MAKROSKOPSKA OBILJEŽJA

Makroskopski se najčešće radi o dobro ograničenim, sivkasto-bjelkastim tumorima, okruglasta ili vretenasta oblika. Obično su submukozno smješteni, ali mogu se nalaziti i u *muskularis propriji* ili subserozno. Mesnate su ili čvrste konzistencije, a unutar tumora mogu se naći područja nekroze, krvarenja ili cistične degeneracije. Mogu biti i lobulirani

i, posljedično, sličiti leiomiomima ili fibromima. Veličinom ovi tumori variraju od 1 cm do više od 40 cm, a prosječna je veličina oko 5 cm (Baikoussis et al. 2011; Corless 2014).

3.6. MIKROSKOPSKA OBILJEŽJA

Morfološki, GIST dijelimo na tri podvrste: tip vretenastih stanica, tip epiteloidnih stanica i mješoviti tip tumora. Tumori vretenastih stanica čine oko 70% slučajeva. Radi se o stanicama blijedo eozinofilne citoplazme i ovoidne jezgre. Granice između stanica slabo su izražene pa često izgledaju poput sincicija. Epiteloidni tumori obuhvaćaju 20% tumora. Građeni su od okruglih stanica svijetle citoplazme koje oblikuju gnijezda, a mogu sadržavati i intracitoplazmatske vakuole. Preostalih 10% tumora pokazuje mješovitu histološku građu, što znači da su građeni i od vretenastih i od epiteloidnih stanica (Liegl-Atzwanger et al. 2010; Baikoussis et al. 2011).

Terapija imatinibom obično smanjuje celularnost tumora, no tumori ostaju istog histološkog tipa kao i prije terapije. Zabilježene su i rabdomioblastične, hondroblastične i osteoblastične promjene. Vrlo rijetka, ali moguća, je pojava dediferencijacije u anaplastični sarkom.

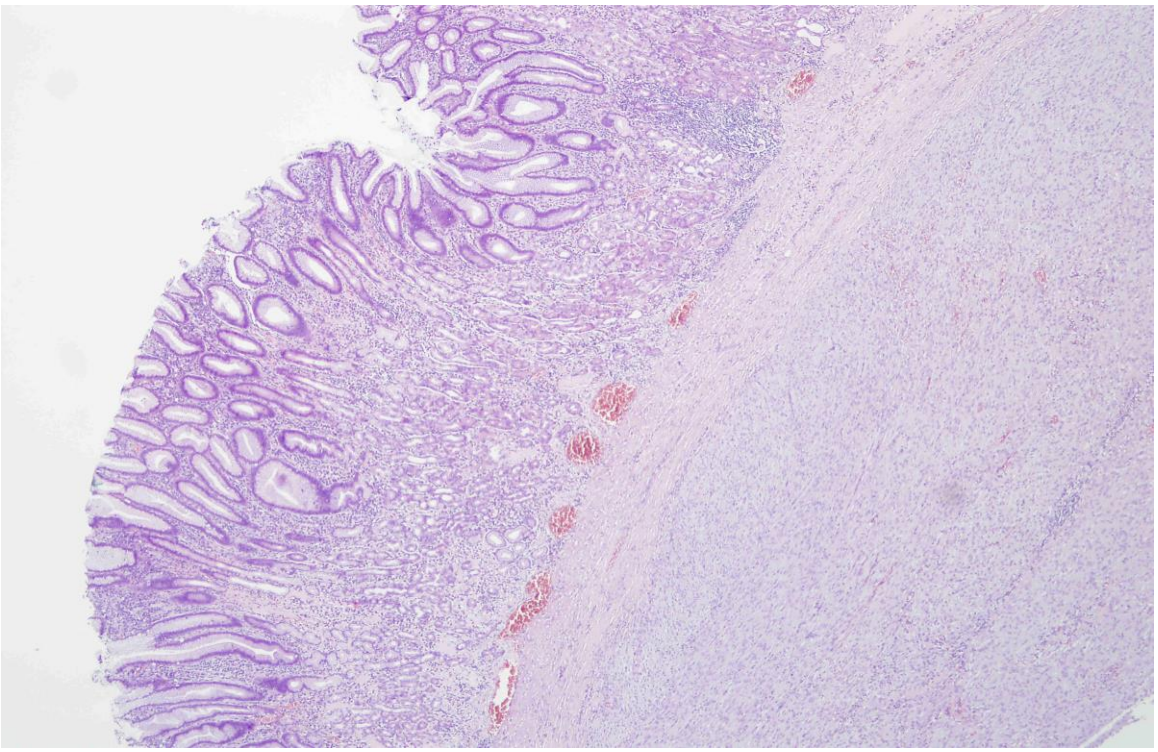

Slika 2. GIST smješten u mišićnom sloju želuca, bojenje HE, povećanje 400x

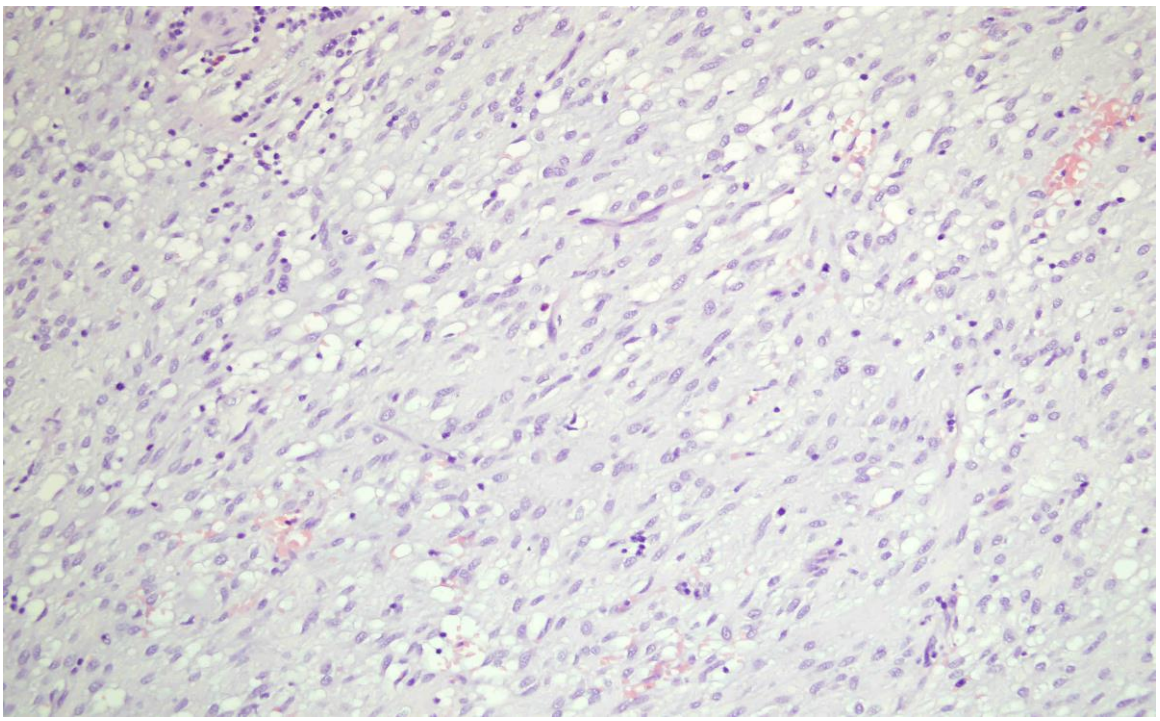

Slika 3. GIST, epiteloidni tip, bojenje HE, povećanje 400x

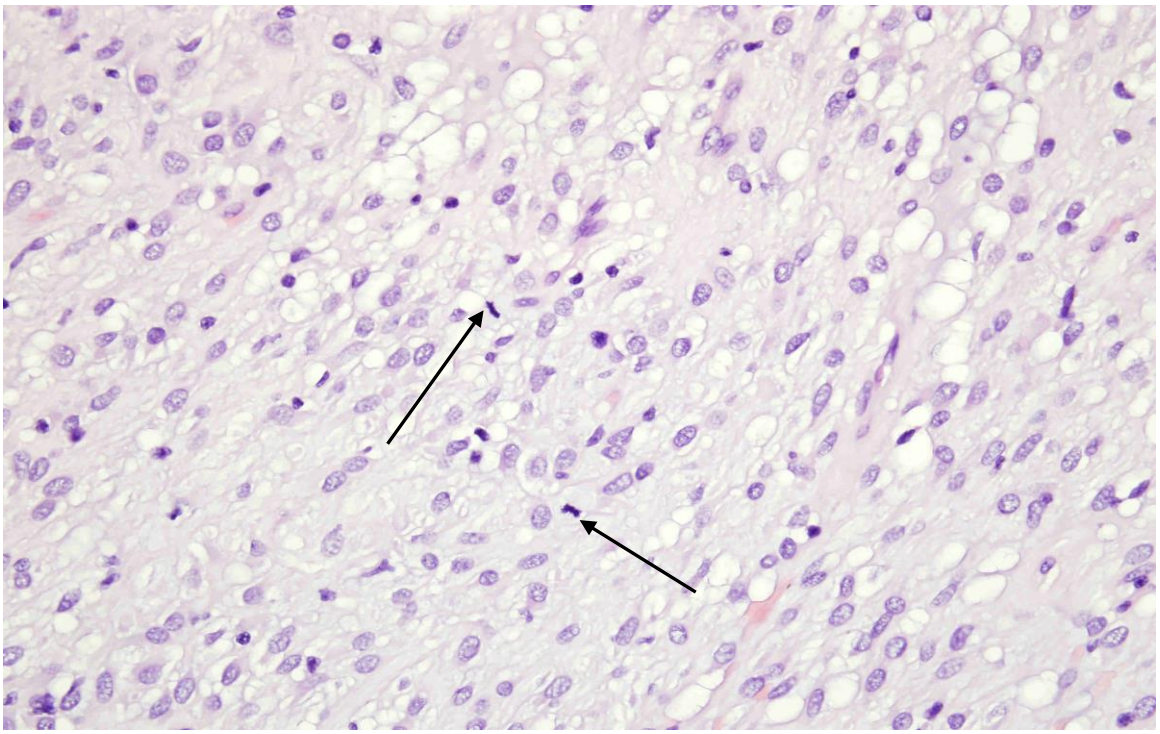

Slika 4. GIST niskog mitotskog indeksa, mitoze označene strelicama, bojenje HE, povećanje 400x

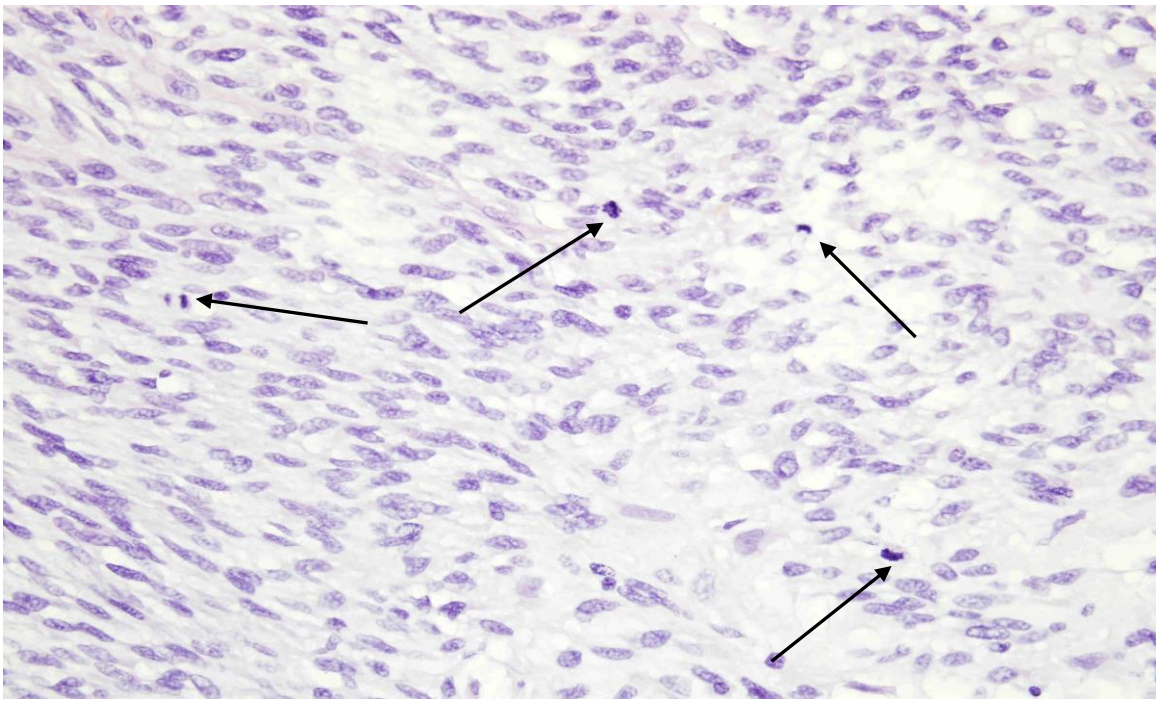

Slika 5. GIST visokog mitotskog indeksa, mitoze označene strelicama, bojenje HE, povećanje 400x

3.7. IMUNOHISTOKEMIJA OBILJEŽJA

Za dijagnozu GIST-a potrebna su imunohistokemijska bojenja. Tumorske stanice pokazuju imunohistokemijski membranski pozitivitet na KIT (CD117) i/ili DOG1. Svaki pojedinačno može se dokazati u više od 95% tumora (Corless 2014). Ostali mezenhimalni tumori rijetko izražavaju navedene imunohistokemijske markere. DOG1 (anoktamin, ANO1) posebno je značajan po tome što ga stanice GIST-a eksprimiraju neovisno o vrsti mutacije koja je prisutna u tumoru pa je koristan za dijagnozu KIT negativnih tumora. Ukoliko nakon terapije imatinibom dođe do promjene morfološke slike GIST-a u anaplastični sarkom, može se izgubiti imunohistokemijska ekspresija CD117 (Liegl-Atzwanger et al. 2010).

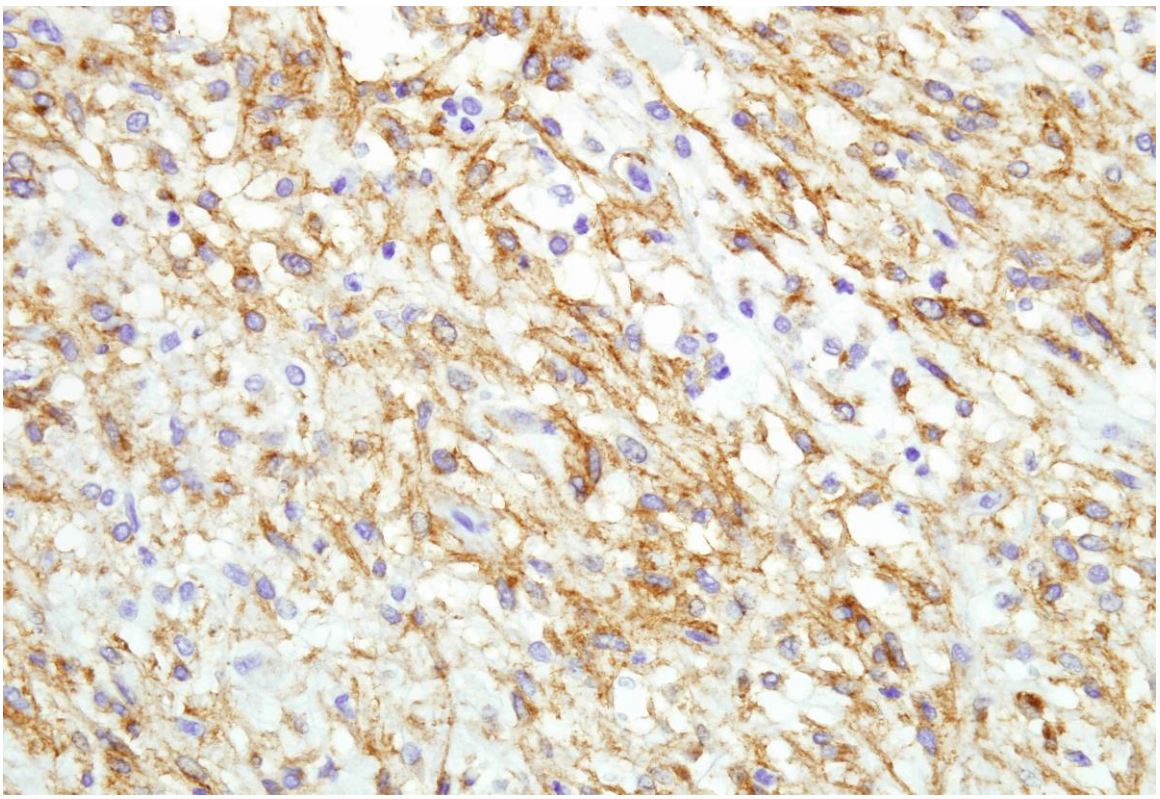

Slika 6. Imunohistokemijsko bojenje s CD117, pozitivne tumorske stanice GIST-a, povećanje 400x

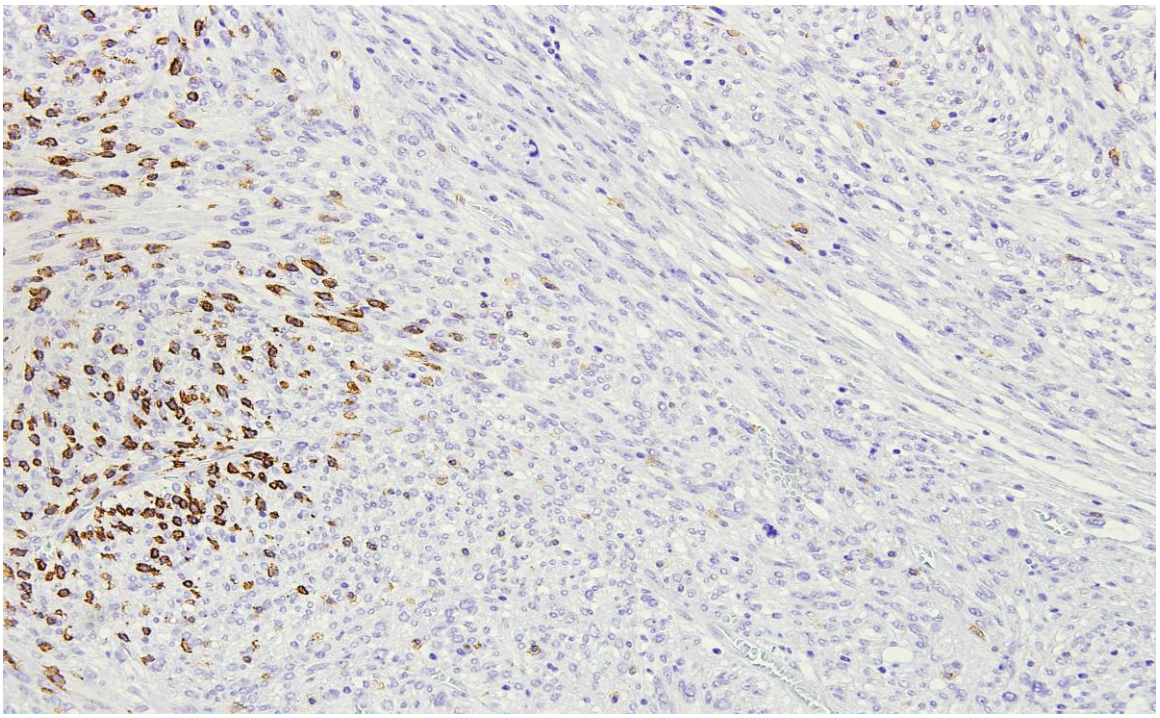

Slika 7. Imunohistokemijsko bojenje s CD117, djelomično pozitivne stanice GIST-a, povećanje 200x

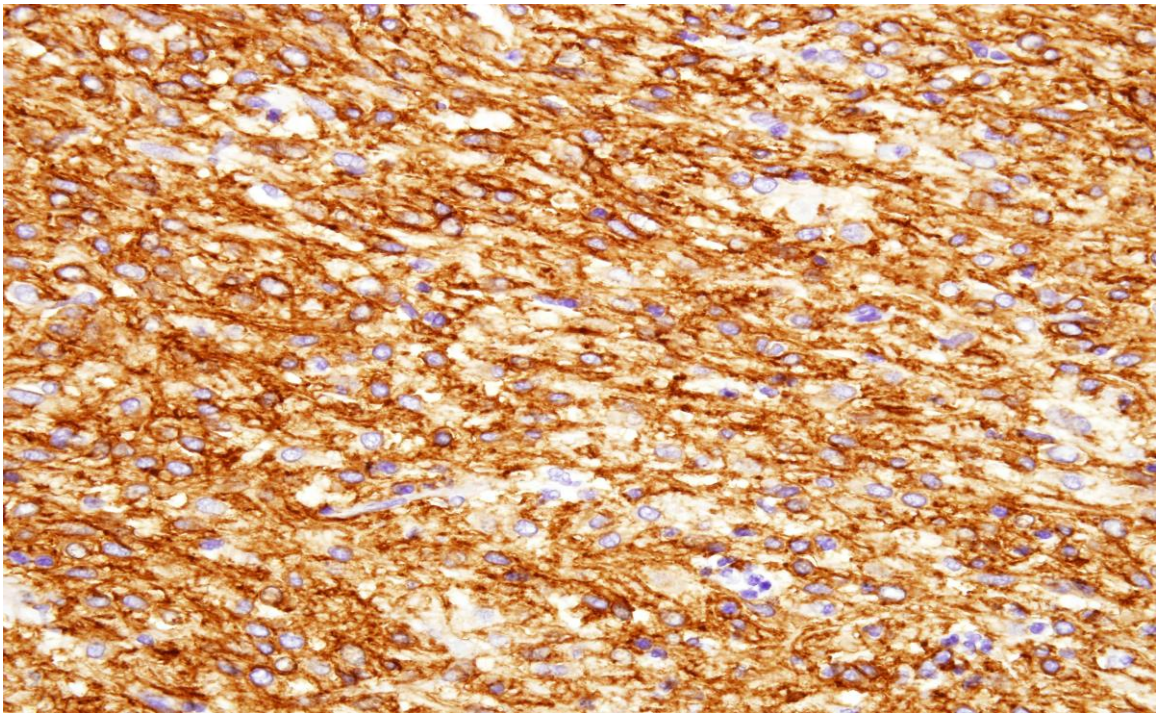

Slika 8. Imunohistokemijsko bojenje s DOG1, pozitivne tumorske stanice, povećanje 400x

Što se ostalih imunohistokemijskih biljega tiče, GIST u oko 70% slučajeva pokazuje CD34 membranski pozitivitet (Corless 2014; Tornillo 2014). CD34 je bio prvi marker koji se koristio za dijagnozu gastrointestinalnog stromalnog tumora.

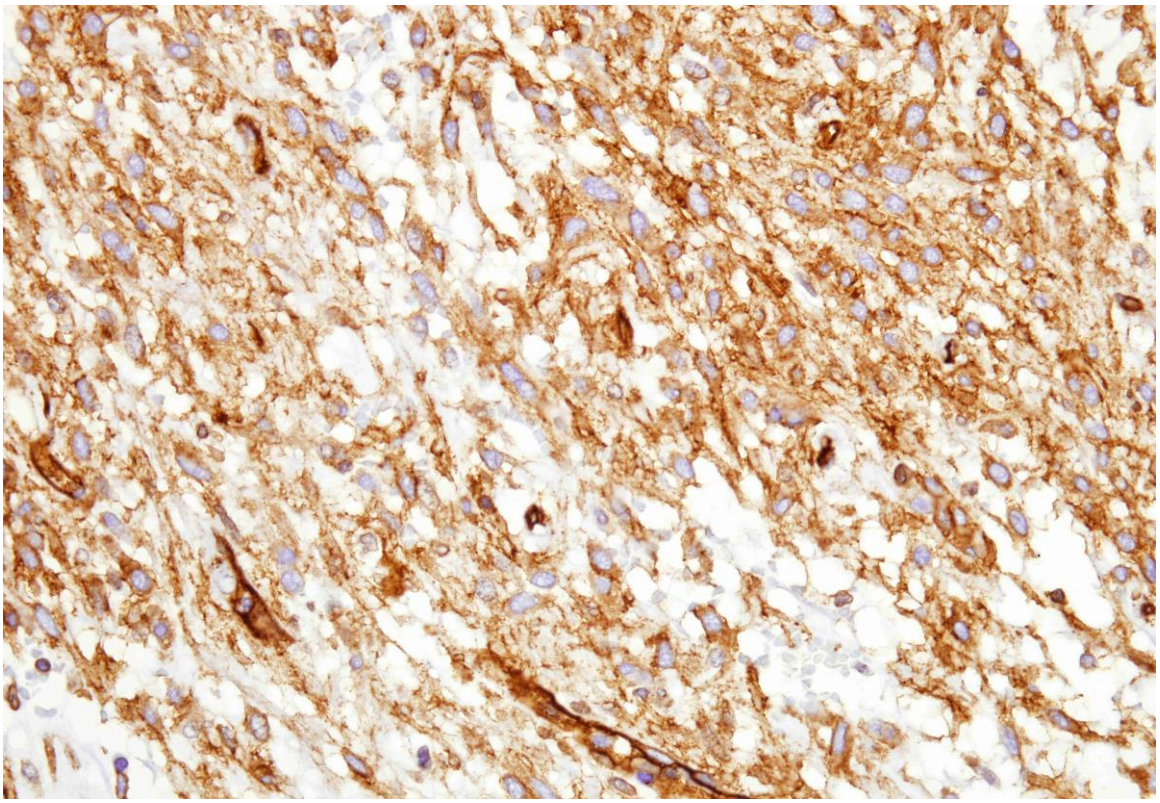

Slika 9. Imunohistokemijsko bojenje s CD34, pozitivne tumorske stanice, povećanje 400x

Dvije trećine tumora pozitivno je na h-caldesmon, a otprilike trećina pozitivna je na glatkomišićni aktin (SMA) (Liegl-Atzwanger et al. 2010; Tan et al. 2012). S-100 i citokeratin su rijetko izraženi na stanicama GIST-a (Liegl-Atzwanger et al. 2010; Baikoussis et al. 2011). Ekspresija aktina je varijabilna, dok je dezmin u većini slučajeva odsutan (Corless 2014).

3.8. DIFERENCIJALNA DIJAGNOZA

Diferencijalna dijagnoza, temeljena na mikroskopskoj građi tumora, vrlo je široka. Tako kod tumora vretenastih stanica diferencijalno dijagnostički dolazi u obzir: fibromatoza (može biti slabo CD117 pozitivna), lejomiom, lejomiosarkom, švanom, sinovijalni sarkom, dediferencirani liposarkom, sarkomatoidni karcinom (Corless 2014). U slučaju epiteloidnog tumora u diferencijalnu dijagnozu ulaze: neuroendokrini tumori, epiteloidni leiomiom, metastatski melanom (može biti CD117 pozitivan) i angiosarkom (može biti CD117 pozitivan).

Potrebno je ovdje spomenuti i to da mnogi drugi tumori mogu biti KIT pozitivni (Dow et al. 2006; Tan et al. 2012). Ovdje ubrajamo neke sarkome (angiosarkom, Ewingov sarkom), seminom, mastocitom, ekstramedularni mijeloidni tumor i neke karcinome (sitnostanični karcinom pluća).

3.9. MOLEKULARNA PATOLOGIJA

Hirota i sur. 1998. godine objavljuju rad koji opisuje otkriće mutacije gena za KIT (c-kit protoonkogena) u stanicama GIST-a. Ovo otkriće predstavlja veliki napredak, ne samo zbog boljeg poznavanja patogeneze tumora na molekularnoj razini, nego i zbog toga što je dovelo do primjene TKIs kao nove terapijske mogućnosti u liječenju (Liegl-Atzwanger et al. 2010; Rammohan et al. 2013; Behazin NS 2015). Većina ovih tumora, njih 75–80%, posjeduje mutaciju KIT gena (Joensuu et al.2013; Corless 2014). KIT je dio obitelji tirozin kinaznih receptora tipa III, kojoj pripadaju i PDGFRA, PDGFRB, CSF1R (receptor za faktor stimulacije rasta makrofaga) i FLT3. Najčešća je mutacija u egzonu 11 (Tan et al. 2012; Corless 2014; Tornillo 2014) koji kodira jukstamembransku domenu KIT receptora. Može se raditi o deleciji, supstituciji, inserciji ili njihovim kombinacijama. Delecije su povezane s kraćim preživljenjem u odnosu na druge tipove mutacija u egzonu 11 (Corless 2014). Druge su po učestalnosti mutacije u egzonu 9 (Tan et al. 2012; Corless 2014; Tornillo 2014) koje dovode do promjena u ekstracelularnom dijelu KIT receptora. Ove su mutacije tipične za GIST smješten u tankom i debelom crijevu, a rijetko se javljaju kod tumora smještenih u želucu (Corless 2014; Tornillo 2014). Vrlo su rijetke mutacije u egzonu 13 (ATP-vežuća regija ili tirozin kinazna domena I) i egzonu 17

(aktivacijska petlja ili tirozin kinazna domena II). KIT je receptor koji se normalno aktivira vezanjem liganda, faktora rasta matičnih stanica (SCF). Kod normalnog KIT receptora, bez mutacije, postoji ravnoteža između aktivne i inaktivne konformacije receptora. Vezanjem liganda na receptor dolazi do njegove dimerizacije. Jukstamembranska regija regulira dimerizaciju pa mutacija u ovoj regiji dovodi do poremećaja tog procesa. Mutacije u ekstracelularnoj regiji dovode do konformacijske promjene ove domene koja oponaša vezanje liganda na KIT. Mutacija u aktivirajućoj petlji dovodi do stabilizacije aktivne konformacije receptora. Aktivacijom KIT receptora započinje signalizacija putem signalnih puteva proteinskih kinaza aktiviranih mitogenima (MAPK) i fosfatidilinozitol 3 kinaza (PI3K). Kad je KIT mutiran ovi su signalni putevi pretjereno aktivni što rezultira pojačanom translacijom proteina u stanici, pretjeranom stimulacijom staničnog ciklusa i antiapoptotičkim učinkom (Liegl-Atzwanger 2010; Joensuu 2013; Corless 2014). U većini slučajeva tumorske stanice su heterozigoti za KIT mutaciju. Ipak, u približno 15% tumora dolazi do gubitka preostalog KIT alela što je povezano sa agresivnim ponašanjem tumora (Corless 2014).

KIT i PDGFRA mutacije međusobno su isključive (Tan et al. 2012; Corless 2014). Otprilike 10% slučajeva GIST-a sadrži PDGFRA mutaciju (Joensuu et al. 2013; Tornillo 2014) koju su identificirali Heinrich i sur. 2003. godine. PDGFRA može biti promijenjen u jukstamembranskoj domeni (egzon 12), ATP-vežućoj domeni (egzon 14) ili u aktivacijskoj petlji (egzon 18). Navedene promjene PDGFRA gena imaju slične učinke kao i promjene ekvivalentnih dijelova KIT gena (Liegl-Atzwanger et al. 2010; Tan et al. 2012; Corless 2014). Mutacija D842V u egzonu 18 PDGFRA povezana je s rezistencijom i na imatinib i sunitinib (Liegl-Atzwanger et al. 2010). Ova mutacija pogoduje aktivnoj konformaciji kinaze i posljedično otežava vezanje navedenih lijekova. Tumori sa PDGFRA mutacijama obično su smješteni u želucu i imaju nešto manji maligni potencijal u odnosu na tumore sa KIT mutacijama (Liegl-Atzwanger et al. 2010; Tornillo 2014). Morfološki se GIST sa KIT i PDGFRA mutacijama ne razlikuju.

U 10-15% slučsjeva GIST ne posjeduje niti KIT niti PDGFRA mutaciju (Joensuu et al. 2013). U takvim slučajevima govorimo o tumorima divljeg tipa. Oni posjeduju neke druge onkogenetske mutacije poput BRAF (V600E) mutacije, mutacije u podjedinicama sukcinat-dehidrogenaze (SDHA, SDHB, SDHC, SDHD), mutacije RAS porodice gena

(HRAS, NRAS, KRAS) (Joensuu et al. 2013; Corless 2014). GIST koji se javlja u sklopu neurofibromatoze tipa 1, Carney-Stratakis sindroma i Carneyjeve trijade također je divljeg tipa (Joensuu et al. 2013).

Mutacije KIT/PDGFRA imaju važnu ulogu u nastanku gastrointestinalnih stromalnih tumora. Ipak, da bi došlo do njihova daljnjeg napredovanja potrebne su dodatne genetske ili kromosomske promjene poput delecije 14q, 22q, 1p i 9p kromosoma. Ovakve su kromosomske promjene povezane s malignom transformacijom tumora (Joensuu et al. 2013; Corless 2014).

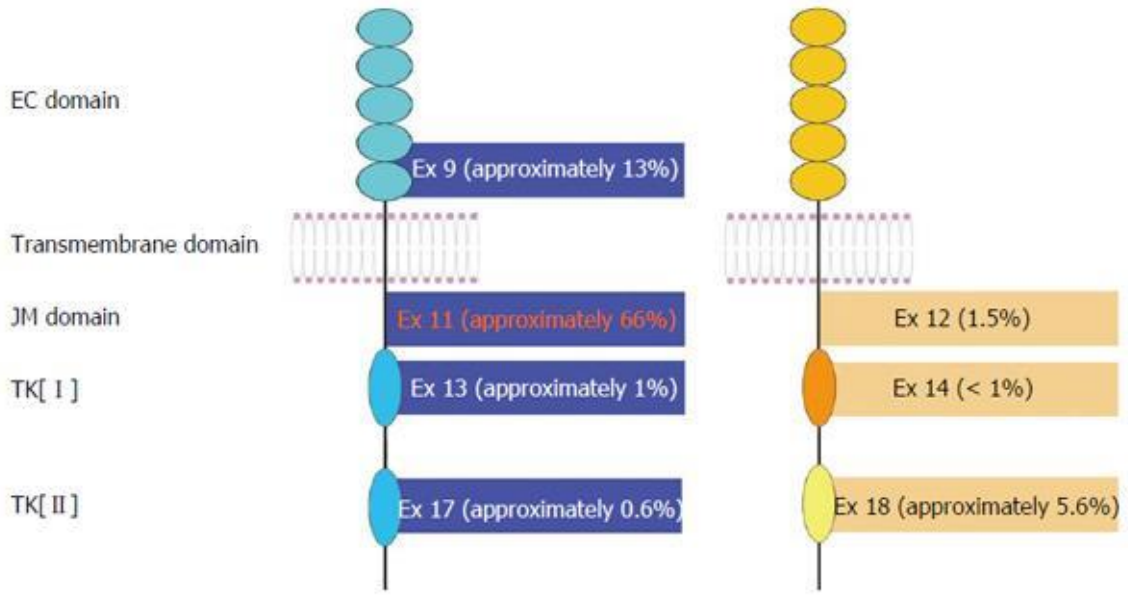

Slika 10. Prikaz strukture KIT i PDGFRA receptora i raspodjela mutacija u receptoru (*Slika preuzeta iz Zhu & Ou, World J Transl Med, 2015.*)

3.10. GIST - POSEBNI OBLICI

3.10.1. MIKRO-GIST

Ovaj pojam označava GIST veličine 1-10mm. Može ih se pronaći u 2,9-35% želudaca pregledanih nakon gastrektomije ili na obdukciji (Corless 2014). Najčešće se nađu u području gastroezofagealnog spoja i u proksimalnom dijelu želuca, a rijetko u drugim dijelovima probavnoga trakta. Prevalencija ovih tumora u populaciji srednje i starije životne dobi jako je velika. Procjenjena prevalencija za populaciju SAD-a iznosi više od 10 milijuna mikro-GIST-ova (Joensuu et al. 2013). Mitotički su ovi tumori inaktivni, a često pokazuju znakove kalcifikacije i hijalinizacije (Joensuu et al. 2013; Corless 2014). Stanice ovih tumora posjeduju isti tip mutacija KIT ili PDGFRA gena kao i veći, klinički značajni tumori. Ove mutacije nisu dovoljne za daljnju progresiju tumora. Nakupljanjem dodatnih mutacija i stjecanjem kromosomskih promjena mikro-GIST može napredovati do većih i klinički značajnih tumora, no to se događa samo u vrlo malom postotku od ukupnog broja mikro-GIST-ova (Corless 2014).

3.10.2. OBITELJSKI GIST

Nasljedne mutacije KIT gena (egzon 8, 11, 13 ili 17) ili PDGFRA gena (egzon 12) dokazane su u nekim obiteljima. Penetracija ovih mutacija je visoka pa će većina zahvaćenih članova obitelji razviti jedan ili više tumora tijekom života. Ovi se tumori javljaju u ranijoj dobi (srednja dob je 44 godine) u odnosu na sporadične GIST-ove (srednja dob je 60 godina). Nema razlike u pojavi između spolova. U većini slučajeva obiteljski GIST ima benigan tijek. Uz GIST se kod ovih bolesnika često javljaju i kožne hiperpigmentacije i bolesti mastocita (Liegl-Atzwanger et al. 2010; Tan et al. 2012; Joensuu et al. 2013).

3.10.3. CARNEYEVA TRIJADA I CARNEYEVA DIJADA

Nenasljedni sindrom koji uključuje želučani GIST, paragangliom i plućni hondrom naziva se Carneyeva trijada. U odnosu na sporadični GIST javlja se u mlađoj dobi, češće pogađa ženski spol i česte su multifokalne lezije. Nadalje, GIST se sklopu ovog sindroma

najčešće javlja u antrumu želuca i pokazuje pretežno epiteloidnu morfologiju. Nerijetko metastazira (često u limfne čvorove) i otporan je na terapiju imatinibom. Ovaj tumor ne posjeduje KIT ili PDGFRA mutaciju, ali na imunohistokemiji pokazuje smanjenu ekspresiju podjedinice B sukcinat-dehidrogenaze (SDHB), što je neobično jer mutacije gena koji kodiraju za podjedinice SDH nisu dokazane u ovom tumoru (Liegl-Atzwanger et al. 2010; Tan et al. 2012; Joensuu et al. 2013).

Istovremena pojava paraganglioma i GIST-a kod osoba koje posjeduju mutacije gena za podjedinice SDH (A, B, C, D) naziva se Carneyeva dijada ili Carney-Stratakis sindrom (Tan et al. 2012; Joensuu et al. 2013).

3.10.4. NEUROFIBROMATOZA TIPA 1

Kod dijela bolesnika s neurofibromatozom tipa 1 (von Recklinghausenova bolest) pojavit će se jedan ili više GIST-ova, pretežno u tankom crijevu. Iako su CD117 pozitivni, ovi tumori rijetko posjeduju mutaciju KIT ili PDGFRA gena. Građeni su od vretenastih stanica, mitotički su najčešće inaktivni, a klinički tijek većine ovih tumora je benigan (Liegl-Atzwanger et al. 2010; Tan et al. 2012; Joensuu et al. 2013; Tornillo 2014).

3.10.5. GIST U PEDIJATRIJSKOJ POPULACIJI

Otprilike 1-2% tumora pojavljuju se u drugom desetljeću života i to češće kod djevojčica. Većinom su epiteloidnog tipa i smješteni su u želucu. Mutacije KIT ili PDGFRA gena rijeko su prisutne, iako su ovi tumori imunohistokemijski pozitivni na CD117 (Miettinen et al. 2005; Liegl-Atzwanger et al. 2010). Rastu sporo, ali često metastaziraju u limfne čvorove, za razliku od tumora u odrasloj populaciji (Baikoussis et al. 2011). Razlikuju se i po odgovoru na terapiju, budući da pedijatrijski GIST pokazuje značajno dulje vrijeme bez napredovanja bolesti na terapiji sunitinibom, u odnosu na imatinib. To sunitinibu daje prednost kao lijeku prvog izbora kod ove skupine bolesnika (Liegl-Atzwanger et al. 2010). Pedijatrijski se GIST ponekad javlja zajedno sa paragangliomom i plućnim hondromom. Taj sindrom nazivamo Carneyevom trijadom, što je prethodno spomenuto.

3.11. ODREĐIVANJE STADIJA TUMORA I PROCJENA RIZIKA

UICC (Union for International Cancer Control) objavila je 2010. godine TNM klasifikaciju i sustav graduiranja za gastrointestinalne stromalne tumore (AJCC 2010; Tan et al. 2012). TNM klasifikacija (Tablica 1.) metoda je označavanja proširenosti tumora s obzirom na primarni tumor (T), regionalne metastaze u limfne čvorove (N) te metastaze u udaljene organe (M). Kombinacijom TNM klasifikacije sa histološkim gradusom tumora određuju se klinički stadiji tumora, specifični po liječenju i prognozi. Ovi se stadiji donekle razlikuju ovisno o sijelu tumora. Histološki se gradus tumora određuje prema broju mitoza na 5 mm^2 (na većini svjetlosnih mikroskopa 50 vidnih polja povećanja 400) . Pri tome GX označava da se gradus ne može odrediti, G1 označava niski gradus ($\leq$ 5 mitoza na 5 mm^2), a G2 je oznaka za visoki gradus (> 5 mitoza na 5 mm^2). Neki autori dovode u pitanje vrijednost TNM klasifikacije u kliničkoj praksi (Agaimy 2010). Prema smjernicama *European Sarcoma Network Working Group* iz 2014. godine, uporaba TNM klasifikacije se ne preporučuje (The ESMO 2014).

Povratak bolesti nakon kirurške resekcije nije rijetkost. Kako bi se olakšala procjena rizika za povratak bolesti, razvijeno je nekoliko stratifikacijskih sustava za procjenu agresivnosti tumora. Najpoznatiji ovakvi sustavi su: *National Institutes of Health* (NIH) kriteriji, *Armed Forces Institute of Pathology* (AFIP) kriteriji i modificirani NIH kriteriji. Prognostička točnost ovih sustava približno je jednaka (Joensuu et al 2013). NIH sustav predložen je prema Fletcheru i sur. 2002.godine, a uključuje veličinu tumora i broj mitoza kao kriterije rizika. AFIP, uz prethodna dva, uključuje i sijelo tumora kao kriterij rizika (Tablica 2.). Ovaj su sustav razvili Miettinen i sur. na temelju dugoročnog praćenja 1055 želučanih, 629 tankocrijevnih, 144 duodenalnih i 111 rektalnih GIST-ova (Liegl-Atzwanger et al. 2010). Modificirani NIH kriteriji sadrže četiri faktora rizika: veličinu tumora, broj mitoza, sijelo tumora i postojanje/nepostojanje rupture tumora (Joensuu et al 2013). Osim spomenutih sustava, za procjenu rizika ponekad se koriste i prognostički nomogrami (Joensuu et al. 2013; The ESMO 2014).

T - primarni tumor	
TX	postojanje ili odsutnost primarnog tumora nije bilo moguće dokazati
T0	nema dokazanog primarnog tumora
T1	≤ 2 cm
T2	> 2 cm ≤ 5 cm
T3	> 5 cm ≤ 10 cm
T4	> 10 cm
N - regionalni limfni čvorovi	
N0	nema regionalnih metastaza
N1	prisutne regionalne metastaze
M - udaljene metastaze	
M0	nema udaljenih metastaza
M1	prisutne udaljene metastaze

Tablica 1. TNM klasifikacija gastrointestinalnih stromalnih tumora

Rizična skupina	Broj mitoza na 5 mm^2	Veličina tumora (cm)	Sijelo tumora i rizik za progresiju bolesti (%)[a]			
			Želudac	Jejunum/ileum	Duodenum	Rektum
1	≤5 / 5 mm^2	≤ 2	Nema rizika (0)	Nema rizika (0)	Nema rizika (0)	Nema rizika (0)
2	≤5 / 5 mm^2	>2 ≤ 5	Vrlo nizak (1.9)	Nizak (4.3)	Nizak (8.3)	Nizak (8.5)
3a	≤5 / 5 mm^2	>5 ≤ 10	Nizak (3.6)	Umjeren (24)	-[c]	-[c]
3b	≤5 / 5 mm^2	> 10	Umjeren (10)	Visok (52)	Visok (34)	Visok (57)
4	>5 / 5 mm^2	≤ 2	Nema rizika[b]	Visok[b]	-[c]	Visok (54)
5	>5 / 5 mm^2	>2 ≤ 5	Umjeren (16)	Visok (73)	Visok (50)	Visok (52)
6a	>5 / 5 mm^2	>5 ≤ 10	Visok (55)	Visok (85)	-[c]	-[c]
6b	>5 / 5 mm^2	> 10	Visok (86)	Visok (90)	Visok (86)	Visok (71)

[a] Progresija bolesti definira se kao pojava metastaza ili smrt povezana s tumorom

[b] Podatci se temelje na ograničenom broju slučajeva

[c] Nedostatni podatci

Tablica 2. Procjena stupnja rizika kod primarnog GIST-a prema broju mitoza, veličini i sijelu tumora (Miettinen i sur., Semin Pathol, 2006.)

3.12. LIJEČENJE

3.12.1. KIRURŠKO LIJEČENJE

Kirurška resekcija primarna je terapija lokaliziranih tumora. Cilj je postići kompletnu, R0 (mikroskopski negativni resekcijski rubovi) resekciju tumora, bez rupture tumorske pseudočahure. Disekcija limfnih čvorova u pravilu nije indicirana jer su metastaze u limfnim čvorovima rijetke. Iznimku čini pedijatrijski i sindromski GIST kod kojeg su limfni čvorovi pozitivni u 20-59% slučajeva (Joensuu et al. 2013).

Kompletna resekcija tumora može se izvesti u približno 85% bolesnika, ali će otprilike 50% ovih bolesnika s vremenom razviti recidiv bolesti, i to u prosjeku 2 godine nakon resekcije (Rammohan et al. 2013). Zbog toga se danas kod značajnog broja bolesnika nakon operacije uvodi adjuvantna terapija imatinibom. Još uvijek ne postoji potpuna suglasnost oko toga koji su bolesnici kandidati za ovu terapiju, ali većina se slaže da bolesnici s visokorizičnim tumorom trebaju dobivati adjuvantnu terapiju (Liegl-Atzwanger et al. 2010; Tan et al. 2012; The ESMO 2014).

3.12.2. TIROZIN KINAZNI INHIBITORI

Tirozin kinazni inhibitori skupina su lijekova koji se koriste u liječenju uznapredovalih tumora. Prije njihova uvođenja, terapijske opcije za ove bolesnike bile su skromne. Odgovor na kemoterapiju bio je vrlo slab (<5%) pa je prosječno vrijeme preživljenja bolesnika bilo oko 18 mjeseci. Danas ukupno preživljenje bolesnika koji imaju uznapredovali GIST iznosi u prosjeku 5 godina, a prosječno vrijeme bez progresije bolesti iznosi 24 mjeseca (Corless 2014).

Prvi TKIs koji se koristio u terapiji gastrointestinalnih stromalnih tumora bio je imatinib mesilat i on je do danas ostao lijek prvog izbora za uznapredovali GIST. Kao što je ranije spomenuto, imatinib je danas indiciran i kao adjuvantna terapija nakon kirurške resekcije tumora koji su procijenjeni kao visokorizični, a ponekad se koristi i kao neoadjuvantna terapija s ciljem smanjenja tumorske mase prije kirurške resekcije. Osim imatiniba, i drugi TKIs se koriste u terapiji. Sunitinib je TKIs odobren kao druga, a regorafenib kao treća terapijska linija za GIST. Osim TKIs, razvijaju se i lijekovi

drugačijeg terapijskog djelovanja. Neki od njih su: imunomodulatori (ipilimumab, interferon alfa), inhibitori “heat shock” proteina (HSP-90), inhibitori PI3K, inhibitor receptora za inzulinu sličan faktor rasta 1 (IGF-1), BRAF inhibitor, inhibitori histonske deacetilaze (HDACI) (Liegl-Atzwanger et al. 2010; Tan et al. 2012; Joensuu et al 2013).

3.13. GIST I SINKRONE ILI METAKRONE NEOPLAZME

Višestruki primarni tumori kod istog bolesnika mogu se javiti sinkrono ili metakrono. Sinkronim se obično smatra primarni tumor dijagnosticiran istovremeno ili unutar 6 mjeseci od drugog primarnog tumora, a metakronim onaj koji je dijagnosticiran prije ili nakon više od 6 mjeseci (Kycler et al. 2006). Sinkrone i metakrone neoplazme mogu imati sijelo u istom ili u različitim organima i mogu biti istog ili različitog histološkog tipa.

3.13.1. PREGLED LITERATURE

Maiorana i sur. su 2000. godine objavili prvu seriju od šest slučajeva sinkrone pojave epitelnih i stromalnih tumora želuca i najvili kako su ovi slučajevi učestaliji nego što se do tada mislilo (Maiorana et al. 2000). Ruka i sur. 2004. izvještavaju o 10% bolesnika s dodatnim malignim tumorom u anamnezi, u seriji od 180 bolesnika s GIST-om (Ruka et al. 2004).

Godine 2005. objavljeno je njemačko istraživanje (Agaimy et al. 2005) u kojemu su autori između 97 bolesnika s GIST-om pronašli 18,6% bolesnika s dodatnim primarnim neoplazmama, uglavnom karcinomima. Najčešće se radilo o neoplazmama probavnog sustava/gušterače (50%). Omjer muškaraca i žena bio je 2:1. Gotovo svi GIST-ovi bili su vrlo niskog ili niskog rizika i pronađeni su kao slučajan nalaz tijekom obrade ili praćenja drugog tumora ili intraoperativno. Autori su zaključili kako GIST nije rijedak nalaz kod bolesnika s karcinomima i treba ga uzeti u obzir u diferencijalnoj dijagnozi novootkrivene lezije kod bolesnika s prethodno dijagnosticiranim malignitetom, kako bi se izbjegla pogrešna dijagnoza metastaze koja bi dovela do pogrešnih terapijskih odluka. Iste godine Kövér i sur. pronalaze 16,3% bolesnika sa sekundarnim neoplazmama između 43

bolesnika s GIST-om (Kövér et al. 2004).

Mađarsko istraživanje Kalmára i sur. otkriva da je učestalost malignih tumora probavnog sustava značajno veća među bolesnicima s GIST-om u odnosu na normalnu mađarsku populaciju. Prosječna dob bolesnika, kao i omjer muškaraca i žena, bili su približno isti kod bolesnika s GIST-om i kod bolesnika s GIST-om i dodatnim neoplazmama (Kalmára et al. 2004). Istraživanje turske populacije koje su proveli Sevinc i sur. podupire ovakve rezultate. Naime, oni između 200 bolesnika s GIST-om, liječenih u različitim turskim institucijama, pronalaze 16% bolesnika s dodatnim primarnim tumorima i naglašavaju da je prevalencija malignih tumora u subpopulaciji bolesnika s GIST-om značajno viša u usporedbi sa zdravom turskom populacijom (Sevinc et al. 2011).

Agaimy i sur. su prikupili podatke o 4813 bolesnika s GIST-om. Analizom podataka otkriveno je 10% bolesnika s barem jednom dodatnom primarnom neoplazmom uz GIST. Od toga je 0,6% bolesnika imalo više od jednog dodatnog primarnog tumora uz GIST. Najčešće su se uz GIST javljali tumori probavnog sustava (47%), zatim karcinomi prostate (9%), dojke (7%), leukemije/limfomi (7%), karcinomi bubrega (6%), pluća (5%) i neoplazme ženskog spolnog sustava (5%). Rjeđi su: karcinoid (3%), sarkomi mekog tkiva ili kosti (3%), melanom (2%) i seminom (1%) (Agaimy et al. 2006).

Poljsko istraživanje objavljeno 2007. godine (Liszka et al. 2007) obuhvaćalo je 82 bolesnika s histološki potvrđenom dijagnozom GIST-a između 1989. i 2006. godine. Dodatne su neoplazme pronađene u 26,8% bolesnika. Neoplazme probavnog sustava bile su na prvom mjestu po učestalosti. U grupi bolesnika s dodatnim neoplazmama, GIST-ovi su češće bili smješteni u tankom crijevu u odnosu na grupu s izoliranom pojavom GIST-a. Nadalje, u toj je grupi veći udio GIST-ova pripadao skupini niskog rizika za agresivno ponašanje. Potonje su autori povezali s većim brojem incidentalno otkrivenih GIST-ova u ovoj skupini.

Pandurengan i sur. su proveli studiju koja je uključivala 783 bolesnika s dijagnozom GIST-a između 1995. i 2007. godine. Kod 20% bolesnika pronađena je barem još jedna primarna neoplazma. Najbrojnije su bile neoplazme mokraćno-spolnog sustava (33%), dok su na drugom mjestu bile neoplazme probavnog sustava (26%). Razlika je to u odnosu na većinu prethodnih istraživanja u kojima su neoplazme probavnog sustava bile

na prvom mjestu po učestalosti. Bolesnici s dodatnom neoplazmom nešto su češće bili muškarci (M : Ž = 1,5 : 1,3) i nešto stariji u odnosu na bolesnike koji su imali samo GIST (66 : 53 godine). Najčešće neoplazme dijagnosticirane prije GIST-a bile su: karcinom prostate, dojke, jednjaka, bubrega i melanom. Poslije GIST-a najčešće su se javljali karcinomi pluća, bubrega i leukemije. Analizom 5-godišnjeg preživljenja pojedinih skupina bolesnika, pokazalo se da bolesnici s 2 ili više primarnih neoplazmi uz GIST imaju statistički značajno kraće preživljenje u odnosu na druge skupine bolesnika (Pandurengan et al. 2010).

Biasco i sur. između 172 bolesnika s GIST-om pronalaze 21% bolesnika s drugim sinkronim ili metakronim neoplazmama (Biasco et al. 2009).

Gonçalves i sur. otkrivaju 13,8% slučajeva dodatnih tumora u seriji od 101 slučaja GIST-a. U ovoj studiji, GIST-ovi su većinom bili manji od 5 cm, niskog ili vrlo niskog malignog potencijala, pronađeni kao slučajan nalaz intraoperativno ili tijekom praćenja drugog tumora (Gonçalves et al. 2010).

Ferreira i sur. izvještavaju o 14% bolesnika s dodatnim malignitetima u seriji od 43 bolesnika s GIST-om (Ferreira et al. 2010).

Ponti i sur. pronalaze 32,6% bolesnika s dodatnom primarnom novotvorinom među 141 bolesnikom s GIST-om. Na prvom su mjestu bile neoplazme probavnog sustava, a slijede ih neoplazme mokraćno-spolnog sustava. Od spomenutih 32,6% bolesnika, u jednom se slučaju radilo o bolesniku s neurofibromatozom tipa 1, a dva su slučaja bili bolesnici s Carneyevim sindromom (Ponti et al. 2010).

Arnogiannaki i sur. proučavali su imunohistokemijske i molekularne osobine GIST-ova s ili bez dodatnih neoplazmi. Nisu pronašli značajne razlike u imunohistokemijskom i molekularnom profilu između dvije skupine tumora. Također, analizom mutacija KIT i PDGFRA gena nisu pronašli statistički značajnu poveznicu između GIST-a i istovremeno postojeće druge tumorske lezije (Arnogiannaki et al. 2010).

Vassos i sur. izvještavaju o vrlo visokoj prevalenciji bolesnika s GIST-om i sinkronim/metakronim tumorima. U grupi od 86 bolesnika s GIST-om, 43% bolesnika imalo je sekundarne neoplazme. Autori ističu kako prognoza u ovakvim slučajevima nije određena GIST-om, nego je prvenstveno posljedica prateće novotvorine. Iz tog razloga predlažu da se terapijski algoritmi, kod ovakvih bolesnika, temelje na prognostički

značajnijem tumoru (pratećem uz GIST) (Vassos et al. 2014).

U nedavno objavljenim istraživanjima nađene su niže prevalencije u odnosu na prethodno spomenuto istraživanje: 14,5% (Giuliani & Bonetti 2015), 17,1% (Murphy et al. 2015) i 19% (Hechtman et al. 2015).

3.13.2. GIST I SINKRONE ILI METAKRONE NEOPLAZME PROBAVNOG SUSTAVA

Tumori probavnoga sustava najčešće su neoplazme koje se javljaju uz GIST. U većini slučajeva radi se o adenokarcinomima, a rjeđe o neoplazmama drugog histološkog tipa kao što su neuroendokrini tumori i limfomi. U ovim slučajevima GIST je najčešće smješten u želucu.

Prethodno spomenuta istraživanja Maiorane i sur. te Kalmára i sur. bave se pojavom drugih primarnih tumora probavnoga trakta uz GIST. Kövér naglašava visoku učestalost pojave GIST-a zajedno s karcinomima probavnog sustava, posebno adenokarcinomom želuca i kolorektalnim karcinomom i iznosi pretpostavku da bi se iza ove visoke učestalosti mogli kriti zajednički karcinogenetski faktori (Kövér et al 2004). Wronski i sur. zabilježili su sinkronu pojavu drugih malignioma probavnoga trakta u 4 slučaja (2 karcinoma želuca, 1 limfom želuca, 1 kolorektalni karcinom) od ukupno 28 bolesnika s primarnim GIST-om. U sva četiri navedena slučaja sijelo GISTa je bio želudac (Wronski et al 2006). Liu i sur. istražuju učestalost GIST-a kod bolesnika s primarnim epitelnim neoplazmama probavnog traktra. Pronalaze GIST kod 1,13% bolesnika s planocelularnim karcinomom jednjaka, 0,53% bolesnika s adenokarcinomom želuca, također kod 0,38% bolesnika s adenokarcinomom gušterače i 0,03% bolesnika s kolorektalnim karcinomom (Liu et al. 2009).

Do danas je objavljen velik broj slučajeva istovremene pojave GIST-a i adenokarcinoma želuca. Prema izvještajima u literaturi, to je najčešća neoplazma koja se javlja sinkrono s GIST-om. U većini slučajeva prvo je dijagnosticiran karcinom želuca, a GIST-ovi su pronađeni kao incidentalan nalaz preoperativno ili postoperativno (Ponti et al. 2010). Jedan od razloga je taj što su GIST-ovi uglavnom smješteni u submukozi, muskularis propriji ili subserozi, pa se preoperativnom biopsijom nađe samo karcinom.

Nadalje, GIST-ovi su nerijetko asimptomatski, a ukoliko imaju simptome, oni mogu biti maskirani simptomima želučanog karcinoma. Lin i sur. su uspoređivali kliničke, histološke i prognostičke osobine GIST-a između skupine bolesnika sa sinkronom pojavom GIST-a i adenokarcinoma u želucu i bolesnika koji su imali samo želučani GIST. GIST-ovi u skupini bolesnika koji su imali oba tumora bili su u većini slučajeva promjerom manji od 2 cm (83,3%) i niskog rizika. U gotovo svim slučajevima, GIST je pronađen kao incidentalan nalaz tijekom operacije ili postoperativno tijekom pregleda reseciranog želuca. Preživljenje bolesnika s oba tumora značajno je kraće u odnosu na bolesnike koji imaju samo GIST, a ovisi o karcinomu (Lin et al. 2014). Još uvijek se ne zna postoji li uzročna povezanost između pojave GIST-a i adenokarcinoma u želucu. Neki smatraju da je njihova sinkrona pojava koincidencija, dok drugi tvrde da postoji karcinogen koji istovremeno uzrokuje proliferaciju i onkogenezu epitelnih i stromalnih stanica. Za sada je to dokazano samo u eksperimentalnim modelima. Cohen i sur. dokazali su da istovremeno izlaganje nitrozogvanidinu i asetilsalicilnoj kiselini dovodi do razvoja karcinoma želuca i lejomiosarkoma kod štakora (Cohen et al. 1984). Ima teorija i da određeni faktori želučanog mikrookoliša imaju ulogu u nastanku obje neoplazme. Kaffes i sur. su objavili slučaj sinkrone pojave tri različite neoplazme u želucu jednog bolesnika. Radilo se o MALT limfomu, GIST-u i adenokarcinomu želuca kod bolesnika s infekcijom s Helicobacter pylori. Autori iznose pretpostavku da je upravo ta infekcija promovirajući čimbenik za nastanak navedenih tumora (Kaffes et al. 2002). Većina je istraživača odbacila ovu mogućnost, prvenstveno zbog činjenice da je infekcija s Helicobacter pylori jako česta u usporedbi s rijetkom pojavom GIST-a. Liu i sur. iznijeli su hipotezu da je želudac bio izložen nekom, zasad nepoznatom, karcinogenu, što je dovelo do istovremene proliferacije različitih staničnih linija (epitelnih i stromalnih stanica) (Liu et al. 2009).

Zanimljivo je spomenuti i vrlo rijetku pojavu tzv. kolizijskih tumora u želucu. Oni nastaju kad se dva histološki različita tumora razviju na istom mjestu pa se njihove stanice izmiješaju. Većina kolizijskih tumora želuca opisanih u literaturi bili su adenokarcinomi želuca izmiješani s limfomom želuca ili karcinoidom. Kolizija adenokarcinoma i GIST-a iznimno je rijetka pojava i dosad je objavljeno samo nekoliko slučajeva (Liu et al. 2002; Katsoulis et al. 2007; Bi et al. 2009), a mogu biti veliki

dijagnostički problem (Agaimy et al. 2006).

Kolorektalni karcinom druga je po učestalosti novotvorina probavnoga sustava koja se javlja zajedno s GIST-om. Melis i sur. izvijestili su o dva slučaja tankocrijevnog GIST-a koji se javio sinkrono s invazivnim adenokarcinomom kolona (Melis et al. 2007). Istovremeno javljanje kolorektalnog karcinoma i GIST-a također otvara pitanje potencijalnog zajedničkog podrijetla, zajedničkih karcinogenetskih mehanizama i eventualno zajedničkih terapijskih rješenja. Ipak, za sada nisu dokazani zajednički mehanizmi nastanka ovih tumora. Glavni geni koji sudjeluju u nastanku kolorektalnog karcinoma (APC, DCC, K-ras, p53) nisu povezani s nastankom GIST-a. S druge strane, poremećaj ekspresije c-KIT gena, koji ima glavnu ulogu u onkogenezi većine GIST-ova, opisan je i kod kolorektalnog karcinoma (Melis et al. 2007). Ipak, još je uvijek nejasno ima li c-KIT ulogu u karcinogenezi kolorektalnog karcinoma.

Opisani su i slučajevi novotvorina gušterače sinkrono i metakrono s GIST-om. Liszka i sur. opisuju tri slučaja sinkrone pojave adenokarcinoma gušterače i GIST-a u tankom crijevu (Liszka et al. 2007). Fiore i sur. izvještavaju o dva slučaja želučanog GIST-a i adenokarcinoma gušterače. U jednom slučaju radilo se o sinkronoj, a u drugom o metakronoj pojavi tumora (Fiore et al. 2015). Osim adenokarcinoma, postoji i nekoliko izvještaja o pojavi neuroendokrinog tumora gušterače zajedno s GIST-om (Ueda et al. 2014).

Pojava novotvorina jetre zajedno s GIST-om rijetka je. Dosada je opisana pojava GIST-a zajedno s hepatocelularnim karcinomom (Felekouras at al. 2008), inflamatornim pseudotumorom i perivaskularnim tumorom epiteloidnih stanica (Paiva et al. 2008). S druge strane, jetra je najčešće sijelo udaljenih metastaza GIST-a.

Opisani su i slučajevi GIST-a s karcinomom jednjaka, MALT limfomom, adenomom Brunnerovih žlijezda, neurofibromom, somatostatinomom, karcinomom žučnog mjehura (Liszka et al. 2007), kolangiocelularnim karcinomom i karcinoidom crvuljka (Pandurengan et al. 2010).

Budući da se pojava GIST-a zajedno s drugim neoplazmama probavnoga sustava danas smatra relativno čestom pojavom, gotovo svi istraživači naglašavaju važnost detaljne preoperativne radiološke obrade i temeljite intraoperativne eksploracije abdomena kako bi se eventualno postojeće sekundarne neoplazme na vrijeme otkrile.

3.13.3. GIST I SINKRONE ILI METAKRONE NEOPLAZME IZVAN PROBAVNOG SUSTAVA

Neoplazme mokraćno-spolnog sustava često se javljaju uz GIST. Na drugom su mjestu po učestalosti, nakon novotvorina probavnog sustava (Agaimy et al. 2006; Ponti et al. 2010). U većini slučajeva njihova dijagnoza prethodi GIST-u. U studiji Pandurengana i sur. tumori mokraćno-spolnog sustava bili su na prvom mjestu po zastupljenosti (33%) (Pandurengan et al 2010).

Karcinomi prostate najčešći su tumori mokraćno-spolnog sustava koji se javljaju uz GIST. U istraživanju Pandurengana i sur. tumori prostate bili su najčešće pronađena novotvorina uz GIST, a većina njih pronađena je prije GIST-a (Pandurengan et al. 2010). S nešto manjih udjelom zastupljeni su i u drugim istraživanjima. Zanimljivo je spomenuti i istovremenu pojavu GIST-a, karcinoma želuca i karcinoma prostate o čemu postoji nekoliko izvješaja u literaturi (Kalender et al. 2007; Yaman et al. 2008; Macías-García et al. 2012). Osim karcinoma prostate, otkrivena je i iznimno rijetka sinkrona pojava sarkoma prostate i GIST-a (Huang et al. 2006).

Tumori bubrega, uključujući i papilarni i tip svijetlih stanica, također se nerijetko spominju u literaturi. Au i sur. 2004. godine su objavili članak o bolesnicima koji su razvili papilarni karcinom bubrega i GIST. U njemu iznose pretpostavku da je zajednička pojava ovih tumora posljedica mutacije tirozinskih kinaza, i to C-KIT kinaze kod GIST-a i C-MET kinaze kod papilarnog karcinoma bubrega (Au et al. 2004). Isti karcinogeni faktor mogao bi izazvati obje mutacije. Za ovakve slučajeve postoji i potencijalna terapijska mogućnost. Ovo naglašavaju Wen i sur. u prikazu bolesnika s karcinomom bubrega i GIST-om (Wen et al. 2013). Naime, oba navedena tumora osjetljiva su na terapiju sunitinibom koji je odobren i kao prva terapijska linija za karcinom bubrega i kao druga terapijska linija za GIST. Dakle, sunitinib bi mogao biti jedinstveno terapijsko rješenje za bolesnike sa istovremenom pojavom GIST-a i karcinoma bubrega.

Ostali tumori mokraćno-spolnog sustava, koji se ponekad pojavljuju uz GIST, su: karcinomi mokraćnog mjehura i uretera, adenokarcinomi endometrija i jajnika, lejomiomi uterusa, serozni cistadenofibrom jajnika, karcinom cerviksa i seminom testisa.

U pregledu literature Agaimyja i sur., tumori ženskog spolnog sustava bili su

zastupljeni s 5% (Agaimy et al. 2006).

Seminome testisa valja spomenuti jer su tumori koji često posjeduju KIT mutaciju. Ovo vrijedi i za melanome koji su također opisani sinkrono s GIST-om. Seminomi obično sadržavaju *missense* mutaciju KIT egzona 17, a melanomi *missense* mutaciju egzona 11. Mutacije pronađene u GIST-ovima bile su drugačijeg tipa u odnosu na mutacije prethodno dijagnosticiranih seminoma ili melanoma, pa isto genetsko ishodište ipak nije potvrđeno (Hechtman et al. 2015).

Karcinomi dojke također se pojavljuju uz GIST. Obično se ovi tumori javljaju prije GIST-a (Agaimy et al 2006; Pandurengan et al 2010; Hechtman et al. 2015).

U literaturi postoje izvještaji o pojavi GIST-a s kroničnom limfatičnom leukemijom, akutnom mijeloičnom leukemijom, MALT limfomom, Hodgkinovim limfomom, non-Hodgkinovim limfomom, Burkittovim limfomom, plazmocitomom i multiplim mijelomom (Agaima et al. 2006; Liszka et al 2007; Pandurengan et al 2010).

Zanimljivo je spomenuti da je kod bolesnika s GIST-om zabilježena i pojava dezmoidnog tipa fibromatoze. Radi se o tumoru građenom od vretenastih stanica koji se može sporadično javili, ali oko 10% slučajeva pojavljuje na mjestima prethodnih kirurških intervencija ili mjestu traume. Budući da se nerijetko radi o postkirurškim bolesnicima, dezmoidni tip fibromatoze treba diferencijalno dijagnostički uzeti u obzir kod bolesnika s relapsom GIST-a nakon kirurške resekcije (Lee et al. 2009; Hechtman et al. 2015).

Neoplazme koje se javljaju zajedno s GIST-om pretežno su epitelni tumori, a rijetko se radi o sarkomima. Grobmyer i sur. istražili su učestalost višestrukih primarnih sarkoma. Našli su da je incidencija sarkoma puno veća kod bolesnika koji već imaju jedan ili više sarkoma u anamnezi, u odnosu na opću populaciju. Pronašli su ukupno 9 slučajeva multiplih sarkoma, od toga 5 slučajeva GIST-a sinkrono ili metakrono s drugim sarkomom. U tri je slučaja druga neoplazma bila liposarkom ekstremiteta, od toga je u jednom slučaju postojao i treći tumor - solitarni fibrozni tumor. U četvrtom se slučaju radilo o sinovijalnom sarkomu, a u petom o dermatofibrosarkomu. U ovom posljednjem slučaju postojao je i treći, epitelni tumor - karcinom štitnjače (Grobmyer et al 2004).

Opisani su i slučajevi sinkrone i metakrone pojave GIST-a sa sitnostaničnim karcinomom pluća, karcinomom larinksa, retinoblastomom, karcinomom štitnjače,

karcinomom parotidne žlijezde, osteosarkomom, lipomom, liposarkomom, feokromocitomom, malignim paragangliomom i tumorima nepoznatog primarnog sijela.

Podrijetlo zajedničke pojave svih tumora spomenutih u ovom odlomku zajedno sa GIST-om još uvijek je predmet rasprave. Neki zastupaju tezu da se radi o slučajnoj pojavi, dok drugi drže da se radi o zajedničkom karcinogenetskom faktoru koji inducira obje neoplazme ili zajedničkoj genetskoj mutaciji. Kod karcinoma koji se pojavljuju prije GIST-a (kao što je često slučaj s karcinomom dojke i prostate), neki postavljaju pitanje terapijski inducirane pojave GIST-a (Hechtman et al. 2015), ukoliko se kemoterapija koristila u liječenju prvog tumora. Niti jedna od predloženih hipoteza još uvijek nije dokazana pa su potrebna daljnja istraživanja ovog problema.

3.13.4. MULTIPLI PRIMARNI GIST

GIST se obično pojavljuje kao solitarni tumor. Pojava multifokalnih tumora uobičajena je samo za pedijatrijski GIST, a ukoliko se pojave kod odraslih, obično se protumače kao metastatska bolest. No, prema nekim studijama (Gasparotto et al. 2008; Agaimy et al 2009), velik dio ovih slučajeva zapravo čine multipli primarni GIST-ovi. Ovakve tumore važno je prepoznati i ne zamijeniti ih s uznapredovalim (metastatskim) GIST-om zbog razlika u terapijskom postupku. Multipli GIST-ovi mogu se pojaviti i unutar istoga organa, obično želuca (Gołąbek-Dropiewska et al. 2009).

Gasparotto i sur. pronalaze 10 slučajeva bolesnika s do tri GIST-a (Gasparotto et al. 2008). Usporedbom KIT/PDGFRA mutacija, u šest slučajeva otkrivaju da se radi o tumorima nezavisnog podrijetla, odnosno multiplim primarnim GIST-ovima. Kod jednog od bolesnika, jedan od primarnih GIST-ova bio je lokaliziran na peritoneumu, što je inače tipično mjesto metastaze GIST-a, pa u ovakvim slučajevima treba biti posebno oprezan.
Dakle, pojava multifokalnih primarnih GIST-ova nije tako rijetka i važno ju je razlikovati od metastaza, što se može ispitati metodama molekularne analize. No, molekularna analiza često nije dostupna u rutinskoj kliničkoj praksi. Iz tog razloga Agaimy i sur. predlažu određene histološke kriterije za prepoznavanje primarnih GIST-ova, prvenstveno određene obrasce zahvaćanja *muskularis proprije* tumorom (Agaimy et al. 2009).

3. CILJ RADA

U skupini bolesnika s GIST-om iz arhive Kliničkog zavoda za patologiju i citologiju Kliničke bolnice Dubrava u periodu 2000-2016. godine utvrditi koliko ih je imalo sinkronu ili metakronu neoplazmu. Također, dobivene podatke usporediti s podacima iz literature.

5. MATERIJALI I METODE

Pregledana je arhiva Kliničkog zavoda za patologiju i citologiju Kliničke bolnice Dubrava iz razdoblja 2000. do 2016. godine. Nađeno je 100 bolesnika s kirurški reseciranim GIST-ovima. Za sve navedene bolesnike pregledana je povijest bolesti te su zabilježeni: dob, spol, sijelo i veličina tumora, broj mitoza te broj Ki67 pozitivnih stanica. Temeljem podataka o veličini tumora, broju mitoza i sijelu tumora, GIST-ovi su razvrstani u prognostičke skupine (1, 2, 3a/b, 4, 5, 6a/b) prema važećoj Klasifikaciji tumora probavnog sustava Svjetske zdravstvene organizacije iz 2010. godine. Također, iz dostupne dokumentacije zabilježeni su podaci o sinkronim ili metakronim tumorima, bilo da su kirurški odstranjeni u našoj bolnici ili ne. Uključeni su benigni i maligni tumori, a od kožnih samo melanomi. Za svaki pronađeni drugi primarni tumor, utvrđena je vrsta i sijelo tumora te vrijeme dijagnoze u odnosu na GIST. Bolesnici kod kojih su pronađene druge sinkrone ili metakrone neoplazme uz GIST, izdvojeni su kao posebna skupina i uspoređena su važna obilježja (dobno-spolna struktura bolesnika, sijelo i veličina GIST-a, prognostičke skupine) između ove skupine bolesnika i bolesnika bez dodatnih primarnih tumora.

6. REZULTATI

U razdoblju od 2000. do 2016. godine u KB Dubrava je histološki potvrđena dijagnoza GIST-a u 100 bolesnika, od toga 62 muškarca (62%) i 38 žena (38%), što čini omjer između muškaraca i žena približno 1,6 : 1. Dob bolesnika kreće se u rasponu od 44 do 90 godina, s prosječnom dobi od 64,9 godina.

Želudac je bio najčešće sijelo GIST-a, s ukupno 58 slučajeva (58%), a na drugom mjestu po učestalosti je tanko crijevo s 28 slučajeva (28%). Prosječna veličina GIST-a iznosi 5,8 cm. U 52 slučaja (52%) GIST je bio manji od 5 cm, u 33 slučaja (33%) bio je između 5 i 10 cm, a kod preostalih 15 bolesnika (15%) bio je veći od 10 cm.

Kod 12 bolesnika (12%) otkrivene su metastaze u jetri ili peritoneumu. Kod 5 bolesnika (41,7%) metastaze su otkrivene istovremeno s primarnim GIST-om, a kod preostalih 7 bolesnika (58,3%) otkrivene su tijekom praćenja primarnog GIST-a.

GIST-ovi su u ovom istraživanju raspoređeni u prognostičke skupine prema preporukama iz Klasifikacije tumora probavnog trakta Svjetske zdravstvene organizacije iz 2010. godine. Od ukupno 100 bolesnika, 46% GIST-ova pripadalo je u prve dvije prognostičke skupine (1 i 2), 26% njih bilo je u prognostičkim skupinama 3a/b. Preostalih 28% pripadalo je visokorizičnim skupinama 5 i 6a/b (Tablica 3.).

Tablica 3. Karakteristike bolesnika s GIST-om

Karakteristike	*n* (%)
Broj bolesnika	100 (100)
Spol	
Žene	38 (38)
Muškarci	62 (62)
Dob kod dijagnoze GIST-a (godine)	
Prosječna dob	64.9
Raspon	44 - 90
Sijelo GIST-a	
Želudac	58 (58)
Tanko crijevo	28 (28)
Duodenum	4 (4)
Jednjak	3 (3)
Kolorektum	6 (6)
Mezenterij	1 (1)
Metastaze GIST-a	
DA	12 (12)
NE	88 (88)
Veličina GIST-a	
< 5 cm	52 (52)
5 - 10 cm	33 (33)
> 10 cm	15 (15)
Prognostičke skupine prema WHO 2010.	
1	19 (19)
2	27 (27)
3a/b	26 (26)
4	0 (0)
5	9 (9)
6a/b	19 (19)

Kod 35% bolesnika pronađeni su dodatni benigni ili maligni primarni tumori uz GIST. Ukupno su pronađena 44 dodatna tumora kod 35 bolesnika s GIST-om. Tumori kože, uz iznimku melanoma, nisu uključeni. Kod 7 bolesnika (7%) pronađene su 2 dodatne neoplazme uz GIST, a kod 1 bolesnika (1%) pronađene su 3 neoplazme. Od ukupno 44 neoplazme, njih 20 (45,5%) dijagnosticirano je istovremeno ili u razmaku manjem od 6 mjeseci u odnosu na GIST (sinkrono). Ostale 24 neoplazme (54,5%) dijagnosticirane su više od 6 mjeseci prije ili poslije GIST-a (metakrono). Benignih neoplazmi bilo je 12 (27%), a preostala 32 (73%) tumora bila su maligna. Većina neoplazmi bila je epitelnog tipa, njih 32 (73%), a rjeđe se radilo o mezenhimalnim neoplazmama (fibrom, lejomiom) ili limfomima. Najzastupljenije su bile neoplazme probavnoga sustava (15 slučajeva, 34%). Unutar ove skupine najveći broj čine tumori kolorektuma i želuca (*n*=8), s kolorektalnim karcinomom na prvome mjestu (*n*=4). Tumori mokraćno-spolnoga sustava na drugome su mjestu po učestalosti (10 slučajeva, 23%). Ostali tumori su: benigne i maligne neoplazme dojke (4 slučaja, 9%), limfomi (3 slučaja, 7%), adenomi nadbubrežne žlijezde (3 slučaja, 7%), melanomi (3 slučaja, 7%) i neke druge, rjeđe neoplazme (Tablica 4.).

Tablica 4. Kliničke i patološke karakteristike GIST-a i drugih primarnih tumora

	Spol	Dob	GIST	Drugi tumor	Lokalizacija drugog tumora	Vrijeme dijagnoze
1	M	80	želudac	adenokarcinom	rektum	M
2	Ž	68	želudac	lejomiom	želudac	S
3	Ž	74	želudac	duktalni karcinom	dojka	M
4	M	53	tanko crijevo	neuroendokrini tumor	gušterača	S
5	Ž	65	želudac	adenokarcinom	bubreg	S
6	M	72	jednjak	melanom	oko	M
7	Ž	52	tanko crijevo	adenokarcinom	pluća	M
8	M	78	želudac	adenokarcinom	prostata	M
9	M	74	želudac	adenom	nadbubrežna žlijezda	M
10	Ž	59	želudac	non-Hodgkin limfom		M
11	M	70	tanko crijevo	adenokarcinom	prostata	M
12	Ž	69	želudac	neuroendokrini tumor	gušterača	S
13	Ž	55	tanko crijevo	borderline serozni cistadenom	jajnik	S
				miom	uterus	M
				karcinom	dojka	M

S - sinkrono, M - metakrono

Tablica 4. Kliničke i patološke karakteristike GIST-a i drugih primarnih tumora (nastavak)

	Spol	Dob	GIST	Drugi tumor	Lokalizacija drugog tumora	Vrijeme dijagnoze
14	M	71	želudac	adenokarcinom	želudac	S
				non-Hodgkinov limfom		M
15	M	67	želudac	adenom	nadbubrežna žlijezda	M
16	Ž	58	tanko crijevo	adenokarcinom	endometrij	S
				miom	uterus	S
17	M	72	mezenterij	adenokarcinom	kolon	S
				mucinozni adenokarcinom	abdominalni zid	M
18	M	79	jednjak	adenokarcinom	gastroezofagealni prijelaz	S
19	M	51	želudac	melanom	koža leđa	M
20	M	87	želudac	adenokarcinom	želudac	S
21	M	77	želudac	adenokarcinom	intestinalni	S
22	Ž	45	duodenum	miom	uterus	M
23	Ž	60	želudac	planocelularni karcinom	jednjak	S
				karcinom	hipofarinks	M

S- sinkrono, M - metakrono

Tablica 4. Kliničke i patološke karakteristike GIST-a i drugih primarnih tumora (nastavak)

	Spol	Dob	GIST	Drugi tumor	Lokalizacija drugog tumora	Vrijeme dijagnoze
24	Ž	69	želudac	adenokarcinom	gušterača	S
25	Ž	62	želudac	non-Hodgkinov limfom	štitnjača	M
26	M	76	želudac	adenokarcinom	kolon	S
27	Ž	46	tanko crijevo	intraduktalni papilom	dojka	M
				miom	uterus	M
28	M	69	tanko crijevo	adenokarcinom	kolon	S
				papilarni karcinom	bubreg	S
29	M	65	želudac	planocelularni karcinom	pluća	M
30	Ž	59	želudac	benigni tumor	dojka	M
31	M	63	želudac	adenom	nadbubrežna žlijezda	M
32	M	79	želudac	adenokarcinom	kolon	S
33	M	69	želudac	adenokarcinom	koledokus	S
34	Ž	77	tanko crijevo	melanom	koža lica	S
				folikularni adenom	štitnjača	M
35	M	81	debelo crijevo	fibrom	abdominalni zid	M

S - sinkrono, M - metakrono

Kad se usporedi skupina bolesnika samo s GIST-om i skupina s dodatnim neoplazmama, uočljive se određene razlike. Udio žena među bolesnicima veći je (43%) u skupini bolesnika s drugim tumorima (35%). Nadalje, bolesnici s dodatnim tumorima u prosjeku su stariji (67,3 godina) u odnosu na bolesnike bez dodatnih tumora (63,7 godina).

U odnosu na bolesnike s GIST-om bez drugih neoplazmi, u skupini bolesnika s dodatnim neoplazmama, GIST je češće slučajan nalaz, obično tijekom operacije nekog drugog tumora probavnoga sustava. U obje je skupine želudac najčešće sijelo GIST-a, a tanko crijevo drugo po učestalosti. Prosječna veličina GIST-a u skupini bolesnika s dodatnim neoplazmama iznosi 3,82 cm, što je manje u odnosu na skupinu bolesnika bez dodatnih tumora (6,60 cm).

U skupini s dodatnim tumorima, 37% bolesnika imalo je GIST prognostičke skupine 1 prema Klasifikaciji tumora probavnog trakta Svjetske zdravstvene organizacije iz 2010. godine, što je značajno više u odnosu na bolesnike bez drugih tumora uz GIST (9%). S druge strane, visokorizični GIST-ovi skupine 6a ili b značajno su učestaliji kod bolesnika s GIST-om bez dodatnih neoplazmi (28%) u odnosu na bolesnike s dodatnim neoplazmama uz GIST (3%) (Tablica 5.).

Tablica 5. Karakteristike GIST-a u bolesnika sa i bez drugih tumora

Karakteristike	bolesnici samo s GIST-om	bolesnici s GIST-om i drugim neoplazmama
	n (%)	*n* (%)
Broj bolesnika	65 (65)	35 (35)
Spol		
Žene	23 (35)	15 (43)
Muškarci	42 (65)	20 (57)
Prosječna dob kod dijagnoze (godine)	63.7	67.3
Sijelo GIST-a		
Želudac	37 (57)	21 (60)
Tanko crijevo	19 (29)	9 (26)
Duodenum	3 (5)	1 (3)
Jednjak	2 (3)	1 (3)
Kolorektum	5 (8)	1 (6)
Mezenterij	0 (0)	1 (3)
Veličina tumora		
< 5 cm	28 (43)	24 (69)
5 - 10 cm	25 (38)	8 (23)
> 10 cm	12 (18)	3 (9)
Prognostičke skupine		
1	6 (9)	13 (37)
2	18 (28)	9 (26)
3a/b	18 (28)	8 (23)
4	0 (0)	0 (0)
5	5 (8)	4 (11)
6a/b	18 (28)	1 (3)

7. RASPRAVA

Gastrointestinalni stromalni tumori najčešći su mezenhimalni tumori probavnoga trakta. Razvijaju se iz Cajalovih intersticijskih stanica. Obično su smješteni u želucu ili tankom crijevu. Maligni potencijal ovih tumora varira od vrlo malih, incidentalno pronađenih lezija, pa do velikih i agresivnih tumora. Gotovo svi GIST-ovi pokazuju imunohistokemijski pozitivitet na CD117 i/ili DOG1. Približno 85% GIST-ova posjeduje mutaciju gena za c-KIT ili PDGFRA. Ostalih 15% GIST-ova ne izražava niti jednu od spomenutih mutacija (tzv. divlji tip GIST-a). Terapijske opcije za GIST-ove uključuju kiruršku resekciju tumora i ciljanu terapiju lijekovima iz skupine tirozin kinaznih inhibitora (TKIs).

U ovom je istraživanju analizirana serija od 100 bolesnika, prosječne dobi 64,9 godina. Drugi autori izvještavaju o prosječnoj dobi pacijenata od 56,7 godina (Pandurengan et al. 2010) pa do 68 godina (Liszka et al. 2007). U našem je istraživanju bilo 38% ženskih i 62% muških bolesnika što je veći postotak u korist muških bolesnika u odnosu na većinu istraživanja. Pandurengan i sur. imali su 57% muških i 43% ženskih bolesnika, što je približno našem istraživanju. Biasco i sur. govore o 1:1 omjeru muških i ženskih bolesnika, dok Liszka i sur. govore o nešto većem postotku ženskih (53,7%) u odnosu na muške bolesnike (46,3%).

Želudac je bio najčešće sijelo GIST-a (58% slučajeva), a slijedi ga tanko crijevo (28% slučajeva). Slične rezultate nalazimo u većini objavljenih istraživanja. Gonçalves i sur. izvještavaju o rezultatima koji se najviše podudaraju s našim istraživanjem. Kod njih je želudac bio sijelo tumora u 57,1% bolesnika, a tanko crijevo u 28,5% bolesnika. Agaimy i sur. izvještavaju o želučanom u sijelu GIST-a u 60% slučajeva (Agaimy et al. 2006). Liszka i sur. govore o želučanom sijelu tumora u 53,7%, a tankom crijevu na drugome mjestu sa 26,8% (Liszka et al. 2007). Rezultati Pandurengana i sur. blago se razlikuju, s nešto većim postotkom u korist tankog crijeva (35% bolesnika) u odnosu na želudac (49% bolesnika) (Pandurengan et sl. 2010).

U našem je istraživanju GIST u 52% slučajeva bio manji od 5 cm u promjeru. Ovakav podatak odgovara jednom dijelu literaturnih podataka. Primjerice Biasco i sur. govore o 50% bolesnika s GIST-om manjim od 5 cm (Biasco et al. 2009), što je vrlo slično rezultatima našeg istraživanja. S druge strane, Pandurengan i sur. izvještavaju o

26% bolesnika s tumorom manjim od 5 cm u promjeru (Pandurengan et al. 2010), što je značajno manje u odnosu na naše rezultate.

Metastaze GIST-a imalo je 12% bolesnika u našem istraživanju. Podatak o metastazama u većini istraživanja nije prikazan pa naše podatke ne možemo objektivno usporediti s literaturom. No, Biasco i sur. u svojem istraživanju iznose podatak da je 25% bolesnika već prilikom dijagnoze primarnog GIST-a bilo u metastatskoj fazi bolesti, što je značajno veći postotak u odnosu na naše istraživanje.

Prisutnost drugih primarnih tumora kod bolesnika s GIST-om prije se smatrala rijetkošću, no danas se smatra relativno čestom pojavom. Incidencija dodatnih novotvorina u skupinama bolesnika s GIST-om varira između studija u ovisnosti o veličini i dizajnu studije, trajanju praćenja bolesnika i o razlikama između populacija u kojima su rađene studije. Neke su studije kao dodatne neoplazme uključivale samo maligne tumore, a druge su uključivale i benigne i maligne tumore, što je također uvjetovalo razliku u incidencijama. GIST se može javiti zajedno s drugim neoplazmama i u sklopu sindroma kao što su neurofibromatoza tipa 1, Carneyeva dijada, Carneyeva trijada i obiteljski GIST.

U prethodnom poglavlju o GIST-u i sinkronim i metakronim neoplazmama spominje se nekoliko studija s incidencijama dodatnih neoplazmi u rasponu od 10% (Ruka et al. 2004; Agaimy et al. 2006) pa do 43% (Vassos et al. 2014). U ovom istraživanju incidencija drugih neoplazmi iznosi 35% te uključuje i maligne i benigne tumore koji su se javili kod bolesnika s GIST-om. Dobiveni postotak je unutar raspona koji se spominju u literaturi.

U našoj seriji, od ukupnog broja pronađenih neoplazmi, njih 45% pojavilo se sinkrono, a 55% metakrono u odnosu na GIST. U istraživanju Pandurengana i sur. bilo je 52% sinkronih i 48% metakronih neoplazmi (Pandurengan et al. 2010) što približno čini omjer 1:1. Ponti i sur. također izvještavaju o 1:1 omjeru sinkronih i metakronih neoplazmi (Ponti et al. 2010), dok neki drugi autori, poput Sevinca i sur. govore o nešto većoj učestalosti sinkronih tumora u odnosu na metakrone (59% : 41%) (Sevinc et al. 2011).

Kod 8% bolesnika u našem istraživanju pronađene su 2 ili više dodatnih neoplazmi uz GIST, što je značajno više u odnosu na literaturne podatke. Primjerice, Agaimy i sur. izvještavaju o samo 0,6% (Agaimy et al. 2006), a Ruka i sur. o 1,11% (Ruka et al. 2004)

bolesnika s više od jedne dodatne neoplazme uz GIST.

U našem istraživanju većinu tumora koji su se javljali uz GIST čine maligni tumori (73%), a manji udio (27%) čine benigni tumori. Ovaj podatak nismo u mogućnosti usporediti s nekim istraživanjima, budući da je velik broj autora kao dodatne neoplazme uz GIST uzimao samo maligne tumore. U istraživanju Liszke i sur. samo su dva bolesnika (9%) imala benigne tumore uz GIST od ukupno 22 bolesnika s dodatnim neoplazmama, što je značajno manje u odnosu na naše istraživanje.

Epitelni tumori u našem istraživanju čine većinu neoplazmi koje se javljaju uz GIST, dok su mezenhimalne neoplazme, limfomi i drugi histološki tipovi tumora rjeđe zastupljeni. Ovakvi su rezultati podudarni sa svim objavljenim istraživanjima. S obzirom na tumorsko sijelo, najzastupljenije su u ovom istraživanju neoplazme probavnoga sustava na koje otpada 34% (n=15) od ukupnoga broja dodatnih tumora. Unutar ove skupine najveći broj (n=8) čine tumori kolorektuma (adenokarcinom, n=4) i želuca (adenokarcinom, n=3; lejomiom, n=1), s kolorektalnim karcinomom na prvome mjestu (n=4). U većini do danas objavljenih istraživanja tumori probavnoga sustava na prvome su mjestu po zastupljenosti. Primjeri su istraživanja Agaimyja i sur. (Agaimy et al. 2006), Liszke i sur. (Liszka et al. 2007), Ferreire i sur. (Ferreira et al. 2010) i Gonçalvesa i sur. (Gonçalves et al. 2010). Ipak, postoje iznimke, poput istraživanja Pandurengana i sur. iz 2010. godine u kojem su tumori mokraćno-spolnoga sustava bili najčešće neoplazme koje se javljaju uz GIST (Pandurengan et al. 2010). U istraživanju Liszke i sur. kolorektalni karcinom bio je najčešća neoplazma koja se javlja uz GIST (40%) (Liszka et al. 2007). I u našem je istraživanju kolorektalni karcinom bio najčešća neoplazma uz GIST, ali u značajno manjem postotku (4/35, 11,4%). Gonçalves i sur. izvještavaju o 8 slučajeva želučanog (28,5%) i 8 slučajeva kolorektalnog karcinoma (28,5%) kao najčešćim neoplazmama uz GIST (Gonçalves et al. 2010) što približno odgovara rezultatima našeg istraživanja, a slične rezultate daju i Ferreira i sur. (Ferreira et al. 2010). S druge strane, neki autori izvještavaju o drugačijim rezultatima. Primjerice, u istraživanju Pandurengana i sur. najčešća neoplazma koja se javljala uz GIST bio je adenokarcinom prostate (Pandurengan et al. 2010).

GIST-ovi u skupini bolesnika s dodatnim tumorima u prosjeku su manjeg promjera i češće su niskoga rizika za agresivno ponašanje u odnosu na GIST-ove bez dodatnih neoplazmi. Rezultati su to gotovo svih dosad objavljenih istraživanja. Naši rezultati

također potvrđuju spomenuto. U skupini sa dodatnim tumorima uz GIST pronašli smo 69% bolesnika sa GIST-om manjim od 5 cm, dok ih je u skupini bez dodatnih neoplazmi bilo samo 43%. Nadalje, 37% bolesnika u skupini s dodatnim neoplazmama imalo je GIST prognostičke skupine 1, dok ih je u drugoj skupini bolesnika bilo samo 9%. Vjerojatno su takvi nalazi uvjetovani činjenicom da su GIST-ovi u bolesnika s dodatnim neoplazmama češće incidentalan nalaz, odnosno, slučajno se pronađu tijekom obrade, liječenja ili praćenja bolesnika koje se provodi zbog postojeće neoplazme. Takvi se GIST-ovi dijagnosticiraju u ranoj asimptomatskoj fazi te češće pripadaju povoljnijim prognostičkim skupinama.

Bolesnici s dodatnim neoplazmama uz GIST u prosjeku su stariji od bolesnika bez drugih neoplazmi. Ovaj podatak navodi se u gotovo svim objavljenim istraživanjima, a odgovara i rezultatima našeg u kojemu su bolesnici s dodatnim neoplazmama bili prosječne starosti 67,3 godine kod dijagnoze GIST-a, dok su bolesnici bez dodatnih neoplazmi bili prosječne starosti 63,7 godina. Spomenuti podatak neki autori objašnjavaju tvrdnjom da je starija životna dob poznati rizični čimbenik za razvoj tumora, a stariji su bolesnici podložniji i nastanku multiplih neoplazmi.

U našem istraživanju nije bilo značajnih razlika u sijelu GIST-a između dvije skupine bolesnika, što je samo djelomično u skladu s literaturnim podacima, budući da neki autori, poput Liszke i sur., naglašavaju nešto veću učestalost tankocrijevnog GIST-a kod bolesnika s dodatnim neoplazmama uz GIST u odnosu na bolesnike bez dodatnih neoplazmi.

8. ZAKLJUČAK

1. U razdoblju od 2000. do 2016. godine u Kliničkoj bolnici Dubrava je operirano 100 bolesnika s GIST-om, prosječne dobi 64,9 godina.
2. Omjer muških i ženskih bolesnika iznosio je približno 1,6 : 1.
3. Želudac je bio najčešće sijelo GIST-a.
4. Metastaze GIST-a u jetri ili peritoneumu otkrivene su kod 12% bolesnika.
5. Kod 35% bolesnika pronađene su dodatne sinkrone ili metakrone neoplazme uz GIST.
6. Većina je neoplazmi bila epitelnog tipa, a najčešće se radilo o neoplazmama probavnoga (34%) i mokraćno-spolnoga sustava (23%).
7. Maligni tumori čine 73% pronađenih sinkronih/metakronih tumora.
8. Bolesnici s dodatnim primarnim neoplazmama uz GIST bili su u prosjeku stariji od bolesnika bez dodatnih neoplazmi.
9. U skupini bolesnika s dodatnim neoplazmama, GIST-ovi su bili u prosjeku manjeg promjera, češće pronađeni kao usputan nalaz i češće su pripadali povoljnijim prognostičkim skupinama.
10. Većina podataka dobivenih analizom naše serije bolesnika poklapa se s literaturnim podacima, osim što u našoj seriji imamo više bolesnika koji osim GIST-a imaju više od 1 dodatnog tumora (8%).

9. ZAHVALE

Zahvaljujem se svojoj mentorici, doc. dr. sc. Gorani Aralici na pomoći, ustupljenim materijalima i razumijevanju prilikom izrade ovog diplomskog rada. Zahvaljujem se i svima koji su mi u proteklih šest godina bili podrška.

10. POPIS LITERATURE

1. Agaimy A, Wünsch PH (2005) Gastrointestinal stromal tumours in patients with other-type cancer: a mere coincidence or an etiological association? A study of 97 GIST cases. Z Gastroenterol 43(9):1025–30.

2. Agaimy A, Wünsch PH, Sobin LH, Lasota J, Miettinen M (2006) Occurrence of other malignancies in patients with gastrointestinal stromal tumors. Semin Diagn Pathol 23:120–129.

3. Agaimy A, Wünsch PH, Hofstaedter F, Blaszyk H, Rümmele P, Gaumann A, Dietmaier W, Hartmann A (2007) Minute Gastric Sclerosing Stromal Tumors (GIST Tumorlets) Are Common in Adults and Frequently Show c-KIT Mutations. Am J Surg Pathol 31:113-120

4. Agaimy A (2010) Gastrointestinal stromal tumors (GIST) from risk stratification systems to the new TNM proposal: more questions than answers? A review emphasizing the need for a standardized GIST reporting. Int J Clin Exp Pathol. 3:461–471.

5. American Joint Committee on Cancer (2010) Gastrointestinal stromal tumors. In: AJCC Cancer Staging Manual. 7th ed. New York, NY: Springer 175-180.

6. Arnogiannaki N, Martzoukou I, Kountourakis P (2010) Synchronous presentation of GISTs and other primary neoplasms: a single center experience. In Vivo 24(1):109-115

7. Au WY, Ho KM, Shek TW (2004(Papillary renal cell carcinoma and gastrointestinal stromal tumor: a unique association. Ann Oncol 15:843–4.

8. Baikoussis NG, Karvelas FP, Apostolopoulos NV (2011) Gastrointestinal stromal tumors; a retrospective institutional study. Surg Chronicles 16(1):37-41

9. Behazin NS (2015, ožujak 30) Gastrointestinal Stromal Tumors Treatment & Management. Medscape. Preuzeto sa http://emedicine.medscape.com/article/179669

10. Bi R, Sheng W, Wang J (2009) Collision tumor of the stomach: gastric adenocarcinoma intermixed with gastrointestinal stromal tumor. Pathol Int 59:880-883.

11. Biasco G, Velo D, Angriman I (2009) Gastrointestinal stromal tumors: report of an audit and review of the literature. Eur J Cancer Prev 18:106–116.

12. Chen YH, Liu KH, Yeh CN (2012) Laparoscopic resection of gastrointestinal stromal tumors: safe, efficient, and comparable oncologic outcomes. J Laparoendosc Adv Surg

Tech A 22(8):758-63
13. Cohen A, Geller SA, Horowitz I, Toth LS, Werther JL (1984) Experimental models for gastric leiomyosarcoma. The effects of N-methyl-N'-nitro-N-nitrosoguanidine in combination with stress, aspirin, or sodium taurocholate. Cancer 53:1088-1092.
14. Corless CL (2014) Gastrointestinal stromal tumors: what do we know now? Mod.Pathol. 27:1-16
15. DeMatteo RP, Ballman KV, Antonescu CR, Maki RG, Pisters PW, Demetri GD (2009) Adjuvant imatinib mesylate after resection of localised, primary gastrointestinal stromal tumour: a randomised, double-blind, placebo-controlled trial. Lancet 373(9669):1097-104
16. Demetri GD, von Mehren M, Blanke CD (2002) Efficacy and safety of imatinib mesylate in advanced gastrointestinal stromal tumors. N Engl J Med 347(7):472-80
17. Dow N, Giblen G, Sobin LH, Miettinen M (2006) Gastrointestinal stromal tumors: Differential diagnosis. Semin Diagn Pathol 23:111-119
18. Felekouras E, Athanasios P, Vgenopoulou S (2008) Coexistence of hepatocellular carcinoma (HCC) nad c-KIT negative gastrointestinal stromal tumor (GIST): a case report. South Med J 101:948-951
19. Ferreira SS, Werutsky G, Toneto MG, Alves JM, Piantá CD, Breunig RC (2010) Synchronous gastrointestinal stromal tumors (GIST) and other primary cancers: case series of a single institution experience. Int J Surg 8:314–7.
20. Fiore M, de Stefano G, Coppola N, Giorgio A (2015) Synchronous and metachronous gastric GIST with pancreatic adenocarcinoma: report of 2 cases and a review of literature. Gastroenterol Hepatol 8:298-301
21. Giuliani J and Bonetti A (2015) The occurrence of gastrointestinal stromal tumors and second malignancies. J Gastrointest Cancer. 46:408–412
22. Gołąbek-Dropiewska K, Reszkewicz EK, Hać S, Pawłowska A, Sledzinski Z (2009) Double gastrointestinal stromal tumour (GIST) of the stomach. BMJ Case Reports doi:10.1136/bcr.07.2008.0468
23. Gonçalves R, Linhares E, Albagli R, Valadão M, Vilhena B, Romano S (2010) Occurrence of other tumors in patients with GIST. Surg Oncol. 19:140–43.
24. Grobmyer S, Luther N, Antonescu CR, Singer S, Brennan MF (2004) Multiple primary soft tissue sarcomas. American Cancer Society 19;2633-2635

25. Hechtman JF, DeMatteo R, Nafa K, Chi P, Arcila ME, Dogan S, Oultache A, Chen W, Hameed M (2015) Additional Primary Malignancies in Patients with Gastrointestinal Stromal Tumor (GIST): A Clinicopathologic Study of 260 Patients with Molecular Analysis and Review of the Literature. Ann Surg Oncol 22:2633-2639.

26. Hirota S, Isozaki K (2006) Pathology of gastrointestinal stromal tumors. Pathology International 56:1-9

27. Huanga YC, Wanga JY, Lina PY, et al. (2006) Synchronous prostate stromal sarcoma and gastrointestinal stromal tumor of rectum: Case report and review of the literature. Urology 68:672-672

28. Joensuu H, Eriksson M, Sundby Hall K, Hartmann JT, Pink D, Schutte J (2012) One vs three years of adjuvant imatinib for operable gastrointestinal stromal tumor: a randomized trial. JAMA 307(12):1265-72

29. Joensuu H, Hohenberger P, Corless CL (2013) Gastrointestinal stromal tumour. Lancet 382:973-983

30. Kaffes A, Hughes L, Hollinshead J, Katelaris P (2002) Synchronous primary adenocarcinoma, mucosa-associated lymphoid tissue lymphoma and a stromal tumor in a Helicobacter pylori-infected stomach. J Gastroenterol Hepatol 17:1033-1036.

31. Kalender ME, Sevinc A, Kucukdurmaz Z, Balik A, Sari I, Camci C (2007) Gastric and prostate adenocarcinoma in a patient with metastatic gastrointestinal stromal tumor. Onkologie 30:568-570

32. Kalmár K, Tornóczky T, Pótó L, Illényi L, Kalmár Nagy K, Kassai M, Kelemen D, Horváth OP (2004) Gastrointestinal stromal tumors in a single institute: is there an association to other gastrointestinal malignancies? Magy Seb 57:251–6.

33. Katsoulis IE, Bossi M, Richman PI, Livingstone JI (2007) Collision of adenocarcinoma and gastrointestinal stromal tumour (GIST) in the stomach: Report of a case. Int Semin Surg Oncol 4:2.

34. Kövér E, Faluhelyi Z, Bogner B, Kalmár K, Horváth G, Tornóczky T (2004) Dual tumors in the GI tract: synchronous and metachronous stromal (GIST) and epithelial/neuroendocrine neoplasms. Magy Onkol 48:315–21.

35. Kycler W, Teresiak M, Łozińński C (2006) A case of multi-focus gastric adenocarcinoma occurring synchronously with an associated gastric GIST. Rep Pract

Oncol Radiother 11:97–100
36. Lee CH, Hadley A Desilva K, Smith G, Goldstein D (2009) When is a GIST not a GIST? A case report of synchronous gastrointestinal stromal tumor and fibromatosis. World J Surg Oncol 7:8. doi: 10.1186/1477-7819-7-8.
37. Liegl-Atzwanger B, Fletcher JA (2010) Gastrointestinal stromal tumors. Virchows Arch 456:111-127
38. Lin M, Lin JX, Huang CM (2014) Prognostic analysis of gastric gastrointestinal stromal tumor with synchronous gastric cancer. World J Surg Oncol 12:25.
39. Liszka L., Zielinska-Pajak E., Pajak J (2007) Coexistence of gastrointestinal stromal tumors with other neoplasms. J Gastroenterol 42: 641–649.
40. Liu SW, Chen GH, Hsieh PP (2002) Collision tumor of the stomach. A case report of mixed gastrointestinal stromal tumor and adenocarcinoma. J Clin Gastroenterol 35:332–334.
41. Liu YJ, Yang Z, Hao LS, Xia L, Jia QB, Wu XT (2009) Synchronous incidental gastrointestinal stromal and epithelial malignant tumors. World J Gastroenterol 15(16):2027-2031
42. Liu S, Qiuxia Y, Han W, Qi L, Zu X et al. (2014) Primary gastrointestinal stromal tumor of the prostate: A case report and literature review Oncol Lett 7(6): 1925–1929.
43. Maiorana A, Fante R, Maria Cesinaro A, Adriana Fano R (2000) Synchronous occurrence of epithelial and stromal tumors in the stomach: a report of 6 cases. Arch Pathol Lab Med 124:682-686.
44. Macías-García L, De la Hoz-Herazo H, Robles-Frías A, Pareja-Megía MJ, López-Garrido J, López JI (2012) Collision tumour involving a rectal gastrointestinal stromal tumour with invasion of the prostate and a prostatic adenocarcinoma. Diagn Pathol 7:150
45. Melis M, Choi EA, Anders R, Christiansen P, Fichera A (2007) Synchronous colorectal adenocarcinoma and gastrointestinal stromal tumor (GIST). Int J Colorectal Dis 22:109-114
46. Miettinen M, Lasota J, Sobin LH (2005) Gastrointestinal stromal tumors of the stomach in children and young adults: a clinicopatholpgical, immunohistochemical and molecular genetic study of 44 cases with long term follow-up and review of the

literature. Am J Surg Pathol 29: 1373-1381

47. Murphy JD, Ma GL, Baumgartner JM (2015) Increased risk of additional cancers among patients with gastrointestinal stromal tumors: a population-based study. Cancer 121:2960–2967.

48. Neves MC, Stamp G, Mudan S (2015) Sporadic diffuse segmental interstitial cell of Cajal hyperplasiaharbouring two gastric gastrointestinal stromal tumours (GIST) mimicking hereditary GIST syndromes. International Journal of Surgery Case Reports 16 202–205

49. Paiva CE, Moraes Neto FA, Agaimy A, Custodio Domingues MA, Rogatto SR (2008) Perivascular epithelioid cell tumor of the liver coexisting with a gastrointestinal stromal tumor. World J Gastroenterol 14:800-802.

50. Pandurengan RK, Dumont AG, Araujo DM (2010) Survival of patients with multiple primary malignancies: a study of 783 patients with gastrointestinal stromal tumor. Ann Oncol 21:2107–2111.

51. Ponti G, Luppi G, Martorana D, Rossi G, Losi L, Bertolini F (2010) Gastrointestinal stromal tumor and other primary metachronous or synchronous neoplasms as a suspicion criterion for syndromic setting. Oncol Rep 23:437–44.

52. Rammohan A, Sathyanesan J, Rajendran K, Pitchaimuthu A, Perumal SK, Srinivasan UP, Ramasamy R, Palaniappan R, Govindan M (2013) A gist of gastrointestinal stromal tumors: A review. World J Gastrointest Oncol 5:102-112

53. Ruka W, Rutkowski P, Nowecki Z, Nasierowska-Guttmejer A, Debiec-Rychter M (2004) Other malignant neoplasms in patients with gastrointestinal stromal tumors (GIST). Med Sci Monit 10:LE13-LE14.

54. Sevinc A, Seker M, Bilici A, Ozdemir NY, Yildiz R, Ustaalioglu BO (2011) Co-existence of gastrointestinal stromal tumors with other primary neoplasms. Hepatogastroenterology 58:824–30.

55. Tan CB, Zhi W, Shahzad G, Mustacchia P (2012) Gastrointestinal stromal tumors: A review of case reports, diagnosis, treatment, and future directions. ISRN Gastroenterol ISRN Gastroenterol 2012: 595968

56. The ESMO/European Sarcoma Network Working Group (2014) Gastrointestinal stromal tumours: ESMO Clinical Practice Guidelines fpr diagnosis, treatment and

follow-up. Ann Oncol 25:21-26

57. Tornillo L (2014) Gastrointestinal stromal tumor - an evolving concept. Front Med (Lausanne) 1: 43.

58. Tran T, Davila JA, El-Serag HB (2005) The epidemiology of malignant gastrointestinal stromal tumors: an analysis of 1,458 cases from 1992 to 2000. Am J Gastroenterol 100(1):162-168

59. Ueda K, Hijioka M, Lee L et al. (2014) A synchronous pancreatic neuroendocrine tumor and duodenal gastrointestinal stromal tumor. Intern Med 53:2483-2488

60. Vassos N, Agaimy A, Hohenberger W, Croner R (2014) Coexistence of gastrointestinal stromal tumors (GIST) and malignant neoplasms of different origin: Prognostic implications. Int J Surg 12(5):371–77.

61. Wen J, Li HZ, Ji ZG, Gang-Yan W, Shi BB (2013) Simultaneous renal clear cell carcinoma and gastrointestinal stromal tumor in one case. Urol Ann 5(2): 122–123.

62. Wronski M, Ziarkiewicz-Wroblewska B, Gornicka B, Cebulski W, Slodkowski M, Wasiutynski A (2006) Synchronous occurrence of gastrointestinal stromal tumors and other primary gastrointestinal neoplasms. World J Gastroenterol 12:5360–5362.

63. Yaman E, Coskun U, Benekli M, Sozen S, Yamac D, Buyukberber S, Ozturk B, Kaya AO, Yildiz R, Tezel E (2008) Coexistence of gastrointestinal stromal tumor (GIST) of the rectum and adenocarcinoma of the prostate in a patient with familial GIST. Onkologie 31:697-709

64. Zhu JQ, Ou WB (2015) Therapeutic targets in gastrointestinal stromal tumors. World J Transl Med 4(1): 25-37

11. ŽIVOTOPIS

Karolina Krstanac rođena je 1. siječnja 1992. godine u Zagrebu. Godine 2010. završava opću gimnaziju u Novoj Gradiški i upisuje Medicinski fakultet Sveučilišta u Zagrebu. Akademske godine 2012./2013. dobiva dekanovu nagradu za postignuti uspjeh u studiju. Govori engleski i trenutno uči ruski jezik.