

Kongenitalne deficijencije donjih ekstremiteta

Jakopic, Silvija

Master's thesis / Diplomski rad

2016

Degree Grantor / Ustanova koja je dodijelila akademski / stručni stupanj: **University of Zagreb, School of Medicine / Sveučilište u Zagrebu, Medicinski fakultet**

Permanent link / Trajna poveznica: <https://um.nsk.hr/um:nbn:hr:105:631586>

Rights / Prava: [In copyright](#)/[Zaštićeno autorskim pravom.](#)

Download date / Datum preuzimanja: **2024-02-21**



Repository / Repozitorij:

[Dr Med - University of Zagreb School of Medicine Digital Repository](#)



**SVEUČILIŠTE U ZAGREBU
MEDICINSKI FAKULTET**

Silvija Jakopic

Kongenitalne deficijencije donjih
ekstremiteta

DIPLOMSKI RAD



Zagreb, 2016.

Ovaj diplomski rad izrađen je pri Katedri za ortopediju Medicinskog fakulteta Sveučilišta u Zagrebu i Klinike za ortopediju Kliničkog bolničkog centra Zagreb, pod vodstvom prof. dr.sc. Tomislava Đapića i predan je na ocjenu u akademskoj godini 2016.

Mentor rada: prof. dr. sc. Tomislav Đapić

SADRŽAJ:

1. Sažetak.....	
2. Summary.....	
3. Uvod.....	1
4. Embriologija rasta i razvoja udova.....	2
5. Kongenitalne deficijencije donjih ekstremiteta.....	4
5.1. Kongenitalna femoralna deficijencija.....	4
5.2. Fibularna hemimelija.....	8
5.3. Tibijalna hemimelija.....	15
6. Zaključak.....	19
7. Literatura.....	20
8. Zahvala.....	23
9. Životopis.....	24

1. Sažetak

Kongenitalne deficijencije donjih ekstremiteta

Silvija Jakopic

Kongenitalne deficijencije donjih ekstremiteta ubrajaju se u skupinu vrlo rijetkih i raznolikih urođenih poremećaja. Patološki entiteti koji se ovdje ubrajaju su: kongenitalna femoralna deficijencija, fibularna hemimelija i tibijalna hemimelija. Nejednakost dužina i osovina ekstremiteta koje se povezuju uz ove entitete dovode do promjene biomehaničkih odnosa.

Embrionalni rast i razvoj donjih ekstremiteta zahtijeva preciznu i kompleksnu regulaciju gena. Istraživanja na životinjama su pokazala da mutacije tih gena ili njihova abnormalna aktivnost mogu biti uzrok kongenitalnih deficijencija donjih ekstremiteta. U većini slučajeva, točan se uzrok ne poznaje.

Rana dijagnoza i klasifikacija važni su u planiranju kirurškog liječenja. Pristup svakom kirurškom liječenju je individualan, a ovisi o težini kliničke slike i o nejednakosti dužina ekstremiteta nakon završetka rasta. Cilj svakog liječenja je postizanje jednakosti dužina i osovina ekstremiteta te time i normalnih anatomskih odnosa.

KEY WORDS: deficijencije donjih ekstremiteta, klasifikacija, kirurško liječenje

2. Summary

Congenital lower limb deficiencies

Silvija Jakopic

Congenital lower limb deficiencies are group of relatively rare, heterogeneous disorders. The pathologic entities are congenital femoral deficiency, fibular hemimelia and tibial hemimelia. The leg length discrepancy associated with these abnormalities can result in severe lifelong morbidity related to abnormal weight bearing.

The development of the lower limb requires complex and precise gene interactions. Some research in animals has demonstrated that if during early formation of the limb the genes guiding the formation of that limb are activated in an abnormal order, lower limb deficiencies, can occur. In the most cases, the specific cause of a long bone deficiency is unknown.

Early diagnosis and classification are imperative for appropriate management and surgical planning. Surgical management is determined by individual case and it depends on the severity, associated anomalies and projection of growth, and leg discrepancy at maturity. The objectives of treatment are equalization of the lower extremity length, leg strengthening and achievement of near normal anatomic alignment.

KEY WORDS: limb deficiencies, classification, surgical treatment

3. Uvod

Kongenitalne deficijencije donjih ekstremiteta ubrajamo u skupinu vrlo rijetkih urođenih poremećaja u kojima nedostaje dio ili cijela kost. Tu ubrajamo kongenitalnu femoralnu deficijenciju, fibularnu i tibijalnu hemimeliju. Točan uzrok je nepoznat, ali pojedina istraživanja koja su provedena na životinjama pokazuju da abnormalna aktivacija ili mutacija određenih gena koja sudjeluju u ranom embrionalnom rastu i razvoju udova, u ovom slučaju donjih ekstremiteta, mogu dovesti do nedostatka dijela ili cijele kosti. Deficijencije dugih kostiju dovode do nejednakosti dužina i osovina ekstremiteta na koje je cjelokupni koštano–zglobni sustav iznimno osjetljiv. Nejednakost dužina dovodi do promjene biomehaničkih odnosa pojedinih segmenata, prije svega na donjim ekstremitetima. To drugim riječima znači kako će svaka značajnija promjena u dužini donjeg ekstremiteta, ili u smjeru ili u položaju osovina dugih kosti ili zglobova, imati za posljedicu poremećaj u funkciji cjelokupnog koštano – zglobnog sustava. Poznata je, primjerice činjenica da će odstupanja od fizioloških osovina zgloba imati za posljedicu, prije ili kasnije, ne samo šepanje i loš hod već i promjene na svim zglobovima. I to ne samo te noge, već i kralježnice, ali i ostalih zglobova. Ovo se odnosi ponajprije na donje ekstremitete, koji će zbog različite dužine i krivo usmjerenih osovina biti nepravilno mehanički opterećeni što će u kasnijoj životnoj dobi dovesti do ranijih degenerativnih promjena zglobova. Naime, ovdje se ne radi samo o narušenoj funkciji koštano – zglobnog sustava već i o estetskom problemu s kojim se takva djecu susreću, stoga je dijagnozu kongenitalne deficijencije donjih ekstremiteta važno na vrijeme postaviti i pristupiti liječenju koje je u današnje vrijeme prije svega orijentirano prema rekonstrukciji.

4. Embriologija rasta i razvoja udova

Osnove udova mogu se vidjeti kao izrasline na ventrolateralnoj strani tjelesne stijenke potkraj 4. tjedna razvoja. Sastoje se od mezenhima koji potječe od parijetalnog mezoderma (bočne ploče) pokrivenog slojem ektodermalnog kubičnog epitela. Daljnji razvoj posljedica je uzajamnog indukcijskog djelovanja mezenhima i epitela. Mezenhim pobuđuje ektoderm na vrhu osnove da zadeblja i čini apikalni ektodermalni greben (AEG). Obrnuto, AEG induktivno djeluje na mezenhim i to tako da mezenhim neposredno ispod AEG – a ostaje kao skupina nediferenciranih stanica koje se brzo dijele, dok se udaljeniji mezenhim koji je izvan utjecaja AEG – a, počinje diferencirati u hrskavicu i mišiće. Tako razvoj udova teče u proksimodistalom smjeru. U zametaka od 6. tjedana završni se dijelovi osnova udova splošte u osnove dlanova i tabana koje su odvojene od proksimalnog dijela kružnom brazdom. Kasnije se na proksimalnom dijelu pojavi drugo suženje pa se mogu prepoznati sva tri glavna dijela udova. Prsti na rukama i nogama počinju se razvijati kad se zbog lokaliziranog propadanja stanica AEG podijeli na pet dijelova. Daljnje oblikovanje prstiju ovisi o stalnom rastu pod utjecajem podijeljenog ektoderma AEG – a, o zgušnjavanju mezenhima u zrakasto raspoređene hrskavične osnove prstiju te o propadanju tkiva među tim osnovama. Raspored prstiju ovisi o djelovanju skupine stanica na stražnjem rubu proksimalnog dijela osnove uda (zona polarizacijske aktivnosti – ZPA). Te su stanice izvor morfogenetskoga gradijenta u kojemu vjerojatno ima udjela retinska kiselina (vitamin A) te niz homeobox gena, koji upravljaju stvaranjem normalnog rasporeda prstiju. Raspored gornjih i donjih udova je sličan, osim što u morfogenezi donji udovi jedan do dva dana zaostaju za gornjima. Tijekom 7. tjedna udovi se okreću u suprotnim smjerovima. Gornji se okreće za 90° lateralno tako da mišići ekstenzori leže lateralno i straga, a palci leže lateralno. Donji se udovi okreću

za 90° medijalno pa mišići ekstenzori dolaze na prednju stranu, a nožni palac medijalno. Tijekom vanjskog oblikovanja udova, mezenhim u njihovoj unutrašnjosti počinje se zgušnjavati, tako da se oko 6. tjedna mogu prepoznati prvi hrskavični modeli budućih kosti udova. Njihovo enhondralno okoštavanje počinje potkraj embrionalnog razdoblja. U 12. tjednu razvoja primarni centri okoštavanja postoje u dijafizama svih dugih kostiju udova, a iz njih okoštavanje postupno napreduje prema krajevima hrskavične osnove. U vrijeme rođenja, dijafize su obično već okoštale, ali su epifize na oba kraja još uvijek hrskavične. Ubrzo nakon rođenja centri okoštavanja nastaju i u epifizama. Između dijafize i centara okoštavanja u epifizi privremeno ostaje hrskavična epifizna ploča koja ima važnu ulogu u rastu kosti u dužinu. Na obim stranama ploče nastavlja se enhondralno okoštavanje. Kad rast tijela završi epifizne ploče nestaju, a epifize se spajaju s dijafizom. U dugim kostima epifizne ploče se nalaze na oba kraja, a u manjim kostima, kao što su falange, samo na jednom kraju. U kostima nepravilna oblika kao što su kralješci, nalaze se jedan ili više primarnih te nekoliko sekundarnih centara okoštavanja.

5. Kongenitalne deficijencije donjih ekstremiteta

5.1. Kongenitalna femoralna deficijencija

Definicija i značenje

Kongenitalna femoralna deficijencija je rijedak prirođeni defekt karakteriziran kratkim femurom uz pridruženi deformitet, deficijenciju i nestabilnost kuka i koljena. Nekada se koristio i termin proksimalna femoralna fokalna deficijencija za teže oblike ove prirođene bolesti.

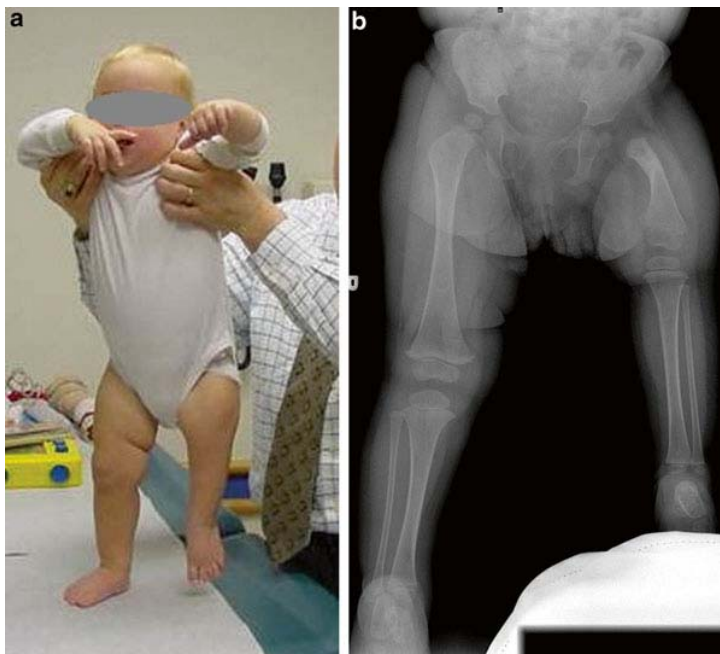
Epidemiologija

Incidencija ove bolesti je 1 na 40.000 rođene djece. Uzrok ove bolesti je nepoznat, a pretpostavlja se da izloženost lijekovima, virusima i zračenju mogu dovesti do ove deficijencije. Kongenitalna femoralna deficijencija se gotovo uvijek pojavljuje sporadično, a u nekim slučajevima joj je pridružena fibularna hemimelija.

Klinička slika

Glavni klinički problem ove bolesti je obilježen razlikom u duljini ekstremiteta ovih bolesnika. Zahvaćeni ekstremitet ne slijedi normalan rast i razvoj udova što rezultira razlikom u duljini ekstremiteta i posljedičnom nestabilnosti kukova, koljena i gležnja (Pirani et al 1991). Kod pacijenta s kongenitalnom femoralnom deficijencijom se već nakon rođenja može se uočiti razlika u dužini ekstremiteta. Kod unilateralnih slučajeva zbog rasta dolazi do povećanja razlike u dužini ekstremiteta. Prvi korak koji je potrebno učiniti kod djeteta sa razlikom u dužini ekstremiteta je uzeti anamnezu i učiniti fizikalni pregled. Obiteljskom anamnezom doznaje se je li kod drugih srodnika bilo kongenitalnih bolesti. Fizikalni pregled sastoji se od mjerenja opsega pokreta kuka, koljena i gležnja. Opseg pokreta kuka je smanjen kod izvođenja vanjske

rotacije, fleksije i abdukcije. Zbog često prisutnih fleksornih kontraktura smanjen je opseg pokreta koljena, a najbolje se vidi promatranjem ležećeg bolesnika sa strane ili testom odizanja obje noge od podloge. Pregledom se nalazi i nestabilnost u koljenom zglobu zbog nedostatka prednjeg i stražnjeg križnog ligamenta, a dokazuje se izvođenjem Lachmanovog testa i povlačenjem potkoljenice u posteriornom smjeru (Biko et al. 2012). Na kraju se mjeri opseg pokreta gležnja te se bilježi stupanj dorzalne fleksije, plantarne fleksije, inverzije i everzije. Opseg pokreta dorzalne fleksije i inverzije je smanjen, dok je everzija povećana.



Slika 1. Pacijent u dobi od 18 mjeseci s kongenitalnom femoralnom deficiencijom

Dijagnoza

Nakon anamneze i fizikalnog pregleda potrebno je učiniti osnovnu radiološku obradu, kompjutoriziranu tomografiju i magnetsku rezonancu. Radiološka obrada sastoji se od snimanja zdjelice i oba ekstremiteta stojeći u anteroposteriornom i laterolateralnom smjeru, nakon čega kliničar na panoramskim snimkama mjeri dužinu ekstremiteta i računa njihovu razliku. Druga dijagnostička metoda koja se koristi za

prikaz mekih tkiva, ligamenata i hrskavice je magnetska rezonanca. Ona je korisna kada je potrebno vidjeti postoje li prednji i stražnji križni ligamenti i kada je potrebno vidjeti postoji li hrskavica između glave i vrata femura. Kompjutorizirana tomografija koristi se kod pacijenata starije životne dobi kod kojih je acetabulum i proksimalni femur okoštao na temelju čega se procjenjuje tip kongenitalne femoralne deficijencije i prema tome određuje plan liječenja.

Liječenje

Nakon postavljanja dijagnoze kongenitalne femoralne deficijencije potrebno je napraviti plan liječenja. Ono je prije svega kirurško, nakon čega slijedi fizikalna terapija za svakog pacijenta. Kirurške metode koje se koriste u liječenju su mnogobrojne, a ovise o tipu deficijencije. Najnovija klasifikacija je ona prema Dror Paleyu koji mnogo pridonio u unapređenju kirurških tehnika za liječenje djece s kongenitalnim deficijencijama. Plan liječenja možemo podijeliti u tri faze: pripremno kirurško liječenje za kuk i koljeno, produljenje femura i/ili tibije i hemiepifiziodeza i epifiziodeza. Prva faza obuhvaća kirurško liječenje deformacija kuka, koljena i gležnja. Kod fleksorne kontraktura kuka izvodi se resekcija fasciae latae i produženje tetive m. rectus femoris. Fascia lata koristi se u rekonstrukciji prednjeg i stražnjeg križnog ligamenta koji često nedostaju kod ove deficijencije. Uz CFD se često nalazi coxa vara kod koje je kolodijafizarni kut manji od 110 stupnjeva te je potrebno učiniti Dega osteotomiju zdjelice. Ukoliko je kolodijafizarni kut veći ili jednak od 110 stupnjeva, operacija nije potrebna. Displazija acetabuluma koja se također javlja zahtijeva osteotomiju zdjelice prije produljenja femura. Kada su kod pacijenta prisutne ove deformacije, takva rekonstruktivna metoda objedinjuje se pod nazivom Superhip metoda. Prije kirurškog produljenja ekstremiteta bitno je procijeniti osifikaciju proksimalnog femura. Kod težih stupnjeva CFD - a često je odložena

osifikacija proksimalnog femura, a intraartikularna primjena koštanog morfogenog proteina (BMP) potiče njihovu osifikaciju. Produljenje ekstremiteta preporučuje se kad vrat femura osificira. Druga faza je faza serijskog produljenja femura i/ili tibije uz pomoć vanjskog fiksatora. Broj operacija određuje se prema pretpostavljenoj razlici dužine ekstremiteta nakon završetka rasta djeteta prema određenoj formuli. Većina pacijenata zahtijeva najmanje dvije operacije produljenja. Prilikom jednog produljenja potrebno je dobiti pet do osam centimetara na deficijentnom ekstremitetu. Prvo produljenje femura izvodi se dvanaest mjeseci nakon prve faze kirurškog liječenja. Ukoliko su operacije prve faze izvedene između druge i treće godine djetetova života, tada se prvo produljenje planira između treće i četvrte godine. U slučaju da je femur vrlo kratak za vanjski fiksator ili ako je odgođena osifikacija vrata femura tada je poželjno pričekati godinu ili dvije kako bi okoštale. Prema pravilu četiri produljenja se preporučaju svakih četiri godine, a prvo produljenje je poželjno u četvrtoj godini života. Druga operacija produljenja planira se u osmoj godini djetetova života. Zbog psiholoških razloga za dijete, poželjno bi bilo završiti sa svim operacijama prije četrnaeste godine kada kreće u srednju školu.

5.2. Fibularna hemimelija

Definicija i značenje

Fibularna hemimelija je kongenitalna deficijencija kod koje nedostaje dio ili cijela fibula. Uz nju se mogu javljati i druge anomalije poput skraćenog femura, hipoplastičnog lateralnog kondila femura, valgusnog položaja koljena, anteromedijalno zakrivljenje tibije, nedostajući ili deficijentni prednji i stražnji križni ligamenti, tarzalno srašćivanje te nedostatak prstiju deficijentnog uda (Manner 2006). Mogu biti zahvaćeni i gornji udovi gdje nalazimo sindaktiliju i ularnu hemimeliju. Nejednakost u dužini ekstremiteta, deformacije koljena, deformacije stopala i gležnja i nedostatak križnih ligamenata koljena predstavljaju glavne kliničke probleme kod ove djece. Nejednakost u dužini ekstremiteta nastaje zbog zastoja u rastu dugih kostiju odnosno femura i tibije, a i zbog zastoja u rastu stopala koje je malo u odnosu na zdravo. Kako dijete raste ta nejednakost se postupno povećava. Veliki problem kod ove djece predstavlja ekvinovalgusna deformacija stopala što uz nejednakost u dužini dovodi do otežanog hoda jer stopalo nije u dodiru s podlogom već se nalazi u everziji. Smatra se da ta deformacija nastaje zbog skraćene Ahilove tetive i tetive peronealnog mišića i zbog fibroznog ostatka fibule. Slijedeći problem koji se javlja je tarzalno srašćivanje ili koalicija, stanje kada su dvije ili više kostiju tarsusa spojene zbog pogreške u segmentaciji zametaka kostiju iz mezenhimne osnove. Srašćivanje se najčešće događa u donjem nožnom zglobu odnosno između talusa i kalkaneusa koje je u početku hrskavično, a kasnije koštano. Uz tarzalno srašćivanje pojavljuje se i druga prirođena deformacija, a to je kuglasti zglob gležnja koji omogućuje normalne kretnje stopala unatoč tome što postoji tarzalno srašćivanje. Uz opisane deformacije može nedostajati jedna ili više metatarzalnih kostiju zajedno s pridruženim prstima. Kadkad je moguće da nedostaje jedna ili više metatarzalnih kostiju uz normalan broj

prstiju. Kod nekih pacijenata može se vidjeti i sindaktilija. Slijedeći problem koji se pojavljuje je valgusna deformacija koljena. Naime, fiziološka linija opterećenja donjeg ekstremiteta prolazi u vertikalnom smjeru kroz glavu femura, interkondilarnu koljensku jamu i sredinu talusa, a kod ove deformacije linija opterećenja prolazi lateralno od koljena zbog čega se lateralni kondili femura i tibije nalaze pod većim opterećenjem. Posljedica je nastanak statičkih poremećaja i nepravilno opterećenje koljena što će rezultirati ranom sekundarnom deformirajućom artrozom. Uz deformaciju koljena često nedostaju križni ligamenti koljena, a u 95% slučajeva nedostaje prednji križni ligament. Mnoge klasifikacije koriste se za opisivanje fibularne hemimelije, a neke od njih su one prema Coventryju i Johnsonu, Achtermanu i Kalamachiju, Stanitskiju, Birchju i Paleyju (Stanitski 2003). Najnovija od nabrojanih klasifikacija iz 1995. godine je ona prema Droru Paleyju čija je podjela orijentirana prema rekonstruktivnoj kirurgiji deficijentnog ekstremiteta. Paley dijeli fibularnu hemimeliju u četiri tipa, a podjela se temelji na prisutnoj deformaciji gležnja; tip I opisuje stabilni normalni gležanj, tip II opisuje dinamički gležanj u ekvinovalgusu, tip III opisuje fiksirani gležanj u ekvinovalgusu, dok se on dalje dijeli u četiri podtipova čija se podjela temelji na mjestu valgusnog deformiteta gležnja. Tip IV opisuje fiksirani ekvinoarusni gležanj.

Tablica 1. Deformacije koje se javljaju uz fibularnu hemimeliju

Nejednakost dužine ekstremiteta

Skraćenje tibije

Stopalo u ekvinovarusu

Tarzalno sraščivanje

Nedostatak križnih ligamenata (najčešće prednjeg)

Koljeno u ekvinovalgusu

Hipoplazija lateralnog kondila femura

Sindaktilija

Anteromedijalno zakrivljenje tibije

Nedostatak jednog ili više prstiju

Epidemiologija

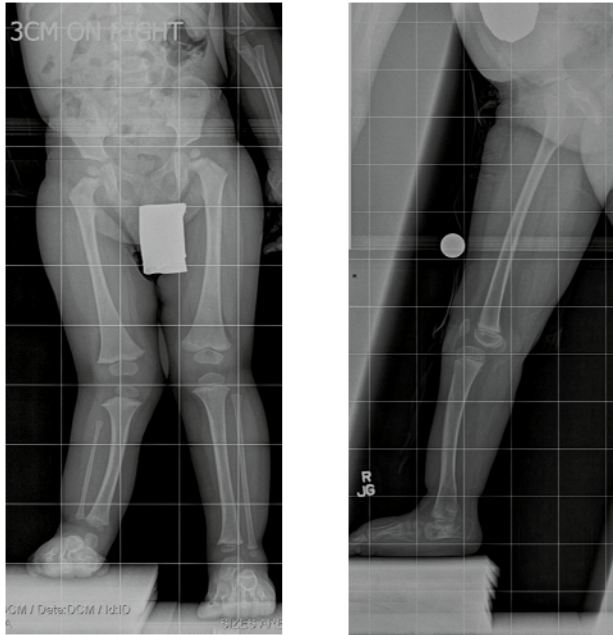
Fibularna hemimelija je najčešća kongenitalna deficijencija donjih ekstremiteta sa incidencijom od 1 na 40 000 rođene djece. Bilateralna hemimelija pojavljuje se još rjeđe. Smatra se da ona nije nasljedna bolest jer većina djece rođena s ovom bolesti nema pozitivnu obiteljsku anamnezu. Točan uzrok zbog kojeg se pojavljuje ova bolest nije otkriven, ali se pretpostavlja da mutacija ili abnormalna aktivacija određenih gena koji sudjeluju u rastu i razvoju udova mogu dovesti do djelomičnog ili potpunog nedostatka dugih kostiju, u ovom slučaju fibule (Lenz 1980).

Klinička slika

Pacijent s fibularnom hemimelijom prezentira se skraćenim ekstremitetom što dovodi do nejednakosti u njihovoj dužini. Koljeno se nalazi u valgusu dok je stopalo u ekvinovalgusu, a posljedica ovih deformacija je smanjen opseg pokreta kod kliničkog pregleda. Zbog nedostatka prednjeg križnog ligamenta koljeno može biti nestabilno, ali je zanimljivo da djeca s ovim nedostatkom mogu normalno sudjelovati u raznim sportovima (Johansson & Aparisi 1983). Kod pregleda stopala valja obratiti pozornost na izgled i broj prstiju zbog moguće prisutne polisindaktilije.

Dijagnoza

Postavljanju dijagnoze bitno pridnosi radiološka dijagnostika u koju ubrajamo osnovnu i specijalnu radiološku obradu. Osnovna radiološka obrada sastoji se od snimanja zdjelice i oba ekstremiteta stojeći u najmanje dva smjera, anteroposteriornom i laterolateralnom. Na rentgenskim panoramskim snimkama mjere se dužine oba ekstremiteta i traga za deformacijama kuka, koljena, gležnja i stopala. U specijalne radiološke obrade koje se mogu koristiti su kompjutorizirana tomografija (CT) i kontrastna artrografija. Magnetska rezonanca (MR) je dijagnostička metoda koja vrlo dobro prikazuje meka tkiva, ligamente i hrskavicu te se pomoću ove metode može procijeniti o kojem se tipu fibularne hemimelije radi. U tom slučaju magnetska rezonanca vrlo dobro pomaže u razlikovanju tipa 3a, 3b i 3c fibularne hemimelije prema Paleyju na temelju čega se planira kirurško liječenje.




Slika 2. Standardne rentgenske snimke u AP i LL projekciji

Liječenje

Liječenje fibularne hemimelije je kirurško, a cilj je produžiti deficijentni ekstremitet, ispraviti postojeće deformacije uz postizanje normalne funkcije kuka, koljena, gležnja i stopala. Kirurško liječenje je prije svega orijentirano prema rekonstrukciji dok su u prošlosti često bilo izvođene amputacije. Plan operacijskog liječenja fibularne hemimelije sastoji se od dva koraka. Prvi korak koji je potrebno učiniti je izmjeriti dužine obih femura i tibija te na temelju toga izračunati približnu razliku u dužini koja će biti nakon završetka rasta udova. Najjednostavnija i najtočnija formula za izračun koja je prihvaćena od dječjih ortopeda diljem svijeta je ona od dr. Drora Paleyja predstavljena 1997. godine, a publicirana u *The Journal of Bone & Joint Surgery* 2001. Godine (Paley et al. 2000). Formula za izračun dostupna je i u obliku internetske aplikacije (Paley Growth app). Ona pomaže dječjim ortopedima u planiranju liječenja odnosno određuje približan broj potrebnih produživanja ekstremiteta. Nakon prvog koraka slijedi određivanje tipa fibularne hemimelije jer svaki tip i podtip ima drugačije kirurško liječenje. Kod kliničkog se pregleda procijenjuje radi li se o fiksiranoj ili dinamičkoj deformaciji stopala. Kod fiksirane se deformacije stopalo ne može dovesti u 0° položaj, dok se kod dinamičke deformacije stopalo nalazi u valgusnom položaju, ali uz mogućnost dovođenja u 0° položaj. Tip III i IV fibularne hemimelije imaju fiksiranu deformaciju koje je potrebno kirurški liječiti prije prohodavanja kako bi dijete moglo normalno koristiti cipelu. Kirurška metoda koja se koristi naziva se SUPERankle operacija koju je 1996. godine osmislio dr. Dror Paley koja se u današnje vrijeme smatra najboljom metodom liječenja. SUPER je akronim od Systematic Utilitarian procedure for Extremity Reconstruction. Ovom operacijom stopalo se dovodi u 0° položaj sa ciljem omogućavanja normalnog hoda na ravnom stopalu. Ukoliko je prisutna i zakrivljenost tibije, zajedno uz SUPERankle

operaciju potrebno je postupno ispravljati njenu zakrivljenost kod produživanja ekstremiteta uz pomoć vanjskih fiksatora. Prednost odvajanja SUPERankle i operacije produženja ekstremiteta je u tome da se održi opseg pokreta u gležnju jer se smatra da izvođenje obje operacije u istom aktu dovode do ukočenja gležnja. Ukočenje gležnja nastaje zbog postavljenog vanjskog fiksatora. Ukoliko gležanj ima zadovoljavajući opseg pokreta prije operacije, prvo je potrebno izvesti SUPERankle operaciju uz prateću fizikalnu terapiju. U slučaju pacijenta koji ima ograničen opseg pokreta u gležnju potrebno je izvesti SUPERankle i operaciju produženja u istom aktu sa ciljem smanjenja ukupnog broja operacija. SUPERankle operacija sastoji se od 8 koraka, nakon čega slijedi postavljanje vanjskog fiksatora. Prvi korak je uklanjanje fibroznog ostatka fibule koji bi sprječavao produljenje ekstremiteta i dovodio do ponovne valgusne deformacije stopala nakon izvedene operacije. Drugi korak je tenotomija Ahilove i tetive peronealog mišića. Treći korak je dekompresija nervusa peroneusa i nervusa tibialisa posterior zbog sprječavanja njihovog oštećenja. Četvrti korak izvodi se kod teških deformacija stopala gležnja sa ciljem anatomske repozicije. Peti korak je izvođenje osteotomije, čija razina ovisi u tipu i podtipu fibularne hemimelije. Šesti korak je uvođenje Kirschnerovih žica kroz donji i gornji zglob gležnja. Sedmi korak je produživanje Ahilove i tetive peronealnog mišića sa fibroznim ostatkom fibule. Osmi korak je fasciotomija operiranog područja s ciljem sprječavanja kompartment sindroma. Na kraju se postavlja vanjski fiksator i izvodi se osteotomija u razini najvećeg zakrivljenja tibije koje se postupno ispravlja uz pomoć kompjutorski kontroliranog uređaja spojeno na vanjski fiksator (Taylor Spatial Frame). Sedam dana nakon operacije kreće se s produživanjem od 0,75 mm po danu. Produživanje vanjskim fiksatorom može se podijeliti u dvije faze, a to su faza produživanja i faza koštane pregradnje. Tako je na primjer za produživanje

ekstremiteta za 8 cm potrebno 8 mjeseci, gdje faza produživanja traje 4 mjeseca, a faza koštane pregradnje 4 mjeseca. Za vrijeme kada dijete ima vanjski fiksator od iznimne su važnosti fizikalne vježbe koje su usmjerene prema održavanju normalnih opsega pokreta u koljenu i gležnju. Ukoliko se vježbe redovito ne izvode dolazi do fleksornih kontraktura koljena i nožnih prstiju. Ispravljanje valgusne deformacije koljena također je važno kod liječenja ovih pacijenata. Naime, ova deformacija može negativno utjecati na ispravljenu deformaciju stopala tako da ono ponovno ide u ekvinovalgus.



Slika 3. Produživanje ekstremiteta vanjskim fiksatorom (Taylor Spatial Frame) kod pacijenta s fibularnom hemimelijom

5.3. Tibijalna hemimelija

Definicija i značenje

Tibijalna hemimelija je djelomični ili potpuni nedostatak tibije, a klinički se prezentira skraćenim ekstremitetom i deformacijom koljena i stopala. Koljeno je u fleksornoj kontrakturi, a stopalo se nalazi u ekvinovarusu. Zbog nedostatka kolateralnih ligamenata često postoji nestabilnost koljena. Tibija može biti skraćena, displastična ili može biti prisutan samo njezin fibrozni ostatak. Fibula može biti normalna ili zadebljana, a u većini slučajeva je dislocirana. Postoji nekoliko klasifikacija koje su bile korištene za tibijalnu hemimeliju, a to su sljedeće: Frantz i O'Rahilly, Jones, Kalamachi i Dawe i Weber klasifikacija (Kalamachi & Dawe, 1985). Ove klasifikacije bile su orijentirane prema amputacijama deficijentog ekstremiteta dok je najnovija klasifikacija orijentirana prema rekonstrukciji, a potječe od Drora Paleyja iz 2003. godine. Tibijalna hemimelija se prema njegovoj klasifikaciji dijeli u 5 tipova, a svaki tip i podtip se različito kirurški liječi. Tip I ima skraćenu tibiju s relativno zadebljanom fibulom, koljeno se nalazi u valgusu, uz normalni gornji i donji nožni zglob. Kod tipa II stopalo se nalazi u ekvinovarusu. Kod tipa III nedostaje dijafiza tibije uz prisutnu proksimalnu i distalnu epifizu dok je distalna epifiza često displastična. Tip IV ima nedostak donjeg dijela tibije, a gornji dio tibije je prisutan dok je fibula zadebljana. Tip V predstavlja potpuni nedostatak tibije uz prisutnu fibulu.

Epidemiologija

Tibijalna hemimelija je vrlo rijetka kongenitalna deficijencija, a pojavljuje se sa incidencijom od 1 na milijun rođene djece. Može se pojavljivati u sklopu nekoliko sindroma, a to su: Wernerov sindrom, tibijalna hemimelija-polisindaktilija-trifalangealni sindrom i CHARGE sindrom (Ramirez et al. 1994). Tibijalna hemimelija

može biti unilateralna ili bilateralna, dok je u 30 % slučajeva bilateralna. Zbog nepoznatih razloga se u 72% slučajeva pojavljuje na desnoj strani ekstremiteta. Uz tibijalnu hemimeliju može biti prisutna i kongenitalna femoralna deficijencija.

Klinička slika

U kliničkom pregledu nalazimo slijedeće: skraćenje zahvaćenog ekstremiteta što dovodi do nejednakosti u dužini ekstremiteta, anterolateralno zakrivljenje tibije i prominentnu glavu fibule zbog njezine hipertrofije. Koljeno zahvaćenog ekstremiteta se nalazi u fleksornoj kontrakturi zbog čega je smanjen opseg pokreta. Zbog nedostaka kolateralnih ligamenata postoji nestabilnost koljena. Stopalo se kod tibijalne hemimelije nalazi u ekvinovarusu dok se kod fibularne hemimelije nalazi u ekvinovalgusu. Ekvinovarusna i ekvinovalgusna deformacija stopala pomažu u razlikovanju ovih dviju hemimelija. Kod tipa IIIb tibijalne hemimelije u sklopu Wernerove displazije može biti prisutna i polisindaktilija.

Dijagnoza

Dijagnoza se postavlja na temelju kliničke slike i radioloških nalaza. Osnovna radiološka obrada provodi se snimanjem zdjelice i oba ekstremiteta stojeći u najmanje dva smjera, anteroposteriornom i laterolateralnom. Na panoramskim rentgenskim snimkama vidi se nejednakost u dužini ekstremiteta, fleksorna kontraktura koljena se najbolje vidi na laterolateralnoj snimci te ekvinovarusna deformacija stopala.

Liječenje

Liječenje tibijalne hemimelije datira još od 1887. godine kada je metoda izbora bila amputacija deficijentnog ekstremiteta pogotovo kod potpunog nedostatka tibije.

Najpopularniju kiruršku metodu razvio je Brown 1965. godine, nažalost mnoge studije su pokazale loše rezultate povezane s ovom metodom zbog čega su mnogi ortopedi dali prednost amputaciji, a ne rekonstruktivnom liječenju. Loši ishodi operacijskog liječenja javljali su se zbog fleksornih kontraktura koljena, nestabilnosti koljena i smanjenog opsega pokreta zglobova. U zadnjih dvadesetak godina postignut je veliki uspjeh u rekonstruktivnom liječenju ove deficijencije zbog čega će amputacija biti potpuna izbačena kao metoda liječenja. Paleyjeva klasifikacija orijentirana je prema rekonstrukciji gdje svaki tip i podtip po njegovoj klasifikaciji zahtijeva drugačiji kirurški pristup. Prisutnost fibroznog ostatka tibije, mišića natkoljice i patele bitno određuje smjer kirurškog liječenja odnosno rekonstrukciju deficijentnog ekstremiteta. Pomoću magnetske rezonance i ultrazvuka utvrđuje se postoji li patela i fibrozni ostatak tibije.

Tip I je karakteriziran skraćanjem obje tibije dok se koljeno nalazi u valgusu. Prije završetka rasta, valgus koljena se ispravlja privremenim zaustavljanjem rasta u epifiznoj zoni proksimalne tibije što se naziva hemiepifiziodeza. Nakon ispravljanja valgusne deformacije koljena pristupa se produženju obje tibije sa ciljem ispravljanja nejednakosti dužina ekstremiteta.

Tip II ima stopalo u ekvinovarusu i u unutarnjoj rotaciji u odnosu na koljeno. Liječenje započinje sa tenotomijom Ahilove tetive nakon čega se postupno izvodi repozicija talusa ispod distalne epifizne ploče tibije uz pomoć vanjskog fiksatora (Taylor Spatial Frame). Nakon uspješne repozicije rekonstruira se distalna epifiza tibije tako da formira konkavno tijelo koje će uz pomoć žice biti povezano s talusom.

Tip III se prepoznaje prema proksimalnoj i distalnoj epifizi tibije. Koljeno je nestabilno zbog nedostatka križnih ligamenata i depresije platoa tibije. Gležanj je prisutan, ali je često displastičan zbog čega je opseg kretnji ograničen. Ovaj tip dijeli se u dva

podtipa: tip IIIA i IIIB. Kod tipa IIIA stopalo se nalazi u ekvinovarusu dok je tibija deformirana. Za ispravljanje deformacija koristi se vanjski fiksator (Taylor Spatial Frame), nakon čega se fibula premješta prema dolje u fiziološki položaj. Tip IIIB se često nalazi u sklopu Wernerove displazije uz prisutnu polidaktiliju nožnih prstiju. Najčešće je fibula duža od tibije i distalni dio može biti orijentiran u bilo kojem smjeru o čemu ovisi kirurško liječenje. Izvodi se fibulektomija zajedno sa osteotomijom tibije nakon čega slijedi produživanje uz pomoć vanjskog fiksatora.

Tip IV karakteriziran je prisutnošću koljenog zgloba. Stopalo se nalazi u ekvinovarusu. Zbog nedostatka distalnog dijela tibije ne postoji funkcionalni zglob gležnja. Pošto je fibula duža od tibije, postoje dvije mogućnosti liječenja, a to su resekcija fibule kako bi se napravio lažni zglob s tibijom odnosno pseudoartroza ili produživanje tibije.

Tip V karakteriziran je potpunim nedostatkom tibije što predstavlja najveći izazov u rekonstrukciji. Patela se koristi kao zamjena za plato tibije tako da se premjesti iz svog normalnog položaja na kraj femura uz centralizaciju fibule ispod femura. Patela i fibula se nakon toga spajaju osteosintezom. Ova metoda se naziva patelarna artroplastika po Weberu. Fleksorna kontraktura koljena i deformacija stopala ispravljaju se uz pomoć vanjskih fiksatora. Nakon ispravljenih deformacija koljena i stopala izvodi se rekonstrukcija ligamenata koljena i premještaj mm. quadriceps femoris na fibulu koja se nalazi u osovini femura.

6. Zaključak

Kongenitalne deficijencije donjih ekstremiteta skupina je vrlo rijetkih urođenih bolesti u koje ubrajamo slijedeće entitete: kongenitalnu femoralnu deficijenciju, fibularnu hemimeliju i tibijalnu hemimeliju. Mnoge klasifikacije koristile su se tijekom mnogo godina, ali je svaka od njih doživjela razne modifikacije. Povijest kirurškog liječenja ovih deficijencija bazirao se na amputacijama, dok je pokušaja rekonstrukcije odnosno produživanja kraćeg ekstremiteta bilo malo zbog mnogih komplikacija koje su se javljale. U zadnjih dvadesetak godina razvijene su nove klasifikacije koje dijele deficijencije u tipove i podtipove dok svaki od njih zahtijeva kompleksno kirurško liječenje u angažmanu iskusnog dječjeg ortopeda.

7. Literatura

1. Coventry MB, Johnson Jr EW. Congenital absence of the fibula. *J Bone Joint Surg Am.* 1952;34A(4):941–55.
2. Achterman C, Kalamchi A. Congenital deficiency of the fibula. *J Bone Joint Surg Br.* 1979;61-B(2):133–7.
3. Stanitski DF, Stanitski CL. Fibular hemimelia: a new classification system. *J Pediatr Orthop.* 2003;23(1):30–4.
4. Birch JG, Lincoln TL, Mack PW. Functional classification of fibular deficiency. In: Herring JA, Birch JG, editors. *The child with a limb deficiency.* American Academy of Orthopaedic Surgeons: Rosemont, IL; 1998. p. 161–70.
5. Başbozkurt M, Yıldız C, Kömürcü M, Demiralp B, Kürklü M, Ateşalp AS. Management of fibular hemimelia with the Ilizarov circular external fixator. *Acta Orthop Traumatol Turc.* 2005;39(1): 46–53. Turkish.
6. Weber M, Schroeder S, Berdel P, Niethard FU. Register zur bundesweiten Erfassung angeborener Gliedmaßenfehlbildungen. *Z Orthop.* 2005;143:1–5.
7. Nutt JJ, Smith EE. Total congenital absence of the tibia. *Am J Roentgen.* 1941;46:841.
8. Ramirez M, Hecht JT, Taylor S, Wilkins I. Tibial hemimelia syndrome: prenatal diagnosis by real-time ultrasound. *Prenat Diagn.* 1994;14(3):167–71.
9. Aitken GT. Tibial hemimelia. Selected lowerlimb anomalies, surgical & prosthetic management. In: Aitken GT, editor. *Symposium held in Washington May 8–9, 1969.* National Academy of Sciences: Washington, DC; 1975
10. Emami AE, Mahloudji M. Bilateral absence of the tibiae in the three sibs: limb malformations-birth defects. Original article series. *The National Foundation, March of Dimes, Vol. X, No. 5, 197.*

11. Clark MW. Autosomal dominant inheritance of tibial meromelia. Report of a kindred. *J Bone Joint Surg Am.* 1975;57:262–4.
12. Lenz W. Genetics and limb deficiencies. *Clin Orthop.* 1980;148:9–17.
13. Lenz W. Genetic causes of malformations in man. *Verhandl DtschGesellsch Pathol.* 1982;66:16–24.
14. Fried K, Goldberg MD, Mundel G, Reif R. Severe lower limb malformation associated with other deformities and death in infancy in two brothers. *J Med Genet.* 1977;14:352–4.
15. Mahjlondji M, Farpour H. An unusual deformity in an inbred community. *Birth Defects.* 1974;10:75–80.
16. Morrissy R. Lovell's and Winter's pediatric orthopaedics. 3th ed. Philadelphia, Pa: Lippincott Williams & Wilkins, 1996; 1137–1158.
17. Morrissy R. Lovell's and Winter's pediatric orthopaedics. 3th ed. Philadelphia, Pa: Lippincott Williams & Wilkins, 1990; 1044-1070.
18. Kalamchi A, Dawe RV. Congenital deficiency of the tibia. *J Bone Joint Surg Br* 1985;67(4):581–584.
19. O'Rahilly R. 1951. Morphological patterns in limb deficiencies and duplications. *Am J Anat* 88:135–193.
20. Aguilar JA, Paley D, Paley J, Santpure S, Patel M, Bhave A, Herzenberg JE. Clinical validation of the multiplier method for predicting limb length at maturity, part I. *J Pediatr Orthop.* 2005; 25(2):186–91.
21. Paley D, Bhave A, Herzenberg JE, Bowen JR. Multiplier method for predicting limb-length discrepancy. *J Bone Joint Surg Am.* 2000;82-A(10):1432–46.

22. Manner HM, Radler C, Ganger R, Grill F. Dysplasia of the cruciate ligaments: radiographic assessment and classification. *J Bone Joint Surg Am.* 2006;88(1):1307.
23. Johansson E, Aparisi T. Missing cruciate ligament in congenital short femur. *J Bone Joint Surg Am.* 1983;65(8):1109–15.
24. Chomiak J, Podškubka A, Dungal P, Ošťádal M, Frydrychová M. Cruciate ligaments in proximal femoral focal deficiency: arthroscopic assessment. *J Pediatr Orthop.* 2012;32(1):21–8.
25. Pirani S, Beauchamp RD, Li D, Sawatzky B. Soft tissue anatomy of proximal femoral focal deficiency. *J Pediatr Orthop.* 1991;11(5): 563–70.
26. Panting AL, Williams PF. Proximal femoral focal deficiency. *J Bone Joint Surg (Br).* 1978;60(1):46–52.
27. Biko DM, Davidson R, Pena A, Jaramillo D. Proximal focal femoral deficiency: evaluation by MR imaging. *Pediatr Radiol.* 2012; 42(1):50–6.

8. Zahvala

Po završetku, od srca želim zahvaliti svom mentoru, prof. dr. sc. Tomislavu Đapiću koji mi je čitavo vrijeme bio potpora i koji mi je omogućio da proširim svoje znanje iz ortopedije.

Zahvaljujem se i svojoj obitelji koja je bila uz mene tijekom cijelog studija.

Silvija Jakopic

9. Životopis

Rođena sam 23. listopada 1990 godine u Zagrebu. Živim u Vrbovcu s peteročlanom obitelji. Prije upisa u osnovnu školu počinjem se rekreativno baviti tenisom. Pohađala sam Osnovnu školu u Vrbovcu, a nakon toga i Opću gimnaziju u Vrbovcu. Za vrijeme školovanja upisujem su u Osnovnu glazbenu školu, smjer klarinet. Dugogodišnji sam član Limene glazbe Vrbovec u kojoj uz klarinet sviram i saksofon. Nakon završetka gimnazije, upisujem se na Medicinski fakultet, Sveučilišta u Zagrebu.