

# Aseptička nekroza kuka

---

**Poropat, Ivo**

**Master's thesis / Diplomski rad**

**2016**

*Degree Grantor / Ustanova koja je dodijelila akademski / stručni stupanj:* **University of Zagreb, School of Medicine / Sveučilište u Zagrebu, Medicinski fakultet**

*Permanent link / Trajna poveznica:* <https://um.nsk.hr/um:nbn:hr:105:750573>

*Rights / Prava:* [In copyright](#)/[Zaštićeno autorskim pravom.](#)

*Download date / Datum preuzimanja:* **2024-08-10**



*Repository / Repozitorij:*

[Dr Med - University of Zagreb School of Medicine Digital Repository](#)



**SVEUČILIŠTE U ZAGREBU  
MEDICINSKI FAKULTET**

**Ivo Poropat**

**Aseptička nekroza kuka**

**DIPLOMSKI RAD**



**Zagreb, 2016.**

Diplomski rad izrađen je na Klinici za ortopediju pod vodstvom prof.dr.sc.Domagoja Delimara i predan je na ocjenu u akademskoj godini 2015/2016.

Mentor rada: prof.dr.sc.Domagoj Delimar

# SADRŽAJ

SAŽETAK .....	
SUMMARY .....	
POPIS I POJAŠNJENJE KRATICA.....	
UVOD.....	1
ANATOMIJA .....	3
POVIJEST BOLESTI.....	7
EPIDEMIOLOGIJA.....	8
ETIOLOGIJA.....	9
Traumatska ANGF.....	9
Atraumatska ANGF .....	13
KLINIČKA SLIKA .....	14
DIJAGNOZA I DIFERENCIJALNA DIJAGNOZA .....	15
Dijagnoza .....	15
Diferencijalna dijagnoza .....	20
KLASIFIKACIJSKI SUSTAVI .....	22
Klasifikacijski sustav Ficat i Arlet.....	24
Klasifikacijski sustav University of Pennsylvania (Steinberg) .....	24
ARCO klasifikacijski sustav.....	26
LIJEČENJE.....	27
Neoperacijsko liječenje.....	27
Operacijsko liječenje .....	30
ZAKLJUČAK .....	51
LITERATURA.....	52
ZAHVALA .....	54
ŽIVOTOPIS .....	55

## SAŽETAK

Naslova rada: Aseptička nekroza kuka

Autor : Ivo Poropat

Ključne riječi: ANGF, etiologija, klasifikacija, liječenje, AVN

Aseptična nekroza glave femura definirana je kao smrt kosti, osteocita i drugih sastojaka koštane srži, zbog poremećaja vaskularizacije kosti, što dovodi do urušavanja i destrukcije koštane strukture glave femura, a klinički se očituje kao bol i gubitak funkcije zahvaćenog zgloba.

ANGF, poznata i pod imenom avaskularna tj. ishemijska nekroza glave femura ili osteonekroza glave femura važan je zdravstveni problem. Pravodobno postavljanje točne dijagnoze nužan je preduvjet za rani i ispravan početak liječenja budući da neliječena ANGF dovodi do teške sekundarne artroze zgloba kuka i teške invalidnosti.

Bez obzira na danas dostupne vrlo dobre slikovne metode prikaza ANGF, čak i u ranim stadijima bolesti, i bez obzira na dobro definirane postupnike u liječenju takvih bolesnika, medicinski ishodi česti nisu zadovoljavajući.

Liječenje bolesnika s ANGF ovisi primarno o etiologiji bolesti kao i o stupnju bolesti. U ranijim stadijima bolesti konzervativno liječenje može dovesti do usporavanja procesa nekroze, ali ipak u više od 50% bolesnika je indicirano ortopedsko kirurško liječenje u vremenu od 3 godine od postavljanja dijagnoze.

U SAD-u liječenje ANGF-a ugradnjom totalne endoproteze kuka čini godišnji trošak većim od milijardu dolara.

Etiologija početka razvoja ANGF vezana je najčešće za traumu, toksički učinak alkohola, zlorabu alkohola, kao i uzimanje kortikosteroida. Oko 25% slučajeva javlja se u osoba bez faktora rizika i smatra se idiopatskom.

ANFG može imati veliki raspon kliničkih slika te klinički i laboratorijski testovi najčešće nisu specifični. Konačna dijagnoza ANGF postavlja se isključivo radiološkom obradom: RTG obradom, CT, scinitigrafijom i magnetskom rezonancijom. MRI je najosjetljivija dijagnostička metoda te predstavlja metodu izbora u neinvazivnoj obradi takvih bolesnika.

## **SUMMARY**

Title of work: Aseptic hip necrosis

Author: Ivo Poropat

Keywords: Aseptic necrosis of the femoral head, etiology, classification, treatment, AVN

Aseptic necrosis of the femoral head is defined as death of bone, osteocytes and other bone marrow components, that results from interruption of blood supply to the bone, leading to collapse and destruction of the femoral head bone structure and clinically it presents with pain and loss of function of the affected joint.

Aseptic necrosis of the femoral head, also known as avascular, ischemic necrosis of the femoral head or osteonecrosis of the femoral head is an important health problem. Furthermore, there is a huge importance of accurate and early diagnosis and prompt treatment because if untreated, aseptic hip necrosis leads to severe secondary arthrosis of the hip joint and disability.

Regardless of modern imaging techniques that exist today in showing aseptic necrosis of the femoral head, even in the early stages of the disease, and despite of well-defined protocols for treatment of those patients, medical outcomes are often not satisfactory.

Treatment of patients with primary aseptic necrosis of the femoral head depends on the etiology and stage of the disease. In earlier stages of the disease, conservative treatment can lead to slowing down the progression of necrosis, but still, in more than 50% of patients orthopedic surgical treatment is indicated within three years from diagnosis.

In the US, treatment of aseptic necrosis of the femoral head by implanting total hip endoprosthesis makes annual expenses higher than one billion dollars.

The etiology of development of aseptic necrosis of the femoral head is usually related to trauma, toxic effects of alcohol, alcohol abuse, as well as taking corticosteroids. About 25% of cases occur in people with no risk factors and is considered to be idiopathic.

Aseptic necrosis of the femoral head can have a wide range of clinical presentations while both, clinical and laboratory tests are usually unspecific. Therefore, final diagnosis of aseptic hip necrosis is exclusively established by performing radiology tests: X-ray processing, CT, scintigraphy and magnetic resonance imaging. Moreover, MRI is the most sensitive diagnostic method and is a method of non-invasive imaging workup of those patients.

## **POPIS I POJAŠNENJE KRATICA**

ANGF - Aseptička nekroza glave femura

MR - Magnetska rezonancija

CT- Kompjuterizirana tomigrafija

RTG- Rendgenogram

ARCO - Association Research Circulation Osseus

TEP - Totalna endoproteza

## UVOD

Aseptička (avaskularna) nekroza kosti ili osteonekroza glave femura nastaje oštećenjem cirkulacije glave femura te zbog ponavljajućih opterećenja dolazi do prijeloma trabekula spongiozne kosti glave femura. Lokalizirane se nekrotične promjene glave nakon nekog vremena demarkiraju, a nekrotični se dio kosti zajedno sa zglobnom hrskavicom ulekne (imprimira). (Pećina et al.2004.)

Većinom oboljevaju mlađi muškarci (80%), a obično se nekroza javlja nakon krećeg ili dužeg vremena obostrano. (Pećina et al.2004.)

Patogeneza ANGF nije dovoljno razjašnjena. U osnovi se radi o poremećaju prokrvljenosti kosti i koštane srži koji dovodi do urušavanja i destrukcije koštane strukture.

ANGF općenito se objašnjava vaskularnim i mehaničkim čimbenicima. Vaskularni čimbenici dovode do opstrukcije lumena krvnih žila (tromboza, embolija), dok mehanički čimbenici djeluju pritiskom na stijenkku krvnih žila i intraosealne membrane (kompresija, trauma). Ishemija najčešće nastaje u najopterećenijom dijelu glave femura, vanjskom gornjem kvadrantu glave femura. Zahvaćen dio gubi mineralizaciju i postupno kolabira. Smanjuje se zona opterećenja glave i povećava kontaktno opterećenje zgloba kuka, što uzrokuje preuranjene degenerativne (artrotične) promjene.

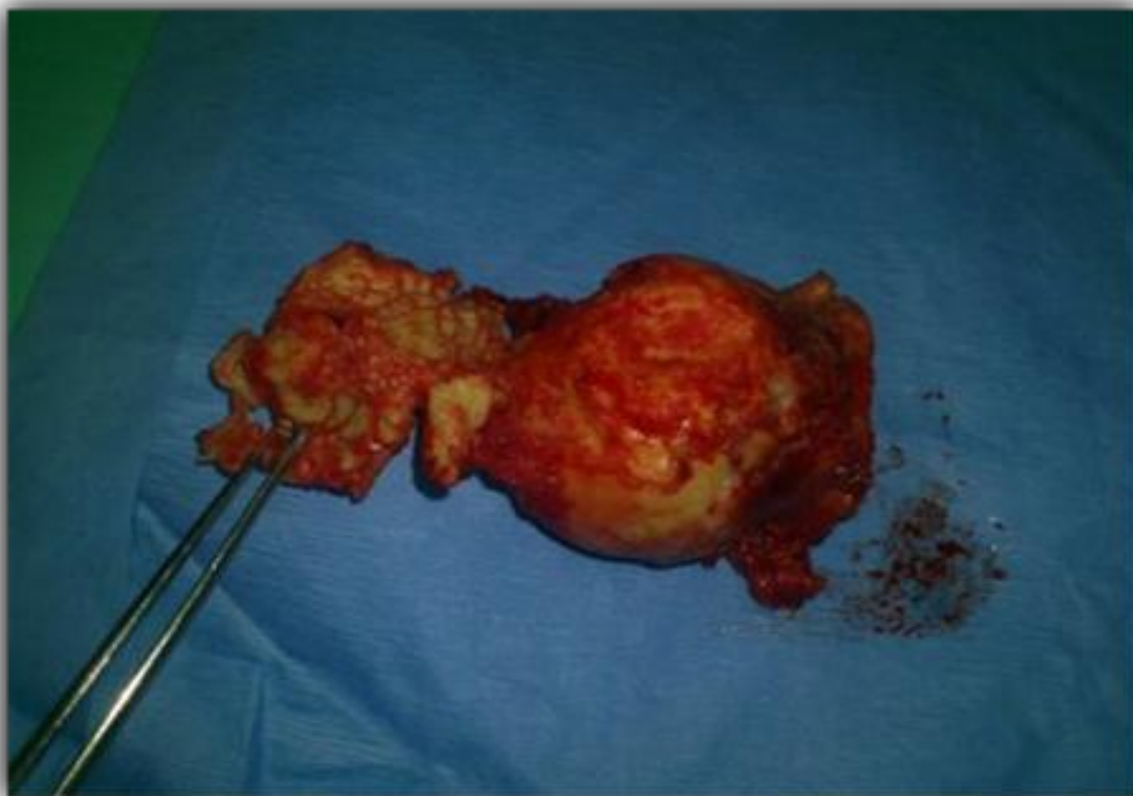
Bolest zahvaća mlađu populaciju, najčešće bolesnike koji primaju dugotrajnu kortikosteroidnu terapiju, alkoholičare, pušače i bolesnike sa sistemnim bolestima, a povezuje se i sa traumom kuka.

Za uspješno liječenje neophodno je pravovremeno postavljanje dijagnoze. Liječenje bolesnika s ANGF ovisi primarno o etiologiji bolesti, stupnju bolesti, dobi i općem stanju bolesnika.

Liječenje ANGF može biti konzervativno, neoperacijsko, ili operacijsko. Prilikom konzervativnog liječenja, koje se može pokušati u početnoj fazi bolesti provodi se rasterećenje uz nesteroidne protuupalne lijekove, koje može dovesti do usporavanja



procesa nekroze, ali ipak u 50% bolesnika je indicirano ortopedsko kiruško liječenje u vremenu od 3 godine od postavljanja dijagnoze.



Slika 1. Uznapredovala ANGF, veliki subhondralni prijelom uz izraženo urušavanje glave femura (vlastita fotografija)

## ANATOMIJA

Zdjelični zglob, *articulatio coxae*, je zglob između femura i zdjelične kosti.

Zglobne ploštine: konveksno zglobno tijelo je *caput femoris*, a konkavno zglobno tijelo je *acetabulum*. (Perović 1961.)

Konkavno zglobno tijelo: *Acetabulum ossis illi*. Zglobna je ploha dio šuplje kugle i usmjerena je lateralno, naprijed i dolje. Ploha je podjeljena u dva dijela: *Facies lunata* je polumjesečasta zglobna pukotina u izravnu dodiru s glavom bedrene kosti, a *fossa acetabuli* hrapav je udubljeni dio u sredini *acetabuluma*, gdje se veže sveza, *lig. capitis femoris*. Udubinu, *fossa acetabuli*, ispunjava masno tkivo i krvne žile, a pokriva je tanka sinovijalna opna. Dno udubine tanka je koštana ploča, koja odvaja zdjelični zglob od unutrašnjosti male zdjelice. Na donjem dijelu ruba *acetabula* postoji dubok i širok urez, *incisura acetabuli*, koji prekida plohu, *facies lunata*.

*Labrum acetabuli*, rubna hrskavica, proširuje rub *acetabula* i tako povećava konkavnu zglobnu plohu. Rubna hrskavica na presjeku ima oblik trokuta. Baza je prirasla uz rub *acetabula*, unutarnja je zglobna strana glatka, a na vanjsku se stranu veže vezivna opna zglobne ovojnice. Rubna hrskavica nije prekinuta u području ureza *acetabula*, nego je tu pojačana svezom, *lig. transversum acetabuli*, koja premošćuje urez i pretvara ga u otvor ispunjen masnim tkivom, kroz koji prolaze krvne žile. (Krmpotić-Nemanić i Marušić 2007.)

Konveksno zglobno tijelo: Glava bedrene kosti. Zglobna ploha na glavi bedrene kosti tvori dvije trećine kugle i usmjerena je medijalno, naprijed i gore. Na gornjem i stražnjem dijelu zglobne plohe nalazimo jamicu, *fovea capitis femoris*, u kojoj se veže sveza, *lig. capitis femoris*. Zglobna je ploha pokrivena tankim slojem hrskavice. (Krmpotić-Nemanić i Marušić 2007.)

Zglobna ovojnica: Zglobna ovojnica je čvrsta i široka. Vezivna se opna veže neposredno uz rubnu hrskavicu i za njezinu vanjsku stranu, pa je rubna hrskavica smještena unutar zgloba. U području ureza, *incisura acetabuli*, vezivna se opna veže na vanjsku stranu sveze, *lig. transversum acetabuli*. Sprijeda se vezivna opna veže uzduž pruge, *linea intertrochanterica*, a medijalno od grebena, *crista intertrochanterica*, veže se između srednje i lateralne trećine stražnje strane vrata bedrene kosti. Tako udubina, *fossa trochanterica*, ostaje izvan zglobne ovojnice. Cijela prednja strana i

medijalne strane dvije trećine vrata bedrene kosti smještene su u zglobu (intraartikularno), a lateralna je trećina vrata bedrene kosti izvan zgloba (ekstraartikularno). Sinovijalna ovojnica oblaže unutarnju stranu vezivne opne i intraartikularni dio vrata bedrene kosti. Na konkavnom zglobnom tijelu sinovijalna se opna veže na rub acetabuluma i oblaže vanjsku stranu rubne hrskavice. (Krpmotić-Nemanić i Marušić 2007.)

Živčane niti dolaze od živaca u okolici zgloba: n. femoralis, n. obturatorius, n. ishiadicus i n. gluteus superior. Budući da femoralni, ishijadični i obturatorni živac inerviraju i koljenski zglob, bol iz kuka može se osjećati kao bol iz koljena (tkz. prenesena bol). (Krpmotić-Nemanić i Marušić 2007.)

Krvna opskrba glave femura

Krvna opskrba dolazi od artikularnih grana nekoliko arterija: a. glutea superior et inferior, a. circumflexa femoris medialis et lateralis. Arterija capitis femoris, koja se nalazi u lig. capitis femoris, dolazi od stražnje grane obturatorne arterije.

A. profunda femoris, dubinska bedrena arterija, polazi 3-4 cm ispod preponske sveze, usmjerena je prema dolje. Ima tri ogranka: a. circumflexa femoris lateralis odvaja se s lateralne strane a. profunde femoris, blizu njezinog početka. Usmjerena je prema lateralno između mišića m. rectus femoris i m. vastus intermedius s jedne strane i m. iliopsoas s druge strane. Obilazi veliki trohanter i anastomozira s medijalnom istoimenom arterijom. To je ramus ascendens, a osim njega daje i r. descendens. Daje još i grane r. superficialis, r. profundus i r. acetabularis. (Krpmotić-Nemanić i Marušić 2007.)

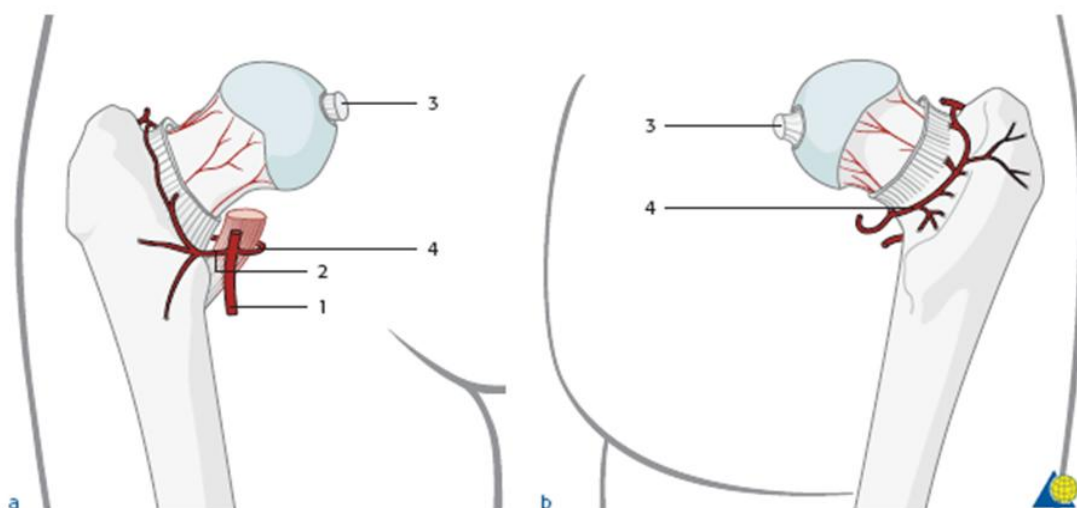
A. circumflexa femoris medialis odvaja se od medijalne strane a. profunde femoris. Usmjerena je u dubinu, između mišića m. pectineus i m. iliopsoas, potom zavija oko vrata bedrene kosti i na njezinoj stražnjoj strani anastomozira s ograncima arterija a. obturatoria, a. glutea inferior i a. circumflexa femoris lateralis. Daje r. ascendens, r. descendens i r. transversus. (Krpmotić-Nemanić i Marušić 2007.)

A. circumflexa femoris lateralis i a. circumflexa femoris medialis anastomoziraju s ograncima a. obturatoria, a. glutea inf. i a. glutea superior i čine ekstrakapsularni i intrakapsularni arterijski prsten. Od ekstrakapsularnog arterijskog prstena odvajaju se retinakularne arterije i ulaze u kuk kroz zglobnu čahuru u dijelu gdje se ona hvata za femura (granica transtrohanterne regije i vrata femura), a njihovi ogranci odlaze u vrat

femura ispod sinovijalnog dijela čahure, koja pokriva vrat, te idu prema glavi femura (subsinovijalne krvne žile). Zbog toga što su smještene uglavnom plitko, subsinovijalno, lako se oštećuju pri prijelomu vrata femura. Ogranci ovih žila nisu ravnomjerno raspoređeni po cijeloj površini vrata, nego su najgušći u njegovom gornjem i stražnjem dijelu. Krvne žile idu prema glavi femura i to je glavni put prehrane glave, dok je opskrba krvlju glave femura kroz lig. capitis femoris varijabilna, a ako i postoji samo manji dio glave femura se hrani na ovakav način. (Erceg 2006.)

Glavni izvor krvne opskrbe glave femura su lateralne epifizealne arterije. Lateralne epifizealne arterije su grane gornjih i stražnjih retinakularnih arterija koje su grane a. circumflexe femoris medialis i koje subsinovijalno idu stražnjim i gornjim dijelom vrata prema glavi femura. One su ekstraosalne po lokalizaciji.

Lateralne epifizealne arterije ulaze u glavu femura u 1 cm širokoj zoni između hrskavice glave femura i kortikalne kosti vrata femura. Opskrbljuju lateralnu i centralnu trećinu glave femura, medijalnu trećinu glave femura opskrbljuje arterija capitis femoris koja dolazi od stražnje grane opturatorne arterije. (Alello 2015.)



Slika 2. Opskrba krvlju glave femura, prednji prikaz (a) i stražnji prikaz (b).

Vaskularna anatomija varira, ali u 60% bolesnika a. circumflexa lateralis i medialis su grane a. profunde femoris. Većina opskrbe glave femura dolazi od a. circumflexe femoris lateralis (2) i a. circumflexe femoris medialis (4) koje anastomoziraju i čine

ekstrakapsularni arterijski prsten od kojeg odlaze subsinovijalne retinakularne arterije od kojih straga i gore odlaze lateralne epifizealne arterije. Arterija capitis femoris (3) opskrbljuje medijalnu trećinu glave femura. (preuzeto iz <http://www2.aofondation.org> )

## **POVIJEST BOLESTI**

ANGF prvi je put opisana 1738. god. od strane Alexandera Munroa.

1794.god. J.Russel, kirurg iz Edinburgha, publicirao je svoj klasični esej o nekrozi kosti, koja je bila prvi detaljniji patološki opis ovog stanja. U ono doba još nije postojala razlika između septične i aseptične nekoroze tako da je većina slučajeva nekroze glave femura bile septične prirode.

Između 1829. god. i 1941. god. J. Cruveilheir, profesor anatomije, opisao je sekundarne morfološke promjene glave femura kao kasnu komplikaciju traume radi ozljede vaskularizacije.

Freund u 1936. god. prvi objavljuje detaljniji opis obostrane ANGF.

Između 1934. god. i 1949. god. Phemister i sur. objavljuju seriju klasičnih radova o etiologiji i patogenezi aseptičke nekroze.

1948. god. Chandler u radu „Coronary Disease of the hip“ indentificira vaskularnu etiologiju osteonekroze.

1953. god. Trueta i Harrison opisuju detaljnu vaskularizaciju kuka u odraslih.

Od 1962. god., kada su Mankin i Brower opisali 27 slučajeva AVN u Engleskoj literaturi broj prijavljenih slučajeva je u stalnom porastu.

1973. god. prof. P. Ficat i prof. J. Arlet organizirali su I međunarodni simpozij na temu koštane cirkulacije u Toulousu.

1986. god. u Londonu je osnovana ARCO grupa (Association internationale de Recherche sur la Circulation Osseous), koja od tada organizira međunarodne stalne simpozije o koštanoj cirkulaciji na različitim mjestima Europe, Azije, Australije i SAD. (Koo et al. 2014)

## **EPIDEMIOLOGIJA**

Osteonekroza je jedna od značajnih zdravstvenih problema u cijelom svijetu sa tendencijom stalnog porasta.

### **Europa**

Zasad nema centraliziranog zdravstvenog servisa u Europi koje bi se bavio tim problemom i sakupljao i analizirao podatke tako da informacija o demografskim podacima osteonekroze u Europi nema.

### **SAD**

U SAD živi oko 295 milijuna osoba. Incidencija ANGF iznosi oko 20 000 godišnje i uzrok je oko 5% artroza kuka, a prevalencija između 0,3 i 0,6 milijuna.

Idiopatska ANGF je češća u muškaraca, s vršnom incidencijom između 30 i 50 godina. U oko 72% netraumatskih ANGF bolesti je bilateralna. Omjer muškaraca i žena je oko 4:1.

Od više od 500 000 totalni endoproteza kuka učinjenih godišnje, 10 % TEP kuka se učini radi uznapredovale osteonekroze.

### **Azija**

Kina broji oko 1,3 milijardu stanovnika, incidencija ANGF je oko 75000 do 150 000 godišnje a prevalencija između 1,5 i 3 milijuna.

Japan ima oko 127 milijuna stanovnika, incidencija je oko 2/10 000 stanovnika. (Koo et al. 2014.)

## **ETIOLOGIJA**

ANGF je ishemijska smrt osteocita i drugih sastojaka koštane srži sa subhondralnim odumiranjem kosti glave femura. Od niza stanja koja su povezana s AVN, neka su stanja jasnije uzročna (Beers 2006.)

Sigurni uzroci ANFG su: (Beers 2006.)

- Trauma kuka (iščašenje kuka, prijelom vrata femura, epifizioliza glave femura)
- Alkoholizam
- Kortikosteroidi (visoke doze)
- Dekompresijska bolest
- Radioterapija
- Bolest srpastih stanica
- Gaucherova bolest
- Koagulopatije
- Neoplazme
- Steatoza jetre

Mogući uzroci ANFG su:

- Ateroskleroza
- Cushingov sindrom
- Šećerna bolest
- Giht
- Legg-Calve-Perthesova bolest
- Dislipidemije
- Pankreatitis
- Pušenje
- SLE

### **Traumatska ANGF**

ANGF nakon iščašenja ili prijeloma kuka posljedica je traumatskog, mehaničkog, oštećenja krvnih žila koje opskrbljuju krvlju glavu bederene kosti čime se kompromitira opskrba krvlju, najčešće dolazi do razdora lateralne epifizarne arterije, do oštećenja može dovesti i intrakapsularna tamponada hematonom koja dovodi do okluzije



venoznog drenažnog sustava unutar kapsularnog prostora, odnosno a. retinakularis Weitbrecht.

Poznavajući anatomske činjenice vaskularizacije glave femura, jasno je da do oštećenja epifiznih krvnih žila može doći:

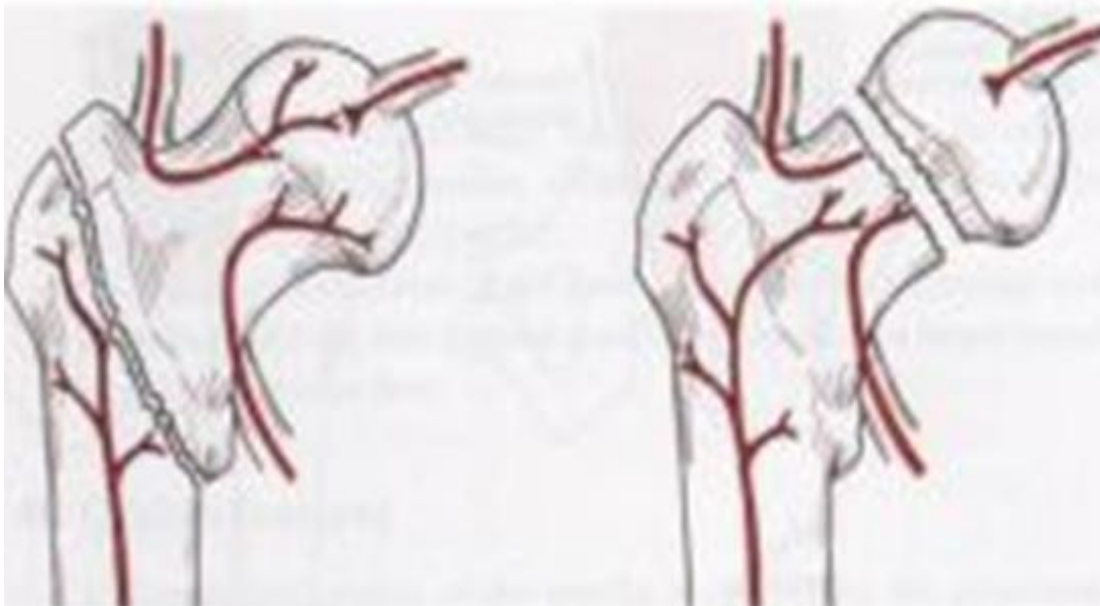
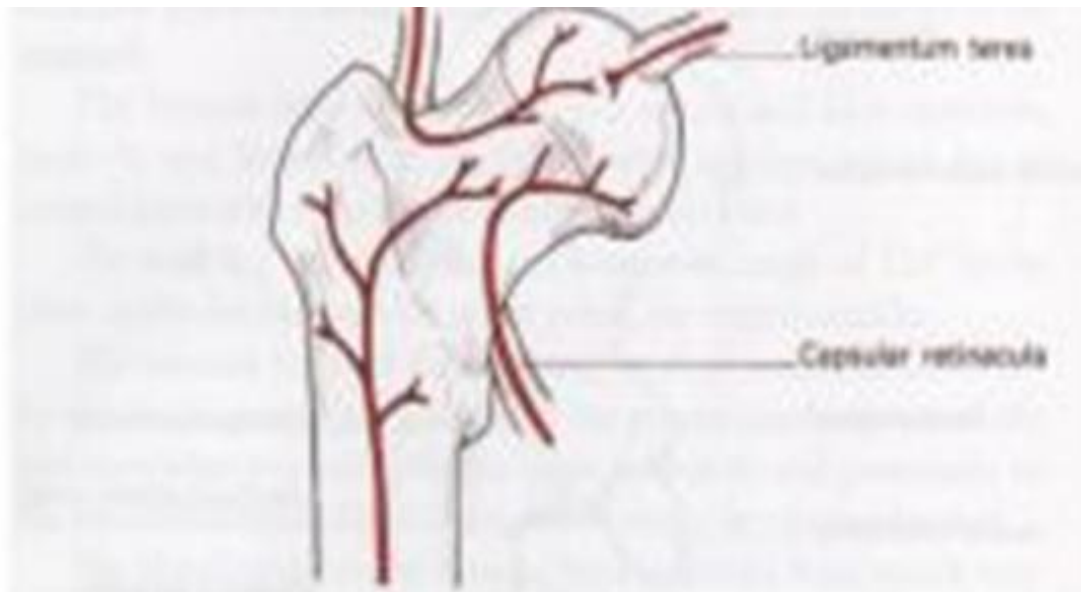
- Prijelomom u području vrata
- Epifizeolizom
- Povećanim pritiskom unutar zgloba npr. hematom koji otežava odvod venozne krvi
- Nepodesnim operativnim pristupom (Orlić et al. 1986.)

Najčešće je to prijelom vrata femura u odraslih. Prognoza je lošija što je prijelom bliže glavi femura, tkz. intrakapsularni prijelomi (subkapitalni i transcervikalni prijelom), što je osoba starija i kost jače osteoporotična, što je manipulacija pri repoziciji grublja, što je osteosinteza labavija te što se zahvatu repozicije i osteosinteze pristupi kasnije.

Učestalost ANGF nakon ozljeda su:

- Prijelom glave bedrene kosti: 75-100%
- Bazicervikalni prijelom: 50%
- Cervikotrohanarni prijelom: 25%
- Iščašenje kuka: 2-40% (2- 10% ako se repozicija učini u roku od 6 sati od ozljede)
- Intertrohanarni prijelom: rijetke (Halch 2016.)

Nakon transcervikalnih ili subkapitalnih prijeloma ANGF je česta, dok je rijetka nakon intertrohanarnih i drugih ekstrakapsularnih prijeloma.



Slika 3. Ekstrakapsularni prijelom praćen dobrom prognozom, rijetko se javlja ANGF, intrakapsularni prijelom, učestala komplikacija ANGF. (preuzeto iz <http://wwwcram.com/flascard/ms20>)

Stoga se repoziciji prijeloma vrata femura treba pristupiti odmah, a ona mora biti anatomska uz stabilnu i čvrstu imobilizaciju. Čak su i tada mogućnosti komplikacije u smislu razvoja osteonekroze glave femura velike i na njih operater ne može utjecati. Hitna anatomska repozicija uz stabilnu internu fiksaciju unutar 1 sata od ozljede rezultira niskim postotkom ANGF. Preporuča se postoperativna prevencija intrakapsularnog hematoma drenažom.

U slučajevima kada neposredna intervencija nije moguća, preporuča se učiniti aspiracija intraartikularnog hematoma punkcijskom iglom. Lateralne i/ili mediocervikalne frakture glave femura u djece ili starijih bolesnika djelomično su ekstrakapsularne i vitalnost glave femura može biti ugrožena od strane intrakapsularnog hematoma, a ne prekida opskrbe krvlju glave femura. (Ruedi et al. 2007.)

Biološki status a ne godine preporuka su za izbor operacijske metode, kod zdravih bolesnika do 65 god. preporučuje se liječenjem hitnom otvorenom repozicijom i unutrašnjom fiksacijom sa DHS vijkom + kanuliranim vijkom ili sa 3 kanulirana vijka. U bolesnika iznad 75 god. preporuča se ugradnja PEP ili TEP kuka.

Traumatsko iščašenje kuka, često udruženo sa prijelomom stražnjeg ruba acetabuluma može završiti ANGF, iako 3 puta rjeđe nego kod prijeloma vrata femura.

ANFG se javlja u 52% kukova koji ostaju u iščašenom položaju više od 12 h ali samo u 22% onih koji se reponiraju u manje od 12 h.

Nakon što krvne žile prekinute traumom, kost distalno od mjesta prijeloma postaje hiperemična i osteoporotična u odnosu na proksimalni dio vrata i glave femura te u odnosu na zdravi kuk. Ovaj proces može ići različitom brzinom, tako da se razlika u gustoći između žive, osteoporotične, i mrtve, sklerotične, kosti može nekada manifestirati na RTG slikama tek nakon duljeg vremena, ne prije 2 mjeseca.

U tom periodu, nakon anatomske repozicije i stabilne fiksacije ulomaka, dolazi do uraštanja novih krvnih žila u vrat i glavu femura te nastaje proces rekonstrukcije, odnosno obnavljanja nekrotičnog koštanog tkiva. Ako se u tom periodu glava femura sačuva od preranog opterećenja prije nego što se kost obnovi, i ako ne kolabira uslijed prejakog opterećenja, biti će sačuvan njezin oblik i obnovljena njezina struktura. U protivnom će nastupiti potpuna nekroza glave i promjena oblika, kolaps glave, uz sekundarne degenerativne promjene zglobova. (Erceg 2006.)

Uz klinički sliku za ranu je dijagnozu važna scintigrafija kostiju, koja će pokazati smanjeno nakupljanje radioaktivne tvari u području glave femura.

RTG snimke će u početku pokazati osteoporozu distalnije od mjesta prijeloma, a sklerozaciju kosti proksimalno, dakle čitave glave femura, ali veća sklerozacija vidjeti će se tek iza 6. mjeseca od traume. Od koristi je i CT i MR, ali tek nakon odstranjenja fiksacijskog materijala iz kuka.

Liječenje posttraumatske ANGF je konzervativno i operacijsko.

Konzervativno liječenje sastoji se u rasterećenju i praćenju bolesnika, osobito kod slučajeva gdje je repozicija ulomaka nakon prijeloma vrata femura anatomska, a osteosinteza stabilna. Tako se može spriječiti kolaps nekrotične glave i pričekati rekonstrukcija odnosno pregradnja i oporavak glave, što može potrajati i dvije godine. Ako se pak radi o nekrozi glave femura nakon nezadovoljavajuće repozicije ulomaka, uz dijastazu ulomaka, bez obzira na čvrstu i stabilnu osteosintezu, glava femura neće preživjeti. Tada je potrebno pristupiti operacijskom liječenju, najčešće u smislu totalne aloartroplastike zgloba kuka. (Erceg 2006.)

### **Atraumatska ANGF**

Vodeći čimbenici rizika netraumatske ANGF su uživanje, zlouporaba alkohola i uzimanje prednisona više od 25 mg /dan kroz više mjeseci. Pacijenti koji konzumiraju manje od 400 ml alkohola tjedno imaju 3x veći rizik za ANFG od pojedinaca koji ne piju. Rizik raste na 11x ako je konzumacija alkohola više od 400 ml tjedno. (Kelly 2015)

U rjeđe uzroke idu bolest srpastih stanica, dekompresijska bolest, Gaucherova bolest, neoplazme (limfomi, leukemije, metastatski tumori kostiju), bolesti žila (uključujući vaskulitis) i radioterapija.

Oko 25% slučajeva ANGF javlja se u osoba bez faktora rizika i smatra se idiopatskom. Međutim neki bolesnici imaju trombofiliju zbog defekta proteina C ili S, hiperhomocisteinemije, odnosno antikardiolipinskih protutijela. (Beers 2006.)

## KLINIČKA SLIKA

Smetnje se većinom razvijaju podmuklo. Najraniji stadij osteonekroze je asimptomatski, u trenutku kada bolesnik počinje osjećati simptome osteonekroza je obično već uznapredovala. Bol je najčešći simptom. (Solomon et al. 2010.)

Kako kost progresivno kolabira, bolovi se u pravilu pogoršavaju mehaničkim opterećenjem, pri stajanju hodu ili drugim pokretom i smanjuju mirovanjem. Konačno 67% bolesnika navodi bolova u mirovanju, a 40% i noću, koji se znaju produžiti na jutro i budu praćeni zakočenjem.

Bol kod ANGF projecira se u prepone i povremeno širi u anteromedijalne dijelove bedara. Neki bolesnici navode pogoršanje bolova uz škljocanje pri pokretu, osobito prigodom ustajanja iz sjedećeg položaja. Pokretljivost kuka je ograničena, posebno fleksija, abdukcija i unutrašnja rotacija, pa bolesnici zauzimaju antalgičan stav. Škljocanje se može izazvati vanjskom rotacijom flektiranog, abduciranog kuka, znak broja 4. (Beers 2006.)

Bolesnik počinje koristiti štap ili štaku, uz stalnu potrebu za analgeticima. Bolest se često javlja obostarno. (Erceg 2006.)

## DIJAGNOZA I DIFERENCIJALNA DIJAGNOZA

### Dijagnoza

Progresivna bol, šepanje i pogoršanje funkcije nakon ozljede ukazuju na ANGF. Rana dijagnoza temelji se na visokom stupnju sumnje pri stanjima koja se povezuju s ANGF, uz bolove u kukovima. (Beers 2006.)

Rutinski laboratorijski testovi od male su vrijednosti u dijagnostici ANGF, osim kako bi se isključile ostale bolesti koje mogu uzrokovati bol u kuku, npr. reumatoidni artritis, infekcija. (Kelly 2015)

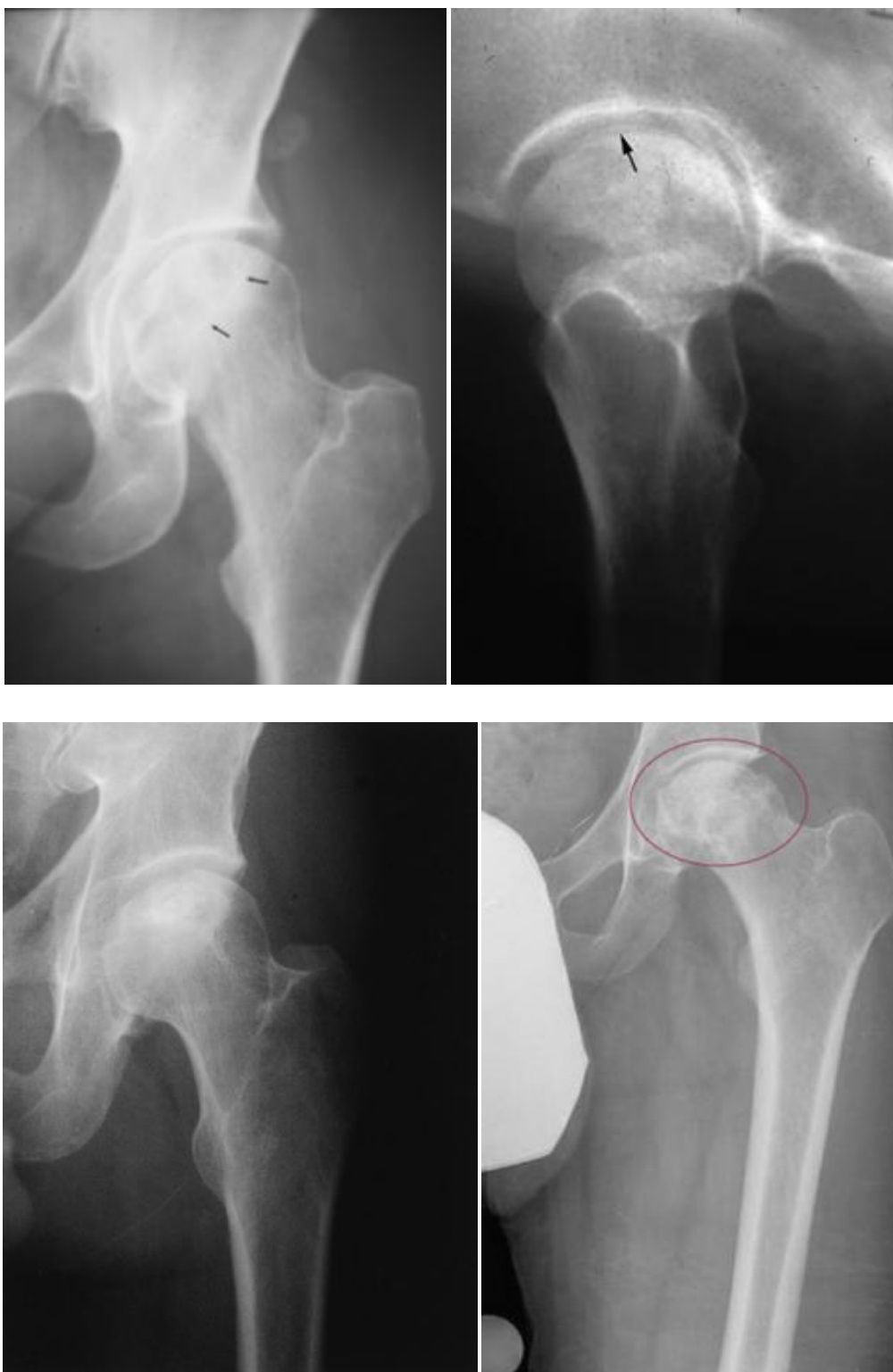Dijagnoza se postavlja slikovnim prikazom.

Obično se prvo snima standardni klasični radiogram u dva smjera, AP radiogram i aksijalna snimka po Loewensteinu „frogleg view“ koja bolje prikazuje opisanu transparentiju, budući da ne dolazi do superpozicije prednje i stražnjeg ruba acetabuluma i superiornog dijela glave femura gdje se promjena najčešće događa. Uvijek treba snimati oba zgloba kuka jer se u 30-70% slučajeva bolest javlja obostrano, a može se manifestirati istovremeno i odgođeno. (Živčić-Ćosić et al. 2012.)

Obično je prvi standardni radiogram, budući da pokazuje samo sjenu mineralnog dijela kosti, nije dovoljno osjetljiv može biti uredan i mjesecima.

U rane radiološke promjene idu diskretna osteoskleroza i osteoporoza. U glavi femura mogu nastati subhondralna osvjetljenja, znak polumjeseca. Kasnije kost kolabira i dolazi do degenerativnih promjena. (Beers 2006.)

Iako inferiorna metoda, radi svoje široke dostupnosti i relativno niske cijene, najčešća je i prva metoda u otkrivanju bolesti kosti i zglobova.



Slika 4. Razvoj promjena ANGF na rendgenogramu. Počinje sa diskretnim promjenama gustoće, osteoporoza i osteoskleroza glave femura. Znak polumjeseca, prije urušavanja, nakon toga slijedi urušavanje glave femura a kasnije se razvijaju

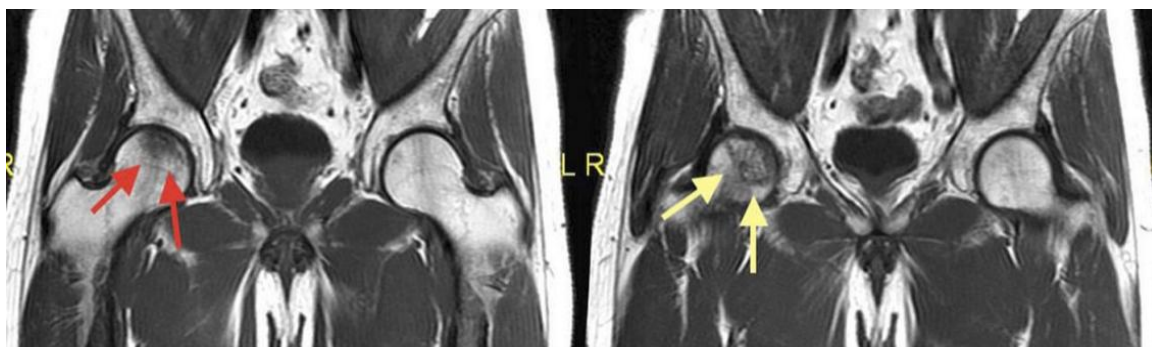sekundarne degenerativne promjene glave (preuzeto iz Mont et al. 2015., uz dopuštenje izdavača Wolters Kluwer Health, Inc.)



MR je vrlo osjetljiva metoda (99%) i vrlo specifična (99%) metoda kojom se mogu neinvazivno ustanoviti asimptomatske lezije koje nisu detektabilne na klasičnim radiogramima. (Živčić-Ćosić et al.2012.)

MR je najosjetljivija dijagnostička metoda za ANGF te predstavlja metodu izbora u neinvazivnoj obradi takvih bolesnika, istraživanja su pokazala da je MR specifičnija, osjetljivija i točnija metoda od scintigrafije. MR je superiorna metoda u analizi mekektivnih promjena, što je osobito važno u ddg. s drugim primarnim i sekundarnim procesima.

Već se u ranom stadiju ANGF mogu utvrditi specifične promjene te točno procijeniti stadij i veličina lezije. U neutralnom položaju kukova učini se pregledna koronarna sekvenca zdjelice i sagitalni presjeci kroz zahvaćeni kuk, u T1 i T2 mjernoj tehnici te tehnici sa supresijom masti, na kojima se mogu utvrditi promjene signala karakteristične za ANGF. Patognomičan MR pokazatelj aseptične nekroze je znak dvostruke linije. Trakasta zona koja se vidi na MR-u odgovara reaktivnom graničnom području između vitalnog i nekrotičnog koštanog tkiva i karakteristična je za osteonekrozu. (Aiello 2015.)



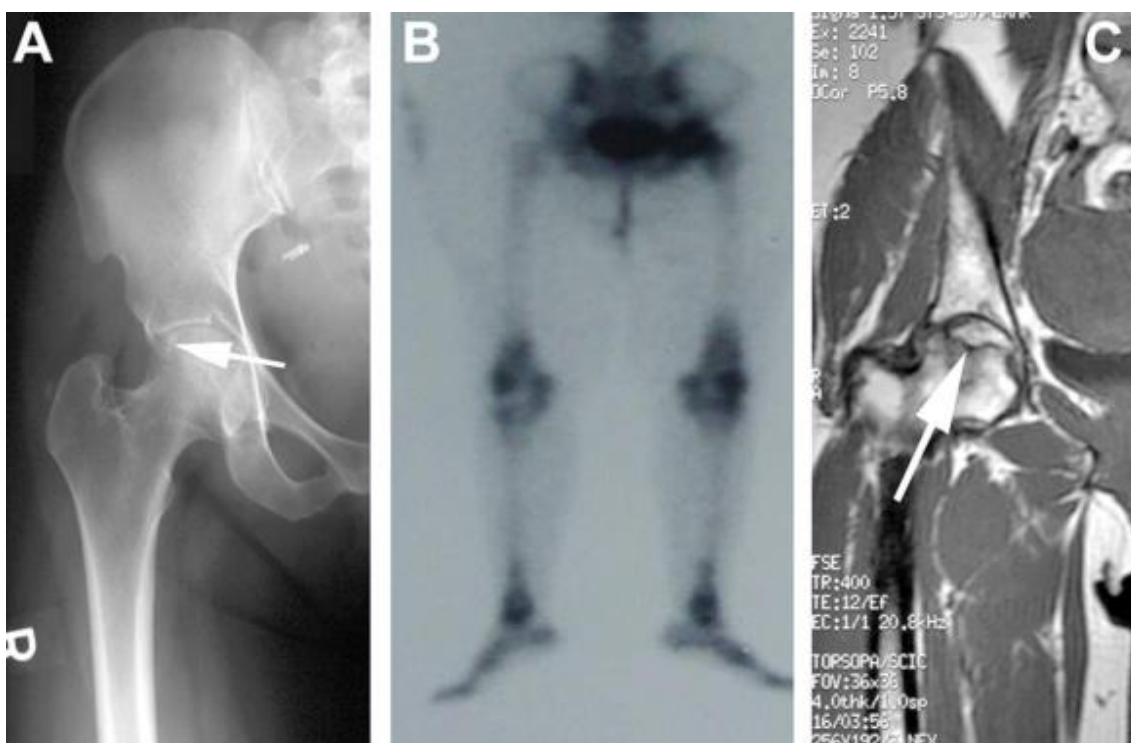
Slika 5. T1MR slika pokazuje srednje veliku osteonekrozu u prekolapsnom stadiju (preuzeto iz Mont et al.2015, uz dopuštenje izdavača Wolters Kluwer Health,Inc.)

Kompjutorizirana tomografija (CT) dobra je metoda u analizi morfologije kosti. Osjetljivost CT-a u ranim fazama ANFG nije visoka, oko 50%, što je komparabilno s klasičnom scintigrafijom. Važnost i uloga CT-a nije toliko u samom otkrivanju aseptične nekroze kosti koliko u slikovnom prikazu stupnja bolesti i planiranju operacijskog liječenja. Prvi radiološki znaci na CT-u u bolesnika s avaskularnom nekrozom kosti bit će osteopenija, a kasnije i (mikro)frakture mrtve trabekularne kosti. (Aiello 2015.)

Scintigrafija kosti ima visoku osjetljivost, ali u usporedbi s MR-om manju specifičnost. Promjene se vide ranije nego na klasičnom radiogramu. Scintigrafija skeleta koristi se osobito u slučajevima kada je kontraindicirana MR, npr. elektrostimulator srca.

U ranoj fazi osteonekroze može se vidjeti difuzno pojačano nakupljanje izotopa ili smanjeno nakupljanje, cold spot. Pojava „cold in hot spot“ smatra se patognomičnim za ANFG u ranom stadiju bolesti. (Živčić-Ćosić et al. 2012.)

Relativno loša specifičnost scintigrafije, često otežava razlučivanje osteonekroze od osteoartroza, prijeloma, tumora ili upalnog procesa. Zbog toga scintigrafiju treba promatrati kao paralelnu metodu uz barem još jedan slikovni prikaz (RTG,CT,MR).



Slika 6. Radi loše specifičnosti scintigrafiju kosti treba kombinirati uz barem još jedan slikovni prikaz (preuzeto iz Mont et al.2006, uz dopuštenje izdavača Wolters Kluwer Health,Inc.)

Pozitronska kompjutorska tomigrafija (SPECT) je scintigrafska metoda koja omogućuje tomografsko prikazivanje s boljom rezolucijom zahvaćenog područja. U dijagnostici ANFG SPECT ima veću osjetljivost od planarne scintigrafije, ali manju osjetljivost i specifičnost od MR-a. Zbog manje dostupnosti, ionizirajućeg zračenja i visoke cijene SPECT se rjeđe koristi, može se koristiti kao alternativna metoda kada nije moguće koristiti MR. (Živčić-Ćosić et al. 2012.)

## Diferencijalna dijagnoza

U diferencijalnoj dijagnozi uvijek treba misliti na koštane metastaze i prolaznu osteoporozu kuka. (Aiello 2015)

### Klasični rendgenogram

- Malignitet
- Osteomijelitis
- Tranzitorna osteoporoza kuka
- Uznapredovale degenerativne promjene kuka
- Stres prijelomi
- Koštane metastaze
- Epifizealne displazije

### Scintigrafija kosti

- Infekcija
- Plasma cell myeloma
- Koštane metastaze
- Hemangioma
- Radioterapija
- Artritis
- Simpatička distrofija
- Sindrom edema koštane srži

### CT

- Degenerativne bolesti
- Stres prijelomi

- Plasma cell myeloma
- Koštane metastaze
- Infekcija

#### MR

- Tranzitorna osteoporoza kuka
- Tranzitorni sindrom edema koštane srži
- Koštana nagnječenja
- Stres prijelomi
- Neoplazme
- Infekcija

## KLASIFIKACIJSKI SUSTAVI

Prognoza ANFG ovisi o etiologiji, lokalizaciji, veličini i stupnju nekroze. Razvijene su različite metode mjerenja i klasifikacijski sustavi.

Jedan ili više od 4 najčešćih klasifikacijskih sustava (Ficat i Arlet, University of Pennsylvania, AECO i Japanese Orthopaedic Association) upotrebljeni su u 86,8% svih studija. Od ova četiri sustava, Ficat i Arlet tablica najčešće je upotrebljen sustav, 63%. (Tablica1.)

Tablica1. Klasifikacijski sustav osteonekroze glave femura, po učestalosti. (preuzeto iz Mont et al. 2006., uz dopuštenje izdavača Wolters Kluwer Health, Inc.)

Klasifikacija	Godinaopisa	Brojradova
Ficat i Arlet	1960.god.	96
Univeritity of Pennsylvani( Steinberg i sur.)	1984.god.	31
Association Research Curculation Osseous	1991.god.	18
Japanese Orthopaedic Association	1987.god.	7
Marcus i sur.	1973.god.	5
Sugioka	1978.god.	4
Kerboul i sur.	1974.god.	2
Kokubo i sur.	1987.god.	2
Smith i sur.	1995.god.	2
Jones	1989.god.	1
Lafforgue i sur.	1993.god.	1
Koo i Kim	1995.god.	1
Theodorou i sur.	2001.god.	1
Atsumi i Kuroki	1997.god.	1
Shimizu i sur.	1994.god.	1
Sekamoto i sur.	1997.god.	1
Springfield i Enneking	1978.god.	1

Ranije klasifikacije uključivale su pored radioloških promjena i kliničku sliku (Ficat i Arlet), dok se u novije vrijeme podjele oslanjaju na lokalizaciju i veličinu nekroze glave femura prema nalazima dobovenim radiografskim, CT, MR i scintigrafskim ispitivanjem. (Mont et al. 2006.)

U Europi se preventivno koristi ARCO klasifikacija, a u Sjevernoj Americi Steinberg, Pennsylvania, klasifikacija. (Koo et al. 2014.)

## Klasifikacijski sustav Ficat i Arlet

Jedan od prvih klasifikacijskih sustava upotrebljenih za ANGF bio je od Ficat i Arlet-a koji su razvili sustav u ranim 1960-tim prije upotrebe MR. Taj se sistem do danas u više navrata modificirao, originalno u 3 stadija, baziran na kliničkoj slici i rendgenogramu, zadnja modifikacija bila je 1985., dodan O stadij i prijelazni stadij, scintigrafija. (Mont et al.2006.)

Tablica 2: Ficat-Arlet kalsifikacija (preuzeto iz Mont et al.2006., uz dopuštenje izdavača Wolters Kluwer Health,Inc.)

Stadij	Simptomi	Rtg. Znaci	Scintigrafija
0	Nema	Normalni	Smanjena
1	Nema ili umjereni	Normalni	Smanjena
2	Umjereni	Promjenu u gustoći	Pojačana
2A		Sklerozacija i ciste	
2B		Aplanacija (znakpolumjeseca)	
3	<b>Umjereni do jaki</b>	Gubitak sferičnosti glave	Pojačana
4	Izraženi do jaki	Gubitak zglobnog prostora	Pojačana

## Klasifikacijski sustav University of Pennsylvania (Steinberg)

Najčešće upotrebljavan klasifikacijski sustav za ANGF u SAD-u. Steinberg i suradnici 1984. god. predložili su novi sustav baziran na ranim radovima Ficat i Arlet sustavu. Najvažnija modifikacija bila je u dodavanju nalaza, znakova, MR i jasnu razdiobu stadija u sustavu. (Tablica 3.)

Tablica 3. Klasifikacijski sustav University of Pennsylvania ,Steinberg (preuzeto iz Mont et al.2006. uz dopuštenje izdavača Wolters Kluwer Health,Inc.)

Stadij	Kriterij
0	Normalani RTG, scintigrafski i MR nalaz
I	Normalan RTG, abnormalna scintigrafija i / ili MR nalaz A: Blagi (manje od 15% zahvaćenosti glave femura) B: Umjereni (15% do 30% zahvaćenosti glave femura) C: Jaki (više od 30% zahvaćenosti glave femura)
II	Cistične i sklerotične promjene u glavi femura A: Blage (manje od 15% promjena u glavi femura) B: Umjerene (15% do 30% promjena u glavi femura) C: jake (više od 30% promjena u glavi femura)
III	Subhondralno urušavanje, bez spljoštenja glave femura( znak polumjeseca) A: Blago (manje od 15% zglobne površine glave femura) B: Umjereno (15%do 30% zglobne površine glave femura) C: Jako (više od 30% zglobne površine glave femura)
IV	Spljoštenje glave femura A: Blago (manje od 15% zglobne površine i uleknuće manje od 2mm zglobne površine) B: Umjereno (15% do 30% zglobne površine i uleknuće od 2 do 4 mm zglobne površine) C: Jako (više od 30%zglobne površine i uleknuće više 4 mm zglobne površine)
V	Suženje zglobnog prostora i promjena na acetabulumu A: Blago B: Umjereno C : Jako
VI	Uznapredovale degenerativne promjene



## **ARCO klasifikacijski sustav**

Najčešće korišten klasifikacijski sustav u Europi 1991.god., sam ili sa Ficat i Arlet klasifikacijskim sustavom. (Živčić-Ćosić et al. 2012.)

U početnom stadiju (ARCO 0) bolesnik nema simptoma a bolest se može dokazati samo histološki. U reverzibilnom ranom stadiju (ARCO 1) bolesnik ne mora imati simptome, nalazi RTG i CT-a nisu specifični, ali se mogu vidjeti promjene kod ispitivanja MR-om i scintigrafijom kosti. U ireverzibilnom ranom stadiju (ARCO 2) može se na RTG vidjeti osteopenija, osteoskleroza i/ili ciste, ali nema subhondralne radiolucenosti i subhondralnog kolapsa, koji se pojavljuju tek u prijelaznom stadiju (ARCO 3). U kasnom stadiju (ARCO 4) dolazi do kolapsa kosti uz nepravilnost zglobne pukotine, osteoartrozu, sklerozu acetabuluma i razvitak osteofita. (Živčić-Ćosić et al. 2012.)

## **LIJEČENJE**

Kod liječenja ANGF u obzir treba uzeti eventualno moguće uzročne čimbenike, iako nisu sigurni, dob bolesnika, njegovo opće stanje, simptome, duljinu trajanja bolesti i stupanj oštećenja, te je li bolest zahvatila jedan ili oba kuka. U početku bolesti, osobito kod mlađih bolesnika, te u lakšim slučajevima, započinjemo konzervativnim liječenjem, dok je kod uznapredovalih i težih slučajeva potrebno operacijsko liječenje. (Erceg 2006.)

Prirodan tijek ANGF u svojoj ranoj fazi, prije subhondralnog urušavanja glave femura, još je nepoznat ali svi dokazi upućuju da je postotak progresije bolesti visok, osobito u simptomatskih bolesnika. (Mont et al. 2015.)

Kada dođe do subhondralnog urušavanja i gubitka zglobnog prostora, progresivna sekundarna koksartroza smatra se neizbježnom. Brojne su studije dokazale ekstremno lošu prognozu, sa urušavanjem glave femura u više od 85%, u roku od 2 godine u simptomatskih bolesnika (stadija I. ili stadija II. bolesti).

Niti jedna vrsta liječenja nije dokazala kompletan uspjeh u zaustavljanju procesa bolesti prije subhondralnog urušavanja ili u usporavanju napredovanja bolesti, destrukcije glave femura ili sekundarne koksartroze nakon subhondralnog urušavanja.

Postotak i tijek napredovanja bolesti su nepredvidljivi i RTG snimke nisu uvijek u korelaciji sa kliničkim simptomima; neki bolesnici dobro toleriraju i zadržavaju dobru funkciju na duže vremensko razdoblje nakon urušavanja glave femura.

### **Neoperacijsko liječenje**

Neoperacijsko se liječenje sastoji u odstranjenju eventulanog uzroka (prestanak konzumiranja alkohola, liječenje bolesti jetre, kontrolirano uzimanje kortikostroida i sl.) te rasterećenjem kuka. (Erceg 2006.)

Prevenција zbog dekompresijske bolesti sastoji se u poštivanja dekompresijskih tablica pri ronjenju. (Beers 2006.)

U konzervativne terapijske mjere idu analgetici, vježbe ograničenog raspona i oslobađanje od nošenja terete kako bi se suzbilo kolabiranje kostiju. Zakazivanje

konzervativnog liječenja postaje jasno unutar 2 god., pa bolesnike valja pratiti bar toliko dugo. (Beers 2006. ).

Konzervativno liječenje kao što je hod uz pomoć štaka uz rasterećenje ili mirovanje u krevetu općenito su neefikasni.

Međutim, simptomatski bolesnici koji mogu imati koristi od operacijskog liječenja tehnikama sačuvanja glave femura moraju se staviti na štake do operacijskog liječenja radi prevencije napredovanja bolesti, subhondralnog urušavanja.

Tablica 4. Postupak liječenja University of Pennsylvania sustava klasifikacije modificiran po Liberman JR i sur. (preuzeto iz Liberman et al. 2002. uz dopuštenje izdavača Wolters Kluwer Health, Inc.)

<p>Stadij I i II</p> <p>Asimptomatski</p> <p>Opservacija, medikamentozna terapija, moguća dekompresija glave sama ili udružena sa nevasculariziranim koštanim graftom</p>
<p>Stadij IA, IB, IC, IIA, IIB i IIC</p> <p>Simptomatski</p> <p>Dekompresija glave udružena sa nevasculariziranim ili vasculariziranim koštanim transplantatom</p>
<p>IC, IIC, IIIA, IIIC i IVA</p> <p>Simptomatski</p> <p>Koštani transplantat (vascularizirani ili nevascularizirani), osteotomije, parcijalna resurfacing glave femura, TEP</p>
<p>IVB i IVC</p> <p>Simptomatski</p> <p>Parcijalna „resurfacing“ glave femura, TEP</p>
<p>V i VI</p> <p>Simptomatski</p> <p>TEP</p>

## Operacijsko liječenje

Postoji čitav niz metoda koje se primjenjuju prilikom operacijskog liječenja. Najčešće ih dijelimo u dvije velike grupe, operacijske metode u kojima se čuva zglobova kuka "salvage" procedure ili operacijske rekonstruktivne procedure.

Salvage procedure:

Core decompression

Dekompresija glave femura najčešća je upotrebljavana operacijska metoda u liječenju rane osteonekroze glave femura. Slučajno je otkrivena 1960.god. od Ficata i Arleta prilikom uzimanja histološkog materijala kod bolesnika sa sumnjom na ANGF. (Lieberman et al. 2002.)

Dekompresija glave femura je uspješna u simptomatskom poboljšanju, u skoro svim stadijima osteonekroze bolesnika koji se prezentiraju bolnim kukom radi ANGF, smanjujući intraosalni tlak u glavi femura, uspostavljajući normalan vaskularni protok radi čega dolazi do smanjenja bola.

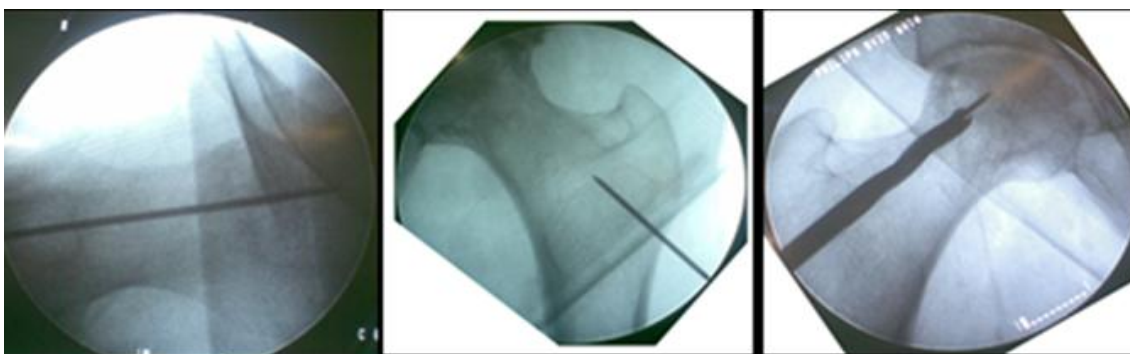
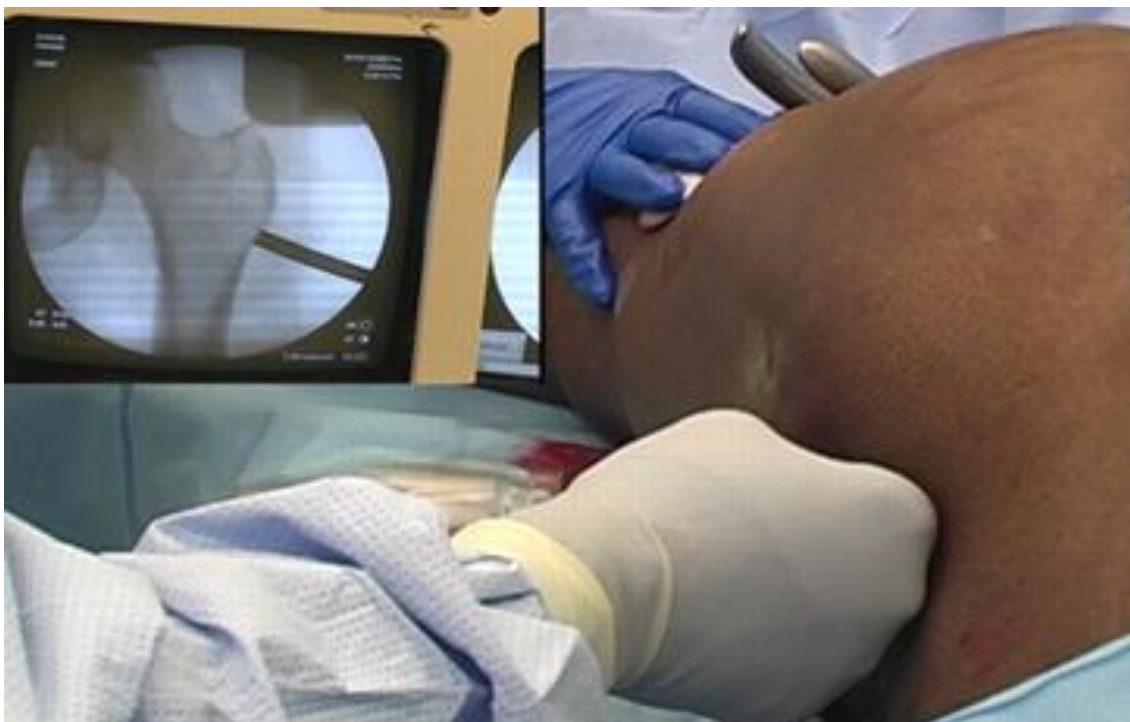Indikacija:

- Prolazno simptomatsko poboljšanje u uznapredovalim stadijima
- Najuspješnija u stadiju I i II lezije veličine A (15% glave zahvaćeno) i veličine B (15%-30% glave zahvaćeno)

Kirurška tehnika

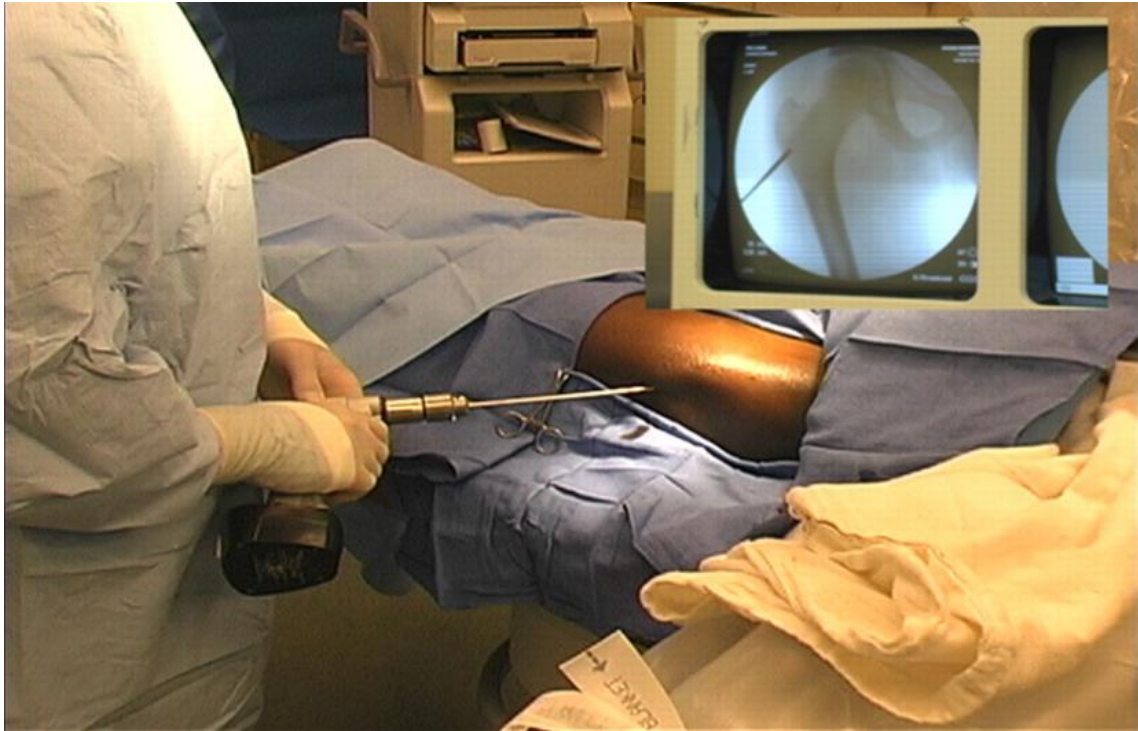- Standardna kirurška tehnika po Ficatu i Arlet-u

Pod kontrolom rentgena ulazi kroz veliki trohanter u vrat i glavu kanuliranim svrdlom promjera 8 mm preko žice vodilje i odstrani središnji dio koštane strukture iz glave femura kako bi se smanjio tlak, odnosno edem kosti. (Erceg 2006.)



Slika 7. Mjesto ulaza dekompresije postavlja se odmah iznad visine malog trohantera da se smanji rizik od postoperativnog stres prijeloma femura. Nakon što se učini mala rupa u sredini lateralnog korteksa u visini prijelaza velikog trohantera u dijafizu postavi se igla vodilja pod kontrolom C-luka, kroz rupu na lat. kortikalisu do centra osteonekroze glave femura. Upotrebom šupljeg svrdla od 10 mm učini se otvor na lat. kortikalisu i onda ručno pod kontrolom C luka postavi trepan od 8 mm i uvede do sredine lezije u glavi femura. (preuzeto iz Marke et al. 2008.uz dopuštenje izdavača Wolters Kluwer Health,Inc.)

- Novija tehnika u kojoj se perkutano učine kanuliranim svrdlom 3 mm multipli koštani tuneli kroz vrat i glavu.



Slika 8. Tehnika dekompresije glave femura multiplim bušenjem kanala sa 3,2 mm svrdlom uz kontrolu C-lukom. Zahvat se izvodi u jednodnevnoj kirurgiji. (preuzeto iz Marke et al. 2008. uz dopuštenje izdavača Wolters Kluwer Health, Inc.)

Postoperativno se provodi rasterećenje sa štakama kroz 6 tjedana radi prevencije prijeloma kuka.

Cor dekompresija može se izvoditi samostalno ili se kombinirati sa nevaskulariziranim graftom (allograft ili demineralizirani koštani matrix), vaskulariziranim koštanim graftom (fibule ili ilijačnim), električnom stimulacijom ili elektromagnetskim poljem, koštanim morfogenim proteinom (BMP). (Lieberman et al.2002.)

Koštani graftovi

Nevaskularizirani koštani graftovi

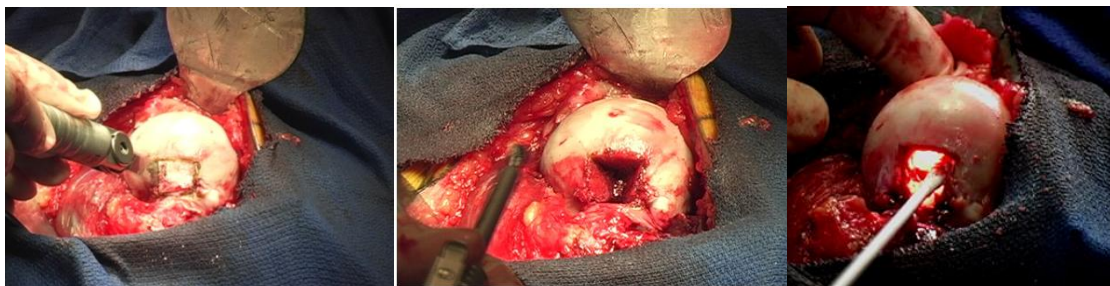
Upotreba nevaskulariziranog koštanog grafta je operacijska metoda invazivnija od metode dekompresije glave femura. (Marke et al.2008)

Indikacija: (Marke et al.2008)

- ANGF sa urušavanjem glave femura manje od 2 mm
- U ANGF u kojih je dekompresija glave femura bila neuspješna

Kirurška tehnika: (Marke et al.2008)

- Metoda po Phemisteru
- Trap-door metoda
- Light- bulb metoda



Slika 9. Intraoperativno snimljena metoda operacije, light-bulb tehnike. (preuzeto iz Marke et al. 2008. uz dopuštenje izdavača Wolters Kluwer Health,Inc.)

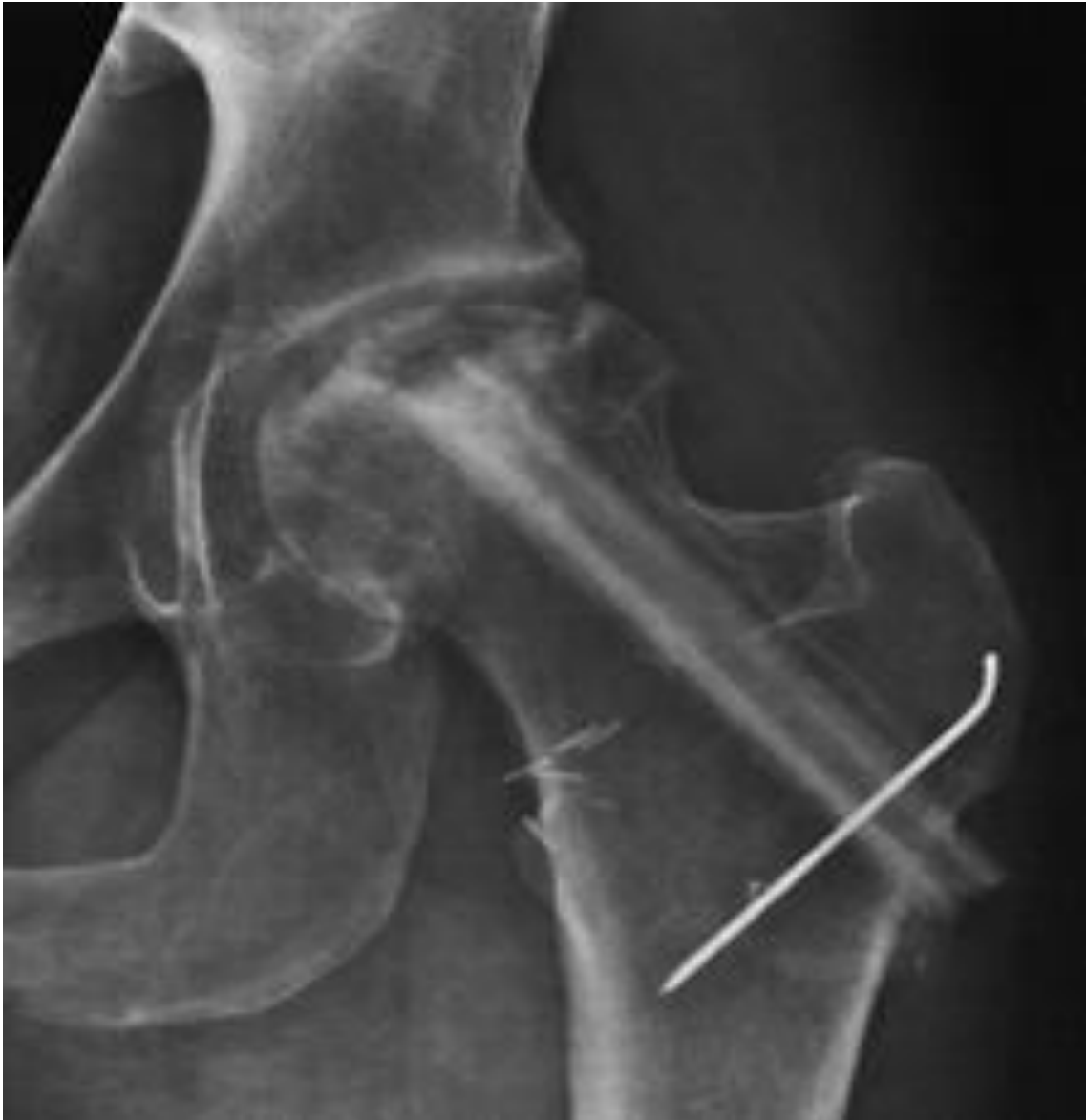Nakon prikazivanja glave femura oscilirajućom pilom učini se prozor u kortikalnoj kosti na prijelazu zglobne hrskavice i vrata femura, osteotomom se odigne kortikalni prozor i uvede se visoko rotirajuća glodalica u glavu femura i odstrani se nekrotična kost. Uvede se hladno svjetlo u glavu femura radi osiguranja da se sav nekrotičan segment glave femura odstrani. Defekt glave femura ispuni se mješavinom spongiozne kosti i tip 1 liofiliziranog kolagena. (preuzeto iz Marke et al. 2008. uz dopuštenje izdavača Wolters Kluwer Health,Inc.)

Vaskularizirani koštani graft

Invazivna operacijska metoda izrazito tehnički komplicirana, dugotrajna, skupa i zahtjeva 2 kirurška tima: jedan koji priprema glavu femura i drugi koji uzima graft sa ilijačne kosti ili fibule.

Operativno vrijeme duže kod fibularnog grafta (7 sati) nego kod ilijačnog grafta (4 sata). (Marke et al.2008)





Slika 10. AP rendgenogram neuspješnog liječenja osteonekroze glave femura vaskulariziranim koštanim transplantatom fibule. (preuzeto iz Lieberman et al. 2002.uz dopuštenje izdavača Wolters Kluwer Health, Inc.)

### Osteotomije

Različite vrste osteotomija se vrše kod ANGF. Sve se korekcijske osteotomije baziraju na biomehaničkom efektu izmicanja oštećenog dijela glave iz zone najjačeg opterećenja kuka, kako bi se opterećenje premijestilo na drugi zdravi, živi dio glave

femura. Osim toga efekt osteotomije je i u smanjenju venske hipertenzije i posljedičnom smanjenju intramedularnog tlaka. (Erceg 2006.)

Indikacije: (Carli et al. 2014.)

- Kod mlađih bolesnika sa bolnim kukom, ispod 45 god. života
- Kasni prekolapsni ili rani postkolapsni stadij bez suženja zglobnog prostora i bez promjena na acetabulumu, stadij II i III
- Male do srednje lezije, kombinirani nekrotični kut manji od 200 stupnjeva
- Bolesnici bez kronične potrebe za visokim dozama kortikosteroida

Nedostaci:

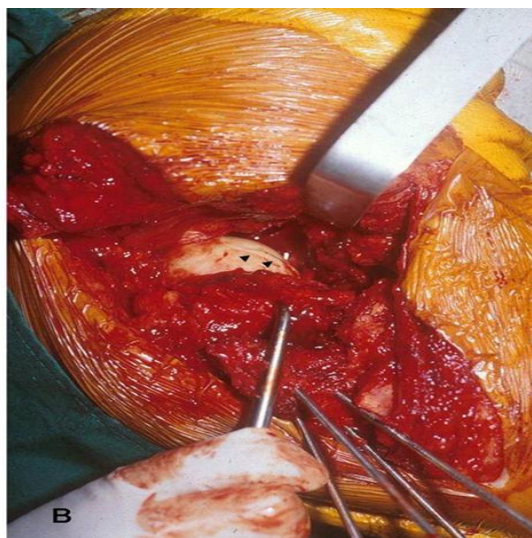
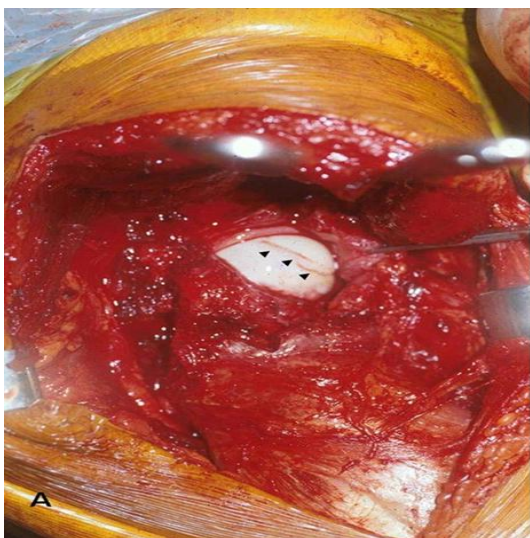
- Tehnički zahtjevne operacijske metode
- U slučaju neuspjeha teška konverzija u TEP kuka.

Kirurške tehnike:

- Transtrohanterna derotativna osteotomija

1978. god. Sugioka je opisao transtrohanternu derotativnu osteotomija glave femura god osteonekroze. Cilj je izmještanje nekrotičnog anterosuperiornog segmenta glave femura u nenosivi dio kuka. Glava femura i dio vrata rotira se oko uzdužne osi tako da se stražnji dio glave, koji nije zahvaćen osteonekrozom podmeće pod najopterećeniji dio kuka. (Ha et al. 2011.)

Česta operacijska tehnika u Aziji.



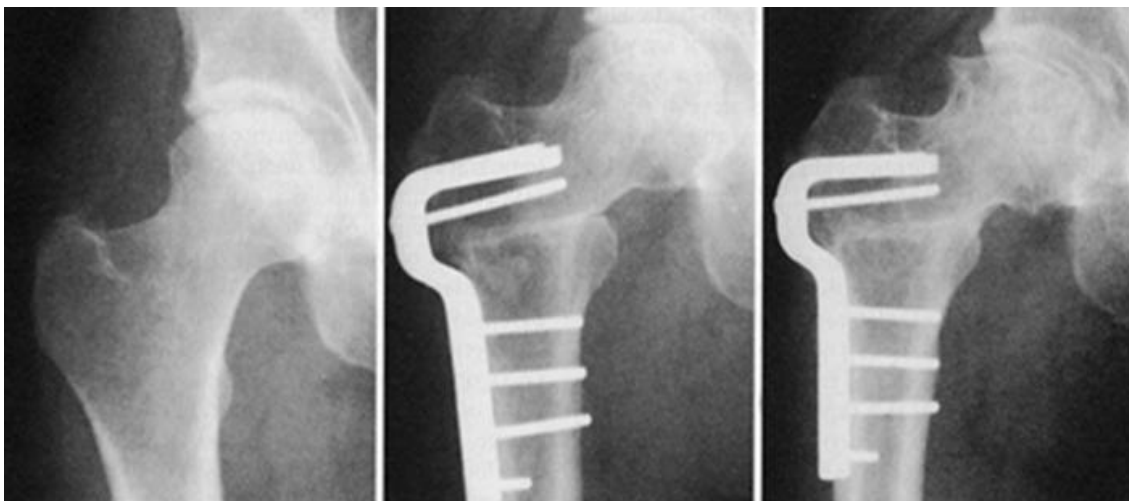
Slika 11. Intraoperativna fotografija pokazuje premještanje kolabiranog nekrotičnog dijela glave femura (A) naprijed i dolje iz nosivog dijela zgloba kuka nakon rotacije vrata (B). (preuzeto iz Ha et al.2011. uz dopuštenje izdavača Wolters Kluwer Health,Inc.)

- Intertrohanterne varus-valgus osteotomije

Češće operacijske metode u Europi.

Kod varus intertrohanternih osteotomija izmiče se centralni nekrotični dio glave femura a lateralna zona se ubacuje.

Valgus intertrohanterne osteotomije su češće, učestalo se kombiniraju sa fleksijskom ili ekstenzijskom osteotomijom a mogu se kombinirati i sa kiretažom glave i autolognim koštanim graftom.



Slika 12. AP radiogram desnog kuka u 53 godišnje bolesnice sa Ficat Arlet stadijem III. Prije korektivne varizirajuće osteotomije bilo je vidljivo samo minimalno subhondralno urušavanje, mjesec dana iza korektivne osteotomije pomoću kondilarne ploče. Jedanaest godina kasnije, iako je došlo do dodatnog subhondralnog urušavanja bolesnica dobro funkcionira; Harris hip score 92. (preuzeto iz Lieberman et al. 2002.uz dopuštenje izdavača Wolter Kluwer Health,Inc.)

## Artroplastika

Ako ništa od navedenog ne uspije, ostaje endoproteza kuka kao konačno rješenje, dok se artrodeza kuka danas rijetko radi, osobito kod obostranih slučajeva bolesti.

Indicirana u kasnim postkolapsnim stadijima, degeneraciji acetabuluma, sekundarno koksartrozi.

### Hemiresurfacing proteze i total hip resurfacing proteze

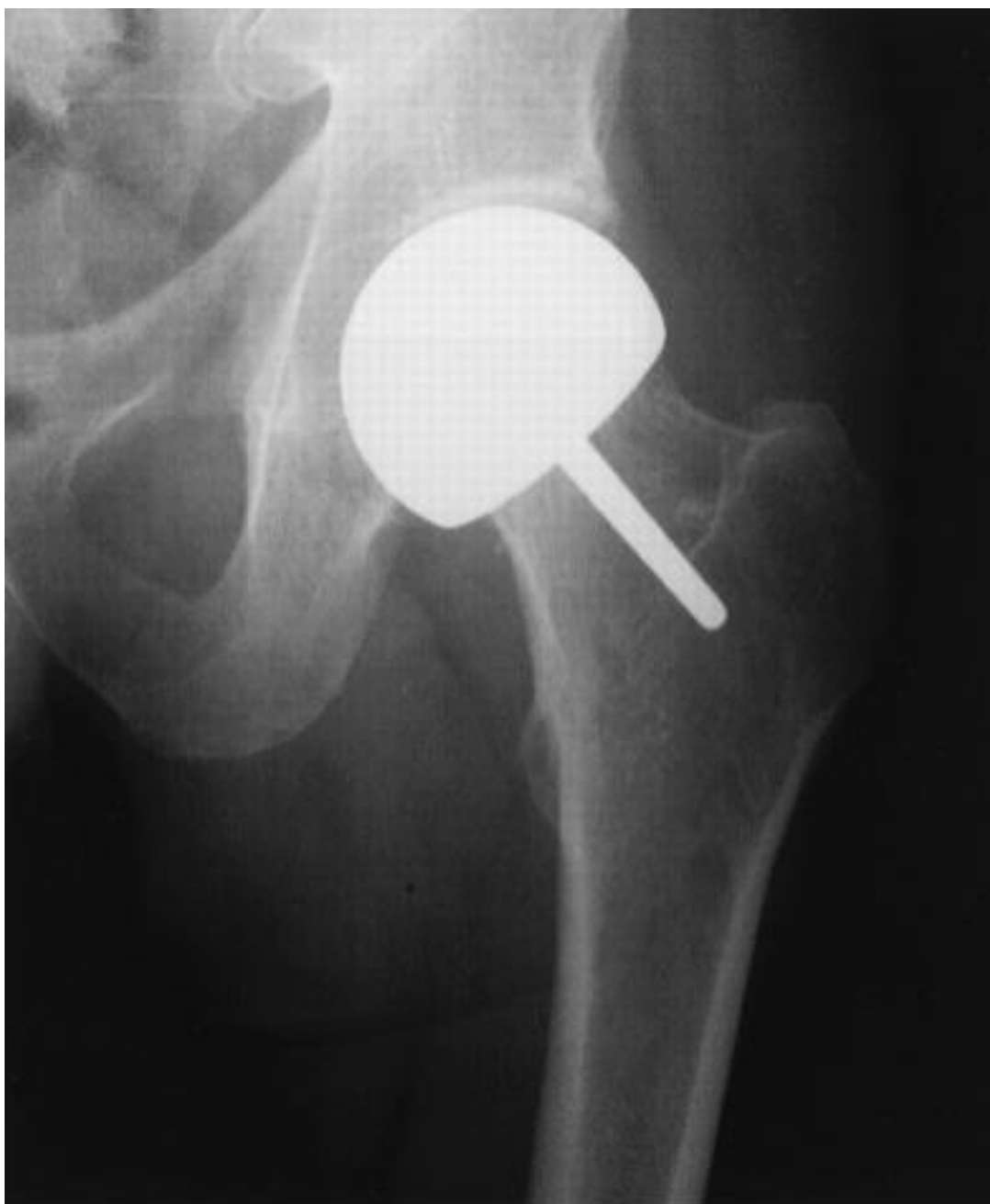U hrvatskom prijevodu najbolje bio odgovarao izraz pokrovna proteza, što je zapravo anatomska proteza koja slijedi anatomiju kuka. Mijenja se samo oštećeni dio zgloba, a to su zglobne plohe. Umjesto rezanja vrata bedrene kosti i stavljanja trupa proteze u kanal, na vrat se stavlja metalna kapa, a u zglobnu čašicu metalna čašica. (Čičak 2011)

Obje operacijske metode bile su prije u modi kao atraktivna opcija liječenja u kojoj se čuva kost i ima nizak postotak iščašenja uz povećan opseg pokreta kuka.

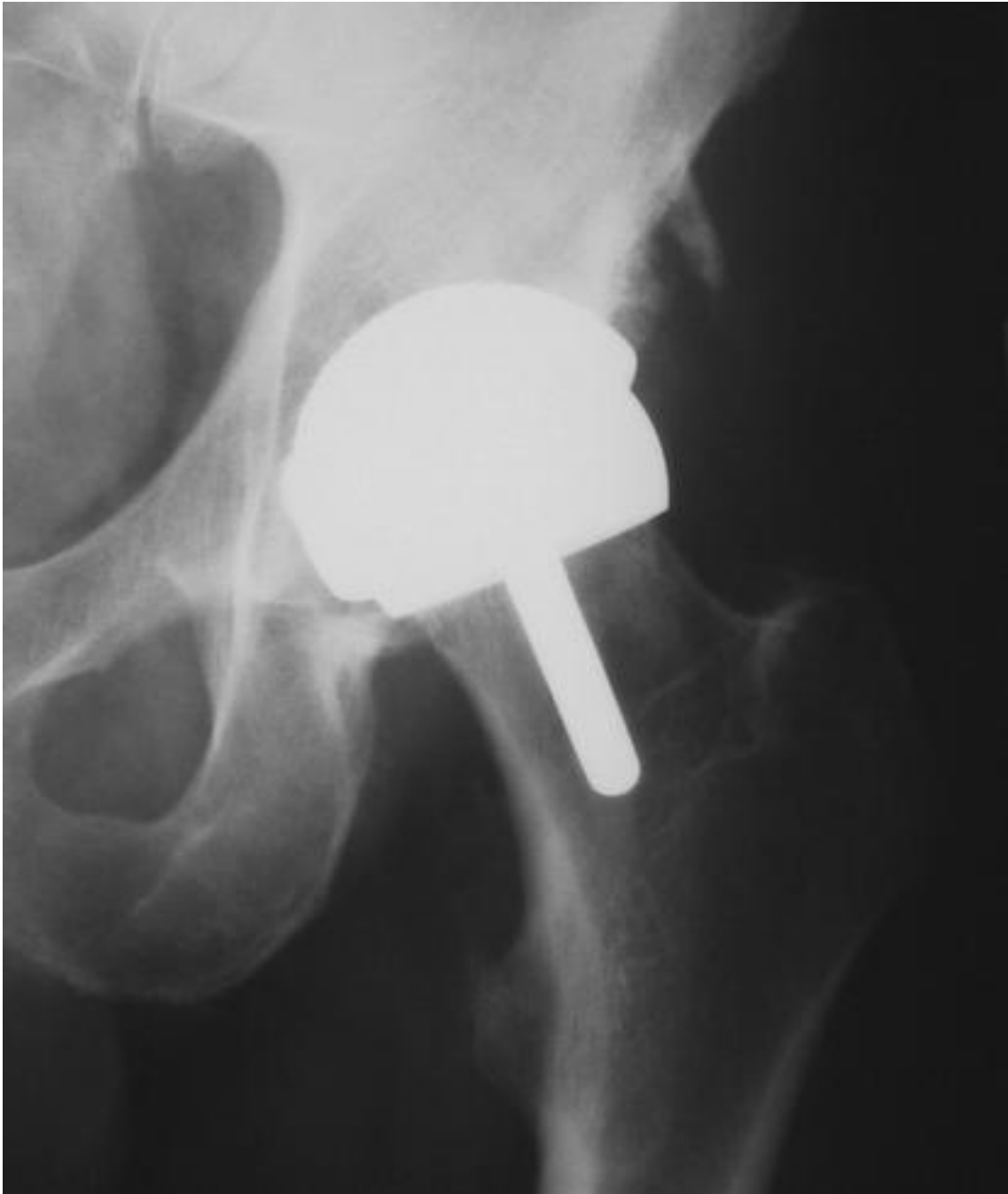Hemiresurfacing se upotrebljavao u liječenju mlađih osoba u ranom stadiju osteonekroze bez promjena na acetabulumu i bez velikog koštanog gubitka glave. Shvaćao se kao metoda „kupovanja“ vremena nakon što su operacijske metode čuvanja kuka bile neuspješne a prije total hip resurfacinga ili totalne endoproteze kuka. Preživljenje nakon 5, 10 i 15 godina je 80%, 63% i 36%. (Mont 2015.)

Danas se hemiresurfacing i total hip resurfacing jako rijetko izvode. Hemiresurfacing se rijetko izvodi jer zglobna hrskavica acetabuluma ne podnosi veliku metalnu glavu, dolazi do rane erozije acetabuluma. Nedostaci total hip resurfacing su komplikacije kao što su prijelom vrata bedrene kosti (oko 1%), osjetljivost na metal, pojava pseudotumora nekrotičnog tkiva u području kuka (oko 5 %) i oslobađanje iona metala u krv i mokraću. (Čičak 2011)

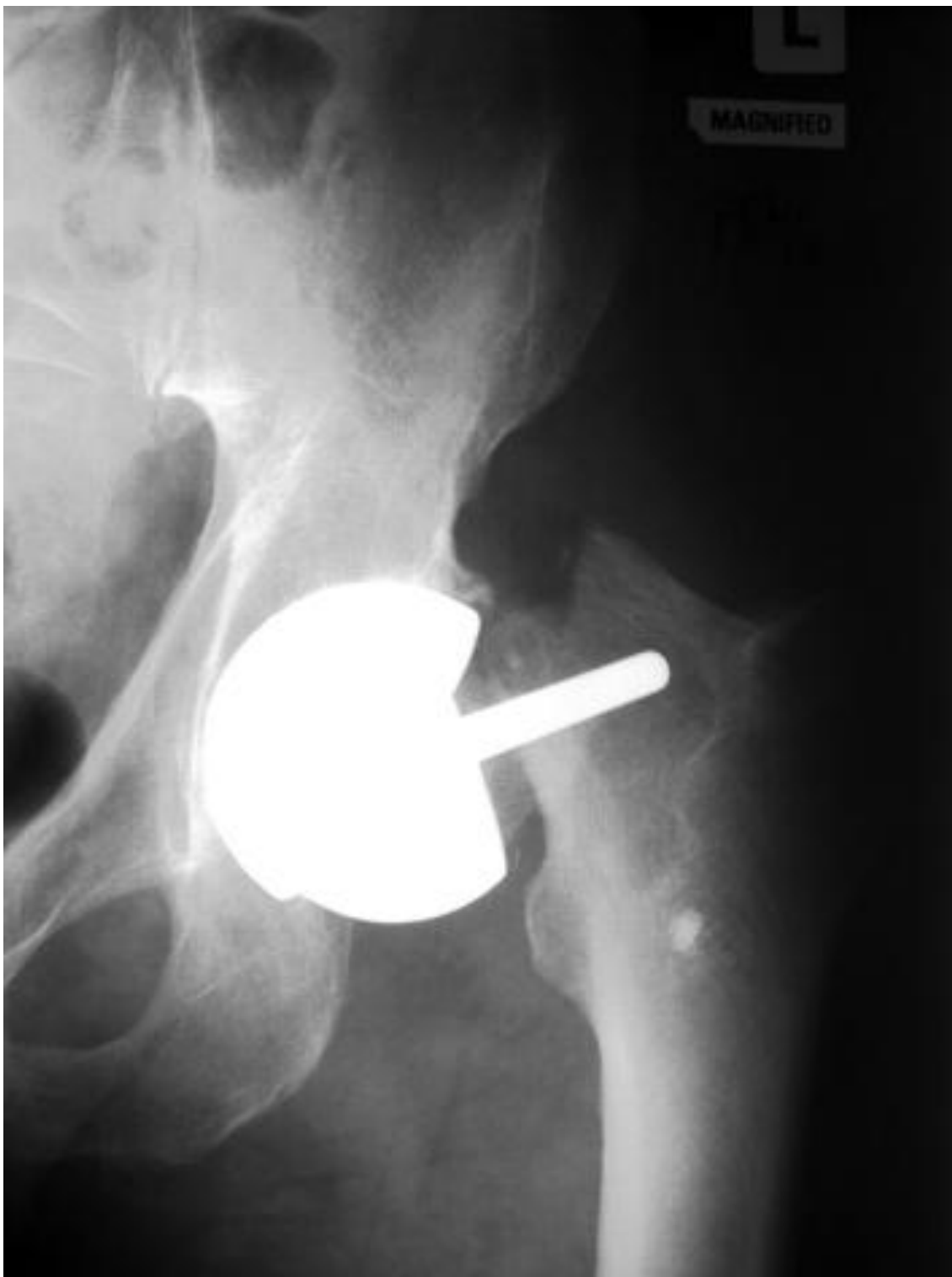Ako ortoped želi nastaviti sa implantacijama total hip resurfacing protezama mora se pridržavati strogo određenih kriterija, ograničiti ugradnju u muškaraca ispod 55 god. života, sa glavom femura promjera iznad 50 mm i lezije manje od 2 kubna centimetara. (Mont 2015.)



Slika 13. Hemiresurfacing (preuzeto iz Lieberman et al.2012. uz dopuštenje izdavača Wolters Kluwer Health, Inc.)



Slika 14. Total hip resurfacing (preuzeto iz Shimmin 2008. uz dopuštenje izdavača Wolters Kluwer Health, Inc. 7.6.2016.)



Slika 15. Učestala komplikacija hip resurfacinga, prijelom vrata femura (preuzeto iz Shimmin 2008. uz dopuštenje izdavača Wolters Kluwer Health, Inc. 7.6.2016.)

## Totalna artroplastika kuka

Od mnogih različitih operacijskih metoda liječenja ANGF, totalna artroplastika kuka je jedina metoda koja ima veliku vjerovatnost da dovede ranog oslobađanja od boli i sa dobrim funkcionalnim oporavkom zgloba kuka. (Lieberman et al. 2002.)

Ove prednosti totalne artroplastike zgloba kuka se uvijek moraju usporediti sa negativno činjenicom da TEP kuka žrtvuje velik koštani dio zgloba i suzuje prostor za daljnje liječenje od svih drugih procedura liječenja ANGF.

Glavne indikacije za TEP kuka su: (Lieberman et al.2002.)

- Osteonekroza glave femura udružena sa uznapredovalim sekundarnim degenerativnim promjenama, teškim oštećenjima zglobne hrskavice glave femura i gubitkom zglobne hrskavice acetabuluma.
- Stariji bolesnici ili manje zahtjevni bolesnici sa proširenom osteonekrozom ili urušavanjem glave femura i sa dovoljno simptoma koji opravdavaju ugradnju TEP kuka.

Za ove obje grupe bolesnika, TEP zgloba kuka je metoda izbora i omogućuje oslobađanje od boli i povratak funkcije kuka samo sa jednom operacijom.

Dvije glavne grupe kod kojih je ugradnja TEP kontraindicirana su:

- Mlađi bolesnici sa ranim stadijima ANGF kod kojih su ostale operacijske metode sačuvanja glave kuka moguće
- Bolesni sa jako velikim rizikom komplikacija za TEP kuka

Relativno velika grupa bolesnika, osobito onih bolesnika u srednjoj životnoj dobi i sa različitim postotkom zahvaćanja osteonekroze glave femura i sa urušavanjem glave femura, padaju u „sivu zonu“ u kojoj je ugradnja TEP kuka jedna od razumnih dostupnih metoda liječenja. (Lieberman et.al.2002.)

Povijesno, TEP kuka učinjene za liječenje ANGF prije 1990.god. imaju lošije rezultate, sa učestalošću aseptičnog razlabavljenja oko 37%, u usporedbi sa ostalim indikacijama za ugradnju TEP kuka.

Sa razvojem tehnike implantacije, poboljšavanjem porozne površine implantata, upotreba visokoukriženih polietilenskih uložaka i poboljšanja metoda sterilizacije plastičnog inserta, moderne tehnologije, nosivih zglobnih površina tipa keramika –

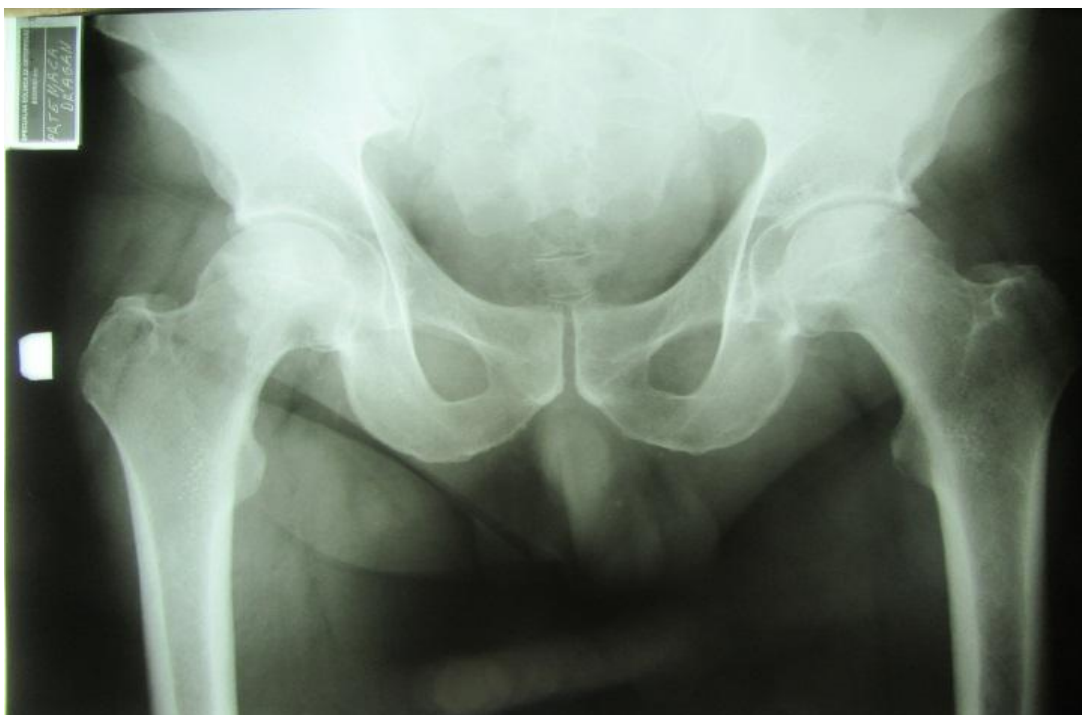

keramika, keramika- plastika sa vitaminom E, kao i individualnim pristupom prema svakom bolesniku danas je uspješnost i dugovječnost TEP kuka u bolesnika s ANGF ista kao i u drugih bolesnika sa ugrađenom TEP kuka. (Lieberman et al.2002.)

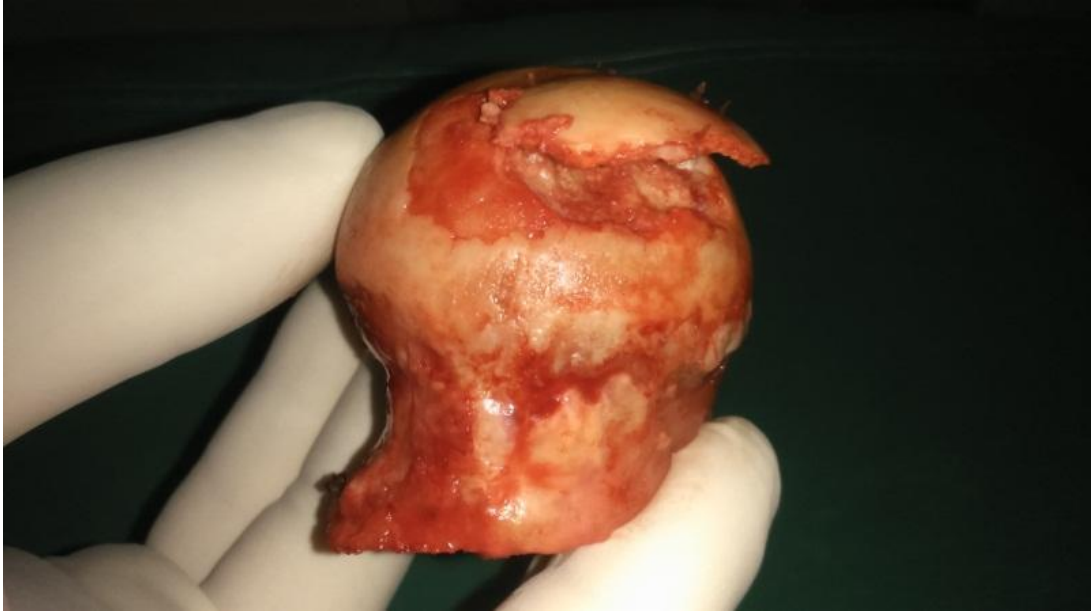Cementne proteze kuka ugrađuje se kod starijih, manje aktivnih osoba sa slabijom kvalitetom kosti, kod kojih postoji opasnost prijeloma tijekom ugradnje trupa proteze i nemogućnosti primarne fiksacije. (Čičak 2011.)

Bezcementna proteza namijenjena je mlađim osobama i onima s dobrom koštanom masom. Čvrstom primarnom fiksacijom te hrapavom građom površine proteze omogućava se stvaranje koštanog tkiva oko proteze, čime se dobiva trajna fiksacija.

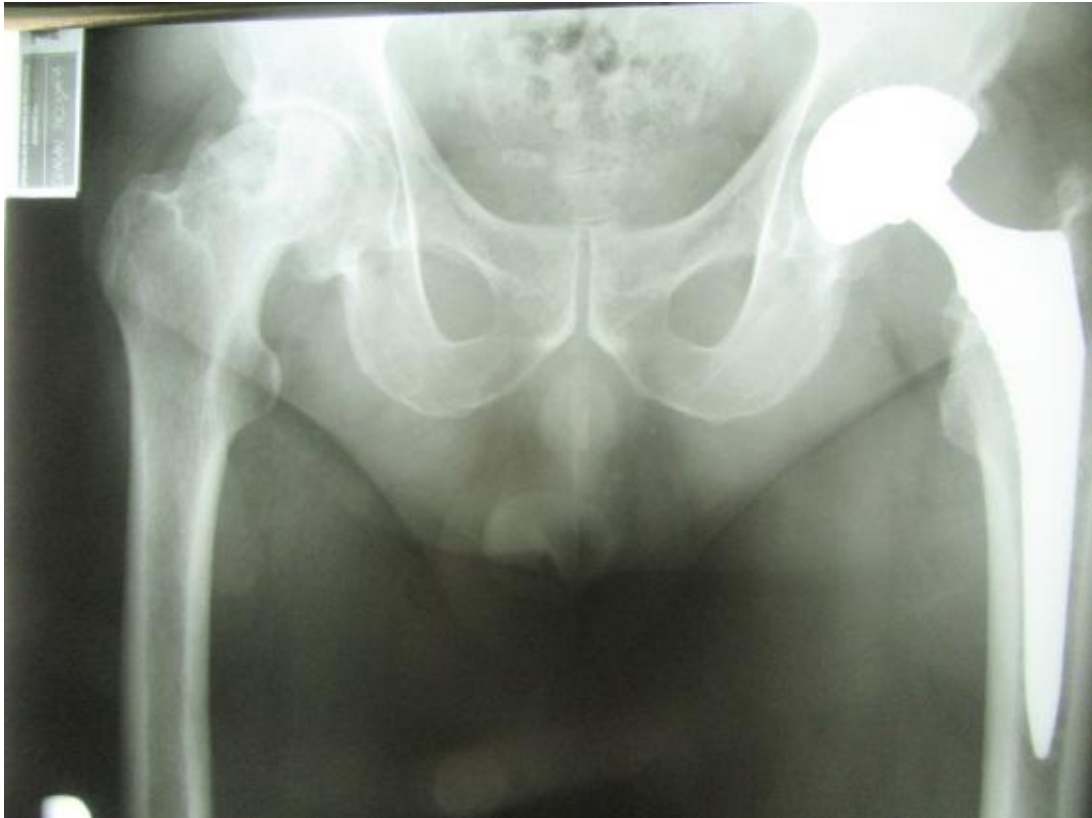U kliničkoj praksi prevladava upotreba bezcementnih proteza, koje se u Hrvatskoj u pravilu ugrađuju svim bolesnicima mlađima ispod 60 godina, a neke bolnice ugrađuju samo tu vrstu proteza. (Čičak 2011.)



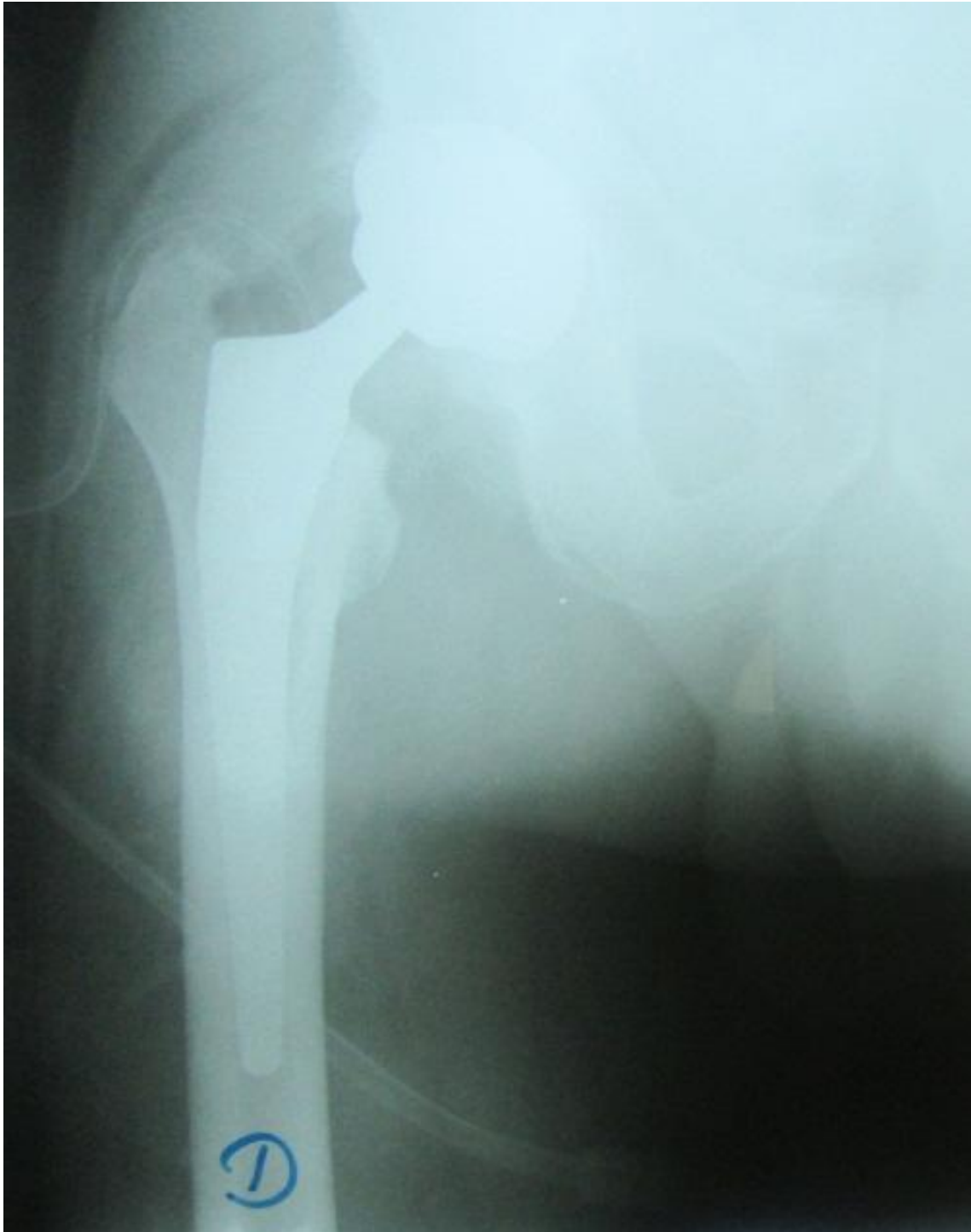
Slika 16. Rtg. zdjelice sa oba kuka u 53 godine starog bolesnika sa obostranom idiopatskom ANGF, vlastita fotografija



Slika 17. Intraoperativni nalaz na reseciranoj glavi lijevog femura, vidljiva velika subhondralna fraktura uz urušavanje glave više od 2 mm (2013.god.), vlastita fotografija



Slika 18. Rtg. zdjelice sa oba kuka ( 2016.god.), uznapredovala sekundarna artroza desnog kuka, vlastita fotografija



Slika19. Idiopatska obostrana ANGF u mlađeg muškarca. Rtg. desnog kuka, stanje po implantaciji bezcimentne TEP, vlastita fotografija.

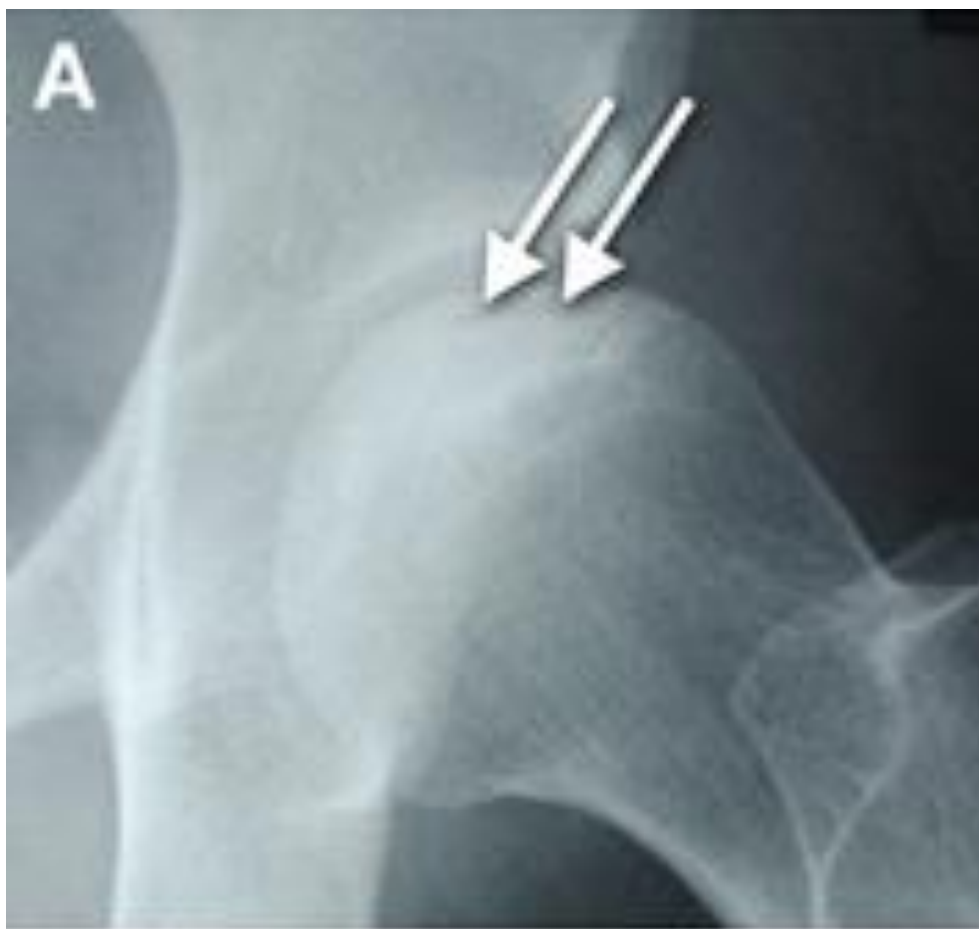## Algoritam liječenja ANGF

Kako se osteonekroza glave femura prezentira širokim rasponom bolesti, razvio se velik broj različitih metoda liječenja, ovisno o dobi i dijagnozi bolesnika, lokalizaciji, površini i volumenu osteonekroze, kao i javljanju subhondralnog kolapsa glave femura. (Lieberman et al.2002.)

Vodeći cilj liječenja je u oslobađanju od boli, zadržavanju kongruentnosti zgloba i odgađanje potrebe za ugradnjom TEP kuka što je više moguće.

Velik je broj pokazatelja na klasičnim RTG i MR koji imaju jasan pokazatelj metode izbora liječenja: (Lieberman et al.2002.)

- Odrediti dali je došlo do urušavanje glave femura, dobra indikacija za kolaps glave je javljanje znaka polumjeseca „crescent sign“ koje se može vidjeti na klasičnim RTG, pogotovo na aksijalnim „frog leg“ snimkama. Znak polumjeseca predstavlja subhondralno urušavanje, prijelom. Općenito, jednom kada dođe do urušavanja glave femura, uspješnost operacijskih metoda liječenja kao što je dekompresija glave femura, upotreba vaskulariziranog koštanog transplatata i avakularnih koštanih transplantata je bitno smanjena. (Lieberman et al.2002.)



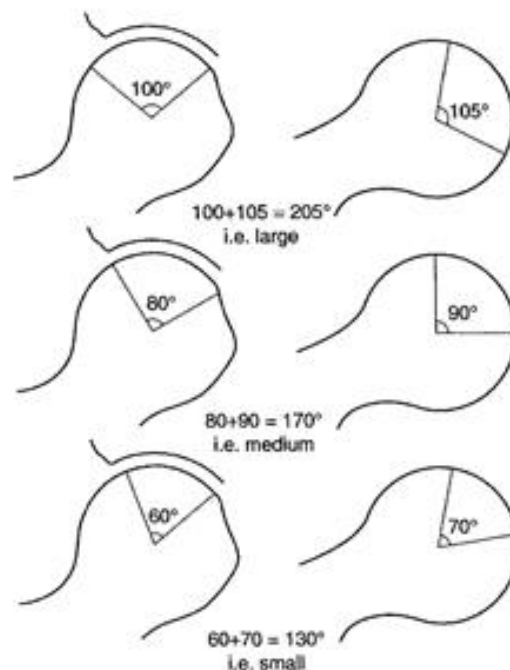
Slika 20. Lateralna rtg. snimka kuka, vidljiv znak polumjeseca (A) koji predstavlja subhondralno urušavanje, prijelom (B). (preuzeto iz Mont et al. 2006. uz dopuštenje izdavača Wolters Kluwer Health, Inc.)

- Drugi činitelj je veličina i lokalizacija osteonekroze (stupanj zahvaćenosti nosive površine glave femura). Brojne studije su pokazale da je i veličina i lokalizacija lezije krucijalna u određivanju kliničkog i rendgenološkog ishoda. Određuju se na klasičnim RTG snimkama i MR-om. Općenito ako je zahvaćenost glave femura više od 30% i ako je velika zahvaćenost nosive površine, tada metode liječenja spašavanja glave femura nisu uspješne.

Veličinu osteonekroze glave femura mjerimo metodama:

Kombinirani nekrotički kut po Kerbouli i sur.

1974. Kerboul i sur. upotrebom AP i LL RTG snimaka kuka izmjerili su kut koji ide od centra glave femura na rubove osteonekroze. Zbroj izmjerenih kuteva nazvali su „kombinirani nekrotički kut“ i podjelili su ga u 3 veličine: veliki kut iznad 200 stupnjeva, srednji između 159-199 stupnjeva i mali ispod 160 stupnjeva. (slika)

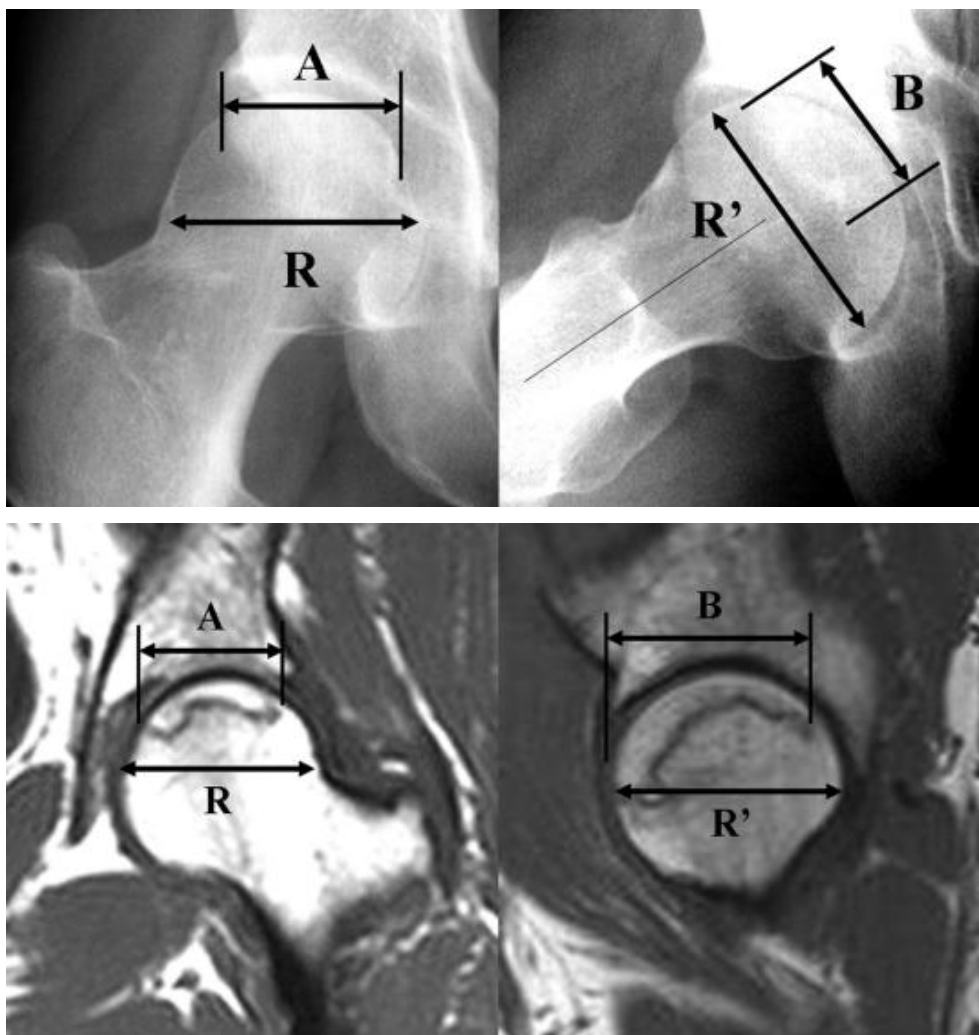


Slika 21. Metoda mjerenja veličine osteonekroze opisane po Kerouli i sur. (preuzeto iz Steinberg et al. 2006. uz dopuštenje izdavača Wolters Kluwer Health, Inc. 7.6.2016.)

Index veličine nekroze po Koo i Kim

Modifikacija metode mjerenja kuta osteonekroze po Kerboulu i sur.

Index veličine nekroze podijelili u 3 veličine: A 33%, B između 34%-66%, C iznad 66% nekroze.



Slika 22. Veličina nekrotične lezije glave femura mjeri se na AP i LL RTG snimkama i/ili MR snimkama.

Mjeri se najveći mediolateralni promjer glave femura (R) na AP RTG snimkama ili MR u frontalnoj ravnini, najveća mediolateralna dužina nekrotične lezije (A) na MR ili AP RTG snimkama u frontalnoj ravnini, najveći anteroposteriorni promjer glave femura (R) na RTG ili MR snimkama u sagitalnoj ravnini i najveća dužina nekrotične lezije (B) u sagitalnoj ravnini. Index nekrotične lezije dobije se jednadžbom:  $\% = (A \times B / R \times R') \times 100$  (preuzeto iz Nam et al.2008. uz dopuštenje izdavača Wolters Kluwe Health, Inc. Od 7.6.2016.)



- Treći činitelj je dubina koštane depresije glave femura, opće je prihvaćeno da bolesnici sa depresijom glave femura više od 2 mm zahtjevaju ugradnju TEP kuka.
- Konačni činitelj u izboru metode operacijskog liječenja ANGF je zahvaćenost acetabuluma. Ako je značajno zahvaćena zglobna hrskavica acetabulum, sekundarna koksartroza, onda je ugradnja TEP kuka jedina prava opcija.

## ZAKLJUČAK

ANGF tijekom povijesti nastavlja biti sporna, izazovna bolest za liječenje radi, u većini slučajeva, nejasne etiologije i javljanja u mlađih, aktivnih bolesnika koji žele i dalje zadržati aktivan stil življenja.

Osteonekroza je i složena patološka bolest za liječenje zbog oskudne završne vaskularizacije glave femura i velikih biomehaničkih naprezanja kroz glavu femura koje dovode do urušavanja glave. Jednom kada se na slikovnim prikazima javi „crescent sign“, koji označava intraartukularni prijelom koji se teško liječi, komplicira se daljnji tijek bolesti.

Odluka o načinu liječenja bazira se na klasifikaciji i stupnjevanju bolesti, stadiju, u malim i srednjim prekolapsnim lezijama može se provesti konzervativno liječenje i dekompresija glave femura, srednje i veće lezije zahtijevaju liječenje invazivnijim metodama liječenja, avaskularnim ili vaskulariziranim graftovima, korektivnim osteotomijama.

Osteonekroze udružene sa urušavanjem glave femura i razvojem sekundarne artroze kuka liječe se ugradnjom TEP kuka.

Bez obzira na danas dostupne vrlo dobre slikovne metode prikaza ANGF, čak i u ranim stadijima bolesti, i bez obzira na dobro definirane postupnike u liječenju osteonekroza, medicinski ishodi liječenja ANGF često nisu zadovoljavajući.

Veliki naponi koji se danas ulažu u unapređenju razumjevanja bolesti i načinu liječenja ispunjavaju nas nadom u bolje i uspješnije buduće liječenje.

## LITERATURA

Alello MR, Imaging in Avascular Necrosis of the Femoral Head, Medscape 2015 Sept.

Beers MH. The Merck Manual of diagnosis and therapy. 18th edition, Merck Research Laboratories, NJ, 2006.

Carli A, Albers A, Seguin C, Harvey EJ, The medical and Surgical Treatment of ARCO Stage-I and II Osteonecrosis of the Femoral Head, J Bone Joint Surg Am, 2014; 2(2):e2 1-15

Čičak N. Dosezi u zamjeni zgloba kuka, Vaše Zdravlje 2011 travanj-svibanj.

Erceg M. Ortopedija za studente medicine, Medicinski fakultet, Split, 2006.

Ha YC, Kim JH, Kim SY, Kim KC, Lee YK, Koo KH, Effects of Age and Body Mass Index on the Results of Transtrochanteric Rotational Osteotomy for Femoral Head Osteonecrosis, J Bone Joint Surg Am, 2011;93 Suppl 1:75-84

Hatch D. Hip Osteonecrosis, Orthobullets, 2016. March.

<http://www.emedicine.medscape.com/article/86568-workup>

<http://www.akromiona.hr/UserDocimages/ortopedija/kuk/dosezi-u-zamjeni-kuka/Vaše>

<http://www.orthobullets.com/recon/5006/hip-osteonecrosis>

<Http://www2.aofoundation.org./wps/portal!/ut/p/a0/04>

Kelly JD., Femoral Head Avascular Necrosis, Medscape, 2015. Aug.

Koo KH, Mont AM, Jones LC. Osteonecrosis, Springer, Verlag Berlin Heidelberg, 2014.

Krmpotić-Nemanić J, Marušić A. Anatomija čovjeka, 2. izdanje, Medicinska naklada, Zagreb, 2007.

Lieberman JR, Berry DJ, Mont MA, Aaron RK, Callaghan JJ, Rayadhyaksha A, Urbaniek JR, Osteonecrosis of the hip: Management in the Twenty-first Century, J Bone Joint Surg Am, 2002 May, 84(5) 834-853

Marke DR, Seyler TM, McGrath MS, Delanois RE, Ulrich SD, Mont MA, Treatment of Early Stage Osteonecrosis of the Femoral Head, J Bone Joint Surg Am. 2008 Nov;90 suppl.4:175-87.

Mont MA, Cherion JJ, Sierra RJ, Jones LC, Lieberman JR, Nontraumatic Osteonecrosis of the Femoral Head: Where Do We Stand Today?, J Bone Joint Surg AM, 2015; 97:1604-27

Mont MA, Jones LC, Hungerford DS. Nontraumatic osteonecrosis of the femoral head: Ten years later, J Bone Joint Surg Am, 2006. May; 88(5): 1117-32.

Mont MA, Marulanda GA, Jones LC, Saleh KJ, Gordon N, Hungerford DS, Steinberg ME. Systematic analysis of classification system for osteonecrosis of the femoral head, J Bone Joint Surg Am. 2010 Nov; 88(Suppl 3):16-26

Nam KW, Kim YL, Yoo JJ, Koo HS, Yoon KS, Kim HJ. Fate of untreated asymptomatic osteonecrosis of the femoral head, J Bone Joint Surg Am, 2008 Mar; 90(3): 477-84.

Orlić D. i sur. Aloatroplastika kuka. Medicinski fakultet Sveučilišta u Zagrebu, Zagreb, 1986.

Pećina M. i sur. Ortopedija. Naklada Ljevak, Zagreb, 2004.

Perović D., Anatomija čovjek ,3 izdanje, Medicinska knjiga, Beograd-Zagreb, 1961.

Ruedi TP, Buckley RE, Moran CG., AO Principles of Fracture Management, AO Foundation Publishing

Shimmin A, Beaulé PE, Campbell P, Metal-on-Metal Hip Resurfacing Arthroplasty, J Bone Joint Surg Am, 2008. Mar; 90(3):637-654

Solomon L, Warwick D. Nayagam S. Apleys System of Orthopaedics and Fractures, 9th edition, Hodder Arnold, London, 2010.

Steinberg DR, Steinberg ME, Garino JP, Dalinka M, Udupa JK, Determining Lesion Size in Osteonecrosis of the Femoral Head, J Bone Joint Surg Am, 2006. Nov; 88(suppl 3):27-34

Živčić-Ćosić S, Štalekar H, Mamula M, Miletić D, Orlić L, Rački S, Cicvarić T, Liječenje aseptične nekroze glave femura u bolesnika s bubrežnim transplantatom metodom dekompresije, Acta Med Croatica, 2012;66(Supp.2):76-80

## **ZAHVALA**

Zahvaljujem se svojoj obitelji na potpori, razumijevanju i savjetima koje su mi pružili tijekom cijelog školovanja. Zahvaljujem se svim profesorima koji su dali doprinos mom znanju i vještinama te posebno svom mentoru, prof. dr. sc. Domagoju Delimaru na suradnji, strpljivosti i volji u pisanju mog diplomskog rada.

## **ŽIVOTOPIS**

Rođen sam u Zadru 22. travnja 1991. Godine. Pohađao sam osnovnu školu „Petar Preradović“ u Zadru, a zatim sam završio opću gimnaziju „Juraj Baraković“, također u Zadru. Godine 2009. upisao sam Medicinski fakultet.