

Rehabilitacija nakon ortopedsko-traumatoloških zahvata

Tvrdeić, Andro

Master's thesis / Diplomski rad

2016

Degree Grantor / Ustanova koja je dodijelila akademski / stručni stupanj: **University of Zagreb, School of Medicine / Sveučilište u Zagrebu, Medicinski fakultet**

Permanent link / Trajna poveznica: <https://um.nsk.hr/um:nbn:hr:105:752346>

Rights / Prava: [In copyright](#)/[Zaštićeno autorskim pravom.](#)

Download date / Datum preuzimanja: **2025-01-23**



Repository / Repozitorij:

[Dr Med - University of Zagreb School of Medicine Digital Repository](#)



SVEUČILIŠTE U ZAGREBU

MEDICINSKI FAKULTET

Andro Tvrdeić

**Rehabilitacija nakon ortopedsko-
traumatoloških zahvata**

DIPLOMSKI RAD



Zagreb, 2016.

Ovaj diplomski rad izrađen je u KBC Rebro, pod vodstvom doc. dr. sc. Porina Perića i predan je na ocjenu u akademskoj godini 2015/2016.

1. Sažetak	
2. Summary	
3. Uvod	1
4. Osteoartritis	1
4.1. Epidemiologija	2
4.2. Patogeneza	3
4.3. Dijagnoza	5
4.4. Liječenje	6
4.4.1. Fizikalna terapija osteoartritisa	7
4.4.2. Farmakološko liječenje osteoartritisa	8
4.4.3. Kirurško liječenje osteoartritisa	8
4.5. Osteoartritis koljena	9
4.6. Osteoartritis kuka	11
5. Endoproteze	12
5.1. Podjela endoproteza	13
5.2. Komplikacije artroplastike	14
5.3. Endoproteza kuka	15
5.3.1. Parcijalna endoproteza kuka	16
5.3.2. Totalna endoproteza kuka	17
5.4. Endoproteza koljena	17
5.4.1. Parcijalna endoproteza koljena	18
5.4.2. Totalna endoproteza koljena	19
6. Rehabilitacija	20
6.1. Rehabilitacija nakon ugradnje endoproteze kuka	21
6.2. Rehabilitacija nakon ugradnje endoproteze koljena	24
6.3. Pomagala	25
7. Zaključak	26
8. Zahvale	27
9. Literatura	28
10. Životopis	30

1. SAŽETAK

Rehabilitacija nakon ortopedsko-traumatskih zahvata

Andro Tvrdeić

Osteoartritis je kronična, progresivna, degenerativna bolest, starije životne dobi i broj oboljelih postupno se povećava. Karakterizira ju početno propadanje hrskavice, nakon čega se degenerativne promjene šire na sve dijelove zgloba.

U kliničkoj slici se pojavljuju bol, ukočenost koja nestaje razgibavanjem, krepitacije prilikom pokreta, bolnost na palpaciju, ograničenje pokreta, deformacije zgloba, atrofija mišića i kontrakture. Na rendgenskim snimkama moguće je naći suženje zglobne pukotine, formiranje osteofita, sklerozu subhondralne kosti, cistične promjene, te deformacije kosti i zgloba. Klinički nalaz bolesti se nužno ne podudara sa rendgenskim snimkama, ali se one koriste kao kriteriji za klasifikaciju i po njima se planira kirurški zahvat.

U liječenju osteoartritisa moguće su opcije edukacija, fizikalna terapija, farmakološko i kirurško liječenje. Farmakološko liječenje provodi se simptomatski, analgeticima i nesteroidnim protuupalnim lijekovima, te injekcijama glukokortikoida, s ili bez anestetika intraartikularno i injekcijama hijaluronske kiseline. Kirurško liječenje može biti palijativno, kauzalno, artroplastika i artrodeza. Palijativni zahvati provode se sa svrhom ublažavanja simptoma, a kauzalni su usmjereni prema uklanjanju deformacija koje dovode do osteoartritisa. Artroplastika je zapravo metoda izbora kod starijih osoba, a artrodeza je fiksacija zgloba u određenom položaju i radi se kada je artroplastika zakazala.

Artroplastika je kirurški postupak kojim se oblikuje umjetni zglob funkcionalno i anatomski identičan biološkom. Tim se zahvatom u pravilu ugrađuju endoproteze kuka i koljena i to su izuzetno uspješne operacije. Materijali koji se koriste u njihovoj izradi su polietilenska plastika, medicinska keramika i određeni metali. Endoproteze mogu biti cementne i bescementne, s obzirom na način fiksacije. Kod cementnih se koristi posebni cement koji povezuje endoprotezu i kost, a bescementne imaju nepravilnu površinu u koju urasta koštano tkivo. Postoje i hibridni oblici kod kojih je jedan dio fiksiran cementom, a drugi bez. Slijedeća podjela je na parcijalne i totalne. Parcijalne mijenjaju jedno zglobno tijelo, a druga zglobna tijela ostaju biološka, dok totalne endoproteze mijenjaju sva zglobna tijela.

Nakon artroplastike potrebna je rehabilitacija kako bi se bolesnik što prije mogao vratiti svakodnevnim aktivnostima. Ona započinje u bolnici, edukacijom bolesnika o ograničenjima i mogućnostima endoproteze, te učenjem obavljanja osnovnih stvari, poput odlaska na zahod sa štakama. Bolesnik se educira i o načinu hoda sa dvije, poslije i sa jednom štakom, te se sa fizioterapeutom pravi plan vježbanja kojeg se mora pridržavati. Svrha vježbe je poboljšati mišićnu snagu, propriocepciju i koordinaciju i samim time osigurati stabilnost endoproteze, smanjiti njezino trošenje, produljiti vijek trajanja i omogućiti pacijentu dobru kvalitetu života. Režim tjelovježbe treba zadržati i godinama nakon same operacije, da ne dođe do propadanja funkcije endoproteze.

Ključne riječi: osteoartritis, liječenje, kirurško liječenje, endoproteze, rehabilitacija, tjelovježbe

2. SUMMARY

Rehabilitation after traumatologic orthopedical procedures

Andro Tvrdeić

Osteoarthritis is a chronic, progressive and degenerative disease of old age, with constantly increasing number of patients. It is initially characterized by the loss and deterioration of cartilage tissue, followed by degenerative changes that affect all of the joint bodies.

Clinically, patients report pain, stiffness that disappears with exercise or movement, crepitations during movement, painful palpation of the joint, decreased range of motion, joint deformations, muscle atrophy and contractures. X-ray imaging can reveal narrowing of the joint space, osteophytes, subchondral bone sclerosis, cystic changes and bone and joint deformities. Clinical presentation of the disease does not have to match radiologic findings, but radiologic findings are used as criteria for diagnosis and to determine and plan surgical intervention.

As a treatment of osteoarthritis, education, physical therapy, medications and surgery are available. Pharmacological treatments involve use of analgesics drugs, non-steroid anti-inflammatory drugs, intra-articular injections of glucocorticoids, with or without anesthetics and hyaluronate injections. Surgical treatment options can be palliative, causal, arthroplasty and arthrodesis. Palliative procedures are used to relieve symptoms, while causal procedures remove deformities that can lead to osteoarthritis. Arthroplasty is the best method of choice in older patients and arthrodesis is used as a last resort, when arthroplasty fails.

Arthroplasty is a surgical procedure that forms an artificial joint, that forms an artificial joint and resembles the biological joint both, anatomically and functionally. With this procedure, hip and knee replacement are usually performed and those are two extremely successful operations. Materials used to make endoprostheses are polyethylene plastic, medical ceramics and certain metals. Endoprostheses can be fixated in the bone using special medical cement, or without it. Endoprosthesis that doesn't require cement has a rugged surface and bone tissue grows into it, holding it securely in place. Hybrid forms use cement on some parts, while other parts do not require it. There are also partial and total forms of endoprostheses. Partial endoprostheses replace only one joint body and total endoprostheses replace all joint bodies with artificial joint.

After arthroplasty, rehabilitation is needed in order to return the patient to his or hers daily routine. Rehabilitation begins in hospital, by educating the patient about limitations and possibilities of endoprosthesis and learning how to perform basic actions, such as going to the toilet with crutches, or walking with two and later with one crutch. Alongside physiotherapist, a workout plan is made and a patient has to stick with it. The point of the workout is to increase muscle strength, proprioception and coordination and by doing this, ensuring the stability of endoprosthesis. Workout routine should be preserved even a few years after the procedure, in order to prevent deterioration of the endoprosthesis.

Key words: osteoarthritis, treatment, surgery, endoprosthesis, rehabilitation, workout

3. UVOD

Artropatije su bolesti zglobova i mogu se etiološki i patogenetski podijeliti u upalne promjene i multifaktorske neupalne promjene. Multifaktorske neupalne promjene se nazivaju artrozama ili degenerativnim artropatijama, čija je etiologija i patogeneza nerazjašnjena, a patološke promjene nespecifične. Upala zgloba naziva se artritis. Artritis i artroze mogu se podijeliti u primarne bolesti koje zahvaćaju zglobove i dobro su ograničene, te sekundarne, koje se pojavljuju tokom drugih sustavnih bolesti (1).

Kod degenerativnih bolesti dolazi do promjene ili propadanja stanica, tkiva ili organa. Degeneracija se javlja kao dio normalnih zbivanja u organizmu, poput gubitka timusa ili slabljenja kakvoće kosti zbog oslabljene funkcije osteoblasta, a izraženija postaje starenjem. To je fiziološka degeneracija, za razliku od patološke koja je prisutna kod artroze.

Degenerativne bolesti zglobova su česte, zahvaćaju u pravilu starije osobe, ali su prisutne i kod mladih, imaju dobru prognozu, osim osteoartritisa kuka i koljena, te bolest ne utječe na opće stanje pacijenata, ali može uzrokovati velike subjektivne probleme, koji se mogu kontrolirati pravilnim liječenjem i fizioterapijom.

U ovom će radu biti prikazan osteoartritis općenito, te osteoartritis koljena i zgloba, kao najčešći uzroci ugradnje endoproteza, vrste endoproteza i ortopedski zahvati kojim se ugrađuju, te rehabilitacija koja je potrebna nakon samih operacija za povratak u normalni život.

4. OSTEOARTRITIS

Osteoartritis, poznat i kao artroza, je degenerativna bolest zglobova nepoznate etiologije i zahvaća cijeli zglob kao organ za kretanje. Dovodi do razaranja i gubitka hrskavice u zglobovima, sekundarnih promjena u okolnoj kosti i do poremećaja pokretljivosti (1). Bolest je kronična, progresivna, sa polaganim razvojem i fazama akutne egzacerbacije. Rizikni čimbenici za razvoj bolesti su starija životna dob, ženski spol, ozljede, povećana tjelesna masa, te određena zanimanja kod kojih stalno dolazi do povećanog opterećenja zglobova, a postoji i genetska predispozicija razvoju bolesti, kod osoba sa promjenama u kolagenu, citokinima, enzimima i rastu hrskavice.

Kronični supklinički sinovitis je dio patofiziološkog procesa osteoartritisa sa fazama akutizacije upale. Pogoršanje nastaje kada dođe do upale sinovijalne membrane, uzrokovanu kemijskim i mehaničkim podražajem. Prilikom oštećenja hrskavice, u sinovijalnu tekućinu

dospijevaju kemijski posrednici koji potiču upalu, te komadići uništenog hrskavičnog tkiva koji uzrokuju mehanički podražaj. S obzirom na opterećenje hrskavice, osteoartritis može biti primarni i sekundarni. Kod primarnog osteoartritisa je uz normalno opterećenje silama prisutna nekakva slabost hrskavice, još nerazjašnjenog uzroka, a kod sekundarnog je hrskavica uredna, ali je povećano opterećenje na nju, zbog neskladnosti zglobnih tijela uslijed traume, displazija, tumora, upala, metaboličkih i endokrinih bolesti. Osteoartritis se može pojaviti na svim zglobovima, ali su najizloženiji nosivi zglobovi nogu (kukovi i koljena), te distalni dio lumbalne i cervikalne kralježnice, budući da je na njima najveće opterećenje.

U ranoj fazi bolesti mikroskopski su vidljive žarišne nekroze, koje ostavljaju prazne lakune, a oko njih reaktivno proliferiraju hondrociti. U slijedećoj fazi prisutno je uništenje hrskavice i nastanak gole sklerozirane kosti unutar zgloba. Na kraju, u posljednjoj fazi bolesti pojavljuju se osteofiti i cistične promjene u subhondralnoj kosti.

4.1. Epidemiologija

Učestalost osteoartritisa se ne može točno odrediti, ali se češće pojavljuje u razvijenim, nego u nerazvijenim zemljama. Učestalost raste sa dobi, oko 10% populacije srednje životne dobi ima prisutne kliničke znakove degenerativnih promjena, a nakon 75. čak 85-95% ima radiološke znakove bolesti. U 5% slučajeva je prisutna kod mladih sa rizičnim čimbenicima, kao što su prethodne traume, razvojne deformacije i neke sustavne bolesti poput šećerne bolesti, hemokromatoze i izrazite pretilosti (1). U visokorazvijenim zemljama u 50% osoba iznad 40 godina života, mogu se naći artrotične promjene na kosturu, ali su u toj dobi u pravilu bez kliničkih simptoma (2).

Prema podacima za Sjedinjene Američke Države, preko 21% odraslih (46.4 milijuna ljudi) ima dijagnosticiran artritis. Kako stari stanovništvo SAD-a, procjenjuje se da će do 2030. godine 67 milijuna stanovnika imati artritis. Od svih vrsta artritisa, osteoartritis je najčešći i prisutan je kod 27 milijuna ljudi. Od tih 27 milijuna ljudi sa osteoartritisom, 10 - 30% bolesnika ima prisutne jake boli. Ta je bolest ujedno i drugi najčešći uzrok bolovanja kod muškaraca iznad 50. godine života. Ovisno o vrsti epidemiološkog istraživanja, podaci mogu biti različiti. Koristi li se radiološki kriterij ili klinički kriterij za dijagnozu bolesti, podaci također mogu varirati. Minimalno 37%, prema nekim istraživanjima i do 68%, osoba iznad 60 godina života ima radiološki nalaz osteoartritisa koljena, od čega 12.1% ima prisutne i simptome. Prevalencija simptomatskog osteoartritisa ručnog zgloba je viša kod žena, sa 9.2%, dok kod muškaraca iznosi 3.8% (3).

4.2. Patogeneza

Hrskavica je debela svega nekoliko milimetara ali može podnositi opterećenja nekoliko puta veća od tjelesne težine (2). Ona je poseban oblik vezivnog tkiva. Hondroci izlučuju stanični matriks hrskavice, sastavljen od hijaluronske kiseline, glikozaminoglikana i proteoglikana, makromolekulama povezanim sa vlaknima kolagena i elastina. Čvrstoća hrskavice ovisi o elektrostatskim vezama između kolagena i glikozaminoglikana ali i o vezanju molekula vode na te iste glikozaminoglikanske postranične lance (4). Postoje 3 vrste hrskavice. Hijalina hrskavica izgrađuje zglobne površine, privremeni skelet kod embrija i nalazi se u epifiznim pločama gdje je odgovorna za rast kosti u dužinu. Elastična hrskavica ima veći udio elastičnih vlakana i izgrađuje ušku, dok vezivna hrskavica gradi intervertebralne diskove kralježnice. Hrskavica je avaskularno tkivo i prehranjuje se difuzijom tvari iz perihondrija; okolnog vezivnog tkiva, dok se zglobna hrskavica prehranjuje difuzijom iz sinovijalne tekućine. Takva građa joj omogućava elastičnost, ali i da izdrži velika mehanička opterećenja bez trajnog gubitka oblika. Glatka površina zglobne hrskavice osigurava niski koeficijent trenja i olakšava pokrete u zglobovima. Voda koju veže matriks omogućuje hidroelastični učinak. Tijekom povećanog opterećenja voda se potiskuje iz matriksa u sinovijalni prostor, a prilikom smanjenog opterećenja, veže se nazad u matriks. Stoga je uredan metabolizam matriksa nužan za normalnu funkciju hrskavice, a njega reguliraju hondroci sintezom i resorpcijom, pomoću svojih enzima, inhibitora enzima, hormona, faktora rasta i vitamina.

Smatra se da degeneracija hrskavice započinje mehaničkim preopterećenjem (2). Kolagena vlakna ne mogu izdržati povećane sile i pucaju, što pobuđuje proteoglikane koji neograničeno navlače vodu na sebe i dolazi do narušavanja hidroelastičnog sustava. Kakvoća hrskavičnog matriksa se također smanjuje tokom života, te ukoliko dođe do nerazmjera kakvoće i mehaničkog opterećenja matriksa, gubi se tolerancija hrskavice. Zato je uveden kvocijent tolerancije, omjer između kvalitete matriksa i mehaničkog opterećenja koji pokazuje kada dolazi do gubitka tolerancije hrskavice; točku kada se iz biološkog stupnja propadanja prijeđe na mehaničko trošenje (2). Kada je kvocijent negativan, mehaničko je opterećenje veće nego što matriks može podnijeti i hrskavica propada.

Starenjem hrskavice javljaju se promjene u sastavu i svojstvima tkiva. Javlja se povećana pigmentacija, smanjenje broja stanica, smanjena hidracija matriksa, gubitak glatkoće površine, i smanjena otpornost na mehaničko opterećenje. Histološki je takva

hrskavica uredna, ali klinički nalikuje osteoartritisu sa blažim simptomima. Takve su promjene prisutne u 100% ljudi iznad 65 godina života (2).

Propadanjem hrskavice i njezinim stanjenjem, te stvaranjem ragada i fisura, na nekim dijelovima zgloba hrskavično se tkivo može u potpunosti izgubiti. Tada dolazi do sklerozacije subhondralne kosti, nazvano eburnacija, zbog poremećaja u sustavu pregradnje kosti, te se formira ogoljela površina kosti. Ako je opterećenje subhondralne kosti preveliko, umjesto sklerozacije, javiti će se cistične promjene, koje mogu biti prazne ili ispunjene sluzavom tekućinom. Javljuju se i površinske pukotine na hrskavici, zvane fibrilacije i one se produbljuju u subhondralnu kost i uzrokuju mrvljenje hrskavične ploče i frakture gredica kosti, sa prodorom sinovijalne tekućine u nju, što također pridonosi stvaranju cističnih promjena. Razaranjem strukture hrskavice dolazi do reaktivne proliferacije hondrocita i biokemijskih promjena. Hondrociti počinju lučiti IL-1 (interleukin-1) i TNF- α (Tumor necrosis factor- α), koji potiču lučenje proteinaza, a inhibiraju stvaranje kolagena i proteoglikana. Ti novi hondrociti pokušavaju i nadomjestiti matriks, sintetizirajući njegove građevne elemente, ali su oni nedovoljno zreli i nestabilni, pa je kvaliteta novostvorenoga matriksa niska. U sinovijalnoj tekućini opada razina hijaluronske kiseline, dijelom zbog njezine povećanje razgradnje i dijelom zbog sinteze abnormalne hijaluronske kiseline, a povećava se udio vode i koncentracija upalnih posrednika. Kao posljedica toga mijenja se viskoznost sinovije. Dijelovi uništene hrskavice i kosti ostaju u zglobnom prostoru, formirajući „zglobne miševce“, što izaziva upalnu reakciju u sinovijalnoj membrani. Na rubovima zgloba dolazi do metaplazije sinovijalnog mezenhima u osteoblaste i hondroblaste, njihova pojačanog rasta i time se formiraju marginalni osteofiti, koštane izrasline na periferiji zgloba koje nastaju enhondralnom osifikacijom. To se događa jer organizam pokušava povećati površinu zgloba kako bi smanjio pritisak, a osteofiti uzrokuju upalu u tkivu u blizini zgloba. Kapsularni se osteofiti javljaju na unutrašnjosti zglobne čahure, a centralni na oštećenim zglobnim površinama. U uznapredovalom stadiju se može naći i fibrozirana sinovijalna membrana koja formira panus. Zadebljanje zglobne čahure može biti izraženo na prstima ruku. Sve te promjene, uključujući i izljeve u zglobnu šupljinu, u obliku hidropsa ili transudata, dovode do deformacija cijeloga zgloba. Kako proces napreduje, zahvaća i zglobnu čahuru, koja zadeblja i nabora se. Kao posljedice osteoartritisa mogu se javiti i kontrakture. Ove promjene karakteristične su za osteoartritis i koriste se za dijagnozu bolesti.

4.3. Dijagnoza

Za pravilnu dijagnozu bolesti potrebno je uzeti dobru anamnezu i napraviti temeljit status bolesnika. Ispituju se podaci o boli, njenim obilježjima, trajanju, širenju, jačini, postoji li položaj u kojem bol prestaje i kada se javlja. Klinički se bolest različito očituje, ovisno o stadiju u kojem se nalazi. Tipičan je polagani razvoj bolesti, ali se može, iako rijetko, razvijati i brzo. Bol je glavni i najčešći simptom osteoartritisisa, a zatim ograničena pokretljivost, deformacije zglobova, krepitacije u zglobu pri kretnjama, osjetljivost na palpaciju, nestabilnost zgloba, hipotrofija i atrofija mišića. To su glavni znakovi uznapređovalog osteoartritisisa (2). Za ukočenost nas zanima kada se javlja i koliko traje. Tipično je da se javlja u početku izvođenja neke radnje, kao što je hodanje, pa se smiruje tokom izvođenja radnje. Karakteristično je i da se bolesnik teško rashoda nakon dužeg mirovanja (2). Jutarnja ukočenost je kratkotrajna, ali se javlja i nakon svakog duljeg dnevnog mirovanja. Kod starijih žena se nađu zadebljani i bolni distalni interfalangealni zglobovi prstiju, zvani Heberdenovi čvorići.

Kako bismo procijenili uznapređovalost bolesti upotrebljava se skala koju su napravili Kellgren i Lawrence 1957. godine (5). Sastoji se od 5 stupnjeva, koji se određuju usporedbom rendgenskih snimaka zgloba sa osteoartritisom i snimaka zdravog zgloba. 0 stupanj uznapređovalosti osteoartritisisa nema prisutne nikakve radiološke promjene, kod 1. stupnja se javlja moguće suženje zglobne pukotine i postoje naznake razvoja osteofita, 2. Stupanj također ima prisutno moguće suženje zglobne pukotine, ali i sigurno razvijene osteofite. U 3. stupnju je prisutno definitivno suženje zglobne pukotine, sa multiplim osteofitima, sklerozom i manjim deformitetima krajeva kostiju. 4. stupanj karakterizira jako suženje zglobne pukotine, prisutnost velikih osteofita, jaka skleroza i deformiteti kosti. Također se za procjenu uznapređovalosti osteoartritisisa donjih udova koristi WOMAC (Western Ontario and McMaster Universities Arthritis Index) skala (6), upitnik za procjenu osteoartritisisa kuka i koljena, u kojemu se nalaze 24 pitanja koja ispituju razinu boli, ukočenosti i funkcionalnih ograničenja. Može se koristiti i za procjenu stanja u pacijenata sa drugim bolestima zglobova, poput reumatoidnog artritisa i sistemnog eritematoznog lupusa.

Karakteristike boli također ovise o fazi u kojoj se nalazi bolest. Primarno je mehaničkog karaktera, što znači da se pogoršava kretanjem, a smanjuje mirovanjem. Na početku je bol neodređena i mukla, i pojavljuje se samo prilikom većih opterećenja zglobova, a u posljednjoj fazi je prisutna stalno i postaje sve jača. Najizraženija je u fazi egzacerbacije, a smiruje se mirovanjem.

Krepitacije u zglobu se javljaju zbog trenja neravne zglobne površine pri kretnjama, te ne moraju biti uzrok subjektivnih tegoba. Osjetljivost na palpaciju izražena je u područjima gdje dolazi do stvaranja osteofita, na rubovima zgloba. Za koljeno je to tipično na medijalnom rubu platoa potkoljениčne kosti (2). Učestali izljevi mogu uzrokovati nestabilnost i smanjenu pokretljivost u zglobu.

Gubitak na mišićnoj masi, koji se javlja uz osteoartritis, može biti vezan uz poštedu zgloba, jer osobe pokušavaju izbjeći bolnost mirovanjem ili slabim korištenjem određenih dijelova tijela ili pak funkcionalan, zbog smanjene funkcije zgloba.

Na rendgenskoj snimci zgloba se početno vidi manje ili veće suženje zglobne pukotine, zbog propadanja hrskavice, mjestimična sklerozacija subhondralne kosti, zone degenerativnih i regenerativnih promjena. Degenerativne su cistične promjene različitih oblika, veličina i broja, a regenerativne su promjene osteofiti. Cistične se promjene javljaju na mjestima najvećeg opterećenja zgloba i sklerotičnog su ruba. Konačna slika osteoartritisa obuhvaća takve promjene na svim zglobnim tijelima i uz prisutne deformacije zgloba (2). Rendgenska je snimka standard za prikaz i dokazivanje bolesti, zbog svoje jednostavnosti, cijene i prihvatljivog zračenja, ali može se dogoditi da radiološki nalaz ne odgovara kliničkom; da se radiološki prikazuje napredovali oblik bolesti, bez da pacijent ima subjektivne tegobe i obratno.

Scintigrafijom se mogu prikazati promjene i prije nego one postanu vidljive na rendgenološkim pretragama, poput poremećene pregradnje kosti i metabolizma tkiva, ali su one nespecifične. Magnetskom se rezonancom najbolje procjenjuje uznapredovalost bolesti. Laboratorijski nalazi su uglavnom u granicama normale, ali može biti prisutna povećana viskoznost sinovijalne tekućine, uz povećan broj stanica. Dijagnoza se u pravilu postavlja na temelju kliničke slike i radiološke obrade (2).

Potrebno je isključiti u prvom redu upalne reumatske bolesti, metaboličke bolesti, te aseptičnu nekrozu glave kuka. Diferencijalno dijagnostički se može pomisliti i na sekundarne osteoartritis, u sklopu uričkog artritisa, hemosideroze i ohronoze.

4.4. Liječenje

Ne postoji mogućnost zaustavljanja napredovanja primarnog osteoartritisa, ali se ono može usporiti. Liječenje se provodi simptomatski, a može biti farmakološko, fizikalno i kirurško, te se prilagođava svakom pacijentu. Bitna je i edukacija bolesnika o bolesti i njenim

ograničenjima. Prekomjerna tjelesna težina jedna je od rizičnih čimbenika za razvoj osteoartritis, pogotovo koljenog zgloba, ali se i smanjenjem tjelesne težine snizuje rizik za razvoj osteoartritis (3), time djelujući kao oblik primarne prevencije. Uz to, smanjenje težine pomaže i u olakšanju simptoma, a poboljšava i opće zdravlje pacijenta.

4.4.1. Fizikalna terapija osteoartritis

Fizikalna terapija kod osteoartritis obuhvaća hidroterapiju, kineziterapiju i elektroterapiju. Uloge fizikalne terapije su očuvanje i povratak funkcije zgloba, te uklanjanje i sprečavanje kontraktura. Provodi se posebno za svaki zglob i pažljivo se planira, a uključuje vježbe rasterećenja i vježbe jačanja mišića stabilizatora zgloba, proprioceptivne vježbe, razgibavanje i aerobne vježbe. Hidroterapija omogućuje rasterećene kretnje i stoga ima ulogu u fizikalnoj terapiji osteoartritis. Fizikalna terapija osteoartritis može i ukloniti neke od rizičnih čimbenika, poput prekomjerne tjelesne težine i poboljšati opće stanje bolesnika, te na taj način djeluje kao primarna prevencija, sprječavajući razvoj osteoartritis, kao sekundarna prevencija, jer odgađa nastup simptoma i napredovanje bolesti i kao tercijarna prevencija, zbog olakšanja već postojećih simptoma (3).

Kod osteoartritis je tipično ograničenje pokreta u zglobu. U osoba sa osteoartritisom kuka prvo dođe do smanjene funkcije unutarnje rotacije, poslije i do gubitka abdukcije i fleksije, a kod bolesnika sa osteoartritisom koljena se prvo javljaju poremećaji ekstenzije, poslije i fleksije. Uz ograničenje pokreta javlja se i ukočenost zglobova. Ekstenzija je u koljenu bitna za svakodnevne aktivnosti, poput hodanja, penjanja uz stepenice i ustajanja. Razgibavanje je zato izuzetno važno. Za svaki zglob koji je zahvaćen osteoartritisom se pacijentu mora pokazati i koje mišiće mora vježbati, te kojim se vježbama ti mišići aktiviraju. Upravo je mišićna slabost jedna od uzroka ograničenja u zglobu, važnija čak i od radiološkog nalaza, boli i ostalih tegoba (3), pa zato mišiće koji sudjeluju u pokretima toga zgloba treba vježbanjem pravilno ojačati.

Aerobne vježbe i hidroterapija uključuju se u program fizikalne terapije osteoartritis. Hodanje je najlakši oblik aerobnih vježbi i preporučuje se barem 30 minuta dnevno kod osoba sa sjedilačkim načinom života (3). Vožnja biciklom je aerobna vježba prilikom koje nema velikih naprezanja i aktivira velike mišiće nogu koji mogu izgubiti na masi uslijed osteoartritis. Hidroterapija omogućuje opuštanje, smanjeni pritisak na zglobove i olakšanje od boli. Izvodi se u toploj vodi koja može pomagati pokretima ili pružati otpor pomicanju.

Za ublažavanje boli u zglobovima kod bolesnika sa osteoartritisom mogu se koristiti i ortoze. To su ortopedska pomagala koja daju potporu, ispravljaju ili sprečavaju deformacije, ili pak pomažu u funkciji određenog dijela tijela. Ortoze za donje udove pridonose stabilnosti zgloba i njegovom rasterećenju. Od ostalih ortopedskih pomagala koriste se ortopedski ulošci i štapovi za hodanje.

4.4.2. Farmakološko liječenje osteoartritisa

U farmakološkom liječenju izbor lijekova su nesteroidni protuupalni lijekovi i analgetici. Paracetamol je prvi lijek izbora u liječenju boli kod osteoartritisa. Iako je manje učinkovit u uklanjanju boli od nesteroidnih protuupalnih lijekova, manje je toksičan od njih, što ga čini boljim izborom. Iako se dobro podnosi, prilikom uzimanja paracetamola, pacijente treba obavijestiti o njegovom mogućem hepatotoksičnom učinku (3). Tramadol ili kodein, kao opioidni analgetici, koriste se sami ili zajedno sa paracetamolom. Nesteroidni protuupalni lijekovi daju se ako paracetamol ne pomaže ukloniti simptome. Uz njih su česte gastrointestinalne nuspojave, pa se uzimaju sa inhibitorom protonske pumpe ili se umjesto njih koriste selektivni COX-2 inhibitori. Ako postoji visoki rizik od gastrointestinalnih i kardiovaskularnih nuspojava, izbjegava se primjena nesteroidnih protuupalnih lijekova. Mogu se dati i topički analgetici, kao dodatak oralnoj terapiji ili umjesto nje.

Postoji i mogućnost lokalne primjene lijekova injekcijom. Na taj se način daju glukokortikoidi (sa ili bez anestetika) direktno u zglob, kao protuupalna terapija u fazi egzacerbacije. Na isti se način daje i takozvana viskosuplementacija. To su injekcije hijaluronske kiseline koje se koriste kao analgetska terapija (2), ali nema dokaza da to utječe na tijek bolesti.

4.4.3. Kirurško liječenje osteoartritisa

Kirurško liječenje se sastoji od palijativnih zahvata, kauzalnih zahvata, artroplastike i artrodeze. Svrha je kirurškog liječenja osteoartritisa poboljšanje funkcije i biologija zgloba (2). Sama vrsta kirurškog liječenja ovisi o uznapređovalosti bolesti, zglobu koji je zahvaćen, dobi i stanju bolesnika.

Palijativno kirurško liječenje ne uklanja uzrok, nego samo pomaže ukloniti simptome. Olakšanje je kod takvih zahvata privremeno i oni nisu trajno rješenje. Jedan od takvih zahvata je minimalno invazivna artroskopska toaleta zgloba, kojom se uklanjaju osteofiti i promijenjena hrskavica, abrazijom izravnavaju ploha zglobnih tijela, uređuju degenerativno

promijenjeni menisci i prema potrebi se buše zglobna tijela kako bi se potaknuo rast hrskavice. Sinovektomija je također palijativni zahvat, a radi se ukoliko dođe do promjena tipičnih za osteoartritis koje zahvaćaju sinovijalnu membranu.

Kauzalni zahvati ispravljaju deformacije koje mogu ili već jesu izazvale osteoartritis (2). Oni su prihvatljivi kod blagih i srednjih stadija uznapređovalosti bolesti. Ako postoji genua valga, radi se suprakondilarna osteotomija bedrene kosti i time se korigira valgus položaj koljena. Prilikom korekcije deformacija kuka, radi se subtrohanterna osteotomija, a supramaleolarne osteotomije kod deformacija u skočnome zglobu. Primjenom ovakvih zahvata, korektivnih osteotomija, mijenja se opterećenje na pojedine dijelove zgloba i korigiraju se sile koje su i dovele do razvoja osteoartritisa.

Kod uznapređovalih stadija bolesti, te u starijoj životnoj dobi, kirurški zahvat izbora je artroplastika. Najčešće se ugrađuju umjetni kuk i koljeno, ali je sve više i ostalih zglobova koji se ugrađuju ovom metodom (2).

Artrodeza je kirurški postupak fiksacije zgloba. Cilj takvog zahvata jest da dođe do koštane ankiloze u najpovoljnijem položaju zgloba. Izbjegava se koliko je moguće, a primjenjuje se nakon neuspješne artroplastike, kao zadnja moguća mjera.

Kao eksperimentalne metode, javljaju se zahvati nadomještanja uništenog hrskavičnog tkiva, primjenom umjetne hrskavice uzgojene u kulturi stanica. Pod artroskopskim nadzorom se uzima dio očuvanog hrskavičnog tkiva, ono se razmnožava u kulturi i opet se artroskopski novostvoreno tkivo ugrađuje nazad u zglob.

4.5. Osteoartritis koljena

Osteoartritis koljena kronična je degenerativna bolest sa upalnom komponentom i zahvaća sve dijelove koljena; zglobnu čahuru, sinovijalnu membranu, hrskavicu, subhondralnu kost, te okolne mišiće i ligamente. Od svih velikih zglobova, koljeno je najčešće zahvaćeno degenerativnim promjenama. Veoma je česta bolest u osoba starijih od 50 godina, a 3 puta je učestalija kod žena nego muškaraca (2). Uzroci toga stanja mogu biti lokalni i opći. Lokalni uzroci su poremećaji odnosa opterećenja, kao što su varus ili valgus deformacija, preopterećenja kod sportaša i fizičkih radnika, česte ozljede, prekomjerna tjelesna težina, te lokalne upale i primarne displazije. Među opće uzroke spadaju hormonski poremećaji, uslijed menopauze, te metaboličke bolesti.

Zahvaćeni zglob je ukočen nakon duljeg mirovanja, te ona nestaje razgibavanjem i hodanjem, ali se brzo javljaju umor i bolnost. Još u ranim fazama bolesti prisutna je hipotonija kvadricepsa natkoljenice i ograničena ekstenzija koljena (2). Prilikom izvođenja pokreta, čujne su manje ili više izražene krepitacije. U kasnijim fazama bolesti jasno je vidljiva atrofija kvadricepsa, prisutne su kontrakture i jake boli, te deformacije kosti i zglobova. Prilikom egzacerbacije javljaju se izljevi u koljeni zglob i lokalna hipertermija.

Na radiološkim snimkama vidljivo je suženje zglobne pukotine i osteofiti, kasnije i sklerozacija subhondralne kosti, cistične promjene i deformacije. Jačina kliničkih simptoma ne mora odgovarati težini radioloških nalaza, ali se radiološki nalazi koriste za donošenje odluke o kirurškom liječenju.

Klasifikacija dijagnostičkih kriterija za osteoartritis koljena, koju je uveo ACR (American College of Rheumatology), kombinira radiološke nalaze, simptome i kliničke nalaze. Prema tome mora biti prisutna bol u koljenu i barem još jedan od slijedećih kriterija: dob iznad 50 godina, ukočenost koja traje manje od 30 minuta, te krepitacije u zglobovu sa prisutnim osteofitima (7).

Konzervativno se liječenje provodi regulacijom načina života. Tjelesnu aktivnost bolesnik mora prilagoditi mogućnostima zgloba koji je zahvaćen, kontrolirati tjelesnu težinu i smanjiti je ukoliko je potrebno, izbjegavati stepenice i uzbrdice, egzacerbacije liječiti odmaranjem i često provoditi vježbe ekstenzije koljena radi razgibavanja. Fizikalna terapija olakšava tegobe, te služi i za pripremu prije kirurškog liječenja, ali i rehabilitaciju nakon zahvata. Elektrostimulacija kvadricepsa je korisna u sprečavanju atrofije mišića. Farmakološko liječenje provodi se peroralno paracetamolom, nesteroidnim protuupalnim lijekovima ili koksibima, te intraartikularnom injekcijom glukokortikoida ili hijaluronske kiseline. Kod intraartikularne primjene lijekova, može nakon prolaznog poboljšanja doći do pogoršanja, pa se treba pažljivo dozirati. Kirurško liječenje obuhvaća palijativne zahvate, koji se rade kod mladih ili kada bolesnikovo opće stanje ne dopušta veće operacije, kauzalne zahvate, artroplastiku i artrodezu. Kauzalni zahvati kod bolesnika sa osteoartritisom koljena, kao i svi kauzalni zahvati, mijenjaju odnose sila koji su doveli do postojećeg stanja. Pod njih spadaju korektivne osteotomije bedrene kosti ili potkoljenice. Nakon napravljene rendgenske snimke, planira se zahvat, računa os koljena i izrezuje klin kosti sa unaprijed izračunatim kutem. Ovisno o vrsti deformacije, izrezuje se klin sa bazom medijalno (kod valgus deformacije) ili lateralno (kod varus deformacije). Artrodeza koljena se koristi samo kod teških osteoartrisa koljena, kod kojih su iscrpljene ili nemoguće druge opcije, ili nakon

neuspjele artroplastike. Radi se poštediti resekcija zglobnih tijela, te se uvode vanjski fiksatori. O artroplastici će više biti rečeno kasnije.

4.6. Osteoartritis kuka

Osteoartritis kuka je također kronična degenerativna bolest. Klinička slika sa jasnim simptomima je prisutna u 5% populacije iznad 55. godine života i polovina će tih bolesnika biti podvrgnuta kirurškom liječenju (2). Njezina se učestalost povećava kako se povećava i učestalost degenerativnih bolesti i udio starog stanovništva. Najbitniji rizični čimbenici su starija dob, prirodene razvojne anomalije, prekomjerna tjelesna težina, opće bolesti kostura, traume, upale, poremećaji cirkulacije, endokrine i metaboličke bolesti.

U početku se javljaju umor i povremena bol prilikom većih opterećenja. Sa napredovanjem bolesti javlja se bol u koljenu i natkoljenici zbog nadražaja lokalnih živaca; femoralisa i obturatoriusa. Iz tog razloga treba kod boli u koljenu posumnjati i na zbivanje u području kuka. Postupno se smanjuje opseg pokreta, prvo je ograničena unutarnja rotacija, a poslije fleksija i abdukcija. Izraženo je šepanje zbog boli i pokušaja rasterećenja zgloba prilikom hoda.

Prema ACR dijagnostičkim kriterijima za osteoartritis kuka, mora biti prisutna bol u zglobu kuka i još barem 2 od slijedećih kriterija: sedimentacija eritrocita manja od 20 mm/h, radiološki nalaz osteofita na bedrenoj kosti ili acetabulumu, te suženje zglobne pukotine (8).

Liječenje osteoartritisa kuka ovisi o bolesniku i njegovim smetnjama, jer, kao ni kod osteoartritisa koljena, klinička prezentacija ne mora pratiti opseg degenerativnih promjena. Blaže i umjerene oblike bolesti se u pravilu liječi konzervativno, a teže kirurški. Konzervativno liječenje se provodi fizikalnom terapijom; grijanjem, masažom, rasteretnim vježbama i vježbama jačanja. Farmakoterapija obuhvaća simptomatsku primjenu analgetika i nesteroidnih protuupalnih lijekova peroralno i intraartikularne injekcije glukokortikoida. Kirurške mogućnosti liječenja osteoartritisa kuka su također palijativne, kauzalne, artroplastika i artrodeza.

5. ENDOPROTEZE

Artroplastika je kirurški zahvat kojim se formira zglob koji funkcionalno i morfološki odgovara normalnome zglobu. Danas kad se spominje artroplastika, misli se prvenstveno na ugradnje endoproteza (2). Odluka o kirurškom liječenju ove vrste donosi se nakon razmatranja niza čimbenika, poput dobi, tjelesne aktivnosti, zanimanja, tjelesne težine,

subjektivnih tegoba, općeg stanja i stanja drugih zglobova. Artroplastika je indicirana kod bolesnika sa naglašenom boli, jačim ograničenjem opsega pokreta i lošom kvalitetom života (2), a potpuna artroplastika zgloba se izvodi kada dođe do znatnog uništenja hrskavice i kostiju koje čine zglob, a koje su izgubile pokretljivost ili kada je prisutna znatna bol u zglobu s ograničenom pokretljivošću (9). Do takvoga stanja mogu dovesti sve vrste degenerativnih bolesti, prijelomi i njihove posljedice, prirodene anomalije razvoja, reumatske bolesti, aseptična nekroza glave bedrene kosti, opće bolesti rasta koje uzrokuju nejednaki rast zglobnih tijela, tumori i neuspjeli prijašnji kirurški zahvati. Artroplastika se kod upalno promijenjenog zgloba može koristiti samo kada je sigurno da je upalni proces smiren.

Kontraindikacije artroplastike su postojeće infekcije zgloba i okolnog tkiva, preosjetljivost na metale i ostale dijelove endoproteza, infekcije kosti, aktivna upala u zglobu, izrazite deformacije koje mijenjaju mehaniku zgloba, neuromuskularne bolesti koje utječu na kontrolu ili stabilnost zgloba, nezrelost koštanog sustava, prekomjerna težina, veliki gubitak koštane mase onih kosti koje sudjeluju u formiranju zgloba, ponavljajuće subluksacije zgloba i nestabilnost ligamenata.

Endoproteze su umjetni zglobovi koji se ugrađuju u tijelo umjesto patološki promijenjenih ili uništenih zglobova (2). U izradi endoproteza koriste se 3 vrste tijelu stranih materijala: plastika, keramika i metali. Standardna nosiva površina je metalna glava proteze od legure kobalta i kroma te visokomolekularni polietilenski umetak. Polietilen je tvrda plastika i koristi se u izradi endoproteza gdje oblikuje čašicu između dviju dodirnih ploha kako bi smanjila trenje i trošenje materijala. Trošenjem polietilena oslobađaju se čestice koje izazivaju tzv. bolest sitnih čestica, koje dovode do razgradnje kosti i labavljenja. Da bi se smanjilo trošenje polietilena, uvodi se ukriženi polietilen, kvalitetniji i otporniji na trošenje. Uvođenjem keramike kao noseće površine izbjegava se trošenje umetka jer je ona inertan materijal. Nepovoljne činjenice su njezina fragilnost, pucanje te pojava škripanja kod pokreta kuka nakon operacije, što se javlja kod malog broja bolesnika. Najotporniji na trošenje je ipak metal, pa tako kombinacija metalne glave i metalnog umetka daje najotporniju endoprotezu. Metali koji se koriste su nehrđajući čelik, titanij ili legure. Negativna strana metalne noseće površine je oslobađanje iona metala koji dospjevaju u krv i mokraću, iako nema dokaza da izazivaju poremećaje, uključujući i karcinogenost. Uz to, neke osobe mogu biti osjetljive na metal, pa se njima nikako ne preporučuje ugradnja metalnih komponentni proteze (10). Materijali koji se koriste u izradi endoproteza su najviše kvalitete, ali ipak sa

vremenom svejedno dolazi do trošenja, što pak uzrokuje labavost endoproteze i nestabilnost zgloba.

5.1. Podjela endoproteza

Postoje dvije vrste endoproteza, s obzirom na zglobne površine koje zamjenjuju; totalne (potpune) i parcijalne (djelomične). Kod parcijalnih endoproteza koristi se samo jedno umjetno zglobno tijelo, a drugo zglobno tijelo ostaje biološko, dok totalne endoproteze zamjenjuju sva zglobna tijela koja formiraju određeni zglob. Parcijalne se endoproteze najčešće ugrađuju kod prijeloma u zglobu kuka (2). Svi se zglobovi ljudskog tijela mogu zamijeniti umjetnima, uključujući i kralješke, ali se u praksi najčešće zamjenjuje zglob kuka i koljena (2).

Endoproteze se mogu podijeliti i prema načinu fiksacije u kost na bescementne, cementne i hibridne. Kod cementnih endoproteza koristi se posebni koštani cement (polimetilmetakrilat) koji stvara čvrsti sloj između kosti i površine endoproteze. Njegova je uloga da poveća dodirnu površinu između endoproteze i kosti i to za 200 puta, te samim time smanjuje opterećenje po jedinici površine (2). Cementna proteza kuka ugrađuje se kod starijih, manje aktivnih osoba sa slabijom kvalitetom kosti, kod kojih postoji opasnost prijeloma tijekom ugradnje trupa proteze i nemogućnosti primarne fiksacije. Proteza se učvrsti koštanim cementom i ne postoji izravni kontakt proteze s kosti. Cement, koji ispunjava prostor između kosti i proteze, dugoročno gubi svoja svojstva i puca te proteza postaje labavija, što zahtijeva ugradnju revizijskih endoproteza (10).

Bescementna proteza svojom hrapavom površinom oponaša površinu kosti, što omogućuje urastanje kosti u endoprotezu. Ugrađuje se posebnim instrumentima u pripremljeno koštano ležište, i učvrsti solidnom primarnom fiksacijom. Mirovanjem kost urasta u endoprotezu i stvara sekundarnu trajnu fiksaciju. Namijenjena je mladim osobama i onima s dobrom koštanim masom. Čvrstom primarnom fiksacijom te hrapavom građom površine proteze omogućava se stvaranje koštanog tkiva oko proteze, čime se dobiva trajna fiksacija. Trajnost obaju tipova proteze je podjednaka (10).

Hibridne endoproteze, kombinacija su prethodne dvije vrste i imaju jedan dio koji se postavlja kao cementna endoproteza i jedan dio koji se postavlja kao bescementna endoproteza. Kao primjer postoji totalna endoproteza kuka kod koje se, dio koji se ugrađuje u bedrenu kost, učvrsti cementom, dok je dio koji mijenja acetabulum bez cementa i obratno. Takva se vrsta endoproteza može koristiti u pacijenata kod kojih je jedan dio aparata kuka u

lošijem stanju. Ukoliko je došlo do oštećenja obiju zglobnih površina i ako je bedrena kost zahvaćena osteoporozom, ali je kost u okolici acetabuluma zdrava, u bedrenu kost se ugrađuje cementna endoproteza, a acetabularni dio je bescementni.

Prilikom izbora vrste endoproteze pristupa se individualno svakom pacijentu i uzima u obzir mnogo faktora. Neki od njih su dob pacijenta, stupanj oštećenja zgloba kuka, anatomske karakteristike, očekivani stupanj tjelesne aktivnosti, prijašnje bolesti ili već učinjene operacije. Generalno se bescementne endoproteze ugrađuju mlađim pacijentima s adekvatnom kvalitetom kosti koja će urasti u endoprotezu i ostvariti čvrstoću. Kod starijih pacijenata i pacijenata s neadekvatnom kvalitetom kosti (najčešće osteoporoza) ugrađuje se cementni tip endoproteze. Dob pacijenta nije strogo definirana i samo je jedan od faktora u odluci o vrsti endoproteze. Vrsta materijala koji se koriste za pojedine dijelove endoproteza također ovisi o više faktora. Svaki materijal ima svoje karakteristike i indikacije (11).

5.2. Komplikacije artroplastike

Neke komplikacije artroplastike su iste kao i za sve velike kirurške zahvate, kao što su krvarenje, razvoj infekcija rane i tromboembolija. Najčešća komplikacija je duboka venska tromboza noge, a puno rjeđe embolija pluća. Kako bi se smanjila mogućnost embolije, redovito se provodi tromboprofilaksa nakon ugradnje endoproteze kuka, koja uključuje antikoagulantnu terapiju (lijekovi koji sprječavaju stvaranje ugrušaka krvi) i nošenje elastičnih čarapa nakon operacije (10). Smrtnost nakon ugradnje endoproteze kuka izuzetno je rijetka i, prema svjetskoj literaturi, iznosi 0,3 posto. Najčešće se javlja kod starijih osoba koje imaju i druge prateće bolesti (10).

Specifične komplikacije artroplastike mogu biti: labavost endoproteze, infekcija područja endoproteze, iščašenje endoproteze, prijelomi dijelova endoproteze i stvaranje periartikularnih kalcifikata.

Iščašenje je relativno je česta komplikacija i susreće se u oko četiri posto slučajeva (10). Javlja se zbog loše postavljene endoproteze, mišićne slabosti ili slabosti okolnih mekih tkiva, kojima treba nekoliko mjeseci da zacijele. Mogućnost iščašenja se smanjuje korištenjem endoproteza kuka sa većim promjerom glave i izbjegavanjem određenih položaja noge.

Vijek endoproteza je ograničen, te za endoproteze kuka i koljena iznosi oko 15 godina, jer sa vremenom dolazi do trošenja materijala i javlja se labavost i nestabilnost. Trošenje materijala uzrokuje i resorpciju kosti zbog malih čestica materijala koje se oslobađaju. Trajanje endoproteza se može produljiti korištenjem novijih materijala i tehnologija.

Duboka infekcija nakon ugradnje umjetnog kuka javlja se u oko 0,5 posto slučajeva. Površinska, lokalna infekcija rane je češća u prvih nekoliko tjedana nakon operacije, a infekcija proteze može se dogoditi i godinama nakon ugradnje. U slučaju neuspjeha liječenja infekcije, proteza se mora odstraniti. Nakon smirenja upale, nova proteza može se ugraditi najmanje šest mjeseci nakon odstranjenja prve (10).

Poslije operacije ugradnje endoproteze kuka može se pojaviti i oštećenje ishijadičnog živca (u oko jedan posto pacijenata) uz nemogućnost podizanja stopala. Još rjeđe je oštećenje femoralnog živca. Do oštećenja živca najčešće dolazi zbog iščašenja kuka za vrijeme operacije u bolesnika s kontrakturom kuka zbog istezanja, te zbog pritiska živca instrumentom za vrijeme operacije. U većini slučajeva živac se s vremenom oporavi, obično šest mjeseci od operacije(10).

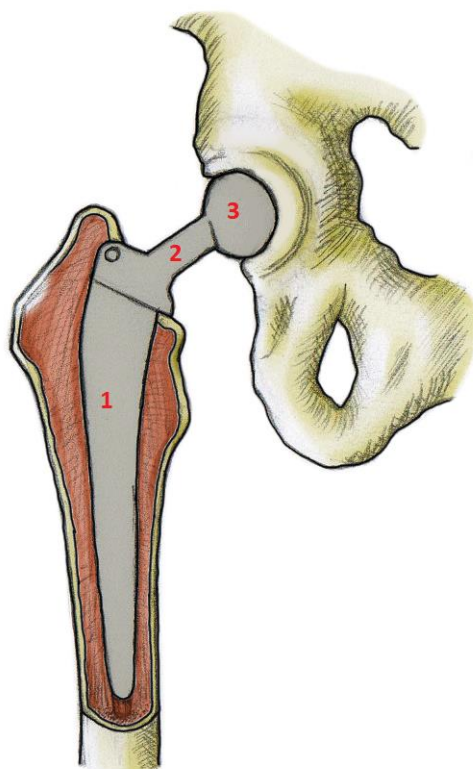
Jedna od komplikacija artroplastike kuka može biti i promjena duljine noge. Češće se javlja produljenje noge (10), nego skraćenje. Ukoliko je prije zahvata postojala kontraktura u kuku, povratkom funkcije se kroz nekoliko mjeseci vraća i osjećaj uredne duljine noge, ali ako postoji stvarna nejednakost u duljini nogu, stanje se može riješiti umetkom u cipeli.

5.3. Endoproteza kuka

Ukoliko je došlo do destrukcije zglobnih površina u zglobu kuka, te ako pacijent ima već prije navedene indikacije, može se pacijenta podvrgnuti artroplastici prilikom koje se ugrađuje endoproteza kuka. Ugradnja endoproteze kuka je među najčešćim i najuspješnijim operacijama u medicini (2). Ovisno o opsegu oštećenja zgloba i zglobnih površina, što uvjetuje i koja se zglobna tijela moraju zamijeniti, endoproteze kuka mogu biti parcijalne i totalne.

5.3.1. Parcijalna endoproteza kuka

Parcijalna endoproteza kuka (slika 1.) odnosi se na zamjenu jedne zglobne površine umjetnom. To se radi zahvatom koji se zove hemiartroplastika i često se koristi kod prijeloma kuka, između glave i trohantera, koji mogu ugroziti cirkulaciju i time uzrokovati avaskularnu nekrozu glave femura. Kao posljedica toga nastaje nestabilan zglob, kronična bol i poremećaji funkcije zgloba. Kod tih prijeloma vrata bedrene kosti hrskavica zgloba, pa i sam acetabulum ostaju očuvani, stoga se hemiartroplastikom zamjenjuje samo oštećena glava bedrene kosti. Takva vrsta endoproteze sastoji se od tijela (slika 1.1), vrata (slika 1.2) i glave (slika 1.3).



Slika 1. Shematski prikaz parcijalne endoproteze kuka: 1 – tijelo, 2 – vrat, 3 - glava

Zahvat započinje iščašenjem bedrene kosti, nakon čega se prepili vrat i slijedi odstranjenje glave i vrata bedrene kosti. Zatim se središnji kanal bedrene kosti proširi do željene veličine i u njega se ugradi tijelo endoproteze, zvano i „stem“. Kod bescementnog tipa endoproteze, stem se čvrsto umetne u bedrenu kost, dok se kod cementnog tipa koristi cement. Nakon što je tijelo endoproteze ugrađeno, na njega se postavlja glava i vrši se repozicija; glava se postavlja u acetabulum. Postoje različite veličine tijela i glave, koje se određuju za svakoga pacijenta. To omogućuje izjednačavanje duljine

nogu. Nakon provjere kretnji zgloba i njegove stabilnosti, zatvara se operativno polje, šivanjem kapsule zgloba, mišića i potkožje, posebnim intrakutanim šavovima koji su ispod razine kože i koji se ne vide. Takve šavove nije potrebno vaditi, a estetski su najprihvatljiviji zbog tankog ožiljka koji s vremenom izbledi (11).

5.3.2. Totalna endoproteza kuka

Totalna endoproteza kuka (slika 2.) vrsta je endoproteze kod koje se zamjenjuje sva zglobna tijela. U kuku su to glava bedrene kosti i acetabulum, stoga totalna endoproteza kuka ima dva dijela, femoralni i acetabularni (slika 2.4). Femoralni se, kao i parcijalna endoproteza kuka, sastoji od tijela (slika 2.1), vrata (slika 2.2) i glave (slika 2.3).

Najčešći razlog ugradnje totalne endoproteze zgloba kuka uznapredovali je osteoartritis kuka. Većina osteoartritisa kuka je primarna, što znači da nije poznat razlog nastanka, dok sekundarni osteoartritis nastaju zbog definiranog poremećaja. Ugradnja totalne endoproteze kuka jedna je od najčešćih i najuspješnijih operacija moderne ortopedije (11).

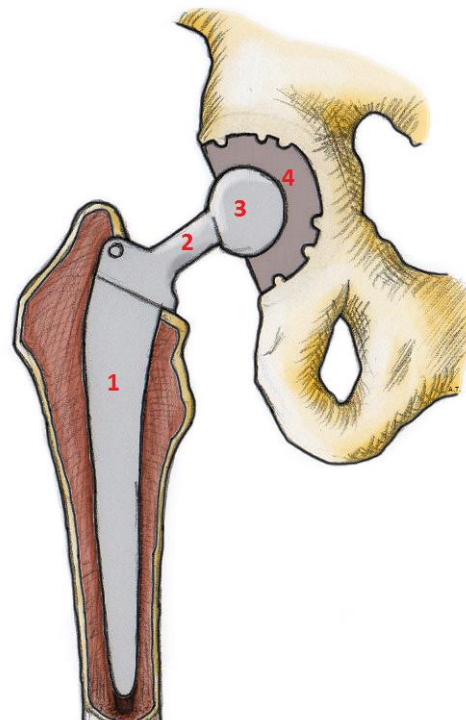
Početni dio zahvata je isti kao i kod ugradnje parcijalne endoproteze. Iščaši se bedrena kost i odstrani glava i vrat. Zatim se pristupa obradi acetabuluma, on se proširi posebnim instrumentima do željene veličine koja je preoperativno izmjerena na rendgenskoj slici. Nakon toga se, ovisno o vrsti endoproteze, postavi čašica. Kod

bescementne endoproteze, čašica se čvrsto umetne u zdjelicu i eventualno dodatno fiksira posebnim vijcima. Kod cementne endoproteze, koristi se cement kao sredstvo učvršćivanja između čašice i kosti acetabuluma. Slijedeći je korak zahvata isti kao i kod ugradnje parcijalne proteze; ugradnja femoralnog dijela u bedrenu kost i repozicija.

5.4. Endoproteza koljena

Endoproteza koljena ugrađuje se u koljeni zglob, ili ga u potpunosti zamjenjuje, u pacijenata sa degenerativnim promjenama na koljenu. Međusobnim učinkom mehaničkih i bioloških čimbenika, javljaju se i promjene sila koje djeluju na zglob. To uzrokuje nesavršenost u poklapanju zglobnih površina i javlja se povećano opterećenje hrskavice, upala i propadanje hrskavičnog tkiva. Upala u zglobu i okolicu zgloba dovodi do stvaranja osteofita; koštanih izraslina, koje dodatno pogoršavaju stanje i jasno su, uz suženje zglobne pukotine, vidljivi na rendgenu. Javlja se bol koja se pojačava sa opterećenjem zgloba; pri ustajanju i hodanju, te se gubi opseg kretnji i nakon nekog vremena bolni postaju svi pokreti u zglobu.

Kada konzervativni tretman, medikamenti i fizikalna terapija više ne daju rezultate u smislu smanjivanja tegoba kod pacijenta, onda je vrijeme za ugradnju umjetnog zgloba



Slika 2. Shematski prikaz klasične totalne endoproteze kuka: 1 – tijelo femoralnog dijela, 2 – vrat femoralnog dijela, 3 – glava femoralnog dijela, 4 – acetabularni dio

koljena. Konzervativni tretman više ne daje rezultate kod pacijenata kod kojih je došlo do potpunog gubitka hrskavice u koljenu, i to na otprilike više od 2 cm kvadratna (12).

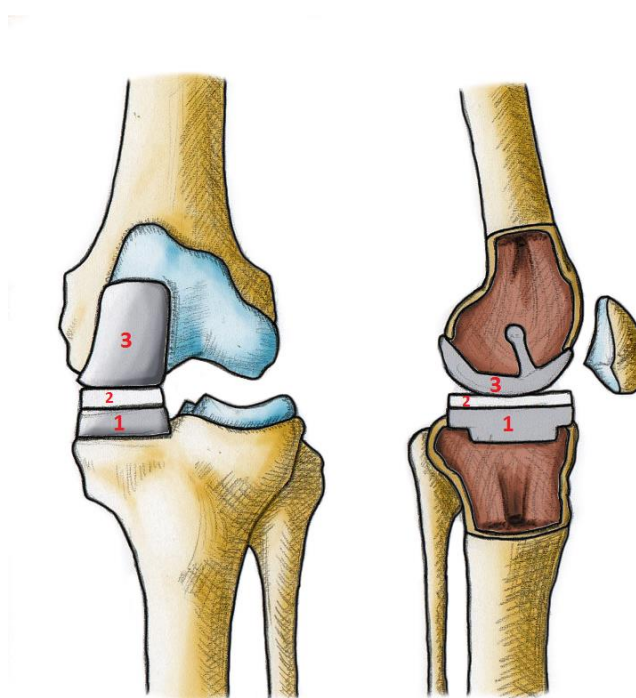
Postoje cementni i bescementni oblici endoproteza, te se, ovisno o stanju kosti pacijenta, donosi odluka koji će se oblik koristiti. Također se može koristiti umetak za iver, ukoliko su i zglobne površine te kosti uništene. Kod nekih zahvata, može se prilikom artroplastike i denervirati iver, kako bi se smanjila postoperativna bol u prednjem dijelu koljena. Revizijske endoproteze se koriste ako dođe do trošenja ili nestabilnosti prethodno ugrađene endoproteze. One imaju dulje trupove i metafizarne nastavke radi bolje fiksacije.

5.4.1. Parcijalna endoproteza koljena

Kao i kod endoproteza kuka, postoje parcijalne (slika 3.) i totalne endoproteze koljena (slika 4.). Parcijalne endoproteze se ugrađuju ukoliko je oštećen samo vanjski ili unutarnji dio zgloba, ali su ostali dijelovi zgloba, prvenstveno hrskavica, očuvani. Isto tako, osovina noge ne smije biti izrazito promijenjena („O“ ili „X“ noge), najčešće do 10 stupnjeva (13). Koljeni zglob ima 3 dijela na kojima se može učiniti ugradnja

endoproteze, medijalni, lateralni i patelofemoralni. Većina pacijenata kod kojih je indicirana ugradnja

endoproteze koljena ima degenerativne promjene u 2 ili više odjeljka, pa je kod njih najbolji izbor totalna endoproteza (14). Samo manji dio ima zahvaćen jedan odjeljak i to je češće oštećen medijalni dio koljena, pa se kod njih može koristiti parcijalna endoproteza. Ona se sastoji od femoralnog dijela (slika 3.3), koji se ugrađuje u bederenu kost, tibijalnog dijela (slika 3., 1), koji se ugrađuje u potkoljenu kost i polietilenskog umetka (slika 3.2) između njih. Takav je zahvat manje invazivan jer se radi kroz manji rez nego totalna endoproteza koljena. Time je skraćeno i vrijeme boravka u bolnici nakon operacije, olakšana rehabilitacija,

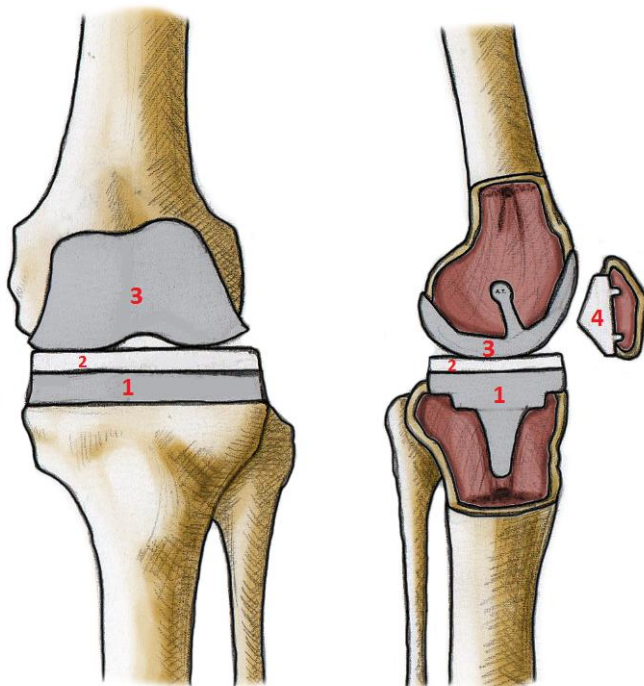


Slika 3. Shematski prikaz parcijalne medijalne endoproteze koljena: 1 – tibijalni dio, 2 – polietilenski umetak, 3 – femoralni dio

te manji rizik od komplikacija poput infekcija, tromboze i krvarenja, ali je teža revizija endoproteze.

5.4.2. Totalna endoproteza koljena

Totalna endoproteza koljena (slika 4.) zamjenjuje sva tri odjeljka koljenog zgloba, medijalni, lateralni i patelofemoralni, istovremeno. Sastoji se od femoralnog dijela (slika 4.3), građenog u pravilu od medicinskog čelika, tibijalnog dijela (slika 4.1), građenog od titana kako bi izdržao velike sile i imao dugi vijek trajanja, polietilenskog umetka (slika 4.2) koji



Slika 4. Shematski prikaz totalne endoproteze koljena: 1 – tibijalni dio, 2 – polietilenski umetak, 3 – femoralni dio, 4 – patelarni polietilenski dio

dolazi na tibijalni dio, te patelarnog dijela. Patelarni dio endoproteze (slika 4. 4) se ne ugrađuje ukoliko je hrskavica uredna, no ako postoji potreba, koristi se u polietilenskom obliku ili, rjeđe, kao polietilen na metalnoj bazi.

Prije samog zahvata, potrebno je napraviti detaljnu procjenu statusa, radiološku obradu, prijeoperacijsko planiranje i laboratorijsku obradu, da se utvrdi spremnost pacijenta za zahvat. Zahvat započinje rezom kože i potkožja sa prednje strane koljena, u

duljini od 10-20 cm, čime se pristupa na zglob. To je klasični parapatelarni pristup (slika 5.1), a postoji medijalni ili lateralni oblik, ovisno sa koje je strane ivera. Tipično se koristi medijalni, a lateralni je bolji za pristup zglobu ako postoji valgus devijacija. Sa iverom se učini subluksacija ili everzija, koja se ipak pokušava izbjeći. Od ostalih načina artrotomije koljena postoje midvastus (slika 5.2), subvastus (slika 5.3) i lateralni pristup (slika 5.4). Midvastus artrotomijom reže se i vastus medijalis kvardicepsa u dužini od 3cm, a subvastus pristup izbjegava rez kvadricepsa, nego zakreće odmah ispod samog mišića. Lateralni je pristup minimalno invazivna metoda kojom se pristupa kroz iliotibijalni trakt. Zatim se radi osteotomija; uklanjaju se oštećeni dijelovi kosti posebnim vodilicama i formira se priprema

podloge na koju sjeda endoproteza, na bedrenoj kosti i na potkoljenici.

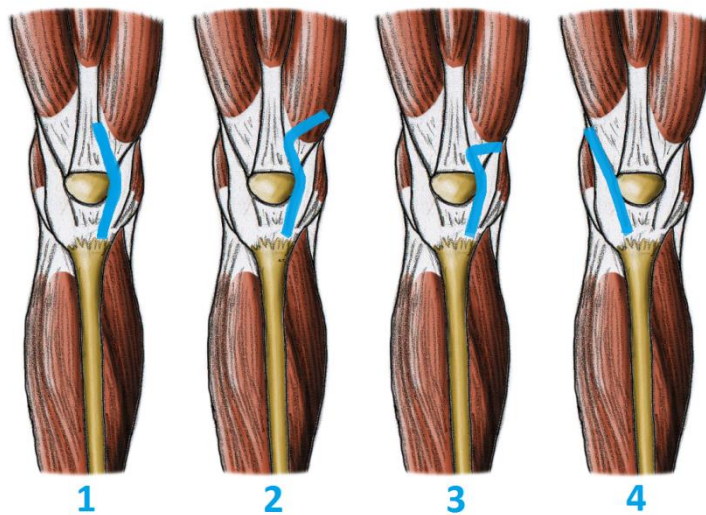
Odstranjuje se samo površnih 6 do 8 mm kosti, a ne i sam zglob (15).

Veći dio koljenog aparata ostaje očuvan, kolateralni ligamenti, stražnji križni ligament, cijela zglobna

čahura, sve tetive i svi mišići i to je razlog mogućnosti

brze vertikalizacije, opterećenja hodom i brzo vraćanje u punu tjelesnu aktivnost (15).

Slijedeće se ugrađuju metalni femoralni i tibijalni dio, te polietilenski umetak, pa potom i patelarni dio ako je potreban. U zglob se pri kraju zahvata stavljaju 1 do 2 gumene cjevčice, koje služe kao drenovi i zatvaraju se svi slojevi šavovima. Na kraju se napravi radiološko snimanje kako bi se provjerio dobar položaj komponenti. U bolnici se, nakon zahvata, provede 5-10 dana, tijekom kojih se radi početna fizikalna terapija i uklanjaju drenovi.



Slika 5. Prikaz vrsta artrotomija koljena: 1 – parapatelarna, 2 – midvastus, 3 – subvastus, 4 – lateralna artrotomija koljena

6. REHABILITACIJA

Rehabilitacija započinje dan nakon operacije. Njezin je cilj što brže povratiti funkciju umjetnog zgloba i time poboljšati kvalitetu života pacijenta, povratak svakodnevnim aktivnostima i povratak na radno mjesto. Neposredno nakon artroplastike, otežane mogu biti i neke jednostavne radnje, poput oblačenja, korištenja zahoda, tuširanja, hodanja uz stepenice i niz njih. Savjetovanjem nakon zahvata se pacijentu pokaže kako da sigurno obavlja takve aktivnosti. Upute i ograničenja, ukoliko postoje, treba uvijek imati na umu i pridržavati ih se kako bi rezultat rehabilitacije bio što bolji i endoproteza trajala što dulje. Fizikalna terapija je, uz edukaciju, osnova rehabilitacije, a osim što se koristi nakon zahvata, u svrhu vraćanja i očuvanja funkcije, može se koristiti i prije zahvata, čime se skraćuje trajanje postoperativnog oporavka. Bolesnika treba educirati o vježbama, naučiti kako hodati sa pomagalima i koje su moguće komplikacije, te kako ih spriječiti.

Postoje različiti oblici vježbi poput vježbi rasterećenja i jačanja mišića, proprioceptivne i vježbe ravnoteže, razgibavanja i aerobne vježbe.

Razgibavanje započinje vježbama sa pomicanjem u zglobu, koliko god je ono trenutno moguće, da ne dođe do daljnjeg ograničenja. Zatim slijede vježbe istezanja, sa svrhom povratka izgubljenog opsega pokreta. Te vježbe se izvode polako i bez naglih pokreta.

Vježbe jačanja se dijele na izometrične, izotonične i izokinetične. Kod izometričnih vježbi ne dolazi do skraćivanja mišića i u zglobu nema pomaka ili ih ima vrlo malo. One su izbor kao početne vježbe kod osoba koje ne mogu ili ne smiju pomicati sam zglob, kao što su pacijenti odmah nakon artroplastike kuka ili koljena ili pacijenti sa aktivnom upalom. Kontrakcije u trajanju od 6 sekundi i do 70% maksimalne jačine voljne kontrakcije i ponavljane 5 do 10 puta dnevno imaju povoljan učinak (3). Ipak takve vježbe su ograničene i koriste se samo prije drugih oblika vježbi za jačanje mišića. Izokinetične se vježbe izvode konstantnom brzinom kroz cijeli opseg pokreta zgloba, a može se mijenjati otpor, a izotonične vježbe podrazumijevaju pokret punoga opsega, tokom kojeg je prisutan konstantni otpor. Kontrakcije mišića kod ovog tipa vježbe mogu biti koncentrične i ekscentrične, što ovisi o tome produljuje li se mišić ili skraćuje. Izotonične su vježbe najkorisnije vježbe kod pacijenata sa osteoartritisom, ali ako su prenaporne za pacijenta, onda se preporučuju izometrične vježbe (3).

Ako je propriocepcija poremećena u donjim udovima, prilikom nošenja tereta se sile više prenose na koljena i kukove, što može negativno utjecati na već postojeći osteoartritis i endoproteze. U svrhu unapređenja propriocepcije i ravnoteže pomažu vježbe snage i aerobne vježbe, ali najbolja metoda ipak nije dokazana (3).

6.1. Rehabilitacija nakon ugradnje endoproteze kuka

Nakon ugradnje endoproteze kuka nije potrebna imobilizacija. Pacijent treba izbjegavati ležanje na operiranoj strani, niska i mekana sjedala i ležajeve, neravno i sklisko tlo, te uzbrdice. Nošenje teških tereta, savijanje kuka više od 90 stupnjeva, križanje nogu jedne preko druge i okretanje noge prema van se mora izbjegavati do 6 mjeseci nakon zahvata, kao i izvođenje naglih rotirajućih pokreta (17). Kada se leži na leđima, između koljena je potrebno staviti jastuk. Hodanje ide uz upotrebu pomagala koje preporuča liječnik i izuzetno je bitno pridržavanje dogovorenog režima vježbanja.

Rana rehabilitacija se provodi u bolnici i njena je svrha edukacija o mjerama opreza, pomagalima za hod i vježbama, te steći samostalnost u kretanju od bolesničkog kreveta do zahoda. Prema podacima iz 2006. na Klinici za ortopediju KBC Zagreb se koristi takozvana 357 TST shema (18). Ona označava da 3. dan nakon zahvata pacijent ide samostalno na zahod

(toalet), 5. dan ide niz stube i 7. dan ga se šalje u toplice. U Klinici za Ortopediju 2005. godine prosječan broj dana od operacije do otpusta (uglavnom u Toplice) bio je 10,23 dana (18). 1990. godine je nakon prosječno 9,7 dana 90% operiranih bilo neovisno u kretanju, a 2000. godine je nakon prosječno 5,3 dana 67% operiranih bilo neovisno u kretanju (18).

Na dan samog zahvata, kada se pacijent probudi, započinju se provoditi vježbe disanja, iskašljavanje i napinjanje mišića obje noge. Uz napinjanje mišića, rade se i aktivno potpomognute vježbe, okretanje u krevetu i ustajanje iz kreveta. Drugi dan slijede vježbe operiranog kuka i to pasivno u smjeru savijanja kuka i odmicanja noge u stranu. Treći dan nakon operacije odstranjuju se drenovi koji su služili drenaži krvi nakupljene oko umjetnog zgloba te započinje aktivnija rehabilitacija, učenje podizanja u sjedeći položaj. Okretanje bolesnika na trbuh počinje obično četvrti dan a povećava se opseg svih vježbi. Kod vertikalizacije pacijent rasterećuje kuk s pomoću dvije štake a težina koja se prenosi putem umjetnog kuka je 5-10 kg – tek toliko da stopalo dira tlo – to je podražajno opterećenje. Kod otpusta iz bolnice bolesnik mora uspješno savladati samostalno kretanje s pomoću štake i mora znati samostalno izvoditi naučene vježbe. Otpust iz bolnice slijedi kod urednog toka rehabilitacije između 8 do 14 dana nakon rehabilitacije. Odlazi na kućnu njegu ili na nastavak rehabilitacije u stacionarno lječilište u vremenu od 2-4 tjedna. Mjesec dana nakon operacije opterećenje se postupno povećalo na 20 kg, dva mjeseca nakon operacije opterećenje je oko 30 kg uz korištenje dvije štake. Treći mjesec bolesnik postupno odbacuje jednu štaku i to na strani operiranog kuka što biomehanički rezultira opterećenje umjetnog kuka oko polovice tjelesne težine. U četvrtom mjesecu uz jednu štaku savlada se kretanje u zatvorenom, otvorenom prostoru. Nakon četvrtog mjeseca štaka se može odbaciti (9).

U prvoj godini svaka 3 mjeseca treba dolaziti na kontrolu, a zatim jednom godišnje na rendgen kuka (18). Tri mjeseca nakon operacije može se upravljati automobilom, ali nije preporučeno da vožnja traje dulje od 1 sata. Osobe poslije operacije mogu biti seksualno aktivne nakon 6-8 tjedana, te je najsigurniji bočni položaj ili položaj na leđima. Sportom se, nakon rehabilitacije, mogu baviti rekreativno, ali zahtjevne sportove poput rukometa, nogometa, tenisa ili trčanja mora se izbjegavati.

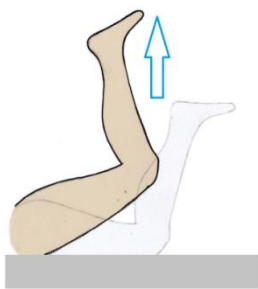
Vježbe se koriste za jačanje mišića oko zgloba koji je operiran, čiji je krajnji cilj i rezultat stabilizacija zgloba,

poboljšanje krvotoka i povećanje opsega pokreta. Pravilna vježba uvelike ubrzava oporavak. U suradnji sa fizioterapeutom, pacijentu se objašnjava koje vježbe treba raditi i kako (slike 6., 7. i 8.).

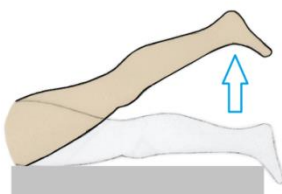
U početku je potrebno izbjegavati nagle

pokrete. Vježbe povećanja opsega pokreta ne smiju biti pretjerane, pogotovo odmah nakon operacije. Treba i imati na umu da je puni opseg pokreta nakon operacije teško vratiti (16). Naučene vježbe treba provoditi i godinama nakon zahvata, kako bi se očuvala povraćena funkcija umjetnog zgloba.

NA TRBUHU



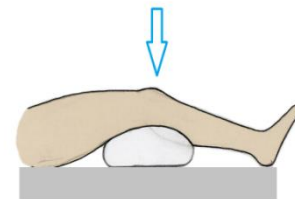
Ekstenzija kuka sa flektiranim koljenom



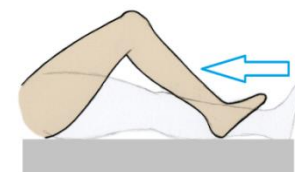
Ekstenzija kuka sa ekstenziranom koljenom

Slika 6. Vježbe nakon operacije kuka koje se izvode ležeći na trbuhu

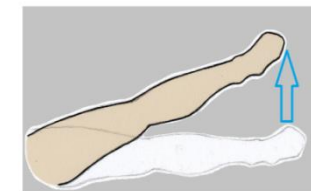
NA LEĐIMA



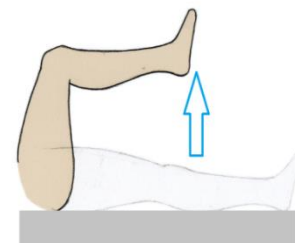
Potiskivanje jastuka koljenom prema dolje



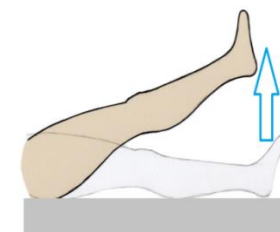Klizanje stopala po površini sa fleksijom kuka



Abdukcija i adukcija ispružene noge po podlozi



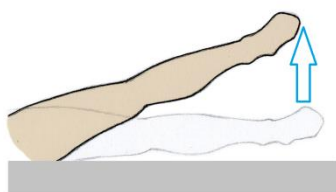
Fleksija kuka i koljena



Fleksija kuka sa ispruženim koljenom

Slika 7. Vježbe nakon operacije kuka koje se izvode ležeći na leđima

NA BOKU



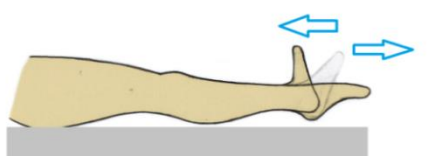
Abdukcija ispružene noge

Slika 8. Vježbe nakon operacije kuka koje se izvode ležeći na boku

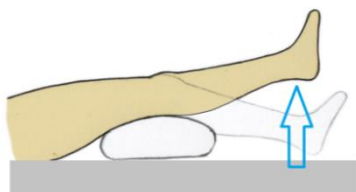
Aktivnim odnosom bolesnika kroz redovite vježbe dolazi do jačanja mišića cijelog tijela a najviše mišića zgloba kuka. Potrebno je vježbati više puta dnevno, lagano bez žurbe sa kratkim odmorima, da ne dođe do zamora, iscrpljenja mišića, što vodi negativnom efektu. Treba jačati mišiće u području zgloba kuka, te mišiće natkoljenice i potkoljenice (9).

6.2. Rehabilitacija nakon ugradnje endoproteze koljena

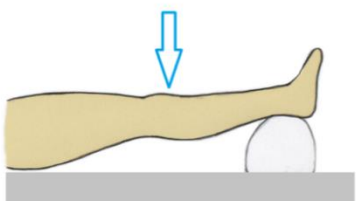
Rehabilitacija nakon artroplastike koljena, kao i rehabilitacija nakon artroplastike kuka, počiva na edukaciji pacijenta o ograničenjima, zabranama, korištenju pomagala i



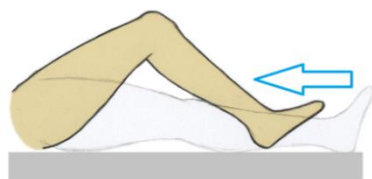
Ekstenzija i fleksija stopala u ležećem položaju



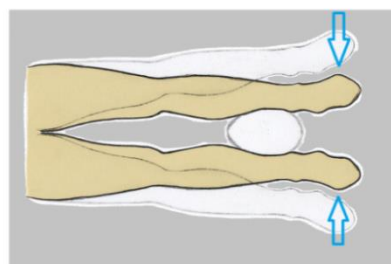
Ekstenzija sa jastukom ispod noge



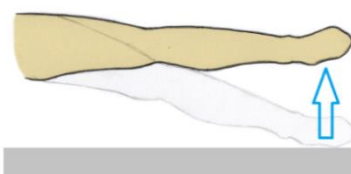
Potiskivanje koljena prema dolje sa jastukom ispod pete



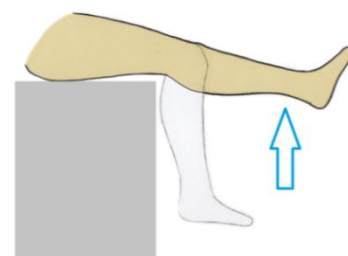
Klizanje stopala po podlozi



Pritiskivanje lopte između nogu u ležećem položaju



Podizanje noge do horizontalne linije u bočnom položaju



Ekstenzija koljena u sjedećem položaju

Slika 9. Vježbe nakon operacije koljena

vježbama koje trebaju izvoditi (slika 9.). Bolesnici sa protezom koljena moraju izbjegavati skakanje sa bilo kakvih visina, klečanje na operiranom koljenu, nošenje teških predmeta, hodanje uzbrdo i po skliskom tlu, ali moraju pod kontrolom imati svoju tjelesnu težinu. Plan rehabilitacije kroji se individualno, ovisno o stanju mišića, pokretljivosti i bolovima, te se odvija uz suradnju bolesnika i fizioterapeuta.

Pacijente se iz bolnice otpušta nakon 2-4 dana. Nakon operacije potrebno je što je moguće ranije pristupiti rehabilitacijskom programu. Terapija se ponekad započinje u bazenu. Vježbanjem u bazenu (hidroterapijom) manje se opterećuje zglob, a pokrete i vježbe lakše je izvoditi u vodi. Cilj je vratiti snagu i stabilnost zgloba koljena. Zapčinje se metodama za smanjenje boli i upale (led, mirovanje, protuupalni lijekovi). Na početku programa pasivnim se istezanjem nastoji povratiti opseg pokreta (vođenim od strane terapeuta), dodaju se izometrične vježbe (statičke vježbe) jakosti za mišiće prednje strane natkoljenice (kvadriceps), ali i mišiće kukova i potkoljenice. Poslije se preporučuju i dinamičke vježbe jakosti i snage. U terapiji se koriste kineziterapijske vježbe ravnoteže i stabilnosti, jakosti, te proprioceptivne vježbe, a koriste i vježbe koje simuliraju svakodnevne aktivnosti pacijenta (19).

Razdoblje rehabilitacije dijeli se na 4 perioda. Prvi period obuhvaća početnih 10 dana nakon operacije i tokom toga se razdoblja stavljaju hladni oblozi i izvode vježbe sa ciljem postupnog povećanja opsega pokreta. Provođi se pasivna i potpomognuta fleksija koljena preko ruba kreveta, puna ekstenzija koljena, izometričke vježbe natkoljenice u svim položajima i hod sa štakama uz opterećenje 15-20 kg. Drugi period obuhvaća 2. i 3. tjedan nakon zahvata, te se provode vježbe pasivne i potpomognute fleksije i ekstenzije, što je više moguće. Nastavlja se sa jačanjem mišića noge u svim položajima, zapčinje sa kondicijskim vježbama i hod se izvodi sa dvije štake i sa daljnjim povećanjem opterećenja. Treći period, od 4. do 7. tjedna, obuhvaća održavanje vježbi i povećavanje opsega pokreta, uvodi se vježba na sobnom biciklu, te neograničeno plivanje u bazenu. Nakon 4. tjedna opterećenje pri hodu treba biti 50% tjelesne težine, po kući sa jednom štakom, a vani sa dvije, dok se iza 6. tjedna po kući hoda bez štaka, a na otvorenom sa jednom. Četvrti period se nastavlja iz 7. tjedna i u tom se razdoblju treba pridržavati naučenih vježbi, riješiti se postupno pomagala i vratiti prijašnjim aktivnostima.

6.3. Pomagala

Različita se pomagala mogu koristiti kako bi pacijentu olakšala svakodnevnice. Prilikom hoda, može se koristiti hodalica, pogotovo kod starijih osoba, jer, osim što

omogućuje kretanje uz rasterećenje kuka, daje pacijentu stabilnost i ravnotežu. Štace se uvijek koriste nakon ugradnje endoproteze kuka i koljena, a pacijent ih nauči koristiti uz suradnju sa fizioterapeutom. Sa štakama se uči trotaktni i četverotaktni hod, uz i niz stepenice. Štap također može olakšavati hod nakon zahvata, ako se koristi ispravno, u ruci suprotne strane od one na kojoj je ugrađena endoproteza. U kupaonici bi bilo poželjno da se osigura plastično povišenje koje se postavlja na zahodsku dasku, rukohvati, na mjesta gdje su potrebni i stolac za tuš kabinu ili daska za kadu. Od ostalih pomagala korisno je imati pomagalo za oblačenje čarapa, dugu žlicu za cipele, kako bi izbjegli nepoželjne radnje u zglobovima u prvim tjednima nakon zahvata, te hvataljku i slična pomagala.

7. ZAKLJUČAK

Kako je učestalost osteoartritisa u porastu, sve je veći i broj pacijenata sa dijagnozom i to prvenstveno u razvijenim zemljama, sa većim udjelom starog stanovništva. Farmakoterapija, fizikalna terapija i drugi, nekirurški, oblici liječenja samo odgađaju nastup i pogoršanje bolesti, koje je neizbježno. Kirurško liječenje je posljednja linija liječenja. Artroplastika je najbolja kirurška metoda liječenja, pogotovo za starije osobe. Nasreću, zahvati ugradnje endoproteza kuka i koljena su izuzetno uspješni i dobro se podnose, uz rijetke komplikacije. Same proteze imaju dobar vijek trajanja, oko 15 godina, što je zasluga primjene modernih tehnika i materijala, ali se pravilnim korištenjem i poštivanjem ograničenja same endoproteze, te vježbanjem može također produljiti njezin vijek. Ukoliko je potrebno mogu se ugraditi i revizijske endoproteze. Pravilna rehabilitacija nužna je za brzi povratak prijašnjem načinu života. Ključan dio rehabilitacije je, dakle, edukacija pacijenta o ograničenjima i o pravilnoj upotrebi pomagala, te program vježbi, koji se treba provoditi kako je i planirano, pa i u godinama koje slijede nakon operacije, da ne dođe do propadanja svega na čemu se do tada radilo, jer prestankom vježbi mišići slabe, gubi se stabilnost zgloba i povećava se trošenje proteze. Ukoliko je nemoguće kontrolirati komplikacije, poput labavosti ili nestabilnosti proteze, može se napraviti i drugi zahvat kojim se ugrađuje revizijska proteza, nakon koje opet započinje novo razdoblje rehabilitacije.

8. ZAHVALE

Zahvaljujem svome mentoru doc. dr. sc. Porinu Periću na usmjeravanju i pomoći u svim fazama izrade ovoga rada, te svojim prijateljima koji su doprinijeli savjetima i prijedlozima.

9. LITERATURA

1. Damjanov I, Jukić S, Nola M. Patologija. 3. prerađeno i dopunjeno izdanje. Zagreb: Medicinska naklada; 2011.
2. Pećina M i suradnici. Ortopedija. 3. izmjenjeno i dopunjeno izdanje. Zagreb: Naklada Ljevak; 2004.
3. DeLisa JA, Frontera WR, Gans BM, Walsh NE, Robinson LR. DeLisa's Physical Medicine and Rehabilitation: Principles and Practise. Fifth edition. Philadelphia: Lippincott Williams & Wilkins; 2010.
4. HISTa
5. Kellgren JH, Lawrence JS. Radiological assessment of osteo-arthrosis. Ann Rheum Dis. 1957 Dec;16(4):494-502.
6. WOMAC Osteoarthritis Index [pristupljeno 10.6.2016.]. Dostupno na: <http://www.vasezdravlje.com/printable/izdanje/clanak/2219/>
7. Altman R, Asch E, Bloch D i suradnici. Development of criteria for the classification and reporting of osteoarthritis. Classification of osteoarthritis of the knee. Diagnostic and Therapeutic Criteria Committee of the American Rheumatism Association. Arthritis Rheum 1986; 29(8):1039-49.
8. Altman R, Alarcón G, Appelrouth D, Bloch D, Borenstein D, Brandt K, et al. The American College of Rheumatology criteria for the classification and reporting of osteoarthritis of the hip. Arthritis Rheum 1991;34:505--514.
9. Vuraić J. Fizioterapijski pristup bolesniku sa totalnom endoprotezom kuka kod reumatoidnog osteoartritisa. Zagreb: Sveučilište u Zagrebu, Visoka zdravstvena škola; 2001.
10. Čičak N. Dosezi u zamjeni zgloba kuka. Vaše zdravlje [Internet]. 2011; Broj 77 [pristupljeno 9.6.2016.]. Dostupno na: <http://www.vasezdravlje.com/printable/izdanje/clanak/2219/>
11. Specijalna bolnica Dr. Nemeč. Vrste endoproteza [Internet]. 2013; Matulji [pristupljeno 4.6.2016.]. Dostupno na: <http://www.bolnica-nemec.hr/usluge/Kuk/vrste-endoproteza>
12. Tršek D. Specijalna bolnica za ortopediju i traumatologiju Akromion. Ugradnja umjetnog kuka [Internet]. 2016 [pristupljeno 2.6.2016.]. Dostupno na: <http://www.fiziovita.hr/novost/20/ugradnja-umjetnog-koljena>

13. Specijalna bolnica Dr. Nemeć. Vrste endoproteza [Internet]. 2013; Matulji [pristupljeno 2.6.2016.]. Dostupno na: <http://www.bolnica-nemec.hr/usluge/Koljeno/endoproteze?gclid=CIKD36C-kM0CFQWfGwodfv8CXQ>
14. Wikipedia: the free encyclopedia [Internet]. Knee replacement; [ažurirano 10.6.2015; pristupljeno 3.6.2015.]. Dostupno na: https://en.wikipedia.org/wiki/Knee_replacement#Variations
15. Specijalna bolnica za ortopediju i traumatologiju Akromion. Proteze koljenskog zgloba [Internet]. 2016 [pristupljeno 2.6.2016.]. Dostupno na: <http://www.akromion.hr/ortopedija/koljeno/proteze-koljenskog-zgloba/119>
16. Vujković Lamić D. Što nakon operacije ugradnje umjetnog zgloba kuka? Upute za bolesnike. 2015 [pristupljeno 3.6.2016.]. Dostupno na: <http://www.omc.hr/savjeti-tima/sto-nakon-operacije-ugradnje-umjetnog-zgloba-kuka-upute-za-bolesnike/>
17. Specijalna bolnica Dr. Nemeć. Oporavak nakon operacije [Internet]. 2013; Matulji [pristupljeno 4.6.2016.]. Dostupno na: <http://www.bolnica-nemec.hr/usluge/Kuk/oporavak>
18. Pitlović H. Klinika za ortopediju KBC Zagreb. Rehabilitacija nakon ugradnje endoproteze zgloba kuka. 2006 [pristupljeno 4.6.2016.]. Dostupno na: <http://www.mef.unizg.hr/ortopedija/predavanja/Rehabilitacija%20nakon%20ugradnje%20endoproteze%20zgloba%20kuka.pdf>
19. Sportski i rehabilitacijski centar Motus Melior. 2016 [pristupljeno 4.6.2016.]. Dostupno na: <http://www.motus-melior.hr/ugradnja-umjetnog-zgloba-koljena-artroplastika-zgloba-koljena/>

10. ŽIVOTOPIS

Rođen sam u Zagrebu, 4.11.1990. godine. Osnovnoškolsko sam obrazovanje stekao u Osnovnoj školi Dragutina Kušlana, nakon čega sam pohađao opću VII. Gimnaziju.

Slijedeći korak mojeg obrazovanja je bio upis na Medicinski fakultet Zagreb, 2010 godine. Tokom studija sudjelovao sam u radu Medicinara, ilustrirajući za njih u nekoliko navrata.

Od posebnih vještina posjedujem dozvolu za vođitelja brodice do 30 bruto tona i dozvolu za automobil B kategorije. U svoje slobodno vrijeme bavim se biciklizmom, te sastavljam i popravljam bicikle.