

Funkcionalna epifora

Jurinčić, Mario

Master's thesis / Diplomski rad

2016

Degree Grantor / Ustanova koja je dodijelila akademski / stručni stupanj: **University of Zagreb, School of Medicine / Sveučilište u Zagrebu, Medicinski fakultet**

Permanent link / Trajna poveznica: <https://um.nsk.hr/um:nbn:hr:105:415028>

Rights / Prava: [In copyright](#)/[Zaštićeno autorskim pravom.](#)

Download date / Datum preuzimanja: **2024-07-13**



Repository / Repozitorij:

[Dr Med - University of Zagreb School of Medicine Digital Repository](#)



**SVEUČILIŠTE U ZAGREBU
MEDICINSKI FAKULTET**

Mario Jurinčić

Funkcionalna epifora

DIPLOMSKI RAD



Zagreb, 2016.

**SVEUČILIŠTE U ZAGREBU
MEDICINSKI FAKULTET**

Mario Jurinčić

Funkcionalna epifora

DIPLOMSKI RAD

Zagreb, 2016.

Ovaj diplomski rad izrađen je na Specijalističkom zavodu za bolesti orbite i adneksa oka, Klinike za očne bolesti Medicinskog fakulteta Sveučilišta u Zagrebu i KBC Zagreb i predan je na ocjenu u akademskoj godini 2016.

Mentor rada: dr. sc. Jelena Juri Mandić, dr. med.

Kratice:

MSCT – „multi slice“ kompjuterizirana tomografija

DCG – dakriocistografija

DCR – dakriocistorinostomija

FDDT – test nestajanja fluoresceinske boje

FNLDO – funkcionalna opstrukcija nazolakrimalnog kanala

NMR – nuklearna magnetska rezonancija

SADRŽAJ

| | |
|--|----|
| 1. Sažetak | |
| 2. Summary | |
| 3. Uvod | 1 |
| 4. Anatomija i fiziologija suznog sustava | 2 |
| 5. Etiopatogeneza | 4 |
| 6. Klinička slika | 5 |
| 7. Dijagnostika | 6 |
| 7.1 Anamneza | 6 |
| 7.2 Klinički pregled | 7 |
| 7.2.1 Pregled periorbitalnog područja, vjeđa i procjena suznog sustava | 7 |
| 7.2.2 Pregled nosa | 12 |
| 7.2.3 Radiologija | 13 |
| 8. Liječenje | 19 |
| 9. Zaključak | 24 |
| 10. Zahvale | 25 |
| 11. Literatura | 26 |
| 12. Životopis | 33 |

1. Sažetak

Funkcionalna epifora

Mario Jurinčić

Termin „funkcionalna epifora“ koristi se za opis bolesnika kod kojih postoji usporena odvodnja suza, ali nazolakrimalni kanal je djelomično ili potpuno prohodan. Karakterističan klinički simptom takvog stanja je suzno oko. Ispad funkcije povezan je s lošom funkcijom suzne pumpe koja može biti uzrokovana poremećajem u lokalizaciji suznih točkica, labavošću vjeđa, slabim orbikularnim mišićem ili paralizom ličnog živca.

Funkcionalna epifora povezuje se i sa suženjem ili nepravilnostima u anatomiji nazolakrimalnog kanala što uzrokuje fiziološku disfunkciju u odvodnji suza.

Bolesnicima, koji se javljaju sa simptomima funkcionalne epifore, potrebno je uzeti detaljnu anamnezu i napraviti klasičan oftalmološki pregled na procijepnoj svjetiljci-biomikroskopu, kako bi se isključile bolesti prednjeg očnog segmenta i vjeđa.

Funkcija odvodnog dijela suznog aparata utvrđuje se testom nestajanja fluoresceinske boje (FDDT) ili scintigrafijom suznog sustava. Dodatni, komplementarni test je Jones I i II test. Test Jones I se izvodi tako da se aplicira boja između ruba donje vjeđe i bulbusa oka te se prati pojava boje u nosu. Ispiranje suznih putova je od velike važnosti i najčešće se provodi u kliničkoj praksi radi utvrđivanja mjesta moguće opstrukcije.

Dakriocistografija (DCG) široko je zastupljena dijagnostička procedura koja obuhvaća aplikaciju radiokontrastne boje u suzni sustav pod tlakom i

rendgensko slikanje. Parcijalne opstrukcije se mogu detektirati u većini slučajeva. DCG je slikovna metoda prikaza odvodnog dijela suznog aparata i pruža informacije o morfologiji sustava. Scintigrafija suznog sustava je alternativna radiološka dijagnostička procedura koja daje bolji uvid u funkciju. Kombinacijom obje dijagnostičke metode dobivamo kompletan uvid u stanje odvodnog dijela suznog aparata i koristimo ih za planiranje liječenja.

Ovisno o vodećem uzroku zbog kojeg je nastala funkcionalna epifora odabire se vrsta kirurškog liječenja. U obzir dolaze zahvati koji nastoje uspostaviti normalnu anatomiju: zatezanje vjeđnih ligamenata i otvaranje novih puteva za odvodnju suza-dakriocistorinostomija.

KLJUČNE RIJEČI: funkcionalna epifora, suzno oko, dakriocistografija, scintigrafija suznog sustava, dakriocistorinostomija

2. Summary

Functional epiphora

Mario Jurinčić

The term „functional epiphora“ is used to describe patients with slow tear drainage, but where the nasolacrimal duct is partially or completely patent on syringing. Characteristic symptom of this condition is watery eye. Functional failure is related to poor lacrimal pump function, which may be due to a displaced punctum, eyelid laxity, weak orbicularis, or cranial nerve VII palsy. Functional epiphora is also associated with stenosis or other abnormalities of the nasolacrimal duct, which can cause physiological lacrimal drainage dysfunction.

When a patient presents with symptoms of functional epiphora, a history and slit-lamp examination are needed to exclude ocular surface disease and lid problems. Tear drainage function is demonstrated with a fluorescein dye disappearance test (FDDT) or lacrimal scintigraphy. An additional and complementary test is Jones I. Jones I test consists of dye application to the inferior fornix, and looking for dye in the nose at various intervals. Lacrimal syringing is very important in detecting the place of obstruction. Dacryocystography (DCG) is a widely available investigation where radio-opaque dye is injected into the lacrimal system under pressure, and pictures taken after. Partial obstructions can be detected in many cases. It provides a structural rather than a functional picture of the lacrimal drainage system. Lacrimal scintigraphy is an alternative radiological investigation which is

designed to give a more physiological picture. The combination of DCG and lacrimal scintigraphy gives us a complete overview of the tear drainage system and help us in the treatment planning.

Surgical treatment is based on the leading cause of functional epiphora. Considered interventions for restoring normal anatomy are: eyelid tightening and opening of new paths for tear drainage – dacryocystorhinostomy.

.

KEYWORDS: dacriorhinostomy, watery eye, dacryocystography, lacrimal scintigraphy, dacryocystorhinostomy

3. Uvod

Termin „funktionalni blok“ prvi put upotrijebili su Demorest i Midler 1955. godine (1) kako bi obuhvatili koncept poremećene odvodnje suza uz normalnu anatomske prohodnosti suznog sustava. Iako nema konsenzusa o definiciji, obično se funkcionalni blok odnosi na epiforu bez primijećenog uzroka, ali uz pretpostavljen poremećaj u otjecanju suza (2).

Chan i sur. (2) su ukazali na postojanje različite nomenklature koja uključuje: fiziološku disfunkciju prema Hurwitzu i sur. (3), funkcionalni poremećaj, parcijalni funkcionalni poremećaj prema Montanari i sur. (4), funkcionalna nazolakrimalna blokada (5) i funkcionalna stečena epifora (6).

Drugi autori odlučili su odbaciti ranije navedenu terminologiju, favorizirajući pristup u kojemu se opisuje vrsta poremećaja suznog sustava, na primjer epifora uz prohodan suzni sustav (7), epifora uz prohodne suzne putove na ispiranje (8) ili prohodni, ali nefunkcionalni suzni sustavi (9).

Posebno bi trebalo naglasiti termin funkcionalna opstrukcija nazolakrimalnog kanala (FNLDO), koji se koristi za opis podgrupa bolesnika u kojih je dokazan vremenski produljen prolazak suza kroz nazolakrimalni kanal. Ovaj termin je prvi put upotrijebio Conway 1994. godine i uključivao je bolesnike s evidentnim prolaskom suza kroz nazolakrimalni kanal na dakriocistografiji (DCG) (5).

Totalnu opstrukciju nazolakrimalnog kanala lako je dijagnosticirati, ali s druge strane, parcijalnu stenozu koja uzrokuje funkcionalnu epiforu, teže je potvrditi. Pridjev funkcionalna nam govori o poremećaju funkcije, a ne strukture. Opstrukcija na bilo kojoj razini suznog drenažnog puta, od suznih točkica do nosne šupljine, može uzrokovati epiforu.

Najveći problem u korištenju termina „funkcionalna epifora“ je u tome što se dijagnosticira isključenjem određenih poremećaja suznog sustava, a u literaturi postoji velika varijabilnost u kliničkim i dijagnostičkim parametrima isključenja. To je dovelo do konfuzije i nedostatnosti u uspoređivanju različitih istraživanja, koja obrađuju problematiku funkcionalne epifore (1).

4. Anatomija i fiziologija suznog sustava

Suzni sustav dijelimo na sekretorni i ekskretorni dio. Sekretorni dio sastoji se od glavne suzne žlijezde koja je smještena u vanjskom gornjem kvadrantu orbite (10).

Suzna žlijezda je egzokrina žlijezda, veličine 20x15x5 milimetara, koja je Whintallovim ligamentom, aponeurozom podizača gornje vjeđe i njegovim lateralnim rogom podijeljena na veći, orbitni i manji, palpebralni dio (11).

Iz nje izlazi 12-tak izvodnih kanalića koji se otvaraju u gornjem forniksu vjeđe. Sekrecija glavne suzne žlijezde odvija se refleksno, a može biti izazvana mehaničkim podražajem, hladnoćom, toplinom, svjetlošću ili čak glasnim zvukom. Odgovorna je za stvaranje središnjeg, vodenog sloja u trilaminarnom, suznom filmu na rožnici (10).

Postoje i akcesorne egzokrine žlijezde, Wolfring-Krausove i Munzove koje se nalaze u gornjoj bulbarnoj spojnici te unutar forniksa na tarzalnoj spojnici. Akcesorne suzne žlijezde odgovorne su za bazalnu sekreciju suza, koja je stalna i pravilna. Sudjeluju u stvaranju središnjeg sloja suznog filma (10).

Ekskretorni dio suznog aparata sastoji se od gornjih i donjih suznih točkica ili punkta, suznih kanalića, suzne vrećice i nazolakrimalnog kanala (12).

Suzne točkice smještene su u medijalnoj trećini na rubovima gornje i donje vjeđe. Iz njih se otvaraju gornji i donji suzni kanalić koji se neposredno pred ulazak u suznu vrećicu spajaju u zajednički suzni kanal (10).

Suzna vrećica visine je 12 do 15 milimetara, debljine 4 do 6 milimetara i širine 2 do 3 milimetra. Nalazi se u suznoj jami, koju tvore suzna kost i čeoni nastavak gornje čeljusti u prednjem dijelu medijalnog zida orbite. Vertikalna linija šava, koji spaja čeoni nastavak gornje čeljusti i suznu kost, nalazi se medijalno sredini dna suzne jame. Suzna vrećica je obuhvaćena sprijeda i straga površnom i dubokom glavom medijalnog ligamenta vjeđe. Iz suzne vrećice otvara se nazolakrimalni kanal koji jednim dijelom putuje kroz koštani dio medijalnog zida maksilarnog sinusa, a zatim se otvara u donji nosni hodnik (10).

Nazolakrimalni kanal se može podijeliti u dva dijela, dio koji ide kroz gornju čeljust, približne dužine 12 milimetara i dio od 5 milimetara, koji se otvara u donjem nosnom hodniku. Uz dijelove suznog sustava potrebno je i spomenuti orbikularni očni mišić. Njegova funkcija je zaštita oči putem treptanja. Sastoji se od dva dijela, orbitnog i palpebralnog (12). Zajedno s vjeđama čini osnovu suzne pumpe.

Za normalnu funkciju suznog sustava neophodan je uravnotežen odnos sekretornog i ekskretornog dijela suznog sustava, što znači: normalna produkcija suza, uredna funkcija suzne pumpe koju osigurava uredan položaj i funkcija vjeđa te prohodnost svih dijelova ekskretornog dijela suznog sustava i nosa. Ukoliko je ta ravnoteža na bilo koji način poremećena javlja se sindrom „suhog“ ili „suznog“ oka (10).

5. Etiopatogeneza

Funkcionalna epifora označava postojanje poremećaja u eksretornom dijelu suznog sustava. Najvažnije za postavljanje dijagnoze funkcionalne epifore je isključenje svih ostalih uzroka epifore. Funkcionalni poremećaji mogu zahvaćati gornji ili donji suzni sustav. Promijenjena dinamika otjecanja suza bez anatomskih suženja u gornjem suznom sustavu se pojavljuje u starijih pacijenata, najčešće između 57. i 64. godine, s visokom stopom incidencije na oba oka od 86% (13).

Termin funkcionalna epifora koristimo za prohodan suzni sustav bez znakova hipersekrecije. Do razvoja funkcionalne epifore dolazi zbog anatomskog suženja ili stenoze nazolakrimalnog kanala, što povećava otpor protjecanju suza, ali ne uzrokuje potpunu anatomsku opstrukciju.“ Disfunkcija suzne pumpe“ je termin koji koristimo kod smanjene drenaže suze koja je uzrokovana poremećajem u radu orbikularnog očnog mišića (12).

Podaci o disfunkciji gornjeg suznog sustava govore u prilog smanjenju efikasnosti suzne pumpe zbog slabljenja orbikularnog mišića, kao posljedici starenja, prema Jonesu (14).

Smanjena efikasnost suzne pumpe se povezuje s poremećajem u poziciji suznih točkica, labavošću vjeđa, slabim orbikularnim mišićem ili paralizom n. facialisa, VII. moždanog živca ili ličnog živca (15).

Paraliza ličnog živca uzrokuje paralitički ektropij, odnosno izvrtnje vjeđe prema van. Pacijenti s paralitičkim ektropijem imaju visok rizik za razvoj upale rožnice (16), koji zajedno daju poremećaj u odvođenju i stvaranju suza.

Olver (11) kao najčešće uzroke funkcionalne epifore navodi:

- Paraliza n. facialisa s paralitičkim ektropijem.
- Stenoza suznih točkica.
- Jedan funkcionalni suzni kanalić.
- Obična stenoza suznih kanalića.
- Suženje ili nepravilnosti u anatomiji nazolakrimalnog kanala koja uzrokuju fiziološku disfunkciju u odvodnji suza.

6. Klinička slika

Epifora označava spontano, pretjerano stanje koje se klinički manifestira tzv. sindromom suznog oka. Simptomi variraju od povremenog curenja suza do kroničnog, iritirajućeg prelijevanja suza na obraz (13).

Zahvaćeno je jedno ili oba oka. Pogoršanje simptoma se povezuje sa zimskim mjesecima i vjetrovitim vremenom (12).

Oko može biti ljepljivo zbog razvijene mukokele ili nakupljenih osušenih suza.

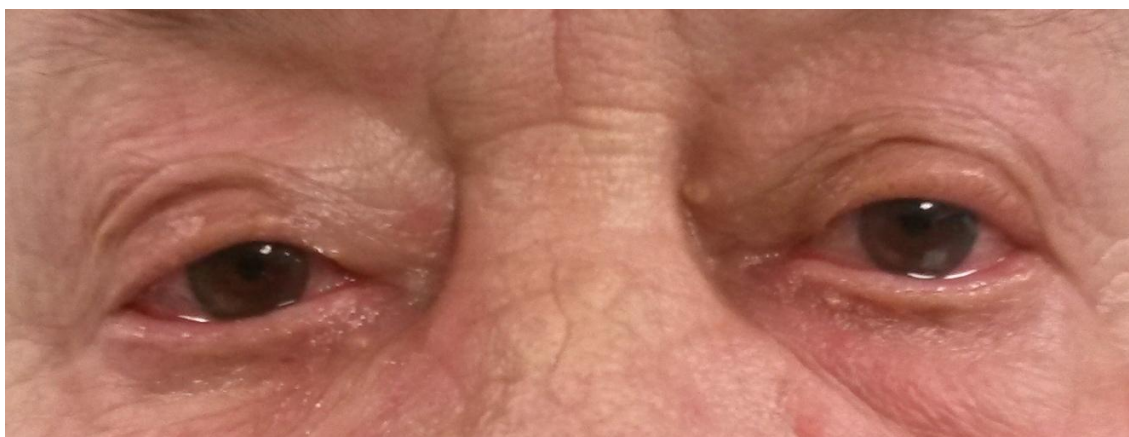Pacijenti se često žale na zamućenje vida, poteškoće u čitanju i vožnji, stoga im epifora stvara neugodu i loše raspoloženje (17).

Zamućenje vida povezuje se s pogledom prema dolje, zbog povišenja suznog meniska (12, 18) i nastanka tzv. prizma efekta.

Kronična epifora dovodi do crvenila i boli kože donje vjeđe s posljedičnim skraćanjem prednje lamele. Pretjerano brisanje suza može uzrokovati ili pogoršati ektropij (12), koji uzrokuje širi otvor vjeđa i lagoftalmus, nemogućnost potpunog zatvaranja vjeđa. Treptanje je smanjeno.

Svakom pregledu zbog pojačanog suzenja oka treba pristupiti sistematski, kako bi se isključio bilo kakav uzrok hipersekrecije suza (12).

Studije koje su uspoređivale kvalitetu života između skupina bolesnika s bolestima prednjeg i stražnjeg segmenta oka sa značajnim gubitkom vida i bolesnika sa suznim okom, pokazale su da potonji imaju najznačajnije narušenu kvalitetu života u svim ispitivanim kategorijama.



Slika 1. Suzno oko obostrano zbog degenerativnih promjena u periokualrnom području i disfunkcije suzne pumpe, vidi se zadebljano suzno jezerce.

7. Dijagnostika

7.1. Anamneza

Prije svakog kliničkog pregleda potrebno je uzeti iscrpnu anamnezu koja sadrži informacije o postojanju lokalnih i sistemskih bolesti, uzimanju lijekova i eventualne alergije. Važan podatak su i informacije o traumama te kirurškim zahvatima u području viscerokranija (12).

7.2. Klinički pregled

Klinički pregled možemo podijeliti na tri dijela (11,12):

1. Pregled periorbitalnog područja, vjeđa i procjena suznog sustava
2. Pregled nosa
3. Radiološke metode

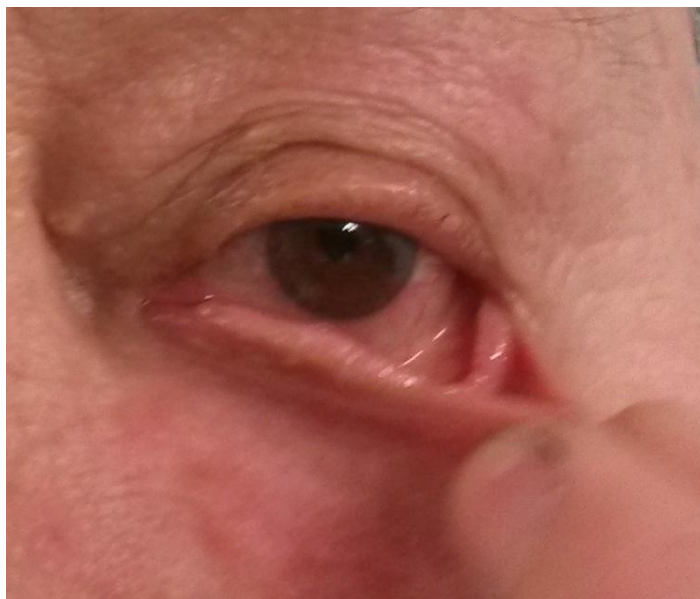7.2.1 Pregled periorbitalnog područja, vjeđa i procjena suznog sustava

Promatramo eventualnu asimetriju u periorbitalnom području, otekline, izrasline, ptozu i malpoziciju vjeđa. Pažljiva opservacija zajedno s ispravno uzetom povijesti bolesti ključ je uspjeha u procjeni stanja suznog sustava. Na medijalnom očnom kutu treba prepoznati izrasline, fistule, upalu i sekret (11).

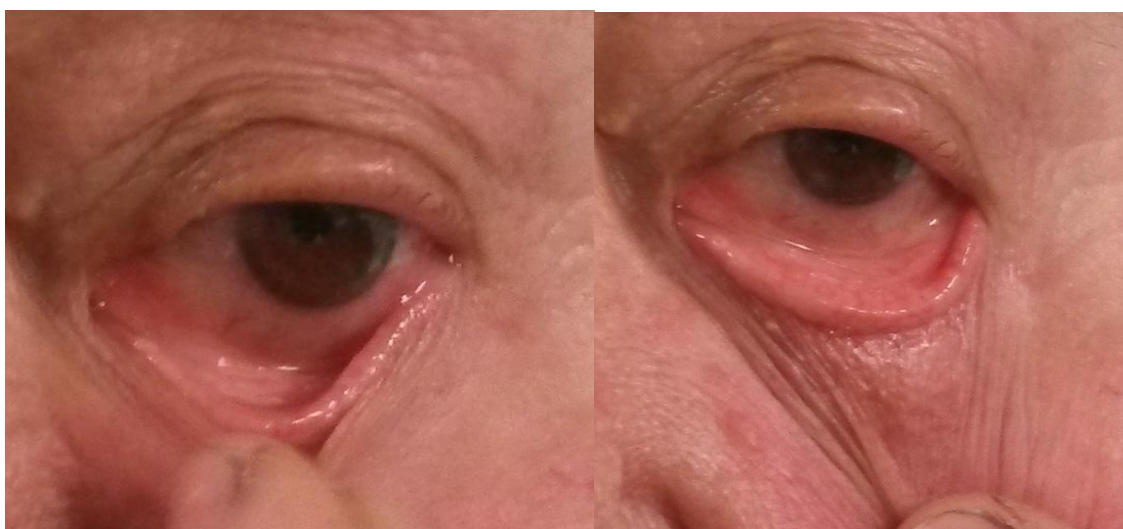Potom ispitujemo napetost vjeđa povlačenjem lateralnog i medijalnog očnog kuta u smjeru suprotnom od djelovanja ligamenta (19).

Trakcijski test znači povlačenje vjeđe, čvrstim hvatom između palca i kažiprsta od oka i mjerenje udaljenosti između vjeđe i oka. Razina labavosti vjeđe dokumentira prema sljedećem kriteriju (12):

- Uredan nalaz 5 mm
- Minimalna 5-7 mm
- Blaga 8-9 mm
- Srednja 10-12 mm
- Teška >12 mm



Slika 2. Test ispitivanja laksiteta donje vjeđe.



Slike 3 i 4. Testovi laksiteta vjeđa – procjena suzne pumpe.

Snap back testom ispituje se brzina vraćanja vjeđe na normalnu poziciju nakon što je prstom povučemo od oka prema obrazu.

Fiziološki, postoje četiri suzne točkice, koje su usmjerene prema suznom jezeru. Prilikom pregleda suznih točkica isključujemo postojanje stenoza i

membrana, crvenilo, procjenjujemo položaj suznih točkica prema suznom jezercu. Pritiskom na suznu vrećicu istiskujemo sekret ako je prisutan (5).

Nakon vanjskog pregleda boelsnika prelazimo na pregled biomikroskopom, gdje mjerimo vertikalnu visinu suznog meniska prije dodavanja kapi.

Rezultate zapisujemo dijagramski i numerički. Vrlo je važno, rezultate dobivene na biomikroskopu, usporediti s ostalim testovima (11).

Schirmer test nam pomaže u isključivanju pseudoepifore. Za test se upotrebljavaju bijeli filter papirići dužine 35 milimetara i širine 5 milimetara. Presavinuti papirić u dužini od 5 milimetara postavljamo u donji rub između donje vjeđe i očne jabučice, na mjestu spajanja srednje i lateralne trećine vjeđe i ostavljamo 5 minuta, uz otvorene oči pacijenta. Nakon 5 minuta mjerimo vlažnost papirića. Povećana vlažnost papirića nam govori o postojanju pseudoepifore ili hipersekrecije suza (12). Stoga, negativnim Schirmer testom možemo se usmjeriti prema postavljanju dijagnoze funkcionalne epifore.

Ispiranje suznog sustava pruža uvid u prohodnost suznog sustava. Jedna do dvije kapi lokalnog anestetika se daje u konjunktivalnu vrećicu. Suzna točkica se dilatira. Potom se postavlja suzna kanila sa špricom napunjenom fiziološkom otopinom kroz suznu točkicu do suznih kanalića. Postupak ne bi trebao pružati otpor prilikom uvođenja suzne kanile i šprice. Slobodan prolazak fiziološke otopine do grla govori o prohodnom suznom sustavu. Regurgitacija, odnosno povratak fiziološke otopine, je dokaz opstrukcije. Regurgitacija iz istostrane suzne točkice govori u prilog bloka suznih kanalića, a regurgitacija iz suzne točkice sa suprotne strane govori o bloku na razini zajedničkog suznog kanalića, suzne vrećice ili nazolakrimalnog kanala (12,23).

Slijedi test nestajanja fluorescencijske boje (FDDT). To je semikvantitativni test odgođenog otjecanja ili potpunog izostanka otjecanja suza. Sastoji se od kapanja 2% fluoresceina u neanesteziranu konjunktivalnu vrećicu oba oka. Određuje se volumen suznog jezera pod kobalt, plavim svjetlom na biomikroskopu. Pacijenta treba upozoriti da ne briše oči. Nakon 5 minuta ispitujemo suzno jezerce i utvrđujemo relativni volumen. Ako boja ostaje u značajnoj količini ili postoji asimetrija u nestajanju boje iz suznog meniska, to nam govori u prilog poremećenog prolaska suza kroz suzni sustav (12, 20).

Guzek i sur. (21) navode da pozitivan FDDT označava prisutnost opstrukcije. Međutim, ako bi rezultat testa bio normalan, ne možemo sa sigurnošću govoriti o potpunoj prohodnosti suznih putova. Lažno negativni rezultat može biti zbog veće suzne vreće, mukokele ili distalnog bloka nazolakrimalnog kanala koji omogućuju nakupljanje fluorescencijske boje.

Usporedba rezultata dobivena testovima na oba oka od veće su kliničke važnosti, nego test napravljen na jednom oku. Za razliku od ispiranja i sondiranja suznih putova, FDDT je fiziološka i manje invazivna metoda, što pogoduje pacijentima slabije suradljivosti i maloj djeci (22).

Jones testovi su testovi bojenja, koji nam omogućuju dijagnosticiranje funkcionalne epifore, kada se ispiranjem dokaže nepotpuna opstrukcija. Postoje dvije vrste testa (12, 23).

Rade se zajedno s FDDT, sondiranjem i ispiranjem suznih putova te omogućuju razlikovanje hipersekrecije od epifore. Prvo radimo Jones I test koji se sastoji od sljedećih koraka: sedacija pacijenta bez anesteziranja oči, kako bi se omogućilo normalno treptanje, dekongestija i anestezija nosne sluznice, dodavanje 2%-

tnih kapi fluoresceina u spojničnu vreću, postavljanje pamučnog štapića u nosnu šupljinu ispod donje nosne školjke do otvaranja nazolakrimalnog voda. Test je pozitivan ako se na štapiću pronađe boja. Pozitivan test Jones I nema veliku vrijednost jer se nakon ispiranja i sondiranja otkriva uzrok epifore, hipersekrecija ili funkcionalna epifora. Negativan Jones I test, nismo dobili boju na štapiću, može značiti da se radi o opstrukciji u nazolakrimalnom kanalu i preporuka je napraviti Jones II test (11, 23).

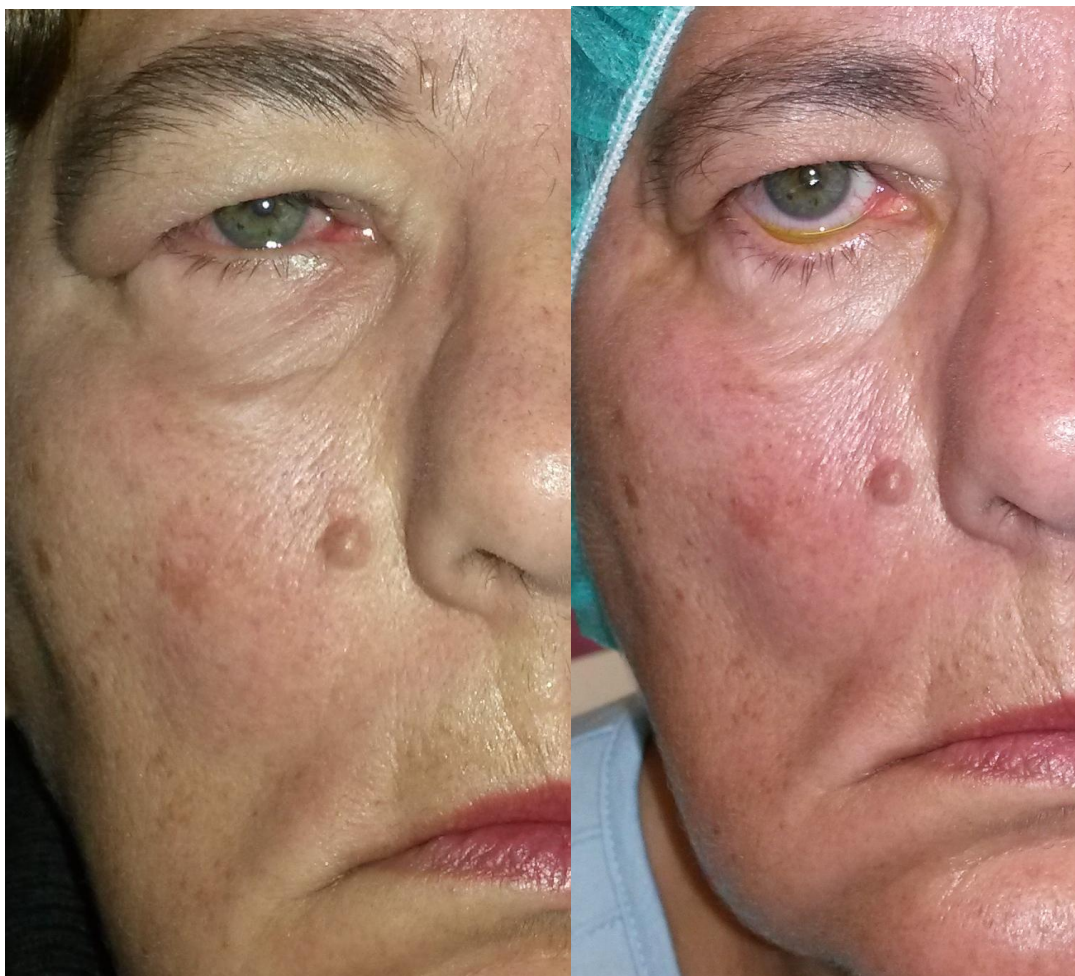Jones II test sastoji se od sljedećih koraka: ispiranje rezidualnog fluoresceina iz spojnične vreće fiziološkom otopinom, lokalne anestezije, sedacije pacijenta u položaju sa zabačenom glavom prema naprijed te zatim transkanalikularne irigacije s fiziološkom otopinom. Na kraju testa zamolimo pacijenta da ispuše ili ispljune tekućinu na papirnatu maramicu kako bismo vidjeli je li ostalo rezidualnog fluoresceina iz Jones I testa, što znači pozitivan rezultat (11,12, 23).

Pozitivan rezultat nam govori da je boja došla do suzne vrećice, ali uz sužen nazolakrimalni kanal jer je potrebno pomoću šprice, pod tlakom isprazniti kanal (12).

Pozitivan Jones II test potvrđuje anatomske opstrukcije visoko-tlačnim ispiranjem fluoresceina. Postoji fiziološka ili parcijalna anatomska zapreka ispod suzne vreće te je indicirano kirurško liječenje dakriocistorinostomijom (16).

Ako su i Jones I i Jones II test negativni, visoka funkcionalna stenoza je prisutna i indicirana je operacija. Bistra tekućina dobivena u Jones II testu, negativan rezultat, govori u prilog tome da fluorescencijska boja nije došla do suzne vrećice u Jones I testu. Do toga može doći zbog poremećaja položaja

vjeđa, paralitičkog zatajenja suzne pumpe, suženja suznih točkica i suznih kanalića (12, 23).



Slike 5 i 6. Pareza facijalisa. Lijevo vidljiva malpozicija donje vjeđe s posljedičnom disfunkcijom suzne pumpe i prelijevanjem suza preko obraza. Na desnoj slici vidi se zadebljano suzno jezerce sa nakupljenim fluoresceinom.

7.2.2. Pregled nosne šupljine

Pregled nosne šupljine izvodi se u svrhu isključenja anatomskih varijacija i patologije koje mogu uzrokovati opstrukciju suznog sustava i interferirati s operacijom. Pri pregledu koristimo se nosnim spekulima i svjetlom ili rigidnim endoskopom s izvorom svjetla za vizualizaciju nosne šupljine. Prije pregleda

nosna sluznica trebala bi biti vazokonstrikirana za lakši pristup i bolji pogled na strukture nosa (24).

7.2.3. Radiologija

Radiološki testovi pomažu nam u utvrđivanju mjesta opstrukcije ili stenoze ako je došlo do bloka prilikom ispiranja suznih putova. Isto tako, od iznimne su važnosti u dijagnosticiranju funkcionalne epifore i prikazivanju anatomije i patoloških problema koji leže u podlozi (26).

Radiološka dijagnostika sastoji se od:

- Dakriocistografije
- Scintigrafije suznog sustava
- „Multi slice“ kompjuterizirane tomografije (MSCT)
- Nuklearne magnetske rezonancije (NMR)

Poželjno je imati ili dakriocistogram ili napraviti scintigrafiju suznog sustava prije dakriocistorinostmije. DCG je indiciran ako je dokazan blok suznog sustava prilikom ispiranja. Scintigrafija suznog sustava korisna je u otkrivanju mjesta usporenog prolaska suza kroz suzni sustav, funkcionalne epifore, kada je suzni sustav prohodan prilikom ispiranja. Oba testa pružaju komplementarnu informaciju prilikom planiranja operacije. CT je preporučeno raditi u pacijenata kod kojih se sumnja na postojanje tumora, traume ili bolesti sinusa ili bilo kojeg dijela suznog sustava (11).

Dakriocistografija

Dakriocistografija je široko dostupno dijagnostičko sredstvo, u kojoj se nakon davanja lokalnog anestetika, umeće kateter u suzni kanalić i daje 0.5-2 mililitara

radiokontrastnog sredstva te kontinuirano snima konvencionalnom tomografijom, MSCT-om ili MR-om (26).

MSCT dakriocistografija se smatra superiornijom od konvencionalne jer pruža korisne informacije o anatomiji zida orbite, sinusa i omogućuje procjenu nazolakrimalnog kanala. MR dakriocistografija daje iste informacije kao konvencionalna dijagnostika, ali bez korištenja kateterizacije i radiokontrastnih sredstava. Preporuča se napraviti obje strane suznog sustava u slučaju funkcionalne epifore. Digitalna subtrakcijska DCG pruža bolju sliku (26,27,28).

Dobivena slika daje dobar uvid u anatomiju suznih kanalića, suzne vrećice i nazolakrimalnog kanala, stoga možemo otkriti svako suženje i opstrukciju u suznim putovima (11).

Parcijalne opstrukcije, koje su važne u dijagnostici funkcionalne epifore, se otkrivaju u većini slučajeva. Ograničenje dakriocistografije je dobar uvid u strukturu suznog sustava uz puno manje podataka o funkciji istog. Zbog visokog tlaka kojim se radiokontrastna boja injicira, prolazak boje nije fiziološki, odnosno ne podudara se sa stvarnim kretanjem suza kroz suzne putove. Ova pretraga dat će dobar uvid u anatomske poremećaje u većini slučajeva, ali ne u svim slučajevima funkcionalne opstrukcije nazolakrimalnog kanala (6).

Također daje obrise divertikula i fistula, prikazuje patološke promjene unutar suzne vrećice i omogućuje određivanje veličine suzne vrećice. Isto tako, pomaže u definiranju uzroka neuspješne operacije. Iako DCG pruža nešto podataka o funkciji prilikom kasnijih snimanja, 10 i više minuta nakon injicirana radiokontrastnog sredstva, scintigrafija suznog sustava pruža bolji uvid u otkrivanje poremećaja funkcije, odnosno funkcionalne epifore (11).

Scintigrafija suznih puteva

Za scintigrafiju suznih puteva koristimo radionuklid tehnećij 99m pertehnetat koji se lako detektira. Nakon injiciranja radionuklida u spojničnu vrećicu, pacijent se snima u sjedećem položaju ispred scintilacijske gama kamere. Snima se prolazak radionuklida u intervalima pomoću pinhole kolimatora, nakon 5, 10, 15, 20 i 25 minuta, za kvalitativnu analizu. Kvantitativna analiza područja interesa daje postotak protoka u ovisnosti o vremenu. Sigurna je fiziološka metoda evaluacije drenaže suza. Nije potrebna lokalna anestezija i omogućeno je normalno treptanje. Scintigrafija je korisna kod pacijenata koji nemaju potpunu opstrukciju (11,29).

Dakrioscintigrafiju je najlakše izvesti i pruža najpreciznije podatke za gornji suzni sustav. Vrijeme prolaska suza za donji sustav su dosta varijabilna uz 25-32% asimptomatskih individualaca koji nakon 12 minuta nemaju prisutnog kontrasta u nosu (30).

Funkcionalnu epiforu teško je razlikovati od parcijalnog bloka suznog sustava, a scintigrafija suznog sustava daje nam uvid u problem pod fiziološkim uvjetima protjecanja suza. Odgođeni prolazak radionuklida može se pojaviti na bilo kojem mjestu suznog sustava. Osim što je neinvazivna metoda, izloženost zračenju je minimalna u usporedbi s DCG-om. Nedostatak scintigrafije suznog sustava leži u slabijem prikazu finijih struktura (26,29,31,32).

Wearne i sur. (33) su usporedili scintigrafiju suznog sustava i dakriocistografiju kod pacijenata s funkcionalnom epiforom, prateći 55 suznih sustava preko godinu dana. Pronašli su da 93% svih dakriocistografija pokazuje abnormalnosti, nasuprot 95% slika scintigrafije suznih sustava, a oba testa

zajedno daju senzitivnost od 98%. Isto tako, uspjeli su podijeliti slike suznih sustava prema različitim razinama opstrukcije, što nam govori u prilog uspješnosti daljnjeg kirurškog liječenja.

Prema ovoj studiji, za pacijente s dijagnosticiranom funkcionalnom opstrukcijom nazolakrimalnog kanala, predlaže se raditi makrodakriocistografija pomoću radiokontrasta baziranog na ulju i slikati u uspravnom položaju nakon 10 minuta, zbog razumne cijene testa i dostupnosti. Ako ne doprinosi dijagnostici kontrastna radiografija, predlaže se napraviti scintigrafija suznog sustava (33).

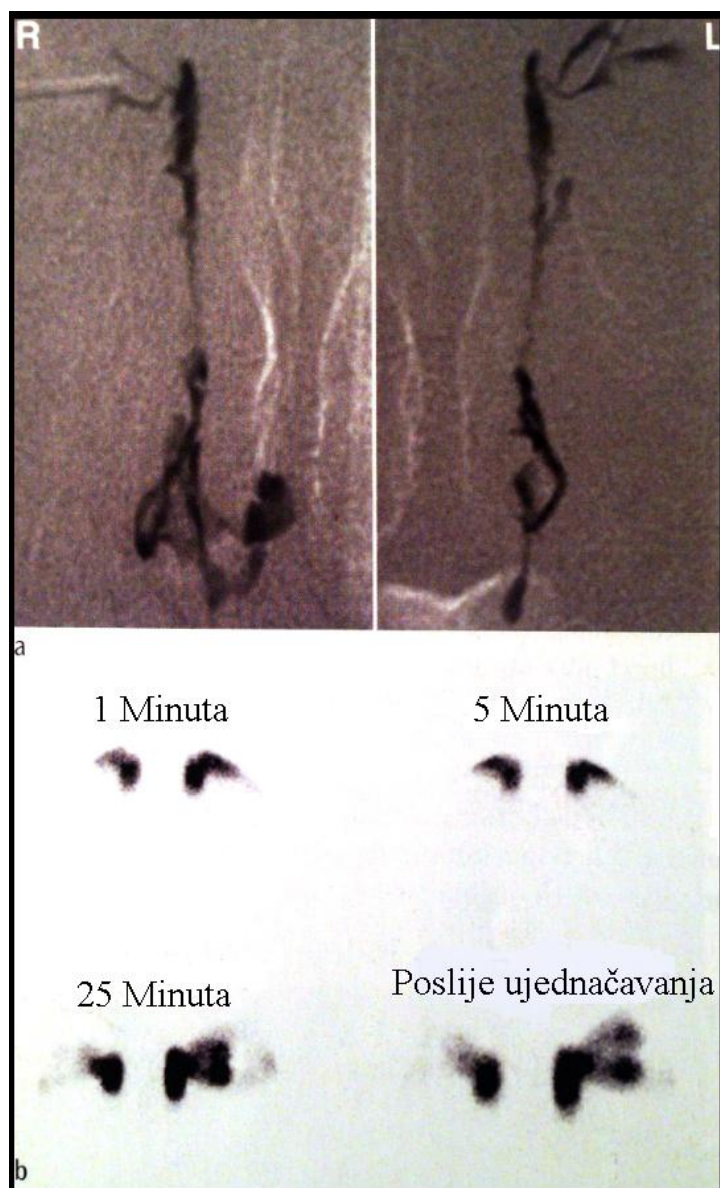
S druge strane, Hurwitz i sur. (29) ne slažu se da će scintigrafija suznog sustava zamijeniti DCG. Smatraju da scintigrafija suznog sustava bez kvantifikacije daje ograničene podatke o funkciji suznog sustava (34).

U kasnijem istraživanju Hurwitz i sur. (35) potvrdili su da kod potpune opstrukcije u prolazu suza, DCG pruža sve potrebne informacije za liječenje i da je scintigrafija suznog puta jedino korisna kod nepotpune opstrukcije ili prisutnosti stenoze (34).

U takvom slučaju, kod pacijenata s neopstruktivnom epiforom, zbog funkcionalne epifore, Demorest i sur. (1) otkrili su da kvantitativna scintigrafija suznog sustava zajedno sa suptrakcijskom makrodakriocistografijom pružaju najpsežnije anatomske i funkcionalne podatke o suznom sustavu (34).

Detorakis i sur. (36) tvrde da scintigrafija suznog sustava oponaša fiziološku drenažu suza i zato je korisna u dijagnostici funkcionalne epifore. Nadalje, kvantitativna scintigrafija suznog sustava, s krivuljama ovisnosti aktivnosti o vremenu, omogućuje precizno mjerenje prolaska suza kroz konjunktivalni

forniks. Podatci prikupljeni scintigrafijom suznog sustava mogu se iskoristiti za dizajniranje efektivnijih načina liječenja funkcionalne epifore.



Slika 7. Komparativni nalaz a) digitalne suptraksijske DCG i b) scintigrafija suznog sustava. Ovaj bolesnik ima obostranu funkcionalnu epiforu.

a) DCG pokazuje prohodne, ali sužene nazolakrimalne kanale. Na lijevom kanalu se vidi divertikul ispod kojeg se nastavlja nepravilan i sužen kanal.

b) Scintigrafija suznog sustava pokazuje obostranu funkcionalnu opstrukciju bez nalaza kontrasta u nosu. Prema Olver (11), str 64.

Kompjuterizirana tomografija

U određenim slučajevima kompjuterizirana tomografija suznog sustava može biti jako korisna u evaluaciji epifore (37). Posebno je korisna kod utvrđivanja prohodnosti suznog sustava i kada se sumnja na dakriolit ili tumor (38). Ova tehnika omogućuje evaluaciju okolnog tkiva u slučaju traume ili anatomskih varijacija koje mogu komplicirati operaciju (30,38).

Kompjuterizirana tomografija se preporučuje kod pacijenata, kod kojih se sumnja na postojanje tumora, traume ili bolesti sinusa, koje mogu uzrokovati poremećaj u prolazu suza kroz suzni sustav (39).

Kada se 3-dimenzionalni CT kombinira s DCG-om, velikom se preciznošću identificiraju koštane strukture oko suznog i nosnog sustava (30).

Magnetska rezonancija

Prema Detorakis i sur. (36) magnetska rezonancija odlično ocrta mekotkivne strukture i granice između mekog tkiva i kosta te služi određivanju sadržaja vode u različitim tkivima. Različite tehnike dakriocistografije bazirane na magnetskoj rezonanciji su opisane do sad, uključujući mjerenje volumena suzne vrećice prilikom treptanja (42), dinamičke MR za vrijeme treptanja (43) ili mjerenje sadržaja vode u specifičnim regijama interesa duž drenažnog puta suza nakon dakriocistorinostomije (DCR), prije ili poslije treptanja (44,45). Potonji je pokazao da suzna pumpa ostaje aktivna nakon DCR (44,45). Iako je moguće napraviti dinamičke studije suzne drenaže pomoću MR, npr. određivanje sadržaja vode u ipsilateralnoj nosnoj šupljini prije i poslije treptanja, relativno teško ih je izvesti uspoređujući s drugim dinamičkim, dijagnostičkim testovima, kao primjerice scintigrafijom suznog sustava (33,46).

Detorakis i sur. (36) navode kako zadnja istraživanja scintigrafije suznog sustava i magnetske rezonancije naglašavaju ulogu suzne pumpe u drenaži suza i ističu da bi trebalo poboljšati funkciju suzne pumpe prilikom korekcije funkcionalne epifore. Ovo područje zahtjeva interdisciplinarnu suradnju između oftalmologa i specijalista nuklearne medicine jer je za interpretaciju nalaza potrebno sagledati ih iz obje perspektive.

8. Liječenje

Liječenje funkcionalne epifore je kontroverzno i u zadnjih 6 desetljeća nije postignut konsenzus, od 1955. godine kad je prvi put termin opisan (1).

Jedan od glavnih uzroka tome je varijacija u terminologiji i kriteriju uključenja i isključenja. Postavlja se pitanje da li ovi bolesnici trebaju liječenje? Istraživanja potvrđuju da treba (47). Cheung i sur. (17) proveli su detaljno istraživanje na 33 pacijenata s funkcionalnom opstrukcijom nazolakrimalnog kanala i proučavali njihove simptome vezane uz vid, čitanje, vožnju, raspoloženje, rad i neugodu. Svi simptomi vezani uz ove parametre, a posebno vid, čitanje i neugoda, rezultirali su smanjenjem kvalitete života. Nakon dakriocistorinostomije simptomi su se smanjili, prema bodovnom kriteriju, sa srednje vrijednosti od 3.5 prije operacije na 2.0 u postoperativnom razdoblju (47).

Prema Hartu i sur. (48) funkcionalna opstrukcija suznog sustava sa smanjenom provodljivošću, uzrokovana stenozom ili zatajenjem suzne pumpe, indikacija je za DCR.

Dakriocistorinostomija je operacija koja se sastoji od stvaranja trajnog otvora na suznoj vreći u nosnu šupljinu kako bi se suze mogle drenirati, što olakšava

epiforu i pražnjenje suza. Idealno, zajednički kanalić bi se trebao otvarati direktno u nos, gdje sluznica suzne vreće formira lateralni nosni zid. Jedna od indikacija je primarna stečena opstrukcija nazolakrimalnog kanala koja uključuje i funkcionalnu epiforu zbog suženja. Postoje 2 pristupa, vanjski DCR i endoskopski, odnosno endonazalni pristup DCR-u (11).

DCR je efektivni kirurški zahvat u liječenju funkcionalne epifore kod opstrukcije nazolakrimalnog kanala te oba pristupa, vanjski i endonazalni pokazuju uspjeh od 89% (49). Međutim, neki pacijenti i dalje imaju prisutnu epiforu nakon uspješne operacije, unatoč odsustvu drugih uzročnih čimbenika, kao npr. poremećaji vjeđa ili površine oka (50).

Shams i sur. (51) napravili su istraživanje o postoperativnom ishodu DCR-a. Epifora se ponovno pojavila prosječno 8.9 mjeseci nakon primarne DCR. Intubacija silikonskim stentom učinjena je u 82% pacijenata za vrijeme operacije i svi stentovi bili su uklonjeni u prosjeku 8 tjedana nakon operacije. Epifora se pojavila odmah poslije operacije u 32% operiranih i unutar 6 tjedana nakon uklanjanja stenta u 31%. Kasni recidiv, više od 12 mjeseci nakon DCR, pojavio se u 37% pacijenata. Ukupno 15% ispitanika odbilo je terapiju nakon primarne DCR. Ostali su bili u prosjeku na 1.3 intervencije kroz prosječno vrijeme od 23 do 41 mjesec poslije primarne DCR, među kojima je u 72% bio uspješan ishod operacije, a u 12% nije se postiglo nikakvo poboljšanje simptoma i pacijenti su odbili daljnje intervencije. 60% intubacija bilo je silikonskim stentom s 54% uspješnosti. Skoro polovici kojima je postavljen stent, ostavio se trajno. 34% pacijenata bilo je podlegnuto zatezanju vjeđa s 50% uspjehom, i u 15%

slučajeva bila je potrebna Lester-Jones cijev, unatoč prohodnim kanalićima, s uspjehom od 90% (51).

Postoji porast dokaza o korisnosti silikonske intubacije kod pacijenata s FNLDO (52, 53, 54).

Moscato i sur. (52) objavili su rezultate dugoročne uspješnosti kod silikonske intubacije u smanjenju simptoma. Uspješnost je varirala, 96% nakon 2 godine, 85% nakon 3 godine i otprilike 50% pacijenata sa smanjenim simptomima epifore između 5 i 6 godina nakon intubacije silikonskim cjevčicama.

Zaključili su da intubacija silikonskim cjevčicama dugoročno daje dobre rezultate u slučaju FNLDO (47). Višestruki mehanizmi su postulirani kako bi se objasnila prednosti intubacije silikonskim cjevčicama u pacijenata s FNLDO-om (52,55,56). Postavljanje stenta povećava volumen i posljedično smanjuje otpor protjecanju suza (47).

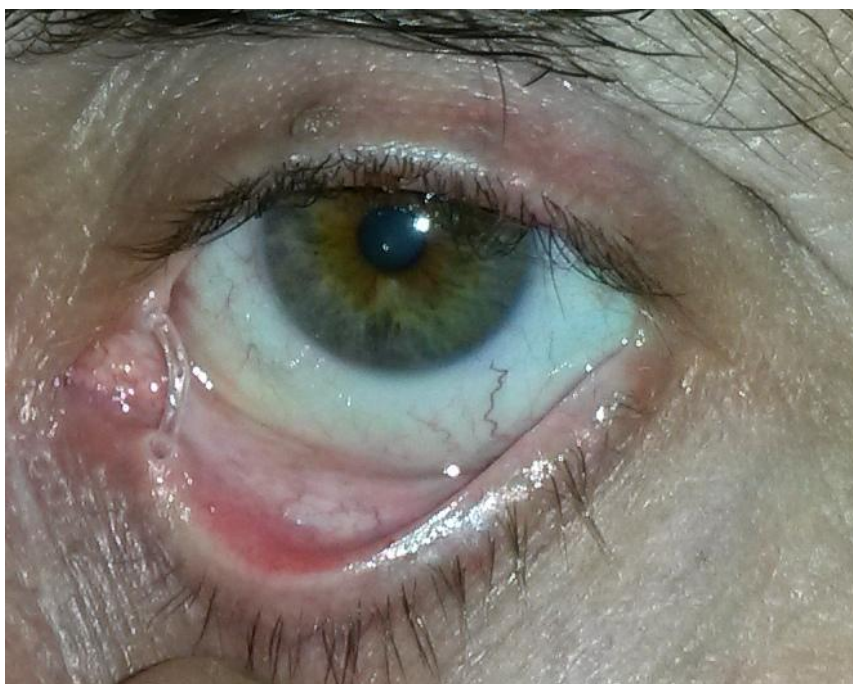Postoje brojni dokazi u literaturi koji potvrđuju pozitivne učinke DCR-a u pacijenata s dijagnosticiranom FNLDO. I vanjski pristup DCR-u kao i endoskopski DCR pokazuju dobre rezultate. Ali, ove rezultate trebalo bi pažljivo interpretirati jer je u nekolicini radova uključeno i suženje nazolakrimalnog kanala, odnosno preoperativna prohodnost suznog sustava. Uspješnost smanjenja simptoma kod istraživanja bez uključanja pacijenata sa suženim nazolakrimalnim kanalom varirala je od 54 do 84% (9,57), a u radovima s uključenim suženjem nazolakrimalnog kanala od 50 do 94% (7,57,58,59).

Cho i sur. (60) proveli su istraživanje u kojem su usporedili ishode liječenja FNLDO intubacijom silikonskim cjevčicama, vanjskom DCR-om i endoskopskom DCR-om. 6 mjeseci nakon operacije, potpuni izostanak

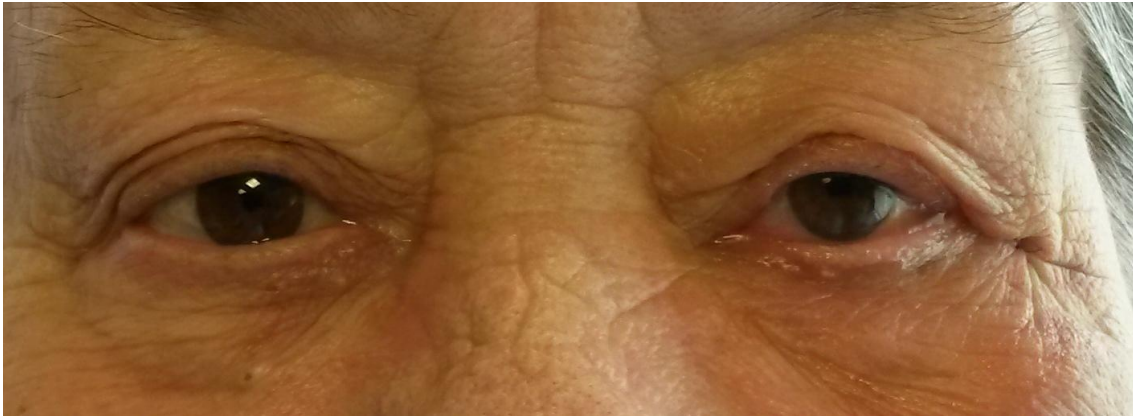simptoma ostvario se kod 68.5% intubiranih, 81.3% podvrgnutih endoskopskoj DCR i 53.9% kod vanjske DCR.

Sadiq i Downes (61) u svom radu objavljuju kako se funkcionalni blok zbog suženja, identificiranog makrodakriocistografijom ili scintigrafijom suznog sustava, može liječiti DCR-om ili intubacijom silikonskim cjevčicama.

Osim toga, drugi uzroci funkcionalne epifore, kao npr. poremećaji vjeđa u smislu ektropija ili entropija vjeđa, mogu se liječiti kirurškim pokušajem vraćanja napetosti vjeđa. Nadalje, stenoze suznih točkica, koje također uzrokuju funkcionalnu epiforu, mogu se liječiti postavljanjem privremenih silikonskih sustava. Epifora kod pareze facijalisa nastoji se kirurški liječiti tako da se pospeši normalna dinamika gornje vjeđe pomoću ugradnje zlatnih utega te vraćanjem normalne pozicije i napetosti donjoj vjeđi.



Slika 8. Stanje nakon DCR zbog funkcionalne epifore – vidi se silikonska cjevčica koja prolazi kroz oba suzna kanalića u nos.



Slika 9. Stanje nakon zatezanja donje vjeđe lijevo – vidi se uredna pozicija i napetost donje vjeđe s poboljšanom funkcijom suzne pumpe.

9. Zaključak

Iako je prvi put spomenuta 1955. godine, funkcionalna epifora i danas je često neprepoznat entitet. Karakteriziraju je određena klinička obilježja, tzv. suzno oko i specifični dijagnostički testovi - dakriocistografija i lakrimalna scintigrafija. Iako se danas najčešće izvode operacije dakriocistorinostomije i kirurške korekcije vjeđa u svrhu poticanja rada suzne pumpe, dokazano je često recidiviranje simptoma i potreba za ponavljanjem kirurških zahvata. U budućnosti je potrebno više randomiziranih, kliničkih istraživanja dizajniranih u svrhu određivanja dugoročnog uspjeha u liječenju funkcionalne epifore različitim metodama. Zbog značajno narušene kvalitete života ova skupina bolesnika zahtijeva postavljanje standarda, ne samo u nomenklaturi stanja i dijagnostici, već i vrstama liječenja koja danas još uvijek nedostaju. Standardizacijom bi se postiglo bolje razumijevanje samog problema i posljedično tome, bolje, etiološki usmjereno liječenje.

10. Zahvale

Zahvaljujem se svojoj mentorici, dr.sc. Jeleni Juri Mandić na uputama, savjetima i materijalima koji su mi pomogli tijekom pisanja diplomskog rada, te na izdvojenom vremenu i strpljenju.

Također, zahvaljujem svojoj obitelji koja je bila uz mene svih proteklih 6 godina mog fakultetskog obrazovanja te mi je svojim savjetima i podrškom bila velika motivacija i ohrabrenje u najtežim trenucima.

11. Literatura

1. Demorest BH, Milder B. Dacryocystography II. The Pathologic Lacrimal Apparatus. *AMA Arch Ophthalmol*. 1955;54(3):410-421.
2. Chan W, Malhotra R, Kakizaki H, Leibovitch I, Selva D. Perspective: what does the term functional mean in the context of epiphora. *Clinical & Experimental Ophthalmology*. 2012;40:749-754.
3. Hurwitz JJ, Maisey MN, Welham RA. Quantitative lacrimal scintillography. II. Lacrimal pathology. *Br J Ophthalmol*. 1975;59:313-322.
4. Montanara A, Ciabattini P, Rizzo P. Stenoses and functional disorders of the lacrimal drainage apparatus. Radiological examination. *Survey of Ophthalmology*. 1979; 23(4):249-258.
5. Conway ST. Evaluation and management of 'functional' nasolacrimal blockage: results of a survey of the American Society of Ophthalmic Plastic and Reconstructive Surgery. *Ophthalmic Plastic Reconstructive Surg*. 1994;10:185-187
6. Cuthbertson FM, Webber S. Assessment of functional nasolacrimal duct obstruction – a survey of ophthalmologists in the southwest. *Eye*. 2004;18(3):20-23.
7. O'Donnell B, Shah R. Dacryocystorhinostomy for epiphora in the presence of a patent lacrimal system. *Clinical & Experimental Ophthalmology*. 2001;29(1):27-29.
8. O'Donnell BA, Clement CI. Assessing patients with epiphora who are patent to syringing: clinical predictors of response to dacryocystorhinostomy. *Ophthalmic Plastic & Reconstructive Surgery*. 2007;23:173-178.

9. Peter NM, Pearson AR. External dacryocystorhinostomy for the treatment of epiphora in patients with patent but non-functioning lacrimal systems. *Br J Ophthalmol.* 2010;94:233-5.
10. Juri Mandić J. Vjeđe U: Cerovski B, Jukić T, Kalauz M, Popović Suić S, Škegro I, ur. *Oftalmologija i optometrija.* Zagreb: Stega tisak; 2015. Str. 95-100.
11. Olver J. *Colour Atlas of Lacrimal Surgery.* Oxford: Butterworth-Heinemann; 2002.
12. Grover AK, Baruah R, Bageja S. Evaluation of Epiphora. U: Nema HV, Nema N, ur. *Diagnostic Procedures in Ophthalmology.* 3. Izd. New Delhi: Jaypee Brothers Medical Publishers (P) Ltd; 2014. Str. 364-375.
13. Hurwitz JJ, Welham RAN. Radiography in functional lacrimal testing. *Br J Ophthalmol.* 1975;59(6):323–31.
14. Jones LT. Epiphora. II. Its relation to the anatomic structures and surgery of the medial canthal region. *Am J Ophthalmol.* 1957;43(2):203-12.
15. Worak SR. Obstruction Nasolacrimal Duct. U: Hampton R, ur. *Medscape* [Internet]. 2016. [pristupljeno 8.5.2016.]. Dostupno na: <http://emedicine.medscape.com/article/1210141-overview>
16. Korteweg SF, Stenekes MW, van Zyl FE, Werker PM. Paralytic ectropion treatment with lateral periosteal flap canthoplasty and introduction of the ectropion severity score. *Plast Reconstr Surg Glob Open.* 2014; doi: 10.1097/GOX.0000000000000084
17. Cheung LM, Francis IC, Stapleton F, Wilcsek G. Symptom assessment in patients with functional and primary acquired nasolacrimal duct obstruction

before and after successful dacryocystorhinostomy surgery: a prospective study. *Br J Ophthalmol* 2007;91:1671–1674. doi: 10.1136/bjo.2007.119834

18. Francis IC, Chan D, Papalkar DG, i sur. Videoreflective dacryomeniscometry in normal adults and in patients with functional or primary acquired nasolacrimal duct obstruction. *Am J Ophthalmol* 2005; 139:493–7.

19. Hurwitz JJ. Investigation and treatment of epiphora due to lid laxity. *Trans Ophthal Soc UK*. 1978;98:69-70.

20. Nesi FA, Lisman RD, Levine MR. *Smith's Ophthalmic plastic and Reconstructive surgery*. 2. Izd. St Louis: Mosby; 1998. Str. 649-60.

21. Guzek JP, Ching AS, Hoang TA i sur. Clinical and radiological lacrimal testing in patients with epiphora. *Ophthalmology*. 1997;104:1875–1881.

22. Roh JH, Chi MJ. Efficacy of dye disappearance test and tear meniscus height in diagnosis and postoperative assessment of nasolacrimal duct obstruction. *Acta Ophthalmologica*. 2010; 88:(3)73-77. doi: 10.1111/j.1755-3768.2010.01873.x

23. Zappia RJ, Milder B. Lacrimal drainage function I. The Jones fluorescein test. *Am J Ophthalmol*. 1972a; 74:154-59.

24. Olver JM, Minasian M. Nasal endoscopy for ophthalmologists. *CME J Ophthalmol*. 1998; 2:73-77.

25. Enzer YR, Shorr N. The Jones IE test: cobalt blue endoscopic primary dye test of lacrimal excretory function. *Ophtal Plast Reconstr Surg*. 1997; 13:204.

26. Grover AK, Baruah R. Evaluation of Epiphora. U: nema HV, Nema N, ur. *Diagnostic procedure sin Ophthalmology*. 2. Izd. New Delhi: Jaypee Brothers Medical Publishers (P) Ltd; 2009. Str. 412-425.

27. Galloway JE, Kavic TA, Raflo GT. Digital subtraction macrodacryocystography. *Ophthalmology*. 1984; 91:956-962.
28. Lloyd GAG, Welham RAN. Substraction macrodacryocystography. *Br J Radiol*. 1972;47:379-82.
29. Hurwitz JJ, Maisey MN, Welham RAN. Quantitative lacrimal scintillography. *Br J Ophthalmol* 1975;59:308-12.
30. Dutton JJ. Clinical Evaluation and Imaging of Lacrimal Drainage obstruction U: Cohen AJ, Mercandetti M, Brazzo B , ur. *The Lacrimal System: Diagnosis, Management, and surgery*. 2. Izd. New York: Springer; 2014. Str. 75-94.
31. Rossomondo RM, Carlton WH, Trueblood JH. A new method of evaluating lacrimal drainage. *Arch Ophthalmol* 1972;88:523.
32. Jedrzynski MS, Bullock JD. Radionuclide dacryocystography. *Orbit* 1998;17:1-25.
33. Wearne MJ, Pitts J, Frank J, Rose GE. Comparison of dacrocystography and lacrimal scintigraphy in the diagnosis of functional nasolacrimal duct obstruction. *Br J Ophthalmol*. 1999;83:1032–5.
34. Amanat LA, Hilditch TE, Kwok CS. Lacrimal scintigraphy. II. Its role in the diagnosis of epiphora. *Br J Ophthalmol*. 1983;67:720-728.
35. Hurwitz JJ, Welham RAN, Maisey MN. Intubation macrodacryocystography and quantitative scintillography: The 'complete' lacrimal assessment. *Trans Am Acad Ophthalmol Otolaryngol*. 1976; 81:575-82.
36. Detorakis ET, Zissimopoulos A, Ionnakis K, Kozobolis VP. Lacrimal outflow mechanism and the role of scintigraphy: Current trends. *World J Nucl Med*. 2014; 13:16-21. doi: 10.4103/1450-1147.138569

37. Freitag S, Woog JJ, Kousoubris PD, Curtin GD. Helical computed tomography dacryocystography with three-dimensional reconstruction. *Ophthalm Plast Reconstr Surg*. 2002;18:121-32.
38. Bonnet F, Ducasse A, Marcus C, Hoeffel C. CT dacryocystography: normal findings and pathology. *J Radiol*. 2009;90:1685-93.
39. Wilhelm KE, Rudorf H, Greschus S, i sur. Cone-beam computed tomography (CBCT) dacryocystography for imaging of the nasolacrimal ducty system. *Clin Neuroradiol*. 2009;19:283-91.
40. Frances IC, Kappagoda MB, Cole IE, Bank L, Dunn GD. Computed tomography of the lacrimal drainage system: retrospective study of 107 cases of dacryostenosis. *Ophthalm Plast Reconstr Surg*. 1999;15:217-26.
41. Glatt HJ. Evaluation of lacrimal obstruction secondary to facial fractures using computed tomography or computed tomographic dacryocystography. *Ophthalm Plast Reconstr Surg*. 1996;12:284-93.
42. Amrith S, Goh PS, Wang SC. Lacrimal sac volume measurement during eyelid closure and opening. *Clin Experiment Ophthalmol*. 2007;35:135–9.
43. Amrith S, Goh PS, Wang SC. Tear flow dynamics in the human nasolacrimal ducts - A pilot study using dynamic magnetic resonance imaging. *Graefes Arch Clin Exp Ophthalmol*. 2005;243:127–31.
44. Detorakis ET, Drakonaki EE, Bizakis I, Papadaki E, Tsilimbaris MK, Pallikaris IG. MRI evaluation of lacrimal drainage after external and endonasal dacryocystorhinostomy. *Ophthalm Plast Reconstr Surg*. 2009;25:289–92.

45. Detorakis ET, Drakonaki E, Papadaki E, Pallikaris IG, Tsilimbaris MK. Watery eye following patent external DCR: An MR dacryocystography study. *Orbit*. 2010;29:239.
46. Detorakis ET, Zissimopoulos A, Katernellis G, Drakonaki EE, Ganasouli DL, Kozobolis VP. Lower eyelid laxity in functional acquired epiphora: Evaluation with quantitative scintigraphy. *Ophthal Plast Reconstr Surg*. 2006;22:25–9.
47. Ali MJ. Functional Obstructions of the Lacrimal System. U: Ali MJ ur. *Principles and Practice of Lacrimal Surgery*. New Delhi: Springer; 2014. Str. 143-147.
48. Hart Rh, Allen MJ, Rose GE U: Cohen AJ, Mercandetti M, Brazzo B , ur. *The Lacrimal System: Diagnosis, Management, and surgery*. 2. Izd. New York: Springer; 2014. Str. 95-118.
49. Leong SC, Macewen CJ, White PS. A systematic review of outcomes after dacryocystorhinostomy in adults. *Am J Rhinol Allergy*. 2010;24:81-90.
50. Amin M, Moseley IF, Rose GE. The value of intubation dacryocystography after dacryocystorhinostomy. *Br J Radiol*. 2000;870:604-607.
51. Shams PN, Chen PG, Wormald PJ, Sloan B, Wilcsek G, McNab A, Selva D. Management of functional epiphora in patients with an anatomically patent dacryocystorhinostomy. *JAMA Ophthalmol*. 2014;132:1127-1132.
52. Moscato EE, Dolmetsch AM, Silkiss RZ, Seiff SR. Silicone intubation for the treatment of epiphora in adults with presumed functional nasolacrimal duct obstruction. *Ophthal Plast Reconstr Surg*. 2012;28:35–9.
53. Fulcher T, O'Connor M, Moriarty P. Nasolacrimal intubation in adults. *Br J Ophthalmol*. 1998;82:1039–41.

54. Connell PP, Fulcher TP, Chacko E, et al. Long term follow up of nasolacrimal intubation in adults. *Br J Ophthalmol*. 2006;90:435–6.
55. Tucker SM, Linberg JV. Measurement of the resistance to fluid flow. *Ophthalmology*. 1995;102:1639–45.
56. Demirci H, Elner VM. Double silicone intubation for management of partial lacrimal system obstruction. *Ophthalmology*. 2008;115:383–5.
57. Sahlin S, Rose GE. Lacrimal drainage capacity and symptomatic improvement after dacryocystorhinostomy in adult presenting with patent lacrimal drainage systems. *Orbit*. 2001;20:173–9.
58. Brewis C, Yung M, Merkonidis C, et al. Endoscopic dacryocystorhinostomy in functional lacrimal obstruction. *J Laryngol Otol*. 2008;122:921–3.
59. Delaney YM, Khooshabeh R. External dacryocystorhinostomy for treatment of acquired partial nasolacrimal duct obstruction in adults. *Br J Ophthalmol*. 2002;86:533–5.
60. Cho WK, Paik JS, Yang SW. Surgical success rate comparison in functional nasolacrimal duct obstruction: simple lacrimal stent versus endoscopic versus external dacryocystorhinostomy. *Eur Arch Otorhinolaryngol*. 2013;270:535–40.
61. Sadiq SA, Downes RN. Epiphora: A Quick Fix. *Eye*. 1998;12:417-8.

12. Životopis

Rođen sam 17.10.1991. u Zagrebu. Pohađao sam Osnovnu školu Tituša Brezovačkog u Španskom. Nakon osnovne škole upisao sam Desetu gimnaziju „Ivan Supek“ u Zagrebu, opći smjer. Medicinski fakultet u Zagrebu upisao sam 2010. godine.

Aktivno se služim engleskim jezikom, a tijekom srednje škole učio sam i njemački jezik.