

Intestinalna opstrukcija u trudnoći

Hasanec, Michael

Master's thesis / Diplomski rad

2016

Degree Grantor / Ustanova koja je dodijelila akademski / stručni stupanj: **University of Zagreb, School of Medicine / Sveučilište u Zagrebu, Medicinski fakultet**

Permanent link / Trajna poveznica: <https://um.nsk.hr/um:nbn:hr:105:401086>

Rights / Prava: [In copyright](#)/[Zaštićeno autorskim pravom.](#)

Download date / Datum preuzimanja: **2024-07-13**



Repository / Repozitorij:

[Dr Med - University of Zagreb School of Medicine Digital Repository](#)



**SVEUČILIŠTE U ZAGREBU
MEDICINSKI FAKULTET**

Michael Hasanec

Intestinalna opstrukcija u trudnoći

DIPLOMSKI RAD



Zagreb, 2016.

**SVEUČILIŠTE U ZAGREBU
MEDICINSKI FAKULTET**

Michael Hasanec

Intestinalna opstrukcija u trudnoći

DIPLOMSKI RAD



Zagreb, 2016.

Ovaj diplomski rad izrađen je u Zavodu za gastrointestinalnu kirurgiju, Klinika za kirurgiju, KBC Zagreb pod vodstvom dr. sc. Gorana Augustina, dr. med. i predan je na ocjenu u akademskoj godini 2015/2016.

SADRŽAJ

1. SAŽETAK	i
2. SUMMARY	ii
3. UVOD.....	1
4. OBILJEŽJA INTESTINALNE OPSTRUKCIJE	3
5. KLJUČNE ODLUKE.....	5
6. DIFERENCIJALNE DIJAGNOZE.....	13
7. LIJEČENJE	15
8. PROGNOZA	18
9. KONSTIPACIJA I SINDROM IRITABILNOG KOLONA.....	19
10. ADINAMIČNA OPSTRUKCIJA	23
10.1. PARALITIČNI ILEUS.....	23
10.2. PSEUDOOPSTRUKCIJA	25
11. DINAMIČNA OPSTRUKCIJA	28
11.1. INTRALUMINALNA DINAMIČNA OPSTRUKCIJA.....	28
11.2. INTRAMURALNA DINAMIČNA OPSTRUKCIJA.....	31
11.2.1. VOLVULUS.....	31
11.2.2. KOLOREKTALNI KARCINOM	41
11.2.3. INTUSUSCEPCIJA	46
11.2.4. OPSTRUKCIJA STOME.....	52
11.2.5. STRIKTURE	53
11.3. EKSTRAMURALNA DINAMIČNA OPSTRUKCIJA	55
11.3.1. ADHEZIJE	55
11.3.2. HERNIJE I HETEROPIČNI PANKREAS	57
11.3.3. PERFORACIJA UTERUSA NAKON KIRURŠKI UČINJENOG POBAČAJA	66
11.3.4. GINEKOLOŠKI UZROCI INTESTINALNE OPSTRUKCIJE	74
11.3.5. NORMALNA TRUDNOĆA.....	77
12. ZAKLJUČAK.....	80
BIBLIOGRAFIJA	81
ZAHVALA.....	105
ŽIVOTOPIS	106

1. SAŽETAK

Intestinalna opstrukcija u trudnoći

MICHAEL HASANEC

Intestinalna opstrukcija je rijetka komplikacija trudnoće koja se pojavljuje u 1: 1,500 - 1: 66,431 trudnoću, a uz nju se vežu značajni morbiditeti majki i fetusa i rijetko mortalitet.

Uzroci su većinom jednaki onima netrudničke populacije i zahtijevaju jednaki kirurški pristup, najčešće u trećem trimestru trudnoće. Adhezije su najčešći uzrok opstrukcije tankog crijeva, dok opstrukcija debelog crijeva može biti uzrokovana tumorima, divertikulima i volvulusom. Bol u abdomenu u trudnoći predstavlja jedinstven dijagnostički izazov zato što uvećani uterus komplicira fizikalni pregled. Nadalje, odlaganje postavljanja dijagnoze zbog nespecifičnih simptoma i toga što su kliničari nevoljni koristiti test kao što je kompjuterizirana tomografija zbog rizika za fetus od radijacijskog zračenja. Također, puno je teže izvesti intestinalne operacije u prisustvu uvećanog, gravidnog uterusa, a moglo bi se susretati sve češće u budućnosti.

Najvažnije stvari za upamtiti su klinička sumnja na prisustvo opstrukcije i agresivna intervencija koji su potrebni da se smanje morbiditet i mortalitet ove rijetke komplikacije u trudnoći.

Ključne riječi: intestinalna, opstrukcija, trudnoća, adhezije

2. SUMMARY

Intestinal obstruction in pregnancy

MICHAEL HASANEC

Intestinal obstruction is a rare complication of pregnancy, occurring in 1: 1,500 - 1: 66,431 pregnancies, but is associated with significant maternal and fetal morbidity and rarely mortality.

It is mostly the result of the same causes and demands the same surgical attention that is given to the nonpregnant person, most commonly in the third trimester of pregnancy. Adhesions are the commonest cause of small bowel obstruction, while large bowel obstruction can be caused by tumors, diverticular disease and volvulus. Abdominal pain in pregnancy presents a unique diagnostic challenge, because enlarging gravid uterus complicates physical examination. Furthermore, the delay in diagnosis is due to nonspecific symptoms and clinicians are reluctant to use a test such as computed tomography because of radiation risk to a fetus. Also, it is more difficult to perform intestinal operations in the presence of an enlarged, gravid uterus and may be encountered more frequently in the future.

The most important things to remember are clinical suspicion of the presence of obstruction and aggressive intervention which are required to decrease the morbidity and mortality of this rare complication of pregnancy.

Keywords: intestinal, obstruction, pregnancy, adhesions

3. UVOD

Intestinalna opstrukcija u trudnoći je posljedica širokog spektra etioloških faktora kao i u netrudničkoj populaciji (dalje u tekstu općoj populaciji). S obzirom na uzrok opstrukcije, postoji niz mogućih terapijskih mogućnosti. Zato ovisno o uzroku i tipu kirurške intervencije prognoza varira u majke i u fetusa. Prvi publikirani slučaj intestinalne opstrukcije u trudnoći je objavljen 1841. godine [1].

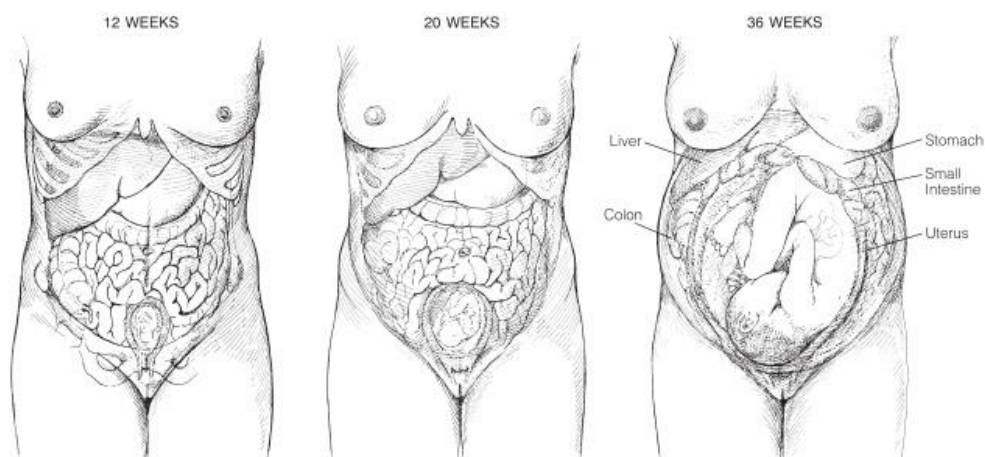
Intestinalna opstrukcija u općoj populaciji, kao i u trudničkoj populaciji obuhvaća opstrukciju tankog i debelog crijeva. Incidencija varira 1:1,500 - 1:66,431 trudnoću [2,3]. Poslije 1940. godine incidencija raste zbog sve većeg broja elektivnih i hitnih abdominalnih zahvata koji se izvode kao i zbog smanjenja postoperativnog mortaliteta. Izolirana opstrukcija tankog crijeva u trudničkoj populaciji je rijetka (1: 17,000) [4]. Ovakav širok raspon incidencije preslikava opće propuste u prijavljivanju ove komplikacije u literaturi ili su neki slučajevi objavljeni u časopisima koji nisu indeksirani u najpretraživanijim medicinskim bazama podataka. Mathews i Mitchell su rekli: „Neka ožiljak na abdomenu trudnice uvijek bude znak koja ukazuje da se tu može raditi o potencijalnoj opstrukciji.“ - ta tvrdnja bi uvijek trebala biti u mislima opstetričara i kirurga.

Intestinalnu opstrukciju u trudnoći najčešće uzrokuju: adhezije (54.6%), volvulus (25%), kolorektalni karcinom (3.7%), hernije (1.4%) i ostalo (15,3%) [5]. Približno polovica trudnica s intestinalnom opstrukcijom je apendektomirana i sama opstrukcija se najčešće pojavi u prvoj trudnoći nakon zahvata. U četvrtine je razlog volvulus koji je i najčešći precipitirajući faktor [6], no u općoj populaciji čini samo 3-5%. Malrotacija čini crijeva podložnijima volvusu [7].

Incidencija intestinalne opstrukcije u trudnoći je povećana tijekom prošlog stoljeća. Razlozi tome su: sve starija trudnička populacija, veća incidencija trudnica koje su prije imale zahvate na abdomenu, smanjen postoperativni mortalitet i svjetska populacija je značajno porasla zadnjih 40 godina.

Učestalost kada se opstrukcija najčešće pojavljuje u trudnoći je kontroverzna. Ludwig (1913.) i Mikulicz-Radecki (1926.) su sugerirali da je povećana incidencija u sljedećim periodima: tijekom četvrtog i petog mjeseca kada mater-

nica postaje abdominalni organ (nije više smještena samo u zdjelici), tijekom osmog i devetog mjeseca kada se glava fetusa spušta u zdjelicu, tijekom porođaja i ranog babinja kada se događa rapidna involucija maternice. Dosadašnji radovi prikazuju da se najviše slučajja prezentira tijekom trećeg trimestra [8,9,10].



Slika 1. Uvećanje uterusa zbog smještaja fetusa koji se razvija u njemu premješta intrabdominalni sadržaj superioro i čini pritisak na retroperitonealne strukture. Ovi učinci su posebice važni tijekom drugog i trećeg trimestra. Preuzeto iz Brooks et al [11].

4. OBILJEŽJA INTESTINALNE OPSTRUKCIJE

Težina opstruktivnih simptoma i znakova ovisi o lokaciji, stupnju i brzini napredovanja opstrukcije [12]. Simptomi intestinalne opstrukcije u trudnoći su abdominalna bol u 98%, povraćanje u 82% i konstipacija u 30% slučajeva. Bol u abdomenu prilikom palpacije se nalazi u 71% i abnormalna peristaltika u 55% slučajeva [5].

Prosječno vrijeme od nastupa simptoma do prijema u bolnicu iznosi od 48 do 84 sati, a nakon prijema prođe još 48 do 60 sati prije samog kirurškog zahvata. Iz navedenog se može vidjeti da je riječ o čak četiri dana odlaganja problema čime vrijeme ostaje i dalje značajan čimbenik visokog mortaliteta i morbiditeta.

Kod povraćanja je ključan znak fekulentan sadržaj nastao zbog fermentacije sadržaja crijeva uslijed opstrukcije; potrebno ga je razlikovati od povraćanja fekalnog sadržaja koje se pojavljuje ako postoji fistula između kolona i proksimalnog dijela probavne cijevi. Kolike se javljaju u ranoj fazi opstrukcije dok u kasnijim fazama mogu iščezavati, pogotovo ako je riječ o kompletnoj opstrukciji. Od krucijalne je važnosti upamtiti da sve kolike u trudnoći nisu nužno uzrokovane maternicom čime i preuranjeni trudovi mogu zakomplicirati intestinalnu opstrukciju i obratno. Konstipacija može biti i relativna, tada stolica i vjetrovi ne prolaze ako je opstrukcija visoko i time distalno ništa ne prolazi. Distenzija abdomena se pojavljuje kako opstrukcija sve više progredira uz koju postoje zvukovi zveckanja. Poteškoće u dijagnozi i same loše posljedice proizašle zbog neprimjerenog konzervativnog liječenja su tako velike da ako postoji bilo kakva neuobičajena bol potrebno je učiniti laparotomiju.

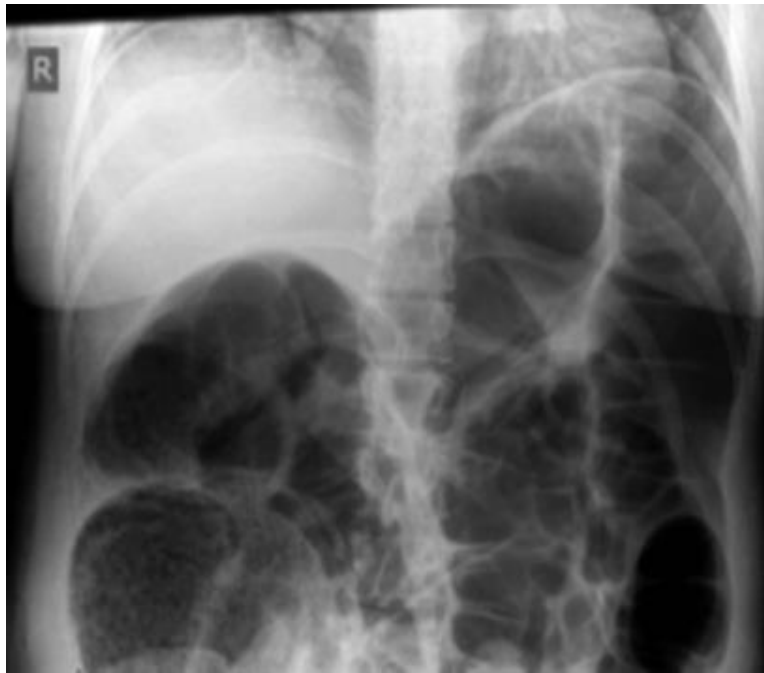Intestinalna opstrukcija se može klasificirati u dva tipa: dinamički i adinamički. Dinamički tip opstrukcije je onaj u kojem peristaltika radi protiv mehaničke opstrukcije. Može biti akutnog ili kroničnog oblika. U adinamičnom tipu nema mehaničke opstrukcije, peristaltika je odsutna ili neadekvatna.

Bez obzira na etiologiju ili brzinu nastupa bolesti, u dinamičkoj opstrukciji crijevo proksimalno od opstrukcije se dilatira, a crijevo ispod mjesta opstrukcije više nema normalnu peristaltiku i apsorpciju sve dok ne postane prazno i kolabira. Početno, proksimalna peristaltika je pojačana zbog toga što želi nadvladati opstrukciju. Ukoliko to ne uspije crijevo se širi i dalje, a snaga peristaltike opada pa dolazi do mlohavosti i paralize. Distenziju proksimalno od opstrukcije uzrokuju plinovi i tekućine. Tijekom opstrukcije dolazi do značajnog porasta broja aerobnih i anaerobnih mikroorganizama koji proizvode sve više plinova. Reapsorbiraju se kisik i ugljikov dioksid pa većinom ostanu dušik (90%) i sumporovodik. Tekućine se sastoje od raznih probavnih sokova: 500 mL sline, 500 mL žuči, 500 mL pankreasnog sekreta i 1L želučanog soka koje se proizvedu u 24 sata. Sav taj sadržaj se akumulira u lumenu crijeva budući da je apsorpcija u opstruiranom crijevu usporena [12].

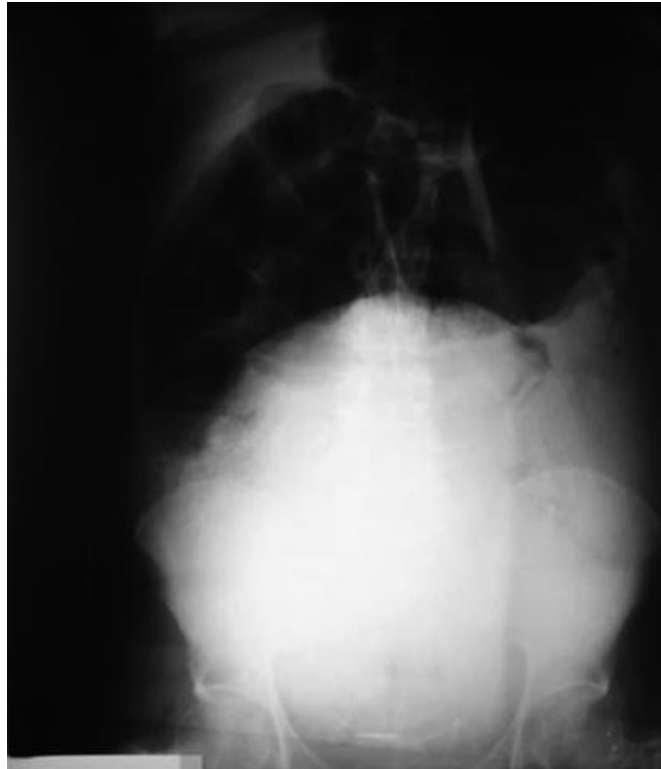
Do dehidracije i gubitka elektrolita dolazi zbog: smanjenog unosa per os, defektne intestinalne apsorpcije, gubitka putem povraćanja, sekvestracije u lumenu crijeva i transudacije tekućine u peritonealnu šupljinu pri čemu nastaje ascites [13].

5. KLJUČNE ODLUKE

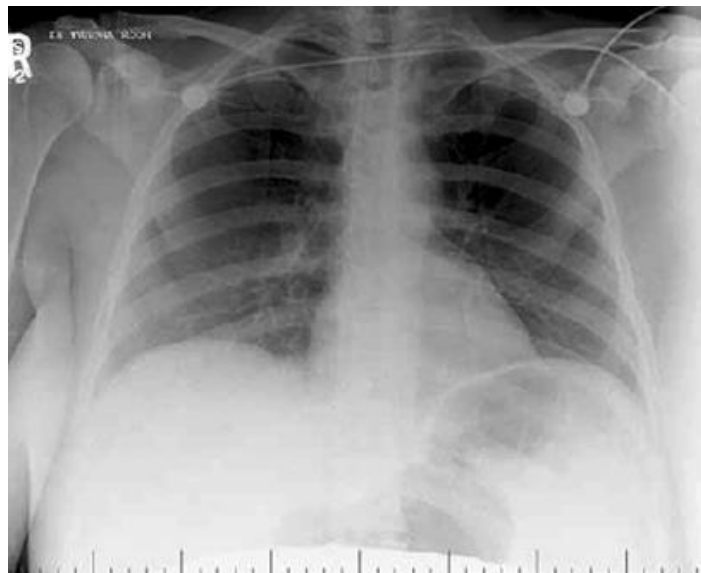
Prva od odluka koju moramo donijeti je li opstrukcija u tankom ili debelom crijevu. Kod opstrukcije u tankom crijevu povraćanje se javlja u ranijoj fazi, distenzija je manja, a bol je smještena u gornjem dijelu abdomenu. Ključnu ulogu u postavljanju dijagnoze ima nativni RTG abdomena koji pokazuje centralne sjene uzrokovane plinovima s Kerckringovim valvulama koje u potpunosti ispunjavaju lumen i nema prisutnosti zraka u debelom crijevu. Kod opstrukcije debelog crijeva bol je konstantnija, nativni RTG abdomena pokazuje periferne sjene proksimalno od blokade uzrokovane plinovima, ali ne i u rektumu, osim ako nije učinjen digitorektalni pregled. Haustre debelog crijeva ne presijecaju cijelu širinu lumena. Ako je ileocekalna valvula kompetentna (ne dozvoljava refluks), bol se može osjećati zbog distenzije cekuma [12]. Također, može se snimiti RTG snimka toraksa u stojećem položaju s ciljem da se dokažu proširene crijevne vijuge čime se manje zrači abdomen, a time i fetus kao i perforacija organa.



Slika 2. RTG abdomena u ležećem položaju koji prikazuje proširenu dilataciju kolona bez slobodnog zraka. Preuzeto iz Saha et al [14].



Slika 3. Nativni RTG abdomena koji pokazuje sigmoidni volvulus u trudnoći. Karakteristike sigmoidnog volvulusa su iskrivljene zbog uvećanog uterusa. Preuzeto iz Togo et al [15].



Slika 4. RTG snimka toraksa pokazuje dilatirane vijuge ispunjene zrakom ispod lijeve hemidijafagme. Zaštita od zračenja donjeg abdomena je prisutna. Preuzeto iz Hogan et al [16].

Druga odluka je radi li se o ileusu (funkcionalnoj opstrukciji zbog smanjenje pokretljivosti crijeva) ili mehaničkoj opstrukciji. U ileusu nema boli i odsutni su zvukovi peristaltike.

Treća odluka je diferenciranje stanja: jednostavna opstrukcija, zatvorena petlja crijeva ili strangulacija. U slučaju **jednostavne opstrukcije** nalazimo samo jedno mjesto opstrukcije bez vaskularne kompromitacije. Kada je riječ o **zatvorenoj petlji** stvar je u tome što je došlo do opstrukcije na dva mjesta (sigmoidni volvulus, distenzija s kompetentnom ileocekalnom valvulom) čime se događa jaka distenzija s rizikom za perforaciju - mišićni defans i perforacija se događaju najčešće kod cekuma jer je tamo crijevo najtanje i šire u odnosu na ostatak crijeva. Urgetna dekompresija je nužna ako promjer crijeva bude veći od 12 cm. **Strangulacija** je situacija kad bude kompromitirana krvna opskrba i sama pacijentica bude u lošijem stanju no što je to očekivano. Bol je oštrija i konstantnija nego što su to kolike u središnjem dijelu abdomena. Kardinalan znak je podražaj potrbušnice. Mogu se pojaviti vrućica kao i porast broja leukocita skupa s drugim znakovima mezenterijalne ishemije (klasična trijada = akutna ozbiljna i teška konstantna abdominalna bol, bez abdominalnih znakova i rapidna hipovolemija koja vodi u šok) [12]. Dodatni mogući znakovi su tahikardija i acidoza [17]. Kasne manifestacije intestinalne opstrukcije su dehidracija, oligurija, hipovolemijski šok, pireksija, septikemija, respiratorne poteškoće i peritonizam [13].

Četvrta odluka je ona u kojoj se odlučuje koji slikovni modalitet koristiti za donošenje dijagnoze. Tijekom trudnoće slikovni modaliteti koji nisu povezani s ionizirajućim zračenjem kao što su UZV i MR bi se trebali preferirati, kad god je to moguće, u odnosu na modalitete koji koriste ionizirajuće zračenje. Fiziološke promjene tijekom trudnoće mogu promijeniti prezentaciju čestih patologija. Trudnicama bi trebalo biti savjetovano da izlaganje X-zrakama od jedne dijagnostičke procedure, tipično manje od 5 rada, nije povezano s porastom fetalnih anomalija ni gubitkom trudnoće. Zabrinutost o mogućim učincima visokih doza ionizirajućeg zračenja ne bi smjelo sprječavati korištenje medicinski indiciranih slikovnih modaliteta na trudnicama. Princip ALARA (as low as reasonably achi-

evable) bi se trebao slijediti kada se koriste slikovni modaliteti koji koriste ionizirajuće zračenje [18].

„Ne kažnjavaj ju zato što je trudna!“ je prikladan pristup radiologa i kliničara kod vođenja trudnice s akutnim abdomenom. Odgađanje donošenja dijagnoze može dovesti do lošeg ishoda. Manjak svijesti o izboru slikovnog modaliteta za određeni klinički scenarij nije neuobičajena. Međutim, kada se ukaže potreba za korištenjem CT-a to se ne bi smjelo odgađati zbog zabrinutosti za izloženost fetusa ionizirajućem zračenju. Jedno korištenje CT-a za trijažiranje trudnice u akutnom distresu se pokazalo da vodi povoljnijeg maternalnog i fetalnog ishoda [19].

Izlaganje ionizirajućem zračenju može dovesti do dva tipa učinaka – deterministički i stohastički učinak [20]. Procijenjeno izlaganje fetusa pri zračenju je prikazano u tablici 1. Deterministički učinci, poznati i kao fenomen praga imaju „nivo bez štetnih učinaka“ za određen ishod, što znači da ako je izlaganje zračenju manje od unaprijed određenog ne očekuju se neželjeni učinci. Gubitak trudnoće, kongenitalne malformacije, neurobiheviornalne abnormalnosti i zaostajanje u rastu fetusa su deterministički učinci. Sažetak suspektnih in utero induciranih učinaka zračenja je prikazana u tablici 2.

Tablica 1. Procijenjeno izlaganje fetusa zračenju prilikom čestih radioloških procedura [21]

Procedura	Izlaganje
RTG toraksa (2 snimke)	0.02–0.07 mrad
RTG abdomena (1 snimak)	100 mrad
RTG snimka kuka (1 snimak)	200 mrad
Mamografija	7-20 mrad
Barijev kontrast ili serija snimaka tankog crijeva	2-4 rad
CT glave ili toraksa	<1 rad
CT abdomena i lumbalne kralježnice	3,5 rad
CT pelvimetrija	250 mrad

Tablica 2. Sažetak suspektnih in utero induciranih determinističkih učinaka zračenja [22,23]

Gestacijska dob (tjedni)	Doza zračenja 50–100 mGy (5–10 rad)	Doza zračenja >100 mGy (>10 rad)
0–2	nema	nema
3–4	vjerojatno nema	moгуć spontan pobačaj
5–10	potencijalni učinci su preblagi za kliničku detekciju	raste vjerojatnost za moguće malformacije kako se povećava doza
11–17	potencijalni učinci su preblagi za kliničku detekciju	povećan rizik za deficit IQ ili mentalnu retardaciju koja se povećava po učestalosti i težini koliko raste doza
18–27	nema	deficiti IQ se ne mogu detektirati pri dijagnostičkim dozama
>27	nema	nije primjenjivo za dijagnostičku medicinu

Suprotno od prethodnih, stohastički učinci nemaju prag i mogu se pojaviti pri bilo kojoj dozi zračenja. Rizici od tumora i genski defekti su stohastički učinci [20]. Sveukupno, ukupna doza pozadinskog zračenja koju fetus primi tijekom cijele trudnoće je manja od 0,1 rad (1 mSv) [24,25]. Po American College of Radiology, izlaganje zračenju nijedne slikovne dijagnostike do tog stupnja ne rezultira tako da ugrožava dobrobit fetusa u razvoju [26]. Izlaganje manje od 5 rad (50 mSv) nije povezano s porastom fetalnih anomalija ili gubitka trudnoće [24].

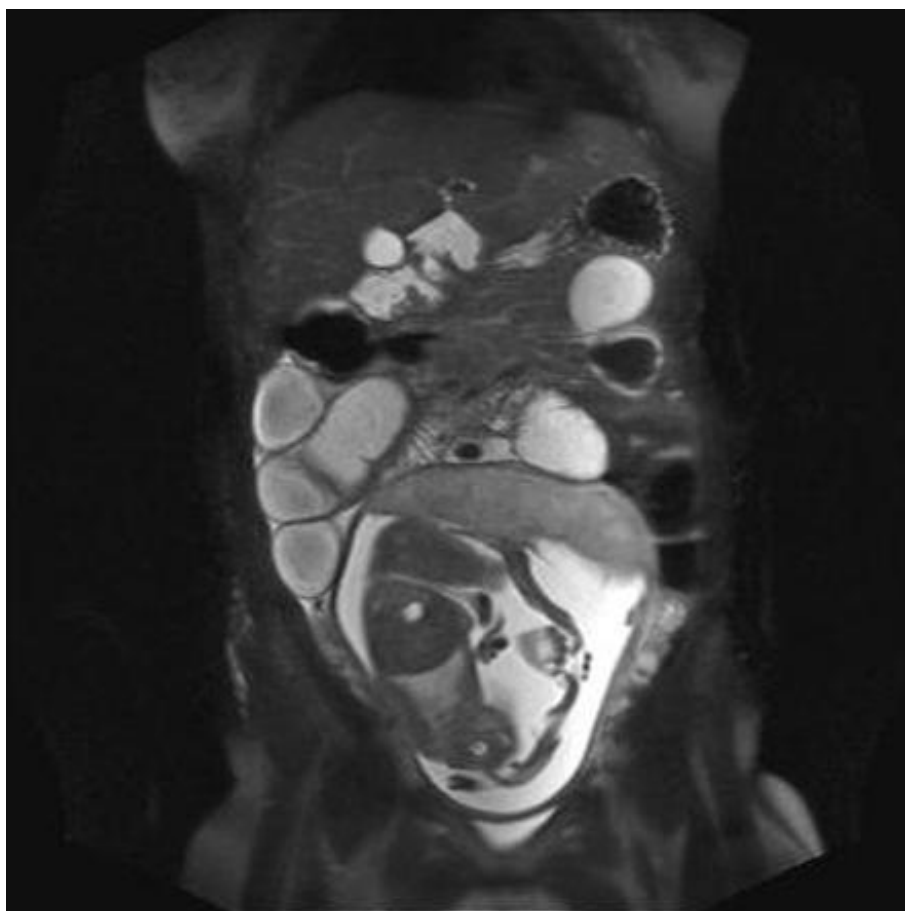
Zračenje tijekom rane trudnoće može rezultirati spontanim pobačajem; međutim ako se gestacija nastavi nema poznatih deletornih dugoročnih učinaka. Najvulnerabilniji period je od 8. do 15. tjedna gestacije s učincima ionizirajućeg zračenja na fetus u razvoju koje može dovesti do intrauterinog zastoja u rastu i defekata središnjeg živčanog sustava (mikrocefalija, mentalna retardacija). Poslije 15. tjedna fetus u razvoju je puno manje osjetljiv na učinke zračenja. Karcinogeni rizik ionizirajućeg zračenja još nije jasan u potpunosti. Prema International Commission on Radiological Protection, najbolja kvantitativna procjena rizika je jedan tumor na 500 fetusa izloženih zračenju jačine 30

mGy (3 rad) [24]. Procijenjeno je da 1-2 rad izloženosti fetusa može povećati rizik za leukemiju 1,5 do 2 puta u odnosu na prirodnu incidenciju i da će 1 u 2,000 djece izloženih ionizirajućem zračenju in utero razviti leukemiju u djetinjstvu [21,28]. Doza zračenja prilikom snimanja CT-a kojoj je fetus izložen ovisi o majčinom opsegu abdomena i koliko je fetus duboko u odnosu na površinu kože prednje strane tijela [28]. Čim je veći majčin promjer i veća dubina fetusa od površine kože prednje strane tijela manja je fetalna doza zračenja. Ona isto varira u odnosu na parametre skeniranja. Izloženost od najmanje 100 mGy (10 rad) je potrebno prije razmišljanja o mogućoj terminaciji trudnoće [29].

Izlaganje dijagnostičkom zračenju tijekom trudnoće je povezano s visokim razinama anksioznosti u trudnica i njihovih pružatelja zdravstvene skrbi. Liječnici bi trebali koristiti na dokazima zasnovano savjetovanje kako bi ublažili pogrešnu percepciju rizika. Kada se savjetuje žene i obitelj reproduktivne dobi, važno je obavijestiti ih o pozadinskim rizicima efekata na razvoj fetusa za koje su sve zdrave žene pod rizikom [20,30,31]. Žene bi svakako trebalo savjetovati da izlaganje X-zrakama pri samo jednoj dijagnostičkoj proceduri ne rezultira štetnim učincima po fetus. Specifično, izlaganje manje od 5 rad nije povezano s porastom fetalnih anomalija ni gubitkom trudnoće [22,23]. Jednostavnije je savjetovati obitelji s obzirom na determinističke rizike jer je izlaganje ispod razine koje bi dovele do štetnih učinaka, prikladno je informirati obitelj da im rizik nije povećan. Za onkogene ili mutagene rizike radiolog može informirati obitelj da je rizik zanemarivo mali. Dobivanje pristanka trudnice je od vitalne važnosti u osiguravanju sveobuhvatne medicinske skrbi. Zaključak bi bio da se ne preporuča raditi više od 2 CT abdomena tijekom 8.-15. tjedna trudnoće, a maksimalno tri za bilo koju gestacijsku dob jer je s valjanim indikacijama mnogostruka veća korist od ionizirajuće slikovne dijagnostike u smislu donošenja prave dijagnoze i daljnjeg terapijskog tijeka i uspješnosti liječenja nego što je rizik od dobivanja tumora u fetusa.

UZV i MR se tradicionalno smatraju sigurnima u trudnoći jer ne proizvode ionizirajuće zračenje. Međutim, izlaganje energiji od UZV je ograničeno na 94 mW/cm² od strane američke FDA (Food and Drug Administration) [21]. MR bi

sa svojim varijabilnim magnetskim poljima i pulsним radiofrekventnim gradijen-tima mogla teoretski povećati rizik od opasnih bioloških učinaka, pobačaja i učinaka zagrijavanja u fetusa [32,33]. Podaci prisutni do 2013. godine nisu do-kumentirali nikakav deletoran učinak prilikom izlaganju fetusa u razvoju magnetskoj rezonanci [34]. American College of Radiology (ACR) odobrava korištenje slikovne dijagnostike u bilo kojem trimestru, iako odvrća od nepotre-bnog korištenja MR [35,36].



Slika 5. MR u prednosti u odnosu na CT, potvrđuje opstrukciju tankog crijeva s tranzicijskom točkom. Fibrozne adhezije su pronađene na operativnom zahvatu. Preuzeto iz Jones [37].

Jodna kontrastna sredstva prelaze placentu i ulaze u fetalnu cirkulaciju. Međutim, nema prijavljenih teratogenih efekata s ovim kontrastnim sredstvima. Premda paramagnetska kontrastna sredstva vjerojatno ne čine štetu, u trudnoći se trebaju koristiti samo ako potencijalni benefit nadilazi potencijalni rizik po

fetus. Gadolinij se pokazao teratogenim u studijama na životinjama [24]. Kontrastni agensi bazirani na gadoliniju su klasificirani kategorijom C u trudnoći od strane FDA i rutinsko korištenje se ne odobrava [38]. Trenutne ACR smjernice za sigurno korištenje MR preporučuju da se kontrastni agensi ne primjenjuju rutinski i da odluka mora biti donešena od strane radiologa samo na osnovi „case-by-case“ s analizom rizik/benefit [34].

6. DIFERENCIJALNE DIJAGNOZE

Zbog oвеćег броја узрока опструкције, трудноће, стања сличне симптоматологије, као и разликама у терапијском приступу те због различитих класифицирања диференцијалних дијагноза овдје ће бити приказана систематизирана уједињена листа темељена на доступној литератури. Због мале инциденције интестиналне опструкције у трудноћи укључене су и диференцијалне дијагнозе за опћу популацију зато јер увијек постоји могућност да се догоди нови случај, односно открије нови узрок опструкције у трудноћи који није споменуто у литератури. Свака од група диференцијалних дијагноза ће бити детаљније расправљена у идућим поглављима оvisно о томе колико је учестала.

Tablica 3. Diferencijalne dijagnoze intestinalne opstrukcije u trudnoći [13,17]

DIFERENCIJALNE DIJAGNOZE	
ADINAMIČNA OPSTRUKCIJA (FUNKCIONALNI ILEUS)	DINAMIČNA OPSTRUKCIJA (MEHANIČKI ILEUS)
<p>PARALITIČNI ILEUS</p> <ol style="list-style-type: none"> 1. abdominalna operacija 2. infekcije: sepsa, intraabdominalni apsces, peritonitis, pneumonija 3. disbalans elektrolita: hipokalijemija, hipomagnezijemija, hipermagnezijemija, hiponatrijemija 4. lijekovi: antikolinergici, opijati, fenotijazini, blokatori kalcijevih kanala, triciklički antidepresivi 5. hipotiroidizam 6. ureteralne kolike 7. retroperitonealno krvarenje 8. ozljeda kralježnične moždine 9. infarkt miokarda 10. mezenterijska ishemija 	<p>INTRALUMINALNA</p> <ol style="list-style-type: none"> 1. bezoari (fito, triho) 2. strana tijela 3. žučni kamenci 4. ascaris 5. sterkoliti, fekalna impakcija 6. hrana (nakon totalne gastrektomije)
<p>PSEUDOOPSTRUKCIJA</p> <p>primarni uzroci</p> <ol style="list-style-type: none"> 1. obiteljski tipovi: obiteljske visceralne miopatije (tipovi I, II i III), obiteljske visceralne neuropatije (tipovi I i II), visceralna miopatija dječje dobi (tipovi I i II) 2. sporadični tipovi: visceralne miopatije, visceralne neuropatije <p>sekundarni uzroci</p> <ol style="list-style-type: none"> 1. poremećaji glatkih mišića: poremećaji kolagena u krvnim žilama (npr. skleroderma), mišićne distrofije (npr. miotonična distrofija), amiloidoza 2. neurološki uzroci: Chagasova bolest (endemski), Parkinsonova bolest, ozljede kralježnične moždine 3. metabolički: dijabetes, hipotiroidizam, hipoparatiroidizam, hipokalijemija, uremija, miksedem, intermitentna porfirija 4. radijacijski enteritis 5. farmakološki uzroci: fenotijazini, triciklički antidepresivi, laksativi 6. virusne infekcije: CMV, EBV 7. Ogilvie sindrom 8. šok: opekline, infarkt miokarda, moždani udar, idiopatski, septikemija, postoperativno 9. iritacija retroperitoneuma: krv, urin enzimi (pankreatitis), tumori 10. Hirschsprungova bolest, idiopatski megakolon 	<p>INTRAMURALNA</p> <ol style="list-style-type: none"> 1. strikture: radijacijske, postishemijske 2. maligniteti: primarni tankog crijeva, sekundarni tankog crijeva (metastaze melanoma), lokalna invazija intraabdominalnog tumora (dezmoidni tumori), karcinomatose, karcinom želuca, pankreasa, adenokarcinom kolona, limfom, sarkom 3. intususcepcija 4. opstrukcija stome 5. volvulusi: cecalni, želuca, tankog crijeva, sigmoidni 6. trauma: hematomi, rupture 7. upalni i infektivni uzroci: tuberkuloza, Chronova bolest, ulcerozni kolitis, Meckelov divertikul, divertikulitis 8. cistična fibroza 9. kongenitalne anomalije: membrane 10. akutni apendicitis
	<p>EKSTRAMURALNA (EKSTRINZIČNA)</p> <ol style="list-style-type: none"> 1. adhezije, priraslice i omče 2. hernije: vanjske (ingvinalna, femoralna, paraumbilikalna, incizijska, opturatorna, Spiegelova), unutarnje (nakon Roux-en-Y gastric bypass zahvata, lumbalna, foramena Winslow, defekt u mezenteriju, defekt u transverznom mezokolonu, defekt u širokom ligamentu, kongenitalna ili stečena dijafragmalna hernija, duodenalna retroperitonealna fosa – lijevo paraduodenalno i desno duodenojunalnom cecalna/apendiksna retroperitonealna fosa – gornja i donja, intersigmoidna fosa) 3. opstrukcija izlaza želuca: heteropični pankreas, peptični ulkus, karcinom želuca 4. endometrioza 5. stenoza stome 6. epiploični appendagitis 7. kongenitalne anomalije: malrotacije, duplikacije 8. normalna trudnoća 9. perforacija uterusa nakon abortusa 10. ektopična trudnoća 11. lithopaedion

7. LIJEČENJE

Opći principi liječenja su da mjesto, brzina nastanka i opseg opstrukcije predodređuju konačnu terapiju. Strangulacija, zatvorena petlja i opstrukcija debelog crijeva zahtijevaju kirurški zahvat, dok se ileus i nekompletna opstrukcija tankog crijeva (problem adhezioze kod novih zahvata na abdomenu) mogu inicijalno tretirati konzervativnim metodama.

Započinjanje zbrinjavanja pacijenta kreće odmah i pri tome se koristi nazogastrična sonda za „drip and suck“, kao što se i postavi venski put zbog rehidracije i korekcije neravnoteže elektrolita. Zabranjuje se uzimanje bilo čega per os, ali sama crijeva mogu proizvesti do 9 L tekućine dnevno. Uz navedene stvari daje se analgezija i učine se testovi (kompletna krvna slika, urea, elektroliti, amilaza, nativni RTG abdomena, RTG snimka toraksa u stojećem položaju i kateterizacija za kontrolu statusa tekućina). Dodatno se može učiniti kolonoskopija uz Gastrografin, no moguća je perforacija. Korištenjem CT-a se može vidjeti tranzicijska zona.

Tip kirurškog zahvata ovisi o dijagnozi: enteroliza, ekcizija, premošćivanje ili proksimalna dekompresija.

Ukoliko postoji kompletna opstrukcija, ali nema dokaza intestinalne ishemije, razumno je pričekati dok se pacijentica ne resuscira. U slučaju da ne se zna mjesto opstrukcije najbolji prikaz se ostvaruje incizijom u medijalnoj liniji. Kad god je moguće treba učiniti operativnu dekompresiju. Najlakši i najsigurniji način je postavljanje orogastričnog tubusa i protiskivanje sadržaja tankog crijeva retrogradno do želuca gdje se može aspirirati.

Određivanje vijabilnosti crijeva je ponekad teška zadaća. Ako postoji dvojba, crijevo treba omotati u toplu kupku 10 minuta s povećanom oksigenacijom i onda opet pristupiti provjeri, pogotovo mezenteričnih krvnih žila i pulzacija u arkadama. Vijabilnost se potvrdi bojom, bistroćom i peristaltikom. Ako se ne uspije potvrditi vijabilnost, treba se učiniti resekcija crijeva i treba pokušati izbjeći sindrom kratkog crijeva.

Ukoliko je pacijentica u septičnom stanju tako da zahtijeva inotropnu terapiju ili će trebati postoperativnu intenzivnu njegu visokog stupnja treba

razmisliti o postavljanju stome. Uvijek treba imati na umu reperfuzijski sindrom zbog otpuštanja upalnih medijatora. Kada se ne učini resekcija ili postoje multipla područja ishemije trebalo bi činiti „second-look“ laparotomiju nakon 24-48 sati.

Ukoliko nije sigurno radi li se o akutnom apendicitisu ili intestinalnoj opstrukciji radi se incizija u medijalnoj liniji u donjem dijelu abdomena. Taj rez je u prednosti u odnosu na inciziju paramedijalno desno u donjem dijelu abdomena. Ponovni rez, iako se u prošlosti široko prakticirao, je teško raširiti, puno teže zatvoriti i pristup zdjelici i peritonealnoj šupljini je jako loš [13].

Totalna parenteralna prehrana i sindrom dohrane (refeeding sindrom) su bitne stavke koje treba razmotriti u liječenju pacijentica. Sindrom dohrane je prvi puta primijećen tijekom Drugog svjetskog rata kada su zarobljenici koji su bili u japanskom zatočeništvu nakon gladovanja imali normalan dijetalan režim i zbog toga ubrzo razvili neurološke i kardiovaskularne abnormalnosti [39]. Patofiziologija tog poremećaja se sastoji u tome da kada unos kalorija koje se odnose na bjelančevine bude veći od onih koje pacijent može tolerirati (ugljikohidratni ili proteinski šok) čime dolazi do brzog porasta proizvodnje inzulina. Ovo se može dogoditi i u osoba koje su na normalnom dijetalnom režimu temeljenom na njihovim nutritivnim, metaboličkim i fizičkim potrebama, kao što može nastati i ako se unosi samo glukoza. Ovo otpuštanje inzulina je povezano s mogućom neosjetljivošću na inzulin što dovodi do povećanog unosa glukoze, tekućina i elektrolita (ovisno o koncentracijama u plazmi) u stanice. Sindrom dohrane se manifestira u obliku metaboličkih promjena (hipokalijemija, hipofosfatemija, hipomagnezijemija, promijenjen metabolizam glukoze, disbalans tekućina) ili fizioloških promjena (aritmije, promjene stanja svijesti, epileptični napadaji, srčana ili respiracijska depresija) i potencijalno kao smrt [40].

Totalna parenteralna prehrana u trudnoći se uspješno koristi u trudnica s trudničkom hiperemEZom u postintestinalnoj kirurgiji i kod akutnog pankreatitisa [3]. Levine i Esser su 1988. godine prikazali da totalna parenteralna prehrana nije kompromitirala majčino dobivanje na masi i rast fetusa [41]. Lee et al su utvrdili da bi u trudnica prosječan dnevni unos kalorija putem totalne parente-

ralne prehrane trebao iznositi 2,430 kalorija [42]. Međutim, bolje je povećati dnevni unos kalorija kako bi se izbjegao sindrom dohrane.

8. PROGNOZA

U preglednom radu o intestinalnoj opstrukciji tijekom trudnoće objavljenom 1937. godine maternalna smrtnost je iznosila 21%, a mortalitet fetusa je iznosio 50% [3]. Treba napomenuti da intestinalna opstrukcija uključuje širok spektar etioloških faktora i zato nije jedina koja utječe na prognozu već udio ima i primaran uzrok.

Zbog odugovlačenja postavljanja dijagnoze i oklijevanja u odluci da se operira trudnica mortalitet majki je bio visok. Bellingham et al [43] su objavili da su preuranjeni trudovi imali kao posljedicu neonatalnu smrtnost kod 33% njihovih pacijentica s opstrukcijom u drugom trimestru, dok su Harer i Harer [44] prikazali da je perinatalni gubitak iznosio 47 % kod opstrukcije u trećem trimestru. Hipoksija i hipotenzija tijekom anestezija bi se trebali spriječiti budući da su najčešći uzroci smrti fetusa. Morris je 1965. objavio da je stopa smrtnosti iznosila 11.5 % među 26 pacijentica [45]. Zadnjih pedeset godina smrtnost majki se smanjila na približno 6% po podacima objavljenim u raznim serijama studija objavljenih na engleskom jeziku. Smrtnost fetusa je još uvijek ostala značajno visoka. Nadalje, samo jedna trećina pacijentica s prenatalnom opstrukcijom crijeva je iznijelo trudnoću u terminu nakon operativne rezolucije opstrukcije. Ove činjenice naglašavaju važnost onoga što treba upamtiti – kada intestinalna opstrukcija komplicira trudnoću dva pacijenta su pod rizikom [46]. Problem je da postoji premalo podataka o preživljenju fetusa tijekom prve polovice dvadesetog stoljeća. U radu Webstera et al [47] koji je uključivao pretraživanje Medline i PubMed baza podataka od 1992. do 2014. godine pronađeno je 64 slučajeva opstrukcije tankog crijeva u trudnoći i rezultati su da majčin je mortalitet iznosio 2%, dok je fetalni bio 17%. U slučajevima gdje su uzrok bile priraslice 91% slučajeva je liječeno kirurški s mortalitetom fetusa od 14%, a dva slučaja su liječena konzervativno bez komplikacija. MR se za postavljanje dijagnoze koristio u 11% slučajeva, dok CT u 13% slučajeva.

9. KONSTIPACIJA I SINDROM IRITABILNOG KOLONA

Poremećaji probavnog sustava su česti u trudnoći. Konstipacija je jedna od najčešćih medicinskih stanja koja zahvaća opću populaciju s prevalencijom do 30% [48]. U trudnoći se nalazi na drugom mjestu po učestalosti najčešćih pritužbi vezanih uz probavni sustav, a jedino je češća mučnina.

Pacijentice bez podataka u anamnezi o crijevnim smetnjama mogu po prvi put razviti konstipaciju u samoj trudnoći, a one koje su već prije imale konstipaciju prikazuju svoje simptome puno gorima nego što su bili dok nisu bile trudne. Marshall et al prikazuju da 35% žena pati od konstipacije tijekom trudnoće [49]. Ova Irska studija je obuhvatila 7,000 pacijentica i pokazala da manje primipara u odnosu na multipare ima konstipaciju – 35% u odnosu na 39-42%. Studija provedena u Ujedinjenom kraljevstvu obuhvatila je 94 pacijentice koje su vodile dnevnik simptoma tijekom trudnoće. U tom istraživanju su definirali funkcionalnu konstipaciju ako je zadovoljavala dva ili više simptoma iz Rimskih dijagnostičkih kriterija III.

Tablica 4. Rimski dijagnostički kriteriji III za konstipaciju [50]

1. Mora uključivati dvoje ili više od sljedećeg:

- napinjanje u barem 25% defekacija
- grudasta ili tvrda stolica u barem 25% defekacija
- osjećaj nekompletnog pražnjenja u barem 25% defekacija
- osjećaj anorektalne opstrukcije kod 25% defekacija
- potreba za evakuacijom fecesa rukom kod 25% defekacija
- rjeđe od 3 stolice tjedno

2. Rijetka stolica je prisutna samo uz laksative

3. Nedovoljno kriterija za sindrom iritabilnog kolona

Ispunjenje kriterija u zadnja 3 mjeseca sa započinjanjem simptoma barem 6 mjeseci do donošenja dijagnoze.

Prevalencija funkcionalne opstipacije je bila 35% u prvom trimestru, 39% u drugom trimestru, 21% u trećem trimestru i 17% u postpartalnom razdoblju [51]. Isti autori su proveli odvojenu prospektivnu analizu higijene stolice tijekom trudnoće [52]. Simptomi nepotpunog pražnjenja su najveći u prvom trimestru i udio je iznosio 21% te se smanjivao do 12,5% u babinju. Sveukupno, osjećaj nepotpunog pražnjenja i vrijeme provedeno prilikom defekacije su bili viši u sva tri trimestra nego što su bili u babinju. Zanimljivo je napomenuti da u istoj grupi ispitanica osjećaj hitnoće pražnjenja crijeva se smanjuje kako trudnoća napreduje i prestaje se smanjivati u trećem trimestru. Hitnoća pražnjenja crijeva je povećana za 24% u babinju u odnosu za vrijeme u trudnoći. Nema razlike u majki koje doje i one koje ne doje. Vrlo je vjerojatno da su uzroci konstipacije u trudnoći multifaktorski. Jednu od uloga imaju prehrambene navike i životni stil, ali tu su isto važne hormonalne i mehaničke promjene. Pretrage su usmjerene isključivo na poremećaje koje se može liječiti kao što su hipotiroidizam ili hiperkalcijemija. Svakoj pacijentici koja ima konstipaciju se trebaju učiniti nalazi: KKS, TSH, serumski kalcij i glukoza.

Konstipacija se odnosi na poteškoće u prolasku stolice i neučestale crijevne peristaltike, koje nije sekundarna posljedica zbog nekog predležućeg uzroka [53]. Rimski kriteriji su standardizirana klinička mjera prilikom određivanja konstipacije, ali ne uzimaju u obzir konstipaciju vezanu uz trudnoću [50]. Pacijentice se mogu žaliti na simptome vezane uz učestalost i poteškoće u prolazu stolice koji ne moraju biti striktno onakvi kakvi su u kriterijima. Mogu se fokusirati na simptome kao što su napinjanje, stolice koje su ekstremno tvrde, neproduktivne hitne potrebe za pražnjenjem i osjećaj nepotpunog pražnjenja. Zato je moguće da se pacijentica žali na konstipaciju iako svakodnevno ima pražnjenje. Pojednostavljen set kriterija za dijagnozu konstipacije uključuje smanjenu učestalost stolice (manje od 3 tjedno), tvrde stolice, i/ili problemi prilikom evakuacije fecesa. Ovi kriteriji su lakši za korištenje u rutinskoj kliničkoj praksi i dobar su pokazatelj konstipacije u trudnica.

Tablica 5. Kriteriji za konstipaciju u trudnica

Kriteriji za konstipaciju u trudnica
1. smanjena učestalost stolice (manje od tri tjedno)
2. tvrde stolice
3. problemi prilikom evakuacije fecesa (i/ili)

Laksativi bi se trebali, kao i svi ostali lijekovi koji se koriste tijekom trudnoće, uzimati s oprezom. Antrakvinonski laksativi, kao što je dantron, su povezani s kongenitalnim malformacijama [54,56]. Laksativi koji djeluju na principu osmoze (magnezijev citrat i natrijev fosfat) mogu uzrokovati retenciju natrija u majke, dok ricinusovo ulje može inicirati prematurne kontrakcije maternice [56]. Ulja koja sadrže minerale mogu teoretski utjecati na majčinu apsorpciju vitamina topljivih u mastima. Ako je riječ o vitaminu K, to može dovesti do hipoprotrombominemije i hemoragije [57]. Neki laksativi dovode do neonatalne dijareje. Stimulirajući laksativi, kao što je sena, trebaju biti korišteni s oprezom u trudnoći jer se sena može izlučivati u majčinom mlijeku [56]. Općenito, kratkotrajna uporaba stimulirajućih laksativa se smatra sigurnim u trudnoći, dok bi se dugotrajna uporaba u općoj populaciji trebala izbjegavati.

Tablica 6. Laksativi koji se koriste u trudnoći

Sigurni	Potreban oprez	Opasni
laktuloza	osmotski laksativi	antrakvinoni (dantron)
glicerol	ricinusovo ulje	tegaserod
polietilen glikol (PEG)	sena	
sredstva za povećanje mase	natrijev dokuzat	

Polietilen glikol djeluje kao osmotski laksativ tako da sprječava dehidraciju crijevnog sadržaja što vodi do povećanja mase stolice. Povećana retencija vode u kolonu lubrificira i omekšava stolicu. Podaci ukazuju da dođe do manje apsorpcije PEGa 3,350 u ljudi [58]. Isto tako, male količine (1-4%) koje su apsorbirane se izluče urinom nepromijenjene. Laktuloza, glicerol i sorbitol se

općenito smatraju sigurnima. Studije na životinjama nisu pokazale njihovu teratogenost.

Sredstva za povećanje mase koja sadrže vlakna su vjerojatno najsigurniji laksativi za korištenje u trudnoći jer se sistemski ne apsorbiraju. Potrebno je nekoliko dana da se vidi njihov učinak pa zato nisu odgovarajući za rješavanje akutnih problema. Također su kontraindicirani kod fekalne impakcije. Ne mogu se koristiti dulje vrijeme kod pacijentica koje imaju nekomplikiranu konstipaciju. Nuspojave sredstava koja povećavaju masu su povećano stvaranje plinova, krampi i nadutost.

Sindrom iritabilnog kolona (u nastavku teksta IBS=Irritable bowel syndrome) je česti funkcionalni crijevni poremećaj kod kojeg nema nikakvih poznatih abnormalnosti u strukturi, a zahvaća 9-12% opće populacije i biva čestim razlogom izostajanja s posla. Rimski kriteriji III definiraju IBS kao postojanje abdominalne boli povezano s promjenom ili učestalosti ili oblika stolice [50]. Ovi simptomi moraju biti prisutni bar tri puta na mjesec kroz tromjesečni period. Kada pacijent ima tvrdnu stolicu ili otežano kretanje stolice više od 25% vremena, s rijetkom ili vodenastom stolicom manje od 25% vremena dijagnoza je konstipacija predominantni sindrom iritabilnog kolona (constipation – predominant IBS = IBS – C). IBS je češći u žena i najčešće se dijagnosticira između 30. i 45. godine života (glavne reproduktivne godine). Zbog toga se može lako uočiti kako se IBS-C može preklapati s gestacijskom konstipacijom.

Tegaserod je 5HT₄ agonist koji se prikazao kao važan u liječenju IBS-C. Nedavne studije su pokazale povećanu učestalost ishemije miokarda i cerebralnih zbivanja u pacijenata koji su ga koristili čime je FDA (US Food and Drug Administration) zatražila da ga se suspendira s tržišta. U IBS-C se mogu koristiti lijekovi koji su sigurniji, a koriste se za liječenje idiopatske konstipacije.

10. ADINAMIČNA OPSTRUKCIJA

10.1. PARALITIČNI ILEUS

Paralitični ileus je stanje u kojem je došlo do prekida u prijenosu peristaltičkih valova sekundarno zbog neuromuskularnog bloka. Zastoj dovodi do akumulacije tekućine i plina unutar crijeva s povezanom distenzijom, povraćanjem, odsutnošću zvukova peristaltike i apsolutnom konstipacijom.

Diferencijacija između persistentnog paralitičnog ileusa i rane mehaničke opstrukcije je teška u ranom postoperativnom periodu. Mehanička opstrukcija je vjerojatnija ako je pacijentica povratila crijevnu funkciju postoperativno i koja je naglo stala. Opstrukcija je obično nekompletna i većinom se konzervativno rješava zato jer samo limitirajuća s varijabilnim trajanjem od 24 do 72 sata. Postoperativna intraabdominalna sepsa je mogući uzrok postoperativne opstrukcije; CT s oralnim kontrastom je važan u pristupu postoperativnom abdomenu.

Ileus može biti prolongiran ako postoji hipoproteinemija ili metaboličke abnormalnosti. Infekcija i intraabdominalna sepsa vode do lokaliziranog ili generaliziranog ileusa i liječe se u prvom redu antibiotskom terapijom.

Refleksni ileus nastaje uslijed fraktura kralježnice ili rebra ili retroperitonealnog krvarenja. Glavni uzroci metaboličkog ileusa su uremija i hipokalijemija. .

Paralitični ileus postaje klinički značajan ako se 72 sata nakon laparotomije auskultatorno ne čuju peristaltički zvukovi i nema pasaže flatusa. Abdominalna distenzija postaje značajnija i čuje se timpanični zvuk prilikom perkusije. Bol u formi kolika se ne mora pojaviti. Distenzija širi ranu na abdomenu. Radiološki se vide aerolikvidni nivoi. Radi se nazogastrična sukucija i restrikcija unosa per os dok se ne povrate zvukovi peristaltike. Mora se uspostaviti ravnoteža elektrolita.

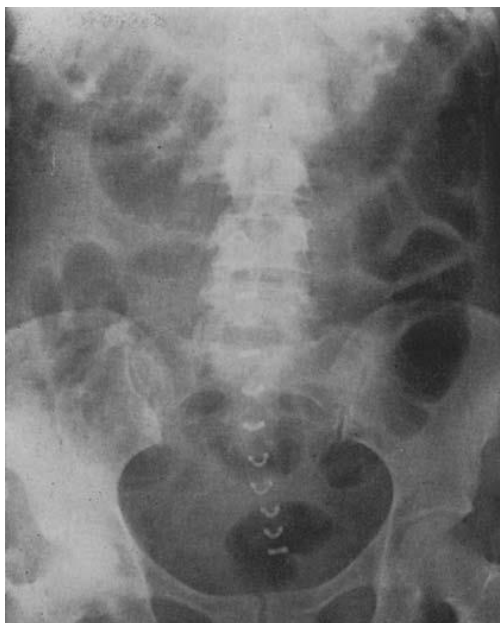Specifičan tretman ovisi direktno o uzroku, ali se slijede opći principi:

- ako je nađen primarni uzrok, on mora biti tretiran
- gastrointestinalnu distenziju treba tretirati dekompresijom

- esencijalno je pratiti stanje tekućina i balansa elektrolita
- stimulansi peristaltike se ne koriste rutinski; rijetko se u rezistentnim slučajevima mogu koristiti gastroprokinetički agensi, kao što su domperidon ili eritromicin i to u slučajevima kad se isključi intraperitonealni uzrok
- ako paralitični ileus prolongira, CT je najefikasnija dijagnostička pretraga; prikazat će bilo koju intraabdominalnu sepsu ili mehaničku opstrukciju i time će pokazati ima li potrebe za laparotomijom jer je inače u ovakvim situacija uvijek teško donijeti odluku o kirurškom zahvatu [13].

Mjere za reduciranje postoperativnog ileusa:

- **intraoperativne**: minimalizirati manipulaciju crijevima, ako je moguće koristiti laparoskopski pristup, izbjeći ekscesivnu primjenu tekućina intraoperativno
- **postoperativne**: rano hranjenje per os, epiduralna anestezija ako je indicirana, izbjeći ekscesivnu primjenu tekućina intravenski, korigirati elektrolitski disbalans, razmotriti primjenu antagonista mu-opiodinih receptora [17].



Slika 6. Uobičajen prikaz paralitičnog ili refleksnog ileusa, u ovom slučaju postoperativnog. Distenzija je nepravilno raspršena kroz debelo i tanko crijevo, a promjer crijevnih vijuga nije jako povećan. U puno težim slučajevima se može prikazati puno veća distenzija. Preuzeto iz Osgood [59].

10.2. PSEUDOOPSTRUKCIJA

Ovo stanje opisuje opstrukciju, najčešće kolona, koja se dogodi u odsutnosti mehaničkog uzroka ili akutne intraabdominalne bolesti. Povezano je s nizom sindrom kod kojih je podležeca neuropatska i/ili miopatska patologija te cijeli niz drugih čimbenika.

Pseudoopstrukcija tankog crijeva može biti primarna (idiopatska ili povezana s obiteljskom visceralnom miopatijom) ili sekundarna. Klinička slika se sastoji od rekurentnih subakutnih opstrukcija. Dijagnoza se postavi isključivanjem mehaničkog uzroka. Liječenje inicijalno započinje s korekcijom bilo kojeg podležecog uzroka. Metoklopramid i eritromicin mogu biti korisni.

Pseudoopstrukcija debelog crijeva se pojavljuje u akutnom ili kroničnom obliku. Akutna pseudoopstrukcija debelog crijeva poznata je kao Ogilvie sindrom. RTG abdomena pokazuje znakove opstrukcije kolona s cecalnom distenzijom kao čestim prikazom. Izostanak mehaničkog uzroka zahtijeva hitnu potvrdu kolonoskopijom s vodotopljivim kontrastom ili CT-om. Jednom kad se potvrdi dijagnoza, treba započeti liječenje uzroka. Ako to nije efikasno, trebalo bi se dati 1 mg neostigmina IV odmah i nakon nekoliko minuta ukoliko prva doza ne pomogne. Tijekom ove procedure najbolje je smjestiti pacijenticu na „commode“. Treba postaviti EKG monitoring i imati atropin u pričuvi. Ako neostigmin nije efikasan treba učiniti dekompresiju kolonoskopijom. Može doći do perforacije cekuma. Pregledom abdomena treba obratiti pažnju na bolnost prilikom palpacije i znakove peritonizma u cecalnoj regiji budući da ako je promjer cekuma 14 cm i veći vjerojatnije dolazi do perforacije. Kirurški zahvat je povezan s visokim morbiditetom i mortalitetom i zbog toga se čini kod onih kojima prijeti perforacija nakon što su svi prethodni pokušaji liječenja bili neuspješni i kada dođe do perforacije [13].

Ogilvie sindrom je rijedak i kod njega dolazi do postpartalne akutne intestinalne pseudoopstrukcije bez mehaničkog uzroka. Većinom se prijavljuje nakon trudnoće ili carskog reza, a može biti zbog traume, teških opekлина, abdominalnog i/ili zahvata u području zdjelice, sepse, elektrolitnog disbalansa, traume ili

operacije na kralježničkoj moždini, traume ili operacije ili transplantacije bubrega, malignih bolesti, kongestivnog srčanog zatajenja i zamjene kuka i postoperativnog ležanja [60,61].

Patofiziologija stanja je još uvijek nejasna unatoč jednom objašnjenju koje tvrdi da neravnoteža između simpatičke i parasimpatičke inervacije kolona dovodi do pretjerane aktivnosti simpatičkog dijela autonomnog živčanog sustava [62].

Donošenje dijagnoze Ogilvie sindroma je problematično zbog nespecifične kliničke slike [63]. Čest nalaz je značajna abdominalna distenzija, a Jetmore et al su prikazali da ne postoji Ogilvie sindrom bez abdominalne distenzije [64]. Progresivna abdominalna distenzija je obično isprva bezbolna i važno je reći da su prisutni zvukovi crijevne peristaltike koji budu normalni. Iako pacijenticama može prolaziti mala količina flatusa ili stolice funkcija kolona je općenito nezadovoljavajuća. Česti su abdominalna bol, bol prilikom palpacije abdomena i blaga vrućica, dok su mučnina i povraćanje rijetki [65,66,67].

Za postavljanje dijagnoze bitno je pratiti razine elektrolita, što je inače nužno u bilo kojoj sumnji na ileus ili opstrukciju. Jetmore et al su na temelju 48 slučajeva Ogilvie sindroma prikazali da ih je 83% imalo bar jedan poremećaj elektrolita od čega je najčešća bila hipokalcijemija [64]. Nativna RTG snimka abdomena je općenito test kojom se donosi dijagnoza ako postoji značajna distenzija kolona (promjer cekuma ≥ 7 cm) s minimalnom ili bez distenzije tankog crijeva. To su standardne pretrage prve linije koje se čine i Keswani et al su objavili da je promjer cekuma ≥ 9 cm jedini definitivni znak imalentne perforacije [63]. Niz nativnih snimaka RTG abdomena skupa s bijelom krvnom slikom i CRP-om važni su za definiranje napredovanja tijekom bolesti. CT se može koristiti u dvojbenim slučajevima da se isključi druga etiologija poremećaja.

Konzervativan pristup liječenju treba sadržavati IV terapiju tekućinama i nazogastričnu sukciju. Pacijentice ne smiju jesti i ako je moguće treba zaustaviti davanje svih narkotičnih analgetika. U većini slučajeva je uspješna kolonoskopska dekompresija osim ako su očiti znakovi podražaja peritoneuma, premda je učestalost uobičajena [64]. Farmakološka terapija uključuje nalokson, kolinergičku stimulaciju s neostigminom ili eritromicinom, i cisapridom iako

benefit u slučajevima idiopatskog Ogilvie sindroma nije pouzdan [68]. Najvažnija potencijalna komplikacija ovog stanja je perforacija debelog crijeva s naknadnim fekalnim peritonitisom praćena visokim mortalitetom [69]. Većinom perforacija nastaje na desnom kolonu i cekumu zbog Laplaceovog zakona. Od kirurških zahvata rade se ili cekotomija (obično s apendektomijom) i ako je riječ ishemiji crijeva ograničena desna hemikolektomija s ili bez anastomoza.

Tablica 7. Indikacije za kirurški zahvat

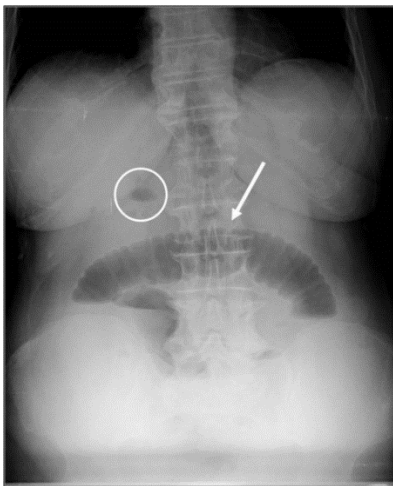
Indikacije za kirurški zahvat:
1. promjer cekuma veći od 9 cm
2. progresija distenzije cekuma ili neuspjeh rezolucije nakon nekoliko dana
3. dokaz perforacije
4. neuspješna kolonoskopija
5. povratak simptoma poslije uspješne kolonoskopije

11. DINAMIČNA OPSTRUKCIJA

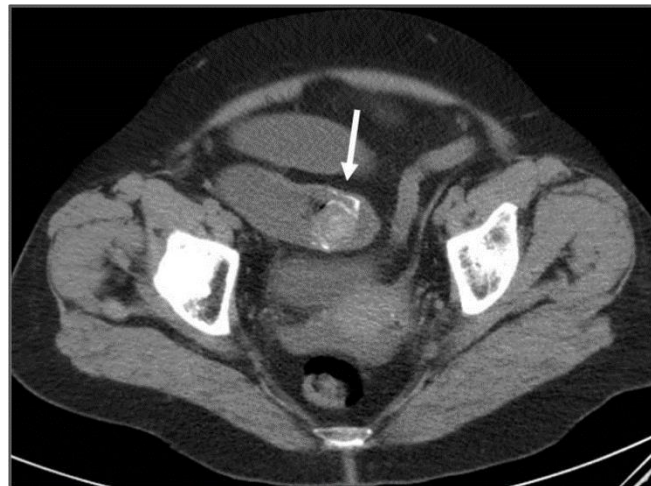11.1. INTRALUMINALNA DINAMIČNA OPSTRUKCIJA

Opstrukcija bolusom u tankom crijevu može biti uzrokovana žučnim kamencima, hranom, trihobezoarima, fitobezoarima, sterkolitima i parazitima.

Opstrukcija uzrokovana žučnim kamencima je češća u starijih pacijenata zbog erozije velikog žučnog kamenca direktno u duodenum. Klasično je impakcija oko 60 cm proksimalno od ileocekalne valvule. Pacijentica može imati rekurentne napadaje ili relapse kao rezultat „ball-valve“ efekta. Karakteristični radiološki znak ileusa uzrokovanog žučnim kamencem je **Riglerova trijada**: opstrukcija tankog crijeva, pneumobilija i atipična sjena minerala na RTG abdomena; smatra se patognomičnom i pojavljuje se u 40-50% slučajeva. Na laparotomiji kamenac se izgura proksimalno od impakcije; može ga se zdrobiti, a ako to nije moguće, otvara se crijevo i kamenac se odstrani. Ako je fasetiran, mora se isključiti postojanje drugih enteralnih kamenaca. Nije potrebno pretraživati regiju žučnog mjehura.



A



B

Slika 7. Ileus uzrokovan žučnim kamencem, multimodalna dijagnoza.

A – Nativni RTG pokazuje središnje aerolikvidne nivoe (strelica) što ukazuje na opstrukciju tankog crijeva. Moguće je vidjeti zrak unutar žučnog mjehura. (krug)

B – Abdominopelvični CT pokazuje hiperdenznu opstruktivnu strukturu koja je locirana u distalnom ileumu. (strelica) Njena morfologija ukazuje da bi to mogao biti žučni kamenac. Proksimalne crijevne petlje su dilatirane. Preuzeto iz Ressurreição et al [70].

Opstrukcija hranom se može dogoditi tijekom parcijalne ili totalne gastrektomije kada neprožvakani dijelovi hrane prođu direktno u tanko crijevo. Voće i povrće su najčešći uzrok. Liječenje je slično onom kod žučnog kamenca.

Trihobezoari i fitobezoari su čvrste mase neprobavljene kose i vlakana iz voća ili povrća. Prvo navedeni su zbog perzistentnog žvakanja ili sisanja kose, a mogli bi se pripisati podležećem psihijatrijskom poremećaju. Predispozicija fitobezoarima je zbog visokog unosa vlakana, neadekvatnog žvakanja, prethodnih zahvata na želucu, hipoklorhidrije i gubitka funkcije želučane pumpe [13]. Choudhary et al [71] su prikazali slučaj simultanog pojavljivanja želučanih i ilealnih trihobezoara koji su se prezentirani s crijevnom opstrukcijom u 22-godinšnje trudnice u 6. mjesecu trudnoće koji su uspješno uklonjeni eksplorativnom laparotomijom. Deront Bourdin et al [72] su objavili slučaj gdje je fitobezoar bio uzrok opstrukciji trudnice kojoj je učinjen Roux-en-Y želučana premosnica. Ako se bezoari ne uspiju progurati u cekum, potrebno je kirurško otvaranje i odstranjivanje [13]. Predoperativna dijagnoza je teška čak i ako se napravi HRCT.

Sterkoliti se često pronađu u tankom crijevu, a povezuju se s divertikulima u jejunumu ili ilealnim strikturama [13]. Sterkoralna perforacija je rijetka, ali može biti životno ugrožavajuća s mortalitetom od 47% [73]. Costales et al [74] su prikazali slučaj trudnice u 31. tjednu trudnoće koja se prezentirala s jakim periumbilikalnom boli. Bol se razvijala kroz 3 dana i širila se radijalno u desni donji kvadrant i pojačavala se pri peristaltici. U anamnezi je bila kronična konstipacija s pražnjenjem jednom u dva tjedna. CT nalaz je ukazivao na perforaciju sigmoidnog kolona. Učinjena je urgentna eksplorativna laparotomija gdje su nađeni fekulentni peritonitis i sterkoralna perforacija. Učinjena je sigmoidna kolektomija s kolostomom na silaznom kraju kolona. Novorođenče nije imalo komplikacija, ali je majka razvila intraabdominalni apsces za kojeg je trebao

naknadni operativni zahvat. Dosada su nađena samo 4 slučaja sterkoralne perforacije kolona tijekom trudnoće, gdje majčina i fetalna smrtnost bila 25% [75]. Prezentacija i liječenje su identični žučnim kamencima.

Ascaris lumbricoides može uzrokovati nisku opstrukciju tankog crijeva, većinom u djece koja žive u institucijama i blizu tropa. Napad može uslijediti nakon inicijalne antihelmintske terapije. Ako se crvi ne vide u stolici ili povraćanom sadržaju, dijagnozu bi mogli indicirati eozinofilija ili znak crva unutar plinovima ispunjenim vijugama tankog crijeva na nativnom RTG abdomena [13]. Rather i Salati su [76] prikazali 5 slučajeva intestinalne opstrukcije izazvane *Ascarisem* i svi slučajevi su imali odgodu dulju od 12 sati pri postavljanju dijagnoze ultrazvučnim pregledom. Navode da je to zbog endemičnosti askarijaze u Kašmiru, [77] kao i u drugim nerazvijenim dijelovima svijeta sa slabom sanitarnom infrastrukturuom [78,79]. Većina pacijenta se liječi konzervativno nadoknadom tekućina i antihelminticima [80], a kirurški zahvat je potreban ako konzervativne mjere nisu uspješne ili ako se pacijentica prezentira prekasno s kompromitiranom crijevnom cirkulacijom ili peritonitisom/perforacijom. U njihovom seriji pacijentica, samo je jedna pacijentica (20%) trebala eksplorativnu laparotomiju s enterotomijom i odstranjivanjem crva kako bi se riješila opstrukcija [76].

Crvi mogu uzrokovati perforaciju i peritonitis, posebice ako je crijevna stjenka oslabljena zbog amebijaze [13].

11.2. INTRAMURALNA DINAMIČNA OPSTRUKCIJA

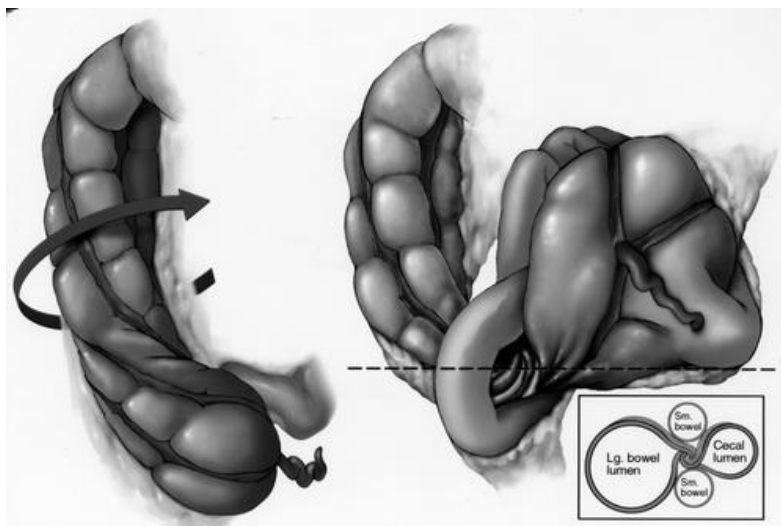
11.2.1. VOLVULUS

Volvulus je prisutan u 25% slučajeva intestinalne opstrukcije u trudnoći. Incidencija volvulusa značajno se razlikuje u odnosu na opću populaciju kod koje je incidencija 3-5% [81]. Od volvulusa najčešći su volvulus cekuma (25-44%) i sigmoidni volvulus. Volvulus tankog crijeva uzrok je 9% svih mehaničkih opstrukcija [82].

Patofiziološki je volvulus posljedica rotacije crijeva oko vlastite mezenterične osi što rezultira opstrukcijom zatvorenih petlji. Glavna mjesta gdje dolazi do volvulusa su sigmoidni kolon i tanko crijevo [83]. Uvjeti koji potiču razvoj volvulusa uključuju adhezije, kongenitalne priraslice, Meckelov divertikul i hernije. Uterus se najbrže povećava između 16. i 20. tjedna i opet između 32. i 36. tjedna pa se opstrukcija tada najčešće događa [84]. Isto tako do opstrukcije može doći za vrijeme babinja kada se uterus naglo smanjuje [82].

Volvulus cekuma je torzija crijeva oko njegovog mezenterija koja rezultira opstrukcijom oblika zatvorene crijevne petlje. Može se pojaviti u 11-25% populacije koja ima hipermobilnost proksimalnog kolona zbog neadekvatne lateralne peritonealne fiksacije tijekom razvoja [1,4,7]. Nadalje, distalni ascendirajući kolon mora biti fiksiran što rezultira rotacijom cekuma. Dok je ova točka fiksacije tipično normalni kongenitalni peritonealni nastavak, druge mogućnosti su postoperativne adhezije i abdominalna masa. U trudnoći, uvećani uterus može premjestiti bilo redundantni ili abnormalno mobilni cekum van zdjelice. Parcijalna opstrukcija se može pojaviti zbog pritiska maternice ili zbog zapetljavanja kolona na fiksiranoj točki. Distenzija koji uslijedi zbog prethodnih događaja podiže kolon sve više i više pa uzrokuje torziju na toj fiksnoj točki [44,81]. Fiksirani cekum zbog priraslica od prethodnih operacija bude predisponirajući faktor za volvulus [16]. Kohn et al su 1944. godine pregledom literature utvrdili 79 slu-

čajeva volvulusa u trudnoći od čega je 19 bilo desno kolona [85]. Volvulus cekuma se pojavljuje u otprilike 1/500 000 do 1 000 000 trudnoća [86].



Slika 8. Crtež pokazuje crijevne petlje u cecalnom volvulusu. Cekum se može uvijati ili u smjeru kazaljke na satu ili suprotno od kazaljke na satu i onda se još izokrenuti prema gore. Vidi se da je terminalni ileum zapetljan s cekumom. Donja ilustracija u kutu pokazuje točku torzije kako bi se vidjela na aksijalnom prikazu na CT-u. Preuzeto iz Moore et al [87].

Simptomi i znakovi tijekom kliničkog pregleda su često neodređeni i ne ističu se od simptoma koji se inače pripisuju kasnoj trudnoći ili nekom od uzroka akutnog abdomena. U pregledu volvulusa koji su bili komplikacija u trudnoći, samo stanje se dijagnosticiralo u samo 25% slučajeva prije laparotomije [44] [81]. U trudnoći se cecalni volvulus može zamijeniti s abrupcijom placente, degenerativnim fibroidima, rupturiranim uterusom, hiperemEZom, torzijom jajnika, kolecistitisom, akutnim polihidramnijom, ekstrauterinom trudnoćom, apendicitisom, infekcijom urinarnog sustava s ili bez infekcije i drugim slučajevima opstrukcije crijeva [13].

Klasično se cecalni volvulus prezentira kao crijevna opstrukcija, ali su često simptomi i znakovi nejasni. Nativni RTG abdomena obično pokazuje opstrukciju, ali nalazi nisu uvijek specifični za cecalni volvulus. Dijagnoza bi mogla biti nejasna ako je zatvorena petlja ispunjena tekućinom, orijentirana anteropos-

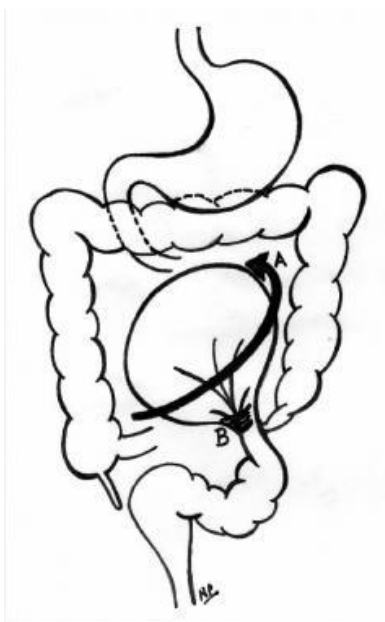
teriorno ili prekrivena petljama koje su distendirane zrakom [87]. Intermitentna abdominalna bol se može pogrešno interpretirati kao kontrakcije uterusa i opisani su hitni carski rezovi [81]. Kada se smatra da je CT odgovarajuća dijagnostička pretraga, starija služba radiologa bi trebala uvijek biti uključena u donošenje odluka kako bi se izbjeglo pretjerano korištenje potencijalno opasnog testa. Potrebno je da odjeli radiologije imaju specifične protokole s niskom dozom zračenja tijekom pretrage CT-om kako bi se mogao prikazati akutni abdomen u trudnoći da se izbjegnu zabune ako se pojavi takav slučaj. MR se sve više koristi u trudnica, za karakterizaciju i određivanje stadija neoplazmi, no njegova korisnost kod akutnog abdomena još nije jasna [88]. Moglo biti potencijalne koristi od abdominalnog MR u prikazu mjesta tranzicije kod crijevne opstrukcije i određivanju mjesta upale, stvaranja apscesa ili krvarenja unutar abdomena i zdjelice [89]. Kirurške opcije u liječenju cecalnog volvulusa uključuju detorziju kolonu otvoreno ili laparoskopski [90] s ili bez apendektomije, detorzije kolona i ili cecopeksije ili cekostomije i desne hemikolektomije. Dokazi iz nekoliko retrospektivnih studija u općoj populaciji i populaciji trudnica pokazuju da su recidivi cecalnog volvulusa s ili detorzijom, cecopeksijom ili cekostomijom neprihvatljivo visoki pa je terapija izbora za ovu bolest desna hemikolektomija [91,92]. U trudnoći je resekcija hiperobilnog cekuma opravdana da se izbjegne recidiv.

Očito je da u ranim dijelovima dvadesetog stoljeća, sve do 1940. godine zbog kompleksne kliničke slike i limitiranih dijagnostičkih modaliteta prognoza za majku i fetus bila ekstremno loša.

Sigmoidni volvulus je jedan od najčešćih uzroka opstrukcije crijeva koji komplicira trudnoću i čini 25-44% objavljenih slučajeva [46,93,94,95]. Od prvog prikaza obavljenog od Brauna 1885. godine pa sve do 2012. godine objavljeno je oko 84 slučaja sigmoidnog volvulusa koji se dogodio u trudnoći i babinju [96].

Trudnoća se sama po sebi smatra precipitirajućim faktorom za sigmoidni volvulus. Pojava sigmoidnog volulvulusa u trudnoći je zbog pomaka u položaju, kompresije i parcijalne opstrukcije redundantnog ili abnormalno produljenog sigmoidnog kolona od strane gravidnog uterusa [44]. Ovo bi vjerojatno trebalo

objasniti povećanu incidenciju sigmoidnog volvulusa u trećem trimestru [3]. Sigmoidni volvulus je najčešći između 22. i 38. tjedna gestacije [97]. Unatoč ovoj višoj tendenciji u trećem trimestru objavljeno je da su se komplikacije razvile i u ranoj trudnoći kao i u babinju [44,98]. Porast volumena uterusa je implikacija za formaciju volvulusa [93].



Slika 9. Sigmoidni volvulus. (A) Torzija u suprotnom smjeru od kazaljke na satu na bazi mezenterija. (B) Adhezije na bazi sigmoidnog mezokolona vode do stvaranja fiksirane omega vijuge koja je podložna ponavljajućim torzijama. Preuzeto iz Thornton et al [99].

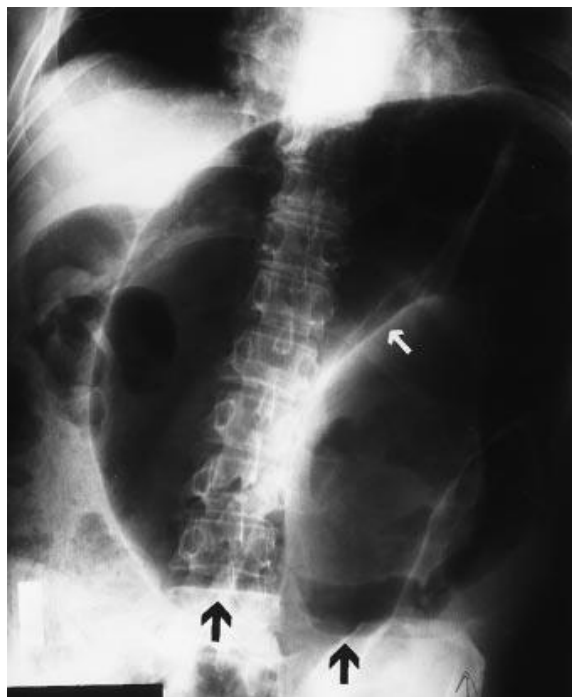
Na dijagnozu sigmoidnog volvulusa se posumnja kad se trudnica prezentira s kliničkom trijadom: abdominalna bol, distenzija i apsolutna konstipacija. Prosječno vrijeme od početka opstruktivnih simptoma do prezentacije iznosi 48 sati [3]. Većinom je to zbog same trudnoće koja zamaskira kliničku sliku budući da se abdominalna bol, mučnina i leukocitoza mogu pojaviti u normalnoj trudnoći [100]. U pregledu zadnjih 20 slučajeva prosječno vrijeme od početka simptoma do prezentiranja je bio 2 dana s rasponom od nekoliko sati pa sve do 6 dana. Šest pacijentica se prezentiralo nakon 48 sati od početka simptoma [101]. Harer et al su također zabilježili slično odgađanje u prezentaciji u

njihovom pregledu i zaključili su da takvo odgađanje donošenja dijagnoze i kirurške intervencije ima značajan utisak na konačni ishod majke i fetusa [44].

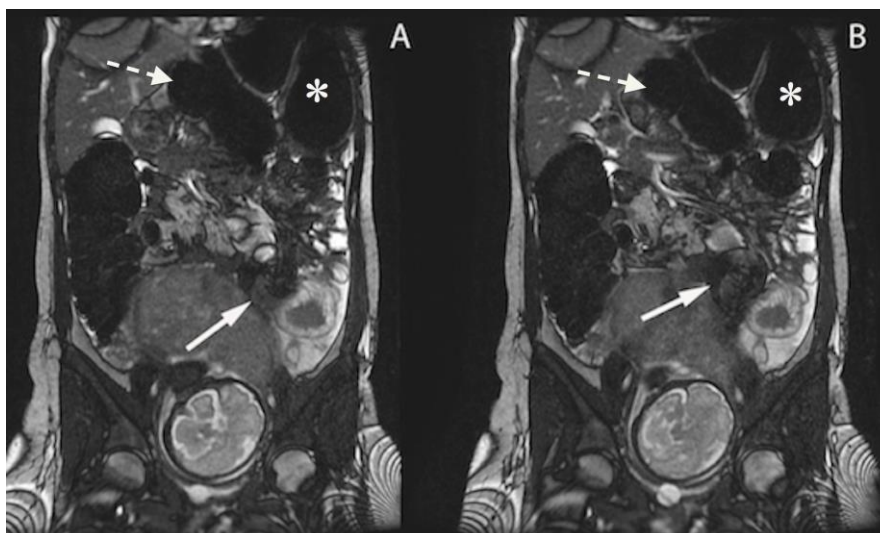
LESION	X-ray	US	CT	MRI	Pattern of contrast enhancement	Scintigraphy	PET
Sigmoid volvulus	Absence of rectal gas; inverted U-shaped distended sigmoid; coffee bean sign; northern exposure sign	Transition point; split sign; bowel loop dilatation	Distended abaustral sigmoid loop in a U-inverted configuration Transition point; split sign; bowel loop dilatation	MR - T1: U-inverted sigmoid loop configuration; bowel dilatation MR - T2: U-inverted sigmoid loop configuration; bowel dilatation; MR- DWI: possible restricted diffusion	Variable contrast enhancement; prolonged volvulus may produce ischemic wall changes (low enhancement)	Increased uptake	Increased uptake
Appendicitis	Air-fluid levels localised to the caecum; adynamic ileus; appendicoliths; deformity of caecum	Wall thickening; appendicoliths; periappendiceal fluid	Enlargement of the appendix (>6 mm); wall thickening; periappendiceal fat stranding	MR - T1: enlargement of the appendix MR - T2: high signal intensity that filled lumen; wall edema MR - DWI: restricted diffusion	Increased wall enhancement	Increased uptake	Increased uptake
Bowel obstruction	Multiple air-fluid levels; (large and/or small) bowel distension	Bowel dilatation; bowel wall thickening; hyperperistalsis; presence of air-fluid levels; free fluid collection	Multiple air-fluid levels; identification of the transition points; CT demonstrates the cause of stenosis (tumour, etc.)	MR - T1: multiple air-fluid levels; bowel dilatation MR - T2: increased signal intensity due to wall edema MR- DWI: variable degree of restricted diffusion	Variable degree of enhancement	Not applicable in acute bowel obstructions	Not applicable in acute bowel obstructions
Cholecystitis	Presence of stone in the right hypochondrium	Gallbladder wall thickening; pericholecystic fluid collection; presence of stone	Wall thickening, sometimes with intramural hypodensity (edema); pericholecystic fluid collection	MR - T1: high signal intensity of the lumen (debris) MR - T2: hyperintensity of the wall (edema) MR- DWI: variable degree of restricted diffusion	Enhancement of the gallbladder wall	Increased uptake, hot rim sign	Ring-like radiotracer uptake
Cholelithiasis	Presence of stone in the right hypochondrium	Stone in the bile duct; dilatation of biliary tree	Hyperdensity (stone) inside the biliary duct; presence of rim sign; extra-hepatic and intrahepatic biliary ectasia	MR - T1: high signal intensity of the lumen (debris) MR - T2: hyperintensity of the wall (edema); sludge or stones MR- DWI: variable degree of restricted diffusion	Absence or mild enhancement of biliary tree (in cases of infection)	Generally not performed	Generally not performed
Inflammatory bowel disease	Narrowing (stenosis) of distal ileum; bowel wall ulcerations; fistulae; bowel distension	Narrowing (stenosis) of distal ileum; bowel wall thickening; enlarged mesenteric nodes	Wall thickening; stenosis of distal ileum; enlargement of nodes	MR - T1: wall thickening; narrowing of distal ileum MR - T2: hyperintensity of the wall (edema); fluid collection; enlargement of nodes MR- DWI: variable degree of restricted diffusion	Increased wall enhancement	Increased uptake	Increased uptake
Acute pyelonephritis	Kidneys may appear asymmetrical; kidney stones	Edema (hypochoic area); abscess	Renal enlargement; hypodensity areas	MR - T1: hypointensity areas in the kidney MR - T2: dilatation of collecting system MR- DWI: restricted diffusion	Delayed caliceal appearance time; delayed or striated nephrogram	Delayed nephrogram	Delayed nephrogram

Slika 10. Tablica s diferencijalnim dijagnozama za sigmoidni volvulus. Preuzeto iz Palmucci et al [102].

Nativni RTG abdomena je često nužan za postavljanje dijagnoze. Sadržava dozu zračenja od 0,001 Gy što je doza koja je značajno manja od doze koja je rizična da nastanu kongenitalne malformacije.

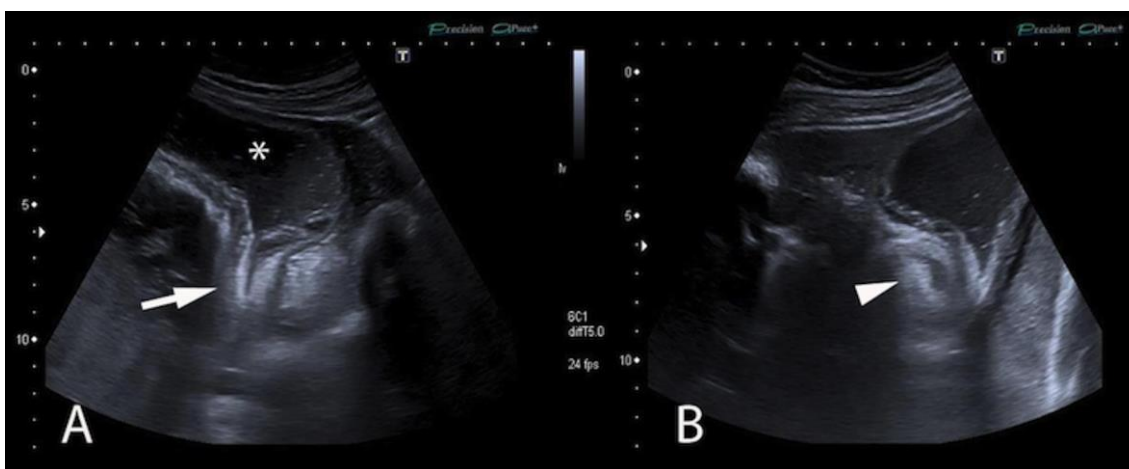


Slika 11. Anterioposteriorni RTG abdomena prikazuje karakteristike znaka „zrna kave“ u sigmoidnom volvulusu. „Zrno kave“ je formirano od jako dilatiranih i a-pozicioniranih crijevnih vijuga, što rezultira opstrukcijom sigmoidnog kolona tipa zatvorene petlje. Vide se aerolikvidni nivoi (crne strelice) u svakom segmentu dilatiranog crijeva. Primijeti i središnji rascjep (bijela strelica) „zrna kave“. Preuzeto iz Feldman [103].



Slika 12. Trudnica u dobi od 31 godine (31. tjedan gestacije) sa sigmoidnim volvulusom. Distendirane sigmoidne crijevne vijuge s invertiranom „U konfiguracijom“.

cijom“ (bijele strelice) – proširen kranijalno do transverznog kolona (bijele crtkaste strelice) do lijeve hemidijafragme. Taj promijenjeni položaj kolona čini „znak izlaganja sjeveru“. Također se na slikama može vidjeti tipični izgled parcijalnog zavijanja sigoidne petlje (bijele strelice): abnormalna malrotacija rezultira dilatacijom i opstrukcijom. Tehnika snimanja: Koronarne SSFP slike napravljene 1,5 T skenerom – protokol: aksijalna ravnina; TR=3.9 ms; TE1.7 ms; debljina 4 mm, Matrix 512x512. Preuzeto iz Palmucci et al [102].



Slika 13. Trudnica u dobi od 31 godinu (31. tjedan gestacije) sa sigmoidnim volvulusom. Vidi se tranzicijska točka (bijela strelica) – opstrukcijska točka zbog fuziformnog oštrog zakretanja crijevnice; dilatirana crijevnice petlja (bijela zvjezdica) je dobro prikazana. Bijeli vršak strelice parcijalno pokazuje koncentrični uzorak zapetljanih crijevnih vijuga. Tehnika prikaza: parasagitalni i aksijalna ravnina transabdominalnog UZV. Za UZV prikaz je korišten 3.5 MHz konveksni transdudktor; dobivene su slike u sivoj skali. Preuzeto iz Palmucci et al [102].

Liječenje volvulusa s ili bez perforacije u trudnica je dosta slično onome kod žena koje nisu trudne. Cilj kirurškog zahvata je odstraniti opstrukciju tako da ne postoji rizik za ponovnom pojavom. Temelj terapije je rana kirurška intervencija [104]. U odsustvu peritonitisa i tijekom drugog trimestra gestacije Utpal i Kamal su preferirali detorziju koristeći minilaparotomiju [105]. Takav algoritam je osmišljen 1950. godine i skratio je trajanje operacija, dok je sigmoidna resekcija s anastomozom bila učinjena poslije babinja [106]. Diallo et al su opravdali izbor intestinalne resekcije eliminiranjem rizika ponovnog pojavljivanja i reduk-

ciju morbiditeta i mortaliteta [107]. Zbog nemogućnosti neoperativne detorzije u Maliju i visokog rizika ponovnog pojavljivanje (13.5% u 30 dana nakon intervencije) [107], preporuka je učiniti sigmoidektomiju s anastomozom. Ovaj pristup se isto preporuča u drugom trimestru gestacije od strane drugih autora [108]. U trećem trimestru, ako se crijevo ne može dobro prikazati zbog uvećanog uterusa mora se učiniti carski rez [104]. Poslije detorzije splasnula crijevna vijuga može biti na lijevoj strani abdomena i treba ju vratiti na mjesto bez diranja uterusa. To se može učiniti prelaskom vijuge crijeva preko fundusa uterusa. Vjerojatno kompresija uterusa može biti čimbenik koji pridonosi opstrukciji kad je volvulus parcijalan. Cijelo crijevo treba pregledati zbog mogućih drugih mjesta opstrukcije. Vijabilnosti crijeva treba pristupiti s oprezom i često se potrebna segmentalna resekcija s ili bez anastomoza [104].

Ishod majke i fetusa kod sigmoidnog volvulusa je direktno povezan sa stupnjem ishemije crijeva i posljedičnom sepsom. U analizi posljednjih dvadeset slučajeva mortalitet majki je iznosio 20%, a fetusa 40% uključujući i jednu ektopičnu trudnoću. Važno je napomenuti da su sve smrti majki bile u grupi pacijentica gdje je odgoda u prezentacija i kirurškoj intervenciji bila dulja od 2 dana [98,109,110].

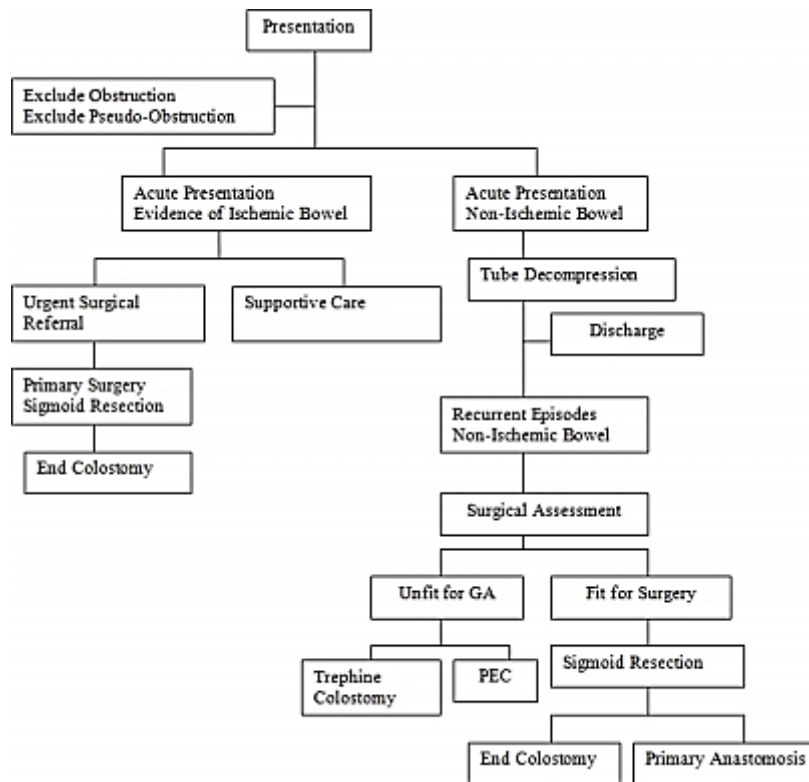
Slično je viđeno petero fetalnih smrti kod pacijentica koje su se prezentirale nakon 48 sati od početka simptoma u usporedbi s dvije smrti fetusa kod onih su se prezentirale ranije. Ovo opažanje ističe činjenice da je visok indeks kliničke sumnje vitalan u slučajevima intestinalne opstrukcije u pacijentica. Tu činjenicu treba naglasiti obiteljskim liječnicima i porodničarima koji su primarno odgovorni za brigu o ovim pacijenticama, posebno kada je riječ o liječenju njihove konstipacije.

Primarni **volvulus tankog crijeva** se pojavljuje bez ikakvog predisponirajućeg uzroka. Iako je volvulus jako rijetko stanje u trudnoći većina slučajeva se događa u trećem trimestru ili puerperiju u obliku sekundarnog volvulusa [3,111], ali je opisan slučaj iz prvog trimestra kada je četiri dana nakon operativnog zahvata sonografski prikazan mrtav fetus star 10 tjedana [112].

Klinička prezentacija volvulusa tankog crijeva je zbog mehaničke opstru-

kcije i kompromitacije vaskularizacije što rezultira s ishemijom crijeva. Početni simptomi su slični onima koji su česti u trudnoći, a koji uključuju abdominalne boli tipa krampa, mučninu, povraćanje, kao i konstipaciju čime se odlaže postavljanje konačne dijagnoze. Klasični nalazi opstrukcije crijeva u netrudnih pacijentica koji uključuju konstipaciju, promijenjene zvukove peristaltike i peritonealne znakove su često opstruirani od strane gravidnog uterusa [83,84].

Liječenje je uvijek kirurško i vrsta operacije ovisi o stadiju ishemije uzrokovane volvulusom. ako je crijevo vitalno onda je uzrok volvulusa eliminiran, a ako je crijevo nekrotično treba ga resekirati i donijeti odluku o stvaranju anastomoza. Uz provjeru vitalnosti crijeva, Alshawi [113] predlaže slijedeći način liječenja ovisno o stadiju trudnoće: u prvom trimestru i u rekurentnim slučajevima drugog trimestra kolonoskopsku detorziju i rektalnu dekompresiju. Sigmoidna kolektomija se preporuča u drugom trimestru jer je endoskopska dekompresija povezana s visokom učestalošću ponovnog pojavljivanja volvulusa i operiranje u drugom trimestru je povezano s manjim brojem pobačaja nego što je to u prvom trimestru. U trećem trimestru, endoskopska dekompresija se čini do sazrijevanja fetusa, kada elektivni porođaj i sigmoidektomija nakon toga budu konačan tretman [113]. Međutim, u kasnoj trudnoći endoskopska derotacija može biti limitirana uvećanim uterusom [46], i kirurška derotacija ili sigmoidektomija su često terapija izbora: resekcija se eventualno može odgoditi postpartalno u slučaju da je tkivo vijabilno [114] dok prisustvo nevijabilnog tkiva zahtijeva resekciju crijeva s divertirajućom anastomozom. Primarna anastomoza edematoznog debelog crijeva se izbjegava jer može biti opasna i za majku i za fetus [46]. Rana dijagnoza i liječenje su nužni za izbjegavanje infarkta crijeva. Ako se dijagnoza odgodi samo 24 sata stanje može dovesti do smrtnosti majke u 6-20% slučajeva i gubitkom fetusa u 26-50% slučajeva [115].



Slika 14. Preporučeni algoritam u liječenju sigmoidnog volvulusa. Preuzeto iz Ward et al [116].

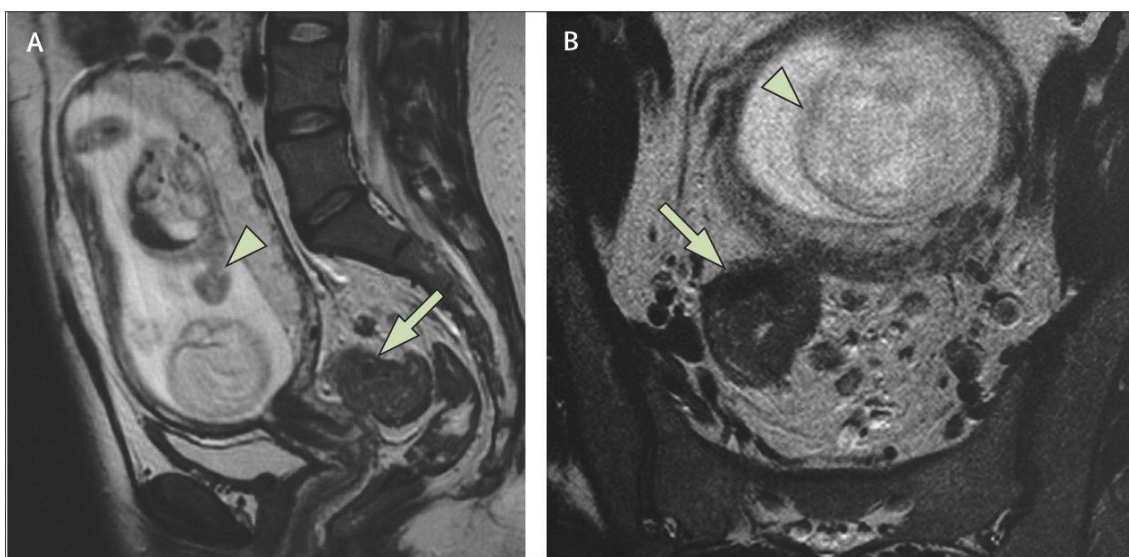
11.2.2. KOLOREKTALNI KARCINOM

Kolorektalni karcinom u trudnoći je ekstremno rijetko stanje. Ovaj tip karcinoma je čest u starijoj populaciji, ali 2-6% tumora se pojavi u mlađih od 40 godina [117]. Incidencija u trudnoći iznosi 0,002% po jednom radu. Drugi su objavili pojavnost 0,028/1000 porođaja [118] ili 1/13 000 trudnoća [119]. Do 1993. godine objavljeno je 25 slučajeva [120]. U američkoj studiji iz te godine prosječna dob pojavljivanja je 31 godina (raspon 16-41 godinu). Raspodjela tumora po lokalizaciji je: desni kolon (7,3%), transverzni kolon (4,9%), lijevi kolon (4,9%), sigmoidni kolon (19,5%) i rektum (63%); dok je po Dukosovim stadijima prezentacija bila A (0%), B (39%), C (41%), D (15%) i dvjema pacijenticama nije određen stadij. Do 2005. godine nalazi se preko 275 slučajeva u literaturi od kojih su većina bili prikazi slučajeva [121,122,123]. U studiji Dahlinga et al koja je imala 134 pacijentice njih 103 je dobilo dijagnozu postpartalno, dok je samo 28 slučajeva bilo dijagnosticirano prije porođaja, a tri su slučaja dijagnosticirana na porođaju. [118] Ova studija pokazuje da nema nikakve korelacije između pariteta i kolorektalnog karcinoma.

Predisponirajući faktori za karcinom kolona su: nasljedni nepolipozni kolorektalni karcinomi (npr. Lynchov sindrom), familijarna adenomatozna polipoza, Gardnerov sindrom, Peutz-Jeghersov sindrom i anamneza o duljem trajanju upalne crijevne bolesti [122]. Kako god, ove rizične grupe prikazuju samo mali udio dijagnosticiranih kolorektalnih karcinoma u populaciji [123]. Obiteljska anamneza mora biti zabilježena u svih ovakvih pacijentica te se mora razmotriti evaluacija u klinici za tumore [122].

Najčešće kliničke manifestacije karcinoma kolona uključuju abdominalnu bol, promjene u crijevnim navikama, anemiju, mučninu, povraćanje i rektalno krvarenje. Ovi simptomi su česti i u trudnica pa su kao rezultat toga obično smatrani od strane liječnika i pacijentica kao normalne pojave u trudnoći bez odgovarajuće evaluacije [122,124]. Odlaganje započinjanja dijagnostičkih pretraga zbog simptoma povezanih s kolorektalnim karcinomom je jedan od glavnih čimbenika koji pridonosi lošoj prognozi bolesti [125]. Općenito, trudnice dobivaju

na masi. Bilo kako bilo, trudnica može smršaviti u prvom trimestru i trudnoća može prikriti gubitak na masi sekundarno u odnosu na tumor u drugom i trećem trimestru. Rektalno krvarenje je čest nalaz tijekom trudnoće i obično je sekundarno zbog visoke incidencije hemoroida u trudnica; bilo kako bilo, rektalno krvarenje je osobito upozoravajući znak i ne bi se nikad trebao pripisati isključivo trudnoći bez valjane evaluacije. Mučnina i povraćanje su vrlo česti simptomi trudnoće, pogotovo tijekom prvog trimestra. Mogu se pojaviti sinkrono kao i karcinom kolona, ali se često pripisuju samo trudnoći. Konstipacija je isto jedna od čestih komplikacija trudnoće koja opet traži isključivanje kolorektalnog karcinoma. Abdominalna masa se konstituira kao normalan proces u trudnoći. Potencijalne palpabilne mase nastale sekundarno zbog kolorektalnog tumora se obično zametnu sekundarno zbog promjena u trudnoći. Anemija je fiziološki nalaz u trudnoći i može maskirati gubitak krvi zbog karcinoma.



Slika 15. Sagitalni (A) i koronarni (B) presjek MR na kojem se vide karcinom gornjeg dijela rektuma (strelica) i plod star 20 tjedana u uterusu (vršak strelice). Liječenje se sastojalo od prednje resekcije, a porođeno je zdravo dijete. Preuzeto iz Moran et al [126].

Metastaze kolorektalnog karcinoma u jajnicima su još jedan izazov za liječenje. Incidencija metastaza u jajnicima je viša u trudnoći (25%) nego u net-

rudničkoj populaciji (3-8%) [127,128]. Preoperativno se može donijeti krivi zaključak da je tumor u jajnicima primaran.

Kirurški zahvat se može sigurno izvesti prije 20 tjedna gestacije kada je to prikladno [129]. Poslije ove gestacijske dobi preporuča se odlaganje zahvata da se postigne zadovoljavajuća zrelost fetusa. Donošenje vijabilnog fetusa se može dogoditi poslije 32 tjedana gestacije ako su pluća valjano stimulirana i sazrila. Predlaže se kirurško liječenje kolorektalnog karcinoma odmah nakon nekompliciranog carskog reza. Intraoperativno bi pacijentica trebala biti blago položena u lijevi bočni položaj kako bi se spriječila kompresija maternice na donju šuplju venu i lijevu ilijačnu venu. Plinovi u majčinoj krvi trebaju biti monitorirani jer insuflacija ugljikovog dioksida može inducirati majčinu hiperkapniju koja onda može dovesti do fetalne hiperkapnije, tahikardije i hipertenzije. Kada se kirurg susretne s očitim bilateralnim tumorima na jajnicima idealan pristup bi bio totalna histerektomija, bilateralna salpingo-ooforektomija, zdjelčno i abdominalno čišćenje, omentektomija i biopsija paraaortalnih limfnih čvorova. Bilo kako bilo, čak i u slučajevima bilateralne maligne bolesti moguće je izbjeći histerektomiju ako maternica nije zahvaćena većim dijelom čime se omogućava očuvanje trenutne trudnoće.

Mogu se razmotriti i drugi pristupi crijevnoj opstrukciji. Retrogradno ume-tanje premosnice u kolon se u općoj populaciji široko koristi zato jer rješava opstrukciju kolona uzrokovanu malignim tumorom [130,131]. Ta dekompresija omogućava palijativu bolesnicima koji imaju proširenu metastatsku bolest ili slu-ži kao „bridge“ kirurgiji no rizik jako raste po pitanju maternalne i fetalne smrtno-sti [3].

Način poroda nije pod utjecajem tumora, osim ako je riječ o distalnom tumoru koju opstruira porođajni kanal ili karcinomu prednje stjenke rektuma. Placentu treba pažljivo pretražiti da ne postoje metastaze [132]. Predlaže se adjuvantna kemoterapija 5-fluorouracilom (5-FU) za tumore u trećem stadiju; ali o rizicima i koristi treba prodiskutirati s pacijenticom [124].

Adjuvantna radioterapija se koristi u liječenju rektalnog karcinoma. Zračenje zdjelice se ne preporuča tijekom trudnoće zbog moguće štete po fe-tus. Izlaganje radijaciji fetusa bi trebao mjeriti medicinski fizičar kod bilo kakvog

zračenja u trudnoći [133]. Treba se uzeti u obzir budući fertilitet prije nego što se nastavi s terapijom jer radioterapija može učiniti trajnu štetu jajnicima i dovesti do neplodnosti [134]. Ako žena generativne dobi razmišlja o radioterapiji mora biti informirana o mogućim ishodima i mora potpisati informirani pristanak.

Trudnice s kolorektalnim karcinomom općenito imaju lošu prognozu. U pregledu 42 pacijentice s kolorektalnim karcinomom s peritonealnom refleksijom iznad Chan et al su zabilježili da je 56% (23/42) pacijentica umrlo prije nego što su slučajevi objavljeni u literaturi [135]. Većina je umrla unutar godinu dana od postavljanja dijagnoze i medijan preživljenja je bio kraći od 5 mjeseci. Jedna pacijentica je poživjela 3,5 godine nakon resekcije crijeva, ali je imala višestruke recidive. U literaturi nijedna trudnica s kolorektalnim karcinomom nije živjela dulje od 5 godina. Nema podataka o opstrukciji kolorektalnim karcinomom u trudnoći budući da je ovo ekstremno rijetko stanje. Karcinom debelog crijeva koji koegzistira s trudnoćom se prezentira distalnom distribucijom (86% njih u literaturi je bilo lokalizirano u rektumu) i kasnim stadijem (60% je bilo u stadiju C ili višem tijekom postavljanja dijagnoze). Budući da je prognoza preživljenja loša, nema razlika između stadija u odnosu na opću populaciju [121]. Preživljenje pacijentica s metastazama u jajnicima je loša i kreće se između 3 i 12 mjeseci [128]. Neki liječnici preporučaju profilaktičnu bilateralnu salpingo-ooforektomiju simultano s resekcijom kolorektalnog karcinoma [136,137]. Međutim, promišljeno je razmatrati želju pacijentice za trudnoću u budućnosti. Također, bilateralna salpingo-ooforektomija za vrijeme resekcije je povezana s povećanom incidencijom spontanog pobačaja pogotovo ako se zahvat učini u prvom trimestru. Nesbitt et al su preporučili biopsiju ovarija i uzimanje klinastih uzoraka bilateralno tijekom kirurškog zahvata za pregled zamrznutog uzorka od strane patologa i uklanjanje ovarija ako su zahvaćeni [125].

Nema podataka o negativnim fetalnim ishodima zbog samog maligniteta, čak i kod jako proširene metastatske bolesti [138]. Iako se preporuča potpuna evaluacija placente, nema dokaza koji bi podržali periodično praćenje novorođenčeta. Rezultati porođaja s majčine strane su bili dobri, iako su trudnice s kolorektalnim karcinomom imale učestalije carske rezove i porod prije termina. Porođaji prije termina nisu bili samo sekundarno zbog planirane indukcije i

carskog reza odnosno same dijagnoze pacijentice, već zato što su bili i učestaliji preuranjeni trudovi. Autori su također zabilježili da su trudne žene s kolorektalnim karcinomom imale veći broj češćih infekcija u puerperiju. Moguće je da su žene s kolorektalnim karcinomom podložnije infekcijama koje bi mogle biti supkliničke prije porođaja, ali ih čini sklonijima preuranjenim trudovima. To bi moglo biti sekundarno zbog imunosupresije vezane uz malignu bolest ili nekog drugog dosad nepoznatog uzroka. Unatoč visokoj učestalosti preuranjenih porođaja, ishodi novorođenčadi su bili odlični s čime se slažu i druge studije [117,123,139]. Kada se kolorektalni karcinom dijagnosticira prije porođaja nekoliko istraživanja preporuča carski rez poslije dokumentiranja zrelosti fetalnih pluća istodobno s resekcijom tumora [118,119].

Prognoza kolorektalnog karcinoma je većinom bazirana na stadiju u vrijeme dijagnosticiranja. U literaturi dominira vjerovanje da su trudnice s kolorektalnim karcinomom dijagnosticirane u kasnijem stadiju zbog odlaganja dijagnoze što dovodi do lošije prognoze [123,140]. Unatoč tome, studija Dahlinga et al pokazuje da se stadij kod inicijalne dijagnoze u žene s kolorektalnim karcinomom povezanim s trudnoćom ne razlikuje nego u žena iste dobi koje nisu trudne, a imaju kolorektalni karcinom [118]. Konačno, preživljenje nije različito između opće populacije i trudničke populacije s čime se slažu i drugi radovi [119,121,123,140,141]. Iako postoje razlike između biologije i kliničkog ponašanja analnog tumora i tumora kolona svi su zajedno analizirani. Odvojena analiza u kojoj je izdvojeno deset pacijentica s analnim tumorom pokazala je da su perinatalni i ishod tumora bili identični kao kad se promatrala cijela grupa s ostalim lokalizacijama [118].

11.2.3. INTUSUSCEPCIJA

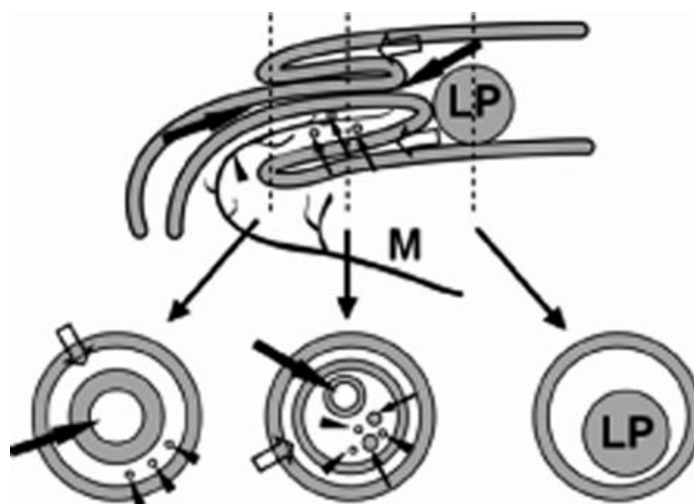
Intususcepcija je invaginacija jednog dijela crijeva u drugi i bila je fatalna do ranih dijelova dvadesetog stoljeća. John Hunter je opisao kliničko-patološke karakteristike, dok je kirurg sir Frederick Treves opisao plan liječenja koje je i dan danas u velikoj mjeri ostao takav [142]. Bolest je rijetka u odrasloj dobi, učestalost je jedna na svakih: 30,000 prijema u bolnicu, 1,300 abdominalnih operacija, 30-100 slučajeva operacije zbog intestinalne opstrukcije i 20 dječjih intususcepcija [143,144]. Prosječna dob prezentacije bude u 60. godini za maligne uzroke, dok je za benigne uzroke to 44 godine [111,143,145,146]. Može biti akutna ili kronična (perzistentna ili intermitentna), dok isto tako može proći kao „tiha“ – bez simptomatologije [147,148]. Kroničan oblik bolesti može trajati u nekim slučajevima i do godinu dana prije donošenja dijagnoze.

Intususcepcija se može podijeliti u 4 tipa: enterički (tanko crijevo), ileokolikni (invaginacija ide kroz fiksiranu ileocekalnu valvulu), ileocekalni (valvula je glavni uzrok) i kolokolikni (debelo crijevo) [145].

Između 80 i 90% intususcepcija u odraslih je sekundarnog oblika zbog povezanosti s nekima od priležećih patologija: tumori, formiranje granuloma, strano tijelo ili anatomske defekte; za primarni oblik je prikazano samo nekoliko slučajeva. Intususcepcija tankog crijeva je većinom zbog benignog uzroka (hamartomi, lipomi, leiomiomi, neurofibromi, adenomi, polipi pod upalom, Peutz-Jeghersov sindrom, Meckelov divertikul, infestacija parazitima i adhezije) [96], maligni uzroci čine 15%, a idiopatska intususcepcija ima udio oko 10 – 20 % [149]. Po pitanju debelog crijeva prednjače maligni uzroci. Kada su samolimitirajuće, odnosno asimptomatske i prolazne, mogu se primijetiti na CT-u i kirurška terapija nije potrebna [150].

Učestalost intususcepcije u trudnica se ne razlikuje od opće odrasle populacije [46]. Kao udio uzroka intestinalne opstrukcije sudjeluje sa 6% [151]. Najčešći tip u trudnoći i babinju je ileocekalni [46], a u trudnica je Meckelov divertikul najčešći precipitirajući faktor [152]. Chaffen, Mason i Slemons su sakupili 20 slučajeva koji su bili povezani s trudnoćom [153].

Patofiziološki gledano, vjeruje se da masa u crijevima ili u samom lumenu djeluje kao iritans i provocira abnormalne peristaltičke pokrete koji mogu dovesti do sabijanja jednog segmenta crijeva preko susjednog segmenta. Pojavljuje se kao složena mekotkivna masa koja sadrži vanjski intususciens i centralni intususceptum. Dugotrajna opstipacija, česta u trudnoći, kao i direktan pritisak gravidnog uterusa na rektum u smjeru sakruma isto može biti uzrokom.



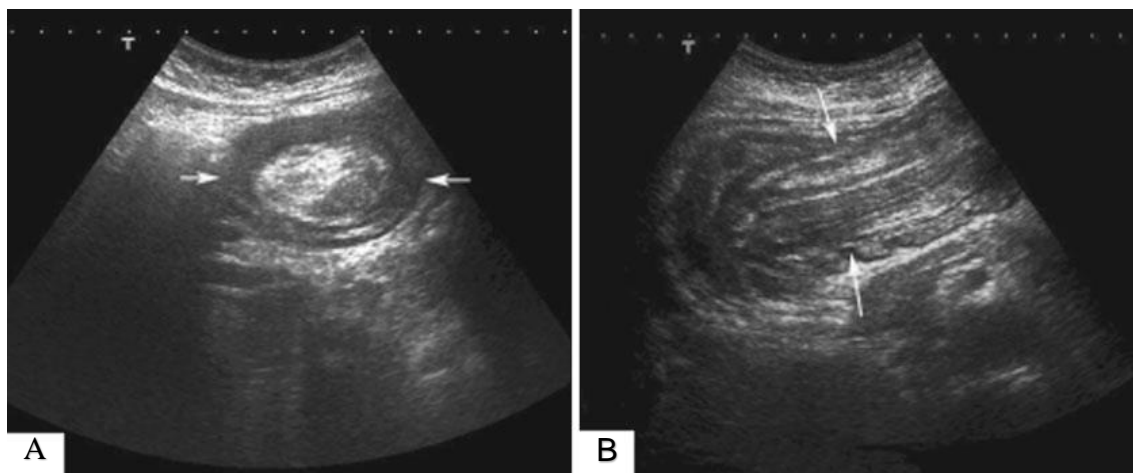
Slika 16. Shematski crteži intususcepcije. Longitudinalni i serijski presječni dijagrami pokazuju invaginaciju jednog segmenta gastrontestinalnog trakta (intususceptum) (široke ispunjene strelice) u susjedni segment (intususciens) (prazne strelice). Proksimalni presječni dijagram intususcepcije (na dnu desno) pokazuje dva sloja, iako je klasični prikaz tri sloja (sredina dolje) u središnjem dijelu intususcepcije. Opazi invaginaciju mezenterija, mezenteričnih krvnih žila (vrhovi strelica) i hiperplastične mezenterične limfne čvorove. LP – vodeća točka, M – mezenterij. Preuzeto iz Choi et al [154].

Klinička slika intususcepcije u odraslih prilično varira – ovisi o lokalizaciji, brzini opstrukcije i dodatnim simptomima i znakovima ako je uzrok maligna bolest. Najčešći simptomi su abdominalna bol, mučnina i povraćanje, malo rjeđe su to melena, gubitak mase, vrućica i konstipacija. Simptomi obično dugo traju (nekoliko tjedana do mjeseci) iako se pacijentice često mogu prikazati kao akutni abdomen [149]. Iz statusa vidimo distenziju abdomena, utišane ili odsutne zvukove peristaltike i abdominalnu masu koju možda nije moguće

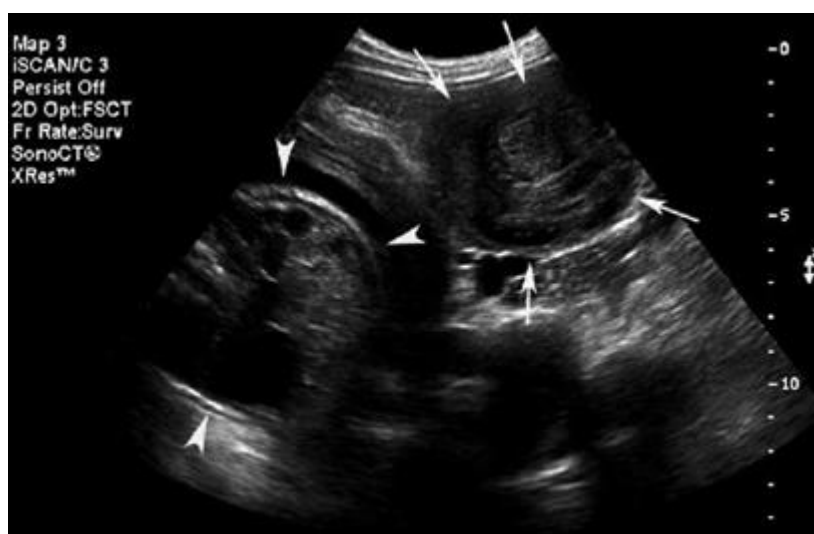
palpirati u visokoj trudnoći [145,155,156]. Pedijatrijska klasična klinička trijada (akutna abdominalna bol, palpabilna masa oblika kobasice i boja stolice boje crvenog ribiza) je rijetka u odraslih. Maligni uzrok se prezentira s kraćim trajanjem simptoma [157]. Implikacija svega ovoga je da često bude odgode u donošenju dijagnoze i to pogoršava postojeće stanje [158]. Moguće je da se simptomi povuku i opet vrate tijekom iste trudnoće [10]. Simptomi intususcepcije rektuma su jako učestale i male sluzave stolice, s manje ili više primjesa krvi, tenezmima, odsutnošću vrućice i nemogućnošću kontrole internističkim lijekovima. Pregledom rektuma (anoskopija ili rektoskopija) se vrlo lako otkriva intususcepcijski nabor. Dodatni dijagnostički problem je kada se simptomi opstrukcije pojave u babinju. Simptomatologija je ista, a sumnja se treba postaviti ako se abdominalna bol ili distenzija pojave nakon porođaja. Problemi poslije carskog reza što se simptomi pripisuju boli na mjestu incizije i ileus se pripisuje ranom postoperativnom ileusu [159]. Treba imati na umu da je idiopatska postoperativna intususcepcija češća poslije abdominalnih operacija i obično se pojavi unutar dva tjedna od operacije.

U 11 slučajeva intususcepcije u trudnoći u zadnjih 25 godina njih 55% je bilo dijagnosticirano preoperativno. Klasični znakovi intususcepcije su: „znak mete“, „znak krafne“ ili „crescent-in-doughnut“ na poprečnom presjeku, znak „pseudobubrega“ na uzdužnom presjeku, ili višestruki koncentrični krugovi intusceptuma ili višestruki koncentrični vaskularni znakovi u zadebljanom intusceptu [152,160,161,162]. Središnje ehogeno područje pripada mukozni intususcepcije koja je okružena hipoehogenim prstenom koji odgovara stjenki intusceptuma i intusceptensa [163]. Raznolikost prikaza većinom ovisi o dubini pretraživanja, količini intusceptiranog mezenterija, stupnju edema stjenke crijeva i o postojanju patološke vodeće točke i limfnim čvorovima. UZV je tehnika ovisna o operateru i može imati ograničenja zbog pretilosti i zraka u distendiranim crijevnim vijugama pa se zato koristi abdominalni CT koji pokazuje patognomičnu konfiguraciju - crijevo unutar crijeva s ili bez sadržanog masnog tkiva i mezenterijskih krvnih žila [35]. Ukoliko su CT zrake paralelne s uzdužnom osi intususcepcija se prikazuje kao masa kobasičastog oblika, a ako su zrake okomite na uzdužnu os onda su mase oblika mete [149]. Zbog

povećanog korištenja UZV, CT-a i poboljšanih metoda pregleda tankog crijeva intususcepcija se dijagnosticira puno češće prije operativnog zahvata. Refluks barija u lumenu prostora između intususceptuma i intususciensa omogućava vizualizaciju izvora spirale. U puerperiju se može koristiti bilo koja slikovna dijagnostička metoda.

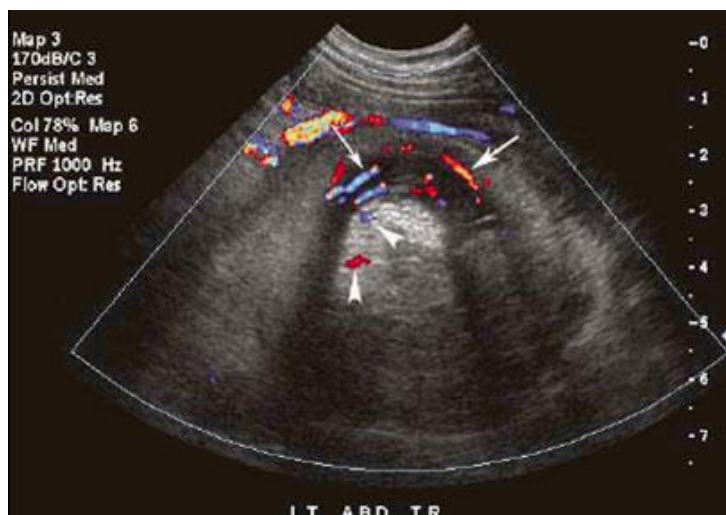


Slika 17. (A) Transverzni abdominalni UZV: u lijevom donjem kvadrantu vidi se „znak mete“ ili „znak krafne“ s ehogenim centrom i translucenim vijencem (strelice) na lijevoj strani (B) Longitudinalni UZV pokazuje „pseudobubreg“ znak, koji predstavlja prisustvo intususceptuma i intususciensa (strelice). Preuzeto iz Kocakoc et al [160].

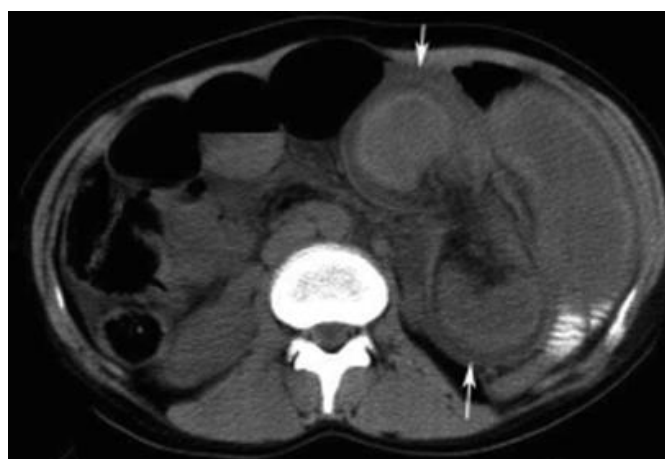


Slika 18. Jejunojejunalna intususcepcija tijekom kasne trudnoće u 33-godišnjoj ženi. Transverzni UZV u sivoj skali pokazuje mnogobrojne koncentrične kru-

gove (strelice) koje prikazuju brojne slojeve u samoj unutrašnjosti intususceptuma, interventnu mezenterijalnu mast i krvne žile i vanjski intususciens na lijevo od fetalnog abdomena (vršci strelice). Preuzeto iz Choi et al [152].



Slika 19. Jejunojejunalna intususcepcija tijekom kasne trudnoće u 33-godišnje žene. Transverzni kolor dopler pokazuje mnogobrojne koncentrične vaskularne signale u zadebljanom intususciensu (strelice) i neke vaskularne točke u hipoehogenom intususceptumu (vršci strelica) i ehogeni mezenterij. Preuzeto iz Choi et al [152].



Slika 20. CT s kontrastom pokazuje okruglu masu „oblika mete“ različitog denziteta u lijevom središnjem dijelu abdomena koja se sastoji od distendiranih tekućinom ispunjenih vijuga tankog crijeva. Preuzeto iz Kocakoc et al [160].

Principi liječenja intususcepcije su isti kao i u općoj populaciji pri čemu su važna njih dva. Prvi od njih je da se riješi sam problem intususcepcije, a drugi je da se liječi sam uzrok intususcepcije ako za to postoje indikacije. Mnogi odrasli pacijenti s intususcepcijom zahtijevaju kirurški zahvat kako bi se otkrio vodeći uzrok. Obično je potrebna resekcija zahvaćenog dijela crijeva [160]. Redukciji se može pristupiti ako u intususcepciji tankog crijeva zahvaćeni segment bude vijabilan i ako se ne sumnja na malignitet [164]. U slučaju da se nađe vodeći uzrok uvijek treba učiti resekciju jer buduća terapija ovisi o PHD-u. U zadnje vrijeme se koristi laparoskopska eksploracija zbog minimalne traume trbušne stijenke i skraćenog boravka u bolnici [164]. Važno je poticati raniji povratak normalnom životu i majčinu brigu o novorođenčetu. U intususcepciji kolona češće su resekcije i maligniteti. Barijeva kaša se koristi u svrhu terapije ako je poznat podležeći uzrok i to u specifičnim situacijama [165]. U nekih pacijentica se intususcepcija može pronaći kao nusnalaz i onda se potrebna pažljiva opservacija ukoliko se ne nađe vodeći uzrok, kompromitacija cirkulacije ili opstrukcija crijeva [166]. Skoro svim pacijentima je učinjena eksplorijska laparotomija, ali bi laparoskopiju također trebalo koristiti zbog njenih prednosti [167].

Prognoza ovisi o stanju crijeva. Ako nije potrebna resekcija, kao i kod resekcije ishemičnog crijeva prognoza je odlična. U slučaju perforacije s peritonitisom dolazi do učestalijih spontanih pobačaja i preuranjenih trudova. Ako se intususcepcija pojavi tijekom babinja kliničarima je olakšano dijagnosticiranje zbog mogućnosti pretraga pa je dijagnoza donesena ranije i preciznije.

11.2.4. OPSTRUKCIJA STOME

U općoj populaciji postoje različiti oblici opstrukcije stome što uključuje prolaps stome, stenozu stome, opstrukciju zbog okolne progresije tumora i intususcepciju. Ovi uzroci su ekstremno rijetki u trudnica zbog rijetkosti stoma u ovoj populaciji i zato što ih većina nije trajna.

Intususcepcija u stomi je rijetka [168,169,170] i postoje samo tri slučaja u literaturi od 1950. godine [171,172,173]. Važno je evaluirati stomu zbog moguće lokalne opstrukcije. Dijagnoza je ponekad zbunjujuća zbog prolapsa [172] koji se lako reducira i za koji je lokalna revizija odgovarajući tretman [168,169,170]. Ako je stoma uzrok opstrukcije ionizirajući dijagnostički modaliteti se mogu isključiti iz dijagnostičkog algoritma.

Kirurški zahvati su bili različiti u sva tri slučaja. U slučaju opisanom od strane Priesta et al pacijentici je učinjena revizija ileostome dok je slučaju Keane i Whittakera učinjena resekcija i zamjena kolostome [171,172]. U trećem slučaju tijekom laparotomije pronađena je hernijacija stjenke ileuma kroz defekt u trbušnom zidu odmah do stome. Ovaj dio ileuma je prolabirao kroz otvor stome pa je sve više ileuma prolabiralo i formirala se intususcepcija. Redukcija se postigla blagom trakcijom, zatvorila se postranična strana stome i ileum je prišiven na prednju trbušnu stjenku s resorbirajućim šavovima [173]. U sva tri slučaja majke su preživjele [168,169,170]. U jednoj studiji, 10% pacijentica s ileostomom je imalo intestinalnu opstrukciju tijekom trudnoće. Povećani abdominalni tlak može s vremena na vrijeme uzrokovati prolaps ilealne stome. Ovo se obično događa u pacijentica kojima je ileostoma postavljena unutar godine dana prije nego što su postale trudne [174].

Nativni rendgen abdomena ima nedovoljnu osjetljivost i specifičnost u trudnica, dok abdominalni CT izlaže fetus ionizacijskom zračenju. Premda nijedna studija nije potvrdila apsolutnu sigurnost prilikom korištenja abdominalne MR, ona se sve više koristi [4,175]. Zbog inače značajne smrtnosti i morbiditeta u dostupnoj literaturi u ovakvim slučajevima se preferira urgentna kirurška intervencija [175,176].

11.2.5. STRIKTURE

Striktura tankog crijeva se obično pojave sekundarno zbog tuberkuloze ili Chronove bolesti [13].

Tuberkuloza je i dalje veliki problem u nerazvijenim zemljama gdje se ne provodi odgovarajuće cijepljenje i liječenje, poglavito kod rezistentnih sojeva. Isto tako, podaci o pobačajima u takvim zemljama su opskurni, kao i uzroci koji su doveli do pobačaja i eventualno smrti. U današnje doba migracije stanovništva i promjene mjesta trajnog stanovanja ne mogu se zanemariti bolesti koje su imigranti imali u svojim zemljama, pa zbog toga što je tuberkuloza mogući uzrok intestinalne opstrukcije treba ju isključiti. Rather i Salati [76] su u svojem istraživanju prikazali dva slučaja intestinalne opstrukcije uzrokovane tuberkulozom. Jedan slučaj je liječen konzervativno, dok je drugi zahtijevao eksplorativnu laparotomiju. Nakon rezolucije hitnog stanja, pacijentice su prebačene u lokalni centar za liječenje tuberkuloze kako bi dobile valjanu antituberkuloznu terapiju i odgovarajuću skrb. Dijagnozu abdominalne tuberkuloze u trudnice je obično teško postaviti osim ako se ne spominje u anamnezi. Cilj liječenja je izbjeći pre-nagle radikalne i ireverzibilne kirurške odluke zato jer većina slučajeva dobro odgovara na konzervativni pristup [177].

Upalne crijevne bolesti se sve uspješnije liječe pa zbog bolesnica koje obole u generativnoj dobi postoji mogućnost da i zatrudne čime se mora uzeti u obzir mogućnost intestinalne opstrukcije. Maligne strikturae povezane s limfomom nisu česte, dok po pitanju karcinoma i sarkoma su rijetke. Prezentacija je obično subakutna ili kronična. Egzacerbacija upalnih crijevnih bolesti tijekom trudnoće se može prezentirati s krvavim proljevom i krampima [178]. Uzimanje anamneze je jako bitno jer su uzroci akutnog abdomena između pacijentica operiranih zbog ulcerativnog kolitisa i nikad operiranih različiti. Iako ulcerozni kolitis i trudnoća često koegzistiraju rijetko bude fulminirajući oblik pa da je potrebna operacija koja bi spasila majčin život prije ili poslije porođaja. Do 1987. bilo je samo 35 slučajeva u literaturi [96], MR ima odličnu osjetljivost (88-98%) i specifičnost (78-100%) za detekciju komplikacija crijevnih upalnih bolesti [179].

Standardni kirurški zahvat se sastoji od resekcije i anastomoza. Resekcija je bitna za postavljanje histološke dijagnoze ako nije jasna klinički. U Chronovoj bolesti može se uzeti u obzir strikturoplastika ako je mnogo područja za resekciju i kratka su, a nema aktivne sepse [13].

Striktura mogu biti **radijacijske** kao nuspojava radioterapije i **postishemijske** ukoliko je došlo do krvožilne opstrukcije kroz neko vrijeme.

Kliničke manifestacije kroničnog radijacijskog enteritisa postanu evidentne unutar dvije godine od radioterapije, iako mogu nakon nekoliko mjeseci ili desetljeća. Najčešće se pacijentice prezentiraju s parcijalnom opstrukcijom tankog crijeva, mučninom, povraćanjem, intermitentnom abdominalnom distenzijom, abdominalnom boli u obliku krampa i gubitkom na tjelesnoj masi. Druge manifestacije kroničnog radijacijskog enteritisa su kompletna opstrukcija crijeva, akutno ili kronično intestinalno krvarenje, apscesi i formiranje fistula.

Rijetka etiologija je sindrom gornje mezenterične arterije kojeg karakterizira kompresija trećeg dijela (horizontalnog i donjeg) duodenuma zato što se tamo križaju. To stanje treba uzeti u obzir u mladih žena astenične građe koje imaju kronične simptome koji bi mogli ukazivati na opstrukciju tankog crijeva [17].

11.3. EKSTRAMURALNA DINAMIČNA OPSTRUKCIJA

11.3.1. ADHEZIJE

Adhezije ili priraslice su povezane s više od 60% intestinalnih opstrukcija u trudnoći [180,181]. U jednoj studiji 77% od 66 slučajeva se prezentiralo s poznatom opstrukcijom zbog adhezija od prethodne operacije na abdomenu, operacije na zdjelici ili zbog upalnih zdjeličnih promjena [3]. Incidencija opstrukcije tankog crijeva zbog bilog kojeg uzroka nakon operativnog zahvata je 9%, a incidencija opstrukcije izazvane priraslicama je 2%; one se uglavnom potvrde emergentnom reoperacijom [182].

Tablica 8. Incidencija intestinalne opstrukcije uzrokovana adhezijama tijekom trudnoće [46]

Stadij trudnoće	Udio
prvi trimestar	6%
drugi trimestar	27%
treći trimestar	44%
postpartalno	21%

Patofiziološki gledano kako fundus uterusa izlazi iz zdjelice intraperitonealne adhezije mogu početno uzrokovati parcijalnu, a kako uterina masa raste i potpunu opstrukciju crijeva [183]. Oko 50% pacijentica s opstrukcijom uzrokovanom adhezijama je prije imalo apendektomiju. Opstrukcija se najčešće pojavljuje tijekom prve trudnoće nakon kirurškog zahvata. Nijedan od prikaza slučajeva nije opisao operativnu tehniku ni stupanj upale apendiksa. Dijagnostički pristup i obrada je isti kao i za svaku pacijenticu koja se prezentira sa simptomima i znakovima crijevne opstrukcije bez obzira na uzrok.

Ako smo postavili sumnju na priraslice kao uzrok opstrukcije i ako smo isključili ostale moguće uzroke možemo započeti s konzervativnom terapijom. Terapija se sastoji od odmaranja crijeva, nadoknadi IV tekućina i postavljanja

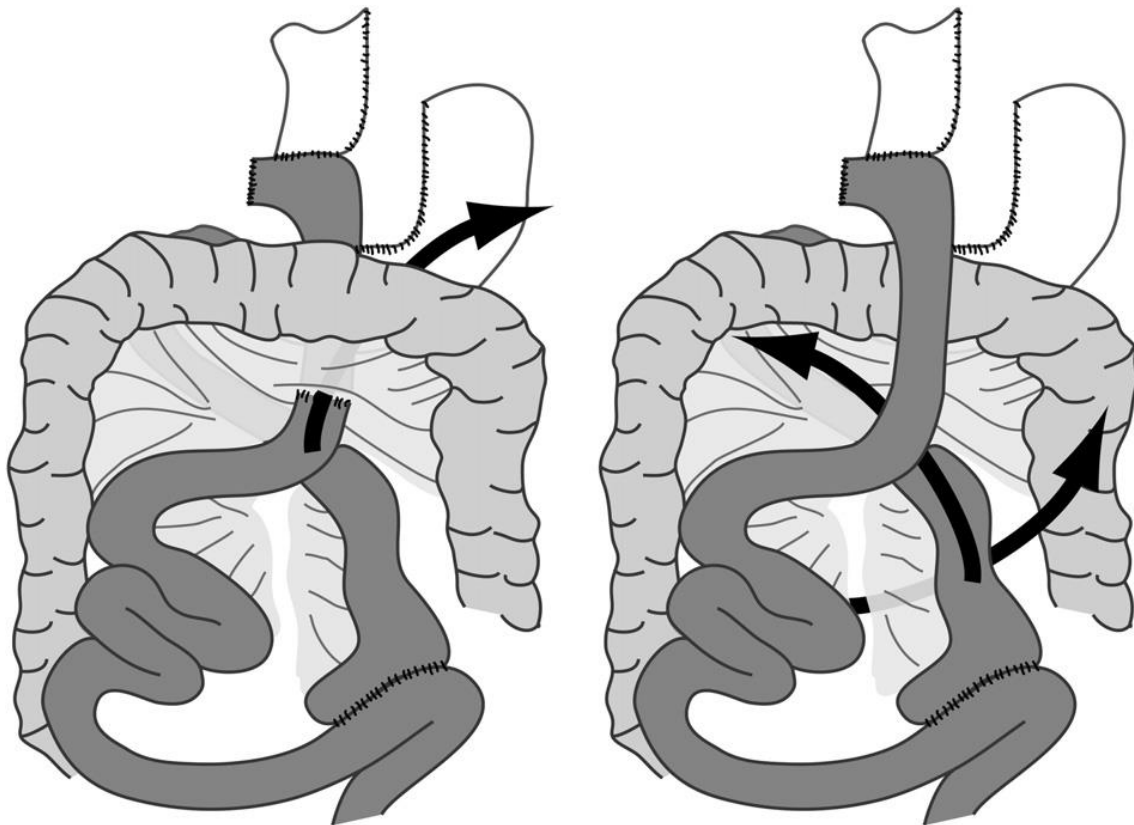
nazogastrične sonde. U netrudničkih pacijentica je indiciran nativni RTG abdomena svakih 6-12 sati, ali u trudnica klinička evaluacija svakih 6 sati indicira daljnji dijagnostički postupak.

Hitnom kirurškom zahvatu se pristupa ako: dođe do kliničke deterioracije, konzervativna terapija je bila neuspješna kroz 48 sati i početno ili tijekom konzervativne terapije sumnjamo na strangulaciju (klinička deterioracija, porast broja stanica bijele krvne slike i CRP-a; tahikardija, lokalizirana abdominalna bol prilikom palpacije, vrućica i acidoza) [17].

11.3.2. HERNIJE I HETEROPIČNI PANKREAS

U zadnjih nekoliko desetljeća dramatično je porastao broj ugradnji želučanih Roux-en-Y premosnica koje se izvode u svrhu liječenja patološke pretilosti [184] najčešće je izvođen zahvat barijatrične kirurgije u SAD-u [185] [186]. Laparoskopski RYGB (Roux-en-Y gastric bypass) postaje jedna od najčešće izvođenih operacija koje imaju svrhu gubitak mase u SAD-u, pogotovo u žena generativne dobi, a čak 80% pacijenata su žene [187]. Gubitak mase smanjuje neplodnost i povećava seksualnu aktivnost što vodi do veće učestalosti trudnoće u takvih žena. Zdravstveni rizici koje imaju pretile žene tijekom trudnoće se mogu smanjiti gubitkom mase induciran ugradnjom želučane premosnice [188,189,190], ali takve pacijentice su pod rizikom od komplikacija tijekom trudnoće zbog samog zahvata. Te komplikacije su unutrašnje hernije, intususcepcija i opstrukcija crijeva u trudnoći što može dovesti do smrti majke i/ili fetusa [191].

Najčešće mjesto hernijacije poslije laparoskopskog RYGB je kroz kirurški defekt u transverznom mezokolonu, koji se kreira kada se koristi retrokolični pristup u formiranju anastomoze između Roux vijuge i želučanog poucha. Iako neki kirurzi uzimaju kao opciju antekolični pristup da se izbjegne stvaranje takvog defekta ostaje mogućnost da se tanko crijevo hernira kroz kirurški defekt u mezenteriju tankog crijeva ili kroz defekt između mezenterija Roux vijuge i transverznog kolona čime stvaraju takozvanu Petersenovu herniju [192]. Premda je unutrašnja hernija u ovakvoj organizaciji izazov za donošenje dijagnoze jer je klinički nespecifična i često se suptilno prezentira, samo odgađanje donošenja dijagnoze i operativnog zahvata rezultira sa strašnim posljedicama – inkarceracijom crijeva, ishemijom, gangrenom, sepsom i mogućom smrću [185,193,194]. Postoji povećana zabrinutost od strane radiologa zbog rizika od internalne hernije nakon postavljanja želučane premosnice, pa je učinjeno puno studija gdje su se pokazale mogućnosti abdominalnog CT-a za donošenje dijagnoze [184,195,196,197,200].



Retrocolic Approach

Antecolic Approach

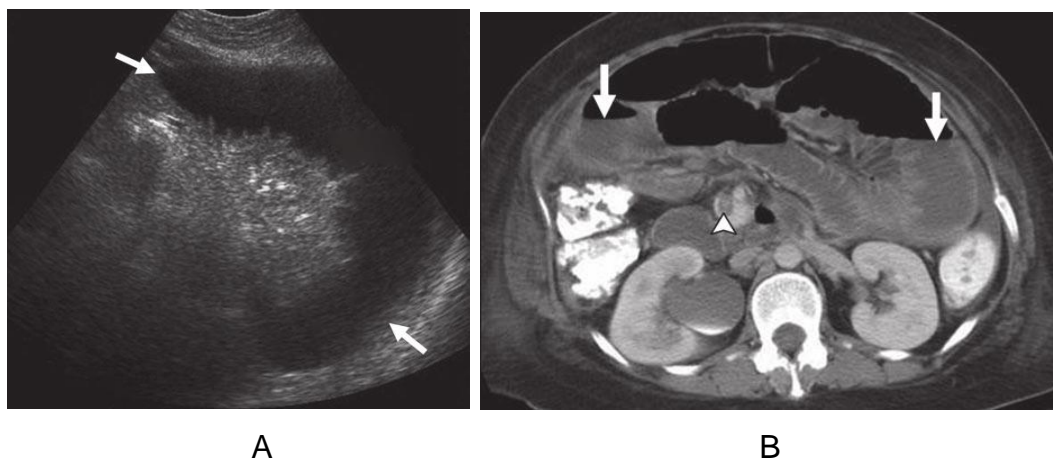
Slika 21. Prikazi unutrašnjih hernija koje se mogu pojaviti nakon laparoskopskog RYGB zahvata. Hernija kroz defekt transverzalnog mezokolona je najčešća hernija koja se pojavi nakon laparoskopskog RYGB zahvata, ali je moguća samo ako se primijeni retrokolični pristup. Kada se koristi antekolični pristup moguće je da tanko crijevo hernira kroz prostor između Roux vijuge i transverznog kolona čime stvara takozvanu Petersenovu herniju ili kroz kirurški kreiran defekt u mezenteriju tankog crijeva. Dodatno, ove dvije hernije se ne baš često pojave i nakon zahvata retrokoličnim pristupom. Preuzeto iz Rosenkrantz et al [199].

Učestalost unutrašnje hernije je 5% kod pacijentica u kojih je učinjena laparoskopiska RYGB zbog patološke pretilosti [200]. Učestalost je veća nego kod otvorenog pristupa što se pripisuje većim formiranjem priraslica koje služe kao uzice za učvršćivanje i imobilizaciju crijevnih petlji tankog crijeva čime

sprječavaju pasažu kroz kirurški učinjen mezenterički defekt [184,194,201]. Modifikacije inicijalne operacije ugradnje premosnice za snižavanje rizika od nastanka internalne hernije nisu potpuno efektivne za ovu svrhu. Naime, iako je postalo često da se zašiju svi defekti mezenterija za vrijeme zahvata, drastičan gubitak mase koji se događa postoperativno predisponira širenju linija šava i ponovnog otvaranja ovih defekata [185,186,200,201,202]. Moore et al su 2004. su prvi objavili pojavu transmezenterične hernije u trudnice [191]. Dijagnoza je odgađana što je rezultiralo proširenim infarktom crijeva sve do hitne laparotomije, no majka i fetus su umrli. Nakon tog prvog slučaja, još je objavljeno 9 radova o 11 trudnica s unutrašnjom hernijom, a u njima se sugerira da je trudnoća mogla pridonijeti razvoju unutrašnje hernije sekundarno zbog povećanog abdominalnog tlaka i superiornog smještaja vijuga tankog crijeva zbog uvećanog uterusa [96]. Mogućnost razvoja unutrašnje hernije nakon ugradnje želučane premosnice je cjeloživotni rizik [186]. Bitno je napomenuti da se gotovo 50% slučajeva pojavilo unutar godine dana od RYGB te se stoga preporuča da žene odgode trudnoću za godinu dana i prate proceduru kako bi rana mogla zacijeliti u potpunosti i da dođe do stabilizacije mase [185,186].

Kao jedan od najvažnijih aspekata u dugotrajnoj postoperativnoj brizi pacijenata sa želučanom premosnicom je točna dijagnoza i odgovarajuće liječenje onih koji se prezentiraju s boli u abdomenu i opstruktivnim simptomima. Bol se prezentira kao teška epigastrična ili periumbilikalna bol, početno krampi i pacijenti traže ugodniji položaj tako da se nagnju naprijed ili na stranu. Tipično imaju mučninu i osjećaj da će povratiti. Evaluacija u laboratoriju je često relativno normalna kad se pacijenti prikažu što odgađa odgovarajuću skrb ako liječnici nisu iskusni u brzi o takvim pacijentima. Nativni RTG abdomena često ne pokaže tipične znakove opstrukcije kao što su nivoi zraka i tekućine ili dilatirane crijevne petlje pa to odvede liječnika u krivom smjeru. Jednom kad se pojavi internalna hernija, opstruirana dovodna vijuga duodenuma ne pokazuje tipičnu simptomatologiju koja bi ukazivala na opstrukciju crijeva; zato se progresivno razviju strangulacija i ishemija. Laboratorijski nalazi ne pomažu u diferencijaciji. Zbog toga, prvotno se pomisli na gastritis, perforaciju peptičkog ulkusa ili na akutni pankreatitis. U šest od 12 radova je

prikazana unutrašnja hernija pomoću CT-a, dok je u još tri rada bila pomoć pri donošenju dijagnoze [96]. Nalazi CT-a u ovim slučajevima odgovaraju karakterističnim CT nalazima unutrašnje hernije nakon RYGB opisane u radiološkoj literaturi, a uključuje abnormalne nakupine vijuga tankog crijeva i drukčije smještene, prepunjene rastegnute mezenterične krvne žile. Abdominalni CT s oralnim i IV kontrastom je najbolji radiološki alat za evaluaciju takvih pacijentica. Radiolozi s malo iskustva u brizi o tim pacijenticama mogu propustiti suptilne znakove unutrašnje hernije bez očite opstrukcije. Interpretacija CT-a od strane iskusnog barijatričnog kirurga i iskusnog radiologa koji je radio s takvim pacijentima mogu često donijeti dijagnozu promijenjene anatomije unutrašnje hernije [96]. Rizik izlaganja zračenju trudnica je glavna briga, ali se benefiti ovakvih situacija moraju razmotriti da se izbjegne katastrofa [203]. Načelno ako se prezentira pacijent sa želučanom premosnicom i ima opstruktivne simptome zbog unutrašnje hernije radi se brza evaluacija pomoću CT-a, bilo kako bilo, imamo nizak prag za nastaviti s dijagnostičkom laparaskopijom ako se samo baziramo na kliničkim simptomima.



Slika 22. Opstrukcija tankog crijeva u 31 – godišnje trudnice koja se prezentirala s abdominalnom boli i distenzijom. Pacijentica ima u anamnezi zahvat ugrađivanja želučane premosnice

A - Transverzna UZV slika u sivoj skali lijevog abdomena pokazuje dilatirane vijuge crijeva (strelice)

B – Subsekventna aksijalna pojačana CT slika kroz abdomen pokazuje mnogobrojne dilatirane vijuge tankog crijeva sa zrak-tekućina razinama (strelice) i

trombozu gornje mezenterične vene (vršak strelice). Opstrukcija tankog crijeva zbog internalne hernije se dijagnosticirala za vrijeme kirurškog zahvata. Uzrok trombozi gornje mezenterične vene je bila hiperkoagulabilnost zbog trudnoće. Preuzeto iz Woodfield et al [204].

Čini se razumnim da bi MR bio koristan u postavljanju dijagnoze unutrašnje hernije u budućnosti kod trudnica sa sličnom anamnezom operativnih zahvata i prezentacijom. Unatoč tome, MR ne može zamijeniti CT u svim slučajevima. Na primjer, jedini sugestivni nalaz kod nekih slučajeva su promjene u mezenterijskim krvnim žilama koje se ne mogu optimalno vidjeti bez kontrasta u pregledu MR. Nadalje, MR ne mora biti dostupan za hitan pregled u svim ustanovama. CT ostaje opcija u slučajevima kada se MR ne može učiniti ili ako dijagnoza bude dvosmislena nakon MR. Bazirano na ovom radu [199], MR bi trebalo uzeti u obzir prilikom evaluacije trudnice s anamnezom RYGB koja se prezentira s abdominalnom boli, zato što bi ovaj pristup omogućio pouzdanu dijagnozu bez korištenja ionizirajućeg zračenja.

Liječenje ovisi o vitalnosti crijeva. Ako su prisutne gangrenozne promjene, onda je indicirana segmentalna resekcija s anastomozama. Zato su trima slučajevima (27%) dijagnosticiranim u trećem trimestru učinjeni eksplorativni zahvati unutar dva dana od primitka i zaključak nakon zahvata je da su slučajevi trećeg trimestra imali ozbiljnu, tešku strangulaciju crijeva zbog jakog pritiska. Štoviše, zbog visokog preživljenja fetusa u trećem trimestru, odluka o eksplorativnoj laparotomiji se može donijeti puno lakše i bez oklijevanja negoli kada su u pitanju ostali trimestri.

Majke su preživjele u svih 11 slučajeva što daje stopu mortaliteta 0%, iako je u jednom slučaju bila endometrioza i duboka venska tromboza [185]. Fetusi nisu preživjeli u dva slučaja, a to čini 18% smrtnosti [186,205]. Nema podataka o morbiditetu fetusa.

Serra et al [206] su prikazali slučaj masivne ventralne hernije koja je uzrokovala intestinalnu opstrukciju u trudnoći. Pretila trudnica u dobi od 44 godine je imala simptomatsku ventralnu herniju nastalu nakon posljednje trudnoće. Liječena je konzervativno i iznošenje trudnoće je proteklo bez kompli-

kacija. Učinjen je carski rez Pfannelstein incizijom, a reparacija hernije je uslijedila 10 tjedana nakon carskog reza. Iako se jedno istraživanje zalaže za herniorafiju i carski rez u istom aktu, tradicionalne preporuke su da se kirurški zahvat odgodi poslije babinja kako bi moglo doći do involucije uterusa i da se izbjegnu rizici infekcije dobivene stavljanjem mrežice tijekom zahvata kada se vrši čišćenje kontaminiranog područja [207]. Reparacija se izvodi tijekom trudnoće samo ako je došlo do inkarceracije ili strangulacije kako bi se izbjeglo nepotrebno izlaganje fetusa anesteziji i porođaju prije termina [208].

Učestalost unutrašnjih hernija je procijenjena na približno 1-6% svih intestinalnih opstrukcija [209]. Do 2005. godine bilo je 15 slučajeva transmezo-sigmoidnih hernija [210]. Objavljena su samo dva slučaja kada je to bilo u trudnoći i postpartalno.

Tablica 9: Bensonova i Killenova klasifikacija sigmoidnih mezenterijalnih hernija u općoj populaciji [211]

Tip hernije	Način nastanka hernije
intersigmoidna	hernijacija u intersigmoidnu fosu, smještena na nastavku lateralnog sigmoidnog mezokolona
transmezosigmoidna	inkarceracija crijevnih petlji kroz izolirani ovalni defekt u sigmoidnom mezokolonu
intramezosigmoidna	kongenitalni ovalni defekt nevezan uz intersigmoidnu fosu se prezentira na lateralnoj peritonealnoj površini mezokolona gdje se dogodi hernijacija

Patološki otvori mezenterija i visceralnog peritoneuma su većinom zbog kongenitalnih, kirurških, traumatskih, upalnih i cirkulacijskih uzroka [212]. Neki radovi su dokumentirali transmezosigmoidne hernije koje su se razvile tijekom trudnoće ili postpartalno [210,213]. Autori ovih prikaza slučaja su predložili da se dilatacija i sažimanje uterusa konkomitantno s trudnoćom ili porođajem pripisuje razvoju transmezosigmoidnih hernija. Abnormalni otvori bi se mogli formirati zbog razdiranja sigmoidnog mezokolona trakcijom zbog postpartalnog

sažimanja uvećanog uterusa. U nekim slučajevima je jedna od teorija da se hernijacija mogla pojaviti nakon nekoliko desetljeća kroz abnormalni otvor formiran tijekom trudnoće.

Kliničke značajke unutrašnje hernije su abdominalna bol, distenzija i povraćanje. Po radu Kaneka i Imaiya više od 21% trudnica se žali na bol u lijevom donjem dijelu abdomena [214]. Nativni RTG abdomena pokazuje distendirane vijuge tankog crijeva i aerolikvidne nivoe što ukazuje na mehaničku opstrukciju. Abdominalni CT pokazuje (kao i u svim opstrukcijama tankog crijeva) ascites, dilatiranu vijugu tankog crijeva s cutoffom na istoj razini kao što je i tanko crijevo. Ključni nalazi CT-a za dijagnozu transmezosigmoidne hernije uključuju [215]:

- nakupinu dilatiranih vijuga tankog crijeva ispunjenih tekućinom uhvaćenih i lijevoj stražnjoj i lateralnoj strani sigmoidnog kolona kroz mezosigmoidni defekt
- defekt je lokaliziran između sigmoidnog kolona i lijevog mišića psoasa
- sigmoidni kolon pokazuje razmještaje medijalno i naprijed
- ove inkapsulirane vijuge tankog crijeva pokazuju konfiguraciju oblika slova U ili C i zadebljanje stjenke koji pokazuje na opstrukciju tipa zatvorene crijevne petlje i ishemične promjene
- priključeni mezenterij s prepunjenim krvnim žilama i obliteracijom masnog tkiva indiciraju strangulaciju
- proksimalno tanko crijevo pokazuje dilataciju

Bilo kako bilo, u većini slučajeva dijagnoza transmezosigmoidne hernije se potvrdi samo kirurškom intervencijom. Pacijenti s opstrukcijom tankog crijeva koji ne odgovaraju na konzervativnu terapiju zahtijevaju operativni zahvat. Ako je suspektna unutrašnja hernija, operacija mora biti hitna jer se mogu razviti strangulacija i gangrena ako se zahvat odgodi. Uloga laparoskopije u pacijenata s intestinalnom opstrukcijom je sve više prepoznata u opća populaciji, ali zbog malog broja trudnica njena uloga u trudnoći nije definirana. Kaneko i Imai su objavili da se nekroza stranguliranog crijeva pojavljuje do u 80% pacijenata s transmezosigmoidnom hernijom tijekom liječenja i potrebna je široka resekcija tankog crijeva [214].

Majčin ishod je odličan jer u oba slučaja nije bilo masivne resekcije crijeva i trudnice su većinom mlade i bez komorbiditeta.

Idiopatska transomentalna hernijacija u općoj populaciji je ekstremno rijedak uzrok opstrukcije tankog crijeva što uključuje samo 1-4% svih slučajeva intrabdominalnih hernijacija [216]. Postoji samo jedan slučaj objavljen na temu ove patologije, ali sa zbnjujućim intraoperativnim opisom u odnosu na naslov članka (hernijska vreća je bila između korijena mezenterija i transverznog kolona). Operacija nije imala komplikacija i trajala je oko 90 minuta. Pacijentica je otpuštena petog postoperativnog dana i nastavila s trudnoćom. Porođaj je bio u terminu, primila je epiduralnu injekciju i učinjen je hitan carski rez zbog suboptimalnog CTG-a. Rođeno je zdravo žensko dijete [217].

Abdominalni CT je najbolja metoda za evaluaciju komplikacija hernije. Zračenje je manje od 5 rada i ono ne povećava učestalost anomalija fetusa [21].

Heterotopični pankreas se u općoj populaciji često slučajno nađe tijekom operacije zbog nekog drugog razloga (1 : 500 u gornjem abdomenu) ili tijekom autopsije (0.6-13%) [96]. Postoji samo jedan slučaj opstrukcije u trudnoći [218]. Također postoje po jedan slučaj opstrukcije u trudnoći zbog aktivnog kroničnog peptičkog ulkusa [219] i slučaj heteropičnog pankeasa u tankom crijevu koji je uzrokovao opstrukciju tankog crijeva [220].

Vjerojatno je rano u fetalnom životu tijekom rotacije prednjeg crijeva i fuzije dorzalnih i ventralnih dijelova pankreasa došlo do odvajanja malih dijelova i njihova razvitka u pogrešnim lokacijama [221]. Najčešće se heteropični pankreas nalazi u želucu, duodenumu i jejunumu, no može se naći bilo gdje u probavnom sustavu, intraabdominalno, u medijastinumu i u plućima [222].

Simptomi mogu biti: **nehitni** (epigastrična bol - 77% i osjećaj punoće abdomena – 30%), **poluhitni** (crna stolica - 24% zbog ulceracija) i **hitni** (intususcepcija i opstrukcija) [96]. Opstrukcija izlaza želuca se većinom prezentira isprva kao postprandijalno povraćanje i gubitkom mase s progresijom povraćanja. [223,224]. Iako heteropični pankreas postoji od dječje dobi, rijetko uzrokuje simptome. Stanja koja budu okidač ovom obično asimptomatskom poremećaju razvitka koji postane simptomatski su bakterijska infekcija i pankre-

atititis [225]. Autori smatraju da se simptomi razvijaju zato što uvećani uterus suzuje gastroduodenalni kanal i peritonealni prostor, iako ektopični pankreas već postoji sam po sebi. Dosada ne postoji rad o povezanosti povećanja heteropičnog pankreasa s hormonalnim promjenama u trudnoći.

Ovaj poremećaj je teško dijagnosticirati preoperativno unatoč modernim dijagnostičkim procedurama. Po jednom radu o pacijentima iz opće populacije, samo za 6% slučajeva (1/17) se znalo preoperativno [226]. U jedinom objavljenom slučaju vezanom za trudnoću [216], točnu dijagnozu nije bilo moguće donijeti pomoću abdominalne MR zbog toga što se nije smio koristiti kontrast i artefakata zbog micanja fetusa. CT pomoću kontrasta može pomoći u donošenju dijagnoze [230].

Postoje dvije standardne procedure za liječenje opstrukcije izlaza želuca. Jedna je endoskopska dilatacija balonom (posebno ako je uzrok peptični ulkus) dok je druga kirurški zahvat koji je uvijek indiciran ako se sumnja na malignu bolest. Bitno je uzeti uzorak pune debljine za biopsiju lezije tijekom kirurškog zahvata tako da se može učiniti sekcija zamrznutog uzorka. Ovaj poremećaj se može liječiti različitim operativnim postupcima koji uključuju gastroenterostomalnu premosnicu ili antrektomiju s gastroduodenalnom anastomozom [228,229,230]. Limfadenektomija nije nužna budući da se heteropični pankreas ili GIST rijetko šire limfnim sustavom [231]. Može se učiniti i manje invazivan zahvat kroz malu inciziju. Antrektomija bez disekcije limfnih čvorova je najadekvatnija po pitanju da se ne prekida trudnoća.

11.3.3. PERFORACIJA UTERUSA NAKON KIRURŠKI UČINJENOG POBAČAJA

Problem vezan uz pobačaje je da ne postoje potpuni i točni podaci o njihovom broju. Mnogobrojni ilegalni pobačaji se provode u ruralnim područjima zemalja u razvoju bez odgovarajućih uvjeta i od strane osoba koja nemaju znanje o anatomiji i koje operiraju s nesterilnim instrumentima čime se povećava postotak mortaliteta i morbiditeta [232,233,234]. Iako je rijetka, jedna od važnih komplikacija je opstrukcije tankog crijeva kroz stjenku perforiranog uterusa. Puno rjeđa je opstrukcija debelog crijeva zbog njegovog fiksiranog smještaja – komplikacije bivaju zbog perforacije uzrokovane instrumentima.

Najviše podataka o ovoj temi je iz najnovijeg pregleda članaka Augustina et al objavljen 2013. godine i sadrži većinu slučajeva od 1907. do 2012. godine [235]. Pobačaj učinjen kirurški u prvom trimestru (suprotnost od pobačaja inducirano prostaglandinima) je jedna od najčešćih učinjenih procedura u Sjedinjenim Američkim Državama: učinjeno je 853,485 pobačaja samo u 2001. godini [236]. U velikoj studiji koja je proučavala morbiditete nastale sekundarno nakon kirurški učinjenog pobačaja u prvom trimestru Hakim-Elahi i et al su objavili da su manje komplikacije rješavali ambulantno (0,846%) što je uključivalo blage infekcije, resukciju na dan zahvata ili naknadnu resukciju, stenozu vrata maternice, razdiranje vrata maternice, podcjenjivanje gestacijske dobi i konvulzije nakon primjene lokalne anestezije [237]. Veće komplikacije nakon kirurški učinjenog pobačaja u prvom trimestru (0,071%) su: nepotpuni pobačaj, sepsa, perforacija uterusa – učestalost 0.05–1.9% , krvarenje iz vagine, nemogućnost dovršetka pobačaja i heteropična trudnoća [238,239,240,241]. Što se tiče opstrukcije tankog crijeva kroz perforaciju uterusa postoji 30 prikaza slučaja i oni su uslijedili nakon pobačaja učinjenog vakuumom, kirurški učinjenih pobačaja ili pobačaja učinjenih na nestručni način. Svi slučajevi su bili u prvom trimestru izuzev jednog koji je bio u drugom trimestru [242]. Ekstremno rijetka učestalost opstrukcije tankog crijeva nakon perforacije uterusa zbog kirurški učinjenog pobačaja se može objasniti: rijetkim pojavljivanjem perforacije

uterusa učinjene instrumentima, spontanog zalječivanja većine (prepoznatih i neprepoznatih) perforacija uterusa bez komplikacije [243], hitne laparotomije/laparoskopije u 47-84% slučajeva s prepoznatim komplikacijama perforacije uterusa [240], nepoznatom broju slučajeva koji nisu objavljeni u medicinskoj literaturi i prehospitalnom mortalitetu koji je pogotovo značajan u nerazvijenim zemljama [244].

Od rizičnih faktora najznačajniji je nivo utreniranosti [245,246], a ostali su starija dob trudnice, veći paritet, retrovertirani uterus, pobačaj ili carski rez u anamnezi, biopsije konusa, nemogućnost pregleda UZV-om i podcjenjivanje trajanja trudnoće [238,239,241,247,248]. Amarin i Badria su zaključili da su perforacije uterusa većinom lokalizirane na fundusu uterusa vjerojatno zbog uvođenja cervikalnih dilatora [249]. Stoga, poteškoće prilikom dilatacije cerviksa su također povezane s visokom učestalošću perforacije pa se zato preporučuje korištenje prostaglandina kod dilatacije [239,240]. Isto tako, korist od prostaglandina je u kontrakciji uterusa što bi moglo pomoći u smanjivanju učestalosti perforacije.

Tablica 10. Mogući rizični faktori za opstrukciju tankog crijeva poslije perforacije uterusa [235]

Mogući rizični faktori
1. medicinski pobačaj koji nije uspio [247,250]
2. kiretaža reteniranih dijelova placente ostalih nakon prethodne trudnoće [251]
3. promjer perforacije
4. višeploidne trudnoće

Postoji nekoliko mehanizama kako dolazi do opstrukcije. Najčešći je onaj u kojem dolazi do prolapsa kroz perforaciju uterusa većinom zbog nepažljive aspiracije [242,252-256] gdje je najekstenzivniji tip kada vijuge tankog crijeva budu izvučene van vaginalnog introitusa [243,250,257-261]. Drugi mehanizam je onaj gdje perforacija uterusa sadrži inkarceriranu kilu omentuma i adhezija pričvršćena na omentum strangulira segment ekstrauterinog tankog crijeva čime nastaje opstrukcija [238]. Treći mehanizam je kada tanko crijevo [255]

bude obuhvaćeno priraslicama na mjestu perforacije uterusa [262]. Četvrti mehanizam je opstrukcija tipa Richerove hernije gdje antimezenterična stjenka crijeva protrudira kroz defekt u stjenki uterusa [255]. Važno je spomenuti da je većina (83%) ozljeda debelog crijeva povezano s perforacijom stražnje stjenke uterusa, dok je 60% ozljeda tankog crijeva povezano s perforacijom prednje stjenke fundusa uterusa. Tip i vrijeme prezentacije ovisi o dva patofiziološka procesa koji bi mogli koegzistirati (jatrogena perforacija crijeva je isključena): mehanizmu opstrukcije tankog crijeva i povezanog krvarenja (iz stjenke perforiranog uterusa ili iz mezenterija odvojenog od vlastitog dijela crijeva) [263].

Mehanizam opstrukcije tankog crijeva određuju težina, intenzitet i vrijeme prezentacije opstrukcije. Ako su adhezije uzrok parcijalne ili progresivne opstrukcije tankog crijeva tada su prisutni nespecifični simptomi kao što su abdominalna bol s ili bez distenzije, povraćanje, (paradoksalni) proljev ili odsustvo flatusa i/ili stolice. U slučaju gangrene tankog crijeva pojave se vrućica i tresavica. Nužno je ozbiljno razmatranje ove mogućnosti budući da intrauterina lokalizacija stranguliranog crijeva može zamaskirati karakteristične peritonealne znakove [238]. Perforacija zbog ishemije crijeva bi se trebala patofiziološki diferencirati od izravne ozljede crijeva tijekom perforacije uterusa učinjene instrumentom. Takve ozljede razviju većinom kliničku sliku unutar nekoliko sati nakon zahvata [264]. U studiji koji su napravili Augustin et al trajanje simptoma zbog adhezija je bilo od četiri dana do 4 mjeseca u četiri pacijentice [235]. Ovi simptomi uzrokuju odlaganje donošenja dijagnoze jer se pacijentice s parcijalnom opstrukcijom često liječe konzervativno [256]. Kod Richterovog tipa hernije prezentacija je uslijedila nakon dvije godine, a vrijeme prezentacije u takvim slučajevima se ne može predvidjeti. Može se inicijalno inkarcerirati s ranom prezentacijom ili neki drugi patofiziološki događaj može započeti opstrukciju. Vjerojatno djelomično ovisi o veličini perforacije uterusa. Takav mehanizam je bio u jedne pacijentice [251]. Ako postoji inkarceracija crijeva kroz stjenku uterusa i nije prepoznata tijekom abortusa i ako je uzrok kompletne opstrukcije prolaps crijeva tada se sve pacijentice klinički prezentiraju jedan do 48 sati nakon zahvata sa instrumentima na uterusu [235].

Bilo koji mehanizam opstrukcije tankog crijeva može biti popraćen krvarenjem bilo iz perforirane stijenke uterusa ili odvojenog mezenterija od vlastitog crijeva. Klinički, krvarenje iz stijenke uterusa je evidentno zbog transvaginalnog krvarenja, ali mezenteričko krvarenje može se prezentirati s transvaginalnim ili intrabdominalnim krvarenjem ili oboje. Intraabdominalno krvarenje se prikazuje kao abdominalna bol i uvijek se treba isključiti jer se bol može pripisati abdominalnoj boli uzrokovanoj koegzistirajućom opstrukcijom tankog crijeva s abdominalnom distenzijom. Teško je zaključiti jesu li krvarenje ili opstrukcija tankog crijeva dominantni u ovih pacijentica budući da postoje varijacije u težini razvoja opstrukcije i varijacije u težini krvarenja. U studiji napravljenoj od strane Augustina et al 39% pacijentica (7/18) je bilo hipotenzivno [235].

Na dijagnozu se treba posumnjati kada aerolikvidni nivoi tankog crijeva budu evidentni na nativnoj RTG snimci abdomena. Znanje o tipičnom prikazu uterusa poslije kirurški izvedenog pobačaja tijekom prvog trimestra značajno pomaže u prepoznavanju abnormalnog zdjeličnog UZV. U hitnih pacijentica preferira se korištenje UZV, ali normalan prikaz uterusa poslije kirurški izvedenog pobačaja tijekom prvog trimestra može prilično varirati. Postoji mali broj studija koje imaju dokumentiranu slikovnu dijagnostiku uterusa poslije kirurški izvedenog pobačaja tijekom prvog trimestra [265-267]. Dillon et al [265] su kratkoročno pratili UZV i kvalitativno evaluirali i materičnu šupljinu poslije kirurški izvedenog pobačaja tijekom prvog trimestra u 19 asimptomatskih pacijentica. U ovoj studiji 59% pacijentica je imala varirajuću količinu intrauterinog materijala koji se prvotno prikazivao hiperehogeno, a kasnije izo- ili hipoehogeno; sam taj materijal nije nalikovao na ostatne fetalne ili placentarne dijelove. Vrijeme povratka endometrijalne pruge do bazalne linije je varirao od jednog do 14 dana. Slično ovoj studiji, Bar-hava et al [266] su pregledavali izgled uterusa 74 žene koje su imale kirurški izvedeni pobačaj tijekom prvog trimestra unutar jednog tjedna od zahvata. Samo 23% pacijentica je imalo povratak na tanku endometrijalnu prugu, 50% pacijentica je imalo deblu prugu (7-19 mm), a 27% njih je imalo prugu deblju od 20 mm s jako nepravilnim ehogenitetom većinom od 14 mm. Također su opisali pojavu da se u ranijem dijelu tjedna pojavljuje hiperehogeni uterini sadržaj, dok u kasnijem dijelu tjedna on

biva hipoehogen vjerojatno zbog likvefakcije endometrijalnog sadržaja. Izgled endometrija poslije prvog menstruacijskog perioda se vratio u normalu kod svih pacijentica i nije bilo povezanosti s graviditetom ili vremenom proteklom od pobačaja.

Defekt u stjenki uterusa se može vidjeti s transabdominalnim UZV-om: iregularno tkivo tubularnog oblika i zrak koji se prikazuje kao mali ehoični fokus. abnormalno povećana količina ehogene slobodne tekućine se može vidjeti u Douglasovom prostoru [252]. Transvaginalna sonografija je konvencionalni alat koji pomaže u dijagnozi. Perforaciju uterusa možemo potvrditi koristeći slikovni prikaz tako da uočimo: slobodnu tekućinu u zdjelici, vijuge crijeva unutar stjenke uterusa, ekstrauterine dijelove fetusa ili intraoperativni prikaz kirete unutar miometrija [268]. Ultrazvuk zdjelice može razgraničiti svijetle, serpinigozne, tekućinom ispunjene tubularne strukture unutar endometrijalne šupljine. Dodatni materijal povećane ehogenosti bi moglo biti masno tkivo. Korištenjem kolor dopplera ne bi vidjeli protok krvi u ovim strukturama i ne bi se vidjela peristaltika u tim intrauterinim sadržajima [252].

Evaluacija pomoću CT-a ima važnu dijagnostičku ulogu u slučajevima kada je UZV dvosmislen ili ako se sumnja na neginekološku patologiju. Iako stjenka uterusa može prikriti prikaz intrauternih crijevnih petlji, Dignac et al naglašavaju da se crijevni mezenterij može jako dobro vizualizirati na CT-u zbog njegove masne prirode i trebalo bi biti alarm za intrauterino crijevo [248]. MR se počeo koristiti kao dijagnostika za prikaz endometrijalne šupljine nakon kirurški izvedenog pobačaja tijekom prvog trimestra, no ne koristi se rutinski u hitnim slučajevima [267].

Perforacije uterusa se mogu podijeliti u komplicirane i nekomplicirane. Većinu perforacija prepoznatih tijekom pobačaja bez komplikacija bi trebalo liječiti konzervativno [240,241] Kaali i et al [243] su liječili konzervativno 22 perforacije nakon 7,114 elektivnih pobačaja sa značajnim brojem perforacija otkrivenih tijekom kombinirane laparoskopije. To podrazumijeva da učestalost perforacija možda nije dovoljno prijavljivana ili nije prepoznata i sve to bez ozbiljnih komplikacija po pacijentice pa se sam konzervativni pristup nekomplici-

ranim perforacijama s pažljivom opservacijom može smatrati adekvatnim [240,248,255].

Dijagnoza ili čak suspektnost ozljede crijeva ili pojave intrauterinih crijeva (komplicirane perforacije uterusa), bilo kako bilo, zahtijevaju hitnu laparotomiju ili laparoskopiju. Ti zahvati su nužni kako bi se spriječila progresivna distenzija crijeva s mogućom ishemijskom nekrozom i/ili posljedičnom perforacijom crijeva. Tijekom zahvata, crijevo bi trebalo vratiti u peritonealnu šupljinu i ocijeniti njegovu vitalnost. To crijevo može biti strangulirano, imati direktnu ozljedu stjenke ili može biti devaskularizirano s koegzistirajućom ozljedom ili inkarciranjem mezenterija [256]. Augustin et al su proveli istraživanje u kojem je u svim slučajevima vaginalne evisceracije bila nužna resekcija. U 14 od 18 pacijentica izmjerena je duljina reseciranog tankog crijeva. U samo jedne pacijentice duljina reseciranog crijeva je bila 30 cm, dok u svih ostalih minimalna resecirana duljina bila 100 cm. U 56% pacijentica je resecirano više od 200 cm. U podgrupi pacijentica s ilealnim adhezijama (tri pacijentice) resekcija ishemičnog crijeva je bila potrebna u dvije pacijentice (67%). Pitanje je moglo li se spasiti crijevo s ranijom dijagnozom i operativnim zahvatom u ranijem stadiju bolesti, no sam odgovor nije moguće dati jer nedostaje svih nužnih podataka. Diverzija u obliku stome je učinjena u samo jedne pacijentice gdje je bila učinjena potpuna resekcija tankog crijeva. Treba ju učiniti kod pacijentica s hemoragičnim šokom ili sepsom zbog kasnije prezentacije s velikom purulentnom i/ili fekalnom kontaminacijom peritonealne šupljine. Studija napravljena od Augustina i et al je pokazala da ako je prisutna izolirana opstrukcija tankog crijeva resekcija s anastomozom je preferirajući tretman u pacijentica bez peritonitisa.

Perforacija/laceracija uterusa bi se trebala zašiti poslije liječenja ozljede tankog crijeva. Ponekad perforacija uterusa mora biti proširena kako bi se lakše izvuklo crijevo natrag u peritonealnu šupljinu tako da se minimalizira mogućnost daljnjeg crijevnog i mezenteričnog oštećenja (dvije pacijentice) [253,263]. Rijetko je potrebna histerektomija i to u slučajevima kada je uterus nekrotičan ili nerepabilan [264,268]. Učinjena je u 4 od 7 pacijentica u prvoj polovici stoljeća i nijedna nakon 1966. godine. Zaključak Augustina et al je da debridman uterusa s reparacijom pomoću šavova zahvat izbora [235] unatoč opisu jedne

pacijentice kojoj nije učinjena reparacija perforacije veličine 1 cm [238]. Preoperativno savjetovanje s pacijenticom za trajnu sterilizaciju treba učiniti jer tijekom operacije kratki dodatni zahvati mogu spriječiti ponavljanje komplikacija daljnjih pobačaja. Tijekom kirurške eksploracije trebalo bi potražiti postoji li mutilirani fetus [260] i učiniti definitivnu kiretažu ako je potrebno. Općenito, kod crijevne opstrukcije bi trebalo primijeniti antibiotike perioperativno. Tijekom praćenja pacijentice, treba pomoću UZV i određivanjem β HCG eliminirati mogućnost ostataka začeca [260].



Slika 23. Kongestirane i edematozne crijevne vijuge prolabile kroz vaginalni otvor dva sata nakon evakuacije uterusa zbog inkompletnog pobačaja. Preuzeto iz Lebeau et al [258].

Godišnje se širom svijeta učini 30-50 milijuna induciranih pobačaja koji rezultiraju smrću 80,000-110,000 žena od kojih je otprilike 34,000 u subsaharskoj Africi [245]. Kirurška intervencija u prikladnom trenutku kod komplicirane perforacije uterusa je ključna za smanjenje morbiditeta i mortaliteta.

Dostupni podaci iz studije Jhobta-e et al pokazuje preživljenje od 93% (dvije smrti) tijekom cijelog stoljeća (1907–2012). Jedna pacijentica je umrla zbog masivne nekroze tankog crijeva gdje je učinjena resekcija s visokom jejunostomom. Djevojka je napustila bolnicu unatoč savjetima liječnika zbog socijalnih i obiteljskih razloga te je umrla [269]. Pretpostavka je da je visoka jejunostoma uzrokovala dehidraciju i poremećaj elektrolita što je u konačnici uzrokovalo smrt. Druga pacijentica je dodatno imala laceraciju sigmoidnog kolona koja je tretirana tijekom inicijalne operacije s resekcijom i anastomozama. Autori su napisali da je pacijentica postala febrilna i deteorirana četvrtog postoperativnog dana. Pretpostavka je da je dehiscencija kolorektalne anastomoze s difuznim sterkorakalnim peritonitisom i posljedičnim septičkim šokom uzrokovala multiorgansko zatajenje [250]. Rezultati ove studije pokazuju da je odlična prognoza prisutna kroz cijelo stoljeće zbog nekoliko razloga. Prvi od razloga je da je populacija ovih pacijentica takva da su one mlade, većinom bez komorbiditeta i mogu kompenzirati značajan patofiziološki stres kao što je opstrukcija tankog crijeva i/ili perforacija ponekad udruženo s različitim stupnjem krvarenja. Takva stanja bi mogla biti pogubna za starije pacijentice, pogotovo one koje imaju značajne komorbiditete. Drugi razlog je da se većina pacijentica klinički prezentira s evidentnom opstrukcijom tankog crijeva koja izgleda kao vaginalna evisceracija (60%) ili tijekom prvih 48 sati s tankim crijevom u stjenki uterusa (23%) gdje se dijagnoza može donijeti brzo i precizno pomoću zdjeličnog UZV. Opstrukcija tankog crijeva u ostalih pacijentica je potvrđena pomoću nativnog RTG abdomena prije nego što je uslijedila perforacija. Treći razlog je taj da su komplikacije resekcije tankog crijeva u mladih i zdravih pacijentica bez uznapredovale ateroskleroze rijetke pa i resekcije dužih segmenata imaju dobru dugoročnu prognozu.

11.3.4. GINEKOLOŠKI UZROCI INTESTINALNE OPSTRUKCIJE

Uzrok intestinalne opstrukcije je vrlo važan zbog samih posljedica liječenja opstrukcije kao što se i uzrok ponekad mora dodatno liječiti.

Pojava teratoma u trudnoći nije česta, samo 10% slučajeva maturiranog cističnog teratoma se dijagnosticira tijekom trudnoće [270]. Većina slučajeva se prezentira tijekom drugog trimestra [271,272]. Pojavljuje se obično u žena u dobi između 20 i 40 godina [273].

Najčešći simptom teratoma je bol donjem dijelu abdomena. Samo nekoliko slučajeva se prezentiralo po prvi put s abdominalnom masom [274]. Iako komplikacije teratoma u trudnoći uključuju torziju, rupturu i opstrukciju porođajnog kanala, samo je jedan objavljeni slučaj koji je povezan s intestinalnom opstrukcijom [272]. U anamnezi se u zadnjih dva tjedna pojavila abdominalna bol, distenzija i povraćanje. Bol je bila smještena oko umbilikalne regije i bila je tipa kolika.

Metoda izbora za dijagnosticiranje je abdominalni UZV (transabdominalni i transvaginalni). U tom jedinom slučaju, ponovljeni UZV je prikazao intrauterinu trudnoću s jednim plodom i nejasne abdominalne mase na obje strane uterusa i distendirane crijevne vijuge. Moguće je odrediti dimenzije tumora [272]. Donesena je dijagnoza intestinalne opstrukcije u trudnoći te je učinjena laparotomija. Nalazi tijekom operativnog zahvata bili su bilateralne mase na ovarijima (benigni cistični teratomi) od kojih je desni uzrokovao zapetljavanje ileuma, prirastao je parcijalno na ileum pa ga je bilo teško odvojiti. To priraštanje bi moglo biti zbog odgovora tkiva koje ga je okruživalo, uključujući i crijevo na koje je tumor vršio pritisak. Na drugu ruku, moglo je doći i do manjeg propuštanja tumora u okružujuće tkivo. Bilo kako bilo, nema dokaza invazije u stjenku crijeva pa se time isključuje malignost. Veličina oba tumora je bila oko 15 cm u promjeru što govori da je vjerojatno postojao prije trudnoće. Caspi et al su objavili da teratomi manji od 6 cm koji se pojave prije trudnoće ne rastu tijekom trudnoće [275].

Većina komplikacija ektopične trudnoće su rupturi jajovoda s masivnim krvarenjem i hemoragičnim šokom. Objavljena su samo tri slučaja intestinalne opstrukcije zbog ektopične trudnoće. Catani et al [276] su objavili slučaj intestinalne opstrukcije nastao zbog adhezija od ektopične trudnoće lokalizirane na mezenteričnoj strani ileuma. Singh [277] je objavio sličan slučaj opstrukcije terminalnog ileuma, a Orawke et al su objavili slučaj gdje je bila kombinirana intrauterina i ekstrauterina trudnoća i dijagnosticirana jednostavna intestinalna opstrukcija preoperativno [278].

Postoje dva stanja koja se istodobno prezentiraju. Najčešći znaci i simptomi ektopične trudnoće su amenoreja, abdominalna bol, iregularno vaginalno krvarenje i bol pri pregledu abdomena ili zdjelice. Mase adneksa se palpiraju u samo 50% pacijentica. Nažalost, najčešći simptomi i znakovi ektopične trudnoće omogućuju precizno predviđanje u samo 50% slučajeva [279]. Abdominalna bol je najkonzistentnije obilježje ektopične trudnoće [280]. Kliničari trebaju odmah posumnjati na ektopičnu trudnoću ako pacijentica ima u anamnezi: tubarne trudnoće, operacije na jajovodima, zdjeličnu upalnu bolest, bolest jajovoda, endometriozu, kirurški zahvat na abdomenu, strano tijelo unutar uterusa, liječenje neplodnosti, naviku pušenja i ako je imala više seksualnih partnera.

Moguće diferencijalne dijagnoze [13] su zdjelična upalna bolest, akutni apendicitis, tifoidni enteritis, nekompletni septični pobačaj, uterini fibroid, gastroenteritis, peptični ulkus i intestinalna opstrukcija.

Kako bi se povećale šanse za točno postavljanje dijagnoze ektopične trudnoće trijažno osoblje mora uzeti preciznu anamnezu o menstruaciji i spolnim odnosima, te bi ustanove trebale omogućiti dobivanje rezultata o razini β HCG u serumu i transvaginalni UZV [281]. Transabdominalni UZV je od male pomoći budući da proširene vijuge crijeva sprječavaju adekvatnu vizualizaciju.

Problem dijagnostičkog algoritma je da ne može sam po sebi potvrditi ektopičnu trudnoću. Kao prvo, nativni RTG abdomena pokazuje aerolikvidne nivoe. Gotove sve ektopične trudnoće su tubarne (97,7%) pa se zato opstrukci-

ja događa u donjem dijelu abdomena i dva od tri slučaja su bila lokalizirana u terminalnom ileumu [276,277].

Postoji nekoliko terapijskih opcija za ektopičnu trudnoću: lijekovi (metot-reksat), kirurški zahvat i opservacija. U slučaju intestinalne opstrukcije kirurški zahvat je jedini modalitet koji može istovremeno riješiti opstrukciju i ektopičnu trudnoću. Tip zahvata ovisi o težini opstrukcije. Ako je ona jednostavna radi se adhezioliza. Ukoliko su opstrukcija i strangulacija trajali dulje i došlo je do gangrene radi se resekcija crijeva. Odluka o kontinuitetu ili stomi ovisi o nekoliko faktora kao i kod drugih uzroka intestinalne opstrukcije. Terapija izbora za nerupturiranu ektopičnu trudnoću je salpingostomija čime se čuva zahvaćeni jajovod i time je bolji budući reproduktivni ishod. Salpingektomija se radi ako je jajovod morfološki promijenjen na način da je onemogućen daljnji fertilitet.

11.3.5. NORMALNA TRUDNOĆA

Sancert i Cuneo su obratili pažnju na intestinalnu okluziju uzrokovanu vijugom crijeva uhvaćenom i zadržanom od infundibulopelvičnog ligamenta, kasnije napetu od strane gravidnog uterusa koji raste gore u abdomen. Vautrin je 1922. godine prikazao dva slučaja akutne intestinalne opstrukcije očito uzrokovane normalnom trudnoćom [282]. U diskusiji o tim slučajevima je istaknuo „količnu angulaciju“ uzrokovanu napetošću infundibulopelvičnog ligamenta i sterkorralnu akumulaciju koja dodatno stvara probleme pa da oboje uzrokuju opstrukciju. Ludwig je 1913. godine sakupio 96 slučaja intestinalne opstrukcije koja se pojavila tijekom trudnoće. Pronašao je da je stanje najčešće u trećem i četvrtom mjesecu trudnoće i opet u zadnja tri tjedna trudnoće [283]. Ovi slučajevi su vjerojatno djelomično uzrokovani trudnoćom, ali nijedan se nije mogao direktno pripisati samoj trudnoći. Fleischauer [284] je 1918. godine objavio rad o dvije intestinalne opstrukcije u trudnoći. U jednom od njih je slučaj bio da je žena bila trudna 4 mjeseca i imala je tešku opstrukciju i peritonitis. Na obdukciji pasažu crijeva je otežavao sadržaj crijeva koji je pronađen na mjestu gdje se pojavila mogućnost kompresije između uterusa i zdjeličnog ruba. Također je postojala dilatacija uretera na mjestu gdje ulaze u zdjelicu, pa se u tom slučaju po njegovom mišljenju gravidni uterus mora uzeti u obzir kao uzrok opstrukcije. Prema Fleischaueru, ovaj slučaj potvrđuje mišljenje Van der Hoevena iz 1912. godine da je trećem i četvrtom mjesecu trudnoće okluzija crijeva podložnija pojavljivanju nego u bilo koje drugo vrijeme, a to je baš vrijeme kad se uterus izdiže iznad zdjeličnog ruba [285]. Der Verf je smatrao da u konačnoj analizi uzrok ileusa treba potražiti u samom crijevu zbog mišićne slabosti i gubitka mišićnog tonusa. Drugi slučaj opisan od Fleischauera se pojavio u 6. mjesecu. Opstrukciju su uzrokovale adhezije od prethodne operacije – rastući uterus je bio odlučujući faktor u nastanku ileusa. U sažetku LePagea et al [286] o liječenju pacijentica iz 1913. godine podjela je izvršena u dvije grupe: bez podataka iz anamneze od intestinalnim ili peritonealnim problemima i s podacima iz anamneze o intestinalnim ili peritonealnim problemima i mogućim operacijama.

LePage et al kažu da ako možemo dijagnosticirati ove iznimne slučajeve u kojima prisustvo gravidnog uterusa dovoljno za nastanak opstrukcije ili čak okluzije, a crijevo nije adheriralo i bez priraslica je, ali jednostavno komprimirano, terapija bi se trebala odmah sadržavati u uklanjanju tumora uterusa. Ovaj tretman, kako dodaje, ističe veliko pitanje o pravu fetusa na život. Kohler je 1920. godine rekao da su slučajevi gdje je gravidni uterus uzrok ileusa rijetki [287]. Incidencija je ekstremno rijetka. Bohler je pregledom literature do 1926. godine pronašao samo dvanaest objavljenih slučajeva i to je 1930. godine objavio [288]. Dodatno je prikupljeno četiri slučaja.

Koncept patofizioloških procesa je jednostavan. Uvećani uterus uzrokuje kompresiju, na lokaciji gdje se crijevo ne može slobodno micati i gdje su spojevi mobilnih i nemobilnih dijelova crijeva: rektosigmoidni spoj (zdjelični rub), točka gdje crijevo u formi stome ulazi u trbušni zid i ileum proksimalno do ileoanalog poucha (J-pouch). Rektosigmoidni spoj je najčešća lokalizacija jer je uterus smješten u donjem abdomenu u svim fazama uvećanja uterusa. Mogući dodatni čimbenik je duga sigmoidna petlja koja je predisponirana zapetljavanju i stvaranju oštrog kutova [284,285,289]. Teoretski, incidencija raste kako trudnoća napreduje zbog povećanja uterusa (oba slučaja su nakon 32. tjedna trudnoće). U trudnica s normalnom anatomijom crijeva, petlja terminalnog ileuma ostaje relativno mobilna pa se može micati kad ju obuhvati uvećani uterus i zato može ostati normalnog stanja i funkcije. Opstrukcija može imati nekoliko sličnih mehaničkih mehanizama. Uvećani uterus može dodatno povlačiti petlju ileostome iznutra i uzrokovati retrakciju stome. Inkarceracija je teoretski rizik, može nastati zbog adhezija koje fiksiraju retrovertirani uterus u zdjelici ili moguće zbog štetne navike rektalnih kirurga koji koriste uterus za zatvaranje dna zdjelice poslije ekscizije rektuma. Problemi sa stomom su česti i uzrokovani su drukčijim smještanjem, uvećanjem i ponekad prolapsom. Srećom, većina rastezanja abdominalnog zida je u području lineae albe i stoma s lakoćom ode lateralno. Važno je napomenuti da u pacijentica s ileostomom dodaci prehrani, kao što je oralni unos željeza mogu provocirati disfunkciju ileostome. Objašnjenje bi moglo biti da je ileum proksimalno od J-poucha manje ili više napet i ne može se slobodno gibati od uvećanog uterusa pa se događa opstrukcija [290].

Gonzalez Mesa et al [291] su opisali rotaciju uterusa u 18-godišnje trudnice u 34. tjednu trudnoće kao uzrok intestinalne opstrukcije. Prikazala se s kontinuiranom jakom boli u epigastriju i lijevom hipohondriju bez drugih osobitosti u anamnezi i kliničkom statusu. Dijagnoza se uspostavila pomoću RTG toraksa i nativnog RTG abdomena gdje se vidio očit pomak gravidnog uterusa udesno, dilatacija jejunalnih vijuga i descendentni kolon ispunjen zrakom. Opstrukcija je uočena u razini zdjelice što je ukazivalo na opstruktivni ileus zbog impakcije fetalne glave u dekstroflektiranom uterusu. Nakon neuspjelog konzervativnog liječenja učinila se eksplorativna laparotomija i carski rez bez komplikacija perioperativno. Postoje neka stanja koja se trebaju ispuniti da se donese dijagnoza intestinalne opstrukcije uzrokovane normalnom trudnoćom: nema opstruktivnih simptoma prije trudnoće osim dugotrajne opstipacije, nema drugih uzroka opstrukcije intraoperativno, kompresija uvećanog uterusa na crijevo na mjestu gdje se proksimalno distendirano crijevo nastavlja na kolabirano crijevo i nema drugih uzroka opstrukcije stome (parastomalna hernija, stenoza ili prolaps).

Kada se sumnja na intestinalnu opstrukciju bilo kojeg uzroka, nativni RTG abdomena je najčešći dijagnostički alat koji je dovoljan za postavljanje indikacije za hitan kirurški zahvat. MR abdomena s ili bez kontrasta (oralni ili IV) se može koristiti u nejasnim slučajevima. Točka tranzicije od distendiranog do kolabiranog crijeva se može identificirati s ili bez fokalnih lezija budući da su one vjerojatno uzrok opstrukcije. MR je važna jer može odvojiti zadebljanje stjenke crijeva ili abnormalnosti mukoze od znakova parastomalne hernije [175].

Sreća je što je stanje ekstremno rijetko i kada se dogodi većina beba dosegne dob kada može preživjeti. Činilo bi se razumnim predložiti da kada se intervenira u slučaju intestinalne opstrukcije uzrokovane normalnom trudnoćom, otvori abdomen i ako je moguće ustanovi uzrok. Ako nema uzroka opstrukcija crijeva osim uvećanog uterusa treba učiniti carski rez. Ako postoji sumnja da je intestinalna opstrukcija zbog trudnoće i bez strangulacije i blizu je vrijeme termina treba započeti porod vaginalno ili carskim rezom. Ova metoda može biti terapijska [292], ali ju treba izvesti s oprezom.

12. ZAKLJUČAK

Nakon razrade problema intestinalne opstrukcije u ovom opširnom diplomskom preglednom radu može se vidjeti da postoji velika širina stanja koja ovise o uzrocima, a generalno se slijede isti principi liječenja u svrhu najboljih mogućih ishoda po majku i fetus.

Nužno je čim prije postaviti točnu dijagnozu da liječenje započne bez gubitka dragocjenog vremena. Od samih stanja koja su normalna u trudnoći kao što su povraćanje i konstipacija pa do znakova akutnog abdomena, samo anamnezom i kliničkim pregledom se ne može uvijek postaviti dijagnoza čime je bitna diferencijacija problema uz proširenje obrade. Obrada uključuje krvne nalaze i slikovne modalitete. Po pitanju slikovnih modaliteta potrebno je iskustvo i suradnja među specijalistima u donošenju odluke zbog dugoročnih posljedica ionizirajućeg zračenja po fetus, a ostale metode ovise o dostupnosti u ustanovama uz sve prednosti i nedostatke i razinu educiranosti liječnika. Pogoršanje stanje i neuspjela konzervativna terapija vode do indikacije za kirurškim zahvatom, a povrh svega i problem porođaja ovisno o fetusu. Naravno, ne smije se zanemariti ni razdoblje babinja gdje isto može doći do komplikacija, ali je onda postavljanje dijagnoze nešto jednostavnije.

Nadam se da će čitateljima ovog rada, posebice kolegama liječnicima, pomoći u radu kada se susretnu u životu s ovakvim slučajevima koji nisu baš česti i da će postići najbolji mogući terapijski ishod po majku i fetus.

BIBLIOGRAFIJA

- [1] Houston J, cited by Hansen F. Intestinal obstruction in the fourth month of pregnancy due to adhesions. *J Iowa Med Soc.* 1941;31:237.
- [2] Coughlan BM, O'Herlihy CO. Acute intestinal obstruction during pregnancy. *Journal of the Royal College of Surgeons of Edinburgh.* 1978;23(3):175–177.
- [3] Perdue PW, Johnson HWJ, Stafford PW. Intestinal obstruction complicating pregnancy. *Am J of Sur.* 1992;164(4):384–388.
- [4] Meyerson S, Holtz T, Ehrinpreis M, Dhar R. Small bowel obstruction in pregnancy. *Am J Gastroenterol.* 1995;90:299–302.
- [5] Stukan M, Kruszewski Wiesław J, Dudziak M, Kopiejć A, Preis K. Intestinal obstruction during pregnancy. *Ginekol Pol.* 2013;84(2):137-41.
- [6] Damore LJ 2nd, Damore TH, Longo WE, Miller TA. Congenital intestinal malrotation causing gestational intestinal obstruction. A case report. *J Reprod Med.* 1997;42:805–8.
- [7] Lopez Carral JM, Esen UI, Chandrashekar MV, Rogers IM, Olajide F. Volvulus of the right colon at pregnancy. *Int J Clin Pract.* 1998;52:270-1.
- [8] Chiedozi LC, Ajabor LN, Iweze FI. Small intestinal obstruction in pregnancy and puerperium. *Saudi J Gastroenterol.* 1999;5:134-9.
- [9] Dunselman GA Jr. Intestinal obstruction in pregnancy. *Trop Doct.* 1983;13(4):174-7.
- [10] Osime OC, Onakewhor J, Irowa OO. Intussusception in pregnancy--a rarely considered diagnosis. *Afr J Reprod Health.* 2010 Mar;14(1):145-8.
- [11] Brooks D, Oxford C: The Pregnant Surgical Patient. Care in Special Situations. *American College of Surgeons: Surgery Principles & Practice.* WebMD: <http://www.acssurgery.com/sample/ch0903s.htm> Section 9, Dec 2007.
- [12] Longmore M, Wilkinson I, Baldwin A, Wallin E. Oxford Handbook of Clinical Medicine. Oxford University Press; 2014. str. 222, 612.
- [13] Truskett P. Bailey and Love's Short Practice of Surgery; Edited by N.

- S.Williams, C. J. K.Bulstrode and P. R.O'Connell. Boca Raton, FL: CRC Press, 2013. str. 72,88,1181-2,1186,1191-7,1208.
- [14] Saha AK, Newman E, Giles M, Horgan K. Ogilvie's syndrome with caecal perforation after Caesarean section: a case report. *J Med Case Rep.* 2009 Jun 5;3:6177.
- [15] Togo A, Traore M, Coulibaly Y, Samake B, Diallo G. Sigmoid volvulus in pregnancy. *S Afr J Surg.* 2011 Nov 30;49(4):204-5.
- [16] Hogan BA, Brown CJ, Brown JA. Cecal volvulus in pregnancy: report of a case and review of the safety and utility of medical diagnostic imaging in the assessment of the acute abdomen during pregnancy. *Emerg Radiol.* 2008 Mar;15(2):127-31.
- [17] Brunicaardi FC, Andersen DK, Billiar TR, Dunn DL, Hunter JG, Matthews JB, Pollock RE. Schwartz's Principles of Surgery. 10th Edition, McGraw-Hill Professional 2015:1147,1151-2.
- [18] Khandelwal A, Fasih N, Kielar A. Imaging of acute abdomen in pregnancy. *Radiol Clin North Am.* 2013 Nov;51(6):1005-22.
- [19] Wagner LK, Huda W. When a pregnant woman with suspected appendicitis is referred for a CT scan, what should a radiologist do to minimize potential radiation risks? *Pediatr Radiol.* 2004 Jul;34(7):589-90.
- [20] Brent RL. Saving lives and changing family histories: appropriate counseling of pregnant women and men and women of reproductive age, concerning the risk of diagnostic radiation exposures during and before pregnancy. *Am J Obstet Gynecol.* 2009;200:4-24
- [21] ACOG Committee on Obstetric Practice. ACOG Committee Opinion. Number 299, September 2004 (replaces No. 158, September 1995). Guidelines for diagnostic imaging during pregnancy. *Obstet Gynecol.* 2004 Sep;104(3):647-51.
- [22] International Commission on Radiological Protection. Pregnancy and medical radiation. *Ann ICRP.* 2000;30(1):iii-viii,1-43.
- [23] Streffer C, Shore R, Konermann G, Meadows A, et al. Biological effects after prenatal irradiation (embryo and fetus). A report of the International Commission on Radiological Protection. *Ann ICRP.* 2003;33(1-2):5-206.

- [24] Wang PI, Chong ST, Kielar AZ, Kelly AM, et al. Imaging of pregnant and lactating patients: part 1, evidence-based review and recommendations. *AJR Am J Roentgenol*. 2012 Apr;198(4):778-84.
- [25] Koren G: Medication Safety in Pregnancy & Breastfeeding: The Evidence-Based A-to-Z Clinician's Pocket Guide. 2007, McGraw Hill, New York
- [26] Kilpatrick CC, Monga M. Approach to the acute abdomen in pregnancy. *Obstet Gynecol Clin North Am*. 2007 Sep;34(3):389-402.
- [27] Williams PM, Fletcher S. Health effects of prenatal radiation exposure. *Am Fam Physician*. 2010 Sep 1;82(5):488-93.
- [28] Angel E, Wellnitz CV, Goodsitt MM, Yaghmai N, et al. Radiation dose to the fetus for pregnant patients undergoing multidetector CT imaging: Monte Carlo simulations estimating fetal dose for a range of gestational age and patient size. *Radiology*. 2008 Oct;249(1):220-7.
- [29] Pearlman MD, Tintinalli JE, Lorenz RP. Blunt trauma during pregnancy. *N Engl J Med*. 1990 Dec 6;323(23):1609-13.
- [30] Brent RL. Counseling patients exposed to ionizing radiation during pregnancy. *Rev Panam Salud Publica*. 2006;20:198-204.
- [31] Brent RL. The effect of embryonic and fetal exposure to x-ray, microwaves, and ultrasound: counseling the pregnant and nonpregnant patient about these risks. *Semin Oncol*. 1989;16(5):347-68.
- [32] De Wilde JP, Rivers AW, Price DL. A review of the current use of magnetic resonance imaging in pregnancy and safety implications for the fetus. *Prog Biophys Mol Biol*. 2005 Feb-Apr;87(2-3):335-53.
- [33] Gowland PA, De Wilde J. Temperature increase in the fetus due to radio frequency exposure during magnetic resonance scanning. *Phys Med Biol*. 2008 Nov 7;53(21):L15-8.
- [34] Expert Panel on MR Safety, Kanal E, Barkovich AJ, Bell C, et al. ACR guidance document on MR safe practices: 2013. *J Magn Reson Imaging*. 2013 Mar;37(3):501-30.
- [35] Warshauer DM, Lee JK. Adult intussusception detected at CT or MR imaging: clinical-imaging correlation. *Radiology*. 1999 Sep;212(3):853-

- 60.
- [36] Hand JW, Li Y, Thomas EL, Rutherford MA, Hajnal JV. Prediction of specific absorption rate in mother and fetus associated with MRI examinations during pregnancy. *Magn Reson Med*. 2006 Apr;55(4):883-93.
- [37] Jones J. radiopaedia.org. [Online]. cited 2012 February 15. Available from: <http://radiopaedia.org/cases/small-bowel-obstruction-and-pregnancy>.
- [38] Widmark JM. Imaging-related medications: a class overview. *Proc (Bayl Univ Med Cent)*. 2007;20(4):408-17.
- [39] Schnitker MA, Mattman PE, Bliss TL. A clinical study of malnutrition in Japanese prisoners of war. *Ann Intern Med*. 1951 Jul;35(1):69-96.
- [40] Solomon SM, Kirby DF. The refeeding syndrome: a review. *JPEN J Parenter Enteral Nutr*. 1990 Jan-Feb;14(1):90-7.
- [41] Levine MG, Esser D. Total parenteral nutrition for the treatment of severe hyperemesis gravidarum: maternal nutritional effects and fetal outcome. *Obstet Gynecol*. 1988 Jul;72(1):102-7.
- [42] Lee RV, Rodgers BD, Young C, Eddy E, Cardinal J. Total parenteral nutrition during pregnancy. *Obstet Gynecol*. 1986 Oct;68(4):563-71.
- [43] Bellingham F, Mekay R, Winston C. Pregnancy and intestinal obstruction. A dangerous combination. *Med J Aust*. 1949;2:318.
- [44] Harer WB Jr, Harer WB Sr. Volvulus complicating pregnancy and puerperium; report of three cases and review of literature. *Obstet Gynecol*. 1958 Oct;12(4):399-406.
- [45] Morris DW. Intestinal obstruction and pregnancy. *J Obstet Gynaecol Br Commonw*. 1965;72:36-44.
- [46] Connolly MM, Unti JA, Nora PF. Bowel obstruction in pregnancy. *Surg Clin North Am*. 1995 Feb;75(1):101-13.
- [47] Webster PJ, Bailey MA, Wilson J, Burke DA. Small bowel obstruction in pregnancy is a complex surgical problem with a high risk of fetal loss. *Ann R Coll Surg Engl*. 2015 Jul;97(5):339-44.
- [48] Lederle FA. Epidemiology of constipation in elderly patients. Drug-

- utilisation and cost-containment strategies. *Drugs Aging*. 1995;6:465-9.
- [49] Marshall K, Thompson KA, Walsh DM, Baxter GD. Incidence of urinary incontinence and constipation during pregnancy and postpartum: survey of current findings at the Rotunda Lying-In Hospital. *Br J Obstet Gynaecol*. 1998 Apr;105(4):400-2.
- [50] Rome foundation. Guidelines – Rome 3 diagnostic criteria for functional gastrointestinal disorders. *Gastrointestin Liver Dis*. 2006;15:307-12.
- [51] Derbyshire E, Davies J, Costarelli V, Dettmar P. Diet, physical inactivity and the prevalence of constipation throughout and after pregnancy. *Matern Child Nutr*. 2006 Jul;2(3):127-34.
- [52] Derbyshire EJ, Davies J, Detmar P. Changes in bowel function: pregnancy and the puerperium. *Dig Dis Sci*. 2007 Feb;52(2):324-8.
- [53] Moriarty KJ, Irving MH. ABC or colorectal disease. Constipation. *BMJ*. 1992 May 9;304(6836):1237-40.
- [54] Nelson MM, Forfar JO. Associations between Drugs Administered during Pregnancy and Congenital Abnormalities of the Fetus. *Br Med J*. 1971 Mar 6;1(5748):523–527.
- [55] Heinonen OP, Slone D, Shapiro S. Birth Defects and Drugs in Pregnancy. Publishing Sciences Group Inc. Littleton, Mass. 1977.
- [56] Compendium of drug therapy. New York: Biomedical Information Corp. 1984.
- [57] Berkowitz RL, Cousten DR, Mochizcki TK. Handbook for prescribing medications during pregnancy. Boston: Little, Brown & Co. 1981.
- [58] DiPiro JT, Michael KA, Clark BA, et al. Absorption of polyethylene glycol after administration of a PEG-electrolyte lavage solution. *Clin Pharm*. 1986 Feb;5(2):153-5.
- [59] Osgood EC. The Role of the Radiologist in the Management of Patients with Intestinal Obstruction, with Special Reference to the Use of the Miller-Abbott Tube. *Radiology*. 1947;49(5):535.
- [60] Atamanalp SS, Yildirgan MI, Mahmut Başıoğlu M, et al. Ogilvie's syndrome: presentation of 15 cases. *Turk J Med Sci*. 2007;37:105–11.
- [61] Vanek VW, Al-Salti M. Acute pseudo-obstruction of the colon (Ogilvie's

- syndrome). An analysis of 400 cases. *Dis Colon Rectum*. 1986 Mar;29(3):203-10.
- [62] Dickson MA, McClure JH. Acute colonic pseudo-obstruction after caesarean section. *Int J Obstet Anesth*. 1994 Oct;3(4):234-6.
- [63] Keswani RK, Singh RB, Banga BB, et al. Non-obstructive caecal perforation (Ogilvie's syndrome) after normal vaginal delivery. *Indian J Gastroenterol*. 1989 Apr;8(2):121-2.
- [64] Jetmore AB, Timmcke AE, Gathright JB Jr, et al. Ogilvie's syndrome: colonoscopic decompression and analysis of predisposing factors. *Dis Colon Rectum*. 1992 Dec;35(12):1135-42.
- [65] Delgado-Aros S, Camilleri M. Pseudo-obstruction in the critically ill. *Best Pract Res Clin Gastroenterol*. 2003 Jun;17(3):427-44.
- [66] Saclarides TJ, Harrison J. Pseudo-obstruction (Ogilvie's syndrome). In: Fazio VW, Church JM, Delaney CP, editors. *Current therapy in colon and rectal surgery*. 2nd edition. Philadelphia. Elsevier Mosby. 2005. 321-6.
- [67] Senagore AJ. Ogilvie: I remember that name. *Curr Surg*. 2001;58:345-9.
- [68] Stephenson BM, Morgan AR, Salaman JR, Wheeler MH. Ogilvie's syndrome: a new approach to an old problem. *Dis Colon Rectum*. 1995 Apr;38(4):424-7.
- [69] Bloch P, Contou JF. Ogilvie's syndrome and non-mechanical obstructions. *Rev Prat*. 1993 Mar 15;43(6):711-5.
- [70] Ressurreição J, Matos E, Soares JT, Almeida AT, Madaleno P (2014, Nov 13). Gallstone ileus, a multimodality diagnosis, {Online}. <http://www.eurorad.org/case.php?id=12192>
- [71] Choudhary V, Mathur RK, Mathur S, Singh B. Multiple Trichobezoar (Gastric & Ileal) presenting as Intestinal Obstruction: Case Study of Two Patients. *IJCRR*. 2014; 6(17): 51-54.
- [72] Deront Bourdin F, Iannelli A, Delotte J. Phytobezoar: an unexpected cause of bowel obstruction in a pregnant woman with a history of Roux-en-Y gastric bypass. *Surg Obes Relat Dis*. 2014 Nov-Dec;10(6):e49-51.
- [73] Serpell JW, Nicholls RJ. Stercoral perforation of the colon. *Br J Surg*. 1990 Dec;77(12):1325-9.

- [74] Costales AB, Agarwal AK, Chauhan SP, et al. Stercoral Perforation of the Colon during Pregnancy: A Case Report and Review of the Literature. *AJP Rep.* 2015 Apr;5(1):e25-9.
- [75] Matsushita T, Yumoto Y, Fukushima K, et al. Stercoral perforation of the colon during pregnancy. *J Obstet Gynaecol Res.* 2011 Nov;37(11):1685-8.
- [76] Rather AA, Salati SA. Non Obstetric Acute Abdomen in Pregnancy – An Experience from Kashmir. *Online J Health Allied Scs.* 2013;12(3):7.
- [77] Chrungoo RK, Hangloo VK, Faroqui MM, Khan M. Surgical manifestations and management of ascariasis in Kashmir. *J Indian Med Assoc.* 1992 Jul;90(7):171-4.
- [78] Liabsuetrakul T, Chaikongkeit P, Korviwattanagarn S, et al. Epidemiology and the effect of treatment of soil-transmitted helminthiasis in pregnant women in southern Thailand. *Southeast Asian J Trop Med Public Health.* 2009 Mar;40(2):211-22.
- [79] van Eijk AM, Lindblade KA, Odhiambo F, et al. Geohelminth Infections among pregnant women in rural western Kenya; a cross-sectional study. *PLoS Negl Trop Dis.* 2009;3(1):e370.
- [80] Gupta A, Rathore AM, Manaktala U. Ascariasis presenting as acute abdomen during pregnancy and puerperium. *Southeast Asian J Trop Med Public Health.* 2013 Mar;44(2):150-3.
- [81] Pratt AT, Donaldson RC, Evertson LR, Yon JL Jr. Cecal volvulus in pregnancy. *Obstet Gynecol.* 1981 Jun;57(6 Suppl):37S-40S.
- [82] Majerović M, Augustin G. Acute abdomen in pregnancy and postpartum period. *Acta Chir Croat.* 2012;9:13-17.
- [83] Biswas S, Gray KD, Cotton BA. Intestinal obstruction in pregnancy: a case of small bowel volvulus and review of the literature. *Am Surg.* 2006 Dec;72(12):1218-21.
- [84] Challoner K, Incerpi M. Nontraumatic abdominal surgical emergencies in the pregnant patient. *Emerg Med Clin North Am.* 2003 Nov;21(4):971-85.
- [85] Kohn SG, Briele HA, Douglas LH. Volvulus in pregnancy. *Am J Obstet Gynecol.* 1944;48:398.

- [86] Horton PJ, White J, Lake SP. Caecal volvulus and malrotation of the bowel complicating the third trimester of pregnancy. *J Obstet Gynaecol.* 1997 Mar;17(2):160.
- [87] Moore CJ, Corl FM, Fishman EK. CT of cecal volvulus: unraveling the image. *AJR Am J Roentgenol.* 2001 Jul;177(1):95-8.
- [88] Forsted DH, Kalbhen CL. CT of pregnant women for urinary tract calculi, pulmonary thromboembolism, and acute appendicitis. *AJR Am J Roentgenol.* 2002 May;178(5):1285.
- [89] Leyendecker JR, Gorengaut V, Brown JJ. MR imaging of maternal diseases of the abdomen and pelvis during pregnancy and the immediate postpartum period. *Radiographics.* 2004 Sep-Oct;24(5):1301-16.
- [90] Kosmidis C, Efthimiadis C, Anthimidis G, et al. Cecal volvulus after twin gestation: laparoscopic approach. *Tech Coloproctol.* 2011 Oct;15 Suppl 1:S101-3.
- [91] John H, Gyr T, Giudici G, et al. Cecal volvulus in pregnancy. Case report and review of literature. *Arch Gynecol Obstet.* 1996;258(3):161-4.
- [92] Singh RB, Khatri HL, Singh K, et al. Intestinal obstruction caused by caecal volvulus. *Pediatr Surg Int.* 1998 Oct;13(8):605-6.
- [93] Ballantyne GH. Review of sigmoid volvulus: clinical patterns and pathogenesis. *Dis Colon Rectum.* 1982; 25:494-501.
- [94] Redlich A, Rickes S, Costa SD, Wolff S. Small bowel obstruction in pregnancy. *Arch Gynecol Obstet.* 2007 May;275(5):381-3. Epub 2006 Oct 18.
- [95] Jain BL, Seth KK. Volvulus of intestine: a clinical study. *Indian J Surg.* 1968;30:239-46.
- [96] Augustin G. Intestinal obstruction. In *Acute Abdomen During Pregnancy.*: Springer; 2014. str. 221-279.
- [97] Chourak M, Beavogui L, Lachkar A, Elabsi M. Volvulus du sigmoïde nécrosé chez une femme enceinte. *J Afr Hepato Gastroenterol.* 2009;3:35-7.
- [98] Kulusari A, Kurdoglu M, Adali E, et al. Sigmoid volvulus in pregnancy

- and puerperium: a case series. *Cases J.* 2009 Sep 17;2:9275.
- [99] Thornton SC, Pal N. Medscape. [Online]. [cited 2015 Nov 30. Available from: <http://emedicine.medscape.com/article/2048554-overview#a5>.
- [100] Keating JP, Jackson DS. Sigmoid volvulus in late pregnancy. *J R Army Med Corps.* 1985 Jun;131(2):72-4.
- [101] Khan MR, Ur Rehman S. Sigmoid volvulus in pregnancy and puerperium: a surgical and obstetric catastrophe. Report of a case and review of the world literature. *World J Emerg Surg.* 2012 May 2;7(1):10.
- [102] Palmucci S, Lanza ML, Gulino F, et al. Diagnosis of a sigmoid volvulus in pregnancy: ultrasonography and magnetic resonance imaging findings. *J Radiol Case Rep.* 2014 Feb 1;8(2):54-62.
- [103] Feldman D. The Coffee Bean Sign. *Radiology.* 2000;216:178-9.
- [104] Allen JR, Helling TS, Langenfeld M. Intraabdominal surgery during pregnancy. *Am J Surg.* 1989 Dec;158(6):567-9.
- [105] De U, De KK. Sigmoid volvulus complicating pregnancy. *Indian J Med Sci.* 2005 Jul;59(7):317-9.
- [106] James DW. Intestinal obstruction during late pregnancy caused by volvulus of sigmoid colon. *Br Med J.* 1950;2:24.
- [107] Diallo G, Diakité I, Kanté L, et al. Volvulus du colon sigmoïde (VS) au centre hospitalier universitaire Gabrile Touré de Bamako. *Medecine Afrique Noire.* 2009;56:377-81.
- [108] Twité N, Jacquet C, Hollemaert S, et al. [Intestinal obstruction in pregnancy]. [Article in French] *Rev Med Brux.* 2006 Mar-Apr;27(2):104-9.
- [109] Iwamoto I, Miwa K, Fujino T, Douchi T. Perforated colon volvulus coiling around the uterus in a pregnant woman with a history of severe constipation. *J Obstet Gynaecol Res.* 2007 Oct;33(5):731-3.
- [110] Hofmeyr GJ, Sonnendecker EW. Sigmoid volvulus in advanced pregnancy. Report of 2 cases. *S Afr Med J.* 1985 Jan 12;67(2):63-4.
- [111] Huang JC, Shin JS, Huang YT, et al. Small bowel volvulus among adults. *J Gastroenterol Hepatol.* 2005 Dec;20(12):1906-12.
- [112] Mahdavi A, Yunesi N. Small bowel volvulus in a primigravida woman: case report. *J Fam Reprod Health.* 2007;1:51-4.

- [113] Alshawi JS. Recurrent sigmoid volvulus in pregnancy: report of a case and review of the literature. *Dis Colon Rectum*. 2005;48(9):1811-3.
- [114] Machado NO, Machado LS. Sigmoid Volvulus Complicating Pregnancy Managed by Resection and Primary Anastomosis: Case report with literature review. *Sultan Qaboos Univ Med J*. 2009 Apr;9(1):84-8.
- [115] Dilbaz S, Gelisen O, Caliskan E, et al. Small bowel volvulus in pregnancy. *Eur J Obstet Gynecol Reprod Biol*. 2003 Dec 10;111(2):204-6.
- [116] S Ward, D Khan, T Edwards, I Daniels. Sigmoid Volvulus: A New Twist to an Old Problem. *The Internet Journal of Surgery*. 2010;27(2).
- [117] Vitoratos N, Salamalekis E, Makrakis E, Creatsas G. Sigmoid colon cancer during pregnancy. *Eur J Obstet Gynecol Reprod Biol*. 2002 Aug 5;104(1):70-2.
- [118] Dahling MT, Xing G, Cress R, et al. Pregnancy-associated colon and rectal cancer: perinatal and cancer outcomes. *J Matern Fetal Neonatal Med*. 2009 Mar;22(3):204-11.
- [119] Woods JB, Martin JN Jr, Ingram FH, et al. Pregnancy complicated by carcinoma of the colon above the rectum. *Am J Perinatol*. 1992 Mar;9(2):102-10.
- [120] Shioda Y, Koizumi S, Furuya S, et al. Intussusception caused by a carcinoma of the cecum during pregnancy: report of a case and review of the literature. *Surg Today*. 1993;23(6):556-61.
- [121] Bernstein MA, Madoff RD, Caushaj PF. Colon and rectal cancer in pregnancy. *Dis Colon Rectum*. 1993 Feb;36(2):172-8.
- [122] Minter A, Malik R, Ledbetter L, et al. Colon cancer in pregnancy. *Cancer Control*. 2005 Jul;12(3):196-202.
- [123] Cappell MS. Colon cancer during pregnancy. *Gastroenterol Clin North Am*. 1998;27:225-56.
- [124] Walsh C, Fazio VW. Cancer of the colon, rectum, and anus during pregnancy. The surgeon's perspective. *Gastroenterol Clin North Am*. 1998 Mar;27(1):257-67.
- [125] Nesbitt JC, Moise KJ, Sawyers JL. Colorectal carcinoma in pregnancy.

- Arch Surg.* 1985 May;120(5):636-40.
- [126] Moran BJ, Yano H, Al Zahir N, Farquharson M. Conflicting priorities in surgical intervention for cancer in pregnancy. *Lancet Oncol.* 2007 Jun;8(6):536-44.
- [127] Knoepp LF Jr, Ray JE, Overby I. Ovarian metastases from colorectal carcinoma. *Dis Colon Rectum.* 1973 Jul-Aug;16(4):305-11.
- [128] Mason MH 3rd, Kovalcik PJ. Ovarian metastases from colon carcinoma. *J Surg Oncol.* 1981;17(1):33-8.
- [129] Cohen-Kerem R, Railton C, Oren D, et al. Pregnancy outcome following non-obstetric surgical intervention. *Am J Surg.* 2005 Sep;190(3):467-73.
- [130] Sebastian S, Johnston S, Geoghegan T, et al. Pooled analysis of the efficacy and safety of self-expanding metal stenting in malignant colorectal obstruction. *Am J Gastroenterol.* 2004 Oct;99(10):2051-7.
- [131] Watt AM, Faragher IG, Griffin TT, et al. Self-expanding metallic stents for relieving malignant colorectal obstruction: a systematic review. *Ann Surg.* 2007 Jul;246(1):24-30.
- [132] Dildy GA 3rd, Moise KJ Jr, Carpenter RJ Jr, Klima T. Maternal malignancy metastatic to the products of conception: a review. *Obstet Gynecol Surv.* 1989 Jul;44(7):535-40.
- [133] Pereg D, Koren G, Lishner M. Cancer in pregnancy: gaps, challenges and solutions. *Cancer Treat Rev.* 2008 Jun;34(4):302-12.
- [134] DeVita Jr V. DeVita, Hellman, and Rosenberg's cancer: principles and practice of oncology Philadelphia: Lippincott Williams & Wilkins; 2011.
- [135] Chan YM, Ngai SW, Lao TT. Colon cancer in pregnancy. A case report. *J Reprod Med.* 1999 Aug;44(8):733-6.
- [136] Pitluk H, Poticha SM. Carcinoma of the colon and rectum in patients less than 40 years of age. *Surg Gynecol Obstet.* 1983 Oct;157(4):335-7.
- [137] Recalde M, Holyoke ED, Elias EG. Carcinoma of the colon, rectum, and anal canal in young patients. *Surg Gynecol Obstet.* 1974 Dec;139(6):909-13.
- [138] Heres P, Wiltink J, Cuesta MA, et al. Colon carcinoma during pregnancy: a lethal coincidence. *Eur J Obstet Gynecol Reprod Biol.* 1993

- Feb;48(2):149-52.
- [139] Kitoh T, Nishimura S, Fukuda S, et al. The incidence of colorectal cancer during pregnancy in Japan: report of two cases and review of Japanese cases. *Am J Perinatol*. 1998 Mar;15(3):165-71.
- [140] Skilling JS. Colorectal cancer complicating pregnancy. *Obstet Gynecol Clin North Am*. 1998;25:417-21.
- [141] Medich DS, Fazio VW. Hemorrhoids, anal fissure, and carcinoma of the colon, rectum, and anus during pregnancy. *Surg Clin North Am*. 1995 Feb;75(1):77-88.
- [142] Stringer MD, Willetts IE. John Hunter, Frederick Treves and intussusception. *Ann R Coll Surg Engl*. 2000 Jan;82(1):18-23.
- [143] Azar T, Berger DL. Adult intussusception. *Ann Surg*. 1997 Aug;226(2):134-8.
- [144] Huang WS, Changchien CS, Lu SN. Adult intussusception: a 12-year experience, with emphasis on etiology and analysis of risk factors. *Chang Gung Med J*. 2000 May;23(5):284-90.
- [145] Eisen LK, Cunningham JD, Aufses AH Jr. Intussusception in adults: institutional review. *J Am Coll Surg*. 1999 Apr;188(4):390-5.
- [146] Alexander R, Traverso P, Bolorunduro OB, et al. Profiling adult intussusception patients: comparing colonic versus enteric intussusception. *Am J Surg*. 2011 Oct;202(4):487-91.
- [147] Catalano O. Transient small bowel intussusception: CT findings in adults. *Br J Radiol*. 1997;70:805-8.
- [148] Sato M, Ishida H, Konno K, et al. Long-standing painless intussusception in adults. *Eur Radiol*. 2000;10(5):811-3.
- [149] Gayer G, Zissin R, Apter S, et al. Pictorial review: adult intussusception - a CT diagnosis. *Br J Radiol*. 2002 Feb;75(890):185-90.
- [150] Lvoff N, Breiman RS, Coakley FV, et al. Distinguishing features of self-limiting adult small-bowel intussusception identified at CT. *Radiology*. 2003 Apr;227(1):68-72.
- [151] Seidman DS, Heyman Z, Ben-Ari GY, et al. Use of magnetic resonance imaging in pregnancy to diagnose intussusception induced by colonic

- cancer. *Obstet Gynecol.* 1992 May;79(5(Pt 2)):822-3.
- [152] Choi SA, Park SJ, Lee HK, et al. Preoperative diagnosis of small-bowel intussusception in pregnancy with the use of sonography. *J Ultrasound Med.* 2005 Nov;24(11):1575-7.
- [153] Chaffen L, Mason VR, Slemons JM. Intussusception during pregnancy. *Surg Gynecol Obstet.* 1937;64:817.
- [154] Choi SH, Han JK, Kim SH, et al. Intussusception in adults: from stomach to rectum. *AJR Am J Roentgenol.* 2004 Sep;183(3):691-8.
- [155] Kretzschmar U, Weidenhammer K, Rexroth W. Idiopathic intussusception in adults. *Rontgenblatter.* 1989 Nov;42(11):484-6.
- [156] Begos DG, Sandor A, Modlin IM. The diagnosis and management of adult intussusception. *Am J Surg.* 1997 Feb;173(2):88-94.
- [157] Toso C, Erne M, Lenzlinger PM, et al. Intussusception as a cause of bowel obstruction in adults. *Swiss Med Wkly.* 2005 Feb 5;135(5-6):87-90.
- [158] Khan MN, Agrawal A, Strauss P. Ileocolic Intussusception - A rare cause of acute intestinal obstruction in adults; Case report and literature review. *World J Emerg Surg.* 2008 Aug 4;3:26.
- [159] Steinberg ML, Nisenbaum HL, Horii SC, Salhany KE. Post-cesarean section pain secondary to intussuscepting colonic adenocarcinoma. *Ultrasound Obstet Gynecol.* 1997 Nov;10(5):362-5.
- [160] Kocakoc E, Bozgeyik Z, Koc M, Balaban M. Idiopathic postpartum intussusception: a rare cause of acute abdominal pain. *Med Princ Pract.* 2010;19(2):163-5.
- [161] Alzen G, Funke G, Truong S. Pitfalls in the diagnosis of intussusception. *J Clin Ultrasound.* 1989 Sep;17(7):481-8.
- [162] Del-Pozo G, Albillos JC, Tejedor D. Intussusception: US findings with pathologic correlation--the crescent-in-doughnut sign. *Radiology.* 1996 Jun;199(3):688-92.
- [163] Cerro P, Magrini L, Porcari P, De Angelis O. Sonographic diagnosis of intussusceptions in adults. *Abdom Imaging.* 2000 Jan-Feb;25(1):45-7.
- [164] Harma M, Harma MI, Karadeniz G, et al. Idiopathic ileoileal invagination

- two days after cesarean section. *J Obstet Gynaecol Res.* 2011 Feb;37(2):160-2.
- [165] Zubaidi A, Al-Saif F, Silverman R. Adult intussusception: a retrospective review. *Dis Colon Rectum.* 2006 Oct;49(10):1546-51.
- [166] Mateen MA, Saleem S, Rao PC, et al. Transient small bowel intussusceptions: ultrasound findings and clinical significance. *Abdom Imaging.* 2006 Jul-Aug;31(4):410-6.
- [167] Casey FE, Lau KN, Mesbah MC, Khalife ME. Use of laparoscopy for resolution of intussusception in the third trimester of pregnancy: a case report. *J Reprod Med.* 2009 Nov-Dec;54(11-12):712-4.
- [168] Roy PH, Sauer WG, Beahrs OH, Farrow GM. Experience with ileostomies. Evaluation of long-term rehabilitation in 497 patients. *Am J Surg.* 1970 Jan;119(1):77-86.
- [169] Todd IP. Mechanical complications of ileostomy. *Clin Gastroenterol.* 1982;11:268-73.
- [170] Weaver RM, Alexander-Williams J, Keighley MR. Indications and outcome of reoperation for ileostomy complications in inflammatory bowel disease. *Int J Colorectal Dis.* 1988 Mar;3(1):38-42.
- [171] Priest FO, Gilchrist RK, Long JS. Pregnancy in the patient with ileostomy and colectomy. *J Am Med Assoc.* 1959 Jan 17;169(3):213-5.
- [172] Keane RM, Whittaker MG. Irreducibility of prolapsed colostomy due to ileocaecal intussusception. *Ir Med J.* 1985 Mar;78(3):80-1.
- [173] Adedeji O, McAdam WA. Intussusception in ileostomy in a pregnant woman. *Postgrad Med J.* 1992 Jan;68(795):67-8.
- [174] Hudson CN. Ileostomy in pregnancy. *Proc R Soc Med.* 1972;65:281-3.
- [175] McKenna DA, Meehan CP, Alhajeri AN, et al. The use of MRI to demonstrate small bowel obstruction during pregnancy. *Br J Radiol.* 2007 Jan;80(949):e11-4.
- [176] Spring A, Lee M, Patchett S, et al. Ileostomy obstruction in the third trimester of pregnancy. *Colorectal Dis.* 2012 Sep;14(9):e631-2.
- [177] Sakorafas GH, Ntavatzikos A, Konstantiadou I, et al. Peritoneal tuberculosis in pregnancy mimicking advanced ovarian cancer: a plea to

- avoid hasty, radical and irreversible surgical decisions. *Int J Infect Dis*. 2009 Sep;13(5):e270-2.
- [178] Cappell MS, Friedel D. Abdominal pain during pregnancy. *Gastroenterol Clin North Am*. 2003 Mar;32(1):1-58.
- [179] Mazziotti S, Ascenti G, Scribano E, et al. Guide to magnetic resonance in Crohn's disease: from common findings to the more rare complications. *Inflamm Bowel Dis*. 2011 May;17(5):1209-22.
- [180] Donaldson DR, Parkinson DJ. Intestinal obstruction in pregnancy. *J R Coll Surg Edinb*. 1985 Dec;30(6):372-4.
- [181] Hunt MG, Martin JN Jr, Martin RW, et al. Perinatal aspects of abdominal surgery for nonobstetric disease. *Am J Perinatol*. 1989 Oct;6(4):412-7.
- [182] Ten Broek RP, Issa Y, van Santbrink EJ, et al. Burden of adhesions in abdominal and pelvic surgery: systematic review and met-analysis. *BMJ*. 2013 Oct 3;347:f5588.
- [183] Coughlan BM, O'Herlihy CO. Acute intestinal obstruction during pregnancy. *J R Coll Surg Edinb*. 1978 May;23(3):175-7.
- [184] Lockhart ME, Tessler FN, Canon CL, et al. Internal hernia after gastric bypass: sensitivity and specificity of seven CT signs with surgical correlation and controls. *AJR Am J Roentgenol*. 2007 Mar;188(3):745-50.
- [185] Kakarla N, Dailey C, Marino T, et al. Pregnancy after gastric bypass surgery and internal hernia formation. *Obstet Gynecol*. 2005 May;105(5 Pt 2):1195-8.
- [186] Efthimiou E, Stein L, Court O, Christou N. Internal hernia after gastric bypass surgery during middle trimester pregnancy resulting in fetal loss: risk of internal hernia never ends. *Surg Obes Relat Dis*. 2009 May-Jun;5(3):378-80.
- [187] Bellanger DE, Ruiz JF, Solar K. Small bowel obstruction complicating pregnancy after laparoscopic gastric bypass. *Surg Obes Relat Dis*. 2006 Jul-Aug;2(4):490-2.
- [188] Karmon A, Sheiner E. Pregnancy after bariatric surgery: a comprehensive review. *Arch Gynecol Obstet*. 2008 May;277(5):381-8.

- [189] Abodeely A, Roye GD, Harrington DT, Cioffi WG. Pregnancy outcomes after bariatric surgery: maternal, fetal, and infant implications. *Surg Obes Relat Dis*. 2008 May-Jun;4(3):464-71.
- [190] Maggard MA, Yermilov I, Li Z, et al. Pregnancy and fertility following bariatric surgery: a systematic review. *JAMA*. 2008 Nov 19;300(19):2286-96.
- [191] Moore KA, Ouyang DW, Whang EE. Maternal and fetal deaths after gastric bypass surgery for morbid obesity. *N Engl J Med*. 2004 Aug 12;351(7):721-2.
- [192] Petersen W. Über Darmverschlingung nach der Gastroenterostomie. *Arch Klin Chir*. 1900;62:94-114.
- [193] Naef M, Mouton WG, Wagner HE. Small-bowel volvulus in late pregnancy due to internal hernia after laparoscopic Roux-en-Y gastric bypass. *Obes Surg*. 2010 Dec;20(12):1737-9.
- [194] Ahmed AR, O'Malley W. Internal hernia with Roux loop obstruction during pregnancy after gastric bypass surgery. *Obes Surg*. 2006 Sep;16(9):1246-8.
- [195] Blachar A, Federle MP, Dodson SF. Internal hernia: clinical and imaging findings in 17 patients with emphasis on CT criteria. *Radiology*. 2001 Jan;218(1):68-74.
- [196] Martin LC, Merkle EM, Thompson WM. Review of internal hernias: radiographic and clinical findings. *AJR Am J Roentgenol*. 2006 Mar;186(3):703-17.
- [197] Merkle EM, Hallowell PT, Crouse C, et al. Roux-en-Y gastric bypass for clinically severe obesity: normal appearance and spectrum of complications at imaging. *Radiology*. 2005 Mar;234(3):674-83.
- [198] Sandrasegaran K, Maglinte DD, Lappas JC, Howard TJ. Small-bowel complications of major gastrointestinal tract surgery. *AJR Am J Roentgenol*. 2005 Sep;185(3):671-81.
- [199] Rosenkrantz AB, Kurian M, Kim D. MRI appearance of internal hernia following Roux-en-Y gastric bypass surgery in the pregnant patient. *Clin Radiol*. 2010 Mar;65(3):246-9.

- [200] Filip JE, Mattar SG, Bowers SP, Smith CD. Internal hernia formation after laparoscopic Roux-en-Y gastric bypass for morbid obesity. *Am Surg*. 2002 Jul;68(7):640-3.
- [201] Torres-Villalobos GM, Kellogg TA, Leslie DB, et al. Small bowel obstruction and internal hernias during pregnancy after gastric bypass surgery. *Obes Surg*. 2009 Jul;19(7):944-50.
- [202] Yu J, Turner MA, Cho SR, et al. Normal anatomy and complications after gastric bypass surgery: helical CT findings. *Radiology*. 2004 Jun;231(3):753-60.
- [203] McCollough CH, Schueler BA, Atwell TD, et al. Radiation exposure and pregnancy: when should we be concerned? *Radiographics*. 2007 Jul-Aug;27(4):909-17.
- [204] Woodfield CA, Lazarus E, Chen KC, Mayo-Smith WW. Abdominal pain in pregnancy: diagnoses and imaging unique to pregnancy - review. *AJR Am J Roentgenol*. 2010 Jun;194(6 Suppl):WS22.
- [205] Charles A, Domingo S, Goldfadden A, et al. Small bowel ischemia after Roux-en-Y gastric bypass complicated by pregnancy: a case report. *Am Surg*. 2005 Mar;71(3):231-4.
- [206] Serra AE, Fong A, Chung JH. A gut-wrenching feeling: pregnancy complicated by massive ventral hernia with bowel obstruction. *Am J Obstet Gynecol*. 2014 Jul;211(1):79.e1-2.
- [207] Ochsenbein-Kölbl N, Demartines N, Ochsenbein-Imhof N, Zimmermann R. Cesarean section and simultaneous hernia repair. *Arch Surg*. 2004 Aug;139(8):893-5.
- [208] Buch KE, Tabrizian P, Divino CM. Management of hernias in pregnancy. *J Am Coll Surg*. 2008 Oct;207(4):539-42.
- [209] Collins D, Kavanagh D, Myers E, et al. Incarcerated transmesosigmoid hernia presenting in a 60-year-old man: a case report. *J Med Case Rep*. 2008 May 17;2:161.
- [210] Van der Mieren G, de Gheldere C, Vanclooster P. Transmesosigmoid hernia: report of a case and review of the literature. *Acta Chir Belg*. 2005 Nov-Dec;105(6):653-5.

- [211] Benson JR, Killen DA. Internal hernias involving the sigmoid mesocolon. *Ann Surg*. 1964 Mar;159:382-4.
- [212] Gomes R, Rodrigues J. Spontaneous adult transmesenteric hernia with bowel gangrene. *Hernia*. 2011 Jun;15(3):343-5.
- [213] Johnson BL, Lind JF, Ulich PJ. Transmesosigmoid hernia during pregnancy. *South Med J*. 1992 Jun;85(6):650-2.
- [214] Kaneko J, Imai N. A case report of transmesosigmoid hernia (in Japanese with English abstract). *Nihon Syokakigeka Gakkaizasshi (Jpn J Gastroenterol Surg)*. 1998;31:2280–3.
- [215] Yu CY, Lin CC, Yu JC, et al. Strangulated transmesosigmoid hernia: CT diagnosis. *Abdom Imaging*. 2004 Mar-Apr;29(2):158-60.
- [216] Ariyarathenam AV, Tang TY, Nachimuthu S, et al. Transomental defects as a cause of chronic abdominal pain, the role of diagnostic laparoscopy: a case series. *Cases J*. 2009 Jul 6;2:8356.
- [217] Katawala T, Hamlyn EL. Complete small bowel obstruction secondary to transomental herniation in pregnancy. *Int J Surg Case Rep*. 2011;2(4):51-2.
- [218] Ikematsu Y, Nishiwaki Y, Kida H, et al. Gastric outlet obstruction caused by a heterotopic pancreas in a pregnant woman: report of a case. *Surg Today*. 2003;33(12):952-5.
- [219] Goh JT, Flynn MB, Florin TH. Active chronic peptic ulcer disease complicated by gastric outlet obstruction in pregnancy. *Aust N Z J Obstet Gynaecol*. 1993 Feb;33(1):89-90.
- [220] Gurbulak B, Kabul E, Dural C, et al. Heterotopic pancreas as a leading point for small-bowel intussusception in a pregnant woman. *JOP J Pancreas* 2007;8(5):584–7.
- [221] Pang LC. Pancreatic heterotopia: a reappraisal and clinicopathologic analysis of 32 cases. *South Med J*. 1988;81:1264–75.
- [222] Ormarsson OT, Gudmundsdottir I, Mårvik R. Diagnosis and treatment of gastric heterotopic pancreas. *World J Surg*. 2006 Sep;30(9):1682-9.
- [223] Jiang LX, Xu J, Wang XW, et al. Gastric outlet obstruction caused by heterotopic pancreas: A case report and a quick review. *World J*

- Gastroenterol.* 2008 Nov 21;14(43):6757-9.
- [224] Trifan A, Târcoveanu E, Danciu M, et al. Gastric heterotopic pancreas: an unusual case and review of the literature. *J Gastrointestin Liver Dis.* 2012 Jun;21(2):209-12.
- [225] Burke GW, Binder SC, Barron AM, et al. Heterotopic pancreas: gastric outlet obstruction secondary to pancreatitis and pancreatic pseudocyst. *Am J Gastroenterol.* 1989 Jan;84(1):52-5.
- [226] Hsia CY, Wu CW, Lui WY. Heterotopic pancreas: a difficult diagnosis. *J Clin Gastroenterol.* 1999 Mar;28(2):144-7.
- [227] Park SH, Han JK, Choi BI, et al. Heterotopic pancreas of the stomach: CT findings correlated with pathologic findings in six patients. *Abdom Imaging.* 2000 Mar-Apr;25(2):119-23.
- [228] Daniel T, Natarajan S, Johnston CA. Ectopic pancreas: a rare cause of pyloric stenosis. *Int J Pancreatol.* 2000 Apr;27(2):167-8.
- [229] Shaib YH, Rabaa E, Feddersen RM, et al. Gastric outlet obstruction secondary to heterotopic pancreas in the antrum: case report and review. *Gastrointest Endosc.* 2001 Oct;54(4):527-30.
- [230] Haj M, Shiller M, Loberant N, et al. Obstructing gastric heterotopic pancreas: case report and literature review. *Clin Imaging.* 2002 Jul-Aug;26(4):267-9.
- [231] Cuschieri A. Laparoscopic gastric resection. *Surg Clin North Am.* 2000;80:1269-84.
- [232] Rao B. Maternal mortality in India: a review. *J Obstet Gynaecol India.* 1980;30:359.
- [233] Imoedemhe DA, Ezimokhai M, Okpere EE, Aboh IF. Intestinal injuries following induced abortion. *Int J Gynaecol Obstet.* 1984 Aug;22(4):303-6.
- [234] Megafu U. Bowel injury in septic abortion: the need for more aggressive management. *Int J Gynecol Obstet.* 1980;17:450-3.
- [235] Augustin G, Majerović M, Luetić T. Uterine perforation as a complication of surgical abortion causing small bowel obstruction: a review. *Arch Gynecol Obstet.* 2013 Aug;288(2):311-23.
- [236] Strauss LT, Herndon J, Chang J, et al. Abortion surveillance - United

- States, 2001. *MMWR Surveill Summ*. 2004 Nov 26;53(9):1-32.
- [237] Hakim-Elahi E, Tovell HM, Burnhill MS. Complications of first-trimester abortion: a report of 170,000 cases. *Obstet Gynecol*. 1990 Jul;76(1):129-35.
- [238] Leibner EC. Delayed presentation of uterine perforation. *Ann Emerg Med*. 1995 Nov;26(5):643-6.
- [239] Grossman D, Blanchard K, Blumenthal P. Complications after second trimester surgical and medical abortion. *Reprod Health Matters*. 2008 May;16(31 Suppl):173-82.
- [240] Lindell G, Flam F. Management of uterine perforations in connection with legal abortions. *Acta Obstet Gynecol Scand*. 1995 May;74(5):373-5.
- [241] Pridmore BR, Chambers DG. Uterine perforation during surgical abortion: a review of diagnosis, management and prevention. *Aust N Z J Obstet Gynaecol*. 1999 Aug;39(3):349-53.
- [242] Coughlin LM, Sparks DA, Chase DM, Smith J. Incarcerated small bowel associated with elective abortion uterine perforation. *J Emerg Med*. 2013 Mar;44(3):e303-6.
- [243] Kaali SG, Szigetvari IA, Bartfai GS. The frequency and management of uterine perforations during first-trimester abortions. *Am J Obstet Gynecol*. 1989 Aug;161(2):406-8.
- [244] Oladapo OT, Coker AA. Bowel prolapse and gangrene following vaginal vault perforation: an example of the menace of criminal abortion in Nigeria. *Trop Doct*. 2005 Jul;35(3):177-8.
- [245] Ntia IO, Ekele BA. Bowel prolapse through perforated uterus following induced abortion. *West Afr J Med*. 2000 Jul-Sep;19(3):209-11.
- [246] Grimes DA, Schulz KF, Cates W. Prevention of uterine perforation during curettage abortion. *J Am Med Assoc*. 1984;251:2108-11.
- [247] Chang HM, Shen CJ, Lin CY, Tsai EM. Uterine perforation and bowel incarceration following surgical abortion during the first trimester. *Taiwan J Obstet Gynecol*. 2008 Dec;47(4):448-50.
- [248] Dignac A, Novellas S, Fournol M, et al. Incarceration of the appendix complicating a uterine perforation following surgical abortion: CT

- aspects. *Emerg Radiol.* 2008 Jul;15(4):267-9.
- [249] Amarin ZO, Badria LF. A survey of uterine perforation following dilatation and curettage or evacuation of retained products of conception. *Arch Gynecol Obstet.* 2005 Mar;271(3):203-6.
- [250] Aliyu LD, Salihu MB. Maternal death as a complication of uterine perforation with associated bowel prolapse per vaginum following attempted termination of pregnancy at a peripheral hospital: A case report. *International Journal of Case Reports and Images* 2014;5(2):104–107.
- [251] Seow-En I, Seow-Choen F, Tseng PT. Prior uterine perforation resulting in intestinal obstruction in a subsequent pregnancy. *Tech Coloproctol.* 2010 Dec;14(4):369.
- [252] Shulman SG, Bell CL, Hampf FE. Uterine perforation and small bowel incarceration: sonographic and surgical findings. *Emerg Radiol.* 2006 Oct;13(1):43-5.
- [253] McArdle CR, Goldberg RP, Rachlin WS. Intrauterine small bowel entrapment and obstruction complicating suction abortion. *Gastrointest Radiol.* 1984;9(3):239-40.
- [254] Dunner PS, Thomas MA, Ferreras M, Jerome M. Intrauterine incarcerated bowel following uterine perforation during an abortion: a case report. *Am J Obstet Gynecol.* 1983 Dec 15;147(8):969-70.
- [255] Davies MF, Howat JM. Intestinal obstruction secondary to uterine perforation: an unusual cause of vaginal bleeding. *Br J Clin Pract.* 1990 Aug;44(8):331-2.
- [256] Kambiss SM, Hibbert ML, Macedonia C, Potter ME. Uterine perforation resulting in bowel infarction: sharp traumatic bowel and mesenteric injury at the time of pregnancy termination. *Mil Med.* 2000 Jan;165(1):81-2.
- [257] Gupta S, Chauhan H, Goel G, Mishra S. An unusual complication of unsafe abortion. *J Family Community Med.* 2011 Sep;18(3):165-7.
- [258] Lebeau R, Guié P, Bohoussou É, et al. An uncommon complication of unsafe induced abortion: bowel prolapse through uterine perforation. *Gynecol Obstet Fertil.* 2013 Mar;41(3):193-5.

- [259] Takongmo S, Nkwabong E, Pisho-Tangnyin C, et al. Complications chirurgicales des avortements clandestins: a propos de 51 cas observés dans deux hôpitaux de Yaoundé. *Clin Mother Child Health*. 2010;7:1173–7.
- [260] Sherigar JM, Dalal AD, Patel JR. Uterine perforation with subtotal small bowel prolapse – a rare complication of dilatation and curettage. *Online J Health Allied Scs*. 2005;1:6.
- [261] Ngowe NM, Ndjolo A, Bissou M, et al. The ileal evisceration per vaginum: a serious post-abortion consequence was a case report. *Med Afr Noire*. 2006;53:284–6.
- [262] Nkor SK, Igberase GO, Osime OC, et al. Small bowel obstruction following perforation of the uterus at induced abortion. *West Afr J Med*. 2009 Sep-Oct;28(5):337-9.
- [263] Dossou FM, Hounkpè PC, Tonato Bagnan JA, et al. Small bowel prolapsed through perforated uterus following illegal induced abortion. *Surgery Curr Res*. 2012;2:118.
- [264] Coffman S. Bowel injury as a complication of induced abortion: a case report and literature review. *Am Surg*. 2001 Oct;67(10):924-6.
- [265] Dillon EH, Case CQ, Ramos IM, et al. Endovaginal US and Doppler findings after first-trimester abortion. *Radiology*. 1993 Jan;186(1):87-91.
- [266] Bar-Hava I, Aschkenazi S, Orvieto R, et al. Spectrum of normal intrauterine cavity sonographic findings after first-trimester abortion. *J Ultrasound Med*. 2001 Dec;20(12):1277-81.
- [267] Ascher SM, Scoutt LM, McCarthy SM, et al. Uterine changes after dilation and curettage: MR imaging findings. *Radiology*. 1991 Aug;180(2):433-5.
- [268] Sherer DM, Gorelick C, Gabbur N, et al. Transvaginal sonographic findings of a large intramural uterine hematoma associated with iatrogenic injury sustained at termination of pregnancy. *Ultrasound Obstet Gynecol*. 2007 Jul;30(1):110-3.
- [269] Jhobta RS, Attri AK, Jhobta A. Bowel injury following induced abortion. *Int J Gynaecol Obstet*. 2007 Jan;96(1):24-7.

- [270] Ayhan A, Bukulmez O, Genc C, et al. Mature cystic teratomas of the ovary: case series from one institution over 34 years. *Eur J Obstet Gynecol Reprod Biol.* 2000 Feb;88(2):153-7.
- [271] Moore RD, Smith WG. Laparoscopic management of adnexal masses in pregnant women. *J Reprod Med.* 1999 Feb;44(2):97-100.
- [272] Ekanem VJ, Umukoro DO, Igberase G. Intestinal obstruction due to bilateral ovarian cystic teratoma in a pregnant woman: report of a case. *Afr J Reprod Health.* 2011 Mar;15(1):117-20.
- [273] Comerci JT Jr, Licciardi F, Bergh PA, et al. Mature cystic teratoma: a clinicopathologic evaluation of 517 cases and review of the literature. *Obstet Gynecol.* 1994 Jul;84(1):22-8.
- [274] Papadias K, Kairi-Vassilatou E, Kontogianni-Katsaros K, et al. Teratomas of the ovary: a clinico-pathological evaluation of 87 patients from one institution during a 10-year period. *Eur J Gynaecol Oncol.* 2005;26(4):446-8.
- [275] Caspi B, Levi R, Appelman Z, et al. Conservative management of ovarian cystic teratoma during pregnancy and labor. *Am J Obstet Gynecol.* 2000 Mar;182(3):503-5.
- [276] Catani M, De Milito R, Picconi T, et al. The laparoscopic treatment of a rare case of intestinal obstruction due to an ectopic pregnancy. *Minerva Chir.* 1999 Jul-Aug;54(7-8):505-7.
- [277] Singh S, Jain BK, Mohanty D, et al. Ruptured ectopic pregnancy presenting as intestinal obstruction. *Can J Surg.* 2009 Aug;52(4):E99-E100.
- [278] Orakwe JC. Combined intrauterine and extrauterine gestation with a general surgical presentation. *Trop Geogr Med.* 1992;44:165-6.
- [279] Weckstein LN, Boucher AR, Tucker H, et al. Accurate diagnosis of early ectopic pregnancy. *Obstet Gynecol.* 1985 Mar;65(3):393-7.
- [280] Shah N, Khan NH. Ectopic pregnancy: presentation and risk factors. *J Coll Physicians Surg Pak.* 2005 Sep;15(9):535-8.
- [281] Orji EO, Fasubaa OB, Adeyemi B, et al. Mortality and morbidity associated with misdiagnosis of ectopic pregnancy in a defined Nigerian

- population. *J Obstet Gynaecol.* 2002 Sep;22(5):548-50.
- [282] Vautrin. *Bull Soc d'Obst et de Gynéc de Paris.* 1922;2:204.
- [283] Ludwig F. *Z Geburtsh Gynäk.* 1913;75:324.
- [284] Fleischauer. *Zentralbl f Gynäk.* 1918;42:377.
- [285] Van der Hoeven. *Zentrabl f Gynäk.* 1912;36:1534.
- [286] LePage, Pinard, et al. *Bull Soc d'Obst et de Gynéc de Paris.* 1913;2:142.
- [287] Kohler R. *Wien Klin Wochenschr.* 1920;33:937.
- [288] Bohler ME. *Bull Soc d'Obst et de Gynéc de Paris.* 1930;19:686.
- [289] Blair M. Intestinal obstruction caused by normal pregnancy. *Can Med Assoc J.* 1932;26:426-9.
- [290] Walker M, Sylvain J, Stern H. Bowel obstruction in a pregnant patient with ileal pouch-anal anastomosis. *Can J Surg.* 1997;40:471-3.
- [291] González-Mesa E, Narbona I, Cohen I, et al. Uterine Rotation: A Cause of Intestinal Obstruction: case report. *Case Reports in Obstetrics and Gynecology.* 2013; 2013:759250.
- [292] Abrahamsen. *Zentralbl f Gynäk.* 1925;49:2476.

ZAHVALA

Zahvaljujem se svojem cijenjenom mentoru dr. sc. Goranu Augustinu na ljubaznosti, pomoći, savjetima i korekcijama prilikom izrade ovoga rada. Na kraju bih želio zahvaliti svojoj obitelji, prijateljima, kolegama i svim nastavnicima na njihovom bezgraničnom strpljenju, potpori i kreiranju mene kao osobe za moju buduću ulogu u životu, onu liječničku, tokom čitavog mog studija.

ŽIVOTOPIS

Rođen sam 12.12.1991. u Koprivnici. Živim u Križevcima gdje sam završio osnovnu školu i prirodoslovno - matematičku gimnaziju nakon koje sam položio Državnu maturu 2010. godine. Kao učenik sam više puta bio nagrađivan na državnim natjecanjima iz matematike, te sudjelovao na državnim natjecanjima iz fizike i kemije. Za studij medicine sam se odlučio zbog ljubavi prema znanosti i želji da čim više pomognem čovječanstvu. U srpnju 2016. planiram diplomirati kao redoviti student na Medicinskom fakultetu Sveučilišta u Zagrebu. Cilj mi je i dalje se aktivno educirati i usavršavati i biti uspješan liječnik.

Od stranih jezika najviše se koristim engleskim i njemačkim jezikom. Nositelj sam crnog pojasa 2. DAN u borilačkoj vještini taekwondo, u kojoj sam od sedme godine osvajao brojna odličja na državnim i međunarodnim natjecanjima, dok sam za vrijeme studija bio sudac u sportskim borbama. U slobodno vrijeme bavim se astrofizikom, tehnologijom, informatikom, programiranjem, poezijom kao i usavršavanjem kliničkih vještina i stjecanjem iskustva čitajući stručnu literaturu te boravkom i radom na bolničkim odjelima kirurgije, traumatologije i ginekologije koji su mi i područje akademskog interesa.

Email adresa za kontakt: michael.hasanec@gmail.com