

Intervencijska radiologija u liječenju karcinoma jetre

Tomić, Mirko

Master's thesis / Diplomski rad

2016

Degree Grantor / Ustanova koja je dodijelila akademski / stručni stupanj: **University of Zagreb, School of Medicine / Sveučilište u Zagrebu, Medicinski fakultet**

Permanent link / Trajna poveznica: <https://um.nsk.hr/um:nbn:hr:105:068674>

Rights / Prava: [In copyright](#)/[Zaštićeno autorskim pravom.](#)

Download date / Datum preuzimanja: **2024-10-08**



Repository / Repozitorij:

[Dr Med - University of Zagreb School of Medicine Digital Repository](#)



**SVEUČILIŠTE U ZAGREBU
MEDICINSKI FAKULTET**

Mirko Tomić

**Intervencijska radiologija u liječenju
karcinoma jetre**

DIPLOMSKI RAD



Zagreb, 2016.

MEDICINSKI FAKULTET

Mirko Tomić

**Intervencijska radiologija u liječenju
karcinoma jetre**

DIPLOMSKI RAD

Zagreb, 2016.

Ovaj diplomski rad izrađen je u Kliničkom zavodu za dijagnostičku i intervencijsku radiologiju, KB Dubrava, Zagreb, pod vodstvom prof. dr. sc. Borisa Brkljačića, dr.med. i predan je na ocjenu u akademskoj godini 2015./2016.

KRATICE

v. – vena

vv. – vene

a. – arterija

aa. – arterije

sl. – slika

HCC – Hepatocelularni karcinom

HBV – Virus hepatitisa B

HCV – Virus hepatitisa C

SZO – Svjetska zdravstvena organizacija

α - alfa

DNK – Deoksiribonukleinska kiselina

CT – Kompjutorizirana tomografija

MRI – Magnetska rezonancija

UZV - Ultrazvuk

RFA – Radiofrekventna ablacija

TACE – Transarterijska kemoembolizacija

SADRŽAJ

SADRŽAJ	III
SAŽETAK	IV
SUMMARY	V
1. Intervencijska radiologija.....	1
2. Anatomija jetre	2
3. Karcinomi jetre.....	3
3.1. Hepatocelularni karcinom (HCC).....	5
3.1.1. Epidemiologija	5
3.1.2. Etiologija i patogeneza.....	5
3.1.3. Patologija.....	7
3.1.4. Klinička slika i prognoza	9
3.1.5. Klinički stadiji HCC-a (TNM klasifikacija).....	10
3.2. Hepatoblastom	11
3.3. Kolangiokarcinom jetre.....	12
3.4. Angiosarkom	13
3.5. Metastatski tumori	14
4. Radiološke tehnike u liječenju karcinoma jetre	15
4.1. Radiofrekventna ablacija (RFA)	15
4.2. Transarterijska kemoembolizacija (TACE)	17
4.3. Krioablacija	18
4.4. Perkutana injekcija etanola (PEI).....	19
5. ZAKLJUČAK	20
6. ZAHVALE	21
7. LITERATURA.....	22
8. ŽIVOTOPIS.....	25

SAŽETAK

INTERVENCIJSKA RADIOLOGIJA U LIJEČENJU KARCINOMA JETRE

Autor: Mirko Tomić

Hepatocelularni karcinom (HCC) jedan je od najčešćih karcinoma u čovjeka. Rizični čimbenici kao što su ciroza jetre, virusi hepatitisa B i C (HBV i HCV), aflatoksin pridonose nastanku HCC-a. Osnovni simptom bolesti je bol u truhu. Ostali simptomi su umor, žutica, gubitak tjelesne mase, mučnina, povraćanje te oteknuće abdomena.

Radiofrekventna ablacija (RFA), transarterijska kemoembolizacija (TACE), krioablacija, i perkutana injekcija etanola (PEI) važne su tehnike intervencijske radiologije koje se koriste u liječenju karcinoma jetre.

Radiofrekventna ablacija (RFA) koristi električnu energiju za zagrijavanje i uništavanje stanica karcinoma. Značajnu primjenu ima u liječenju metastaza u jetri. Najozbiljnija komplikacija radiofrekventne ablacije jest zatajenje jetre.

Cilj transarterijske kemoembolizacije (TACE) jest embolizirati tumor, te smanjiti dotok krvi u stanice karcinoma i isporučiti lijekove za kemoterapiju u te iste stanice. Koristi se kod pacijenata s intermedijarnim stadijem HCC-a.

Krioablacija koristi ekstremnu hladnoću za uništavanje karcinomskih stanica. Komplikacije su relativno rijetke. Koristi se većinom kod bolesnika s uznapredovalim stadijem HCC-a i metastazama.

Perkutana injekcija etanola (PEI) koristi se kod bolesnika s ranim stadijem HCC-a. Prednosti ove metode su minimalna invazivnost, jednostavnost i niska cijena.

Ključne riječi: HCC, ciroza, HBV, HCV, aflatoksin, RFA, TACE, krioablacija, PEI

SUMMARY

INTERVENTIONAL RADIOLOGY IN THE TREATMENT OF LIVER CANCER

Author: Mirko Tomić

Hepatocellular carcinoma (HCC) is one of the most common cancers in men. Risk factors such as cirrhosis, hepatitis B and C (HBV and HCV), aflatoxin contribute to the formation of HCC. The main symptom is abdominal pain. Other symptoms include fatigue, jaundice, weight loss, nausea, vomiting and abdominal swelling.

Radiofrequency ablation (RFA), transarterial chemoembolization (TACE), cryoablation, and percutaneous ethanol injection (PEI) are important interventional techniques that are used in the treatment of liver cancer.

Radiofrequency ablation (RFA) uses electricity to heat and destroy cancer cells. It has a significant application in the treatment of liver metastases. The most serious complication of radiofrequency ablation is liver failure.

The aim of transarterial chemoembolization (TACE) is to metabolize tumor and reduce blood flow to the cancer cells as well as to deliver chemotherapeutic drugs to these cells. It is used in patients with intermediate stage HCC.

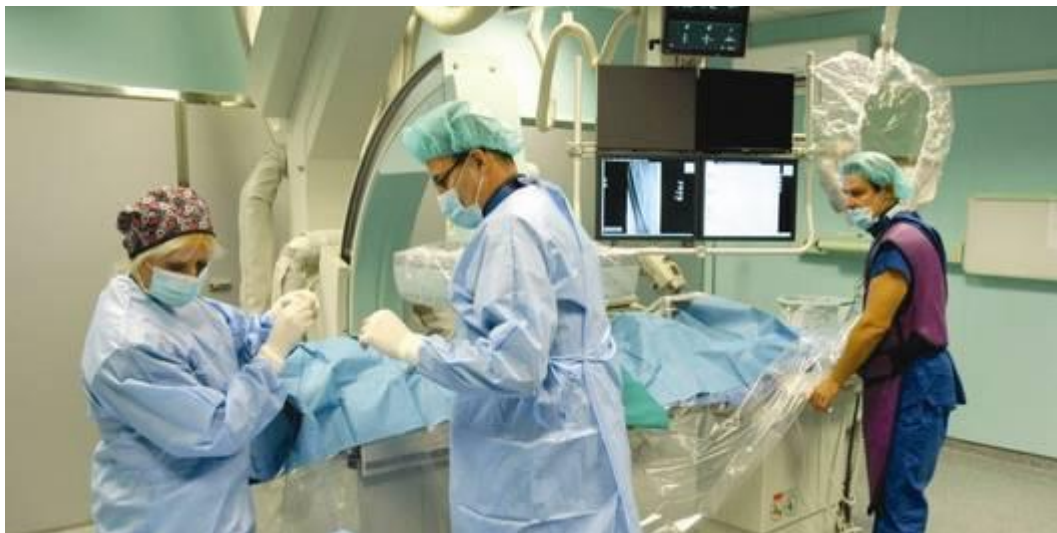Cryoablation uses extreme cold to destroy cancer cells. Complications are relatively rare. It is used mostly in patients with advanced stage HCC and metastases.

Percutaneous ethanol injection (PEI) is used in patients with early stage HCC. The advantages of this method are minimal invasiveness, simplicity and low cost.

Keywords: HCC, cirrhosis, HBV, HCV, aflatoxin, RFA, TACE, cryoablation, PEI

1. Intervencijska radiologija

Intervencijska radiologija je grana subspecijalizacije unutar radiologije. Njezino temeljno obilježje je postupak intervencije instrumentima na nekom organu. Temeljni princip intervencijske radiologije je intervencija kroz igle ili kateter uvedene perkutanom punkcijom, tj. bez kirurškog otvaranja organa ili tjelesnih šupljina. To se sve izvodi u lokalnoj anesteziji, pod kontrolom rentgenske dijaskopije, ultrazvuka ili kompjutorizirane tomografije.



Slika 1. Djelatnici kliničkog zavoda za dijagnostičku i intervencijsku radiologiju KB Dubrava. Prema: Klinički zavod za dijagnostičku i intervencijsku radiologiju KB Dubrava (1)

2. Anatomija jetre

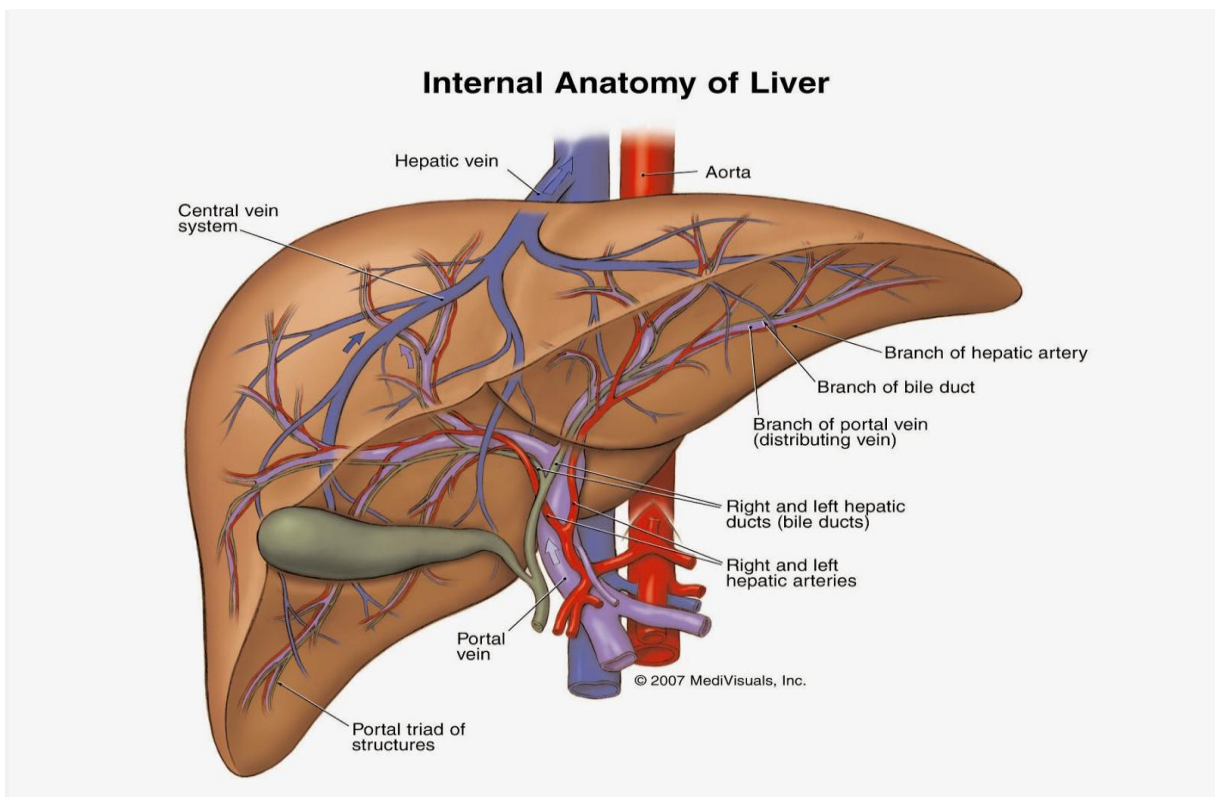
Jetra je najveća žlijezda u čovjekovom tijelu. Na nju otpada 2% tjelesne težine odraslog čovjeka, a 5% tjelesne težine u male djece. Najveći je organ u trbušnoj šupljini. Smještena je najvećim dijelom u desnom hipohondriju.

Može doseći i do slezene.

Osnovna građevna jedinica jetre jest jetreni režnjić, lobulus hepatis.

On se vidi samo pod mikroskopom. U sredini svakog režnjića nalazi se ogranak hepatične vene, v. centralis, a u prostoru oko režnjića nalaze se ogranci portalne vene i jetrene arterije, vv. interlobulares i aa. interlobulares.

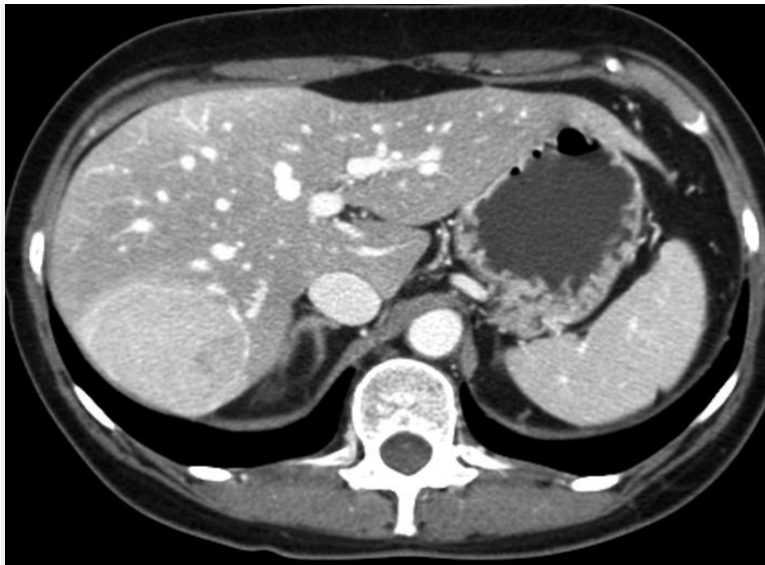
U interlobularnim prostorima nalaze se i žučni vodovi, ductuli biliferi interlobulares. (2)
Površina jetre je glatka i ravna, a zbog serozne ovojnice, peritoneum viscerale, i sjajna. Jetra ima dvije plohe, blago konkavnu plohu, facies visceralis i konveksnu plohu, facies diaphragmatica. (3)



Slika 2. Anatomija jetre. Prema: Human Anatomy Diagram Liver (4)

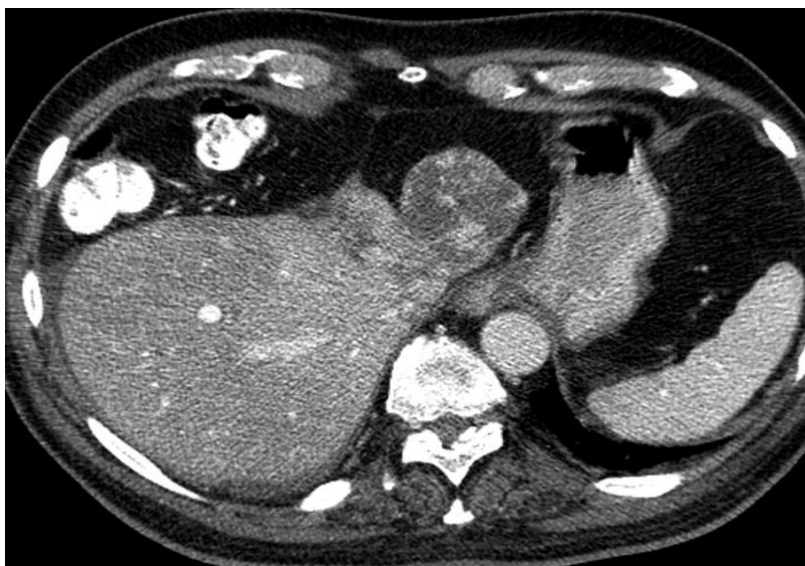3. Karcinomi jetre

Karcinome jetre dijelimo na dobroćudne i zloćudne, te primarne i sekundarne. Dobroćudni tumori jetre građeni su od stanica koje nalikuju na normalne jetrene stanice. Najvažniji su: hepatocelularni adenom (sl.3.), i hemangiom (sl.4.).



Slika 3. Hepatocelularni adenom. Prema: The Liver Imaging Atlas (5)

Hepatocelularni adenom većinom se pojavljuje u mlađih žena kao posljedica dugotrajna uzimanja oralnih kontraceptiva. Najčešće je solitaran. Može biti smješten u dubini parenhima ili ispod čahure. Nema portalnih prostora ni proliferacije žučnih kanalića. U većim se adenomima nalaze područja nekroze i krvarenja, što je povezano s pojavom nagloga bola u trbuhu. (6)



Slika 4. Hemangiom jetre. Prema: The liver Imaging Atlas (7)

Hemangiom jetre je najčešći tumor jetre, koji se nalazi u 5-7% odraslih. Dobro je ograničen bez čahure, građen je od krvnih žila, a obložen je pravilnim endotelom. (6)

3.1. Hepatocelularni karcinom (HCC)

Hepatocelularni karcinom (sl. 5) je primarni zloćudni tumor jetre koji nastaje iz jetrenih stanica.

3.1.1. Epidemiologija

Hepatocelularni karcinom (HCC) jedan je od najčešćih zloćudnih tumora u čovjeka. Statistike Svjetske zdravstvene organizacije (SZO) navode ga kao jednog od najučestalijih zloćudnih tumora u čovjeka, a danas je njegova učestalost povećana u svim zemljama svijeta. U slabije razvijenim afričkim zemljama, kao i u jugoistočnoj Aziji, godišnje oboli i do 150 ljudi na svakih 100 000 stanovnika, dok je učestalost u zapadnim zemljama svega 2-4 slučaja na 100 000 stanovnika. (6)

3.1.2. Etiologija i patogeneza

Za pojavu HCC-a važni su i određeni čimbenici poput ciroze jetre, infekcije virusima hepatitisa B i C, prisutnost aflatoksina u hrani, ali i neke genetski uvjetovane metaboličke bolesti. (6)

Cirozi jetre prethodi i kronični hepatitis, a za nastanak samog HCC-a vrlo važnom smatra se neprestana izmjena ciklusa nekroze i regeneracija jetrenih stanica, pri čemu dolazi do raznih mutacija u sintezi same DNK, kao i neuspješnih popravaka tih mutacija, što rezultira očuvanjem same mutacije i nastankom stanica karcinoma (6). Prema američkim i europskim smjernicama, preporuča se HCC screening svakih šest mjeseci kod bolesnika s visokim rizikom od razvijanja istog, tj. kod kojih je uočena već postojeća ciroza jetre. U tom slučaju, dijagnoza HCC-a može se uspostaviti, ako veličina mjerene lezije iznosi najmanje 1cm promjera i očituje se prodiranjem u arteriju ili portalnu venu (8).

Infekcija virusom hepatitisa B dovodi do integriranja virusnog genoma u genom domaćina, ali aktivna imunizacija umanjila je ulogu ovog čimbenika u nastanku HCC-a. U oko 70% bolesnika s HCC-a mogu se dokazati protutijela na HCV. No, problem virusa hepatitisa C još uvijek nije riješen aktivnom imunizacijom, a niti sam patogenetski mehanizam kojim navedeni virus dovodi do stvaranja HCC-a nije dovoljno razjašnjen. Smatra se da je i za to odgovoran ciklus ponavljanja nekroze i regeneracije stanica jetre (6).

Plijesni *Aspergillus flavus* stvaraju aflatoksin koji se može naći u žitaricama koje se čuvaju u skladištima u neodgovarajućim uvjetima, što je karakteristično za nerazvijene zemlje. Aflatoksin je najčešći karcinogen iz okoliša koji sudjeluje u karcinogenezi HCC-a, a dokazano je da uzrokuje mutaciju gena *p53* (6). U uvjetima zdravog organizma, gen *p53* daje informaciju za sintezu proteina tumor-supresor *p53* koji kontrolira stanični ciklus i inducira apoptozu stanice, ako se utvrdi da ona nosi neispravan genetički materijal koji bi mogao biti podloga za nastanak karcinoma (9).

Metaboličke bolesti s rizikom nastanka ovog karcinoma su hemokromatoza i tirozinemija. Kod hemokromatoze nakuplja se željezo i stvaraju se reaktivni kisikovi spojevi koji oštećuju stanice jetre, a DNK koja se sintetizira ponovno je podložna mutacijama (6). Tirozinemija je nasljedna metabolička bolest kod koje je poremećen metabolizam tirozina, a dovodi do zatajenja jetre (10). Osim kod ove dvije bolesti, povećani rizik od nastanka HCC-a prisutan je i u cirozi uzrokovanoj manjkom α 1-antitripsina (6).

3.1.3. Patologija

Makroskopski gledano, ovaj karcinom može se pojaviti u tri različita oblika, kao masivni oblik, multinodularni oblik i najrjeđe, kao difuzno infiltrirajući oblik. Znatno povećanje jetre zajedničko je svim oblicima HCC-a. Samo tumorsko tkivo je žućkastobijele boje, a zelena boja ponekad se javlja zbog prisutnosti žuči. Područja zahvaćena karcinomom, koja se razlikuju od okolnog jetrenog parenhima, podložna su krvarenju i nekrozi, posebno kod velikih tumora. Već u ranoj fazi nastanka, karcinom počinje prodirati u okolne krvne žile, prodor u portalnu venu dovodi do nastanka portalne hipertenzije, a prodor u samu jetrenu venu do nastanka Budd-Chiarijeva sindroma (6).

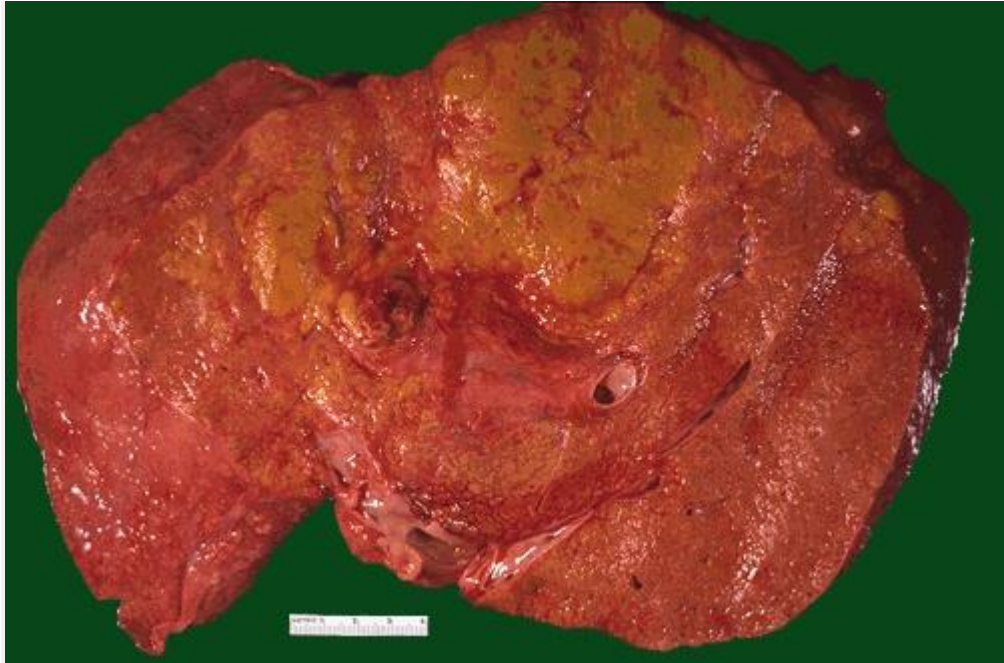HCC makroskopski je građen od atipičnih epitelnih stanica, koje imaju određenu sličnost s jetrenim stanicama, te imaju krupne, svijetle jezgre s velikim nukleolima i obilnu eozinofilnu citoplazmu. (6)

Nalaz žuči je patognomoničan za HCC jer se ne može pronaći niti u jednome drugom tumoru u čovjeka. (6)

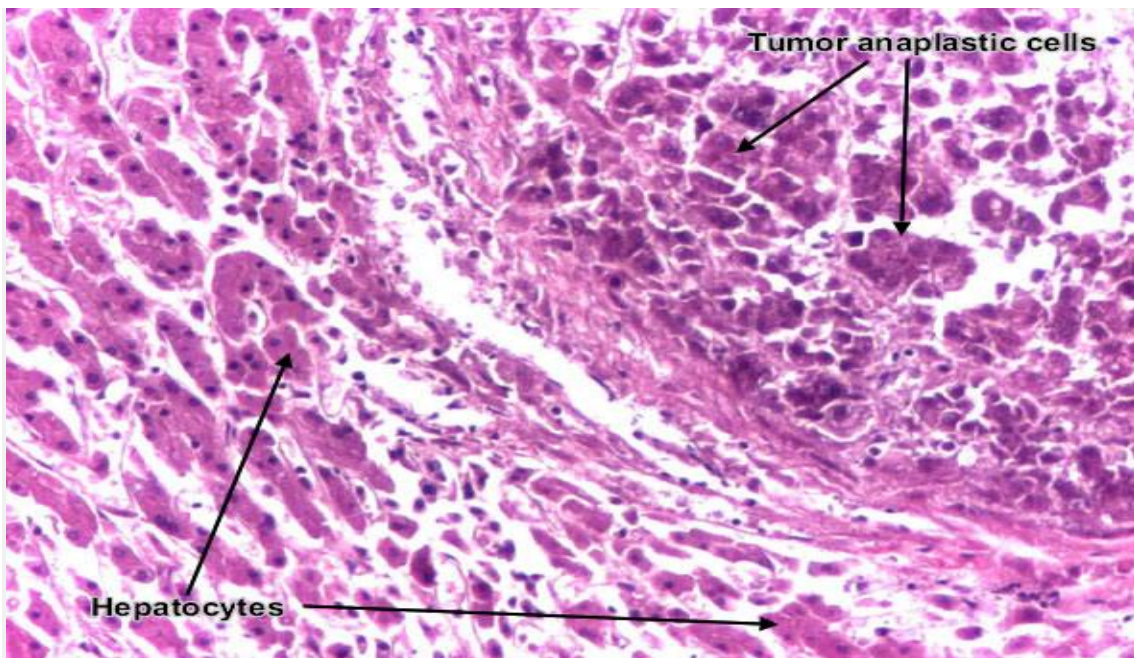
Kod mladih osoba koje nisu imale prethodnu cirozu jetre, može se javiti i posebna vrsta HCC-a, poznata kao fibrolamelarni karcinom. Za ovaj tumor karakteristične su relativno velike jetrene stanice s obilnom, granuliranom eozinofilnom citoplazmom, a sama citoplazma ispunjena je brojnim mitohondrijima (6).

U oko 70% svih oblika HCC-a može se dokazati imunohistokemijskom analizom α -fetoproteina koji je važan za postavljanje dijagnoze HCC-a.

Unatoč ranom prodiranju u krvne žile, HCC dulje vrijeme raste unutar same jetre. Metastaze se mogu pronaći u limfnim čvorovima u hilusu jetre, oko gušterače i paraaortalno, dok se udaljene metastaze najčešće vide u plućima, koštanoj srži i u nadbubrežnim žlijezdama. (6)



Slika 5. Hepatocelularni karcinom. Prema: Pathology Outlines (11)



Slika 6. Slabo diferencirani hepatocelularni karcinom. Prema: Poorly differentiated hepatocellular carcinoma (12)

3.1.4. Klinička slika i prognoza

Glavna karakteristika HCC-a jest povećanje jetre koje rezultira čvorastim konturama pri palpaciji. No, postavljanje same dijagnoze često je otežano zbog znakova povezanih s cirozom jetre ili kroničnim hepatitisom. Osim toga, mogu biti prisutni i paraneoplastični sindromi zbog hormona koje luči sam tumor, i bolesnik se može naći u stanjima hipoglikemije, policitemije i hiperkalcijemije.

Bolesnici osjećaju nespecifične simptome poput boli u gornjem dijelu trbuha, umora i gubitka tjelesne mase. Vrućica je vrlo česta i oponaša onu u infektivnim stanjima. U 60-75% bolesnika se nalazi izrazito povišenje α -fetoproteina u serumu.

Manji tumori otkrivaju se ultrazvukom, angiografijom jetre ili elektromagnetskom rezonancijom (6).

Loša prognoza velikim dijelom je posljedica prekasnog otkrivanja HCC-a pa bolesnici nerijetko umiru u razdoblju od 10 do 12 mjeseci nakon postavljanja dijagnoze. Najčešći uzroci smrti su kaheksija, gastrointestinalno krvarenje, krvarenja iz varikoziteta jednjaka u slučaju portalne hipertenzije, a može doći i do zatajenja jetre s razvojem hepatičke kome ili rupture tumora i obilnog abdominalnog krvarenja. (6)

Kod fibrolamelarnog karcinoma prognoza je znatno bolja. Kako se on javlja u mlađih osoba, većinom muškaraca do 20.godine života, nakon resekcije tumora oko 60% bolesnika preživi i do 5 godina. (6)

3.1.5. Klinički stadij (TNM klasifikacija)

Kao i kod drugih malignih tumora, klinički stadiji HCC-a mogu se opisati pomoću TNM klasifikacije (Classification of Malignant Tumors), pri čemu se dobiva informacija o veličini i rasprostranjenosti primarnog tumora (T), stanju regionalnih limfnih čvorova (N) i udaljenim metastazama (M) (13), prikazano u Tablici 1.

Tablica 1. TNM klasifikacija hepatocelularnog karcinoma

Primarni tumor (T)	
TX	Primarni tumor ne može se odrediti
T0	Nema dokaza o postojanju primarnog tumora
T1	Pojedinačan tumor bez vaskularne invazije
T2	Pojedinačan tumor s vaskularnom invazijom ili multipli tumori, niti jedan >5cm
T3a	Multipli tumori >5cm
T3b	Pojedinačan tumor ili multipli tumori svih veličina; uključen glavni ogranak portalne ili hepaticke vene
T4	Tumori s direktnom invazijom u susjedne organe, osim žučnog mjehura, ili sa visceralnim peritoneumom
Regionalni limfni čvorovi (N)	
NX	Regionalni limfni čvorovi ne mogu biti određeni
N0	Nema metastaza u regionalnim limfnim čvorovima
N1	Metastaze u regionalnim limfnim čvorovima
Udaljene metastaze (M)	
M0	Nema udaljenih metastaza
M1	Udaljene metastaze

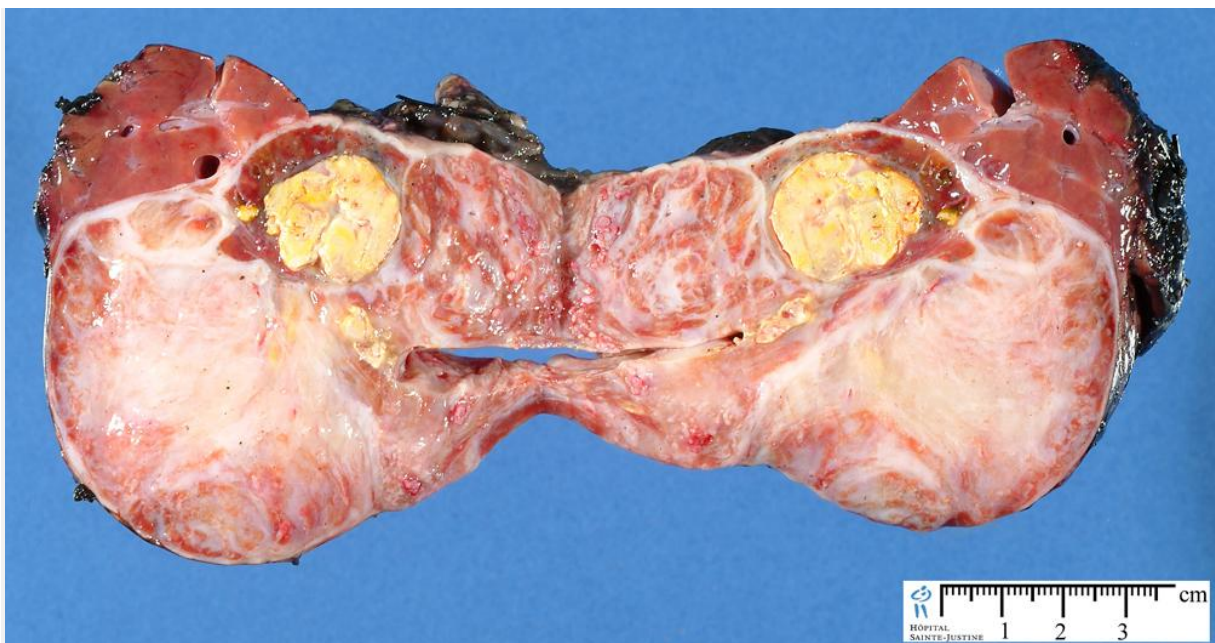3.2. Hepatoblastom

Hepatoblastom (sl. 7) je zloćudni tumor jetre u dječjoj dobi. Pojavljuje se od rođenja do 3. godine života.

Dobro je ograničen tumor s obilnim krvarenjem i nekrozom.

Mikroskopski je građen od epitelne i mezenhimalne komponente. Epitelna komponenta sastoji se od fetalnog tipa stanica i embrionalnog tipa stanica. Stanice fetalnog tipa imaju svjetliju citoplazmu zbog obilja masti i glikogena, i sitnije su od jetrenih stanica kojima nalikuju. Embrionalne stanice stvaraju rozete i tračke, sitne su i vretenaste i ne sličje jetrenim stanicama. Mezenhimalna komponenta sastoji se od žarišta hrskavice i osteoida.

Klinički, dijete ne napreduje, fizikalnim pregledom opaža se proširen trbuh s palpabilnom masom u području jetre, a serumski α -fetoprotein je gotovo uvijek izrazito povišen. Hepatoblastom je vrlo agresivan tumor. (6)



Slika 7. Hepatoblastom. Prema: Human pathology (14)

3.3. Kolangiokarcinom jetre

Kolangiokarcinom jetre (sl. 8) jest primarni zloćudni tumor koji potječe od epitela intrahepatičkih vodova.

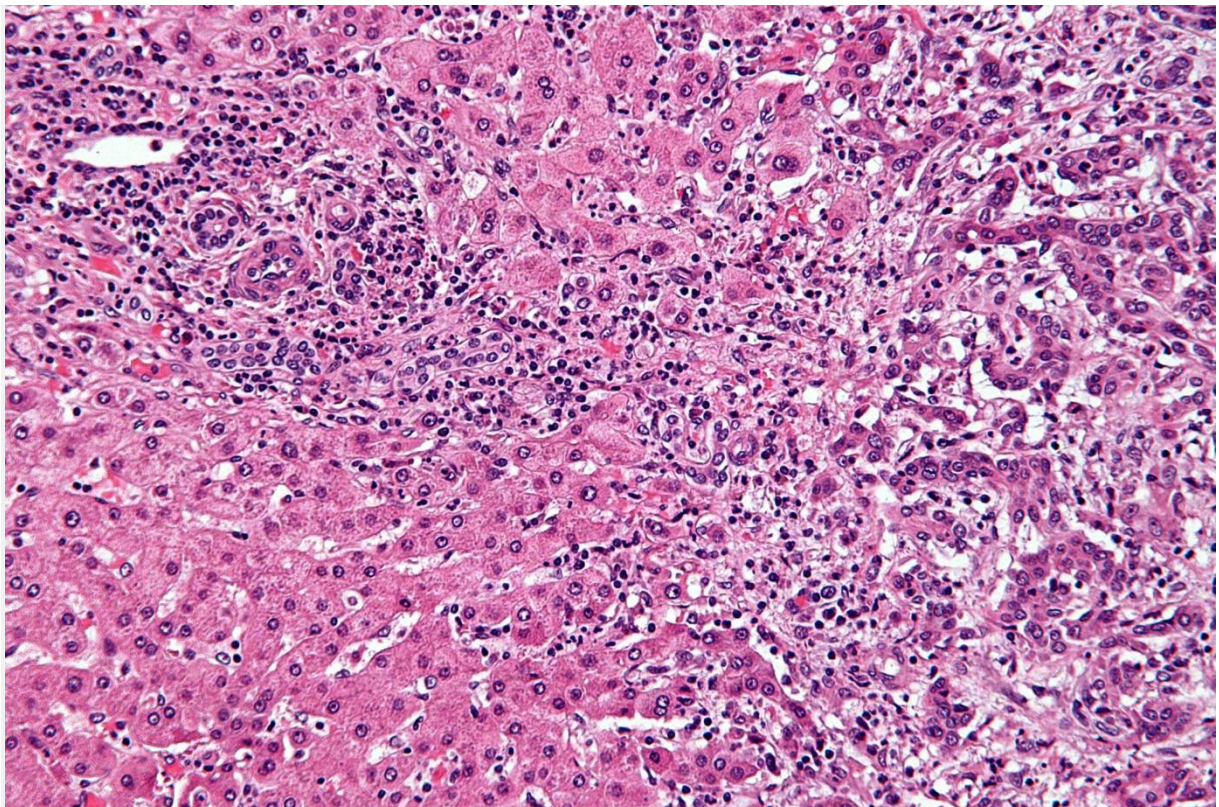
Ovaj tumor se najčešće pojavljuje na Dalekom istoku dok je u Europi i Americi izuzetno rijedak. Etiološki je najčešće povezan s infestacijom s jetrenim metiljem.

U Europi i Americi ga se povezuje s primarnim sklerozirajućim kolangitisom.

Najčešće pokazuje sliku adenokarcinoma. Može lučiti sluz, i često posjeduje obilnu kolagensku stromu.

Stanice kolangiokarcinoma ne mogu stvarati žuč.

Kolangiokarcinom češće i ranije metastazira nego HCC, i to u regionalne i paraaortalne limfne čvorove iznad i ispod ošita, te hematogeno u pluća, mozak i kosti. (6)



Slika 8. Kolangiokarcinom jetre. Prema: Cholangiocarcinoma (15)

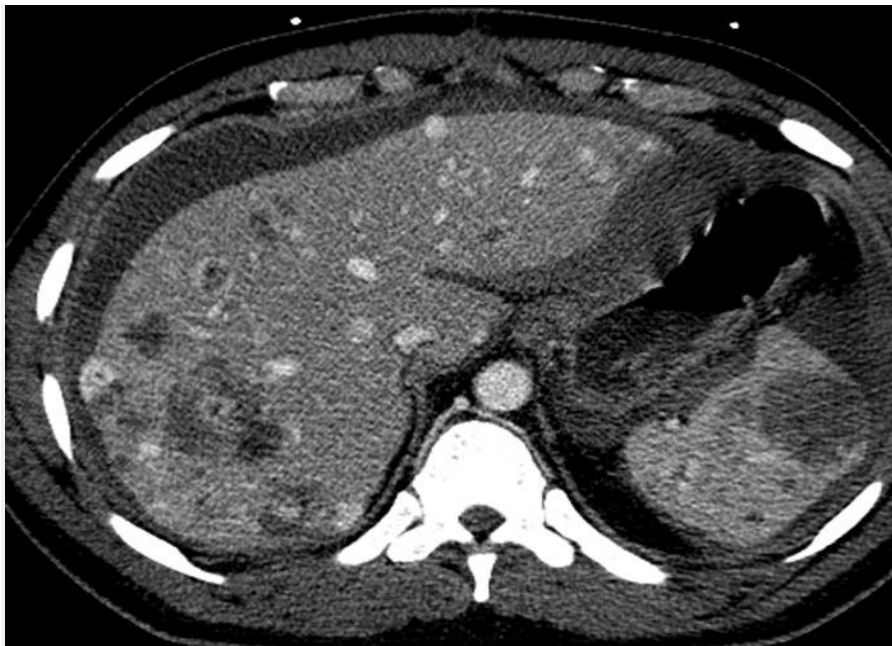3.4. Angiosarkom

Angiosarkom (sl. 9) je rijedak maligni mezenhimalni tumor jetre. Potječe od stanica koje oblažu jetrene sinusoidne.

Etiološki se povezuje s povećanom izloženosti arsenu, vinilkloridu i torotrastomu.

Makroskopski se pojavljuje u obliku multiplih, krvlju prožetih čvorova, a mikroskopski je građen od izduljenih, krupnih atipičnih endotelih stanica koje stvaraju solidne mase ili oblažu krvne prostore u koje se i resičasto izbočuju. (6)

Angiosarkom ima jako lošu prognozu i često metastazira u pluća.



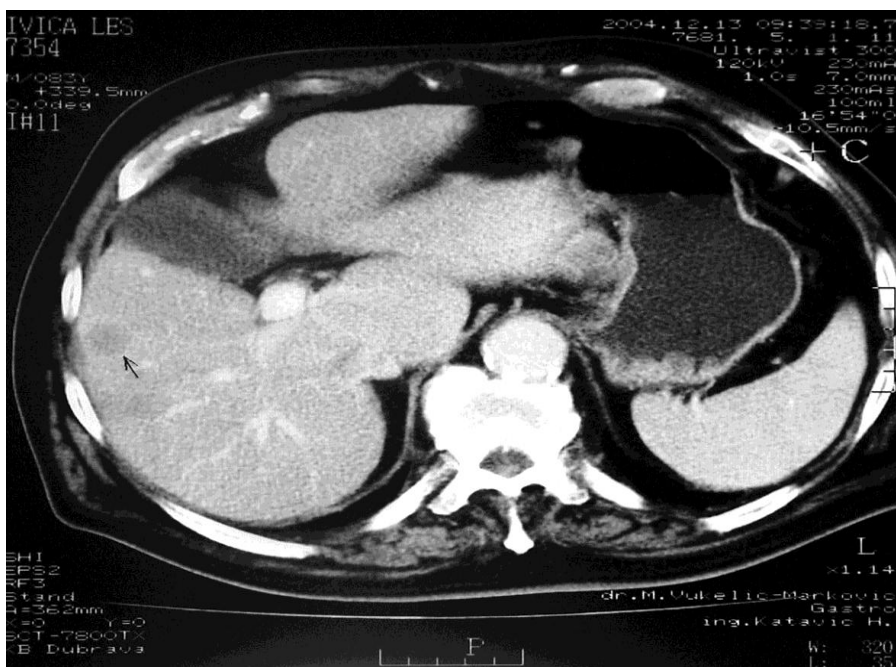
Slika 9. Angiosarkom jetre. Prema: The Liver Imaging Atlas (16)

3.5. Metastatski tumori

Najčešći zloćudni tumori jetre su metastaze zloćudnih tumora raznih primarnih lokalizacija. To su najčešće metastaze karcinoma pluća, dojke, debeloga crijeva, gušterače, melanoma te metastaze endokrinih karcinoma. (6)

Najčešće se pojavljuju u obliku multiplih, različito velikih čvorova razbacanih po jetri, a koji u središtu jetre imaju obilnu nekrozu.

Metastaze mogu dovesti do bola pod desnim rebrenim lukom i izrazite hepatomegalije. Jasno se vide na snimanju kompjutoriziranom tomografijom (CT).



Slika 10. Solitarna metastaza u jetri 2.9x2.2x2.4 cm [Ljubaznošću prof.dr.sc. Brkljačić B, KB Dubrava 2014.]

4. Radiološke tehnike u liječenju karcinoma jetre

Od radioloških tehnika u liječenju karcinoma jetre najčešće se koriste radiofrekventna ablacija (RFA), transarterijska kemoembolizacija (TACE), krioablacija i perkutana injekcija etanol (PEI).

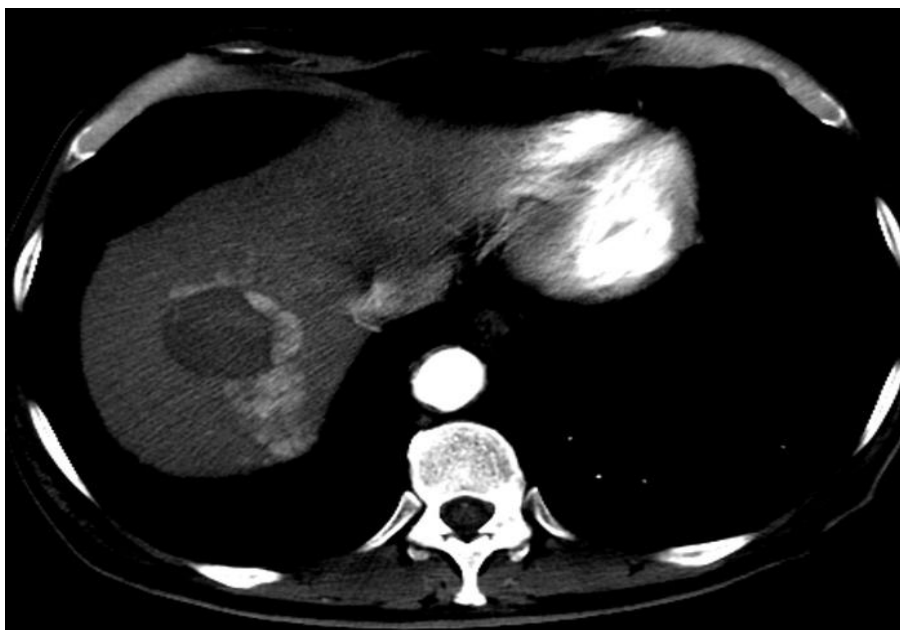
4.1. Radiofrekventna ablacija (RFA)

Radiofrekventna ablacija (RFA) tumora jetre izvodi se tako da se perkutanim putem u tumor, pod nadzorom UZV-a ili neke druge radiološke tehnike (MRI, CT), uvedu elektrode u obliku igala, koje se potom spajaju u krug izmjenične električne struje koju stvara posebni generator, frekvencije 200-1200 kHz. Ioni u tkivu titraju pod utjecajem promjenjivoga elektromagnetskog polja koje se stvara između iglenih elektroda, a zbog međusobnog trenja iona, u tumoru se oslobađa toplina koja izaziva koagulaciju proteina. Zagrijavanje tkiva ovisi o broju i obliku iglenih elektroda, snazi uređaja, kemijskom sastavu tkiva tumora, te njegovoj prokrvljenosti. (17)

Zagrijavanje ometa najviše krvni protok u tumoru koji stvorenu toplinu odvodi, a karbonizacija i isušivanje te stvaranje plinova uz elektodu sprječavaju daljnje oslobađanje i širenje topline. Ako se tumorske krvne žile emboliziraju prije izvođenja RFA, postiže se bolji termokoagulacijski učinak. (17)

RFA ima značajnu primjenu u liječenju metastaza jetre. Uz uvjet da ekstrahepatalna proširenost tumora ne postoji, dobri rezultati se postižu u pacijenata s manjim brojem (3-4) čvorova veličine <3 cm, i tada petogodišnje preživljenje iznosi 30-40%. (17)

Uspješnost devitalizacije tumora, procijenjuje se na temelju otkrivanja njegove prokrvljenosti nakon ablacije. To se izvodi s pomoću CT-a ili MRI uz intravensku primjenu kontrastnog sredstva. Nepojavljivanje kontrastnog sredstva unutar tumora 2-3 tjedna nakon RFA upućuje na uspjeh terapije. (17)



Slika 11: HCC nakon radiofrekventne ablacije. Prema: The Liver Imaging Atlas (18)

Komplikacije u tijeku i neposredno nakon RFA pojavljuju se u manje od 10% slučajeva. Najozbiljnije komplikacije predstavljaju zatajenje jetre nakon RFA i termičko oštećenje okolnih organa. U lakše komplikacije ubrajaju se manja krvarenja na mjestu punkcije i perihepatalni izljevi, segmentalni infarkt jetre i tromboza jetrenih vena. U slučaju pojave apscesa jetre nužna je perkutana drenaža i antibiotsko liječenje. Nakon RFA u 50% bolesnika javlja se blaži febrilitet i bol koji traju 2-3 dana. (17)

4.2. Transarterijska kemoembolizacija (TACE)

U liječenju karcinoma jetre (HCC) koristi se tehnika kemoembolizacije tumora.

Svrha je kroz kateter uveden u arteriju lokalno u tumor injicirati veliku koncentraciju kemoterapijskog sredstva (citostatika). Seldingerovom se tehnikom kateter uvodi što bliže tumoru. Na taj se način tumoru daje velika doza lijeka, a izbjegava se sistemni negativni učinak na druge organe, tj. lijekovi za kemoterapiju idu izravno u tumor, a umanjuje se izloženost zdravog tkiva. (19)

Kemoterapijsko sredstvo (citostatik) izmiješa se sa česticama uljnog kontrastnog sredstva Lipiodola, koje se zaustavlja u arteriolama tumora i tu polagano otpušta citostatik kroz dulje vrijeme. (17)

Kemoembolizacija se također preporučuje kao prva linija terapije u bolesnika s intermedijarnim stadijem bolesti. (20, 21)

4.3. Krioablacija

Krioablacija je vrsta perkutane ablacijske tehnike koja se koristi za liječenje tumora i ostalih bolesti. Uvodi se u tijelo pod kontrolom CT-a, MRI-a ili UZV-a.

Cilj krioablacije je smrzavanje tumora. Za taj postupak najčešće se koristi argon.

Kada je argon izložen vrlo niskom tlaku u sondi se dostižu temperature manje od -100 Celzijusa i stvaraju se ledene kuglice na šiljcima sonde. Molekule vode pretvaraju se u krutom stanju u led, koji rezultira staničnom dehidracijom, što dovodi do ruptur stanične membrane, vaskularne staze i tromboze.

Kandidati za krioterapiju su bolesnici s uznapredovalom bolešću jetre, hepatocelularnim karcinomom, uključujući i metastatske lezije.

Istraživanja pokazuju da lezije < 3 cm se najbolje liječe krioablacijom, dok lezije > 5 cm treba izbjegavati liječiti krioterapijom zbog povećane stope recidiva, kao i zbog smanjene učinkovitosti terapije. (22, 23)

Krioablacija ima visoku učestalost komplikacija, nužnost laparotomije za uvođenje relativno velike kriosonde, što zasjenjuje njezinu dobru učinkovitost. (17)

Komplikacije krioablacije relativno su rijetke. Postoperativne boli najčešće nema, a ako je prisutna traje oko 1-2 sata. Mali intrahepatični hematomi se mogu pojaviti ako se tumorska lezija nalazi u blizini veće krvne žile.

4.4. Perkutana injekcija etanola (PEI)

Perkutana injekcija etanola (PEI) smatra se prvom linijom terapije u bolesnika s ranim stadijem HCC-a, koji nisu kandidati za kirurške metode liječenja. Prednost PEI je minimalna invazivnost, jednostavnost, kao i povoljna cijena.

Kod perkutane injekcije etanola, dolazi do koagulativne nekroze tumorskih lezija kao rezultat stanične dehidracije, denaturacije proteina i kemijske okluzije malih žila tumora. Ova metoda primjenjuje se u liječenju nodularnog tipa HCC-a, pri čemu se postiže kompletna nekroza u 90% tumora <2 cm, 70% u onih 2-3 cm i 50% u onih između 3 i 5 cm. (24, 25)

PEI ima i svoje komplikacije u liječenju HCC-a među kojima se najčešće ističu ozljede bilijarnog sustava, apsces jetre, infarkt jetre, masivni pleuralni izljev, peritonealno krvarenje kao i hematotoraks.

5. ZAKLJUČAK

Svrha intervencijske radiologije jest poboljšati ili pojednostavniti postupke koji su se ranije izvodili kirurški, i to tako da se smanji rizik zahvata, snizi incidencija komplikacija i smrtnost, isključi potreba za općom anestezijom i skрати hospitalizacija. Karcinomi jetre su česti među općom populacijom, a hepatocelularni karcinom (HCC) jedan je od najčešćih i najtežih karcinoma jetre.

Kada su tumori jetre inoperabilni kirurškim putem, koristimo se intervencijskom radiologijom u liječenju karcinoma jetre.

Koristimo radiofrekventnu ablaciju (RFA), tranarterijsku kemoembolizaciju (TACE), krioablaciju te perkutanu injekciju etanola (PEI).

Svrha svih tih metoda je zaustaviti rast i napredovanje tumora, a pacijentima omogućiti veću kvalitetu života.

6. ZAHVALE

Zahvaljujem se prvenstveno svojoj obitelji na neizmornoj i bezuvjetnoj podršci tijekom mog školovanja i studiranja, kao i svim svojim prijateljima i kolegama koji su bili uz mene sve ove godine. Veliku zahvalu dugujem svom mentoru prof. dr. sc. Borisu Brkljačiću na darovanom vremenu, strpljenju i korisnim savjetima pri izradi ovoga diplomskog rada.

7. LITERATURA

1. Klinički zavod za dijagnostičku i intervencijsku radiologiju [slika sa interneta]. Zagreb: KB Dubrava. [pristupljeno 10.06.2016.]. Dostupno na: <http://www.kbd.hr/odjeli/klinicki-zavod-za-dijagnosticku-i-intervencijsku-radiologiju/>
2. Krmpotić-Nemanić J, Marušić A. Anatomija čovjeka. Zagreb: Medicinska naklada; 2004.
3. Fanghänel J, Pera F, Anderhuber F, Nitsch R. Waldeyerova anatomija čovjeka. Zagreb: Golden marketing – Tehnička knjiga; 2009.
4. Rickson C, Human Anatomy Diagram Liver. [slika s interneta]. 2013 Nov 27 [pristupljeno 11.06.2016.]. Dostupno na: <http://www.ehealthideas.com/2013/11/human-anatomy-diagram-liver.html>
5. The Liver Imaging Atlas. Case list for Adenoma. [slika s interneta]. [pristupljeno 11.06.2016.]. Dostupno na: <http://liveratlas.org/diagnosis/13/>
6. Šćukanec-Špoljar M, Dominis M, Damjanov I. Bolesti jetre i bilijarnog sustava. U: Damjanov I, Jukić S, Nola M. Patologija. Zagreb: Medicinska naklada; 2008. Str. 466-471.
7. The Liver Imaging Atlas. Case list for Hemangioma. [slika s interneta]. [pristupljeno 11.06.2016.]. Dostupno na: <http://liveratlas.org/diagnosis/16>
8. Vilarinho S, Taddei T. Therapeutic strategies for hepatocellular carcinoma: new advances and challenges. *Curr Treat Options Gastroenterol.* 2015; 13:219-34. doi: 10.1007/s11938-015-0049-8
9. Weil PA. Organizacija, replikacija i popravak DNA. U: Murray RK, Bender DA, Botham KM, Kennelly PJ, Rodwell VW, Weil PA. Harperova ilustrirana biokemija. Zagreb: Medicinska naklada; 2011. Str. 333.

10. Rodwell VW. Razgradnja ugljikova lanca aminokiselina. U: Murray RK, Bender DA, Botham KM, Kennelly PJ, Rodwell VW, Weil PA. Harperova ilustrirana biokemija. Zagreb: Medicinska naklada; 2011. Str. 254.
11. Deepali J, Hepatocellular carcinoma - General. [slika s interneta]. [pristupljeno 12.06.2016.]. Dostupno na: <http://www.pathologyoutlines.com/topic/livertumorHCC.html>
12. Atlas of pathology. Poorly differentiated hepatocellular carcinoma. [slika s interneta]. [pristupljeno 12.06.2016.]. Dostupno na: <http://www.pathologyatlas.ro/poorly-differentiated-hepatocellular-carcinoma-liver-pathology.php>
13. Rhodes T D. Hepatocellular Carcinoma Staging: TNM Classification for Hepatocellular Carcinoma [Internet]. 2013 [pristupljeno 12.06.2016.]. Dostupno na: <http://emedicine.medscape.com/article/2007061-overview>
14. Human pathology [slika s interneta]. 2004 Mar 16 [pristupljeno 12.06.2016.]. Dostupno na: <http://www.humpath.com/spip.php?article2775>
15. Wikipedia: the free encyclopedia [Internet]. St. Petersburg (FL): Wikimedia Foundation, Inc. 2001 - Cholangiocarcinoma. [slika s interneta]. [ažurirano 05.05.2011; pristupljeno 12.06.2016.]. Dostupno na: <https://en.wikipedia.org/wiki/Cholangiocarcinoma>
16. The Liver Imaging Atlas. Case list for Angiosarcoma. [slika s interneta]. [pristupljeno 12.06.2016.]. Dostupno na: <http://liveratlas.org/diagnosis/113/>
17. Hebrang A, Mašković J, Vidjak V, Brnić Z, Radoš M. Intervencijska radiologija. U: Hebrang A, Klarić-Čustović R. Radiologija. Zagreb: Medicinska naklada; 2007. Str. 298-301.
18. The Liver Imaging Atlas. Case list for Radiofrequency Ablation (RFA). [slika s interneta]. [pristupljeno 11.06.2016.]. Dostupno na: <http://liveratlas.org/diagnosis/33>

- 19.** Ikai I, Arii S, Kojiro M, Ichida T, Makuuchi M, Matsuyama Y et al. Reevaluation of prognostic factors for survival after liver resection in patients with hepatocellular carcinoma in a Japanese nationwide survey. *Cancer*. 2004; 101:796-802.
- 20.** Llovet JM, Bruix J. Systematic review of randomized trials for unresectable hepatocellular carcinoma: chemoembolization improves survival. *Hepatology*. 2003; 37:429-442.
- 21.** Llovet JM; Di Bisceglie AM, Bruix J, Kramer BS, Lencioni R, Zhu AX, et al. Design and endpoints of clinical trials in hepatocellular carcinoma. *J Natl Cancer Inst*. 2008; 100:698-711. doi: 10.1093/jnci/djn134
- 22.** Sert Tatlı. Percutaneous cryoablation techniques and clinical applications. *Diagn Interv Radiol*. 2010; 16:90–95 . doi: 10.4261/1305-3825
- 23.** Silverman SG, Tuncali K, Adams DF, et al. MR imaging-guided percutaneous cryo- therapy of liver tumors: initial experience. *Radiology*. 2000; 217:657–664.
- 24.** Sala M, Llovet JM, Vilana R, Bianchi L, Sole M, Ayuso C, et al. Barcelona Clinic Liver Cancer Group. Initial response to percutaneous ablation predicts survival in patients with hepatocellular carcinoma. *Hepatology*. 2004; 40:1352-1360.
- 25.** Lencioni R. Loco-regional treatment of hepatocellular carcinoma. *Hepatology*. 2010; 52:762-773. doi: 10.1002/hep.23725

8. ŽIVOTOPIS

Osobni podatci

Ime i prezime: Mirko Tomić
Datum rođenja: 07. 06. 1988.
Mjesto rođenja: Mostar, Bosna i Hercegovina
Prebivalište: Zagreb, Hrvatska

Obrazovanje

2007. – 2016. Medicinski fakultet Sveučilišta u Zagrebu
2003. – 2007. XV. Gimnazija (MIOC), Zagreb
2001. – 2003. Osnovna škola Frana Krste Frankopana, Zagreb
1999. – 2001. Druga osnovna škola, Široki Brijeg (BiH)
1995. – 1999. Osnovna škola Augusta Šenoae, Široki Brijeg (BiH)

Vještine

Rad na računalu: aktivno i svakodnevno korištenje MS Office paketa
Strani jezici: engleski jezik, aktivno u govoru i pismu
njemački jezik, pasivno

Hobi i interesi

Košarka, nogomet, rukomet, glazba, medicina