

Hitno zbrinjavanje dišnog puta u djece

Brezić, Katarina

Master's thesis / Diplomski rad

2016

Degree Grantor / Ustanova koja je dodijelila akademski / stručni stupanj: **University of Zagreb, School of Medicine / Sveučilište u Zagrebu, Medicinski fakultet**

Permanent link / Trajna poveznica: <https://um.nsk.hr/um:nbn:hr:105:733605>

Rights / Prava: [In copyright](#)/[Zaštićeno autorskim pravom.](#)

Download date / Datum preuzimanja: **2025-03-29**



Repository / Repozitorij:

[Dr Med - University of Zagreb School of Medicine Digital Repository](#)



**SVEUČILIŠTE U ZAGREBU
MEDICINSKI FAKULTET**

Katarina Brezić

Hitno zbrinjavanje dišnog puta u djece

DIPLOMSKI RAD



Zagreb, 2016.

**SVEUČILIŠTE U ZAGREBU
MEDICINSKI FAKULTET**

Katarina Brezić

Hitno zbrinjavanje dišnog puta u djece

DIPLOMSKI RAD

Zagreb, 2016.

Ovaj diplomski rad izrađen je na Zavodu za anesteziologiju, reanimatologiju i intenzivno liječenje djece, Klinike za dječje bolesti Zagreb, pod vodstvom prof.dr.sc. Ljiljane Popović i predan je na ocjenu u akademskoj godini 2015./2016.

Kratice korištene u tekstu

BLS - osnovno održavanje života (prema engl. basic life support)

SaO₂ - zasićenje krvi kisikom

ASA - Američko društvo anesteziologa (prema engl. American Society of Anesthesiologists)

SAD - supraglotičke naprave (prema engl. supraglottic airway devices)

LMA - laringealna maska (prema engl. laryngeal mask airway)

RSI - brza intubacija u slijedu (prema engl. rapid sequence intubation)

iv. - intravenski

Sadržaj

SAŽETAK.....	
SUMMARY.....	
1. UVOD.....	1
2. ANATOMSKE SPECIFIČNOSTI U DJECE.....	2
3. PROCJENA DIŠNOG PUTA.....	3
4. STRANO TIJELO U DIŠNOM PUTU.....	5
5. OSNOVNI POSTUPCI ZBRINJAVANJA DIŠNOG PUTA.....	7
5.1. OTVARANJE DIŠNOG PUTA.....	7
5.2. UMJETNO DISANJE.....	9
6. OROFARINGEALNI I NAZOFARINGEALNI TUBUSI (AIRWAY).....	10
6.1. OROFARINGEALNI TUBUS.....	10
6.2. NAZOFARINGEALNI TUBUS.....	11
7. VENTILACIJA POMOĆU MASKE I SAMOŠIREĆEG BALONA.....	12
7.1. OTEŽANA VENTILACIJA.....	13
8. SUPRAGLOTIČKE NAPRAVE.....	14
8.1. KLASIČNA LARINGEALNA MASKA.....	14
8.2. I-GEL.....	16
8.3. OSTALE SUPRAGLOTIČKE NAPRAVE.....	16
9. ENDOTRAHEALNA INTUBACIJA.....	17
9.1. ENDOTRAHEALNI TUBUSI.....	18
9.2. LARINGOSKOPI.....	19
9.3. OROTRAHEALNA INTUBACIJA.....	20
9.4. NAZOTRAHEALNA INTUBACIJA.....	21
9.5. BRZA INTUBACIJA U SLIJEDU.....	22
9.6. OTEŽANA INTUBACIJA.....	23
10. KIRURŠKO ZBRINJAVANJE DIŠNOG PUTA.....	26
11. ZAHVALE.....	27
12. LITERATURA.....	28
13. ŽIVOTOPIS.....	30

SAŽETAK

Hitno zbrinjavanje dišnog puta u djece

Katarina Brezić

Respiratorni arrest je najčešći uzrok srčanog zastoja u djece. Mnoge bolesti i stanja dovode do opstrukcije gornjih dišnih puteva i poteškoća s disanjem te time ugrožavaju život djeteta. Uspostavljanje i održavanje dišnog puta je prioritet u zbrinjavanju vitalno ugroženog djeteta. Djeca nisu "odrasli u malom" pa im je potrebno pristupiti na prikladan način, uzimajući u obzir sve specifičnosti i varijacije dječjeg dišnog puta. U skladu s time, potrebno je koristiti odgovarajuće metode i opremu.

Hitno zbrinjavanje dišnog puta u djece uključuje postupke koji se provode u sklopu osnovnog održavanja života te brojna pomagala kao što su: orofaringealni i nazofaringealni tubusi, laringealna maska, l-gel, itd.

Ventilacija pomoću maske i balona te endotrahealna intubacija su vrlo učinkovite metode kontrole dišnog puta, međutim zahtijevaju dodatno znanje i set vještina. Otežani dišni put predstavlja poseban izazov u zbrinjavanju dišnog puta u djece.

Ključne riječi: dišni put u djece, zbrinjavanje dišnog puta, otežani dišni put

SUMMARY

Emergency airway management in children

Katarina Brezić

Respiratory arrest is the most common cause of cardiac arrest in children. Many diseases and conditions lead to upper airway obstruction or breathing difficulty and are life-threatening. Establishing and maintaining airway is priority in management of the critically ill child. Children are not small adults and therefore adequate approach is required, taking into consideration all specifics and variations of the paediatric airway. Accordingly, it is necessary to administer appropriate methods and equipment.

Emergency airway management in children includes procedures used in basic life support and devices such as: oropharyngeal and nasopharyngeal airways, laryngeal mask, l-gel, etc.

Bag-valve-mask ventilation and endotracheal intubation are very effective methods for controlling of the airway. However, they require additional knowledge and set of skills. Difficult airway represents a special challenge in paediatric airway management.

Key words: paediatric airway, airway management, difficult airway

1. UVOD

Dišni putevi su dio dišnog sustava i njihova osnovna funkcija je provođenje zraka do alveola. Dijele se na gornje i donje dišne puteve. Gornje dišne puteve čine nosne šupljine i pridruženi paranazalni sinusi, usna šupljina, nazofarinks, orofarinks, hipofarinks, larinks i traheja, dok donji dišni putevi uključuju desni i lijevi glavni bronh, lobarne bronhe, segmentalne bronhe i bronhiole.[1]

Brojna stanja i bolesti dovode do opstrukcije dišnih puteva ili poteškoća s disanjem te mogu ugroziti život bolesnika ukoliko se pravovremenom intervencijom ne uspostavi prohodnost dišnih puteva i adekvatna ventilacija.

Postupci zbrinjavanja dišnog puta mogu se podijeliti na osnovne i napredne postupke. Osnovni postupci provode se u sklopu osnovnog održavanja života (engl. basic life support, BLS) i jedan su od prvih koraka u kardiopulmonalnoj reanimaciji, dok napredni postupci podrazumijevaju sve metode i tehnike u kojima se pomoću raznih pomagala uspostavlja kontrola dišnog puta. Ti postupci zahtijevaju dodatno znanje i vještine.

Postupci zbrinjavanja dišnog puta u djece trebaju biti prilagođeni dobi djeteta zbog anatomskih i fizioloških razlika koje postoje u djece od dojenačke dobi do adolescencije. Važno je u razvoju djeteta razlikovati dob novorođenčeta koje obuhvaća prvih mjesec dana života, dojenačko doba koje obuhvaća prvu godinu života, dob predškolskog i školskog djeteta te razdoblje puberteta i adolescencije.[2] Poznavanje anatomskih specifičnosti od velike je važnosti za adekvatno zbrinjavanje dišnog puta u djece.

2. ANATOMSKE SPECIFIČNOSTI U DJECE

Dišni putevi u djece razlikuju se od dišnih puteva u odraslih osoba. Razlike su posebno naglašene u novorođenčadi i dojenčadi i postaju sve manje izražene kako je dijete starije.

Dojenčad ima veliku glavu u odnosu na veličinu tijela, s prominentnim zatiljkom. U ležećem položaju, zbog izraženog zatiljka, postoji sklonost fleksiji vrata što može dovesti do opstrukcije dišnog puta. To se može spriječiti postavljanjem podloška pod ramena, čime se postiže neutralan položaj vrata, a time i otvaranje dišnog puta.

Dojenčad do 5. mjeseca života diše samo na nos. Jezik je veći, a mandibula kraća, što smanjuje veličinu usne šupljine pa puno lakše dolazi do opstrukcije dišnog puta, a može uzrokovati i poteškoće pri ventilaciji preko maske ili otežati laringoskopiju.[3]

Djeca imaju veće tonzile i adenoidne vegetacije pa kod postavljanja nazofaringealnog airwaya ili prilikom nazotrahealne intubacije može doći do krvarenja.

Larinks je u dojenčadi i mlađe djece smješten kranijalnije i nalazi se u visini 3.-4. vratnog kralješka, dok se u odraslih nalazi u visini 4.-5. vratnog kralješka. Zbog takvog položaja kut između glotisa i baze jezika je oštrije pa je vizualizacija glasnice teža nego u odraslih. Epiglotis je relativno velik i viseći, posebno u djece do treće godine i ima oblik slova „U“, stoga je prilikom laringoskopije bolje koristiti laringoskop s ravnim nastavkom.

Traheja je kratka i njena duljina raste s dobi, u novorođenčadi je prosječno duga oko 5 centimetara, a u odrasle osobe oko 12 centimetara. Osim što je kraća, traheja je u mlađe djece užeg lumena, zbog čega i malo smanjenje promjera uslijed sekrecije ili edema dovodi do velikog povećanja otpora u dišnim putevima.

Za razliku od odraslih, kod kojih najuži dio dišnog puta čine glasnice, dječji dišni put je najuži u području krikoidnog prstena.[4]

3. PROCJENA DIŠNOG PUTA

Respiratorni arrest je najčešći uzrok srčanog zastoja u djece. Prepoznavanje djeteta koje je respiratorno ugroženo prvi je korak u hitnom zbrinjavanju dišnog puta. Na temelju vitalnih znakova, općeg stanja djeteta, različitih simptoma i znakova, potrebno je procijeniti prohodnost dišnog puta i kvalitetu disanja te u skladu s time poduzeti potrebne mjere. Kompletna opstrukcija gornjih dišnih puteva, parcijalna opstrukcija koja ima tendenciju brzog pogoršavanja te zatajenje respiracije zahtijevaju brzu i neodgodivu intervenciju, jer u samo nekoliko minuta mogu dovesti do srčanog zastoja.

Stanja i bolesti koje dovode do opstrukcije dišnog puta i poteškoća s disanjem te mogu ugroziti život djeteta:

- Bilo koje stanje koje dovodi do gubitka svijesti
- Strano tijelo u dišnom putu
- Epiglotitis
- Krup
- Bakterijski traheitis
- Retrofaringealni apsces
- Traume (glave, vrata, dišnog sustava, toraksa)
- Opekline (glave, lica, dišnog sustava)
- Anafilaksija
- Astma
- Bolesti/ ozljede središnjeg živčanog sustava

Klinička slika može biti različita i obuhvaćati znakove kao što su: poremećaji svijesti (bez svijesti, somnolencija, letargija), poremećaji frekvencije disanja (tahipneja, bradipneja, apneja), abnormalni zvučni fenomeni (npr. stridor, wheezing, grgljanje), korištenje pomoćne muskulature pri disanju (uvlačenje interkostalnih, supkostalnih, supraklavikularnih, suprasternalnih prostora), širenje nosnica, klimanje glavice, slinjenje, kašalj, itd.

Kod kompletne opstrukcije dišnih puteva dijete ne može disati, bori se za zrak i guši. Ako se na vrijeme ne odstrani uzrok opstrukcije i osigura prohodnost dišnog puta brzo

dolazi do gubitka svijesti. Kod parcijalne opstrukcije dišnog puta disanje je obično praćeno zvučnim fenomenima, koji se ovisno o razini opstrukcije pojavljuju za vrijeme inspirija ili ekspirija. Prisutnost ostalih znakova ovisi o stupnju i uzroku opstrukcije. Hitno zbrinjavanje dišnog puta potrebno je i kod parcijalne opstrukcije jer u suprotnom može doći do značajnog pogoršanja općeg stanja djeteta.[5, 6]

U procjeni dišnog puta u djece, treba razmišljati i o kongenitalnim anomalijama koje mogu otežavati ili onemogućavati određene postupke u zbrinjavanju dišnog puta. Anomalije ili asimetrije lica mogu uzrokovati poteškoće prilikom ventilacije preko maske, kao što je slučaj u Apertovom sindromu gdje postoji hipoplazija maksile. Ograničeni pokreti vrata ili nestabilnost vratne kralježnice u Downovom sindromu ili mukopolisaharidozama otežavaju pravilno pozicioniranje glave djeteta. Djeca s hipoplazijom mandibule (Treacher Collins sindrom, Pierre Robin sindrom) ili abnormalnostima nepca imaju malu usnu šupljinu pa to otežava postupak laringoskopije. Makroglosija koja se javlja u sklopu Downova sindroma, Beckwith-Wiedemann sindroma i mnogih drugih, stvara poteškoće prilikom ventilacije preko maske i laringoskopije. Laringealne i subglotičke abnormalnosti mogu otežavati postupak endotrahealne intubacije.[7]

U hitnim stanjima zbog nedostatka vremena nije moguć detaljan pregled, no prije provođenja potrebnih postupaka zbrinjavanja dišnog puta važno je uočiti postoje li karakteristike otežanog dišnog puta.

4. STRANO TIJELO U DIŠNOM PUTU

Strano tijelo u dišnom putu je jedan od najčešćih uzroka opstrukcije dišnih puteva u djece. Posebno rizična skupina su djeca do treće godine života, koja su sklona stavljanju sitnih predmeta u usta. Najčešće se radi o kikirikiju, orasima, sjemenkama, dijelovima igračaka. Najviše aspiriranih stranih tijela zadržava se u glavnim bronhima, 52% u glavnom desnom bronhu, dok su strana tijela u larinksu i traheji rjeđa.

Znakovi i simptomi aspiracije stranog tijela ovise o lokaciji na kojoj se strano tijelo zadržava. Najburnija klinička slika postoji kod stranih tijela u larinksu i traheji. Tada je dijete životno ugroženo i potrebna je hitna intervencija.[8] Postupci zbrinjavanja stranog tijela u času aspiracije ovise o stanju svijesti i dobi djeteta.

Dijete je pri svijesti

Dijete koje je pri svijesti i može kašljati treba poticati na kašalj kako bi izbacilo strano tijelo. Spontani učinkoviti kašalj je djelotvorniji od bilo kojeg postupka. Dijete je potrebno nadzirati i pratiti njegovo opće stanje.

Ako je dijete pri svijesti, ali ne može kašljati ili je kašalj neučinkovit, potrebno je primijeniti udarce u leđa, tako da se proksimalnim krajem dlana udari čvrsto između lopatica. Mlađu djecu je pritom potrebno položiti glavom prema dolje kako bi i gravitacija pripomogla izbacivanju stranog tijela. Udarci u leđa primjenjuju se do 5 puta. Ukoliko udarci u leđa nisu uspjeli izbaciti strano tijelo iz dišnih puteva, primjenjuju se pritisci na prsnu kost kod dojenčadi, odnosno pritisci na trbuh (Heimlichov zahvat) kod starije djece.

Heimlichov zahvat se ne izvodi kod dojenčadi. Zbog horizontalno položenih rebara djeca do prve godine sklonija su traumatskim ozljedama koje mogu nastati kao posljedica izvođenja Heimlichovog zahvata. Kod dojenčadi je iz tog razloga potrebno primijeniti 5 pritiska na prsnu kost. Pritisci na prsnu kost su slični kao kompresije kod masaže srce, no trebaju biti oštrije i isporučeni sporijom brzinom.

Heimlichov zahvat se primjenjuje u djece starije od jedne godine. Ukoliko dijete leži, potrebno je kleknuti kraj njega, a ako je u stojećem položaju potrebno je stati iza njega

i obujmiti ga rukama oko pasa. Primjenjuje se 5 snažnih pritiska na trbuh, između pupka i ksifoida, pritom pazeći da se pritisak ne primijeni na ksifoid ili donja rebra jer to može dovesti do ozljeda abdomena.

Udarci u leđa i pritisci na prsnu kost, odnosno trbuh, kombiniraju se dok se strano tijelo ne izbaci iz dišnih puteva ili sve dok je dijete pri svijesti.

Dijete je bez svijesti

Djetetu bez svijesti potrebno je otvoriti dišni put i provjeriti postoji li strano tijelo. Ako je strano tijelo vidljivo i moguće ga je izvaditi prstom u jednom pokušaju to treba učiniti oprezno. Ukoliko nije vidljivo ne smije se pokušavati izvaditi naslijepo, već treba započeti postupke osnovnog održavanja života.[9]

5. OSNOVNI POSTUPCI ZBRINJAVANJA DIŠNOG PUTA

Osnovni postupci zbrinjavanja dišnog puta provode se u sklopu osnovnog održavanja života i jedan su od prvih koraka u kardiopulmonalnoj reanimaciji. Nakon provjere sigurnosti i stanja svijesti djeteta potrebno je procijeniti dišni put i disanje.

Opstrukcija dišnog puta može biti glavni uzrok kardiopulmonalnog aresta ili može nastati kao posljedica gubitka svijesti. Najčešće mjesto opstrukcije u osobe bez svijesti je srednji dišni put, a najčešći uzrok je zapadanje jezika.[10] Ponekad je opstrukcija dišnog puta glavni i jedini razlog zastoja disanja pa se otvaranjem dišnog puta dijete može u potpunosti oporaviti.[11]

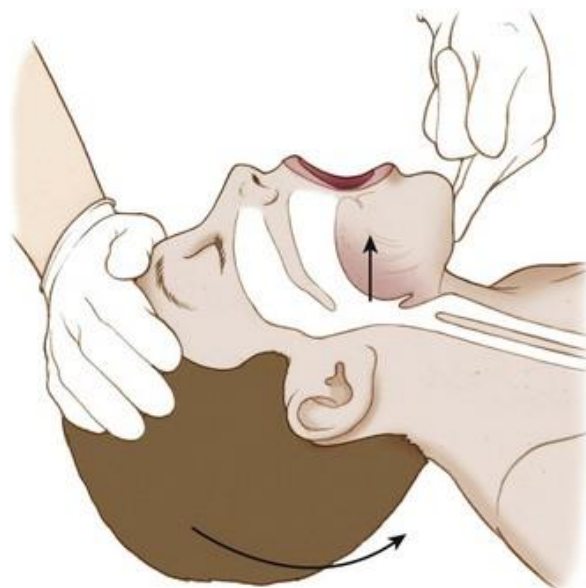5.1. OTVARANJE DIŠNOG PUTA

Kad je dijete bez svijesti i ne diše spontano, potrebno je osloboditi gornje dišne puteve od korijena jezika koji blokira disanje. To se izvodi posebnim zahvatima, a pritom treba imati na umu dob djeteta i potencijalne ozljede vratne kralježnice.

Zahvat naginjanja glave i podizanja brade (engl. head tilt/chin lift maneuver)

Ovaj zahvat se izvodi postavljanjem jedne ruke na čelo djeteta te se nježno nagne glava prema natrag. Prsti druge ruke postavljaju se ispod brade koja se lagano podiže prema gore. (Vidi sliku 1.) Glavu u djece starije od jedne godine treba postaviti u položaj njušenja, dok se dojenčad i novorođenčad postavlja u neutralan položaj, a pod ramena im se stavlja podložak.

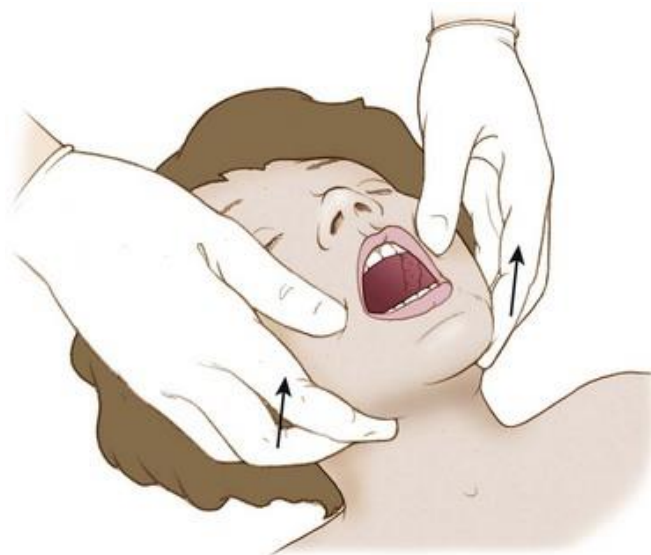Sumnja na ozljedu vratne kralježnice kontraindikacija je za izvođenje ovog zahvata.



Slika 1. Zahvat nagnjanja glave i podizanja brade (Izvor: [12])

Zahvat podizanja donje čeljusti (engl. jaw thrust maneuver)

Ako postoji ozljeda ili sumnja na ozljedu vratne kralježnice dišni put se otvara zahvatom podizanja donje čeljusti. Potrebno je dva ili tri prsta obje ruke staviti obostrano ispod angulusa mandibule te podizati donju čeljust prema gore.[11] (Vidi sliku 2.) Pritom je važno da glava, vrat, prsni koš i leđa djeteta ostanu u neutralnom položaju.[10]



Slika 2. Zahvat podizanja donje čeljusti (Izvor: [12])

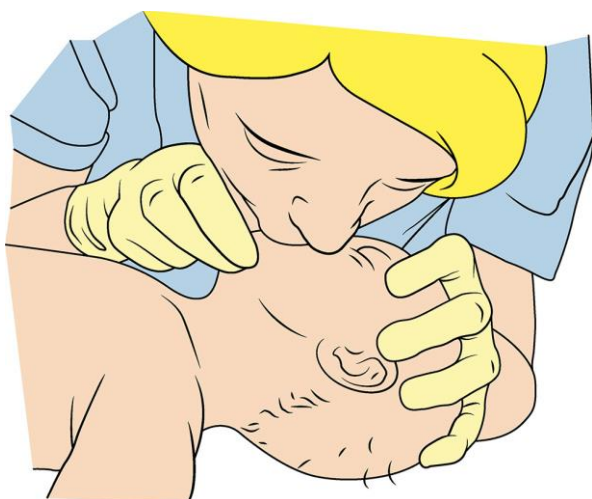5.2. UMJETNO DISANJE

Ukoliko nakon otvaranja dišnog puta djetete ne diše spontano potrebno je započeti umjetno disanje. Metode koje se primjenjuju kod djece su: umjetno disanje usta na usta, umjetno disanje usta na nos te umjetno disanje usta na usta i nos, koje se provodi u novorođenčadi i dojenčadi.

Potrebno je duboko udahnuti te ustima obuhvatiti djetetova usta, odnosno usta i nos. Ako se koristi metoda usta na usta, nos je potrebno zatvoriti kažiprstom i palcem ruke koja se nalazi na djetetovom čelu. Ne treba zaboraviti da dišni putevi moraju biti otvoreni već spomenutim zahvatima. (Vidi slike 3. i 4.)

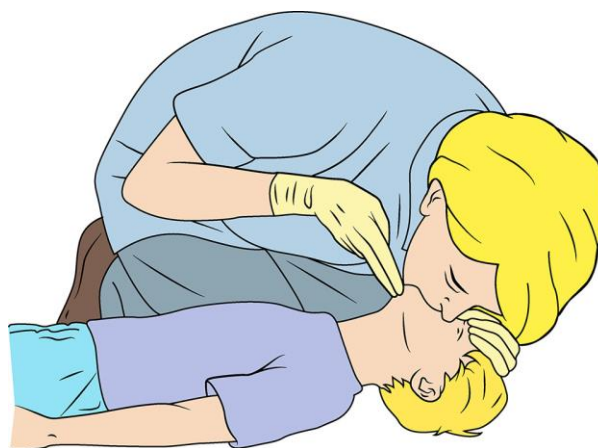
Upuhuje se 5 inicijalnih upuha, svaki treba trajati 1 sekundu te biti dovoljno snažan da izazove vidljivo odizanje prsišta. Nakon svakog upuha promatranjem podizanja i spuštanja djetetova prsnog koša procjenjuje se učinkovitost umjetnog disanja.

Ako postoje teškoće prilikom provođenja umjetnog disanja, tj. ako umjetno disanje nije učinkovito treba posumnjati na strano tijelo u dišnom putu.[9]



Slika 3. Umjetno disanje usta na usta i nos

(Izvor: [9])



Slika 4. Umjetno disanje usta na usta

(Izvor: [9])

6. OROFARINGEALNI I NAZOFARINGEALNI TUBUSI (AIRWAY)

Postoje orofaringealni tubusi koji se postavljaju kroz usnu šupljinu i nazofaringealni tubusi koji se postavljaju kroz nosnu šupljinu bolesnika. To su gumeni ili plastični umeci za održavanje dišnog puta koji se koriste nakon otvaranja dišnog puta osnovnim zahvatima. Dolaze u različitim veličinama, a veličinu tubusa je potrebno prilagoditi dobi djeteta. Prilikom postavljanja orofaringealnih i nazofaringealnih tubusa treba imati na umu da ova pomagala ne štite dišni put od moguće aspiracije želučanog sadržaja.[1]

6.1. OROFARINGEALNI TUBUS

Orofaringealni tubus omogućuje održavanje prohodnosti dišnog puta između korijena jezika i stražnje stijenke ždrijela. Postavlja se kad je dijete bez svijesti, jer u djeteta koje ima očuvan refleks gutanja postoji opasnost od gušenja, kašlja, laringospazma i povraćanja.

Važno je da je tubus pravilne veličine, jer primjena tubusa neodgovarajuće veličine neće osigurati prohodnost dišnog puta ili može oštetiti sluznicu ždrijela.[11] Prikladna veličina određuje se mjerenjem udaljenosti između angulusa mandibule i usana ili alternativno na temelju udaljenosti od ušne resice do kuta usana.[2]

Orofaringealni tubus može se postaviti na dva načina, ovisno o stručnosti osobe koja ga postavlja. Laik ili nedovoljno obučena osoba uvodi tubus u usnu šupljinu prateći zaobljenost jezika, bez rotacije. Osobe koje su dovoljno obučene i stručne tubus postavljaju u usta s konkavnom stranom okrenutom prema gore te ga okreću za 180° kad se dosegne razina uvule. Nakon postavljanja nužno je provjeriti prohodnost dišnog puta.[11]

6.2. NAZOFARINGEALNI TUBUS

Pokazalo se da polubudna djeca bolje podnose nazofaringealni tubus.[2]

Za odabir prikladne veličine nazofaringealnog tubusa orijentacijski se uzima udaljenost od nosnica do ulaza u vanjski zvukovod. Preporučeno je vanjsku stranu tubusa podmazati gelom i tubus uvesti pažljivo i nježno zbog moguće komplikacije krvarenja.

Postoje kontraindikacije za postavljenje nazofaringealnog tubusa, a to su: koagulopatije, fraktura baze lubanje, infekcija nosa, deformacije i povećane adenoidne vegetacije.[1] Kao što je već spomenuto, djeca imaju veće adenoidne vegetacije u odnosu na odrasle. Zbog toga lako može doći do ozljeda adenoidnih vegetacija i krvarenja, što dodatno ugrožava dišni put pa je potreban poseban oprez prilikom uvođenja nazofaringealnog tubusa.

7. VENTILACIJA POMOĆU MASKE I SAMOŠIREĆEG BALONA

Prema smjernicama iz 2015. godine, preporuka je da se ventilacija pomoću maske i samoširećeg balona upotrijebi kao prva napredna metoda za uspostavljanje kontrole dišnog puta i ventilacije u djece. Koristi se za vrijeme kardiopulmonalne reanimacije, kod djeteta koje ne diše ili kao pomoć u ventilaciji djeteta koje spontano diše.[9]

Maske za lice se proizvode u različitim veličinama pa tako postoje maske za novorođenčad, za dojenčad i za stariju djecu. Za novorođenčad je najprimjerenija Rendell-Bakerova maska koja zbog svog oblika i veličine stvara najmanji mrtvi prostor, a također je prozirna pa se lako može uočiti ako dođe do povraćanja.[1] Kako bi ventilacija bila učinkovita, potrebno je primijeniti masku koja će čvrsto prianjati uz djetetovo lice. Maska prikladne veličine treba pokrivati djetetova usta i nos, ali ne smije pritiskati oči.[13]

Samošireći baloni (Ambu baloni) također dolaze u više veličina. U novorođenčadi, dojenčadi i male djece koriste se baloni volumena 450-500 mililitara, dok je u adolescenata potrebno primijeniti balone za odrasle. Balon se ispunjava zrakom iz prostorije ili može sadržavati rezervoar za kisik. Rezervoar za kisik, uz protok kisika od 10-15 litara u minuti, omogućuje da se bolesniku dostavi koncentracija kisika od 65-90%.[14]

Postavljanje maske za lice zahtijeva vještinu i iskustvo.[1] Maska se postavlja nakon osiguravanja prohodnosti dišnog puta, na način da uži dio maske prekriva nos, a širi dio prekriva usta. Lijevom rukom se drži maska, dok se desnom rukom stišće balon. Palac i kažiprst lijeve ruke postavljaju se oko dijela maske koja je spojena s balonom, tako da tvore slovo „C“ te čvrsto priljubljuju masku uz lice. Preostala tri prsta lijeve ruke položena su na mandibulu u obliku slova „E“ te ju podižu prema gore. Desnom rukom se stišće balon i isporučuje se jedan upuh svakih 3-5 sekundi. Treba biti oprezan jer prebrzo ili prejako stiskanje balona može uzrokovati napuhavanje želuca ili dovesti do barotraume. Potrebno je stalno pratiti odiže li se prsni koš, nadzirati disanje djeteta i mjeriti zasićenost krvi kisikom (SaO₂).[14]

Ponekad je masku potrebno držati s dvije ruke pa je tada potreban asistent koji će stiskati balon. Ponekad je potrebno i postavljanje orofaringealnog ili nazofaringealnog tubusa koji će osigurati prohodnost dišnih puteva te time poboljšati ventilaciju.[1]

7.1. OTEŽANA VENTILACIJA

Već je spomenuto da u djece postoje stanja koja mogu dovesti do otežanog zbrinjavanja dišnog puta pa tako i otežane ventilacije.

Prema Američkom društvu anesteziologa (engl. American Society of Anesthesiologists, ASA) ventilacija maskom se smatra otežanom ako uz primjenu 100%-tnog kisika nije moguće održati SaO₂ bolesnika iznad 90%, a vrijednost SaO₂ koju je bolesnik imao prije intervencije je bila viša od 90%.[15]

Otežana ventilacija na masku može se očekivati u djece s anomalijama glave koje nastaju uslijed trauma ili u sklopu kongenitalnih anomalija, kod djece s ograničenim pokretima vrata, opeklinama lica, kod pretile djece, itd.[7]

Ova stanja potrebno je prepoznati na vrijeme kako bi se pristupilo alternativnim metodama zbrinjavanja dišnog puta. Preporučeno je pri otežanoj ventilaciji dijete intubirati. Ako to nije moguće ili osoba koja zbrinjava dišni put nije dovoljno vješta u postupku endotrahealne intubacije, uvodi se laringealna maska ili l-gel ili ezofagotrahealni combitube.[16]

8. SUPRAGLOTIČKE NAPRAVE

Supraglotičke naprave za zbrinjavanje dišnog puta (engl. supraglottic airway devices, SAD) su sredstva koja se koriste u uspostavljanju kontrole dišnog puta, a da pritom ne prolaze razinu glasnica. Prema izumitelju prve takve naprave, Brainu, laringealne maske su trebale predstavljati hibridnu tehniku između ventilacije na masku i endotrahealne intubacije.[17]

SAD su većinom invazivnije od korištenja ventilacije na masku i manje invazivne od endotrahealne intubacije. Primarno su osmišljene i dizajnirane za korištenje prilikom rutinske anestezije, ali se danas primjenjuju i u slučaju neuspješne intubacije, kao pomoć tj. olakšavanje endotrahealne intubacije te prilikom kardiopulmonalne reanimacije ili u drugim izvanbolničkim hitnim stanjima.[18]

Danas postoje razne vrste SAD-a, u malim veličinama i prilagođene za djecu različite starosti, što je proširilo upotrebu te povećalo pouzdanost pri korištenju ovih pomagala u zbrinjavanju dišnog puta u djece.[19]

8.1. KLASIČNA LARINGEALNA MASKA

Laringealna maska (engl. laryngeal mask airway, LMA) je u mnogim situacijama prihvatljiva alternativa za endotrahealnu intubaciju. Također, dokazana je njezina učinkovitost u zbrinjavanju otežanog dišnog puta.[20] Malformacije glave i vrata, Pierre-Robin sindrom, Treacher-Collins sindrom, Goldenharov sindrom i mukopolisaharidoze, primjeri su stanja u kojima je upotreba ovih pomagala posebno korisna i učinkovita. Postavljenje LMA je jednostavno, ne zahtijeva puno vremena ni upotrebu laringoskopa, a osim za osiguravanje prohodnosti dišnog puta u kombinaciji sa samoširećim balonom omogućuje adekvatnu ventilaciju djeteta.[17]

Klasična laringealna maska građena je od prozirne cijevi, spoja za samošireći balon ili anesteziološke cijevi te distalnog otvora čiji se rub sastoji od silikonskog balončića koji se napuhuje.[1]

LMA dolazi u različitim veličinama. Pravilna veličina LMA u djece određuje se prema tjelesnoj masi djeteta i često je označena na distalnom kraju pomagala, zajedno s volumenom kojim je potrebno napuhnuti balončić.[17] (Vidi tablicu 1.)

Tablica 1. Pravilna veličina LMA (Izvor: [2])

Veličina LMA	Tjelesna masa djeteta (kg)	Volumen inflacije balončića (mL)
1	< 5	4
1,5	5-10	7
2	10-20	10
2,5	20-30	14
3	30-50	20

U hitnim stanjima, tjelesna masa djeteta se može procijeniti pomoću Broselowe trake. Zbog precizne korelacije između tjelesne mase i dužine djeteta, mjerenjem dužine dobivaju se vrijedni podatci, što omogućuje primjenu odgovarajuće veličine pomagala i prikladne doze lijekova.[14]

Prilikom postavljanja LMA se drži u dominantnoj ruci, poput olovke, uvodi se naslijepo, s ispuhanim balončićem i dobro podmazana lubrikantom. Plasira se kroz usnu šupljinu po tvrdom nepcu te se umetne prema dolje u hipofarinks. Pravilno postavljena LMA, kada se ispuni potrebnom količinom zraka, natkriva epiglotis i ulaz u larinks, a idealan položaj podrazumijeva bazu jezika na gornjem rubu, piriformne sinuse lateralno i gornji ezofagealni sfinkter na donjem rubu. Ne treba zaboraviti da ovo pomagalo ne štiti dišni put od aspiracije želučanog sadržaja tijekom povraćanja.[1]

Postavljanje LMA je u pravilu jednostavno, no u dojenčadi vrh LMA može zahvatiti epiglotis, koji je u toj dobi dugačak, te ga presaviti prema dolje i time uzrokovati opstrukciju dišnog puta.[20] Zbog navedenog neki autori preporučuju korištenje rotacijske tehnike u kojoj se maska postavlja u usnu šupljinu naopako te se u hipofarinksu rotira za 180°.[21]

LMA je kontraindicirana ako postoje zaštitni refleksi tj. ako je dijete budno i pri svijesti, a nije adekvatno sedirano te dišni put nije lokalno anestetiziran. Ako postoji sumnja na aspiraciju stranog tijela, LMA se ne smije koristiti jer može dodatno pogoršati situaciju.[21]

8.2. I-GEL

I-gel je novije supraglotičko pomagalo građeno od termoplastičnog elastomera, prozirnog i mekanog materijala, nalik gelu. Koristi se za zbrinjavanje dišnog puta u kardiopulmonalnoj reanimaciji i kao alternativna metoda u slučaju otežanog dišnog puta. Omogućuje anatomske zatvaranje faringealnog, laringealnog i perilaringealnog područja bez napuhivanja balončića, a nakon postavljanja je stabilan te se ne može rotirati u dišnom putu. Velika prednost mu je i ta da sadržava odvojeni gastrični kanal koji omogućuje sukciju želučanog sadržaja ili uvođenje nazogastrične sonde kako bi se ispraznio sadržaj želuca. Također, kroz lumen I-gela je moguće uvesti endotrahealni tubus. Postavljanje I-gela je jednostavnije u usporedbi s klasičnom laringealnom maskom. Vanjski i postranični rubovi I-gela podmažu se lubrikantom na bazi vode, glava djeteta se blago zabaci unatrag, a brada se spusti te se kroz usnu šupljinu po tvrdom i mekanom nepcu I-gel uvede u hipofarinks. Kontraindikacije za uvođenje I-gela su istovjetne onima za postavljanje klasične laringealne maske.[1]

8.3. OSTALE SUPRAGLOTIČKE NAPRAVE

Osim klasičnih laringealnih maski i I-gela u upotrebi su i laringealne maske koje omogućuju razdvajanje dišnog od probavnog sustava (npr. Pro Seal LMA), maske kroz koje je moguće izvođenje endotrahealne intubacije, pomagala koja imaju ezofagealni i faringealni balončić (kao što je laringealni tubus) i brojna druga.[1]

9. ENDOTRAHEALNA INTUBACIJA

Endotrahealna intubacija je najsigurnija i najučinkovitija metoda za zbrinjavanje dišnog puta. Osigurava prohodnost dišnog puta te omogućuje ventilaciju vitalno ugroženog bolesnika 100%-tnim kisikom. Također, štiti dišni put od moguće aspiracije stranog sadržaja i sprječava napuhivanje želuca, a time regurgitaciju i povraćanje.[10]

Endotrahealna intubacija svakodnevni je posao anesteziologa jer se primjenjuje kod dugotrajnih operacija, operacija na glavi i vratu te prsnom košu, operacija u nepovoljnim položajima, za provođenje njege donjih dišnih puteva, itd.[1] Hitna endotrahealna intubacija izvodi se u izvanbolničkim i bolničkim uvjetima. Indicirana je u svim stanjima u kojima postoji neadekvatna ventilacija i oksigenacija ili nemogućnost održavanja prohodnosti dišnog puta. Izvodi se u sklopu kardiopulmonalne reanimacije, u respiracijskim insuficijencijama različitih etiologija, kod opstrukcija gornjih dišnih puteva, kod poremećenog stanja svijesti, kad je Glasgow koma skala ≤ 8 i drugim hitnim stanjima. Uvijek treba imati na umu da hitni bolesnici nisu natašte pa postoji povećani rizik za aspiraciju. Zbrinjavanje dišnog puta je prioritet u zbrinjavanju akutno bolesnog ili ozlijeđenog djeteta, stoga ne postoje apsolutne kontraindikacije za izvođenje hitne endotrahealne intubacije, kada je ona potrebna.[22] Relativne kontraindikacije uključuju teške traume glave i vrata, kod kojih pristup za intubaciju nije siguran, te ozljede cervikalne kralježnice.[23]

Izvođenje endotrahealne intubacije nije jednostavan zadatak već zahtijeva određeno znanje, iskustvo i opremu. Kod djece je postupak još složeniji zbog anatomskih specifičnosti dišnog puta pa je potreban specijalni trening i set vještina.[9]

Endotrahealni tubus i laringoskop su neizostavni dio opreme za endotrahealnu intubaciju, a od ostale opreme treba spomenuti sterilnu špicu za napuhivanje balončića, fleksibilnu vodilicu za olakšavanje intubacije, Magillove hvataljke, aspirator, stetoskop.[23] Sva oprema treba biti prilagođena dobi djeteta.

9.1. ENDOTRAHEALNI TUBUSI

Endotrahealni tubusi su plastične ili gumene cijevi koje se postavljaju u lumen traheje. Postoje različite vrste endotrahealnih tubusa, oni koji se uvode orotrahealnim putem, nazotrahealni tubusi, tubusi s balončićem ili bez balončića i brojni drugi. Orotrahealni tubus postavlja se kroz usnu šupljinu u traheju uz pomoć laringoskopa, dok se nazotrahealni tubus u nosnu šupljinu može uvesti uz pomoć laringoskopa ili metodom naslijepo.[1].

Postavljanje orofaringealnog tubusa je jednostavnije i brže te je povezano s manje komplikacija pa se stoga preporučuje u kardiopulmonalnoj reanimaciji i drugim hitnim postupcima. Prema najnovijim smjernicama iz 2015. godine, tubusi bez balončića se tradicionalno koriste kod djece mlađe od 8 godina, no tubusi s balončićem imaju prednosti u određenim situacijama kao što su: opekline lica, kada postoji slaba plućna popustljivost, povećan otpor u dišnim putevima ili veliki bijeg zraka iz glotisa. Tubusi s balončićem prikladne veličine jednako su sigurni za korištenje u dojenčadi i male djece, ali se ne preporučuju u novorođenčadi.[9]

Tubusi dolaze u različitim veličinama i duljinama.(Vidi tablicu 2.) Prevelik tubus može oštetiti sluznicu traheje, dok će premali tubus onemogućiti adekvatnu ventilaciju stoga je odabir odgovarajuće veličine od velike važnosti.[24]

Tablica 2. Veličina tubusa prema dobi djeteta i dubina kod oralne intubacije (Izvor: [2])

Dob	Unutarnji promjer (mm)	Dubina (cm)
1-3 mjeseci	3.0-3.5	9-10
3-9 mjeseci	3.5-4.0	10-11
9-12 mjeseci	4.0-4.5	11
1-2 god.	4.0-4.5	11-12
2-4 god.	4.5-5.0	12-13
4-6 god.	5.0-5.5	13-14
6-8 god.	5.5-6.0	14-15
8-10 god.	6.0-6.5	15-17

Veličina tubusa određena je unutarnjim promjerom tubusa te ju je potrebno prilagoditi dobi djeteta. U hitnim stanjima, veličina tubusa određuje se orijentacijski prema širini distalne falange petog prsta na djetetovoj ruci ili prema širini nosnice. Također, kada je poznat podatak o dobi djeteta, koriste se sljedeće formule:

$$\text{Unutarnji promjer tubusa bez balončića (mm)} = (\text{dob u godinama} / 4) + 4$$

$$\text{Unutarnji promjer tubusa s balončićem (mm)} = (\text{dob u godinama} / 4) + 3,5$$

Prije postupka intubacije potrebno je pripremiti i tubuse koji su za jedan broj manji i jedan broj veći od izračunatog. Nedostatak ovih formula je taj da se ne mogu primijeniti kod djece mlađe od jedne godine.[11]

Dubina tubusa odnosi se na duljinu od vrha tubusa u traheji do oznake na ustima kod orotrahealne intubaciji, odnosno do nosnice ako se radi o nazotrahealnoj intubaciji. Određuje se prema formuli: [2]

$$\text{Oralni tubus (cm)} = \text{godine} / 2 + 12$$

$$\text{Nazalni tubus (cm)} = \text{godine} / 2 + 15$$

9.2. LARINGOSKOPI

Laringoskopi su naprave koje omogućuju vizualizaciju ulaska u larinks za vrijeme endotrahealne intubacije. Građeni su od drške u kojoj se nalazi baterija i nastavka na kojem se nalazi izvor svjetlosti. Nastavci dolaze u različitim veličinama i oblicima, a odabir odgovarajućeg nastavka ovisi o dobi i anatomskim osobitostima bolesnika. Koriste se Macintoshev laringoskop, čiji je nastavak zakrivljen, i Millerov laringoskop koji ima ravni nastavak.[1]

Macintoshev laringoskop se koristi u odraslih i starije djece, dok se Millerov laringoskop koristi u djece do prve godine života, jer je zbog anatomije larinksa u toj dobi otvor glotisa teško prikazati zakrivljenim nastavkom.[11] Mnogi anesteziolozi preferiraju korištenje ravnih nastavaka, ne samo u dojenčadi, već i u djece do pete godine života.[3] Osim vrste laringoskopa važno je odabrati odgovarajuću veličinu nastavka.

Uz navedene postoje i brojni drugi laringoskopi, a u današnje vrijeme se sve više koriste fiberoptički laringoskopi i videolaringoskopi koji se najčešće upotrebljavaju u situacijama otežane intubacije.[1]

9.3. OROTRAHEALNA INTUBACIJA

Prije intubacije, ako za to ima dovoljno vremena, dijete je potrebno ventilirati preko maske i balona, uz dostavu 100%-tnog kisika tijekom 5 minuta. Taj postupak se zove preoksigenacija ili denitrogenacija i njime se osigurava dovoljna rezerva kisika nakon prestanka disanja.[1]

Vrlo je važan pravilan položaj glave bolesnika. Kako bi se omogućila dobra vizualizacija glasnica, potrebno je usnu, faringealnu i laringealnu os postaviti u jednu ravninu. Kod starije djece to se postiže postavljanjem glave u položaj njušenja. Dijete leži na leđima, a ispod zatiljka mu se postavi jastuk. Na taj način glava je elevirana te postoji ekstenzija glave u atlantookcipitalnom zglobu uz fleksiju u donjem dijelu vratne kralježnice. U djece do godinu dana glavu je potrebno postaviti u neutralan položaj, postavljanjem podloška pod ramena.[24]

Sljedeći korak je laringoskopija. Laringoskop se drži u lijevoj ruci i uvodi u usnu šupljinu, usmjeravajući nastavak laringoskopa uzduž desnog ruba jezika prema desnoj tonzili. Cijelo vrijeme jezik treba biti s lijeve strane nastavka.[23] Kod korištenja laringoskopa sa zakrivljenim nastavkom, vrh zakrivljenog nastavka postavlja se u valekulu epiglotisa te se podizanjem prema gore prikaže otvor glotisa. Kod korištenja Millerovog laringoskopa, za odizanje epiglotisa, vrh ravnog nastavka je potrebno postaviti pod epiglotis.

Nakon vizualizacije ulaska u larinks endotrahealni tubus se uvodi desnom rukom, pod kontrolom oka, s desne strane laringoskopa sve dok balončić tubusa ne prođe glasnice. Tubus bez balončića treba uvoditi polako sve dok oznaka na distalnom kraju tubusa ne dođe do razine glasnica.[14] Zatim se laringoskop oprezno izvadi iz usne šupljine, pazeći da ne dođe do ozljede okolnih struktura. Ako je korišten tubus s balončićem, balončić se napuhne te se tubus spoji na samošireći balon ako je to potrebno. Za lakše uvođenje tubusa rabe se fleksibilne vodilice, ali treba paziti da vrh

vodilice nikad ne prelazi vrh tubusa jer može oštetiti sluznicu dišnog puta ili glasnice.[11]

Sljedeći važan korak je provjera položaja tubusa. Samo će ispravno postavljen tubus omogućiti adekvatnu ventilaciju oba plućna krila. Provjera se vrši promatranjem prsnog koša djeteta te auskultacijom baza i vrhova pluća. Također je potrebna auskultacija želuca. Kad je tubus ispravno postavljen vidi se jednakomjerno podizanje prsnog koša, auskultatorno se čuje normalan šum disanja, koji je jednak i simetričan nad oba plućna krila, a u želucu nema zraka. Tubus koji je smješten u bronhu potrebno je laganim izvlačenjem postaviti u traheju, dok je tubus u jednjaku potrebno odmah izvaditi te pokušati intubaciju ponovno. Kada se potvrdi pravilan položaj, tubus se osigura flasterom.[23] U dojenčadi su i mali pomaci glave ili vrata dovoljni da pomaknu tubus u jednjak, stoga je nakon postavljanja endotrahealnog tubusa poželjno učiniti imobilizaciju glave i vrata, vratnim ovratnikom.[25] Položaj tubusa se može provjeriti i kapnografijom koja dokazuje ugljični dioksid u izdahnutom zraku.[22]

9.4. NAZOTRAHEALNA INTUBACIJA

Nazotrahealna intubacija se izvodi na dva načina: pomoću laringoskopa ili naslijepo. Indicirana je kod nemogućnosti otvaranja usta, deformacija lica, frakture vratne kralježnice te svih stanja u kojima nije moguće postavljanje orotrahealnog tubusa. Nazotrahealni tubus je potrebno premazati gelom te vrlo nježno uvesti u nosnicu. Kad se intubacija izvodi pomoću laringoskopa, koriste se Magillove hvataljke koje služe za usmjeravanje tubusa u traheju.[1] Nazotrahealna intubacija naslijepo je teška za izvođenje i relativno kontraindicirana u djece mlađe od deset godina, jer zbog većih tonzila i adenoidnih vegetacija lako može doći do njihove ozljede i krvarenja. Također, kut između epiglotisa i ulaska u larinks je oštiri nego u odraslih pa su česti neuspješni pokušaji intubacije.[25]

9.5. BRZA INTUBACIJA U SLIJEDU

Brza intubacija u slijedu (engl. rapid sequence intubation, RSI) je postupak koji uključuje brzu primjenu sedativnog agensa i brzodjelujućeg mišićnog relaksansa, s ciljem postizanja gubitka svijesti i relaksacije mišića prije endotrahealne intubacije. RSI je kamen temeljac u hitnom zbrinjavanju dišnog puta i indicirana je u svih bolesnika koji zahtijevaju hitnu endotrahealnu intubaciju, a kod kojih postoji veliki rizik za aspiraciju želučanog sadržaja. Ako je dijete životno ugroženo endotrahealna intubacija se izvodi odmah.

Postupak se sastoji od niza koraka koji uključuju: pripremu opreme odgovarajuće veličine, preoksigenaciju djeteta, upotrebu lijekova kao što su atropin, fentanil, lidokain (indicirani samo u posebnim situacijama), primjenu sedativnog agensa i mišićnog relaksansa te postupak endotrahealne intubacije koji se ne razlikuje od ranije opisanog.[26]

U djece se prije primjene sedativa ne preporuča davanje drugih lijekova. Međutim, u traumi glave i drugim stanjima s povišenim intrakranijalnim tlakom može se primijeniti lidokain, u dozi od 1.5 mg/kg iv.[25] Atropin se prije koristio u sve djece mlađe od deset godina s ciljem prevencije bradikardije, koja može nastati nakon upotrebe sukcinilkolina i prilikom samog postupka laringoskopije. Danas se preporuča profilaktička primjena atropina samo u djece mlađe od jedne godine. Atropin se daje u dozi 0.02 mg/kg iv., 3 minute prije primjene sedativnog agensa.[27]

Za indukciju se mogu koristiti različiti lijekovi: etomidat, ketamin, tiopental, propofol. Svaki od tih lijekova ima svoje prednosti i nedostatke, a izbor lijeka ovisi o kliničkom stanju djeteta. Doza lijeka treba biti takva da dovede do brze indukcije.

Etomidat ne narušava hemodinamsku stabilnost, dovodi do brze indukcije, ne otpušta histamin i u zadnje vrijeme je postao lijek izbora u RSI. Pogodan je kod djeteta s reaktivnim dišnim putevima. Primjenjuje se u dozi od 0.3 mg/kg iv. Ketamin se također primjenjuje u bolesnika s reaktivnim dišnim putevima, a za razliku od etomidata uzrokuje i bronhodilataciju, što ga čini lijekom izbora u astmatskom statusu. Doza ketamina u djece je 1-2 mg/kg iv. Tiopental se prije češće koristio, danas je većinom zamijenjen etomidatom ili propofolom. Primjenjuje se u stanjima povišenog intrakranijalnog tlaka i kod epileptičnog statusa u dozi od 3-5 mg/kg iv. Propofol je u

dozi od 2-3 mg/kg iv. odličan indukcijski agens u stabilnog, normotenzivnog bolesnika, a zbog svojstva da ne otpušta histamin koristi se i u djece s reaktivnim dišnim putevima.[25, 28]

Nakon indukcije slijedi primjena mišićnog relaksansa. Koristi se sukcinilkolin ili rokuronij. Sukcinilkolin je depolarizirajući mišićni relaksans brzog nastupa djelovanja i zato je lijek izbora u RSI kako u odraslih, tako i u djece. Primjenjuje se u dozi od 2 mg/kg iv. Kao što je već spomenuto, sukcinilkolin može izazvati bradikardiju pa je potrebna primjena atropina. Kod djece mlađe od jedne godine atropin se daje profilaktički, a kod starije djece tek kod ponovljenih doza sukcinilkolina. Rokuronij je nedepolarizirajući mišićni relaksans koji djeluje brzo i koristi se za RSI u dozi od 1 mg/kg.[29] Otkrićem sugamadeksa, sredstva za reverziju neuromuskularnog bloka koji unutar nekoliko minuta od primjene postiže potpun učinak, rokuronij se sve češće koristi u RSI.[2]

45 sekundi nakon primjene sukcinilkolina odnosno 60 sekundi nakon primjene rokuronija, koliko je potrebno tim lijekovima da počnu djelovati, kreće se s postupkom endotrahealne intubacije.[26]

9.6. OTEŽANA INTUBACIJA

Intubacija je otežana kad je iskusnom anesteziologu potrebno više od 3 pokušaja za uvođenje endotrahealnog tubusa, postupkom konvencionalne laringoskopije, tj. korištenjem Macintosh ili Millerovog laringoskopa ili ako traje duže od 10 minuta.[15]

Intubacija će biti otežana u stanjima u kojima je onemogućeno pravilno pozicioniranje glave djeteta (npr. kod anomalija glave, ograničene pokretljivosti vrata), u stanjima u kojima je otežano uvođenje laringoskopa u usnu šupljinu (npr. zbog makroglosije, hipoplazije mandibule), ako nije moguća vizualizacija glasnica (npr. zbog tumorske mase u gornjem dišnom putu, anafilaksije) te ako postoje poteškoće prilikom uvođenja tubusa u traheju.

Rutinski se, u svakom prijeoperacijskom anesteziološkom pregledu, vrši procjena dišnog puta. Sastoji se od uzimanja anamneze, kliničkog pregleda bolesnika i provođenja specifičnih testova, koji mogu pokazati postoji li povećani rizik za otežanu

intubaciju u tog bolesnika. U hitnim stanjima, kad nema dovoljno vremena za detaljan pregled, potrebna je brza procjena dišnog puta.

Mnemotehnika LEMON osmišljena je s ciljem brzog prepoznavanja odraslih bolesnika u kojih postoji rizik za otežanu intubaciju. Još uvijek nema podataka o učinkovitosti ove tehnike u brzoj procjeni dišnog puta u djece.[7] Mnemotehnika se sastoji od sljedećih elemenata:

L (engl. look) – Promatranjem treba utvrditi postoje li vidljive anatomske osobitosti kao što su kratak vrat, mala usta, mikrognatija, koje bi mogle otežati intubaciju

E (engl. evaluate) “3-3-2 pravilo” – U ovom koraku je potrebno procijeniti 3 udaljenosti. Prva brojka 3 odnosi se na mogućnost otvaranja usta. Normalno bolesnik može otvoriti usta i smjestiti 3 prsta između gornjih i donjih sjekutića. Sljedećom brojkom 3 procjenjuje se veličina mandibularnog prostora. Normalno je da bolesnik može postaviti 3 prsta između vrha brade i hloidne kosti. Brojka 2 govori o poziciji glotisa u odnosu na bazu jezika. Normalno bolesnik može postaviti 2 prsta od hloidne kosti do tiroidne hrskavice. Ukoliko kod bolesnika postoje odstupanja od navedenih vrijednosti, intubacija će najvjerojatnije biti otežana.

M (Mallampatijeva podjela) – Ako bolesnik može surađivati i maksimalno otvoriti usta te isplaziti jezik, mogu se dobiti vrijedne informacije o veličini i odnosu orofaringealnih struktura.[30] Prema Mallampatijevoj podjeli, postoje 4 klase (Vidi sliku 5.):

Klasa I – vidi se meko nepce, uvula i nepčani lukovi

Klasa II – vidi se meko nepce i uvula

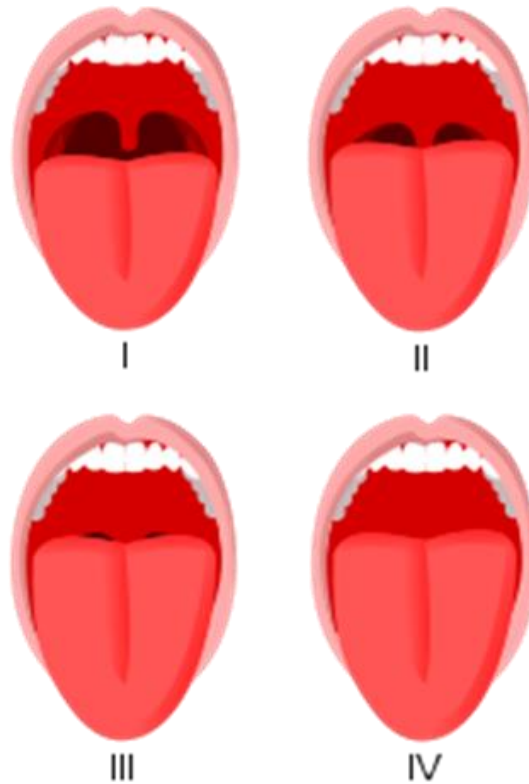
Klasa III – vidi se samo meko nepce

Klasa IV – ne vidi se ni meko nepce [1]

Kod klase III i klase IV postoji povećan rizik za otežanu intubaciju.

O (engl. obstruction/obesity) – Opstrukcija gornjih dišnih puteva i pretilost mogu dovesti do poteškoća u intubaciji. Stoga je vrlo važno utvrditi postoje li znakovi opstrukcije (npr. stridor, promjena glasa).

N (engl. neck mobility) – Ograničena pokretljivost vrata također je jedan od čimbenika koji ukazuju na mogućnost otežane intubacije.[30]



Slika 5. Mallampatiјеva podjela (Izvor: [31])

U slučaju otežane intubacije potrebno je pozvati pomoć i prepustiti zbrinjavanje dišnog puta stručnim osobama. Metode koje su se pokazale učinkovite u zbrinjavanju otežanog dišnog puta u djece su: LMA, intubacija pomoću fiberoptičkog laringoskopa, videolaringoskopija, upotreba svjetleće vodilice, ezofagotrahealni combitube (samo ako je visina djeteta > 1.2 m). Ako nijednom od navedenih metoda nije moguće uspostaviti prohodnost dišnog puta i ventilirati dijete, potrebno je kirurško zbrinjavanje dišnog puta.[7]

10. KIRURŠKO ZBRINJAVANJE DIŠNOG PUTA

Kada neinvazivnim metodama nije moguće uspostaviti dišni put, potrebno je to učiniti na invazivan način. Za razliku od ostalih metoda, kod kojih se koriste postojeći anatomske otvori da se pristupi traheji, kirurške metode podrazumijevaju stvaranje otvora u dišnom putu koji omogućuje ventilaciju i oksigenaciju. Metode koje se koriste u djece su krikotomotomija kirurškim putem, krikotomotomija iglom i perkutana transtrahealna jet ventilacija.[32] Indikacije za krikotomotomiju su sva životno ugrožavajuća stanja u kojima nije moguće intubirati ili ventilirati dijete drugim metodama. Najčešće se radi o teškim traumama lica, angioedemu, stranom tijelu. Također, izvodi se u situacijama u kojima je kontraindicirana endotrahealna intubacija.[25] Krikotomotomija u djece zahtijeva poznavanje anatomije dišnog puta i osobitosti koje postoje u dječjoj dobi. Jedan od najtežih zadataka je identifikacija krikotiroidne membrane. U male djece, posebno novorođenčadi i dojenčadi, membrana je jako malih dimenzija, a uz to jezična kost preklapa, inače prominentnu, tiroidnu hrskavicu.[3]

Kirurška krikotomotomija je metoda izbora u odraslih bolesnika, izvodi se i u djece starije od 12 godina, dok je kod djece mlađe od 12 godina, zbog anatomske osobitosti, kontraindicirana. Krikotomotomija iglom i perkutana transtrahealna jet ventilacija su metode izbora u djece mlađe od 12 godina.[32]

Postupak krikotomotomije izvodi se u više koraka. Od velike je važnosti pravilno namjestiti glavu djeteta, tj. učiniti ekstenziju vrata radi lakšeg pristupa krikotiroidnoj membrani. Ako postoji ozljeda ili sumnja na ozljedu vratne kralježnice, glavu treba namjestiti u neutralan položaj. Nedominantnom rukom je potrebno stabilizirati larinks i istovremeno palpacijom pronaći krikotiroidnu membranu. U kirurškoj krikotomotomiji se zatim skalpelom učini rez, a kroz otvor se uvede endotrahealni tubus. U krikotomotomiji iglom nakon palpacije membrane slijedi punkcija iglom i aspiracija zraka špricom da se provjeri položaj. Nakon što je potvrđeno da se igla nalazi u dišnom putu preko igle se uvodi kateter, igla se izvuče, kateter fiksira i dijete se spoji na izvor kisika.[32]

Važno je naglasiti da je krikotomotomija metoda koja spašava život, ali je zadnja opcija u zbrinjavanju dišnog puta.

11. ZAHVALE

Zahvaljujem svojoj mentorici, prof. dr. sc. Ljiljani Popović, na pomoći i savjetima u izradi ovog diplomskog rada.

Veliko hvala mojim roditeljima na bezuvjetnoj ljubavi i potpori.

12. LITERATURA

1. Špiček Macan J. Dišni putevi i održavanje dišnih puteva za vrijeme anestezije. U: Jukić M, Husedžinović I, Kvolik S, Majerić Kogler V, Perić M, Žunić J, ur. Klinička anesteziologija. drugo, izmijenjeno i dopunjeno izd. Zagreb: Medicinska naklada; 2013. str. 443-61.
2. Popović Lj, Butković D, Jakobović J, Bekavac I. Anestezija u djece. U: Jukić M, Husedžinović I, Kvolik S, Majerić Kogler V, Perić M, Žunić J, ur. Klinička anesteziologija. drugo, izmijenjeno i dopunjeno izd. Zagreb: Medicinska naklada; 2013. str. 902-46.
3. Harless J, Ramaiah R, Bhananker SM. Pediatric airway management. *Int J Crit Illn Inj Sci.* 2014 Jan;4(1):65-70. doi: 10.4103/2229-5151.128015.
4. Nagler, J. Emergency airway management in children: Unique pediatric considerations. U: UpToDate, Post TW, Stack AM, Wiley JF II ur. UpToDate [Internet]. Waltham, MA: UpToDate; 2016 [pristupljeno 06.05.2016.] Dostupno na: <http://www.uptodate.com>
5. Loftis, LL. Emergency evaluation of acute upper airway obstruction in children. U: UpToDate, Post TW, Teach SJ, Randolph AG, Wiley JF II ur. UpToDate [Internet]. Waltham, MA: UpToDate; 2016 [pristupljeno 06.05.2016.] Dostupno na: <http://www.uptodate.com>
6. Weiner, DL. Emergency evaluation and immediate management of acute respiratory distress in children. U: UpToDate, Post TW, Fleisher GR, Wiley JF II ur. UpToDate [Internet]. Waltham, MA: UpToDate; 2016 [pristupljeno 06.05.2016.] Dostupno na: <http://www.uptodate.com>
7. Mick, NW. The difficult pediatric airway. U: UpToDate, Post TW, Torrey SB, Wiley JF II ur. UpToDate [Internet]. Waltham, MA: UpToDate; 2016 [pristupljeno 06.05.2016.] Dostupno na: <http://www.uptodate.com>
8. Ruiz, FE. Airway foreign bodies in children. U: UpToDate, Post TW, Mallory GB, Torrey SB, Hoppin AG ur. UpToDate [Internet]. Waltham, MA: UpToDate; 2016 [pristupljeno 06.05.2016.] Dostupno na: <http://www.uptodate.com>
9. Maconochie IK, i sur. European Resuscitation Council Guidelines for Resuscitation 2015: Section 6. Paediatric life support. *Resuscitation.* 2015 Oct; 95:223-48. doi:10.1016/j.resuscitation.2015.07.028
10. Kratofil B, Kvolik S. Kardiopulmonalna reanimacija. U: Jukić M, Husedžinović I, Kvolik S, Majerić Kogler V, Perić M, Žunić J, ur. Klinička anesteziologija. drugo, izmijenjeno i dopunjeno izd. Zagreb: Medicinska naklada; 2013. str. 387-406.
11. Meštrović J, Polić B, Markić J. Oživljavanje djeteta i novorođenčeta. U: Jukić M, Husedžinović I, Kvolik S, Majerić Kogler V, Perić M, Žunić J, ur. Klinička anesteziologija. drugo, izmijenjeno i dopunjeno izd. Zagreb: Medicinska naklada; 2013. str. 407-17.
12. <http://clinicalgate.com/emergency-airway-management-2/> [pristupljeno: 23.05.2016.]
13. Bailey, P., Torrey, SB. Basic airway management in children. U: UpToDate, Post TW, Fleisher GR, Wiley JF II ur. UpToDate [Internet]. Waltham, MA: UpToDate; 2016 [pristupljeno 06.05.2016.] Dostupno na: <http://www.uptodate.com>
14. Hafeez W. Resuscitation. U: Crain EF, Gershel JC, ur. *Clinical manual of emergency pediatrics.* 5. izd. Cambridge UK: Cambridge University Press; 2010. str. 1-29.
15. Finucane BT, Santora AH. The difficult airway. U: *Principles of airway management.* 3. izd. New York: Springer-Verlag; 2003. str. 214-54.

16. Špiček Macan J. Preporuke pri otežanoj intubaciji. U: Jukić M, Husedžinović I, Kvolik S, Majerić Kogler V, Perić M, Žunić J, ur. Klinička anesteziologija. drugo, izmijenjeno i dopunjeno izd. Zagreb: Medicinska naklada; 2013. str. 1154
17. Ramesh S, Jayanthi R. Supraglottic airway devices in children. *Indian J Anaesth.* 2011 Sep-Oct; 55(5):476-82. doi: 10.4103/0019-5049.89874
18. White MC, Cook TM, Stoddart PA. A critique of elective pediatric supraglottic airway devices. *Pediatr Anesth.* 2009 Jul;19(Suppl 1):55-65. doi: 10.1111/j.1460-9592.2009.02997.x
19. Goyal R. Small is the new big: An overview of newer supraglottic airways for children. *J Anaesthesiol Clin Pharmacol.* 2015 Oct-Dec;31(4):440-9. doi: 10.4103/0970-9185.169048.
20. Holm-Knudsen RJ, Rasmussen LS. Paediatric airway management: basic aspects. *Acta Anaesthesiol Scand.* 2009 Jan;53(1):1-9. doi: 10.1111/j.1399-6576.2008.01794.x.
21. Luten RC, Godwin SA. Pediatric airway techniques. U: Walls RM, Murphy MF, ur. *Manual of emergency airway management.* 3. izd. Philadelphia: Wolters Kluwer Health/Lippincott Williams & Wilkins; 2008. str. 283-90.
22. Nagler, J. Emergency endotracheal intubation in children. U: UpToDate, Post TW, Stack AM, Wiley JF II ur. UpToDate [Internet]. Waltham, MA: UpToDate; 2016 [pristupljeno 06.05.2016.] Dostupno na: <http://www.uptodate.com>
23. Šakić K, Karadža V. Osnovni i napredni postupci održavanja života. U: Majerić Kogler V, Karadža V, ur. *Klinička anesteziologija i reanimatologija.* Zagreb: Medicinski fakultet, Katedra za anesteziologiju i reanimatologiju; 2004. str. 110-51.
24. Popović Lj. Posebnosti dječje anestezije. U: Majerić Kogler V, Karadža V, ur. *Klinička anesteziologija i reanimatologija.* Zagreb: Medicinski fakultet, Katedra za anesteziologiju i reanimatologiju; 2004. str. 22-30.
25. Luten RC, McAllister JD. Approach to the pediatric airway. U: Walls RM, Murphy MF, ur. *Manual of emergency airway management.* 3. izd. Philadelphia: Wolters Kluwer Health/Lippincott Williams & Wilkins; 2008. str. 264-81.
26. Walls RM. Rapid sequence intubation. U: Walls RM, Murphy MF, ur. *Manual of emergency airway management.* 3. izd. Philadelphia: Wolters Kluwer Health/Lippincott Williams & Wilkins; 2008. str. 24-35.
27. Caro DA, Bush S. Pretreatment agents. U: Walls RM, Murphy MF, ur. *Manual of emergency airway management.* 3. izd. Philadelphia: Wolters Kluwer Health/Lippincott Williams & Wilkins; 2008. str. 222-33.
28. Caro DA, Tyler KR. Sedative induction agents. U: Walls RM, Murphy MF, ur. *Manual of emergency airway management.* 3. izd. Philadelphia: Wolters Kluwer Health/Lippincott Williams & Wilkins; 2008. str. 235-47.
29. Caro DA, Laurin EG. Neuromuscular blocking agents. U: Walls RM, Murphy MF, ur. *Manual of emergency airway management.* 3. izd. Philadelphia: Wolters Kluwer Health/Lippincott Williams & Wilkins; 2008. str. 249-62.
30. Murphy MF, Walls RM. Identification of the difficult and failed airway. U: Walls RM, Murphy MF, ur. *Manual of emergency airway management.* 3. izd. Philadelphia: Wolters Kluwer Health/Lippincott Williams & Wilkins; 2008. str. 82-93.
31. https://en.wikipedia.org/wiki/Mallampati_score [preuzeto: 25.5.2015.]
32. Vissers RJ, Bair AE. Surgical airway techniques. U: Walls RM, Murphy MF, ur. *Manual of emergency airway management.* 3. izd. Philadelphia: Wolters Kluwer Health/Lippincott Williams & Wilkins; 2008. str. 193-220.

13. ŽIVOTOPIS

Katarina Brezić, rođena je 12.03.1992. godine u Zagrebu. Osnovnoškolsko obrazovanje stječe u Područnoj školi Tina Ujevića u Salinovcu. 2006. godine upisuje 1. razred opće gimnazije, Srednje škole Ivanec, a 2010. godine svoje školovanje nastavlja na Medicinskom fakultetu u Zagrebu.