

Etiopatogeneza i liječenje gravesove orbitopatije

Levaj, Ivan

Master's thesis / Diplomski rad

2016

Degree Grantor / Ustanova koja je dodijelila akademski / stručni stupanj: **University of Zagreb, School of Medicine / Sveučilište u Zagrebu, Medicinski fakultet**

Permanent link / Trajna poveznica: <https://um.nsk.hr/um:nbn:hr:105:706173>

Rights / Prava: [In copyright](#)/[Zaštićeno autorskim pravom.](#)

Download date / Datum preuzimanja: **2025-01-16**



Repository / Repozitorij:

[Dr Med - University of Zagreb School of Medicine Digital Repository](#)



**SVEUČILIŠTE U ZAGREBU
MEDICINSKI FAKULTET**

Ivan Levaj

**Etiopatogeneza i liječenje Gravesove
orbitopatije**

DIPLOMSKI RAD



Zagreb, 2016.

Diplomski rad izrađen je na Klinici za očne bolesti Medicinskog fakulteta Sveučilišta u Zagrebu, Klinički bolnički centar Zagreb, pod vodstvom dr.sc. Jelene Juri Mandić i predan je na ocjenu u akademskoj godini 2015./2016.

POPIS KORIŠTENIH KRATICA

DON- distiroidna optička neuropatija

GO- Gravesova orbitopatija =TED (thyroid associated disease)

GH - Gravesova hipertireoza

GD- Gravesova bolest (*engl.* Graves' disease)

Anti TPO- protutijela na tiroperoksidazu (*engl.* thyroperoxidase antibodies)

TSHR At- protutijela na TSH receptor

MSCT- višeslojna kompjuterizirana tomografija (*engl.* multislice computed tomography)

NMRI- nuklearna magnetska rezonancija (*engl.* nuclear magnetic resonance imaging)

EOM- ekstraokularni mišići

TSH R- receptor za tireotropni hormon (*engl.* thyroid- stimulating hormone receptor)

IGF1-R – receptor za inzulinu sličan faktor rasta 1(*engl.* insulin-like growth factor 1 receptor)

mRNA- glasnička ribonukleinska kiselina (*engl.* messenger ribonucleic acid)

PPAR gamma- peroksisom proliferator aktiviranog receptora gama (*engl.* peroxisome proliferator-activated receptor gamma)

GAG- glikozaminoglikani

TRAB- protutijela na TSH receptore (*engl.* TSH-R autoantibodies)

TBII- TRAb – (*engl.*fraction binding inhibitory antibodies)

CAS- *engl.* clinical activity score

NO SPECS- mnemotehnika za klasifikaciju proširenosti GO po Werneru

KON- kompresivna optička neuropatija

IOT- intraorbitalni tlak

RIA- radionuklidna ablacija jodom (*engl.* radioiodine ablation)

TNF R- faktor nekroze tumora (*engl.* tumor necrosic factor receptor)

TSH- tireotropni hormon (*engl.* thyroid stimulating hormone)

SADRŽAJ RADA

SAŽETAK.....	
SUMMARY	
UVOD	1
EPIDEMIOLOGIJA.....	3
ETIOPATOGENEZA	6
KLINIČKE MANIFESTACIJE BOLESTI.....	8
DIJAGNOSTIČKE MOGUĆNOSTI KOD GRAVESOVE ORBITOPATIJE	14
PATOHISTOLOŠKA ANALIZA.....	18
LIJEČENJE	19
PREVENCIJA.....	21
BUDUĆNOST KONZERVATIVNOG LIJEČENJA GO	24
ZAHVALE	26
LITERATURA.....	27
ŽIVOTOPIS	33

SAŽETAK

Etiopatogeneza i liječenje Gravesove orbitopatije

Ivan Levaj

Gravesova orbitopatija (također poznata kao bolest oka povezana sa štitnjačom –engl. TED) je autoimuni upalni poremećaj koji u sklopu Gravesove hipertireoze (GH) zahvaća orbitalni sadržaj. Klasični klinički simptomi razvijene Gravesove orbitopatije (GO) su periokularni edemi, proptoza, retrakcija vjeđa, poremećaj bulbomotorike, smetnje prednjeg segmenta oka te pad vidne oštine.

Godišnja incidencija Gravesove orbitopatije je 16/100.000 u žena, te 3/100.000 u muškaraca. Od ukupnog broja oboljelih otprilike 50% bolesnika razvija klinički signifikantan oblik bolesti od kojih 15-20% zahtijeva bolničko liječenje, a oko 3-5% ima težak oblik bolesti s kompresivnom neurooptikopatijom poznatom kao DON (distiroidna optička neuropatija) koji ponekad osim sistemskog liječenja zahtijeva i hitno kirurško liječenje. 45% svih oboljelih razvija blagi oblik bolesti koji zahtijeva samo simptomatsku terapiju, Najznačajniji modulatorni ekstrinzički faktor za GO je pušenje. Kliničke studije dokazale su da pušenje pospješuje nastanak GO kod bolesnika sa GH, produžuje bolest i umanjuje učinak liječenja. Obzirom na stigmatizirajući tip bolesti, bolesnici sa GO imaju značajno smanjenu kvalitetu života, a društvo značajne ekonomske reperkusije. Dosadašnji zlatni standard liječenja klinički signifikantnog i teškog oblika bolesti bila je imunosupresija kortikosteroidima, dok se zadnjih godina sve više istraživanja bavi sa učinkom imunomodulatornih bioloških lijekova.

EUGOGO (European Group on Graves' Orbitopathy) koji okuplja multidisciplinarnu grupu eksperata iz 15 europskih centara izdalo je 2015. godine smjernice za dijagnostiku, kliničku obradu i liječenje različitih oblika GO.

Ključne riječi: Gravesova orbitopatija, Gravesova hipertireoza, proptoza, retrakcija vjeđa, imunosupresija i imunomodulacija.

SUMMARY

Etiopathogenesis and treatment of Graves' orbitopathy

Ivan Levaj

Graves' orbitopathy (also known as thyroid eye disease TED) is an autoimmune inflammatory disorder in the Graves' hyperthyroidism (GH) that affects the orbital contents. The classic clinical symptoms developed Graves' orbitopathy (GO) are periocular edema, proptosis, eyelid retraction, eye movement disorder, disturbance of the anterior segment of the eye and decrease in visual acuity.

The annual incidence of Graves' orbitopathy is 16/100,000 in women and 3/100,000 in men. Of the total number of patients approximately 50% of patients developed clinically significant form of the disease, among which 15-20% require hospitalization, and about 3-5% have severe disease with compressive neuroopticopathy known as DON (Dysthyroid optic neuropathy) that sometimes requires treatment in addition to the system and urgent surgical treatment. 45% of all patients with a mild form of the disease that require only symptomatic treatment, with most important modulatory extrinsic factor for GO being smoking. Clinical studies have proven that smoking promotes the formation of GO in patients with GH, prolonged illness and reduces the effect of treatment. Given the type of stigmatizing of this disease, patients with GO have a significantly reduced quality of life and society has significant economic repercussions. The current golden standard treatment of clinically significant and severe form of the disease is immunosuppression with corticosteroids, while in recent years more and more research deals with the effect of immunomodulatory biologicals.

EUGOGO (European Group on Graves' orbitopathy), which brings together a multidisciplinary group of experts from 15 European centers issued the 2015 guidelines for the diagnosis, clinical management and treatment of various forms of GO.

Keywords: Graves' orbitopathy, Graves' hyperthyroidism, proptosis, eyelid retraction, immunosuppression and immunomodulation.

UVOD

Orbitopatija povezana sa štitnom žlijezdom je bolest koju također nazivamo i Gravesova orbitopatija (GO), a dio je autoimunoga procesa koji zahvaća sadržaj orbitalnog prostora i periorbitalno tkivo.

Najčešći oblik hipertiroidizma, Gravesova hipertireoza (GH), u sklopu koje nalazimo Gravesovu orbitopatiju, može biti praćena crvenilom i zadebljanjem kože pretibijalnih regija (dermatopatija) ili proksimalnih dijelova okrajina (tiroidna akropatija), a to stanje naziva se Gravesova bolest (GD).

Sama orbitopatija, prvi puta opisana je u medicinskoj literaturi 1835. godine. Robert James Graves opisao je to stanje kao gušavost povezanu s egzoftalmusom. Gravesova orbitopatija može se pojaviti prije, tijekom i dugo nakon pojave Gravesove bolesti. Također, iako je najčešće susrećemo kod bolesnika sa GH, orbitopatija se pojavljuje i kod bolesnika s Hashimotovim tiroiditisom te u eutiroidnih bolesnika sa povišenim antitijelima (anti TPO, TSHR At).

GO je autoimuna bolest orbite. Etiopatogeneza bolesti nije potpuno razjašnjena, no čini se da prisustvo antigena zajedničkog štitnjači i orbitalnom tkivu, pokreće proces aktivacije određenih citokina koji rezultira kliničkim simptomima u orbiti. Autoimuna upala zahvaća periokularno tkivo, retrobulbarno masno tkivo, ekstraokularne mišiće, suznu žlijezdu i posljedično tome razvijaju se oftalmološki simptomi i znakovi. Antitijela koja nastaju u sklopu bolesti napadaju fibroblaste u ekstraokularnim mišićima, što dovodi do proliferacije fibroblasta i njihove diferencijacije u adipocite. Novonastalo masno tkivo proliferira i

hipertrofira što dovodi do povišenja intraorbitalnoga tlaka. Nakupljanje hidrofilnih glikozaminoglikana dodatno utječe na porast intraorbitalnog tlaka što dovodi do opstrukcije limfne i venske drenaže. Što znakovi zastoja traju dulje i izraženiji su, to je više ugrožena normalna funkcija oka kao vidnog organa i zglobnog tijela.

Bolest ima bimodalnu prezentaciju pa se javlja između 30.-e i 50.-e te 60.-e i 70.-e godine života. Odnos oboljelih žena i muškaraca je 4:1.

EPIDEMIOLOGIJA

Prevalencija GO kod GH ovisi o osjetljivosti dijagnostičkih testova koje koristimo, o odabiru bolesnika –uključujemo li samo bolesnike koji imaju simptome samo na vjeđama ili ne.

Smatra se da oko 30%-50% neselektiranih bolesnika s GH-om ima klinički prisutan neki oblik GO-e. Tegobe mogu varirati od iritacije očiju, suzenja, pečenja, do značajnijih simptoma kao što su proptoza, dvoslike, bolnost, pad vida. 15-20% iz te skupine bolesnika razvit će oblik bolesti koji zahtijeva sistemsko, bolničko liječenje.

Ostatak bolesnika je asimptomatičan sa oftalmološkog stanovišta i čak detaljan klinički pregled ne razotkriva znakove GO. Međutim, čak i u toj grupi, 68% bolesnika sa GH ima povišene vrijednosti IOT pri pogledu gore u komparaciji s mjerenjima u primarnom položaju, što upućuje na strukturalno volumske promjene na tkivu orbite.

Kliničke studije pokazale su da bilo koja slikovna dijagnostička metoda (MSCT, NMRI ili ultrazvuk) razotkriva promjene na ekstraokularnim mišićima (EOM) kod 90,5% s GH bez znakova GO. Zaključak jest da se kod gotovo svih bolesnika sa GH-om nalaze znakovi GO-e, bilo da su klinički manifestni bilo da su okultni. Teški oblik GO-e možemo pronaći u otprilike 3-5% bolesnika (Bartalena L et al 2000, Wiersinga WM et al 2002). Aproximativna incidencija Graveove orbitopatije u općoj populaciji iznosi 16 za žene i 3 za muškarce na 100 000 stanovnika u godini dana (Bartley GB et al 1995).

Prevalencija GO-e u zemljama zapadne Europe opada posljednjih nekoliko desetaka godina te je postotak smanjenja oboljelih pao sa 57% na 37% (Perros P et al 1998). Ovaj trend opadanja u zemljama zapadne Europe mogao bi se povezati s dvjema značajkama: brža i točnija dijagnoza bolesti uz raniji početak liječenja Gravesove bolesti od strane endokrinologa, specijalista nuklearne medicine i oftalmologa-orbitologa te uz pad broja pušača. Međutim, istovremeno Hrvatska posljednjih desetljeća klinički bilježi porast oboljelih što se povezuje sa povećanjem broja pušača kao i stresogenim faktorima (rat, socijalna i ekonomska nestabilnost). Iako se radi samo o kliničkom bilježenju porasta oboljelih, službeni statistički podaci koji postoje za Poljsku i Mađarsku govore u prilog tom opažanju (Weetman AP et al 1998). Što se tiče dobne distribucije između bolesnika s GO-om i GH-om, bolesnici s GO-om su nešto stariji od bolesnika sa GH-om, sa srednjom dobi od 46.4 godine (Prummel MF et al 1993). Kada govorimo o vremenskoj vezi između postavljanja dijagnoze hipertireoze i pojavi oftalmoloških smetnji, ona može biti različita. Pojavljivanje GO-e u odnosu na hipertireozu može varirati od toga da se GO može javiti prije, istovremeno s disfunkcijom štitnjače i u eutireozu koja slijedi nakon započinjanja liječenja štitnjače. Postoje razni podatci, no može se reći da otprilike kod 40% bolesnika pojavljivanje GO-e koincidira s hipertireozom, 40% GO-e nastaje nakon početka, a u 20% bolesnika GO pojavljuje se prije početka hipertiroidizma. Ukoliko se bolest GO razvija nakon postavljanja dijagnoze GH-e, to će se dogoditi unutar 36 mjeseci od početka bolesti GH, a ako GO prethodi GH-i, GH se dijagnosticira unutar 18 mjeseci od početka GO-e.

Unilateralni oblik bolesti je češći u starijoj životnoj dobi (preko 50 godina života). Također, ljudi u starijoj životnoj dobi razvijaju burniju kliničku sliku s povećanim rizikom od neurooptikopatije što se povezuje s konkomitantnim bolestima koja dovode do vaskularnih oštećenja (arterijska hipertenzija, šećerna bolest, pušenje).

Poznati faktori rizika za razvoj GO-e su genetska predispozicija, rasna pripadnost, te različiti okolinski faktori kao što su pušenje, infekcija, stres (Salvi M et al 1990). Iako je već dokazano kako su žene sklonije bolestima, i GH-i i GO-i, muškarci koji su razvili GO-u podložniji su razvoju teže kliničke slike (Wiersinga WM et al 2002). Nagađa se da je razlog tome još uvijek viša prevalencija pušača među muškarcima. Ostali čimbenici rizika na koje valja obratiti pozornost su radioterapija područja vrata zbog Hodgkinova limfoma (Jackson R et al 1979), te lijekovi kao što su litij (Byrne AP et al 1993) i interferon- α (Villanueva RB et al 2002).

Liječenje Gravesove bolesti također može doprinijeti razvitku GO-e. Subtotalna tireoidektomija i antitiroidni lijekovi zasad nemaju negativan utjecaj na patologiju očiju. S druge strane, dio studija sugerira da radioaktivni jod može dovesti do pogoršanja GO-e (Tallsted L et al 1992).

ETIOPATOGENEZA

Patogeneza Gravesove orbitopatije i njena veza sa disfunkcijom štitnjače, bilo da se radi o hipertireozu, hipotireozu ili eutiroidnom statusu s pozitivnim antitijelima, nije u potpunosti razjašnjena. Smatra se da postoji zajednički antigen štitnjači i orbitalnom tkivu koji potiče razvoj autoimune upale u štitnjači i u ekstratiroidnim organima. Danas prevladava mišljenje da je to TSH-R ili IGF1-R koji su pronađeni na štitnoj žlijezdi i na orbitalnim fibroblastima te glavnoj suznoj žlijezdi. Pojava autoreaktivnih T i B limfocita, infiltracija štitne žlijezde i ekstratiroidalnih tkiva potiče aktivaciju različitih citokina i produkciju TSH receptor i IGF1 antitijela. Orbitalni fibroblasti imaju subpopulaciju stanica (preadipociti) koji se mogu diferencirati u adipocite (Sorisky A et al 1996, Valyasevi RW et al 1999). *De novo* adipogeneza u orbitalnome vezivnome tkivu je posredovana povećanjem mRNA „adipocyte-related immediate early genes“, što dovodi do povećane ekspresije PPAR gamma, preadipocitskog čimbenika 1, adiponektina, leptina i steril-CoA-desaturaze (Lantz M et al 2005). Rezultat je nakupljanje hidrofилnih GAG-ova u orbiti, proliferacija i diferencijacija u adipocite i produkcija citokina što u konačnici dovodi do narušavanja Th1 i Th2 ravnoteže i na neki način određuje tijek bolesti.

Taj cijeli etiopatogenetski mehanizam dovodi do volumnih /mehaničkih i upalnih promjena u orbiti koje se manifestiraju kao hipertrofija i hiperplazija masnog tkiva, edem mekih tkiva, hipertrofija EOM-a. Povećanje volumena svih orbitalnih struktura u zatvorenom, koštanom orbitalnom prostoru dovodi do porasta intraorbitalnog tlaka i kompresivnog učinka što se manifestira različito izraženim simptomima zastoja, padu vidne funkcije, ograničenja bulbomotorike i simptomima od strane prednjeg segmenta oka: crvenilo, žuljanje, grebanje,

suzenje, pečenje. Ovisno o izraženosti svake od tih komponenata imamo različite kliničke slike bolesti GO-e.

TSH- R autoprotutijela (TRAB) su mogući čimbenici u procesu razvoja GO-e, te su izvjesni klinički pokazatelji koji bi mogli pomoći prilikom rane dijagnostike. U eutiroidnih bijelaca, klinička slika GO-e i proptoza su bile u korelaciji s razinama TRAB vezujuće frakcije inhibitornih protutijela (TBII). Razine TBII bile su znatno više u bolesnika s teškom kliničkom slikom GO-e u odnosu na bolesnike s nešto blažom kliničkom slikom. Bitno je naglasiti kako navedena protutijela ne ovise o dobi i pušačkom statusu (Eckstein AK et al 2006).

KLINIČKE MANIFESTACIJE BOLESTI

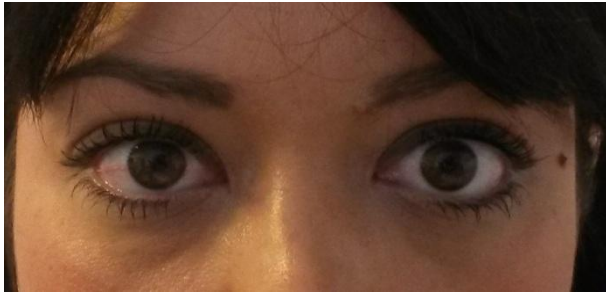Većina znakova i simptoma GO-e nastaje zbog povećanoga volumena intraorbitalnoga tkiva (Saber et al 1996). Bolest se dijeli na blagi, umjereni i težak oblik bolesti. Umjereni i težak oblik bolesti zahtijevaju liječenje koje se prilagođava ovisno o tome da li se radi o aktivnoj upalnoj bolesti ili je bolest prešla u inaktivni, fibrozni oblik. Stadij bolesti procjenjuje se upotrebom CAS-a i „NO SPECS“ nomenklaturom.

CAS predstavlja rezultat kliničke aktivnosti bolesti, a temelji se na zbroju bodova koji se dodjeljuju s obzirom na postojanje pojedinog znaka ili simptoma bolesti. CAS ispituje sljedeće znakove i simptome. Spontana retrobulbarna bol, bolnost prilikom pokreta očiju, eritem vjeđe, konjunktivalna injekcija, kemoza, edem karunkule i edem vjeđe. Za svaku od navedenih stavki ako je prisutna dodjeljuje se jedan bod. Visoki zbroj bodova dobar je indikator kako će odgovor na terapiju biti zadovoljavajuć, no niži zbroj bodova ne isključuje jednaku uspješnost terapije.

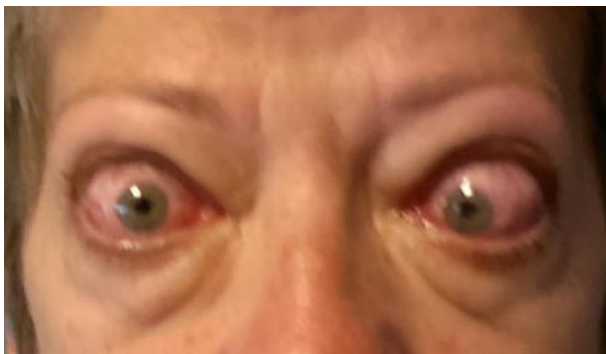„NO SPECS“ predstavlja mnemotehniku sustav za procjenu proširenosti bolesti. Ova klasifikacija procjenjuje sedam točaka: 0. Bez znakova ili simptoma bolesti (No signs or symptoms), 1. Samo znakovi bolesti ograničeni na gornju vjeđu (Only signs limited to upper lid), 2. Zahvaćenost mekoga tkiva (Soft tissue involvement), 3. Proptoza, 4. Zahvaćenost ekstraokularnih mišića (Extraocular muscle involvement), 5. Zahvaćenost rožnice (Corneal involvement), 6. Gubitak vida (Sight loss).

Retrakcija vjeđe, kao jedan od najčešćih znakova bolesti, može nastati kao rezultat ekscesivne simpatičke aktivnosti u Müllerovome mišiću za vrijeme trajanja hipertireoze, no može biti i

rezultat fibroznih promjena koje su nastale u strukturi mišića podizача gornje vjeđe (*m. levator palpebrae*). Smatra se da oko 90% bolesnika sa GO-om ima manje ili više izraženu retrakciju jedne ili dviju gornjih vjeđe.



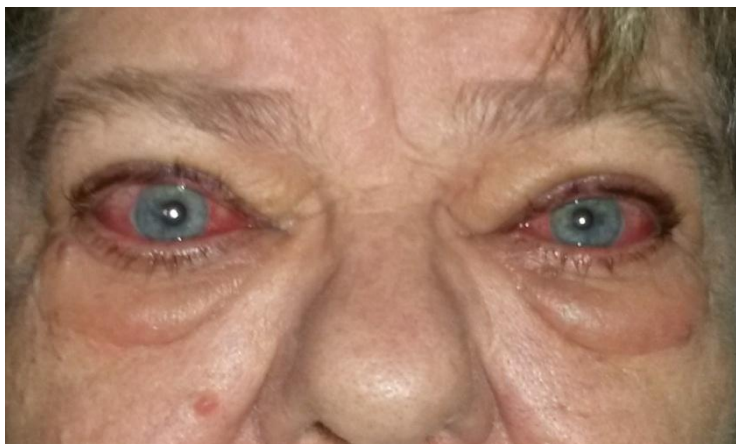Slika 1. Blaga retrakcije obje gornje vjeđe više lijevo



Slika 2. Izrazita retrakcija gornjih vjeđa sa izraženim tzv. „lateral flare“-om

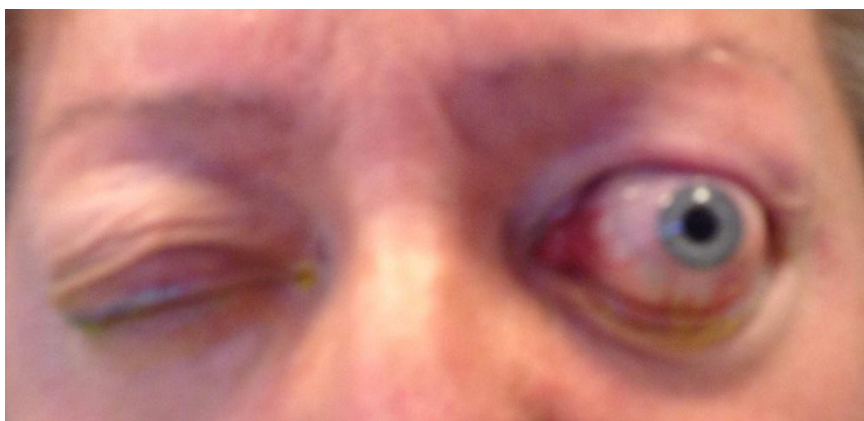Kao što je prije spomenuto smatra se da gotovo svi bolesnici oboljeli od GH-e imaju znakove orbitalne bolesti. Kod nekih je ona manifestna, a kod nekih je još klinički okultna iako prisutna u orbitalnom prostoru. Sve simptome i znakove GO procjenjujemo u kontekstu funkcionalnog ispada i moguće progresije. Proptoza ili guranje bulbusa prema naprijed nastaje kao oblik fiziološke dekompresije orbite u kojoj je došlo do porasta tlaka. Stupanj proptoze u korelaciji je s volumnim promjenama ekstraokularnih mišića, retrobulbarnog masnog tkiva i suzne žlijezde kako i promjenama u venskom bazenu.

Međutim, proptoza jednako tako ovisi i o otpornosti tj. elastičnosti fibroznoga tkiva. Kod bolesnika sa čvrstim vezivom pomak i fiziološka dekompresija bulbusa su znatno manji, pa tako kod tih bolesnika treba imati na umu mogućnost razvoja kompresije optičkoga živca s padom ili gubitkom vida.



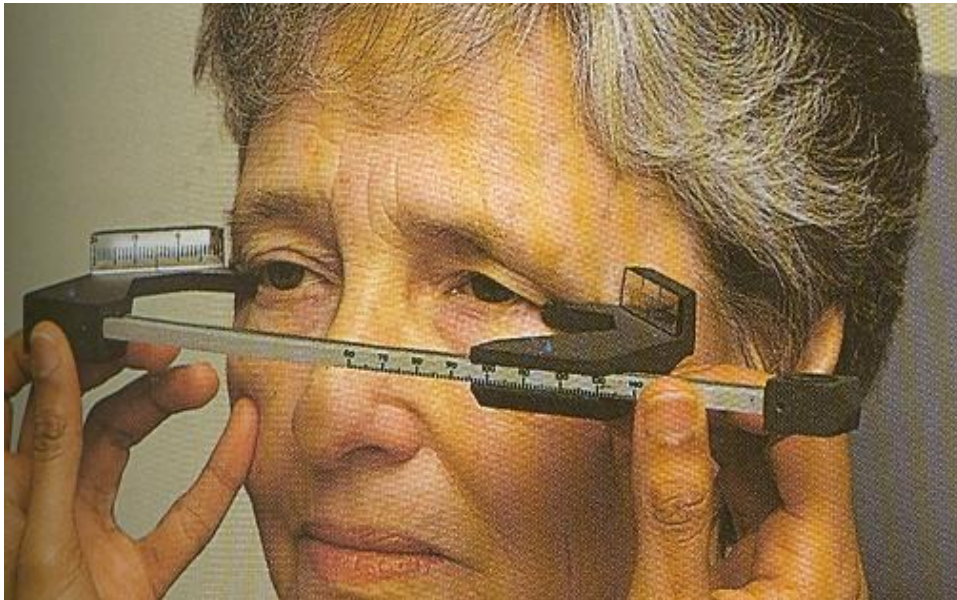Slika 3. GO bez značajne proptoze, s KON-om i padom vida obostrano

Jednako tako, hiperelastičnost veziva može dovesti do subluksacije bulbusa pri svakodnevnim manipulacijama oko vjeđa, što može rezultirati ekstremnim istezanjem vidnog živca.



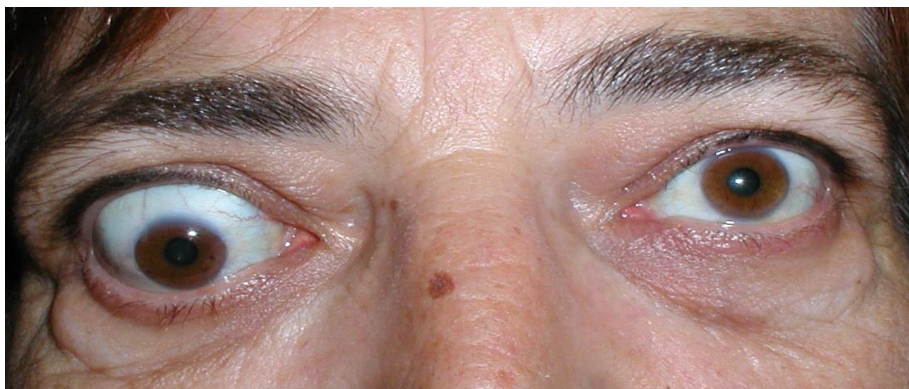Slika 4. Subluksacija lijevog bulbusa pri pokušaju mjerenja intraokularnog tlaka

Vrijednosti proptoze mjere se upotrebom egzoftalmometara kojima možemo pratiti i dinamičku komponentu proptoze.



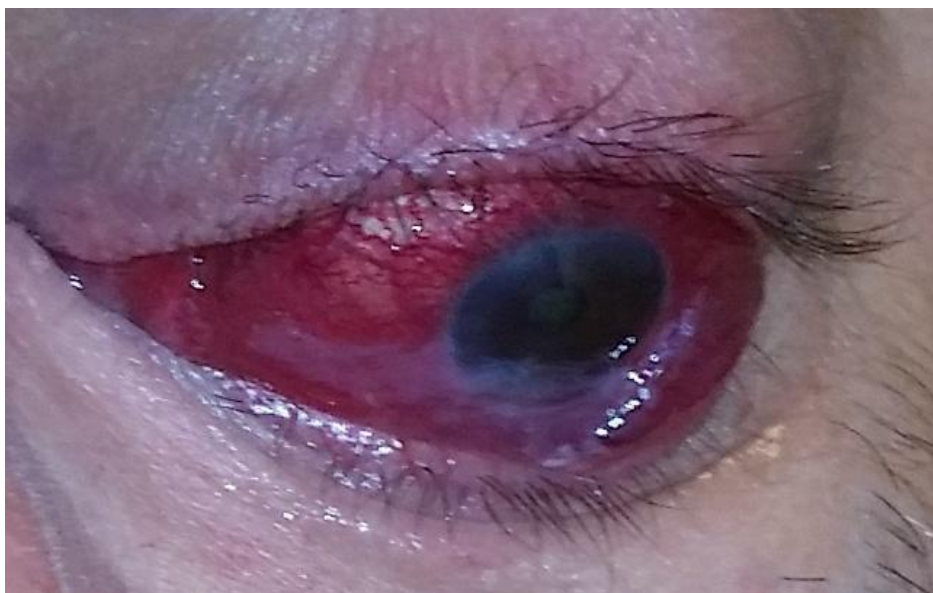Slika 5. Egzoftalmometar i mjerenje

Kemoza i periorbitalni edem nastaju zbog smanjene venske drenaže same orbite. Insuficijencija bulbomotorike u aktivnoj, upalnoj fazi bolesti GO-e, nastaje kao posljedica infiltracije ekstraokularnih mišića upalnim stanicama i promjenom volumena u smislu zadebljanja. U inaktivnoj, fibroznoj fazi bolesti, insuficijencija bulbomotorike nastaje zbog promjena u mišićnoj strukturi. Distribucija zahvaćenosti mišića je 60% donji rektus, 40% medijalni rektus, dok su lateralni i gornji rektus kao i oba kosa mišića rjeđe zahvaćeni. Obzirom na asimetričnu infiltraciju, posljedica takvih promjena u EOM-a je gubitak binokularnog vida, odnosno nastanak dvoslika. Dvoslike se mogu javljati u vertikalnoj i horizontalnoj ravnini ovisno o infiltraciji mišića.



Slika 6. Infiltracija EOM-a, desno donji rektus

Zbog kompresivnog učinka u orbiti, promjena u strukturi i funkciji suzne žlijezde te posljedično promjeni sastava suznog filma bolesnici sa GO-om često se žale na smetnje od strane prednjeg segmenta oka. One mogu varirati od blagog osjećaja žuljanja, peckanja, crvenila do strukturalnih defekata, izrazite bolnosti i pada vida.



Slika 7. Ulkus rožnice uz izražene znakove zastoja

Recentna istraživanja pokazala su da kod GO-e zbog infiltracije suzne žlijezde dolazi do značajnog narušavanja fiziološkog sastava suza i poremećenog odnosa između proupalnih i

protuupalnih citokina (Ujhelyi B et al 2012). Promjena suznih komponenata na prednjem segmentu oka uz proptozu, retrakciju i nemogućnost potpunog zatvaranja oka dodatno pridonosi narušavanju metabolizma rožnice što dovodi do strukturalnih oštećenja.

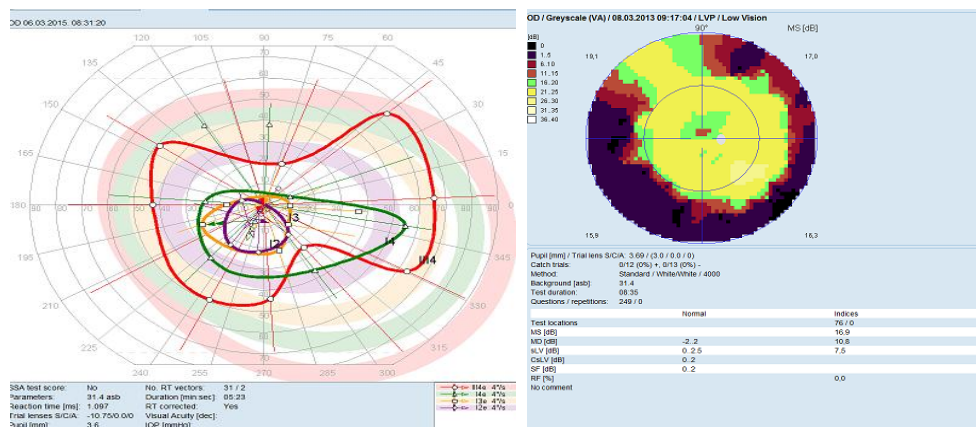
DIJAGNOSTIČKE MOGUĆNOSTI KOD GRAVESOVE ORBITOPATIJE

Dijagnostička evaluacija započinje kliničkim pregledom koji prije svega uključuje vanjski pregled periorbitalnog područja s procjenom CAS-a i NOSPECS-a.

Slijedi kompletan oftalmološki pregled koji započinje ispitivanjem vidne oštine, pregledom na biomikroskopu, mjerenjem IOT ravno i pri pogledu gore te pregledom stražnjeg segmenta oka.

Temeljem tih nalaza bolest se klasificira u određeni stadij te se nakon toga odabiru dodatne dijagnostičke pretrage kojima se ciljano ispituje funkcija vidnog živca i EOM.

To su: testiranje vidnog polja, optička koherentna tomografija, te test na dvoslike po Hess Lancasteru.

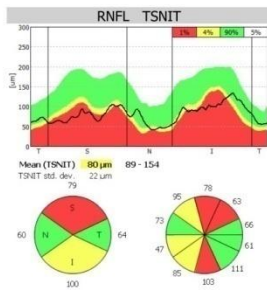
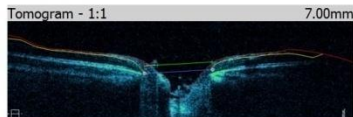



Slika 8. Slikovni prikaz testiranja vidnog polja

Age: 13

Print date:
Examination date:
Gender:
Eye:

2/27/2015
10/10/2014 11:30:44 AM
Male
L



ONH table			
Area			Normal range
Disc	1.63	mm ²	
Cup	1.32	mm ²	0.00 - 1.03
Rim	0.31	mm ²	0.66 - 1.65
Cup/Disc ratio	0.81		0.00 - 0.51
Volume			
Cup	0.30	mm ³	0.00 - 0.28
Rim	0.01	mm ³	0.07 - 0.47
Depth			
Mean Cup depth	0.23	mm	0.00 - 0.30
Max. Cup depth	0.73	mm	0.00 - 0.58
Diameter			
Disc horizontal	1.36	mm	
Disc vertical	1.51	mm	
Disc mean	1.44	mm	
Cup horizontal	1.18	mm	
Cup vertical	1.42	mm	
Cup mean	1.30	mm	
C/D horizontal	0.87		
C/D vertical	0.94		
Disc vert./horiz.	1.11		
Cup vert./horiz.	1.20		
Rim/Disc ratio	0.00		
Rim absence	97°		
DDLs			1 2 3 4 5 6 7 8 9 10

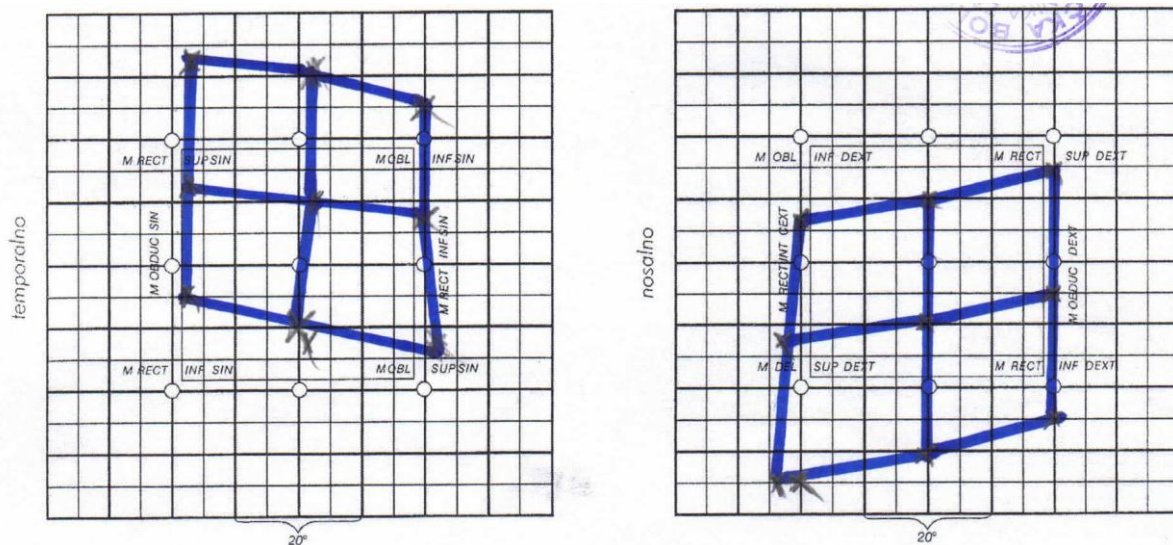
Comments:

Operator: _____
Physician's signature: _____

OPTOPOL Technology Device ID: 266-23.10M Ver: 4.3.3

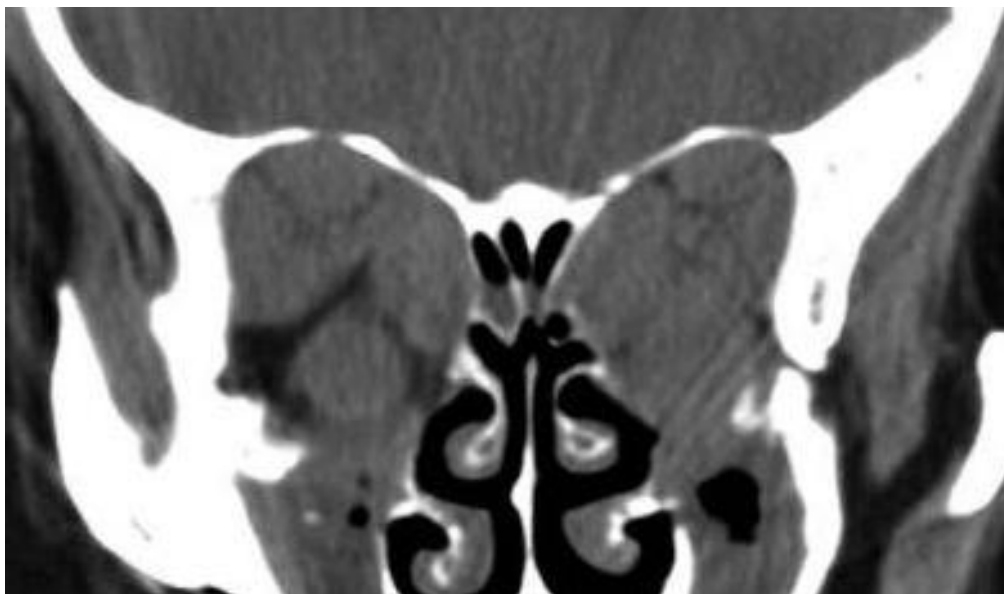SOCT Copernicus HR

Slika 9. Slikovni prikaz OCT-optička koherentna tomografija vidnog živca



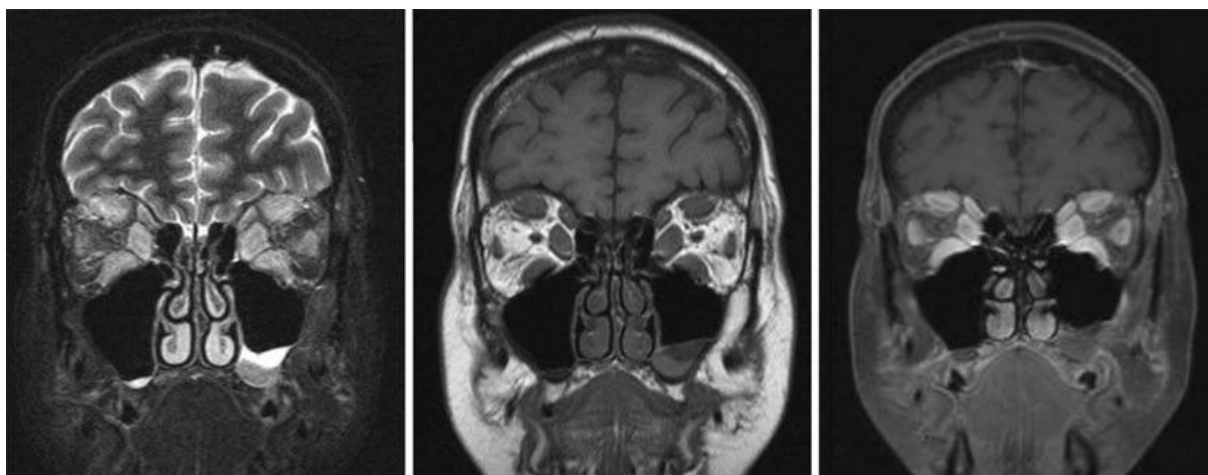
Slika 10. Hess Lancaster test na dvoslike

Slikovne metode prikaza orbitalnog sadržaja su MSCT kojim se mogu jasno prikazati volumetrijske promjene orbitalnog tkiva kao i eventualno postojanje kompresivne optičke neuropatije (KON).



Slika 11. Koronarni presjek kroz orbitalni prostor sa izrazito zadebljanim EOM obostrano i radiološkim znakom KON-a.

NMRI svojim posebnim tehnološkim karakteristikama nudi mogućnost detekcije intersticijskog edema u EOM koji upućuju na aktivnost bolesti.



Slika 12. NMRI– aktivna faza bolesti

Ultrazvuk ekstraokularnih mišića pokazuje volumne promjene strukture i može služiti kao metoda praćenja obzirom na laku dostupnost, ekonomičnost i reproducibilnost.

PATOHISTOLOŠKA ANALIZA

Rane upalne promjene karakterizirane su infiltratima mononuklearnih stanica, koji mogu biti i fokalni i difuzni. Promjene se pronalaze u mišićnome endomiziju, ali i u masnome vezivnome tkivu (Heufelder AE et al 1993). Većina stanica su limfociti T, CD4+ ili CD8+, ali i CD45RO+ i CD45RB+. Kako raste broj limfocita, plazma stanica i makrofaga, tako fibroblasti u intersticiju bubre te proliferiraju istovremeno proizvodeći kolagen i mukopolisaharide. Mišići potom zadebljaju, postaju krući i gumenasti. Mikroskopski gledano, čine se edematozni i fibrozni, s povećanom količinom masti, mucina i vode. Kao posljedica proliferacije fibroblasta, može nastati ožiljkavanje, atrofija, fibroza i skleroza mišića.

LIJEČENJE

Eutiroidizacija i prestanak pušenja su *conditio sine qua non* u liječenju bolesnika s GO-om. Osim bolesnika s najblažim oblikom bolesti, bolesnike s GO-om potrebno je uputiti u terciarnu ustanovu subspecijalistu za bolesti orbite koji ima razvijenu suradnju s kolegama specijalistima nuklearne medicine i endokrinolozima. Pravodobna i adekvatna multidisciplinarna terapija značajan su preduvjet za uspjeh liječenja bolesnika s GO-om.

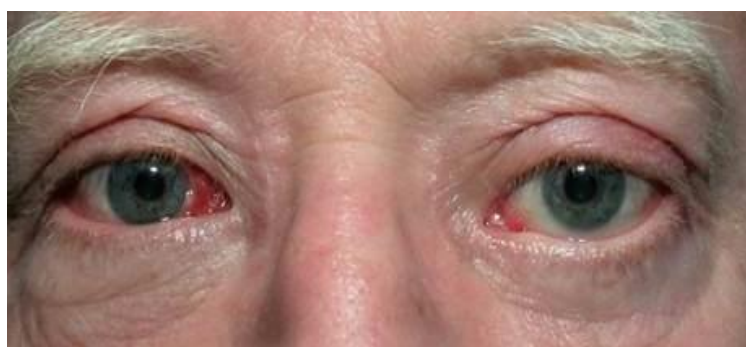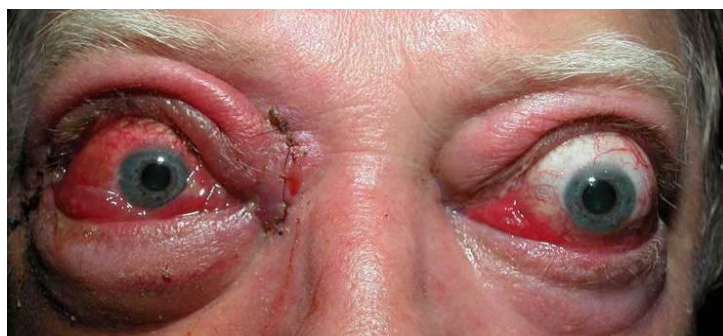Iako hormonski status nije u direktnoj vezi s tijekom GO-e, eutiroidizacija je preduvjet svakog daljnjeg liječenja. Drugim riječima potrebno ju je postići što ranije i održavati sa što manje oscilacija i na kraju izbjegavati iatrogeno hipotireozu. U inicijalnoj fazi liječenja poželjno je češće kontrolirati hormonski status kao i provoditi češće oftalmološke kontrole radi praćenja tijeka bolesti. Iako neke studije svojim rezultatima sugeriraju da radiojodna ablacija štitnjače (RIA) dovodi do pogoršanja GO, takav stav nije u potpunosti prihvaćen (Choi CJ et al 2016). Ukoliko se kod određenog bolesnika odluči za radiojodnu ablaciju štitnjače, a isti ima znakove aktivne GO-e poželjno je uključiti zaštitnu sistemsku kortikosteroidnu terapiju.

Ukoliko imamo bolesnika sa inaktivnom GO-om, bez dodatnih faktora rizika kao što su pušenje i hipotiroidizam, u planiranju radiojodnog liječenja nije potrebna kortikosteroidna terapija.

Kod blagog oblika bolesti recentne studije pokazale su pozitivan učinak mikroelementa selena u dozi od 200 mikrograma dnevno kroz 6 mjeseci na stabilizaciju i zaustavljanje progresije bolesti GO-e (Ajish TP and Jayakumar RV 2012).

Što se tiče konzervativne terapije kojom se pokušava stabilizirati GO i dalje je osnova liječenja generalna imunosupresija sa kortikosteroidima koja se u indiciranim slučajevima kombinira sa orbitalnim zračenjem. U indiciranim slučajevima nesteroidni imunosupresivi mogu dati zadovoljavajuć odgovor no uz značajne i relativno teške nuspojave. Lijek iz te skupine koji se do sada najviše spominje u liječenju GO je ciklosporin A. Botulinum toksin i antioksidativna terapija služe kao suportivne mjere imunosupresiji u smislu mehaničkog učinka smanjenjem volumena EOM i stabilizacije bolesti u postojećoj fazi sa antioksidansima (Ebner R 1993).

Kod aktivnog oblika bolesti kod kojeg na navedenu terapiju ne dolazi do oporavka vidne funkcije indicirana je hitna koštana orbitalna dekompresija. Osnovna ideja je otvaranje orbitalnih zidova sa ispuštanjem orbitalne masti u paranazalne šupljine što rezultira padom intraorbitalnog tlaka i smanjenjem kompresije na vidni živac (Trokel S et al 1993).



Slika 13. Prije i poslije koštane dekompresije, operacije na EOM i vjeđama

PREVENCIJA

Prevenција bilo koje bolesti bolja je od njezina liječenja. Ovo je osobito istinito za Gravesovu orbitopatiju. Zbog izrazito fizički stigmatizirajuće bolesti kvaliteta života kod bolesnika sa GO-om izrazito je narušena. Socioekonomski aspekt bolesti na cijelo društvo nije zanemariv, kada se uzme u obzir dob bolesnika koji najčešće obolijevaju, dugotrajne izostanke s posla, potrebu za skupim i dugotrajnim liječenjem. Na kraju, Bartalena i suradnici pokazali su da je trećina bolesnika na kraju liječenja nezadovoljna svojim tjelesnim izgledom i ostatnim funkcionalnim abnormalnostima

Prevenција može biti primarna, sekundarna i tercijarna. Primarna prevenција usmjerena je prema izbjegavanju pojave bolesti izbjegavajući sve čimbenike rizika. Sekundarna prevenција bavi se ranom dijagnostikom i liječenjem subkliničkih, asimptomatskih bolesnika, kako bi se spriječila progresija bolesti. Tercijarna prevenција obuhvaća sve radnje koje se čine nakon pojave kliničke manifestacije bolesti, istovremeno pokušavajući smanjiti komplikacije.

GO je višečimbenični poremećaj, koji nastaje kao rezultat složenog međuodnosa unutarnjih i okolišnih čimbenika (Prabhakar BS et al 2003). Raniji poznati čimbenici rizika, kao što su geni, dob i spol nisu promjenjivi, a noviji, kao što su pušenje i tiroidna disfunkcija su vrlo lako promjenjivi čimbenici (Wiersinga WM et al 2002, Bartalena L et al 2002). Još uvijek nije poznato zašto samo 3-5% bolesnika s Gravesovom bolesti razvije tešku orbitopatiju, dok polovica ima blagu kliničku sliku, a ostali nemaju nikakvih očnih tegoba. Ova spoznaja mogla bi dovesti do zaključka kako su okolišni čimbenici važniji od unutarnjih. Sukladno tome, bilo kakva medicinska intervencija može bitno promijeniti tijek bolesti. Primarno se to odnosi na

prestanak pušenja bolesnika, liječenje tiroidne disfunkcije, te što ranija dijagnoza i liječenje GO-e (Bartalena L et al 2002).

Kod primarne prevencije najviše se govori o pušenju. Cijeli je niz studija koje se bave tom tematikom, te zapravo govore o povećanju rizika za razvitak bolesti ukoliko osoba puši. Randomizirane kontrolirane studije su pomalo manjkave, ali dostupne prospektivne studije, dokazale su kako je relativni rizik za razvoj dvisolika 1.8 u pušača koji puše 1-10 cigareta na dan, a čak 7.0 za pušače koji puše preko 20 cigareta na dan (Pfeilschifter J et al 1996). Ova studija svakako nas navodi na zaključak kako prestanak pušenja svakako može pomoći smanjenju komplikacija u sklopu GO-e.

U sekundarnoj prevenciji bitno je naglasiti praćenje bolesnika i njihovih simptoma. Velik broj bolesnika s Gravesovom bolesti imaju subkliničku orbitopatiju koja se može dokazati samo slikovnim metodama, mjerenjem intraokularnoga tlaka prilikom pogleda prema gore, te drugim dijagnostičkim postupcima. Zanimljivo je kako GO može prethoditi kliničkoj manifestaciji Gravesove bolesti, može se istodobno javiti uz nju, ali i može nastati dugo nakon pojave Gravesove bolesti (Marcocci C et al 1989). Sukladno tome, izvjesno je kako je liječenje tiroidne disfunkcije od velike važnosti.

Tercijarna prevencija najviše je usmjerena prema izbjegavanju komplikacija bolesti i smanjenju bilo kakvih invalidnosti. U blagoj orbitopatiji pomažu umjetne suze i drugi lubrikanti (Bartalena L et al 2000). Kod bolesnika sa srednje teškom kliničkom slikom u liječenju se koriste kortikosteroidi, a ponekad i kiruršku dekompresiju orbite (Marcocci C et al 2004). Važno je napomenuti kako pušenje smanjuje učinkovitost kortikosteroida i zračenja u liječenju GO-e (Bartalena L et al 1998, Eckstein AK et al 2003). Kod orbitopatije koja je

toliko teška da može dovesti do gubitka vida, predlažu se vrlo visoke doze kortikosteroida, nesteroidnih imunosupresiva uz kombinaciju sa kirurškim liječenjem.

BUDUĆNOST KONZERVATIVNOG LIJEČENJA GO

Već dobro poznati načini liječenja GO-e, temelje se na kombinaciji steroidne terapije i radioterapije u različitim modalitetima. Za kortikosteroide je prihvaćena njihova korist u liječenju bolesti u odnosu na njihove štetne učinke (Prummel MF et al 1993), dok se radioterapija koristi primarno u kombinaciji sa steroidima kako bi polučila više uspjeha ali i kako bi taj efekt dulje trajao (Macocci C et al 2003). Iako su navedeni oblici terapije relativno uspješni, daljnje nepoznavanje specifičnih imunskih reakcija u razvoju GO-e navode nas samo na liječenje lijekovima koji imaju opći imunosupresivni učinak.

U posljednje vrijeme naveliko se istražuju specifična protutijela koja djeluju na pojedine imunosne stanice, te pojedine imunosne reakcije koje dovode do nastanka pojedine bolesti. Primjer toga je Etanercept, antagonist TNF receptora (Nash PT et al 2005), koji je uspješno korišten u liječenju teškog oblika GO-e (Durrani OM et al 2005). Izostao je učinak na orbitalno masno tkivo te se pretpostavlja da je razlog tome nedostatak TNF α receptora u tome tkivu (Wakelkamp IM et al 2003).

Studije koje se bave pronalaskom odgovarajućih protutijela za liječenje GO-e, navode kako je moguće da je ključ u limfocitima B koji su glavni odgovorni za imunosnu reakciju koja se događa u orbiti (Drexhage HA et al 2006). Iako je patogeneza GO-e još uvijek nerazjašnjena, dokazi govore u prilog reakcije izazvane Th1 odgovorom, posebice u početnim stadijima bolesti (Cao HJ et al 1998). Postoji cijeli niz stanica i citokina za koje se pretpostavlja da bi mogli biti ciljevi određenih lijekova no najviše se polaže nade u liječenje rituximabom, anti-CD20 monoklonalno protutijelo (Salvi M et al 2006). Rituximab se vezuje na CD20 antigen koji je eksprimiran na limfocitima B, te na taj način onemogućava daljnju proizvodnju novih

plazma- stanica i imunoglobulina (Tsokos GC et al 2004, Pescovitz et al 2006). Preliminarni podaci pokazuju kako bi rituximab mogao biti važan faktor u moduliranju tijeka bolesti (Salvi M et al 2007).

Unatoč svim dostupnim metodama liječenja, samo dublje razumijevanje etiopatogeneze ove bolesti može dovesti do konceptualnih promjena kako u liječenju, tako i prevenciji Gravesove orbitopatije (Baldeschi L et al 2006).

ZAHVALE

Želim se zahvaliti dr.sc. Jeleni Juri Mandić, koja mi je pomogla u izradi ovoga rada savjetima, stručnom literaturom te dozvolom korištenja fotodokumentacije, ali što je još važnije u shvaćanju i razumijevanju složenosti Gravesove orbitopatije i njezine važnosti društvu, medicini općenito, a posebice u kliničkoj oftalmologiji.

LITERATURA

1. Ajish TP, Jayakumar RV: Geriatric thyroidology: An update. *Indian J Endocrinol Metab.* 2012 Jul-Aug; 16(4): 542–547.
2. Baldeschu L, Wakelkamp IMMJ, Lindeboom R, Prummel MF, Wiersinga WM. Early versus late orbital decompression in Graves' orbitopathy: a retrospective study in 125 patients. *Ophtalmology* 2006;113:874-878.
3. Bartalena L, Marcocci C, Tanda ML, Manetti L, Dell'Unto E, Bartolomei MP, Nardi M, Martino E, Pinchera A. Cigarette smoking and treatment outcomes in Graves' ophtalmopathy. *Ann Intern Med* 1998;1239:632-635.
4. Bartalena L, Pinchera A, Marcocci C: Managment of Graves' ophtalmopathy: reality and perspectives. *Endocr Rev* 2000;21:168-199.
5. Bartalena L, Marcocci C, Pinchera A: Graves' ophtalmopathy: a preventable disease? *Eur J Endocrinol* 2002;146:457-461.
6. Bartley GB, Fatourechi V, Kadrmas EF, Jacobsen SJ, Ilstrup DM, Garrity JA, Gorman CA: The incidence of Graves' ophtalmopathy in Olmsted County, Minnesota. *Am J Ophtalmol* 1995;120:511-517.
7. Byrne AP, Delaney WJ: Regression of thyrotoxic ophtalmopathy following lithium withdrawal. *Can J Psychiatry* 1993;38:635–637.
8. Cao HJ, Wang HS, Zhang Y, Lin HY, Phipps RP, Smith TJ: Activation of human orbital fibroblast through CD40 engagement results in a dramatic induction of hyaluronan synthesis and prostaglandin endoperxide H synthase-2 expression: insights into potential pathogenic mechanisms of thyroid-associated ophtalmopathy. *J Biol Chem* 1998;273:29615-29625.

9. Choi CJ, Gilbert AL, Lee NG: Radioactive Iodine Therapy and Thyroid Eye Disease From an Ophthalmologist's Perspective. *International Ophthalmology Clinics*. Nov 2016, Vol. 55: 63-72.
10. Durrani OM, Reuser TQ, Murray PI: Infliximab: a novel treatment for sight-threatening thyroid associated ophthalmopathy. *Orbit* 2005;24:117-119.
11. Drexhage HA: Are there more antibodies to the thyroid-stimulating hormone receptor that meet the eye in Grave' disease? *Endocrinology* 2006;147:9-12.
12. Ebner R: Botulinum toxin type A in upper lid retraction of Graves' ophthalmopathy. *J Clin Neuroophthalmol*. 1993 Dec;13(4):258-61.
13. Eckstein A, Quadbeck B, Mueller G, Rettenmeier AW, Hoermann R, Mann K, Steuhl P, Esser J: Impact of smoking on the response to treatment of thyroid associated ophthalmopathy. *Br J Ophtalmol* 2003;87:773-776.
14. Eckstein AK, Plicht M, LAX H, Neuhauser M, Mann K, Lederbogen S, Heckmann C, Esser J, Morgenthaler NG: Thyrotropin receptor autoantibodies are independent risk factors for Graves' ophthalmopathy and help to predict severity and outcome of the disease. *J Clin Endocrinol Metab* 2006;91:3464-3470.
15. El Fassi D, Nielsen CH, Hasselbach HC, Hegedus L: Treatment-resistant severe, active Graves' ophthalmopathy successfully treated with B lymphocyte depletion. *Thyroid* 2006;16:709-710.
16. Heufelder AE, Bahn RS: Elevated expression in situ of selectin and immunoglobulin superfamily type adhesion molecules in retroocular connective tissues from patients with Graves' ophthalmopathy. *Clin Exp Immunol* 1993;91:381-389.
17. Jackson R, Rosenberg C, Kleinmann R, Vagenakis AG, Braverman LE: Ophthalmopathy after neck irradiation therapy for Hodgkin's disease. *Cancer Treat Rep* 1979;63:1393-1395.

18. Kvetny J, Puhakka KB, Rohl I: Magnetic resonance imaging determination of extraocular eye muscle volume in patients with thyroid-associated ophthalmopathy and proptosis. *Acta Ophthalmol Scand* 2006;84:419-423.
19. Lantz M, Vondrichova T, Parikh H, Frenander C, Ridderstrale M, Asman P, Aberg M, Groop L, Hallengren B: Overexpression of immediate early genes in active Graves' ophthalmopathy. *J Clin Endocrinol Metab* 2005;88;90:4784-4791.
20. Marcocci C, Bartalena L, Bogazzi F, Panicucci F, Pinchera A: Studies on the occurrence of ophthalmopathy in Graves' disease. *Acta Endocrinol (Copenh)* 1989;120:473-478.
21. Marcocci C, Bartalena L, Rocchi R, Marinò M, Menconi F, Morabito E, Mazzi B, Mazzeo S, Sartini MS, Nardi M, Cartei F, Cionini L, Pinchera A: Long-term safety of orbital radiotherapy for Graves' ophthalmopathy. *J Clin Endocrinol Metab* 2003;88:3561-3566.
22. Marcocci C, Marinò M, Rocchi R, Menconi F, Morabito E, Pinchera A: Novel aspects of immunosuppressive and radiotherapy management of Graves' ophthalmopathy. *J Endocrinol Invest* 2004;27:272-280.
23. Nash PT, Florin THJ: Tumor necrosis factor inhibitors. *Med J Aust* 2005;183:205-208.
24. Oberman A: Principles of preventive health care; in Goldman L, Ausiello D (eds): *Cecil Textbook of Medicine*, ed 22. Philadelphia, Saunders, 1004, pp 44-46.
25. Perros P, Kendall-Taylor P: Natural history of thyroid eye disease. *Thyroid* 1998;8:423-425.
26. Pescovitz ME: Rituximab, an anti-CD20 monoclonal antibody: history and mechanism of action. *Am J Transplant* 2006;6:859-866.

27. Pfeilschifter J, Ziegler R. Smoking and endocrine ophthalmopathy: impact of smoking severity and current versus lifetime cigarette consumption. *Clin Endocrinol (Oxf)* 1996;45:477-481.
28. Prabhakar BS, Bahn RS, Smith TJ: current perspective on the pathogenesis of Graves' disease and ophthalmopathy. *Endocr Rev* 2003;24:802-835.
29. Prummel MF, Mourits MP, Blank L, Berghout A, Koornneef L: Randomized double-blind trial of prednisone versus radiotherapy in Graves' ophthalmopathy. *Lancet* 1993;342:949-954.
30. Prummel MF, Wiersinga WM: Smoking and risk of Graves' disease. *JAMA* 1993;269:479-482.
31. Rhen T, Cidlowski JA: Antiinflammatory action of glucocorticoids: new mechanisms for old drugs. *N Engl J Med* 2005;353:1711-1723.
32. Saber E, McDonnell J, Zimmermann KM, Yugar JE, Feldon SE: Extraocular muscle changes in experimental orbital venous stasis: some similarities to Graves' orbitopathy. *Graefes Arch Clin Exp Ophthalmol* 1996;234:331-336.
33. Salvi M, Zhang Zg, Haegert D, Wall J: Patients with endocrine ophthalmopathy not associated with overt thyroid disease have multiple thyroid immunological abnormalities. *J Clin Endocrinol Metab* 1990;70:89.
34. Salvi M, Vannucchi G, Campi I, Rossi S, Bonara P, Sbrozzi F, Guastella C, Avignone S, Pirola G, Ratiglia R, Beck- Peccoz P: Efficacy of rituximab treatment for thyroid-associated ophthalmopathy as a result of intraorbital B-cell depletion in one patient unresponsive to steroid immunosuppression. *Eur J Endocrinol* 2006;154:511-517.
35. Salvi M, Vannucchi G, Campi I, Currò N, Dazzi D, Simonetta S, Bonara P, Rossi S, Sina C, Guastella C, Ratiglia R, Beck- Peccoz P: Treatment of Graves' disease and

- associated ophthalmopathy with the anti-CD20 monoclonal antibody rituximab: an open study. *Eur J Endocrinol* 2007;156:33-40.
36. Sival Calcott JA, Limberg JV, Patel S: Ultrasonic bone removal with sonopet omni: a new instrument for orbital surgery. *Arch Ophthalmol* 2005;123:1595-1597.
37. Sorisky A, Pardasani D, Gagnon A, Smith TJ: Evidence of adipocyte differentiation in human orbital fibroblasts in primary culture. *J Clin Endocrinol Metab* 1996;81:3428-3431.
38. Tallstedt L, Lundell G, Topping O, Wallin G, Ljunggren JG, Blomgren H, Taube A: Occurrence of ophthalmopathy after treatment for Graves' hyperthyroidism. The Thyroid Study Group. *N Engl J Med* 1992;326:1733-1738.
39. Trokel S, Kazim M, Moore S: Orbital fat removal. Decompression for Graves orbitopathy. *Ophthalmology*. 1993 May;100(5):674-82.
40. Tsokos GC: B cells, be gone: B-cell depletion in the treatment of rheumatoid arthritis. *N Engl J Med* 2004;350:2546-2548.
41. Ujhelyi B, Gogolak P, Erdei A, Nagy V, Balazs E, Rajnavolgyi E, Berta A, Nagy EV: Graves' orbitopathy results in profound changes in tear composition: a study of plasminogen activator inhibitor-1 and seven cytokines. *Thyroid*. 2012 Apr;22(4):407-14. doi: 10.1089/thy.2011.0248. Epub 2012 Mar 2.
42. Valyasevi RW, Erickson DZ, Harteneck DA, Dutton CM, Heufelder AE, Jyonouchi SC, Bahn RS: Differentiation of human orbital preadipocyte fibroblasts induces expression of functional thyrotropin receptor. *J Clin Endocrinol Metab* 1999;84:2557-2562.
43. Villanueva RB, Brau N: Graves' ophthalmopathy associated with interferon-alpha treatment for hepatitis C. *Thyroid* 2002;12:737-738.

44. Wakelkamp IM, Bakker O, Baldeschi L, Wiersinga WM, Prummel MF: TSH-R expression and cytokine profile in orbital tissue of active vs. Inactive Graves' ophthalmopathy patients. Clin Endocrinol 2003;58:280-287.
45. Weetman AP, Wiersinga WM: Current management of thyroid-associated ophthalmopathy in Europe: results of an international survey. Clin Endocrinol 1998;49:21-28.
46. Wiersinga WM, Bartalena L: Epidemiology and prevention of Graves' ophthalmopathy. Thyroid 2002;12:855-860.

ŽIVOTOPIS

Rođen sam u Zagrebu, 29.08.1992.-e godine. Pohađao sam Osnovnu školu Ante Kovačić u Španskom te Prvu opću gimnaziju u Novom Zagrebu. Medicinski fakultet u Zagrebu upisao sam 2010.-e godine.

Aktivno i profesionalno se bavim plivanjem. Treniram od svoje šeste godine u Hrvatskom akademskom plivačkom klubu Mladost te sam trenutno član hrvatske plivačke reprezentacije. Od strane Hrvatskog olimpijskog odbora proglašen sam vrhunskim sportašem, plivačem Prve kategorije. Višestruki sam državni prvak u disciplinama 50 i 100 metara slobodno. 2010.-e godine kao član hrvatske juniorske štafete 4x100 metara slobodno na Europskom juniorskom prvenstvu osvojio sam broncu te sam na istom natjecanju u disciplini 50 metara slobodno zauzeo peto mjesto. Isti plasman na 50 metara slobodno osvojio sam i na Olimpijskom igrama mladih u Singapuru iste godine. Kao član seniorske reprezentacije redovito nastupam na Europskim i Svjetskim prvenstvima, a kao zapažene rezultate izdvojio bih finale štafete 4x50 metara slobodno na Europskim prvenstvima 2010. i 2013.-e godine (četvrto i peto mjesto) te plasman u polufinala na 50 i 100 metara slobodno (10. i 16. mjesto) 2013.-e godine. A nastupajući za Medicinski fakultet, plivačka sekcija osvojila je treće mjesto 2014.-e te drugo mjesto 2016.-e godine u ekipnoj konkurenciji sveučilišnog prvenstva u Zagrebu.