

Uloga biopsije sjemenika u medicinski pomognutoj oplodnji

Krznarić, Juraj

Master's thesis / Diplomski rad

2014

Degree Grantor / Ustanova koja je dodijelila akademski / stručni stupanj: **University of Zagreb, School of Medicine / Sveučilište u Zagrebu, Medicinski fakultet**

Permanent link / Trajna poveznica: <https://um.nsk.hr/um:nbn:hr:105:092494>

Rights / Prava: [In copyright](#) / [Zaštićeno autorskim pravom.](#)

Download date / Datum preuzimanja: **2025-03-10**



Repository / Repozitorij:

[Dr Med - University of Zagreb School of Medicine Digital Repository](#)



SVEUČILIŠTE U ZAGREBU

MEDICINSKI FAKULTET

Juraj Krznarić

**Uloga biopsije sjemenika u medicinski
pomognutoj oplodnji**

DIPLOMSKI RAD



Zagreb, 2014.

Ovaj diplomski rad izrađen je na Zavodu za histologiju i embriologiju Medicinskog fakulteta u Zagrebu pod vodstvom prof. dr. sc. Davora Ježeka i predan je na ocjenu u akademskoj godini 2013./2014.

Popis i objašnjenje kratica

1. AZFa - čimbenik azoospermije a (engl. Azoospermia Factor a)
2. AZFb - čimbenik azoospermije b (engl. Azoospermia Factor b)
3. AZFc - čimbenik azoospermije c (engl. Azoospermia Factor c)
4. CFTR - bjelančevina koja regulira provodljivost membrane u pacijenata s cističnom fibrozom (engl. Cystic Fibrosis Transmembrane Conductance Regulator)
5. DNK - deoksiribonukleinska kiselina
6. EVAR - godišnje razmnožavanje ptica (engl. Evian Annual Reproduction)
7. FSH - folikulostimulirajući hormon
8. ICSI - injekcija spermija u citoplazmu jajne stanice (engl. Intracytoplasmic Sperm Injection)
9. IMSI - injekcija morfološki probranih spermija u citoplazmu jajne stanice (engl. Intracytoplasmic Morphologically Selected Sperm Injection)
10. IVF - in vitro fertilizacija (medicinska oplodnja)
11. KS - Klinefelterov sindrom
12. LH - luteinizirajući hormon
13. MESA - mikrokirurška aspiracija spermija iz pasjemenika (engl. Microsurgical Epididymal Sperm Aspiration)
14. MPO - medicinski pomognuta oplodnja
15. MSOME - pregled organela pokretnih spermija (engl. Motile Sperm Organelle Morphology Examination)
16. mTESE - mikrokirurška ekstrakcija spermija iz sjemenika (engl. Microsurgical Testicular Sperm Extraction)

17. **NOA - neopstruktivna azoospermija**
18. **OA - opstruktivna azoospermija**
19. **OAT - oligoastenoteratozoospermija**
20. **PESA - perkutana aspiracija spermija iz pasjemenika (engl. Percutaneous Epididymal Sperm Aspiration)**
21. **SCSA - analiza /esej/ građe kromatina spermija (engl. Sperm Chromatin Structure Assay)**
22. **SRR - uspješnost izolacije spermija (engl. Sperm Retrieval Rate)**
23. **SST - biopsija jednog sjemenskog kanalića (engl. Single Seminiferous Tubule Biopsy)**
24. **SZO - Svjetska zdravstvena organizacija**
25. **TEFNA - aspiracija iz testisa tankom iglom (engl. Testicular Fine Needle Aspiration)**
26. **TESA - aspiracija spermija iz sjemenika (engl. Testicular Sperm Aspiration)**
27. **TESE - ekstrakcija spermija iz biopsije sjemenika (engl. Testicular Sperm Extraction)**
28. **TUNEL - metoda obilježavanja TUNEL (engl. Terminal deoxynucleotidyl transferase dUTP nick end labeling)**
29. **TURED - transureteralna resekcija ejakulatornih kanala (engl. Transurethral Resection of the Ejaculatory Ducts)**

Sadržaj

1. Sažetak.....	1
2. Summary.....	2
3. Uvod.....	3
3.1. Epidemiologija neplodnosti.....	3
3.2. Epidemiologija neplodnosti u muškarca.....	4
3.3. Azoospermija.....	4
4. ICSI u liječenju oligo(astenoterato)zoospermije (sindroma OAT).....	8
5. Mikrokirurški pristupi u pacijenta s azoospermijom (PESA, MESA, TESA).....	11
5.1. PESA – Perkutana aspiracija spermija iz pasjemenika.....	11
5.2. MESA – Mikrokirurška aspiracija spermija iz pasjemenika.....	12
5.3. TESA – Aspiracija spermija iz sjemenika.....	13
6. TESE – Ekstrakcija spermija iz biopsije sjemenika.....	14
6.1. Konvencionalna ili „otvorena“ biopsija sjemenika.....	14
6.2. SST – Biopsija jednog sjemenskog kanalića.....	15
7. mTESE – Mikrokirurška ekstrakcija spermija iz sjemenika.....	17
7.1. mTESE i Klinefelterov sindrom.....	18
7.2. Metode predviđanja uspješne izolacije spermija.....	20
7.3. Postoperativne komplikacije biopsije sjemenika.....	22
8. Prva hrvatska iskustva s TESE.....	24
9. Zaključak.....	26
10. Zahvale.....	27
11. Literatura.....	28
12. Životopis.....	30

1. Sažetak

Uloga biopsije sjemenika u medicinski pomognutoj oplodnji

Juraj Krznarić

U ovom diplomskom radu iznesene su spoznaje o epidemiologiji neplodnosti u ljudi, s posebnim osvrtom na situaciju u Republici Hrvatskoj. Rad pobliže opisuje ulogu ICSI metode u liječenju muške neplodnosti. Također se opisuju mikrokirurški postupci koji omogućuju izolaciju spermija iz muškog spolnog sustava kako bi se koristili za gore spomenutu ICSI metodu. Posebna pažnja posvećena je TESE postupku te njegovoj novijoj varijanti, metodi nazvanoj mTESE. Iznesena su i prva hrvatska iskustva s TESE. Rezultati upućuju na činjenicu da je biopsija sjemenika sa krioprezervacijom važna metoda u liječenju neplodnih muškaraca s azoospermijom.

Ključne riječi: biopsija sjemenika, medicinski pomognuta oplodnja, ICSI, TESE

2. Summary

The role of testicular biopsy in human assisted reproduction

Juraj Krznarić

This graduation paper presented the findings on the epidemiology of infertility in humans with a special reference to the situation in the Republic of Croatia. The paper describes in detail the role of ICSI method in the treatment of male infertility. It also describes the microsurgical procedures that allow the isolation of spermatozoa from the male reproductive system to be used for the above-mentioned ICSI method. Special attention was paid to the TESE procedure and its newer variant, the method called mTESE. Herein, the first Croatian experience with TESE were presented. Results indicate that a testicular biopsy with cryopreservation important method in the treatment of infertile men with azoospermia.

Key words: testicular biopsy, assisted reproduction, ICSI, TESE

3. Uvod

3.1. Epidemiologija neplodnosti

Plodnost čovjeka je manja nego u drugih vrsta. Također je zabilježeno blago i trajno opadanje plodnosti, posebice u razvijenom svijetu. Iako su brojna biološka i genetski predodređena zbivanja ključna za plodnost ljudskog bića, treba naglasiti da je plodnost također i pod utjecajem okolišnih i socijalnih uvjeta. Ovdje je jedan od ključnih parametara fertilitet koji se definira kao prosječan broj žive djece koje žena rodi u svojoj reproduktivnoj dobi (15.-45. g). Ako je fertilitet manji od dva, demografska ravnoteža je umanjena. Većina zapadnih zemalja bilježi fertilitet između 1,2 i 2, a u Hrvatskoj je ona posljednjih godina oko 1,38 (1). Razlozi za umanjenu reprodukciju čovjeka se daju podijeliti u dvije kategorije: medicinski čimbenici i nemedicinski čimbenici. Medicinske čimbenike čine biološka i genetska obilježja neke jedinice, a u nemedicinske čimbenike svrstava se socijalna i ekonomska situacija, moderni stavovi i pogledi prema svijetu. Tome treba pridodati mnoge druge neidentificirane čimbenike. Jedan od glavnih faktora neplodnosti je moderni način života u kojem se parovi prekasno odlučuju imati potomke. Danas u Europi žene rađaju prvo dijete 4 do 5 godina kasnije nego prije 20 godina, a čak 20% ima prvu trudnoću tek nakon 35. godine. U Hrvatskoj žene rađaju prvi puta sa 29,2 godine, a 31% svih porođaja događa se između 30. i 35. godine. Samo 14% žena ima 3 ili više djece. U odnosu na Hrvatsku, u Europi je neplodnost češća za 5-7%, a fertilitet umanjena za 0,4-0,7 %. Svjetska zdravstvena organizacija (SZO) ističe da je fekunditet najviši između 20.-27. godine života i iznosi 20-30%. Na umanjenu plodnost također upućuje neprestani porast liječenja medicinski pomognutom oplodnjom koji iznosi 10% godišnje. Samo u 2010. godini u svijetu je obavljeno oko milijun postupaka izvanmaterične oplodnje (in vitro fertilizacija – IVF) (2).

Optimalna plodnost žene traje oko 15 godina, a u muškarca i do 30 godina. Neplodnost nekog para se definira kao izostanak trudnoće nakon jedne godine redovitih odnosa bez zaštite. Učestalost neplodnosti u razvijenim zemljama je u 15-17% parova. U prvoj godini 70-80% parova postiže trudnoću, a u drugoj

samo još 6-7% parova (3). U našoj zemlji neplodnost bilježi do 80 000 parova, dok se godišnje liječi 10-12 tisuća parova. U posljednjih 30 godina učestalost je neplodnosti porasla za 5% (2).

3.2. Epidemiologija neplodnosti u muškarca

Iako se dugo vjerovalo kako su muškarci plodni do kraja života, ustanovljeno je da i njihova plodnost lagano pada starenjem. Već nakon 42. godine sjeme muškarca je lošije kvalitete pa njegova partnerica teže postiže trudnoću. Razlog se pripisuje sljedećim promjenama: padu volumena testisa i broja Leydigovih stanica, smanjenom volumenu ejakulata, smanjenoj koncentraciji, pokretljivosti i morfologiji spermija (pad 0,2-1% godišnje), te padu androgene i spolne funkcije. U Francuskoj je više istraživanja dokazalo da je u posljednjih 50 godina (u dokazano plodnih muškaraca), umanjen volumen i koncentracija spermija za 20-40%. Procijenjeno je da je u darivatelja spermija u zadnjih 15 godina plodnost umanjena 7%, a u proteklih 45 godina je sjeme izgubilo 15% plodnosti. Rezultati meta analize 61 istraživanja povezali su 50%-tno smanjenje broja spermija s učinkom okolišnih čimbenika i nazvali ga „sindromom testikularne disgeneze“. Naime, muški fetus *in utero* je vrlo osjetljiv na endokrine „disruptore“, spojeve i tvari koje umanjuju funkciju sjemenika. Posljedice mogu biti kriptorhizam i hipospadija. Najčešći epigenetski štetni učinci na testikularno i posttestikularno zrenje spermija su: debljina, alkohol, pušenje, droga, kemijski agensi, povišena temperatura radnog okruženja, tvari iz okoliša, zračenje mobitela, endokrinološki poremećaji i stres. U našoj je zemlji učestalost muške neplodnosti prije 30 godina bila 22%, a danas je uzrok neplodnosti u više od 50% parova upravo neplodnost muškarca (2).

3.3. Azoospermija

Azoospermija je potpuni nedostatak spermija i sjemenskih stanica u ejakulatu i urinu (nakon ejakulacije) i obuhvaća 7-8% neplodnih muškaraca. Većina njih ima neopstruktivnu azoospermiju (NOA), dok se opstruktivna azoospermija (OA) susreće u 15-20% pacijenata s azoospermijom (2).

Opstruktivna azoospermija može biti prirođena ili stečena. U većini slučajeva je uzrokovana upalom ili ozljedom sjemenika, dakle stečena. Najčešće su

opstrukcije pasjemenika, često su popraćene aplazijom sjemenovoda. U 82% slučajeva može se naći bar jedna pozitivna mutacija gena povezanog s cističnom fibrozom (CFTR). U tom slučaju najčešće nedostaje distalni dio pasjemenika ili/i sjemenovoda, što je popraćeno s agenezom sjemenskih mjehurića. Akutne ili supkliničke upale pasjemenika su također čest i važan čimbenik. Akutni epididimitis najčešće uzrokuje *Neisseria gonorrhoeae*, dok je za subakutne upale uglavnom odgovorna *Chlamydia trachomatis*. Opstrukcija ejakulatornih kanala je rijetka te se može dijagnosticirati u svega 1-3% slučajeva s opstruktivnom azoospermijom. Neprohodnost ejakulatornih kanala može uzrokovati akutni, supkronični ili kronični upalni proces unutar prostate, sjemenskih mjehurića i/ili mokraćne cijevi. U slučaju opstrukcije ejakulatornih kanala, volumen sjemena je izrazito smanjen, a ejakulat ima snižene vrijednosti fruktoze i kiselog pH. Također, lokalne ili sustavne neuropatije mogu uzrokovati atoniju ampule sjemenovoda i stijenke sjemenskog mjehurića te ejakulatornih kanala. Najčešći je uzrok šećerna bolest. Volumen testisa i serumske vrijednosti FSH u pacijenata s OA u pravilu su normalne (2).

Liječenje OA ovisi o lokaciji opstrukcije. Ako je opstrukcija lokalizirana unutar testisa, najčešće su metode aspiracija spermija tankom iglom (TEFNA) ili biopsija sjemenika s kriopohranom (TESE). Tijekom histološke analize bioptata vidi se očuvani parenhim testisa. Unutar takvog parenhima postoje mnogobrojne zrele spermatide i spermiji koji se mogu upotrijebiti za kombinirani zahvat koji se naziva TESE/ICSI (u istom aktu radi se ekstrakcija/izolacija spermija iz sjemenika i /mikro/injekcija u jajnu stanicu). Smatra se da dugotrajna opstrukcija u pacijenata s OA i nagomilavanje spermija unutar kanalića dovodi do popuštanja čvrstih veza Sertolijevih stanica, što uzrokuje reakciju makrofaga intersticija sjemenika i imunskog sustava.

U slučaju opstrukcije pasjemenika, u obzir dolaze dvije metode aspiracije; PESA (perkutana aspiracija spermija iz epididimisa) i MESA (mikrokirurška aspiracija spermija iz epididimisa). MESA obično omogućuje dovoljno spermija za više ICSI zahvata, ali zahtjeva kirurško-anesteziološki tim te operacijsku salu. PESA je jednostavnija, ali katkada manje pouzdana metoda. Može se

načiniti ambulantno, na način da se tankom iglom („butterfly“) uđe u pasjemenik i aspiriraju spermiji). Oštećenja i opstrukcije liječe se kirurški (vazo-vazostomija ili epididimo-vazostomija)(2). Müllerove ciste, ciste urogenitalnog sinusa i ejakulatornih kanalića moraju se odstraniti kirurški (transuretralna resekcija ejakulatornih kanala, TURED)(4).

Neopstruktivna azoospermija (NOA) je bolest koja također ima više uzroka. Od urođenih poremećaja valja istaknuti sindrom disgeneze sjemenika, kriptorhizam, genetske abnormalnosti (Klinefelterov sindrom, mikrodelecije Y kromosoma). Ozljeda i torzija sjemenika, orhitis, lijekovi, izloženost radijaciji i toplini, sustavne bolesti, varikokela, te abdominalni kirurških zahvati (osobito operacije hernije) mogu uzrokovati NOA. Ne smije se izostaviti i idiopatski oblik. Često se u anamnezi bolesnika s NOA nalazi kriptorhizam i orhidopeksija, potom upale, ozljede i varikokela. Hormonski nalazi često daju sliku hipergonadotropnog hipogonadizma (povišeni FSH i LH), dok je u većini slučajeva vrijednost testosterona normalna. FSH također ovisi o broju spermatogonija; što je spermatogonija više, FSH je normalniji. Poremećaji kao spermatocitni i spermatidni „stop“ obično su difuzno raspoređeni u čitavom parenhimu sjemenika pa tijekom dijagnostičkog postupka pomaže određivanje razine inhibina B. U spomenutim slučajevima NOA, inhibin B je obično snižen, što vrijedi i za pacijente sa normalnim FSH (2).

Kod NOA se posebna pozornost treba usmjeriti na Klinefelterov sindrom (KS, 47,XXY). Uz klasičnu sliku viška kromosoma X moguće su i varijante tog sindroma (46, XY/47, XXY mozaicizam). Sjemenici u bolesnika sa KS su obično izrazito malog volumena i čvrste konzistencije. Sjemenski kanalići imaju sliku sindroma „samo Sertolijevih stanica“, ali se može naći i poneki kanalić s očuvanom spermatogenezom. Unatoč činjenici da je primjenom TESE/ICSI metode rođeno 49 zdrave djece, razvio se i fetus sa slikom 47, XXY. Nalazi preimplantacijske genske dijagnostike upućuju na mnogo veću učestalost kromosomskih anomalija embrija dobivenih TESE/ICSI postupkom u populaciji bolesnika s KS u odnosu na kontrolnu skupinu. Zbog niskih vrijednosti testosterona potrebna je i detaljna endokrinološka obrada i katkada nadomjesna terapija androgenima (2).

Mikrodelecije Y kromosoma zahvaćaju tri regije tog kromosoma nazvane AZFa, AZFb i AZFc (AZF – čimbenik azoospermije). Radi se o najčešćem genskom poremećaju koji dovodi do teške oligospermije ili azoospermije. Neplodni muškarci s koncentracijom spermija $<5 \times 10^6$ morali bi se testirati na mikrodelecije Y kromosoma. Najčešće je pogođena regija AZFc (65-70%), a klinička slika varira od oligospermije do azoospermije. Često se susreću i kombinacije, tj. mikrodelecije regija AZFb i AZFc ili AZFa, AZFb i AZFc (25-30%). Mikrodelecije isključivo zone AZFa su rijetke (5%). Potpuna mikrodelecija regija AZFa i AZFb udružena je sa sindromom „samo Sertolijevih stanica“ ili zastojem spermatogeneze na razini spermatogonija. Ako se otkrije ovaj oblik mikrodelecija, TESE ili mikro TESE zahvat se ne preporučuje jer je izolacija spermija nemoguća. Uobičajene mikrodelecije Y kromosoma se ne povezuju s povećanim izgledima za kriptorhizam ili novotvorinama sjemenika. Mikrodelecija Y kromosoma prenose se na muškog potomka. Veća je učestalost Turnerova sindroma (45,X0) te mozaicizma spolnih kromosoma. Pacijenti često imaju poremećaj vanjskog spolovila, a nalazi sjemenika mogu varirati od oligospermije do azoospermije. Stoga je prije same terapije potrebno gensko savjetovanje (2).

Pri terapiji pacijenata s neopstruktivnom azoospermijom najčešće se primjenjuje otvorena biopsija sjemenika, dok se u težim slučajevima (npr. Klinefelterov sindrom) koristi mikro TESE (mTESE). Uspješnost izolacije spermija iz biopsije sjemenika u populaciji bolesnika s NOA iznosi 50-60%, a kumulativna stopa izlječenja u pacijenata s uspješno izoliranim spermijima kreće se od 70-80% (2).

4. ICSI u liječenju oligo(astenoterato)zoospermije (sindroma OAT)

Jedan od glavnih načina liječenja neplodnosti je medicinski pomognuta oplodnja (MPO). U Republici Hrvatskoj se godišnje liječi oko 10 tisuća parova. Termin medicinski pomognuta oplodnja obuhvaća sve metode liječenja u kojima se pomaže da dođe do oplodnje, trudnoće i porođaja. Metode MPO jesu: intrauterina ili intratubarna inseminacija, izvantjelesna oplodnja (IVF), intracitoplazmatska mikroinjekcija spermija u jajnu stanicu (ICSI), te prijenos gameta ili zigota u jajovod. Za učinkovito liječenje ženske neplodnosti koristi se IVF, a metoda izbora za liječenje muške neplodnosti je ICSI. U svim zemljama IVF/ICSI metode se koriste radi postizanja trudnoće i rođenja djeteta, nikako radi odabira spola djeteta. Razlozi za različitost zakona o MPO-u u pojedinim zemljama temelje se na kulturološkim i vjerskim posebnostima (5,6,7). Današnji uspjeh IVF/ICSI postupka je između 40 i 50%. Veliki napredak u ovom polju je uzrokovalo usavršavanje metode zamrzavanja, odnosno vitrifikacija jajnih stanica ili zametka. Zbog toga se uspješnost IVF/ICSI povećala na 60% (6,8,9). Uspješnost je visoka u mlađih žena, a znatno se smanjuje nakon 38. godine. U četrdesetim je minimalna, a ženama iznad 44. se preporuča uporaba darovanih oocita (2).

Intracitoplazmatsko injiciranje pojedinačnih spermija je metoda izbora liječenja težih oblika neplodnosti u muškarca. Indicirano je kod nekvalitetnog sjemena, kirurški dobivenih spermija iz testisa (PESA; MESA; TESA; TESE), niske oplodnje u IVF postupcima te u liječenju onkoloških bolesnika. ICSI metodom postiže se bolja oplodnja i kod supfertilnih osobina sjemena. Zbog ovoga se danas ICSI koristi u 60-80% svih postupaka izvantjelesne oplodnje. Preporuka je EVAR skupine (2009.g.) da se u nesigurnim okolnostima polovica raspoloživih oocita oplodi s ICSI (10).

Embriji se zamrzavaju polaganom ili brzom metodom (vitrifikacija). Današnji postupci imaju visoku uspješnost u preživljavanju i postizanju trudnoća. Uspjeh kriotransfera kreće se između 30 i 40% (11). Zamrzavanje i odmrzavanje jajnih stanica (pogotovo vitrifikacija) se ubrajaju u uspješne i neizbježne postupke. Treba napomenuti da odmrznuta oocita daje 10% šanse za trudnoću.

Zamrzavanje oocita se koristi pri: liječenju neplodnosti, darivanju jajnih stanica, očuvanju plodnosti onkoloških bolesnica i tzv. „socijalnom zamrzavanju“ (očuvanje osobne plodnosti za dob kada će biti moguća reprodukcija)(2).

ICSI je metoda izvantjelesne oplodnje u kojoj se jedan spermij unosi u citoplazmu jajne stanice savladavanjem bifazne barijere koju čine zona pellucida i stanična membrana jajne stanice. ICSI postupak je metoda izbora u pacijenata sa teškim oblicima oligoastenoteratozoospermije, u slučajevima azoospermije, kada se spermiji dobivaju mikrokirurškim postupcima iz pasjemenika ili sjemenika, u prisutnosti protutijela na spermije te u slučajevima niske stope oplodnje unatoč dobroj kvaliteti ejakulata. Smatra se da zona pellucida predstavlja barijeru za spermije nepravilne građe, koji u pravilu imaju i veću stopu genskih nepravilnosti. Otprilike 10% spermija plodnog muškarca ima višak ili manjak broja kromosoma (aneuploidija), ali je udio novorođenčadi s kromosomskim nepravilnostima manji od 1% (12). Muškarci s azoospermijom ili teškim oblikom oligozoospermije morali bi se prije ICSI postupka podvrgnuti citogenetskom probiru zbog toga što je njihov rizik od prijenosa genskih nepravilnosti veći nego u muškaraca s blažim nepravilnostima sjemena. U bračnih parova s neobjašnjenom neplodnošću više stope oplodnje postignute su ICSI postupkom u odnosu na uobičajeni IVF postupak, dok u parova s graničnim nalazima spermioograma ovakva korist nije opažena (13).

Indikacije za ICSI postupak s ejakuliranim spermijima su:

- Manje od 5 milijuna spermija/ml ejakulata
- Manje od 4% spermija normalne građe
- Manje od 2 milijuna pokretnih spermija u ejakulatu
- Izostanak oplodnje u prethodnom IVF postupku

U novije vrijeme funkcionalna evaluacija spermija dobila je poticaj pomoću testova za procjenu oštećenja DNK. Ti testovi su: „comet“ (gel elektroforeza), TUNEL (fluorescentno ozračivanje), SCSA, te akridin orange i anilin modri (boje za DNK). „Comet“ i TUNEL su izravne metode za otkrivanje

oštećenja/prekida DNK. SCSA i DNK boje su posredne metode za analizu građe kromatina.

U potrazi za „idealnim“ spermijem, uvedena je metoda MSOME (pregled morfologije organela pokretnog spermija) te IMSI (intracitoplazmatska injekcija spermija na osnovi njihovog morfološkog probira). Metoda se temelji na pregledu spermija prije injekcije na povećanju od x6000 (uobičajeni ICSI radi se na povećanju x400) i probiru morfološki optimalnog spermija za ICSI. Više je studija pokazalo povećanu fertilizaciju i implantaciju koristeći se ovom metodom. Nasuprot tomu Palermo et al., 2011. (koristeći se multicentričnom analizom) nisu pronašli bolju fertilizaciju, kvalitetu embrija, ni višu stopu trudnoća primjenjujući IMSI (2). Oni pojavu vakuola u spermijima (najčešću abnormalnost nađenu s MSOME-om) objašnjavaju kao fiziološku posljedicu razvoja spermija. Degradacija stanične membrane i oštećenje akrosomske reakcije vidljive su čak u 90% normalnih plodnih donora (2). Dokazani napretci u embriološkim postupcima su odabir kompetentnih gameta, kultura zametka, klasifikacija kvalitete zametaka i probir vitalnih zametaka (2).

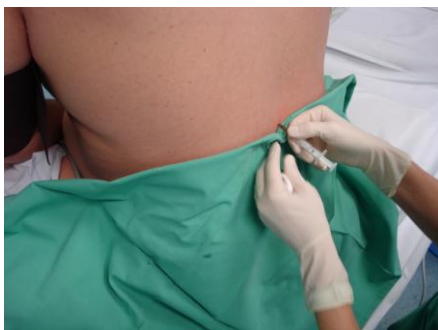Jajne stanice predodređene za ICSI postupak inkubiraju se barem jedan sat nakon aspiracije nakon čega započinje čišćenje jajnih stanica od stanica kumulusa ooforusa (denudacija). Nakon denudacije, analizira se status zrelosti stanice pod mikroskopom, premješta se u četverozdenčane ploče za IVF te slaže u inkubator gdje ostaju barem jedan sat prije ICSI postupka. Odabrani se spermij imobilizira te aspirira u mikropipetu. Pipetom za pridržavanje jajna se stanica učvrsti tako da je polarno tjelešce (metafaza druge mejotske diobe) na poziciji 6 sati. Spermij se dovede na vrh mikroinjekcijske mikropipete te se jajna stanica ubode na poziciji 3 sata, prodire kroz zonu pellucidu i oolemu, aspirira mala količina citoplazme te injicira citoplazma i spermij. Zatim se jajne stanice prebacuju u četverozdenčane komore, gdje ostaju do ocjene oplodnje (2).

5. Mikrokirurški pristupi u pacijenata s azoospermijom (PESA, MESA, TESA)

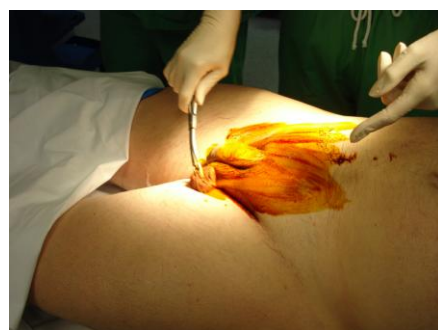
5.1. PESA – Perkutana aspiracija spermija iz pasjemenika (Percutaneous Epididymal Sperm Aspiration)

Opis tehnike

Skrotum se očisti antiseptičkim sredstvom, te se zatim temeljito ispiru fiziološkom otopinom kako bi se uklonio rezidualni antiseptik. Pod lokalnom anestezijom palpira se glava pasjemenika i stabilizira se između palca i kažiprsta. Zatim se izvodi punkcija (direktno kroz kožu skrotuma) pomoću 26-G iglom pričvršćenom za tuberkulinsku špricu. U njoj se nalazi 0,1 ml medija za ispiranje sjemena. Iglu treba polagano i nježno uvoditi u kanal epididimisa. U isto vrijeme asistent povlači dršku šprice i lagano stvara usisnu silu. Ponekad se mogu opaziti kapljice tekućine kako ulaze u špricu, ali je u nekim slučajevima aspirat iz epididimisa tako oskudan da se uopće ne vidi golim okom. Sadržaj šprice se nježno izbacuje u zdjelicu i pregledava se za nalaz spermija. Ako pokretni spermiji nisu pronađeni, zahvat se ponavlja na drugom mjestu glave epididimisa. Kod opstruktivne azoospermije kvalitetniji spermiji se dobivaju iz proksimalnog dijela pasjemenika, dok u distalnim dijelovima kvaliteta pada. Budući da je ova procedura „na slijepo“, ponekad treba izvršiti više zahvata dok se ne dobiju spermiji odgovarajuće kvalitete.



Slika 1. Epiduralna anestezija postupka



Slika 2. Higijenske mjere prije operacijskog

(originalne snimke prof. dr.sc. Davora Ježeka)

Prednosti PESA metode su njezina jednostavnost i kratko vrijeme izvođenja. Budući da se ne radi o „otvorenom“ kirurškom zahvatu, može se ponavljati ukoliko je to potrebno.

Nedostatci PESA metode su nepreciznost pri uvođenju igle budući da se operater orijentira isključivo palpacijom epididimisa, pa se zbog toga kanal koji sadrži spermije može i promašiti. Također, kod pacijenata u kojima je prisutna aplazija kanala vjerojatnosti uspješne aspiracije su vrlo male. Nadalje, postoji mogućnost slučajne punkcije krvne žile te kontaminacije uzorka crvenim krvnim stanicama (14,15,16,17,18).

5.2. MESA – Mikrokirurška aspiracija spermija iz pasjemenika (Microsurgical Epididymal Sperm Aspiration)

Opis tehnike

Nakon incizije skrotuma, prikaže se pasjemenik. Zatim se pod nadzorom operacijskog mikroskopa načini incizija u tunici epididimisa i mobilizira se dio kanala pasjemenika. Spomenuti dio kanala se zareže te se aspirira tekućina koja se u njemu nalazi. Nakon što se prikupi dovoljno tekućine, kanalić se zatvara mikrošavovima. Ako u tekućini dobivenoj iz pasjemenika spermiji nisu pronađeni, prelazi se na sljedeći dio kanala. Ukoliko se pri istoj operaciji odluči da MESA neće uroditi zadovoljavajućim rezultatima, odmah se može preći na TESA ili TESE metodu.

Prednosti MESA metode su njezina preciznost (zbog vizualizacije), te znatno umanjeni izgledi za komplikacije (npr. povreda krvnih žila). Također se može izvoditi na više točaka kanala pasjemenika. Veliki broj pokretnih spermija se može dobiti i krioprezervirati za buduće ICSI postupke. Teoretski je moguća i ponovna aspiracija iz istog dijela kanala (pri nekom kasnijem zahvatu) ako je taj dio pasjemenika odgovarajuće mikrokirurški zbrinut nakon zahvata, ali za to još ne postoje konkretni dokazi.

Osnovni nedostatak MESA metode je činjenica što je vremenski vrlo zahtjevna. Također je neizbježan operacijski mikroskop, uvježbani androloški kirurg/urolog i anesteziolog (14,15,16,17,18).

5.3.TESA – Aspiracija spermija iz sjemenika (Testicular Sperm Aspiration)

Opis tehnike

Pod lokalnom anestezijom, 22-G butterfly igla se uvodi u tkivo testisa dok se u isto vrijeme vrši aspiracija špricom od 20 mL. Nakon aspiracije, dobivena tekućina se analizira tj. provjerava se da li u njoj ima spermija. Ako je nalaz negativan ili količinski nedovoljan, na kontralateralnom testisu se provodi TESA ili TESE metoda. TESA se primarno koristi kod muškaraca sa opstruktivnom azoospermijom, ali se može koristiti i kod neopstruktivne azoospermije. Kako bi se tijekom uvođenja igle izbjegle krvne žile i tako smanjili izgledi za stvaranje hematoma, često se koristi ultrazvuk (obojeni dopler) kao metoda navođenja za pravilnu aspiraciju. Neki operateri također koriste i lupu kojom si olakšavaju snalaženje po tkivu i lakše izbjegavaju krvne žile.

Prednosti TESA metode su te što je jednostavna, minimalno invazivna, ne traži posebnu opremu, brzo se nauči te je relativno lako primjenjiva.

Nedostatak TESA metode je ta što se radi o postupku „na slijepo“ ukoliko se ne koristi ultrazvuk. Posljedično može nastati hematocela (ako dođe do oštećenja krvne žile). Višestruki mehanički manevri iglom također mogu napraviti opsežno oštećenje parenhima sjemenika i uzrokovati krvarenje unutar testisa. TESA metoda često nije uspješna u muškaraca s neopstruktivnom azoospermijom, a kod kojih su kasnije izvedenom biopsijom dokazani spermiji u tkivu testisa (14,15,16,17,18).

6. TESE – Ekstrakcija spermija iz biopsije sjemenika (Testicular Sperm Extraction)

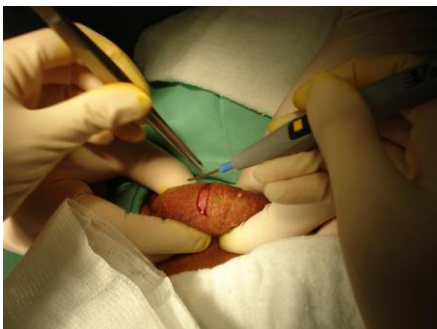TESE metoda je metoda izbora u pacijenata s neopstruktivnom azoospermijom. Temelji se na pretpostavki da unutar testisa ovih pacijenata postoje višestruka sjela očuvane spermatogeneze koja sadrže sjemenske kanaliće sa zrelim spermatidama i spermijima, stanicama sposobnim za oplodnju jajne stanice ICSI metodom. Preporuča se uzimanje višestrukih biopsija jer su tako povećani izgledi za pronalazak spermija koji posjeduje reproduktivni potencijal. Treba napomenuti da, iako točna lokacija gdje bi bilo optimalno izvoditi biopsiju ne postoji, neka istraživanja zagovaraju sredinu testisa kao područje sa najvećom uspješnošću izolacije spermija, SRR (Sperm Retrieval Rate).

Nadalje, neke IVF klinike preporučuju da se TESE izvodi dan prije uzimanja jajnih stanica jer smatraju da čuvanje tkiva u inkubatoru preko noći pomaže spermijima da dobiju mobilnost.

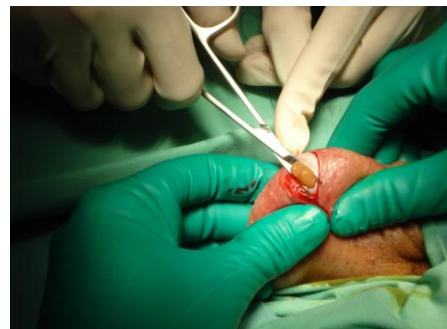6.1. Konvencionalna ili „otvorena“ biopsija sjemenika

Opis tehnike

Pod lokalnom anestezijom radi se incizija skrotuma, zatim incizija tunika te se vrši lagani pritisak na testis. Posljedično će se prikazati tkivo testisa čiji se dio izrezuje i uzima kao uzorak. Konačno se šavovima zatvaraju ranije napravljeni rezovi.

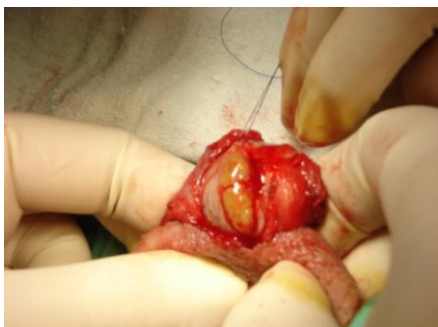

Slika 3. Početna incizija skrotuma

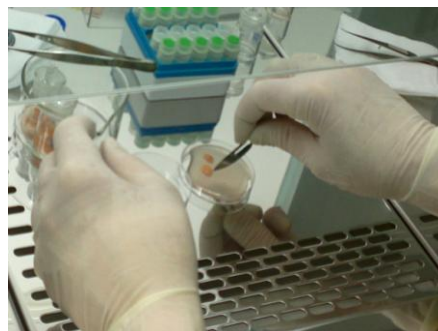

Slika 4. Biopsija tkiva testisa

(originalne snimke prof. dr.sc. Davora Ježeka)



Slika 5. Šivanje incizije obradu



Slika 6. Priprema uzoraka za daljnju

(originalne snimke prof. dr.sc. Davora Ježeka)

Prednosti konvencionalne TESE metode su te što je relativno jednostavno izvediva i pomoću nje se dobiva oveća količina tkiva sjemenika.

Nedostatci konvencionalne TESE metode su činjenica da se radi o otvorenom kirurškom zahvatu koji za sobom povlači moguće komplikacije kao i svi ostali otvoreni zahvati. Nadalje, za vrijeme zahvata postoji mogućnost oštećenja krvnih žila. Budući da se radi o ograncima testikularne arterije koje opskrbljuju pojedine režnjice testisa, višestruke biopsije mogu uzrokovati oštećenje funkcije sjemenika i niske razine testosterona u prvih 3-6 mjeseci nakon operativnog zahvata (14).

6.2. SST- Biopsija jednog sjemenskog kanalića (Single seminiferous tubule biopsy)

Opis tehnike

Pod lokalnom anestezijom radi se incizija skrotuma i prikazuje se testis. Vrš se punkcija na avaskularnom području tunike iglom 26G. Mikro forcepsom proširi se rupa načinjena punkcijom dok se ne pojavi izdanak/“čvorić“ sjemenskog kanalića (*tubulus seminiferous contortus*). Zatim se čvorić izvlači mikro forcepsom i promatra pod operacijskim mikroskopom. Ako se kanalić/i čine adekvatni, još se više tubula izvlači iz tog područja. Zatim se izrezuju, komadaju i pregledavaju se s ciljem da se pronađu spermiji. U slučaju da je područje pozitivno na spermije, vadi se još tubula iz okolnog područja. Ako spermiji nisu nađeni, ili ako je kanalić fibrotičan, vrši se punkcija na drugom mjestu te se tamo promatraju tubuli. Ovaj postupak se ponavlja dok se ne

pronađu spermiji ili dok cijela površina testisa nije istražena. Šivanje tunike nije potrebno budući da su otvori proizvedeni iglom izrazito mali. U slučajevima u kojima je cijeli testis podlegao fibrozi, neće biti moguće pronaći sjemenske kanaliće. U tom slučaju vrši se proširena SST tehnika – otvor napravljen iglom se dodatno širi mikro forcepsom te se istim ulazi što je dublje moguće u tkivo testisa u potrazi za kanalićima.

Prednosti SST metode su u tome što dopušta ekstenzivno pretraživanje tkiva testisa i uzimanje uzorka, a nema težeg oštećenja tunike budući da se iglom stvaraju mali otvori. Također su mogućnosti oštećenja krvnih žila male pa se zbog toga bez straha od oštećenja vaskularizacije tkiva testisa mogu vršiti višestruke biopsije.

Nedostatci SST metode su u tome što je to otvoreni kirurški zahvat. Također treba napomenuti da se kod proširenog SST zahvata u dubinu testisa ulazi bez metode navođenja ili „na slijepo“ (14).

7. mTESE – Mikrokirurška ekstrakcija spermija iz sjemenika (Microsurgical testicular sperm extraction)

mTESE je napredna verzija TESE metode koja koristi mikrokirurške tehnike za otkrivanje pojedinih sjemenskih kanalića koji se čine održane građe te se u njima vrlo vjerojatno odvija potpuna spermatogeneza. Jedan od glavnih razloga primjene ove metode je nastojanje da se oštećenje tkiva sjemenika svede na minimum. Ujedno se na taj način može povećati uspješnost ekstrakcije spermija u pacijenata sa izrazito opsežnim promjenama u parenhimu sjemenika (neopstruktivna azoospermija, Klinefelterov sindrom i sl.). Ključna prednost mTESE je mogućnost izvođenja precizne hemostaze. Također je učinkovita u pacijenata kod kojih konvencionalna TESE metoda nije dala zadovoljavajuće rezultate.

Opis tehnike

Postupak se zove Schlegelova metoda. Nakon reza skrotuma i ovojnice (t. vaginalis) prikaže se tunika albuginea. Ova ovojnica se također zareže ekvatorijalno, na granici između susjednih režnjica. Pri tome se izbjegavaju veće krvne žile koje se granaju iz područja medijastinuma sjemenika (glavni ogranci testikularne arterije). Dugački rez tunike vaginalis i albugineae ima za cilj prikazati veću količinu parenhima muške spolne žlijezde. Na taj se način olakšava pristup sjemenskim kanalićima. Nakon prikaza kanalića, ovi se nježno razdvajaju i pregledavaju pod operacijskim mikroskopom (uvećanje x15). Fibrozno promijenjeni kanalići se razlikuju od onih održane građe jer su znatno uži i blijeđi pa se njih pod kontrolom operacijskog mikroskopa nastoji zaobići. Sjemenski kanalići održane građe su većih dimenzija i oni se ciljano bioptiraju. Uzorci se prebacuju u manje Petrijeve posude te se kontrolira prisutnost spermija. Ovaj postupak se ponavlja sve dok se skupi odgovarajuća količina spermija. Na kraju se tunike i skrotum zatvaraju šavovima (15,16,17,18).

Prednosti mTESE metode su u tome što se čini biopsija samo potencijalno zdravih tubula tako da je oštećeno mnogo manje tkiva testisa. Bitno je naglasiti da je zbog korištenja mikroskopa također jednostavnije prikazati krvne žile.

Izbjegavanje njihovog oštećenja (čija je posljedica fibroza okolnog tkiva), omogućuje minimalno oštećenje parenhima sjemenika tijekom zahvata (14).

Glavni nedostatak mTESE metode je moguća pojava devaskularizacije i fibroza testisa unatoč maloj površini oštećenja nastalom pri biopsiji. Također je bitno naglasiti da je mTESE metoda veoma zahtjevna i traži znatnu izvježbanost i iskustvo da bi se mogla ispravno izvesti (14).

Ishodi i rezultati mTESE metode

Pri usporedbi uspješnosti izolacije spermija (SRR) konvencionalne TESE i mTESE metode, jedna od retrospektivnih studija je dokazala da je mTESE metoda superiorna u muškaraca s volumenom testisa ispod 10ml (42% naprama 27%). U studiji iz 1999. godine uspoređena je skupina od 22 pacijenta koji su bili podvrgnuti uobičajenoj otvorenoj biopsiji sjemenika (višestruke biopsije, TESE) sa skupinom 27 pacijenata kod kojih je primjenjena mTESE metoda. Rezultati su ukazali na znatnu prednost mTESE metode u pogledu pronalaska spermija (63% naprama 45%). Komparativna studija od 116 ispitanika ukazala je na značajno veću stopu pronalaska spermija pri mTESE metodi (47% naprama 30%). Dosadašnja najveća studija mTESE metode (rezultati 792 postupaka), pokazala je visoku stopu pronalaska spermija od 60% (18). Potrebno je naglasiti kako su izgledi za uspjeh veći u pacijenata čija je prva metoda liječenja mTESE nego u onih koji su prije mTESE metode bili liječeni konvencionalnom TESE metodom (19). Ramasamy i Schlegel su objavili rezultate koji pokazuju da je mTESE bila uspješna u 56% muškaraca kod kojih spermiji nisu bili nađeni u prijašnje jedne do dvije biopsije, i u 23% muškaraca kod kojih ove stanice nisu bile izolirane tijekom tri do četiri biopsije (20).

7.1. mTESE i Klinefelterov sindrom

S prevalencijom 1:660, Klinefelterov sindrom (KS) je najčešća aberacija spolnih kromosoma među neplodnim muškarcima. Također je česti uzročnik hipogonadizma. KS se može manifestirati odgođenim spolnim sazrijevanjem, iznadprosječnom tjelesnom visinom, poteškoćama u učenju, problematičnim ponašanjem, varikozitetima, pretiulošću, dijabetesom, leukemijom, a povećani

su i izgledi za nastanak ekstragonadalnih tumora germinativnog porijekla i karcinoma dojke (20 puta češće nego u zdravih muškaraca). 80% muškaraca sa KS ima kariotip 47,XXY (ne-mozaični), a ostalih 20% su ili 47,XXY/46,XY mozaici ili imaju još izraženiju aneuploidiju spolnih kromosoma. Istraživanja razina hormona ističu smanjen testosteron u serumu i povišene razine luteinizirajućeg hormona (LH) i hormona stimulacije rasta folikula odnosno spermatogeneze (FSH). Histološki nalaz na testisu često pokazuje sklerozirana područja i hijalinizaciju sjemenskih kanalića (21).

1996. je objavljen rad u kojem se opisuje prvi uspješni TESE postupak na ne-mozaičnom KS pacijentu. Tournaye i suradnici su objavili uspješnu ekstrakciju spermija u 4 od 9 KS pacijenata (44,4%) postupkom konvencionalne TESE (22). Reubinoff i suradnici su 1998. objavili uspješnu ekstrakciju spermija u 4 od 7 KS pacijenata punkcijom sjemenika tankom iglom (23).

Od tada je provedeno više studija o mTESE postupcima na KS pacijentima. Schiff i suradnici su objavili impresivnu stopu izolacije spermija od 69,0% (24). Treba napomenuti da je ovo istraživanje uključivalo i pacijente s mozaicizmom. U drugom istraživanju (bez pacijenata s mozaicizmom) uspješna izolacija spermija bila je u 52,4% slučajeva (od 21 pacijenta koji su sudjelovali u istraživanju). Također je ustanovljeno da su više uspjeha imali zahvati provedeni na mlađim nego na starijim pacijentima.

U svih pacijenata kod kojih je mTESE postupak bio uspješan, mogla su se otkriti žarišta spermatogeneze u proširenim i nešto tamnijim sjemenskim kanalićima koji su bili okruženi atrofiranim i fibroznim tkivom. mTESE izrazito je korisna u pacijenata sa KS. U slučaju neopstruktivne azoospermije, odsutnost homogenog izgleda tkiva sjemenika jako je važna za mTESE metodu. Tada se mikroskopom može lakše naći područje tkiva koje potencijalno ima razvijenu spermatogenezu.

Preporuča se da terapija testosteronom kod KS pacijenata bude ukinuta barem 6 mjeseci prije mTESE postupka, kako bi se potakao rast proizvodnje endogenog gonadotropina. Ujedno se na taj način reaktivira spermatogeneza u potencijalno morfološki i funkcionalno očuvanim sjemenskim kanalićima.

Treba naglasiti da ne postoje čvrsti dokazi za ovu preporuku, te da je moguća posljedica prestanka terapije testosteronom simptomatski hipogonadizam (21).

7.2. Metode predviđanja uspješne izolacije spermija

Dokazano je da ne postoji statistički bitna razlika u volumenu sjemenika u pacijenata s neopstruktivnom azoospermijom u kojih su spermiji uspješno ekstrahirani i u onih u kojih nisu.

Ultrazvuk visoke rezolucije (obojeni dopler) izveden prije samog TESE postupka se u zadnje vrijeme pokazao kao izvrsna metoda pretrage jer je moguće odrediti dijelove parenhima sjemenika koji su dobro prokrvljeni te imaju veće izgleda da su ujedno i područja očuvane spermatogeneze. Ova tehnika je korisna jer može smanjiti količinu izvedenih biopsija i posljedično umanjiti oštećenje tkiva testisa.

Najkorisniji čimbenik u predviđanju uspjeha TESE postupka je histološki nalaz. Ukoliko se radi samo dijagnostička biopsija testisa, ona može dovesti do upalnih promjena (između ostalog, autoimunog orhitisa), hematoma, fibroze parenhima i/ili trajne devaskularizacije testisa. Stoga TESE postupak obvezatno uključuje i krioprezervaciju bioptičkih uzoraka, kako se biopsija ne bi morala ponavljati samo za terapijske svrhe.

Ostali prediktivni faktori za uspješnu izolaciju spermija su: preboljeli orhitis, volumen testisa, dob u kojoj je izvršena orhidopeksija (u slučaju kriptorhizma), KS i mikroleucije Y kromosoma (AZF).

Općenito, uspješnost izolacije spermija (SRR) TESE metodom u muškaraca koji su bolovali od kriptorhizma je niža nego u muškaraca koji imaju neopstruktivnu azoospermiju, ali bez kriptorhizma. Izgledi za izolaciju spermija iz biopsije sjemenika muškaraca sa KS također su niži nego u muškaraca sa 46XY genotipom i neopstruktivnom azoospermijom. Još treba naglasiti da je

uspješnost pronalaska spermija kod potpune mikrolelecije regije AZFa i b Y kromosoma 0%.

Bitan serumski parametar proučavan u prvim godinama razvoja TESE metode bio je FSH. Općenito rečeno, serumska koncentracija FSH je obrnuto proporcionalna aktivnosti spermatogeneze. Veći broj studija pokazao je kako povišeni FSH upućuje na nisku vjerojatnost ekstrakcije spermija. Iz toga se može zaključiti kako je FSH važan čimbenik u predviđanju uspjeha TESE metode.

Iako vrijednost FSH u krvnom serumu ima prediktivnu vrijednost u procjeni spermatogeneze općenito, ona nije odraz funkcije izoliranih područja održane spermatogeneze. Stoga odnos razine FSH i prisutnost spermatogeneze (u slučaju neopstruktivne azoospermije i muškaraca sa KS) nisu u direktnom odnosu i ne može se koristiti kao apsolutno pouzdani prediktivni faktor (18).

Serumski FSH ima ograničenu prediktivnu vrijednost za uspješnost mTESE postupka. Ramasamy i suradnici su objavili da je uspješnija ekstrakcija spermija u muškaraca s neopstruktivnom azoospermijom bila kad je FSH bio viši od 15 IU/ml nego kod muškaraca sa FSH nižim od 15 IU/ml (25). Treba napomenuti da niža razina FSH može biti odraz većeg broja Sertolijevih stanica u većem testisu pa je zbog toga negativna povratna sprega jača i uzrokuje supresiju tog gonadotropina. Svi ovi rezultati upućuju na to da FSH ne može ukazivati na održanu spermatogenezu (primjerice, na razini jednoga sjemenskog kanalića) i zbog toga se ne bi trebao koristiti kao prediktor uspjeha ekstrakcije spermija, osobito u slučaju mTESE.

Inhibin B se pokazao kao nešto osjetljiviji indikator spermatogeneze nego FSH. Radi se o hormonu kojeg izlučuju Sertolijeve i Leydigove stanice. U slučaju razvijene spermatogeneze ima visoke vrijednosti i djeluje negativnom povratnom spregom na prednji režanj hipofize, snizujući FSH. Unatoč određenoj prediktivnoj vrijednosti, ustanovljeno je da se sama razina inhibina B (ili u kombinaciji sa FSH) ne može koristiti kao izrazito pouzdani prediktor uspješnog ishoda TESE postupka u muškaraca sa neopstruktivnom azoospermijom (18).

Promjene vezane uz dob i starenje uglavnom uključuju smanjen volumen testisa, oštećenu spermatogenezu, skraćenje, zadebljanje i fibrozu sjemenskih kanalića. Tu su također i fokalni mononuklearni orhitis, dilatacija rete testis i povećana incidencija azoospermije. Medijan godina starosti za uspješne postupke ekstrakcije spermija je 31 a za neuspješne 38. Prema tome, nakon 35. godine izgledi za uspješan postupak ekstrakcije spermija drastično padaju. Ramasamy i suradnici (26) su došli do zaključka da su izgledi za ekstrakciju spermija pri mTESE postupku najveći u prva 2 sata izvođenja operacije.

Može se zaključiti da trenutno gotovo niti jedna metoda predviđanja nije apsolutno precizna za mTESE postupak u NOA i KS pacijenata. Najtočniji čimbenik za sada je nalaz genetskih lezija (mikrodelecije Y kromosoma AZFa ili AZFb) (18).

7.3. Postoperativne komplikacije biopsije sjemenika

Parenhim sjemenika krvlju opskrbljuju testikularna i kremasterična arterija te arterije d. deferensa koje probijaju i prolaze kroz tuniku albugineju i njezine septe (nepotpuno razdvajaju režnjice muške spolne žlijezde). S obzirom na takvu anatomiju krvotoka testisa, višestruke biopsije povećavaju rizik oštećenja tkiva. Najčešći su problemi prekid cirkulacije testisa i/ili atrofija zbog pritiska nastala oticanjem i stvaranjem hematoma (najčešće se nakuplja krv u tunici albugineji). Razvoj navedenih hematoma se prati ultrazvukom, a oni su vidljivi čak i do 3 mjeseca nakon kirurškog zahvata. Harrington i suradnici (27) su primjetili krvarenje unutar sjemenika u 29% pacijenata poslije TESE zahvata i 7% pacijenata nakon punkcije tankom iglom. Nekolicina studija je zabilježilo manju incidenciju hemoragijskih komplikacija poslije mTESE u usporedbi s konvencionalnom TESE metodom. Što se tiče fibroznih promjena, više istraživanja je ultrazvukom dokazalo stvaranje ožiljaka u tkivu testisa. Schlegel i Su (28) su uz pomoć ultrazvuka zabilježili nastajanje ožiljaka testisa, otežanog krvnog protoka i devaskularizacije (u pacijenata s neopstruktivnom azoospermijom) 3 mjeseca nakon biopsije sjemenika. Tijekom spomenutog razdoblja nakon TESE postupka, u 82% promatranih pacijenata nađene su na

mjestu biopsije patološke promjene parenhima koje su izgledale kao upala ili hematoma u stadiju povlačenja.

Uklanjanje manje količine tkiva sjemenika mTESE postupkom (u usporedbi s konvencionalnim TESE postupkom) bi moglo smanjiti rizik nastanka ranije spomenutih komplikacija. Komparativna studija temeljena na ultrasonografiji testisa unutar 6 mjeseci od TESE postupka pokazala je da je mTESE znatno manje invazivna nego konvencionalna TESE metoda. Slični rezultati dobiveni su u drugoj studiji u kojoj su zabilježene žarišne lezije u skupini pacijenata liječenom konvencionalnim TESE postupkom (18). Ovih žarišnih lezija u skupini pacijenata podvrgnutih mTESE postupku uopće nije bilo. Velika studija od 435 pacijenata sa neopstruktivnom azoospermijom koji su bili podvrgnuti TESE ili mTESE postupku, pokazala je da je bilo znatno manje akutnih i kroničnih promjena u mTESE skupini (18).

Što se tiče hormonalnih promjena, Ramasamy i suradnici su ustanovili da kod pacijenata sa neopstruktivnom azoospermijom dolazi do pada razine testosterona nakon biopsije sjemenika. Međutim, vrijednosti ovog hormona u krvnom serumu vrata se u potpunosti na prijašnje vrijednosti otprilike 18 mjeseci nakon operacije (18). Slična je situacija u pacijenata sa Klinefelterovim sindromom; razine testosterona u serumu se za 18 mjeseci vrata na otprilike 75% razine prije TESE zahvata. Također je zamijećeno da kod pacijenata sa neopstruktivnom azoospermijom serumske vrijednosti FSH znatno porastu nakon mTESE zahvata, dok LH ostaje otprilike jednak. Porast razine FSH se pripisuje mogućem oštećenju sjemenskih stanica u blizini mjesta biopsije. Zanimljivo je da u pacijenata sa KS nisu zabilježene promjene u koncentraciji FSH i LH (18).

8. Prva hrvatska iskustva s TESE

Program biopsija sjemenika pri Kliničkom bolničkom centru „Zagreb“ odobren je u veljači 2013. od strane Ministarstva zdravlja, nakon opsežne inspekcije novo osnovane Banke sjemenika. Pri tome su primijenjeni kriteriji Europske Unije čija legislativa pažljivo regulira područje humane reprodukcije. Tijekom 2013. i 2014. godine (zaključno sa 9. svibnjem 2014. godine) na Klinici za urologiju Medicinskog fakulteta Sveučilišta u Zagrebu i KBC „Zagreb“ (uz suradnju Odjela za metode pomognute oplodnje Klinike za ženske bolesti i porode Sveučilišta u Zagrebu i KBC „Zagreb“) u 56 neplodnih muškaraca načinjena je „otvorena“ biopsija sjemenika. Valja naglasiti da se radi o skupini izrazito teških pacijenata od koji je značajan broj imao prijašnje zahvate na testisu (punkciju tankom iglom ili biopsiju). U 17 parova primijenjen je kombinirani TESE/ICSI postupak (tablica).

Broj prebačenih TESE uzoraka u Kliniku za ženske bolesti i porode, Petrova	17
Broj pacijenata u postupcima	16
Godine pacijentica u postupcima (prosječna vrijednost)	33,42
Godine TESE pacijenata u postupcima (prosječna vrijednost)	34,57
Broj dobivenih oocita po pacijentici (prosječna vrijednost)	6,4
Broj oocita u 2. mejotskoj diobi (prosječna vrijednost)	4,7
Broj embriotransfera (ET) po pacijentici	1,64
Broj pacijentica s ET/broj postupaka	17/21 (80%)
Broj pacijentica s krio oocitama	2
Broj trudnoća/broj parova u postupcima	4/16 (25%)

Trudnoće su ostvarene kod četiri (4) bračna para, od kojih je za sada jedna trudnoća uspješno dovršena. Još jedna trudnoća ostvarena je u ovlaštenoj zdravstvenoj ustanovi uz dozvolu Nacionalnog povjerenstva za medicinsku (pomognutu) oplodnju.

9. Zaključak

Muška neplodnost je oduvijek bila problem, kako na razini ljudske vrste, tako i na razini samoga pojedinca. Iako nije učestala toliko da bi ugrozila samu egzistenciju čovječanstva, ona je izvor nelagode, frustracije i nezadovoljstva mnogih parova diljem svijeta. Budući da je jedan od zadataka humane medicine i poboljšanje kvalitete života, poticanje usavršavanja umijeća umjetne oplodnje je poželjno. Tokom ovog rada upoznali smo najmodernije kirurške tehnike koje omogućuju pronalazak i ekstrakciju potencijalno kompetentnih muških gameta. Istraživanja su pokazala i više nego zadovoljavajuće rezultate koji ukazuju da biopsija testisa ima veliku ulogu u procesu uspješne medicinski pomognute oplodnje.

Jedna od osnovnih potreba ljudske vrste jest stvaranje potomstva pa bih, kao završnu misao, želio istaknuti da su mikrokirurške metode biopsije testikularnog tkiva obećavajuće područje. One znatno olakšavaju cijeli postupak medicinski pomognute oplodnje. Smatram kako će daljnji razvoj ovih tehnika ultimativno pomoći mnogim parovima koji bez intervencije moderne medicine ne bi mogli realizirati svoju želju i potrebu za roditeljstvom.

10. Zahvale

Zahvaljujem mentoru, prof. dr.sc. Davoru Ježeku, na pomoći prilikom pisanja ovog diplomskog rada i literaturi koju mi je stavio na raspolaganje. Također se zahvaljujem dr.sc. Patriku Staniću koji mi je pomogao u prikupljanju podataka na Odjelu za metode pomognute oplodnje KBC „Zagreb“.

11. Popis literature

- 1) Šimunić V. i sur. Kontracepcija i reprodukcijsko zdravlje, FotoSoft, Zagreb, 2002.
- 2) Šimunić V. i sur. Reprodukcijska endokrinologija i neplodnost, Medicinski pomognuta oplodnja, IVF, Školska knjiga, Zagreb, 2012.
- 3) Šimunić V. i sur. Ginekologija, Ljevak, Zagreb, 2001.
- 4) Esteves SC. Agarwal A. Novel concepts in male infertility. International Brazillian Journal of Urology., 2011. 21385475, 37(1):5-15
- 5) Strauss J.F. i Barbieri R.L. Yen and Yaffe's Reproductive endocrinology, 6th ed., Saunders, Philadelphia, 2009.
- 6) Carrell D, Peterson C.M. Reproductive endocrinology and infertility, Springer, New York, 2010.
- 7) Velde E, Burdorf A, Nieschlag E. et al. Is human fecundity declining in Western countries? Hum. Repr. 2010;25:1348-53.
- 8) Gardner D.K., Rizk B.R., Falcone T. Human assisted reproductive technology, Cambridge, 2011.
- 9) Racowsky C., Schlegel P.N., Fauser B., Carrell D.T. Bienal Review of infertility, Springer, New York, 2011.
- 10) Devroey P., Fauser B.C., Diedrich K. (EVAR) Approaches to improve the diagnosis, and management of infertility, Hum. Repr. Upd. 2009;15:391-408.
- 11) Elder K., Dale B. In-vitro fertilization, Cambridge press, 3ed, Cambridge, 2011.
- 12) Engel W. Murphy D. Schmid M.; Are there genetic risks associated with microassisted reproduction? Human reproduction., 1996., 11:2359-70.
- 13) Bartoov B. Berkovitz A. Eltes F. Kogosovsky A. yagoda A. Lederman H. Artzi S. Gross M. Barak Y.; Pregnancy rates are higher with intracytoplasmic morphologically selected sperm injection than with conventional intracytoplasmic injection. Fertility and Sterility., 2003., 80:1413-9
- 14) Rupin Shah; Surgical sperm retrieval: Techniques and their indications, Indian J Urol. 2011 Jan-Mar; 27(1): 102-109
- 15) Sandro C. Esteves, Alex C. Varghese; Laboratory handling of epididymal and testicular spermatozoa: What can be done to improve sperm injections outcome, J Hum Reprod Sci. 2012. Sep-Dec; 5(3): 233-243.
- 16) Wana Popal, Zsolt P. Nagy; Laboratory processing and intracytoplasmic sperm injection using epididymal and testicular spermatozoa: what can be done to improve outcomes?, Clinics 2013;68(S1): 125-130

- 17) Ali A. Dabaja, Peter N. Schlegel; Microdissection testicular sperm extraction: an update, *Asian Journal of Andrology* (2013) 15,35-39
- 18) Tomomoto Ishikawa; Surgical recovery of sperm in non-obstructive azoospermia, *Asian Journal of Andrology* (2012)14, 109-115
- 19) Tsujimura A, Miyagawa Y, Takao T, Takada S, Koga M et al. Salvage microdissection testicular sperm extraction after failed conventional testicular sperm extraction in patients with nonobstructive azoospermia. *J Urol* 2006;175:1446-9.
- 20) Ramasamy R, Schlegel PN. Microdissection testicular sperm extraction: Effect of prior biopsy on success of sperm retrieval. *J Urol.* 2007;177:1447-9.
- 21) L. Aksglaede, A. Juul; Testicular function and fertility in men with Klinefelter syndrome: a review, *European Journal of Endocrinology* (2013) 168 R-67-R76
- 22) Tournaye H, Staessen C, Liebares I, van Assche E, Devorey P et al. Testicular sperm recovery in nine 47,XXY Klinefelter patients. *Hum Reprod* 1996; 11:1644-9.
- 23) Reubinoff BE, Abeilovich D, Werner M, Schenker JG, Safran A et al. A birth in non-mosaic Klinefelter's syndrome after testicular fine needle aspiration, intracytoplasmic sperm injection and preimplantation genetic diagnosis. *Hum Reprod* 1998; 13:1877-92.
- 24) Schiff JD, Palermo GD, Veeck LL, Goldstein M, Rosenwaks Z et al. Success of testicular sperm injection and intracytoplasmic sperm injection in men with Klinefelter syndrome. *J Clin Endocrinol Metab* 2005; 90:6263-7.
- 25) Ramasamy R, Lin K, Veeck Gosden L, Rosenwaks Z, Palermo GD et al. High serum FSH levels in men with nonobstructive azoospermia does not affect success of microdissection testicular sperm extraction. *Fertil Steril* 2009; 92: 590-3.
- 26) Ramasamy R, Fisher ES, Ricci JA, Leung RA, Schlegel PN. Duration of microdissection testicular sperm extraction procedures: relationship to sperm retrieval success. *J Urol* 2011; 185: 1394-7.
- 27) Harrington TG, Schauer D, Gilbert BR. Percutaneous testis biopsy: an alternative to open testicular biopsy in the evaluation of the subfertile man. *J Urol* 1996; 156: 1647-51.
- 28) Schlegel PN, Su LM. Physiological consequences of testicular sperm extraction. *Hum Reprod* 1997; 12: 1688-92.

12. Životopis

Juraj Krznarić rođen je 16.1.1990. godine u Zagrebu. Godine 2008. maturirao je u zagrebačkoj Sedmoj gimnaziji i upisao Medicinski fakultet u Zagrebu. Za vrijeme pohađanja fakulteta, sudjelovao je u nastavi kao demonstrator na katedrama za fiziologiju i patologiju te kao demonstrator kliničke propedeutike kod prof. dr. sc. I. Francetića na KBC Rebro. Također je surađivao sa američkim studentima sa sveučilišta Ann Arbor iz Michigana (SAD) pod nadzorom doc. dr. sc. R. Likića.