

Fetalna hipoksija i perinatalno oštećenje mozga

Pleša, Ivona

Master's thesis / Diplomski rad

2017

Degree Grantor / Ustanova koja je dodijelila akademski / stručni stupanj: **University of Zagreb, School of Medicine / Sveučilište u Zagrebu, Medicinski fakultet**

Permanent link / Trajna poveznica: <https://um.nsk.hr/um:nbn:hr:105:185359>

Rights / Prava: [In copyright](#)/[Zaštićeno autorskim pravom.](#)

Download date / Datum preuzimanja: **2024-07-13**



Repository / Repozitorij:

[Dr Med - University of Zagreb School of Medicine Digital Repository](#)



**SVEUČILIŠTE U ZAGREBU
MEDICINSKI FAKULTET**

Ivona Pleša

**Fetalna hipoksija i perinatalno
oštećenje mozga**

DIPLOMSKI RAD



Zagreb, 2017.

**SVEUČILIŠTE U ZAGREBU
MEDICINSKI FAKULTET**

Ivona Pleša

**Fetalna hipoksija i perinatalno
oštećenje mozga**

DIPLOMSKI RAD

Zagreb, 2017.

Ovaj diplomski rad izrađen je na Katedri za fiziologiju i imunologiju Medicinskog fakulteta Sveučilišta u Zagrebu pod vodstvom prof. dr. sc. Aide Salihagić Kadić i predan je na ocjenu u akademskoj godini 2016./2017.

Mentorica: prof.dr.sc. Aida Salihagić Kadić, dr.med.

POPIS KRATICA

CRI – indeks otpora srednje moždane arterije

CTG – kardiokotografija

C/U omjer – cerebroubikalni omjer

HIE – hipoksično-ishemična encefalopatija

HI – indeks hipoksije

ICH – intrakranijalno krvarenje

IUGR – intrauterini zastoj u rastu fetusa

KANET – Kurjakov antenatalni neurorazvojni test

PaCO₂ – parcijalni tlak ugljikova dioksida

PaO₂ – parcijalni tlak kisika

PVL – periventrikularna leukomalacija

URI – indeks otpora pupčane arterije

SAŽETAK

Naslov rada: Fetalna hipoksija i perinatalno oštećenje mozga

Autor: Ivona Pleša

Fetalna hipoksija stanje je smanjene opskrbe fetalnih tkiva kisikom. Iako fetalnu hipoksiju može uzrokovati mnogo čimbenika, najčešće nastaje zbog napredovanja insuficijencije posteljice i udružena je sa zastojem u rastu fetusa. U stanju fetalne hipoksije uključuju se adaptacijski mehanizmi i dolazi do centralizacije krvotoka u korist fetalnog mozga (tzv. efekt poštede mozga), srca i nadbubrežnih žlijezda, dok periferija ostaje lišena adekvatne količine kisika. Važno je naglasiti da su razvijeni dijagnostički alati kojima se mjeri redistribucija protoka krvi u korist fetalnog mozga, a njihove temelje čine doplerski indeksi pupčane i srednje moždane arterije. Praćenje doplerskih indeksa, osobito cerebroumbilikalnog omjera, čini do sada najvažniji prenatalni alat za prognozu neurorazvojnih poremećaja. Novije spoznaje temelje se na činjenici da funkcionalna i strukturna oštećenja mozga postoje i kod održanih hemodinamskih kompenzacijskih mehanizama, pa se smatra da efekt poštede mozga nije potpuno fiziološki odgovor. Posljedice fetalne hipoksije i zastoja u rastu fetusa mogu biti periventrikularna leukomalacija, intrakranijalno krvarenje i široki spektar funkcionalnih neuroloških oštećenja. Stoga bi istraživanja moderne perinatalne medicine trebalo temeljiti na pronalaženju novih kvalitetnih dijagnostičkih testova ili kombinacije već postojećih kako bi se omogućila rana dijagnoza potencijalno ugroženih fetusa i definiralo vrijeme dovršenja trudnoće. Time bi se preveniralo perinatalno oštećenje mozga i njegove dugoročne posljedice na zdravlje djece.

Ključne riječi: insuficijencija posteljice, kronična hipoksija, perinatalno oštećenje mozga, doplerski indeksi, IUGR

SUMMARY

Title: Fetal hypoxia and perinatal brain damage

Author: Ivona Pleša

Fetal hypoxia is a condition characterized by a reduced oxygen supply of fetal tissues. Although fetal hypoxia can be caused by many factors, it usually occurs due to progressive placental insufficiency and is associated with intrauterine growth restriction. In a state of fetal hypoxia, adaptation mechanisms are activated, and bloodstream centralization occurs, which is beneficial to the fetal brain (brain sparing effect), heart, and adrenal glands, while the periphery remains deprived of adequate amounts of oxygen. It is important to emphasize that diagnostic tools for measuring blood flow redistribution in favor of the fetal brain have been developed, and their bases are Doppler indices of the umbilical and middle cerebral arteries. Monitoring of the Doppler indices, particularly cerebroumbilical ratio, is the most important prenatal diagnostic tool for the prognosis of neurodevelopmental disorders. New findings are based on the fact that functional and structural brain damage occurs even in stable hemodynamic compensatory mechanisms, so the brain sparing effect is not considered to be an entirely physiological response. The consequences of fetal hypoxia and intrauterine growth restriction can be periventricular leukomalacia, intracranial bleeding, and a wide range of functional neurological damage. Therefore, research in modern perinatal medicine should be based on finding a new high-quality diagnostic tests or using a combination of the existing ones to allow early diagnosis of potentially endangered fetuses and define the time of delivery. This would prevent perinatal brain damage and its long-term effects on the health of children.

Keywords: placental insufficiency, chronic hypoxia, perinatal brain damage, doppler indices, IUGR

SADRŽAJ

1. UVOD	1
2. UZROCI FETALNE HIPOKSIJE	1
3. FUNKCIJA POSTELJICE.....	2
3.1. DIFUZIJA KISIKA KROZ POSTELJIČNU MEMBRANU	2
3.2. DIFUZIJA UGLJIKOVA DIOKSIDA KROZ POSTELJIČNU MEMBRANU.....	3
3.3. SAZRIJEVANJE POSTELJICE	3
4. PATOFIZIOLOGIJA POSTELJICE	4
5. POSLJEDICE INSUFICIJENTNE POSTELJICE NA RAST FETUSA	6
5.1. NORMALNI FETALNI RAST	6
5.2. INTRAUTERINI ZASTOJ U RASTU	6
5.2.1. DIJAGNOZA ZASTOJA U RASTU.....	8
5.2.1.1. <i>KLINIČKA PROCJENA</i>	8
5.2.1.2. <i>ULTRAZVUČNA DIJAGNOSTIKA</i>	8
5.2.2. DUGOROČNE POSLJEDICE ZASTOJA U RASTU FETUSA	9
6. OBRAMBENI MEHANIZMI I PRILAGODBA FETUSA NA HIPOKSIJU	10
6.1. FETALNI POKRETI I BIOFIZIKALNI PROFIL FETUSA	10
6.2. PLODOVA VODA	10
6.3. SRČANA FREKVENCIJA.....	11
6.4. FETALNA CIRKULACIJA	12

7.	POSLJEDICE HIPOKSIJE NA FETALNI MOZAK.....	16
7.1.	PROTOK KRVI U MOZGU.....	16
7.2.	PERINATALNO OŠTEĆENJE MOZGA.....	16
7.2.1.	RADIOLOŠKE METODE PRIKAZA MOZGA.....	21
7.2.2.	KLINIČKA NEUROLOŠKA PROCJENA NOVOROĐENČETA	22
7.2.3.	NEUROLOŠKI ISHODI.....	25
7.2.4.	VRIJEME DOVRŠENJA TRUDNOĆE.....	26
8.	ZAKLJUČAK.....	27
9.	ZAHVALE	28
10.	LITERATURA	29
11.	ŽIVOTOPIS.....	34

1. UVOD

Fetalna hipoksija je stanje smanje opskrbe fetusa kisikom, što za posljedicu ima poremećaj u funkciji organa, organskih sustava i stanica. U stanju fetalne hipoksije najugroženiji su organi koji troše najviše kisika – srce, nadbubrežne žlijezde i mozak (1).

2. UZROCI FETALNE HIPOKSIJE

Kako navode Hutter i suradnici (2), fetalna se hipoksija može podijeliti na tri tipa: preplacentalnu, postplacentalnu i uteroplacentalnu.

U preplacentalnoj hipoksiji manjkom kisika su pogođeni i majka i dijete. Najvažniji uzroci preplacentalne hipoksije su hipoksična okolina (npr. visoka nadmorska visina) ili već postojeće bolesti majke (npr. cijanotična srčana greška, zatajenje srca, plućna hipertenzija). Do hipoksije majke *de novo* tijekom same trudnoće može doći zbog anemije, infekcije i kroničnih upalnih bolesti što također ograničava kako majčinu tako i oksigenaciju fetusa.

U postplacentalnoj hipoksiji samo je fetus hipoksičan što može biti posljedica smanjenog protoka kroz arteriju uterinu (npr. zbog tromboze, mehaničke kompresije, rupture), progresivnog zatajenja fetalnog srca (npr. zbog kompletnog srčanog bloka, kongenitalne malformacije srca) ili različitih genetskih anomalija.

Najčešći uzroci fetalne hipoksije nalaze se upravo na razini posteljice. Uteroplacentalna hipoksija povezana je s abnormalnom placentacijom u ranoj trudnoći, a kasnije s vaskularnim abnormalostima posteljice. U trudnoćama sa intrauterinim zastojem u rastu (IUGR, prema eng. *intrauterine growth restriction*), gestacijskom hipertenzijom i preeklampsijom abnormalna placentacija je čest nalaz (2).

3. FUNKCIJA POSTELJICE

Glavna je zadaća posteljice osigurati dostavu hranjivih tvari i kisika iz majčine krvi u krv fetusa te preuzeti ekskrecijske tvari i ugljikov dioksid iz fetalne krvi (3).

3.1. DIFUZIJA KISIKA KROZ POSTELJIČNU MEMBRANU

Fetus kisik dobiva preko posteljice procesom koji se zove difuzija. Zbog gradijenta tlaka između krvi majke i fetalne krvi, kisik otopljen u krvi velikih sinusa posteljice prelazi u fetalnu krv jednostavnom difuzijom. Srednja vrijednost PaO_2 u majčinoj krvi u sinusima posteljice iznosi pri kraju trudnoće oko 6,7 kPa, dok srednja vrijednost PaO_2 u fetalnoj krvi iznosi oko 4,0 kPa. Iz toga se lako može izračunati srednji gradijent tlaka za difuziju kisika kroz posteljičnu membranu, a on iznosi oko 2,7 kPa (3). Prema Fickovoj jednadžbi osim o razlici parcijalnih tlakova kisika, prelazak ovisi i površini i debljini hemokorionske membrane (1).

Ipak, postavlja se pitanje kako je moguće da fetus dobiva dovoljno kisika ako je PaO_2 fetalne krvi samo 4,0 kPa? Postoji nekoliko razloga zašto je tome tako.

Fetalni hemoglobin vrsta je hemoglobina koja se stvara u fetusu prije rođenja, a karakteristika mu je da pri niskim razinama PaO_2 u fetalnoj krvi može prenijeti 20-50% više kisika od adultnog hemoglobina. Drugo, koncentracija fetalnog hemoglobina veća je za 50% od koncentracije adultnog hemoglobina u krvi majke. Također, hemoglobin može prenijeti više kisika pri niskim vrijednostima PaCO_2 nego pri visokim. Krv fetusa koja dolazi u posteljicu sadrži veliku količinu ugljikova dioksida i on difundira iz fetalne u majčinu krv. Gubitak ugljikovog dioksida povisuje pH fetalne, a smanjuje pH majčine krv. Zbog toga kapacitet vezanja kisika u krvi fetusa postaje veći, a u krvi majke manji, pa se time još više povećava izdavanje kisika iz majčine i upijanje u fetalnu krv. Ovaj proces naziva se *dvostruki Bohrov učinak* jer djeluje u jednom smjeru u majčinoj, a u suprotnome u fetalnoj krvi (3).

3.2. DIFUZIJA UGLJIKOVA DIOKSIDA KROZ POSTELJIČNU MEMBRANU

Metaboličkim reakcijama u tijelu fetusa neprestano se stvara ugljikov dioksid koji je potrebno odstraniti. Jedini put izlučivanja je kroz posteljicu u krv majke. U fetalnoj krvi PaCO_2 je 0,3-0,4 kPa veći nego PaCO_2 u majčinoj krvi (3), a koncentracijski se gradijent održava fiziološkom, blagom hiperventilacijom majke (4). Ugljikov dioksid je dobro topljiv u posteljičnoj membrani i difundira oko 20 puta brže od kisika. Stoga je i mali gradijent tlaka dovoljan da osigura primjerenu difuziju ugljikovog dioksida (3).

3.3. SAZRIJEVANJE POSTELJICE

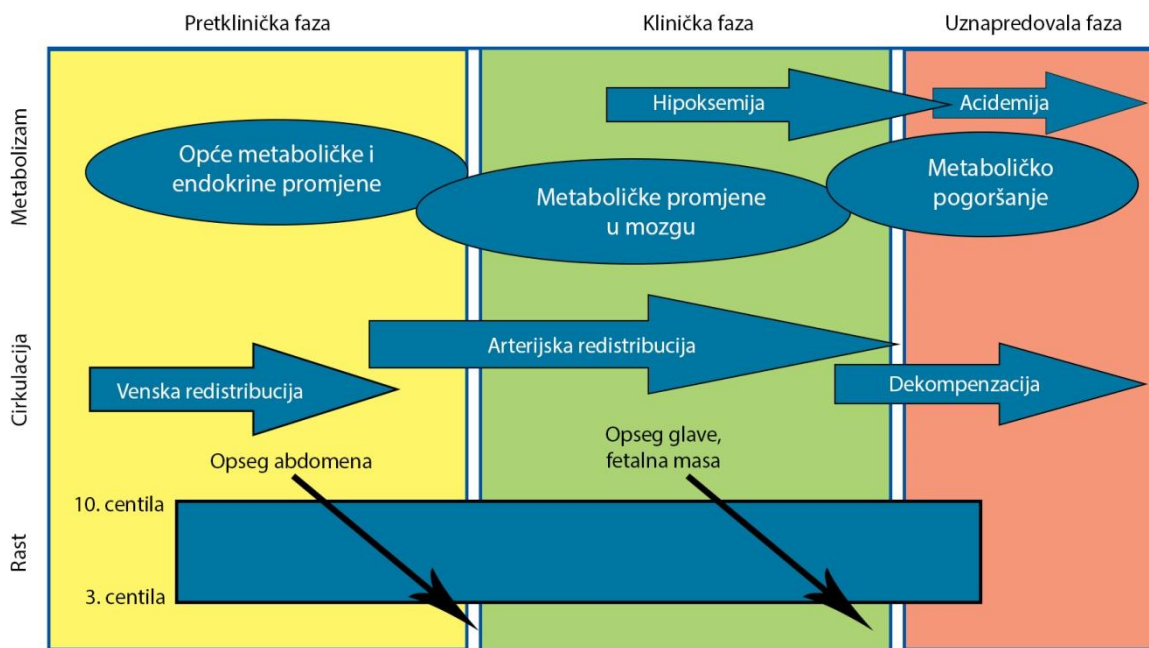
Kako trudnoća napreduje, događaju se prilagodbe koje pospješuju izmjenu hranjivih tvari i plinova. Vaskularni otpor u spiralnim arterijama uterusa i viloznim krvnim žilama se smanjuje zbog čega se povećava protok. Dolazi i do napredovanja grananja viloznih prostora čime se stvara veća površina za izmjenu hranjivih tvari i plinova (5). Nadalje, vilozne membrane postaju tanje što smanjuje put difuzije hranjivih tvari i kisika (6).

Ipak, nabrojene prilagodbe imaju ograničenu mogućnost autoregulacije. Ako iz bilo kojeg razloga dođe do hipoksije fetusa, a već je dosegnut puni kapacitet placente za izmjenu plinova i hranjivih tvari, fetus je prisiljen na prilagodbu kardiovaskularnog sustava i ponašanja u novim, hipoksičnim uvjetima (4).

4. PATOFIZIOLOGIJA POSTELJICE

Jednu od najvažnijih karika u normalnom rastu i razvoju fetusa čini uredno građena posteljica i učinkovita uteroplacentalna i fetoplacentalna cirkulacija. Razvoj posteljice započinje invazijom trofoblasta koji u normalnoj trudnoći uzrokuje pretvorbu spiralnih arterija u široke uteroplacentalne arterije. U urednoj trudnoći promjer spiralnih arterija povećava se sa 20 na oko 400 μm , a to uzrokuje čak deset puta veći protok (7). Poremećena invazija trofoblasta povezana je sa IUGR i gestozom. S fetalne strane, dolazi do sazrijevanja resica, što smanjuje otpor u fetoplacentalnoj cirkulaciji i retrogradno u pupčanoj arteriji. Procjena placentacije indirektno je moguća putem doplera, a tijekom normalne placentacije smanjuje se pulzacijski indeks uterine arterije (8, 9).

U evaluaciji posteljicne disfunkcije razlikujemo tri stadija; pretklinički, klinički i uznapredovali (Slika 1).



Slika 1. Klinički stadiji insuficijencije posteljice (modificirano prema ref.13)

U pretkliničkoj fazi vidljive su promjene u venskoj cirkulaciji. Povećani protok kroz ductus venosus preusmjerava krv prema srcu, a smanjuje prema jetri, te dolazi do endokrinih poremećaja (poremećaj osovine hipotalamus – hipofiza – nadbubrežna žlijezda, hipotireoidizam). U ovoj fazi je dominantna promjena nutritivnog i endokrinog okoliša, bez hipoksije fetusa (10). Navedene promjene prethode kliničkim manifestacijama, od kojih je usporavanje opsega abdomena prvi mjerljivi znak.

U kliničkoj fazi dolazi do napredovanja insuficijencije posteljice i pojave hipoksemične hipoksije. Fetus reagira na hipoksiju preraspodjelom arterijskog krvotoka s centralizacijom krvotoka kao glavnim obilježjem. Centralizacija krvotoka rezultat je vazodilatacije cerebralnih, kardijalnih i adrenalnih krvnih žila, te vazokonstrukcije pulmonalnih, intestinalnih, kožnih, renalnih i skeletnih krvnih žila. Preraspodjela krvotoka ima za cilj zaštitu vitalnih organa, posebice mozga koji je osobito osjetljiv na hipoksiju. Ovaj fenomen poznat je pod nazivom *efekt poštude mozga* (eng. *brain sparing effect*) (11). Ipak, kako insuficijencija posteljice napreduje, fetalni mozak počinje koristiti ketone i laktate kao izvor energije, a sporije raste glavica. Dolazi i do hematoloških poremećaja zbog ekstramedularne hematopoeze koju stimulira hipoksemija. Povećava se broj eritrocita i sklonost agregaciji trombocita, pa se time pogoršava protok kroz fetalni dio posteljice. Kako nestašica nutrijenata traje, usporava se rast svih fetalnih tkiva, a fetalna se masa smanjuje ispod desete centile za gestacijsku dob (12).

U uznapredovaloj insuficijenciji dolazi do sloma kompenzacijskih mehanizama arterijske redistribucije. Mijenja se reaktivnost krvnih žila mozga i nastaje vazomotorna paraliza. Kronična hipoksija progredira u acidemiju te nastupa cirkulacijska i metabolička dekompenzacija sa poremećajem funkcije vitalnih organa (13).

5. POSLJEDICE INSUFICIJENTNE POSTELJICE NA RAST FETUSA

5.1. *NORMALNI FETALNI RAST*

Prenatalno razdoblje je razdoblje najintenzivnijeg rasta čovjeka, no porast tjelesne mase fetusa nije ujednačen. Porast mase najintenzivniji je u zadnjem tromjesečju, dok rast fetusa u duljinu započinje u ranom razdoblju trudnoće. U 28. tjednu trudnoće počinje maksimalni fetalni rast, a nakon 36. tjedna počinju regresivne promjene posteljice i time se smanjuje dostupnost hranjivih tvari. Zbog toga nakon 38. tjedna nastupa fiziološko usporavanje fetalnog rasta (1).

Osnovu praćenja fetalnog rasta čini ultrazvučna biometrija, te mjerenje udaljenosti fundus – simfiza. Ultrazvučne vrijednosti uspoređuju se sa standardnim percentilnim krivuljama koje su prilagođene za populaciju, paritet i spol fetusa. U sklopu praćenja rasta i razvoja fetusa postoje i druge metode, kao što je određivanje biofizičkog profila, pulsirajući dopler, određivanje omjera lecitin/sfingomijelin i fosfatidilglicerola u plodovoj vodi, no one nisu dio standardnog praćenja već se koriste u praćenju patološkog fetalnog rasta (1).

5.2. *INTRAUTERINI ZASTOJ U RASTU*

IUGR je usporenje rasta fetusa čiji je potencijal za rast veći od izmjenjenog i nalazi se u 3-10% svih trudnoća (4). Iako se pregledom literature mogu naći različiti kriteriji za razlikovanje normalnog od abnormalnog fetalnog rasta, u Hrvatskoj se koristi granica od 10. centile. No, ako je masa fetusa manja od 10. centile, ali je dobitak na masi optimalan, vrlo je vjerovatno riječ o konstitucijski malenom fetusu. Ako je pak masa niža od 10. centile ili čak viša od 10. centile, a porast u masi neadekvatan tijekom uzastopnih mjerenja, vjerovatnije je riječ o pravom zastoju u rastu fetusa. Stoga djeca sa zastojem u rastu nisu nužno i djeca male porođajne mase za gestaciju i obrnuto, među djecom sa malom porođajnom masom za gestaciju nalaze se i zdrava, genetski manja djeca (14).

Iako mnogi čimbenici mogu uzrokovati IUGR, na rast fetusa najčešće utječe placentalna disfunkcija koja uzrokuje kroničnu redukciju u dotoku hranjivih tvari i kisika. IUGR uzrokovan placentalnim disfunkcijom obično se prezentira u drugom dijelu trudnoće, a osobito u trećem trimestru kada su fetalni zahtjevi za hranjivim tvarima i kisikom najveći (4).

Klinička prepoznatljivost insuficijencije posteljice ovisi o tome kada se u trudnoći poremećaj javio. Ako do zastoja rasta dođe u ranoj fazi trudnoće, u vrijeme intenzivnijeg dijeljenja stanica, doći će do oštećenja velikog broja stanica, pa će se smanjiti osnova za daljnji razvoj fetusa. To će rezultirati simetričnim tipom zastoja u rastu jer će svi organi biti podjednako smanjeni (1). Simetrični zastoj u rastu obilježen je značajnim poremećajem fetalne cirkulacije sa smanjenjem protoka kroz pupčane arterije kao pokazateljem povišenog otpora u posteljici. Studije se pokazale da je rizik za pojavu neuroloških abnormalnosti raste s povećanjem otpora u pupčanoj arteriji (15). Ipak, zbog često pridruženog morbiditeta uslijed nezrelosti, nezavisni utjecaj pokazatelja insuficijencije na motorički razvoj je teško procijeniti (16). S druge strane, ako do zastoja u rastu dođe u kasnijoj fazi trudnoće, vitalno važni organi, kao što su srce, mozak i nadbubrežne žlijezde, dobivati će veću količinu krvi te će njihov rast biti normalan na štetu ostalih organa. Klinički se takva novorođenčad prepoznaju po velikoj glavi u odnosu na abdomen zbog smanjene jetre i abdominalne masti. U takvim slučajevima govorimo o asimetričnom tipu zastoja u rastu fetusa (1). Ako je insuficijencija posteljice manje teška, fetusi uobičajeno imaju smanjenu masu, a rast u dužinu i opseg glave se ne mijenjaju. Protoci u pupčanoj arteriji su normalni ili minimalno promijenjeni, a selektivna preraspodjela cirkulacije unutar fetalnog mozga osnovno je hemodinamsko obilježje. Zbog toga poremećaj u kasnijoj fazi trudnoće nerijetko prođe nezapaženo i promakne kliničkoj evaluaciji (17).

5.2.1. DIJAGNOZA ZASTOJA U RASTU

5.2.1.1. KLINIČKA PROCJENA

Klinička procjena najvažnija je metoda dijagnosticiranja IUGR u niskorizičnih trudnoća. Prvi i najvažniji korak u obradi svake trudnoće je procjena gestacijske dobi. Ukoliko trudnoću procijenimo starijom no što ona jest, može se dogoditi da normalno dijete proglasimo zaostalim u rastu. To se događa zbog činjenice što promatrani fetus uspoređujemo s referentnim vrijednostima fetusa starije gestacijske dobi. U procjeni gestacijske dobi može pomoći i abdominalna palpacija uterusa, metoda kojom se utvrđuje visina fundusa maternice u odnosu prema fiksinim točkama abdomena: središnjem dijelu simfize, pupku, te ksifoidu prsne kosti. Visina fundusa ovisi o masi fetusa, ali i o posteljici, količini plodove vode i veličini uterusa (1). Stoga abdominalnu palpaciju uterusa ne možemo smatrati preciznom i definitivnom u postavljanju dijagnoze intrauterinog zastoja u rastu, nego može služiti samo kao probirni test jer je senzitivnost manja od 35% (18). Trudnice u kojih izmjerena udaljenost odstupa od očekivanih vrijednosti valja poslati na ultrazvučnu dijagnostiku (1).

5.2.1.2. ULTRAZVUČNA DIJAGNOSTIKA

Ultrazvučna dijagnostika najbolji je i najprecizniji test za procjenu rasta fetusa. Uloga je ultrazvuka u pregledu trudnice sa sumnjom na zastoj u rastu fetusa određivanje gestacijske dobi, veličine fetusa i stope fetalnog rasta, otkrivanje mogućih malformacija fetusa, posteljice, plodove vode i uterusa, te praćenje fetalne aktivnosti i funkcija. Vjerodostojnim pokazateljima mogu se smatrati najmanje dva uzastopna mjerenja čiji razmak nije manji od dva tjedna (1).

Tjelesnu masu fetusa dobivamo mjerenjem biparijetalnog promjera (BPD), opsega glave (HC), opsega abdomena (AC) i duljine femura (FL). Opseg abdomena manji je u fetusa s asimetričnim zastojem u rastu, što je rezultat smanjene veličine jetre i redukcije potkožnog masnog tkiva, a ostali ultrazvučni parametri (BPD, HC, FL) se u granicama normale ili neznatno odstupaju. U fetusa koji ima simetrični zastoj rasta, svi navedeni parametri podjednako su smanjeni.

Zahvaljujući kliničkim metodama i ultrazvučnoj biometriji moguće je detektirati odstupanje fetalnog rasta, no te nam metode ništa ne govore o stanju fetusa. Zastoj u rastu fetusa često je vezan uz abnormalan protok krvi u uteroplacentalnoj i fetoplacentalnoj cirkulaciji. Zbog toga pulsirajući dopler predstavlja do sada najbolju metodu kojom se izravno može procijeniti cirkulacija u fetalnim, placentalnim i uterinim krvnim žilama. To se posebno odnosi na intrauterine zastoje u rastu koji su posljedica placentalne disfunkcije. Pogoršavanjem posteljične funkcije prijenos se kisika, hranjivih i otpadnih tvari smanjuje, a fetus uključuje kompenzacijske mehanizme održavajući time kroz određeno vrijeme dotok kisika i hranjivih tvari u mozak (1).

5.2.2. DUGOROČNE POSLJEDICE ZASTOJA U RASTU FETUSA

Mnoge bolesti koje se razvijaju u odraslih imaju svoje temelje u prenatalnoj dobi. Hipertenzija, hiperlipidemija i intolerancija glukoze (tzv. metabolički sindrom X), te pretilost, dijabetes tipa 2, bubrežne i plućne bolesti, kao i neurokognitivne poteškoće mogu se povezati sa prenatalnim stanjem fetusa. Čini se da ograničen dotok hranjivih tvari i kisika ima dugoročni učinak na razvoj mnogih organa (4).

U fetusa sa zastojem u rastu i insuficijencijom posteljice često nalazimo i fetalnu hipoksiju. Fetalna hipoksija čini jedan od glavnih uzroka perinatalnog morbiditeta i mortaliteta, a najvažnija posljedica fetalne hipoksije je perinatalno oštećenje mozga. Fetus izložen hipoksiji pokušava zaštititi vitalne organe (mozak, nadbubrežne žlijezde, srce) aktivacijom biofizikalnih, endokrinih i metaboličkih odgovora (19).

6. OBRAMBENI MEHANIZMI I PRILAGODBA FETUSA NA HIPOKSIJU

6.1. FETALNI POKRETI I BIOFIZIKALNI PROFIL FETUSA

Za vrijeme izraženih pokreta tijela i disanja troši se 15-30% ukupno raspoloživog kisika. Moždani centri reguliraju fetalno ponašanje i osjetljivi su na količinu dostupnog kisika, pa u uvjetima hipoksije fetus umiruje motoriku kako bi smanjio metaboličke potrebe za kisikom. Ponašanja koja se prate tijekom razvoja fetusa su pokreti tijela i pokreti disanja, te zajedno s tonusom, volumenom plodove vode i nestresnim testom (CTG) čine elemente biofizikalnog profila (1). Biofizikalni profil fetusa koristi se za procjenu oksigenacije krvi fetusa. Uveden je zbog činjenice da je u evaluaciji fetalnog statusa bolje koristiti nekoliko različitih parametara nego svaki pojedinačno (20). Princip biofizikalnog profila leži u činjenici da će hipoksija deprimirati moždane centre odgovorne za određene funkcije (21), a studije su potvrdile da su bodovi biofizikalnog profila u korelaciji sa vrijednostima plinova iz pupčanih krvnih žila (22, 23). Maksimalni zbroj bodova u biofizikalnom profilu iznosi 10. Zbroj bodova između 8 i 10 upućuje na uredno stanje fetusa, dok 4 i manje govore o teškom stanju fetusa i nužnosti hitnog dovršenja trudnoće (1).

6.2. PLODOVA VODA

Plodova voda jedan je od indikatora kardiovaskularnog statusa i ovisi o protoku krvi kroz fetalne bubrege. Stvaranje urina počinje oko 11. tjedna trudnoće i glavni je izvor plodove vode (21). Tijekom hipoksije i acidoze podražuju se kemoreceptori u luku aorte i karotidnim arterijama, te dolazi do redistribucije krvotoka u organe ključne za fetalno preživljenje (24, 25). Posljedično, dolazi do povećanja minutnog volumena i vazokonstrikcije u određenim organima, uključujući i glavne izvore plodove vode (bubreg i pluća) kako bi se protok maksimalno usmjerio ka mozgu i srcu. Stoga tijekom kronične hipoksije dolazi do smanjenja volumena plodove vode, pa mjerenje iste može poslužiti u procjeni fetalnog statusa (26).

6.3. SRČANA FREKVENCIJA

Za evaluaciju statusa fetalnog srca koristi se kardiokografija (CTG) jer je jednostavna, neinvazivna i sigurna za majku i dijete. Kardiokografija je metoda stalnog nadzora ploda u trudnoći, a temelji se na praćenju srčane akcije fetusa ultrazvučnom tehnologijom (1).

Humani i animalni modeli pokazali su da je frekvencija fetalnog srca u korelaciji sa statusom oksigencije, pa će tako akutna hipoksija rezultirati fetalnom bradikardijom podražujući *n.vagus* preko karotidnih kemoreceptora (27). Također, težina bradikardije u fetusima ovce ovisi o težini hipoksije, pa se tako pri većoj hipoksiji očekuje manja frekvencija srca (28). Tijekom bradikardije krvni tlak i perfuzija vitalnih organa ostaje nepromijenjena zahvaljujući vazokonstrikciji (29), pa stoga kratke epizode hipoksije ne dovode do oštećenja fetusa. No, ako je posrijedi teška hipoksija koja traje više od tri minute, do bradikardije dolazi zbog hipoksije miokarda (30).

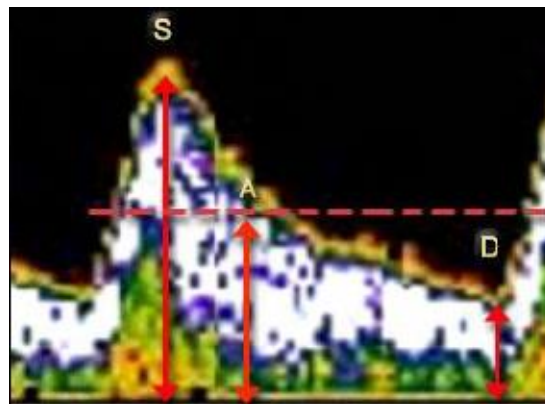
Postoje tri glavna razloga promjene frekvencije srca: kompresija pupčane vrpce, prolazna ili neprekidna hipoksemija i njihova kombinacija. Pupčana vrpca obično je komprimirana tijekom poroda, a zbog tlaka se prvo komprimira pupčana vena. Zbog venske kompresije smanjuje se povrat krvi u srce, a to uzrokuje refleksnu tahikardiju. Kada se komprimira i pupčana arterija, raste sistemni tlak. Tlak detektiraju baroreceptori pa dolazi do smanjenja frekvencije srca. Kada se tlak u pupčanim arterijama smanji, smanji se i tlak, te se poveća povrat krvi u desno srce, a to uzrokuje porast frekvencije. Ove tzv. varijabilne deceleracije događaju se tijekom poroda i nisu povezane sa kompletnom okluzijom pupčane vrpce niti su praćene hipoksemijom. Ipak, ako se ponavljaju ili ako su deceleracije izuzetno teške (frekvencija srca ispod 90/min) varijabilne deceleracije mogu dovesti do poremećaja acidobaznog statusa ploda. Ipak, kada su uterine kontrakcije povezane sa značajnim sniženjem PaO₂ u posteljici, periodi fetalne hipoksemije mogu se dogoditi tijekom svake kontrakcije. Hipoksemiju detektiraju kemoreceptori smješteni u luku aorte, a to uzrokuje porast krvnog tlaka i produljeno sniženu frekvenciju srca. Ove tzv. kasne deceleracije zahtijevaju daljnju evaluaciju jer su pokazatelj ugroženosti fetusa, a naziv kasne dobile

su jer se u CTG nalazu uočavaju nakon vrhunca uterine kontrakcije. Bitno je naglasiti da kasne deceleracije nisu uvijek pokazatelj fetalne hipoksije već mogu biti uzrokovane i smanjenom fetalnom rezervom (4).

U slučaju produljenog trajanja hipoksije uključuje se i endokrini odgovor (adrenalin, noradrenalin, renin-angiotenzin-aldosteron sustav, ADH) koji podržavaju vazokonstrikciju i tahikardiju, a odgovor u konačnici dovodi do preraspodjele krvotoka koji održava cirkulaciju u posteljici, a u fetusu je usmjeren na nadbubrežne žlijezde, srce i mozak (1).

6.4. FETALNA CIRKULACIJA

Evaluacija fetalne cirkulacije moguća je zahvaljujući ultrazvuku. Razvoj ultrazvučne tehnologije omogućio je praćenje protoka krvi i oksigenacije fetusa i danas predstavlja najvažniju metodu za otkrivanje rizičnih fetusa. Ultrazvuk može pratiti anatomsku lokaciju, smjer i brzinu protoka, te oblik pulsnog vala. Tijekom snimanja izračunavaju se doplerski indeksi, a oni uključuju S/D omjer, pulzacijski indeks [PI, $PI = (S - D)/A$] i indeks otpora [RI, $RI = (S - D)/S$], gdje je S vršna brzina protoka u sistoli, D protok na kraju diastole, a A srednja vrijednost protoka kroz jedan srčani ciklus (Slika 2) (4, 31).



Slika 2. Parametri za izračunavanje doplerskih indeksa (modificirano prema ref. 31)

Brzina protoka krvi i doplerski indeksi mogu poslužiti za procjenu oksigenacije fetusa. Tako će tijekom kompromitirane uteroplacentalne cirkulacije (tj. povećanog otpora u placenti) doći do povišenja doplerskih indeksa u pupčanoj arteriji (URI, prema eng. *umbilical artery resistance index*), a u težim slučajevima i do smanjenja brzine protoka ili čak reverzije protoka na kraju dijastole (32). Rizik za pojavu neuroloških abnormalnosti raste sa stupnjem pogoršanja protoka u pupčanoj arteriji (15). Važnost URI je također i u činjenici da predstavlja doplerski kriterij za postavljanje dijagnoze IUGR (33).

Za otkrivanje fetalne hipoksije koristi se protok u srednjoj moždanoj arteriji. Srednjom moždanom arterijom protječe oko 80% ukupne cirkulacije mozga, pa doplerski indeks srednje moždane arterije (CRI, prema eng. *cerebral artery resistance index*) može poslužiti kao indikator centralizacije krvotoka. U normalnim trudnoćama otpor je u ovoj arteriji visok do 34. tjedna, a zatim se snižava. Tijekom hipoksije dolazi do povećanja brzine protoka na kraju dijastole u srednjoj moždanoj arteriji, a to se vidi u smanjenju doplerskih indeksa (34). Nastaje zbog vazodilatacije tijekom efekta poštede mozga kako bi se omogućio dotok što veće količine kisika (35). Također, i PaCO₂ utječe na moždani protok krvi. Kada je PaCO₂ visok povećava se brzine protoka u sistoli u srednjoj moždanoj arteriji (36).

Kako u kapacitetu posteljice postoji velika biološka rezerva, moguće je da se unatoč povišenju otpora u pupčanoj arteriji ne događaju promjene u moždanom protoku. Tek kada fetalne potrebe nadmaše kapacitet posteljice smanjuje se otpor u moždanim krvnim žilama, a to rezultira snižavanjem CRI-a (37).

Progresivno snižavanje CRI-a je znak progresije hipoksije (19).

U ranoj fazi fetalne hipoksije reaktivnost krvnih žila je održana, no kasnije dolazi do gubitka reaktivnosti krvnih žila. Tada zbog porasta otpora u krvnim žilama mozga nastaje smanjenje perfuzije mozga, a očituje se u porastu CRI-a. Gubitak cerebrovaskularne reaktivnosti događa se prije promjena srčanog ritma, a može biti posljedica više mehanizama: dostizanja maksimalne vazodilatacije, razvoja edema mozga i sloma autoregulacijskih mehanizama. Stoga je porast CRI-a znak dekompenzirane hipoksije i fetalne acidoze (37-39).

Fetalna hipoksija također uzrokuje i promjene u protoku kroz venski duktus i to u smislu povećanja protoka zbog vazodilatacije. Protok se u eksperimentima na fetusima ovce povećao čak do 10%, što omogućuje zaobilazanje jetre i dostavu krvi sa više kisika u sistemnu cirkulaciju (40, 41). Zbog vazodilatacije venskog duktusa dolazi do povećanja tlaka u desnom atriju i posljedično do povećanja doplerskih indeksa venskog duktusa. Stoga se praćenje protoka u venskom duktusu koristi kako bi otkrili koliko je kompromitiran kardiovaskularni sustav u fetusa sa zastojem u rastu i patologijom posteljice (4).

Cerebroumbilikalni (C/U) omjer je omjer otpora srednje moždane arterije (CRI) i otpora pupčane arterije (URI) i najprecizniji je pokazatelj preraspodjele krvi u korist fetalnog mozga (42). U normalnim trudnoćama indeks otpora u moždanim krvotoku je veći od otpora posteljice, pa je C/U omjer veći od 1. Smanjenje C/U omjera proporcionalno je smanjenju fetalnog PaO₂, tj. stupnju hipoksije. Kako dolazi do redistribucije protoka, C/U omjer se smanjuje jer poraste URI i smanji se CRI. Stoga C/U omjer omogućava raniju detekciju placentalne insuficijencije nego CRI i URI zasebno, a njegove patološke vrijednosti su povezane s lošim perinatalnim ishodom i oštećenjem mozga u djece sa IUGR-om (43, 44).

Ipak, preraspodjela protoka u korist fetalnog mozga korisna je fiziološka adaptacija u kratkom razdoblju hipoksije. Studije na animalnim modelima i humanim fetusima su pokazale kako ovaj fenomen preraspodjele protoka ne može prevenirati perinatalno oštećenje mozga u slučaju teže ili dugotrajne hipoksije (45). Zbog toga se smatra da stupanj hipoksije i njeno trajanje imaju kumulativan učinak na fetalni mozak. Uvođenje indeksa hipoksije (HI, izračunava se kao zbroj dnevnih vrijednosti C/U omjera

izraženih u postotcima u odnosu na graničnu vrijednost 1), omogućava precizniju procjenu intenziteta redistribucije krvotoka. Dokazana je visoka specifičnost (96%) i osjetljivost (88%) ovog indeksa u predviđanju perinatalnog oštećenja mozga, no prognostički značaj za neurološki ishod djece s IUGR se mora još istražiti (19).

Zaključno, primjena različitih doplerskih indeksa nije do sada utvrdila granice fizioloških i patofizioloških mehanizama kod IUGR sa neurorazvojnim poremećajima. Studije su pokazale značajnu povezanost između poremećaja protoka u umbilikalnoj arteriji i smanjenja C/U omjera sa lošim neurorazvojnim ishodom (13, 46). Noviji podaci govore o određenim neurološkim poremećajima čak i kada kardiovaskularne kompenzacije nema ili se ne može klinički dokazati (47, 48).

7. POSLJEDICE HIPOKSIJE NA FETALNI MOZAK

7.1. PROTOK KRVI U MOZGU

Dovoljna količina hranjivih tvari i kisika bitna je za razvoj svim organa, a posebno za razvoj mozga.

Hranjive tvari i kisik dolaze u mozak putem Willisovog kruga kojeg formiraju glavne moždane arterije.

Srednja moždana arterija opskrbljuje najveći dio mozga jer nosi čak 80% krvi i zbog toga je najbitnija arterija za procjenu moždane cirkulacije (49, 50).

Regionalni protok krvi ovisi o metabolizmu moždanog tkiva. Kada je potreba za kisikom veća, na arterije djeluju specifične vazodilatacijske tvari (npr. dušikov oksid, adenozin, opioidi) koje povećavaju moždani protok krvi (51). Specifični vazodilatatori su ovisni o dužini i težini hipoksije koja stimulira njihov nastanak (52). Ako je posrijedi kronična hipoksija dolazi i do promjene ekspresije gena za određene kanale i receptore, kao što su kalcijски канали osjetljivi na ATP i kalcij, te α receptori. Promjene su vidljive na glatkim mišićima i endotelnim stanicama krvnih žila mozga, a doprinose vazodilataciji (51). Stoga su moždani parenhim, glatki mišići i endotel glavni regulatori moždanog protoka krvi.

7.2. PERINATALNO OŠTEĆENJE MOZGA

Među uzrocima neurorazvojnih poremećaja perinatalno oštećenje mozga ima posebno važno mjesto.

Perinatalni čimbenici rizika, među kojima poseban značaj ima IUGR, dovode se u vezu sa nastankom cerebralne paralize, a hipoksija uzrokovana insuficijencijom posteljice može dovesti do hipoksično – ishemičnog oštećenja mozga i moždanog krvarenja (19).

Hipoksično-ishemično oštećenje mozga javlja se u 7-17% nedonoščadi i dovodi do kliničke slike hipoksično-ishemične encefalopatije (HIE). HIE je lezija mozga koja se razvija zbog manjka kisika i poremećaja cirkulacije. U terminske djece se javlja znatno rjeđe, a pojedine studije navode veću zastupljenost u djece sa IUGR. HIE može varirati s obzirom na težinu kliničkih i encefalogramskih nalaza (Tablica 1). Djeca koja pretrpe HIE, osobito ona sa teškom kliničkom slikom, mogu imati trajne neurološke posljedice kao npr. cerebralnu paralizu i teške neurorazvojne poteškoće sa kognitivnom disfunkcijom, sljepoćom i/ili epilepsijom. (4, 33, 53).

Tablica 1. Klasifikacija hipoksično-ishemijske encefalopatije (modificirano prema ref. 4)

STUPANJ POREMEĆAJA	SIMPTOMI
BLAGI	<ul style="list-style-type: none"> • iritabilnost • pojačana budnost • pretjerana simpatička aktivnost • otežano hranjenje • nema epileptičkih napada
UMJERENI	<ul style="list-style-type: none"> • letargija • hipotonija • smanjeni refleksi • potrebna prehrana na sondu • sa ili bez epileptičkih napada
TEŠKI	<ul style="list-style-type: none"> • komatoznost • teška hipotonija • moždana disfunkcija • potrebna mehanička ventilacija • autonomna disfunkcija • produljeni epileptički napadi

Akutna i kronična hipoksija dovodi do oštećenja bijele tvari mozga. To oštećenje se može prezentirati kao leukomalacija, nepravilna kortikacija ili patološka gliozna. Periventrikularna leukomalacija (PVL) je lokalizirani oblik hipoksično-ishemičnog oštećenja mozga. Nastaje na područjima sa graničnom opskrbbom, najosjetljivijom na promjene u moždanom protoku. Zbog toga dolazi do lokalizirane nekroze periventrikularne bijele tvari i difuzne reaktivne glioze okolnog tkiva. Lokalizirane lezije se s vremenom pretvaraju u šupljine, a to je praćeno povećanjem moždanih komora (ventrikulomegalijom). S obzirom da vlakna moždanih puteva odgovornih za motoriku prolaze upravo ovim dijelom mozga, posljedica periventrikularne leukomalacije često je cerebralna paraliza. S druge strane, difuzne promjene prvenstveno zahvaćaju nezrele, nemijelinizirane oligodendrocite. Zbog toga dolazi do poremećaja mijelinizacije (54, 55). Difuzne promjene povezane su sa smetnjama ponašanja i kognitivnim poremećajima, a smetnje ponašanja povezuju se i s promjenama u sivoj tvari. Novija istraživanja povezuju PVL i promjene u sivoj tvari, a magnetskom rezonancom moguće je utvrditi smanjen volumen korteksa i talamusa u djece s PVL-om (56, 57).

Intrakranijalno krvarenje (ICH) u novorođenčadi drugi je najčešći uzrok trajne neprogresivne neurološke bolesti i razvojnih poremećaja djece. Neposredni uzroci intrakranijalnog krvarenja su hipoksija i promjene perfuzije, tj. tlaka u krvnim žilama mozga, dok je puno rjeđi uzrok mehanička trauma, poremećaji koagulacije i kongenitalne anomalije krvnih žila. Mehaničke ozlijede djeluju prvenstveno u donošene djece, a hipoksija u nedonošene (58).

ICH se javlja u četiri neuropatološka oblika; subduralno, subarahnoidalno, periventrikularno s napredovanjem u intraventrikularno, te parenhimno krvarenje. Periventrikularno krvarenje najčešće je od svih oblika, a nastaje većinom u nedonoščadi. Incidencija krvarenja se povećava sa snižavanjem gestacijske dobi, pa tako u terminske djece iznosi 1,6%, dok se u izrazito nezrele djece (24-30 tjedana gestacije) penje do čak 50% (59). Nastaje u području tzv. germinativnog matriksa koji obuhvaća dio mozga između glave nukleusa kaudatusa i lateralnih ventrikula te oko trećeg ventrikula. Ondje između 24.

i 34. tjedna trudnoće nastaju živčane stanice koje kasnije migriraju u područje moždane kore i tvore sivu tvar. Oko polovice krvarenja u germinativni matriks nastaje u prva 24 sata, preostala do kraja trećeg dana života. Razvoj periventrikularnog krvarenja može se pratiti ultrazvukom i klasificirati u četiri stupnja po Papileu (58) (Tablica 2) ili po Volpeu (55) (Tablica 3).

Tablica 2. . Stupnjevanje proširenosti intracerebralnog krvarenja novorođenčadi prema Papileu (modificirano prema ref. 58)

1. stupanj	Periventrikularno krvarenje bez prodora krvi u moždane komore
2. stupanj	Periventrikularno krvarenje uz prodor krvi u moždanu komoru, bez proširenja
3. stupanj	Krvarenje u moždanu komoru uz njezino proširenje
4. stupanj	Krvarenje u moždani parenhim i opsežno krvarenje u moždane komore uz njihovo proširenje

Tablica 3. Stupnjevanje proširenosti intracerebralnih krvarenja po Volpeu (modificirano prema ref. 55)

1. stupanj	Periventrikularno krvarenje u germinativni matriks bez ili s intraventrikularnim krvarenjem koje zauzima 10% lumena ventrikula
2. stupanj	Intraventrikularno krvarenje koje zauzima 10-50% lumena ventrikula
3. stupanj	Intraventrikularno krvarenje koje zauzima više od 50% lumena ventrikula
4. stupanj	Parenhimno krvarenje

Periventrikularno krvarenje ima najlošiju prognozu i najčešći je uzrok smrti zbog intrakranijalnih krvarenja u perinatalnoj dobi. Krvarenje nastaje u bijeloj tvari zbog hipoksijom i promjenama tlaka izazvanim kapilarnim krvarenjima koji konfluiraju u hematoma. Hematom se proširuje do ependima kao subependimalni hematoma i u 60% slučajeva rupturira i prodre u ventrikularni prostor, pa nastaje intraventrikularno krvarenje. U pravilu do 7. dana života završava napredovanje krvarenja, pa je to

vrijeme kada se ponavljanim ultrazvučnim pregledima može procijeniti opsežnost krvarenja. U oko 30% intraventrikularnih krvarenja nastaje proširenje ventrikula zahvaćenog krvarenjem. Pritom je važno razlikovati statičku, neprogresivnu encefalopatiju bez povišenja intrakranijalnog tlaka od progresivnog hipertenzivnog hidrocefalusa. Potonji nastaje u manjeg broja djece zbog opstrukcije četvrte komore ili arahnoiditisa s opstrukcijom resorpcije likvora i zahtjeva kirurški zahvat. Može se otkriti ultrazvučnim praćenjem prije pojave kliničkih simptoma povišenog intrakranijalnog tlaka (izbočena i napeta fontanela, porast opsega glave i fenomen „zalazećeg sunca“).

Klinički blaža periventrikularna i intraventrikularna krvarenja (1. i ponekad 2. stupanj po Papileu) prolaze u pravilu bez simptoma i trajnih posljedica. Ipak, prema nekim studijama 6-8% djece s blažim stupnjevima krvarenja razvit će cerebralnu paralizu, a to se posebno odnosi na one koji uz krvarenje imaju i promjene u periventrikularnoj bijeloj tvari (60). Teža krvarenja s dilatacijom ventrikula ili parenhimnim krvarenjima (3. i 4. stupanj po Papileu) očituju se postupnom pojavom simptoma ili naglim i dramatičnim pogoršanjem zdravlja djeteta. Uz postupan početak javljaju se nagli i grčeviti pokreti koji progrediraju u konvulzivne krize s devijacijom pogleda, treptanjem, mljackanjem, nenormalnim pokretima žvakanja i sl. Uz nagli početak simptoma javlja se pogoršanje temeljnih životnih funkcija; teškoće disanja, cijanoza ili bljedilo, nemogućnost hranjenja i acidoza uz motoričke simptome. Zbog toga svaka promjena općeg ili neurološkog statusa zahtjeva slikovnu dijagnostiku mozga (ultrazvuk, CT, MR). Kasnije, 13-34% djece koja su pretrpjela 3. i 4. stupanj intrakranijalnog krvarenja po Papileu ima neki oblik neurorazvojnog poremećaja. Ukoliko dođe do posthemoragičnog hipertenzivnog hidrocefalusa razvojno ometene djece je čak 59%.

Zaključno, bitno je naglasiti da su intrakranijalno krvarenje i leukomalacija patološkoanatomski pojmovi, čija je klinička slika nespecifična, pa se samim kliničkim promatranjem ne mogu dokazati. Tek primjenom suvremenih slikovih dijagnostičkih metoda klinička sumnja na oštećenje mozga može biti potvrđena (58).

7.2.1. RADIOLOŠKE METODE PRIKAZA MOZGA

Najvažnije slikovne dijagnostičke metode prikaza mozga su ultrazvuk, rentgenska kompjuterizirana tomografija (CT) i magnetska rezonanca (MR).

Ultrazvučnom metodom pregledava se mozak kroz veliku fontanelu. Zahvaljujući neinvazivnosti i jednostavnosti, ultrazvučna se pretraga može ponavljati, pa se zbog toga i najčešće koristi na novorođenačkim bolničkim odjelima. Omogućuje rano prepoznavanje edema, leukomalacije, krvarenja, hipertenzivnog hidrocefalusa i dr. Dodatnim primjenom doplerski obojene slike može se procijeniti protok krvi kroz veće moždane krvne žile. Nedostatci su ograničena kvaliteta prikaza i interpretacija koja ovisi o vještini i iskustvu ultrasoničara (33, 58).

Periventrikularna lezija se ultrazvučno prikazuje kao područje pojačane, nehomogene ehogenosti. Može se s vremenom spontano normalizirati ili pretvoriti u cističnu leziju. U ranoj fazi PVL se uspoređuje sa ehogenošću koroidnog pleksusa i klasificira prema Pidcocku i suradnicima u tri stupnja (*Tablica 4*) (60). Za dugoročno praćenje često se koristi stupnjevanje prema Weisglas-Kuperusu (*Tablica 5*) (61).

Tablica 4. Klasifikacija periventrikularne leukomalacije prema Pidcocku (modificirano prema ref. 60)

Blaga PVL	Ehogenost slabija od koroidnog pleksusa
Umjerena PVL	Ehogenost jednaka sjajnosti koroidnog pleksusa
Teška PVL	Ehogenost jača od one koroidnog pleksusa s ili bez zahvaćenosti parenhima u opsegu većem od dva promjera lateralnih komora

Tablica 5. Klasifikacija periventrikularne leukomalacije prema Weisglas-Kupersu (modificirano prema ref. 61)

PVL 1	Trokutasta periventrikularna hiperehogenost
PVL 2	Hiperehogenost s ventrikulomegalijom, lokalizirane cistične promjene
PVL 3	Opsežna policistična transformacija

S druge strane, CT i MR se koriste rjeđe što zbog štetnosti rentgenskog zračenja CT-a, što zbog potrebe za apsolutnim mirovanjem djeteta i visoke cijene. Služe kako bi se otkrile klinički važne pojedinosti nedostupne ultrazvuku. MR-om su dokazane mikrostrukturne promjene sive i bijele tvari mozga u djece s IUGR-om, te je nađena povezanost ovih promjenama s funkcionalnim neurološkim poremećajima poput teškoće govora i motorike (62). Nađene su i promjene u mijelinizaciji u smislu njenog kašnjenja u djece sa IUGR-om, a posebno u djece s efektom poštede mozga (63).

U novije vrijeme ispituju se i magnetskorezonancijska spektroskopija i granična infracrvena spektroskopija. Magnetskorezonancijska spektroskopija omogućuje praćenje metaboličkih procesa u mozgu, a također postoji i mogućnost prikaza provodnih živčanih putova kroz bijelu tvar metodom traktografije. Graničnom infracrvenom spektroskopijom se mjeri regionalna raspodjela oksihemoglobina i dobiva uvid u kortikalnu metaboličku aktivnost. Navedene mogućnosti očekuju daljnju evaluaciju i tehnološko usavršavanje te su još daleko od rutinske primjene (33, 58).

7.2.2. KLINIČKA NEUROLOŠKA PROCJENA NOVOROĐENČETA

Zbog razvoja slikovitih prikaza moždanog tkiva, klinička neurološka procjena novorođenčeta nepravedno je pala u drugi plan. Trend oslanjanja na neuroslikovne metode pokazao se ipak nedostatnim u predviđanju neuroloških ishoda i aktualizirao ponovnu potrebu za testovima neurološkog statusa u najranijoj dobi (33).

Svakom se djetetu pri rođenju određuje Apgar-indeks. On služi za brzo prepoznavanje neposredno ugroženog novorođenčeta, a ocjenjuje se u 1. i 5. minuti. Po potrebi, može se ocjeniti u 10., 20. minuti i kasnije, a ovi kasniji indeksi imaju pozitivnu prediktivnu vrijednost za kasniji neurološki ishod. Prva dva Apgar-indeksa ne govore o dugoročnoj prognozi djeteta jer na njihovu vrijednost utječe i gestacijska dob, lijekovi koje je majka primila i kongenitalne bolesti. Stoga Apgar indeks treba koristiti prije svega za odluku o primarnom zbrinjavanju novorođenčeta. (4, 58).

U svrhu procjene neurološkog statusa novorođenčeta razvijene su posebne metode. Neurološki pregled novorođenčeta je poseban jer živčani sustav djeteta ima dobno specifična obilježja. Disfunkcija neurološkog sustava u djece ima tendenciju generalizacije, a poremećaji su nespecifični s obzirom na lokalizaciju patološkog procesa. Također, tijekom neurorazvojnih procesa može biti pozitivan te dovesti do nestanka određene disfunkcije, ali i negativan pa se određeni funkcionalni poremećaji mogu pojaviti tek u kasnijoj dobi zbog rastuće kompleksnosti mozga (33).

Dva osnovna pristupa su metoda neurološke procjene po Prechtlu i Hadders-Algri te neurološka procjena novorođenčeta u terminu po Amiel-Tison. Klinička istraživanja dokazuju visoku podudarnost ovih metoda u procjeni neurološkog ishoda u rizične djece. Općenito, važno je da neurološki pregled bude jednostavno izvediv, dobro podnošljiv za dijete i dovoljno senzitivan u otkrivanju blagih neuroloških poremećaja (33).

Metoda neurološke procjene po Prechtlu i Hadders-Algri temelji se na ocjeni spontanih pokreta. Spontana motorika je dobno specifična, a ključna razdoblja u kojima se mijenjaju spontani pokreti su između 36. i 38. tjedna trudnoće i postnatalno od 6. do 8. tjedna. Predikcija neurorazvojnog ishoda temeljem longitudinalnih praćenja je najbolja, ali procjena temeljena na jednom pregledu u dobi od tri mjeseca također pozitivno korelira s neurorazvojnim ishodom. Pokazalo se da djeca s abnormalnom motorikom u dobi od 3 mjeseca imaju visok rizik za razvoj cerebralne paralize (64, 65). Normalni obrazac spontanih pokreta ima visoku prediktivnu vrijednost za optimalan neurološki ishod.

Neurološka procjena novorođenčeta u terminu po Amiel-Tison temelji se na spoznajama o neurološkom sazrijevanju dijelova središnjeg živčanog sustava (66). Sustavi koji kontroliraju motoriku su donji i gornji. Donji (subkortikalni ili ekstrapiramidalni) čine mali mozak, moždano deblo i leđna moždina. Dozrijevanje teče uzlaznim putem, a može se procijeniti od 28. tjedna trudnoće. Glavna mu je zadaća održavanje stava tijela i kontrola fleksora. Gornji (kortikospinalni ili piramidalni) sustav čine hemisfere i bazalni gangliji, a može se procijeniti od 32. tjedna trudnoće. Dozrijevanje gornjeg sustava je silazno i

nastavlja se postnatalno do druge godine. Zadaća mu je kontrola donjeg sustava i opuštanje ekstremiteta, te kontrola antigravitacijskih sila. Rezultira uspravljanjem, hodanjem i razvojem finih motoričkih funkcija (67). Kako su oštećenja u novorođenčeta uglavnom lokalizirana u moždanim hemisferama, najbolji prediktori oštećenja su funkcije koje ovise o kontroli gornjeg sustava. Optimalna funkcija središnjeg živčanog sustava se definira prema kriterijima koji uključuju opseg glave, status šavova lubanje, uspostava vizualnog kontakta, socijalna interakcija, refleks sisanja, kontrola posjedanja i vraćanja u ležeći položaj, pasivni tonus miškulature, položaj prstiju i palčeva izvan šake i procjeni autonomne kontrole tijekom pregleda (68).

U radu Starčević i suradnika (48) korištena je neurološka procjena novorođenčeta po Amiel-Tison i ultrazvuk mozga kako bi se procijenili funkcionalna i morfološka oštećenja mozga u djece koja su pretrpjela kasni zastoj u rastu. Neurološka procjena po Amiel-Tison dokazala je da 70% djece sa kasnim zastojem u rastu ima funkcionalnih oštećenja, dok ih je 53.37 % imalo ultrazvučno dokazana morfološka oštećenja. Veliki dio te djece imao je normalne parametre doplerskih indeksa (C/U omjer > 1). Drugim riječima, do funkcionalnih i morfoloških promjena mozga u fetusa sa kasnim IUGR može doći i prije aktivacije kardiovaskularnih kompenzacijskih mehanizama (tj. prije no što doplerski možemo otkriti fetalnu hipoksiju). Stoga bi efekt poštede mozga mogao biti znak progresije neurološkog oštećenja.

Osim navedenih neuroloških testova razvijeni su i mnogi drugi (Grossov, BNBAS, APIB, Dubowitzov, NACS i dr.) (4). Ipak, svi navedeni testovi primijenjuju se na novorođenom djetetu, a rijetki su oni koji bi procijenili stanje tijekom intrauterinog života. Stoga je međunarodni tim znanstvenika razvio poseban test koji promatra ponašanje fetusa, a nazvan je KANET (*eng. Kurjak Antenatal Neurodevelopment Test*). KANET je prva metoda koja koristi četverodimenzionalni ultrazvuk kako bi procijenila spontane pokrete fetusa na isti način na koji se oni procijenjuju postnatalno, a pojedini parametri se počinju pratiti već u prvom trimestru. Parametri koji se prate u KANET-u su izolirana antefleksija glave, šavovi i opseg glave, izolirano treptanje, facijalne ekspresije i otvaranje usta, izolirani pokreti noge i ruke, pokreti rukom u

smjeru glave i percepcija generaliziranih pokreta. Svaki parametar nosi od 0 do 2 boda. Bodovi se zbrajaju i interpretiraju kao abnormalni (0-5), granični (6-9) i normalni (10-16). U usporedbi sa dosadašnjim dijagnostičkim metodama, čini se kako je KANET snažan dijagnostički aparat za detekciju neuroloških poremećaja i fetalnog ponašanja. Rana detekcija neuroloških poremećaja ostavlja više prostora za intervenciju, a već je poznato da ranija fizioterapija može smanjiti neurološke poteškoće. Stoga bi rutinsko uvođenje ovoga testa moglo dovesti do ranije detekcije rizičnih fetusa i boljeg neurološkog ishoda ove djece (69).

7.2.3. NEUROLOŠKI ISHODI

Unatoč svemu, još uvijek nije nađen snažan dijagnostički aparat koji bi definitivno odijelio normalne fetuse od fetusa s rizikom od neuroloških oštećenja. Iako postoje korelacije između fetalnog acidobaznog statusa i neurološkog ishoda, ne postoji točna granica pH ispod koje se pojavljuju neurološki poremećaji. Također, kod kasnog zastoja u rastu parametri acidobaznog statusa su blago poremećeni, pa su stoga slabiji pokazatelji neurološkog ishoda od doplerskih indeksa. Praćenje doplerskih indeksa ima prognostički značaj za neurorazvojne poremećaje, pri čemu C/U omjer ima prednost pred samostalnim parametrima CRI i URI. No, prema novijim spoznajama rizik neurorazvojnog oštećenja postoji i pri vrijednostima C/U omjera većima od 1, konkretno rizik postoji već kod omjera od 1,13. Drugim riječima, rizik neuroloških oštećenja postoji i u fetusa sa zastojem u rastu i uz održane hemodinamske kompenzacijske mehanizme (48). Također, klinička neurološka procjena odlikuje se većom senzitivnošću i specifičnošću od ultrazvuka u otkrivanju neuroloških odstupanja u novorođenačkoj dobi. O urednom neurološkom razvoju moguće je govoriti kod djece koja imaju uredan ultrazvučni i neurološki nalaz, dok je kod djece sa urednim ultrazvučnim i patološkim neurološkim odstupanjima nužno praćenje (33).

7.2.4. VRIJEME DOVRŠENJA TRUDNOĆE

Vrijeme dovršenja trudnoće kako bi se preveniralo perinatalno oštećenje mozga u fetusa sa zastojem u rastu i dalje je diskutabilno. U nedostatku uspješne intrauterine terapijske intervencije, vrijeme porođaja čini jednu od ključnih odluka u antenatalnom periodu (70). Znanstvenici pokušavaju pronaći idealnu kombinaciju različitih parametara kako bi se rizik za fetus otkrio prije nastupa oštećenja. Predojević i suradnici (71) se primjerice koristili KANET i hemodinamske parametre u fetusa sa zastojem u rastu kako bi procijenili neurološki status. Istraživanje je pokazalo da KANET ima potencijal u prepoznavanju patoloških i graničnih ponašanja fetusa sa ili bez redistribucije fetalnog protoka u korist mozga. Stoga bi kombinacija hemodinamskih i motoričkih parametara mogla činiti osnovu algoritma o vremenu i načinu dovršenja trudnoće.

U kliničkoj praksi, odluka o dovršenju trudnoće obično je individualna i multidisciplinarna, a ovisi o parametrima koji ukazuju na ugroženost ploda (CTG, biofizički profil, količina plodove vode, doplerski indeksi). Ukoliko su parametri uredni (reaktivan CTG, biofizički profil 8 i više, normalna količina plodove vode, uredna doplerska mjerenja), trudnoću treba dovršiti nakon 38. tjedna. S druge strane, ako se tijekom pregleda nađu rizični čimbenici (npr. oligohidramnija, nenormalni doplerski indeksi) trudnoću treba dovršiti od navršena 34. tjedna do kraja 37. tjedna (1, 72).

S druge strane, rizik koji sa sobom nosi prematuritet mora se usporediti sa rizikom odgađanja dovršenja trudnoće, a posebno se odnosi na trudnoće prije 32. tjedna. Diskusije se vode oko činjenice da vrijeme provedeno intrauterino ima mnoge benefite na fetus, ali također i povećava mogućnost perinatalnih komplikacija u slučaju pogoršanja fetalnog statusa. Čini se kako univerzalnog algoritma o dovršenju trudnoće sa IUGR i fetalnom hipoksijom još uvijek nema. Rezultati istraživanja u budućnosti mogli bi donijeti smjernice koje bi omogućile bolju prevenciju oštećenja u tih fetusa (73).

8. ZAKLJUČAK

Fetalna hipoksija jedan je od najvećih izazova za fetus tijekom intrauterinog života, ali i za znanstvenike koji se ovom problematikom bave. Iako fetus uključuje obrambene mehanizme kao odgovor na hipoksiju, još je nepoznato jesu li svi kompenzacijski mehanizmi fiziološki ili predstavljaju patološki odgovor na već nastalo oštećenje. Novije studije već su potvrdile da efekt poštede mozga nije potpuno fiziološki odgovor te da određeni strukturni i morfološki poremećaji postoje i prije redistribucije protoka u korist fetalnog mozga. Ostaje pitanje kako i u kojoj mjeri koristiti fetalne odgovore na hipoksiju u dijagnozi i prevenciji oštećenja fetalnih organskih sustava, naročito mozga kao najosjetljivijeg organa. Stoga je najvažniji cilj moderne perinatalne medicine otkriti precizne metode procjene fetalnog statusa i na taj način prevenirati perinatalno oštećenje mozga, te donijeti algoritme o vremenu i načinu porođaja rizičnih fetusa.

9. ZAHVALE

Zahvaljujem mentorici prof.dr.sc. Aidi Salihagić Kadić na trudu, savjetima i strpljenju u izradi rada.

Posebno zahvaljujem najboljem bratu Luki na pomoći prilikom oblikovanja tablica i slika.

Hvala i ostatku moje obitelji i prijateljima na potpori tijekom cijelog školovanja.

Hvala mom Davoru na ljubavi i vjeri u moj uspjeh.

10. LITERATURA

1. Delmiš J, Orešković S. Fetalna medicina i opstetricija. Zagreb: Medicinska naklada; 2014.
2. Hutter D, Kingdom J, Jaeggi E. Causes and mechanisms of intrauterine hypoxia and its impact on the fetal cardiovascular system: a review. *Int J Pediatr.* 2010;2010:401323.
3. Hall JE, Guyton AC. Medicinska fiziologija. 12 izd. Zagreb: Medicinska naklada; 2012. Str.1005-1007.
4. Ginosar Y. Anesthesia and the fetus. 1. izd. Chichester, West Sussex ; Hoboken, NJ: Wiley-Blackwell; 2013.
5. Castellucci M, Kosanke G, Verdenelli F, Huppertz B, Kaufmann P. Villous sprouting: fundamental mechanisms of human placental development. *Hum Reprod Update.* 2000;6(5):485-94.
6. Mayhew TM. Thinning of the intervacular tissue layers of the human placenta is an adaptive response to passive diffusion in vivo and may help to predict the origins of fetal hypoxia. *Eur J Obstet Gynecol Reprod Biol.* 1998;81(1):101-9.
7. Brosens I, Robertson WB, Dixon HG. The physiological response of the vessels of the placental bed to normal pregnancy. *J Pathol Bacteriol.* 1967;93(2):569-79.
8. Campbell S, Diaz-Recasens J, Griffin DR, Cohen-Overbeek TE, Pearce JM, Willson K, i sur. New doppler technique for assessing uteroplacental blood flow. *Lancet.* 1983;1(8326 Pt 1):675-7.
9. Arduini D, Rizzo G, Boccolini MR, Romanini C, Mancuso S. Functional assessment of uteroplacental and fetal circulations by means of color Doppler ultrasonography. *J Ultrasound Med.* 1990;9(5):249-53.
10. Miller J, Turan S, Baschat AA. Fetal growth restriction. *Semin Perinatol.* 2008;32(4):274-80.
11. Baschat AA. The fetal circulation and essential organs-a new twist to an old tale. *Ultrasound Obstet Gynecol.* 2006;27(4):349-54.
12. Pardi G, Marconi AM, Cetin I. Placental-fetal interrelationship in IUGR fetuses-a review. *Placenta.* 2002;23 Suppl A:S136-41.
13. Baschat AA. Neurodevelopment following fetal growth restriction and its relationship with antepartum parameters of placental dysfunction. *Ultrasound Obstet Gynecol.* 2011;37(5):501-14.
14. Rosenberg A. The IUGR newborn. *Semin Perinatol.* 2008;32(3):219-24.
15. Gerber S, Hohlfeld P, Viquerat F, Tolsa JF, Vial Y. Intrauterine growth restriction and absent or reverse end-diastolic blood flow in umbilical artery (Doppler class II or III): A retrospective study of short- and long-term fetal morbidity and mortality. *Eur J Obstet Gynecol Reprod Biol.* 2006;126(1):20-6.
16. Jarvis S, Glinianaia SV, Torrioli M-G, Platt M-J, Miceli M, Jouk P-S, i sur. Cerebral palsy and intrauterine growth in single births: European collaborative study. *Lancet.* 362(9390):1106-11.

17. Hernandez-Andrade E, Figueroa-Diesel H, Jansson T, Rangel-Nava H, Gratacos E. Changes in regional fetal cerebral blood flow perfusion in relation to hemodynamic deterioration in severely growth-restricted fetuses. *Ultrasound Obstet Gynecol.* 2008;32(1):71-6.
18. Sparks TN, Cheng YW, McLaughlin B, Esakoff TF, Caughey AB. Fundal height: a useful screening tool for fetal growth? *J Matern Fetal Neonatal Med.* 2011;24(5):708-12.
19. Jugovic D, Tumbri J, Medic M, Jukic MK, Kurjak A, Arbeille P, i sur. New Doppler index for prediction of perinatal brain damage in growth-restricted and hypoxic fetuses. *Ultrasound Obstet Gynecol.* 2007;30(3):303-11.
20. Manning FA, Platt LD, Sipos L. Antepartum fetal evaluation: development of a fetal biophysical profile. *Am J Obstet Gynecol.* 1980;136(6):787-95.
21. Manning FA. Fetal biophysical profile: a critical appraisal. *Clin Obstet Gynecol.* 2002;45(4):975-85.
22. Vintzileos AM, Gaffney SE, Salinger LM, Campbell WA, Nochimson DJ. The relationship between fetal biophysical profile and cord pH in patients undergoing cesarean section before the onset of labor. *Obstet Gynecol.* 1987;70(2):196-201.
23. Vintzileos AM, Fleming AD, Scorza WE, Wolf EJ, Balducci J, Campbell WA, i sur. Relationship between fetal biophysical activities and umbilical cord blood gas values. *Am J Obstet Gynecol.* 1991;165(3):707-13.
24. Giussani DA, Spencer JA, Moore PJ, Bennet L, Hanson MA. Afferent and efferent components of the cardiovascular reflex responses to acute hypoxia in term fetal sheep. *J Physiol.* 1993;461:431-49.
25. Jensen A, Hanson MA. Circulatory responses to acute asphyxia in intact and chemodenervated fetal sheep near term. *Reprod Fertil Dev.* 1995;7(5):1351-9.
26. Chamberlain PF, Manning FA, Morrison I, Harman CR, Lange IR. Ultrasound evaluation of amniotic fluid volume. I. The relationship of marginal and decreased amniotic fluid volumes to perinatal outcome. *Am J Obstet Gynecol.* 1984;150(3):245-9.
27. Bartelds B, van Bel F, Teitel DF, Rudolph AM. Carotid, not aortic, chemoreceptors mediate the fetal cardiovascular response to acute hypoxemia in lambs. *Pediatr Res.* 1993;34(1):51-5.
28. Baan J, Jr., Boekkooi PF, Teitel DF, Rudolph AM. Heart rate fall during acute hypoxemia: a measure of chemoreceptor response in fetal sheep. *J Dev Physiol.* 1993;19(3):105-11.
29. Jensen A, Garnier Y, Berger R. Dynamics of fetal circulatory responses to hypoxia and asphyxia. *Eur J Obstet Gynecol Reprod Biol.* 1999;84(2):155-72.
30. Westgate JA, Wibbens B, Bennet L, Wassink G, Parer JT, Gunn AJ. The intrapartum deceleration in center stage: a physiologic approach to the interpretation of fetal heart rate changes in labor. *Am J Obstet Gynecol.* 2007;197(3):236.e1-11.

31. Nicolaides K, Rizzo G, Hecher K, Xiamenes R. Doppler in Obstetrics. London: The fetal Medicine Foundation; 2002.
32. Alfircvic Z, Neilson JP. Doppler ultrasonography in high-risk pregnancies: Systematic review with meta-analysis. *Am J Obstet Gynecol.* 1995;172(5):1379-87.
33. Starcevic M. Rani neurološki ishod novorođenčadi s intrauterinim zastojem u rastu [Disertacija]. Zagreb: Sveučilište u Zagrebu, Medicinski fakultet; 2012.
34. Arbeille P. Fetal arterial Doppler-IUGR and hypoxia. *Eur J Obstet Gynecol Reprod Biol.* 1997;75(1):51-3.
35. Wladimiroff JW, Tonge HM, Stewart PA. Doppler ultrasound assessment of cerebral blood flow in the human fetus. *British journal of obstetrics and gynaecology.* 1986;93(5):471-5.
36. Picklesimer AH, Oepkes D, Moise KJ, Jr., Kush ML, Weiner CP, Harman CR, i sur. Determinants of the middle cerebral artery peak systolic velocity in the human fetus. *Am J Obstet Gynecol.* 2007;197(5):526.e1-4.
37. Figueroa-Diesel H, Hernandez-Andrade E, Acosta-Rojas R, Cabero L, Gratacos E. Doppler changes in the main fetal brain arteries at different stages of hemodynamic adaptation in severe intrauterine growth restriction. *Ultrasound Obstet Gynecol.* 2007;30(3):297-302.
38. Turan OM, Turan S, Gungor S, Berg C, Moyano D, Gembruch U, i sur. Progression of Doppler abnormalities in intrauterine growth restriction. *Ultrasound Obstet Gynecol.* 2008;32(2):160-7.
39. Salihagić A, Georgescus M, Perrotin F. Daily Doppler assesment of the fetal hemodynamic response to chronic hypoxia: a five case report. *Prenat Neonat Med* 2000; 5: 35-41.
40. Edelstone DI, Rudolph AM, Heymann MA. Effects of hypoxemia and decreasing umbilical flow liver and ductus venosus blood flows in fetal lambs. *Am J Physiol.* 1980;238(5):H656-63.
41. Reuss ML, Rudolph AM. Distribution and recirculation of umbilical and systemic venous blood flow in fetal lambs during hypoxia. *J Dev Physiol.* 1980;2(1-2):71-84.
42. Arbeille P, Maulik D, Fignon A, Stale H, Berson M, Bodard S, i sur. Assessment of the fetal PO2 changes by cerebral and umbilical Doppler on lamb fetuses during acute hypoxia. *Ultrasound Med Biol.* 1995;21(7):861-70.
43. Harrington K, Thompson MO, Carpenter RG, Nguyen M, Campbell S. Doppler fetal circulation in pregnancies complicated by pre-eclampsia or delivery of a small for gestational age baby: 2. Longitudinal analysis. *Br J Obstetr Gynaecol.* 1999;106(5):453-66.
44. Gramellini D, Folli MC, Raboni S, Vadora E, Merialdi A. Cerebral-umbilical Doppler ratio as a predictor of adverse perinatal outcome. *Obstet Gynecol.* 1992;79(3):416-20.

45. Salihagic-Kadic A, Medic M, Jugovic D, Kos M, Latin V, Kusan Jukic M, i sur. Fetal cerebrovascular response to chronic hypoxia-implications for the prevention of brain damage. *J Matern Fetal Neonatal Med.* 2006;19(7):387-96.
46. Degani S. Evaluation of fetal cerebrovascular circulation and brain development: the role of ultrasound and Doppler. *Semin Perinatol.* 2009;33(4):259-69.
47. Figueras F, Oros D, Cruz-Martinez R, Padilla N, Hernandez-Andrade E, Botet F, i sur. Neurobehavior in term, small-for-gestational age infants with normal placental function. *Pediatrics.* 2009;124(5):e934-41.
48. Starcevic M, Predojevic M, Butorac D, Tumbri J, Konjevoda P, Kadic AS. Early functional and morphological brain disturbances in late-onset intrauterine growth restriction. *Early Hum Dev.* 2016;93:33-8.
49. Degani S. Fetal cerebrovascular circulation: a review of prenatal ultrasound assessment. *Gynecol Obstet Invest.* 2008;66(3):184-96.
50. Ebbing C, Rasmussen S, Kiserud T. Middle cerebral artery blood flow velocities and pulsatility index and the cerebroplacental pulsatility ratio: longitudinal reference ranges and terms for serial measurements. *Ultrasound Obstet Gynecol.* 2007;30(3):287-96.
51. Pearce W. Hypoxic regulation of the fetal cerebral circulation. *J Appl Physiol.* 2006;100(2):731-8.
52. du Plessis AJ. Cerebral blood flow and metabolism in the developing fetus. *Clin Perinatol.* 2009;36(3):531-48.
53. Degenc M. Hipoksično-ishemijska encefalopatija novorođenčeta. *Paediatr Croat.* 2004;48 (Supl 1):17-23.
54. Johnston MV, Trescher WH, Ishida A, Nakajima W. Neurobiology of hypoxic-ischemic injury in the developing brain. *Pediatr Res.* 2001;49(6):735-41.
55. Volpe JJ. Neurobiology of periventricular leukomalacia in the premature infant. *Pediatr Res.* 2001;50(5):553-62.
56. Pierson CR, Folkerth RD, Billiards SS, Trachtenberg FL, Drinkwater ME, Volpe JJ, i sur. Gray matter injury associated with periventricular leukomalacia in the premature infant. *Acta Neuropathol.* 2007;114(6):619-31.
57. Leijser LM, de Bruine FT, Steggerda SJ, van der Grond J, Walther FJ, van Wezel-Meijler G. Brain imaging findings in very preterm infants throughout the neonatal period: part I. Incidences and evolution of lesions, comparison between ultrasound and MRI. *Early Hum Dev.* 2009;85(2):101-9.
58. Mardešić D. *Pedijatrija.* 8. izd. Zagreb: Školska knjiga; 2016.

59. Berger R, Bender S, Sefkow S, Klingmuller V, Kunzel W, Jensen A. Peri/intraventricular haemorrhage: a cranial ultrasound study on 5286 neonates. *Eur J Obstet Gynecol Reprod Biol.* 1997;75(2):191-203.
60. Kuban K, Sanocka U, Leviton A, Allred EN, Pagano M, Dammann O, i sur. White matter disorders of prematurity: association with intraventricular hemorrhage and ventriculomegaly. The Developmental Epidemiology Network. *J Pediatr.* 1999;134(5):539-46.
61. Weisglas-Kuperus N, Baerts W, Fetter WP, Sauer PJ. Neonatal cerebral ultrasound, neonatal neurology and perinatal conditions as predictors of neurodevelopmental outcome in very low birthweight infants. *Early Hum Dev.* 1992;31(2):131-48.
62. Padilla N, Falcon C, Sanz-Cortes M, Figueras F, Bargallo N, Crispi F, i sur. Differential effects of intrauterine growth restriction on brain structure and development in preterm infants: a magnetic resonance imaging study. *Brain Res.* 2011;1382:98-108.
63. Ramenghi LA, Martinelli A, De Carli A, Brusati V, Mandia L, Fumagalli M, i sur. Cerebral maturation in IUGR and appropriate for gestational age preterm babies. *Reprod Sci.* 2011;18(5):469-75.
64. Groen SE, de Blecourt AC, Postema K, Hadders-Algra M. General movements in early infancy predict neuromotor development at 9 to 12 years of age. *Dev Med Child Neurol.* 2005;47(11):731-8.
65. Hadders-Algra M. General movements: A window for early identification of children at high risk for developmental disorders. *J Pediatr.* 2004;145(2 Suppl):S12-8.
66. Amiel-Tison C. Update of the Amiel-Tison neurologic assessment for the term neonate or at 40 weeks corrected age. *Pediatr Neurol.* 2002;27(3):196-212.
67. Amiel-Tison C, Gosselin J. From neonatal to fetal neurology: some clues for interpreting fetal findings. U: Pooh RK, Kurjak A, ur. *Fetal neurology.* New Delhi: Jaypee Brothers Medical Publishers; 2009, str.374-404.
68. Amiel-Tison C. Clinical neurology in neonatal units. *Croat Med J.* 1998;39(2):136-46.
69. Kurjak A, Antsaklis P, Stanojevic M, Vladareanu R, Vladareanu S, Neto RM, i sur. Multicentric studies of the fetal neurobehavior by KANET test. *J Perinat Med.* 2017.
70. Baschat AA, Hecher K. Fetal growth restriction due to placental disease. *Semin Perinatol.* 2004;28(1):67-80.
71. Predojević, M, Talić, A, Stanojević, M, Kurjak, A, Salihagić Kadić A. Assessment of motoric and hemodynamic parameters in growth restricted fetuses – case study. *J Matern Fetal Neonatal Med.* 2014;27(3):247-51.
72. ACOG Practice bulletin no. 134: fetal growth restriction. *Obstet Gynecol.* 2013;121(5):1122-33.
73. Baschat AA. Doppler application in the delivery timing of the preterm growth-restricted fetus: another step in the right direction. *Ultrasound Obstet Gynecol.* 2004;23(2):111-8.

11. ŽIVOTOPIS

Rođena sam 19. travnja 1992. godine u Zagrebu. Pohađala sam osnovnu školu Otona Ivekovića od 1999. do 2007. godine. Nakon završetka osnovne škole upisala sam V.gimnaziju u Zagrebu, koju sam pohađala od 2007. do 2011. godine. Medicinski fakultet upisala sam 2011. godine. Tijekom studija položila sam tečaj kardiopulmonalne reanimacije uz uporabu automatskog vanjskog defibrilatora (KPR-AVD) i tečaj neposrednih mjera održavanja života (ILS) u organizaciji Hrvatskog društva za reanimatologiju. Sudjelovala sam na jedanaestom CROatian Student Summit (CROSS 11) 2015. godine u Zagrebu i na drugom međunarodnom kongresu studenata medicine SaMED 2016. godine u Sarajevu.