

# Endoskopska kirurgija paranazalnih sinusa i prednje lubanjske osnovice

---

Jelčić, Ivan

Master's thesis / Diplomski rad

2017

Degree Grantor / Ustanova koja je dodijelila akademski / stručni stupanj: **University of Zagreb, School of Medicine / Sveučilište u Zagrebu, Medicinski fakultet**

Permanent link / Trajna poveznica: <https://um.nsk.hr/um:nbn:hr:105:042024>

Rights / Prava: [In copyright](#) / [Zaštićeno autorskim pravom.](#)

Download date / Datum preuzimanja: **2024-11-06**



Repository / Repozitorij:

[Dr Med - University of Zagreb School of Medicine Digital Repository](#)



**SVEUČILIŠTE U ZAGREBU  
MEDICINSKI FAKULTET**

**Ivan Jelčić**

**Endoskopska kirurgija paranazalnih  
sinusa i prednje lubanjske osnovice**

**Diplomski rad**



**Zagreb, 2017.**

Ovaj diplomski rad izrađen je na Klinici za bolesti uha, grla i nos i za kirurgiju glave i vrata KBC-a Zagreb pod vodstvom doc.dr.sc. Martina Jurline i predan je na ocjenu u akademskoj godini 2016./2017.

# Sadržaj

1. Sažetak	
2. Summary	
3. Uvod.....	1
4. Embriologija i anatomija.....	4
5. Osnovni koncepti endoskopske kirurgije.....	6
5.1. Radiološka obrada i neuronavigacija.....	6
5.2. Instrumentariji.....	9
5.3. Pozicioniranje pacijenta.....	9
5.4. Osnovna obrada nosne šupljine.....	9
6. Endoskopska kirurgija paranazalnih sinusa.....	10
6.1. FESS ( eng. functional endoscopic sinus surgery).....	10
6.2. Ostali endoskopski zahvati na području paranazalnih sinusa.....	11
7. Endoskopski zahvati na bazi lubanje.....	12
7.1. Indikacije za endoskopski zahvat.....	12
7.1.1. Likvoreja, meningoencealokele.....	13
7.1.2. Beningne neoplazme.....	13
7.1.3. Maligne neoplazme.....	14
7.2. Endoskopski pristupi na bazu lubanje.....	17
7.2.1. Transnazalni pristup.....	17
7.2.2. Supraorbitalni pristup („keyhole“)......	18
7.3. Rekonstrukcija defekta baze lubanje.....	19
8. Diskusija.....	21
9. Zahvale.....	24
10. Literatura.....	25
11. Životopis.....	27

# 1. Sažetak

## Endoskopska kirurgija paranazalnih sinusa i prednje lubanjske osnovice

Ivan Jelčić

Danas su endoskopski zahvati preuzeli vodeću ulogu u kirurgiji sinusa u odnosu na klasični otvoreni pristup. Otorinolarinologija, kirurgija glave i vrata te neurokirurgija jesu jedna od glavnih područja gdje se koristi endoskopski pristup. Razlog tome su mnoge delikatne anatomske strukture, te u takvoj situaciji endoskop pruža puno direktniji pristup ostavljajući mnoge od njih neoštećenim. Pored svega, postotak postoperativnog morbiditeta kao što su bol, otekline te krvarenje, značajno je niži u endoskopskom nego u otvorenom pristupu.

Dok otvoreni pristupi na glavi uključuju opsežne kraniotomije, rezove lica, disrupciju kosti te traheostomiju, endoskopski zahvati uglavnom koriste prirodne otvore i koridore kako bi došli do lezije, bilo na mozgu, bazi lubanje ili nekoj drugoj lokaciji.

U ovom diplomskom radu, napravili smo sustavni pregled literature prema tehnološkom napretku i prema anatomskej lokalizaciji. Prva uporaba endoskopa datira s početka 19. stoljeća, a osmislio ga je talijanski urolog Philipp Bozzini. Od tada su izvršene brojne modifikacije, od kojih je najznačajnija uvođenje Hopkinsovih štapnih leća u pedesetim godinama dvadesetog stoljeća.

Moderna endoskopska kirurgija u cijelosti zavisi od napredne radiološke obrade te o modernim navigacijskim sustavima, koji koriste tehnologiju sličnu onoj GPS-u. Glavni nedostaci jesu definitivno visoka cijena opreme te relativno duga krivulja učenja prije nego što operater postane samostalan.

Endoskopski asistirana kirurgija je napredno područje u kojem mnoga tehnološka dostignuća mogu pronaći svoju kliničku primjenu, sve dok su sigurna za pacijente.

Ključne riječi: endoskopija, baza lubanje, paranazalni sinus, neuronavigacija

## 2. Summary

### Endoscopic surgery of paranasal sinuses and anterior skull base

Ivan Jelčić

In a present day surgery of paranasal sinuses endoscopic procedures have taken the lead over the standard open procedures. ENT, head and neck surgery and neurosurgery are one of the main areas where the endoscope is used today. One of the main reasons is the large number of delicate anatomical structures, where in such cases the endoscope offers a more direct approach leaving many of them intact. Nonetheless, the percentage of postoperative comorbidities such as pain, oedema and haemorrhage, is substantially smaller in the endoscopic approach than in standard open procedures.

Whereas open surgical procedures involves craniotomies, facial incisions, disruption of bone frames and tracheostomy, endoscopically assisted procedures usually use natural openings and corridors to get to the lesion, be it in brain, skull base, paranasal sinuses or any other location.

In this graduate thesis we made a systematic review of endoscopic surgery by the technological advancement and the anatomical location. The first endoscope was used as early as the 19th century by the Italian physician Philipp Bozzini. Since then has undergone many modifications, of which the most significant is the introduction of the Hopkins rod lens system in the 1950s.

Modern endoscopic surgery depends entirely on advanced radiological assessment and use of modern navigational systems, which use technology similar to that of GPS. The main disadvantages are the high cost of equipment and the relatively long learning curve before one can perform on his/her own.

Endoscopically assisted surgery is an advancing field where many technological achievements may find their clinical application, as long as they are safe for the patient.

Keywords: endoscopy, skull base, paranasal sinuses, neuronavigation

### 3. Uvod

Sagledavši u cjelini, kirurgija je dio medicine u kojoj tehnološki napredak najprije pronade svoju primjenu u svakodnevnoj kliničkoj praksi. Razlog inovativnosti na ovom području zacijelo leži i u samom povijesnom razvoju kirurgije kao takve koji se razlikovao od ostalog djela medicine. Naime dok su liječnici-fizici uglavnom bili visokoobrazovni i potkovani formalnom naobrazbom koju su stjecali na medicinskim fakultetima, kirurzi-ranarnici su uglavnom bili pripadnici nižih društvenih slojeva koji su se uglavnom bavili zanatskim djelatnostima, najčeće brijači, a znanja su uglavnom stjecali usmenom predajom. Tek u kasnom srednjem vijeku, nakon anatomske reforme Vesaliusa i početka podučavanja anatomije na medicinskim fakultetima, dolazi do ozbiljnije emancipacije kirurgije u dotadašnju medicinu.

Kirurgija same nosne šupljine ima svoje začetke još u doba Hipokrata, koji opisuje prve operacije nosnih polipa. Anatomiju sinusa prvi je definirao Galen oko 691., dok ju je Vesalius razradio u detalje. Staroindijski liječnik Sušruta obavlja je izrazito složene rekonstrukcije nosa koristeći lokalni režanj s područja čela. O tome saznajemo iz Bowerova rukopisa. (1)

Endoskopska kirurgija, iako je pronašla svoje mjesto u kirurgiji glave i vrata, nije potekla iz te kirurške grane. Urolog Philipp Bozzini (1773.-1809.) smatra se ocem endoskopije. Svoja istraživanja predstavio je 1806. u Beču, a prvi pregledi bili su praćeni određenim teškoćama kao što je slaba vizualizacija i bolnost pacijenata prilikom pregleda.

Jedan drugi urolog, Max Nitze (1849.-1906.), donio je napredak na polju endoskopije iskoristivši žarulju kao vanjski izvor svjetlosti, te niz leća unutar endoskopa koji su povećavali sliku. Nitzeov endoskop, uz određene modifikacije, koristio se uglavnom u dijagnostičke svrhe, te u određenim slučajevima kao pomoćno sredstvo za odstranjivanje stranog tijela. (2)

Trebalo je proći gotovo čitavo stoljeće kako bi ova otkrića pronašla svoju primjenu u kirurgiji sinusa. Ocem endoskopske kirurgije smatra se Alfred Hirschmann koji je 1901. iskoristio modificirani cistoskop kako bi pregledao maksilarni sinus kroz oroantralnu fistulu.

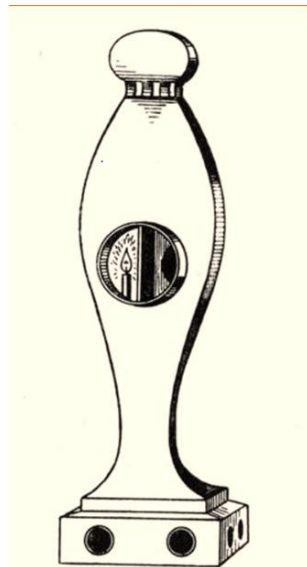
Kirurgija paranazalnih sinusa u prvoj polovici 20. stoljeća napredovala je određenim tempom, međutim endoskop nije pronašao veću primjenu u zahvatima te regije. Glavni razlog tome bio je nedostatak adekvatnog osvjetljenja i nedostatak primjerene opreme. Tek je otkrićem sistema štapnih leća Harolda H. Hopkinsa 1960. omogućen daljnji napredak u području endoskopske kirurgije. Sistem se sastojao od niza leća između kojih se nalazio neutralni plin umjesto zraka. Naime, Hopkinsov sistem pružao je bolje osvjetljenje, kvalitetniju i širu sliku, uz višestruko manji promjer cijelog sustava. (3)

Hopkinsovu sistemu Karl Storz 1965. priključio je sustav osvjetljenja pomoću fiberoptike, bio je to prvi moderni rigidni endoskop kakav se u svojoj suštini koristi i danas.

S ovim otkrićem, endoskop je doživio sve veću primjenu. Jedan od vodećih ljudi koji je etablirao endoskopsku kirurgiju u zahvatima nosne šupljine i paranazalnih sinusa je austrijski liječnik Walter Messerklinger. Messerklinger je primarno koristio endoskop za procjenu stanja i za liječenje rinosinuitisa rezistentnih na farmakološku terapiju.

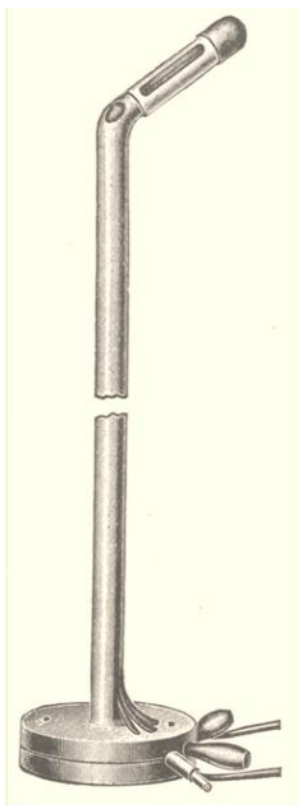
Pod utjecajem Messerklingerove tehnike David Kennedy uz suradnju s Karlom Storzom razvija set instrumenata za endoskopsku kirurgiju, dok Simion Zinreich, radiolog, razvija CT imaging metodu. Oni su autori FESS-a (eng. Functional Endoscopic Sinus Surgery, hrv. Funkcionalna kirurgija sinusa), kirurške metode koja raznim antrostomijama te uklanjanjem koštanih pregrada nastoji povratiti adekvatnu ventilaciju i dreniranje sinusa, omogućujući tako saniraje upale same sluznice.

S razvojem FESS-a počela je sve veća upotreba endoskopa u operacijama nosa i sinusa. S vremenom se opseg operacija počeo sve više širiti na područje baze lubanje. Prvi zahvati su se sastojali u tretiranju likvoreje, meningocele, encefalocele i mukocela. U početku se endoskop koristio kao pomoćno sredstvo za vizualizaciju kod klasičnih pristupa, da bi postepeno u ranim devedestim godina dvadestog stoljeća bili opisani izolirani endoskopski pristupi kod operacija adenoma hipofize. (2)



Slika 1: Bozzinjev endoskop, „Lichtleiter“ ( preuzeto iz: Doglietto F. et al: Brief History of Endoscopic Transsphenoidal Surgery -- From Philipp Bozzini to the First World Congress of Endoscopic Skull Base Surgery, Neurosurgical Focus, 2005; 19(6))





Slika 2: Nitzeov modificirani cistoskop s napravljenim modifikacijama u prijenosu svjetla i hlađenja (preuzeto iz: Doglietto F. et al: Brief History of Endoscopic Transsphenoidal Surgery -- From Philipp Bozzini to the First World Congress of Endoscopic Skull Base Surgery, Neurosurgical Focus, 2005; 19(6))

## 4. Embriologija i anatomija

Embriološki razvitak nosa kreće intrauterino, u četvrtome tjednu. U tom razdoblju formira se pet mezenhimalnih nastavaka smještenih oko usne jamice: jedan neparni (*processus frontonasalis*) i dva parna (medijalni i lateralni nosni nastavci). U cijeli proces formiranja nosa i paranazalnih sinusa uključeni su još i maksilarni nastavci. Medijalni nosni nastavci izrazito brzo rastu te se u šestom i sedmom tjednu spajaju tvoreći osnovu za budući *philtrum*, dio gornje čeljusti te primarno nepce, *os incisivum*. Također oni čine osnovicu vrška nosa i mekog djela septuma. Laterali nosni nastavci osim što pojedinačno formiraj *alae nasi*, zajedno s maksilarnim nastavcima sudjeluju u formiranju nasolakrimalne brazde te podliježećeg nazolarimalnog kanala. Tvrdo nepce, osim veće spomenutog primarnog nepca sastoji se i od *processus palatini laterales* maksilarnih nastavaka koji se spajaju u devetom mjesecu trudnoće čime je formirano dno nosne šupljine. Nosni septum ima dvije embriološke osnovice: prednji, manji dio potječe od *processus frontonasalis*, dok stražnji dio potječe od maksilarnog nastavka, te se u desetom tjednu nepce spaja sa septumom. (4)

Paranasalni sinusi su prostori u kostima lica i lubanje koji su ispunjeni zrakom. Njihova funkcija nije do kraja utvrđena, ali neke od predloženih su: olakšavaju težinu glave, rezonancijski prostori za govor, zagrijavanje i vlaženje udahnutog zraka. Višeredni cilindrični epitel uz malobrojne vrčaste stanice prekriva šupljine paranazalnih sinusa, te su kretne trepetljika usmjerene prema otvorima samih sinusa. Što se tiče same anatomije, obujam sinusa i razina pneumatizacije razlikuje se od osobe do osobe te je podložna raznim anatomskim varijacijama. (6)

Maksilarni sinus, s prosječnom veličinom od 12-15 cm<sup>3</sup> najveći je među svim paranazalnim šupljinama. Ima oblik četverostrane piramide s bazom okrenutom medijalno prema nosnoj šupljini, a vrhom prema lateralno, tj. *os zygomaticum*. (6) Po rođenju je ispunjen tekućinom te je prvi sinus koji se razvije. Što se tiče njegovog razvoja, karakterističan je rast u dva razdoblja. Prvo razdoblje, između 1. i 3. godine kada sinus raste horizontalno i straga, te drugo razdoblje između 6. i 12. godine kada sinus raste prema dolje u smjeru zubnih korijena. (7) Medijalna stranica maksilarnog sinusa čini dio lateralnog zida nosne šupljine. Prednja stranica formira *fossa canina* koja može biti mjesto širenja određenih patoloških procesa, a isto tako i mjesto određenih kirurških pristupa. Gornja stranica je dno orbite. Stražnja stranica sudjeluje u formiranju *fossa pterygopalatine* i *fossa infratemporalis*.

Frontalni sinus nalazi se u frontalnoj kosti odrasle osobe. Odjeljen je asimetričnim septum u dvije šupljine. On je posljednji sinus koji pneumatizira. Intenzivniji rast počinje u 6. godini, a završava u kasnim adolescentskim godinama. Stražnja stijenka sinusa djeli njegovu šupljinu od prednje lubanjske jame te je mnogo tanja i slabija od njegove prednje stijenke koja može podnijeti izrazito snažne sile. (7) Njegov oblik podliježe varijacijama te nisu rijetke aplazija i hipoplazija.

Sfenodini sinus je pneumatizirani tijelo sfenoidne kosti. Proces pneumatizacije počinje u 6. godini a završava u kasnom adolescentsom razdoblju. Asimetričan septum djeli sinus u dvije šupljine, a otvor sinusa nalazi se medijalno od gornje nosne školjke. Izrazito je varijabilan njegov volumen koji može biti od 0.5-11.5 cm<sup>3</sup>. Njegova pneumatizacija može zahvaćati gotovo čitav *clivus* do *foramen magnum*, te se ponekad širiti i u krila sfenoidne kosti. (6)

Etmoidini sinusi, ili labirinti etmoidne kosti, dijele se na prednje i stražnje, iako prema nekim anatomskim podjelama ovdje spada i kategorija srednjih etmoidnih sinusa. Formiraju lateralni zid nosne šupljine te medijalni zid orbite, iako mogu sezati i iznad razine orbite te ispod krova maksilarnog sinusa. Početne šupljine vidljive su čak u dojenačkom razdoblju dok svoj konačan oblik dobiju oko 12. godine života. (7)

## 5. Osnovni koncepti endoskopske kirurgije

U skučenom prostoru kirurgije glave (paranasalnih sinusa, nosa, baze lubanje) endoskopski pristup pokazao je mnoge prednosti u usporedbi s klasičnim pristupom. Međutim kako bi se zahvat uopće mogao izvesti bilo je potrebno uvesti nekoliko inovacija koje su omogućile da se postupak odvije sa značajnom sigurnošću.

### 5.1. Radiološka obrada i neuronavigacija

Prije primjene neuronavigacijske metode ishod operacije ovisio je ponajprije o sposobnosti operatera da implementira svoje znanje anatomije u situaciju koju je pronašao za vrijeme operacije. Pritom je od najveće koristi bila njegova sposobnost snalaženja u prostoru te prethodno iskustvo. S neuronavigacijom i „image-guided“ metodom pružila se dodatna opcija koja nipošto ne zamjenjuje prethodno navedene karakteristike, nego je njima komplementarna.

Osnovni koncept neuronavigacijske metode jest u preklapanju predoperacijske 3D slikovne metode, CT ili MR snimka, te realnih anatomskih struktura. Tako operater u svakom trenutku može provjeriti, koristeći posebno prilagođenu sondu, o kojoj anatomskoj strukturi je riječ, postoji li neka važna struktura u blizini, te na kraju krajeva prilagoditi svoj kirurški pristup.

Kako bi se operacija odvila potrebno je obaviti cijeli niz postupaka koji će omogućiti da se realna situacija, to jest anatomija, preslika na prethodno obavljenu 3D snimku. (7)

- 1) Kao prvo, potreban je napraviti višeslojni CT presjek samog područja koji će nam omogućiti da dobijemo 3D sliku. U nekim slučajevima, pogotovo ako se radi o mekotkivnom području, magnetska rezonanca se kombinira s CT snimkom.
- 2) Potrebno je koristiti jedan od kirurških navigacijskih uređaja koji će nam omogućiti formiranje prostornog koordinacijskog sustava u odnosu na samog pacijenta, te će pozicionirati navigacijsku sondu ili označeni instrument na virtualnu sliku prethodno napravljene snimke. Navigacijski sustavi mogu biti mehanički, elektromagnetski ili optički, od kojih svaki ima svoje određene specifičnosti.

Mehanički navigacijski sustav

Sastoji se od navigacijske ruke, pomične u 6 stupnjeva, te sonde koja pomoću temperaturnih senzora pruža orijentaciju u prostoru. Prednost ovih sustava definitivno je u njihovoj pouzdanosti te visokoj točnosti, međutim zbog svoje masivnosti i potrebnog velikog intraoperacijskog prostora za manevriranje i ograničenog doseg emitiranja podataka iz sonde (otprilike 1 m) prednost se danas daje većinom drugim sustavima. (7)

### Elektromagnetski navigacijski sustav

Ovakav sustav koristi promjene unutar elektromagnetskog polja koristeći se malim zavojnicama koje su smještene unutar uređaja. Izvor zračenja je smješten u neposrednoj blizini operacijskog polja. Jedne od mnogih prednosti koje ovaj sustav pruža jesu: izrazito brz prijenos pozicije sonde na 3D sliku, nije potreban vizualni kontakt između sonde i transmisijskog uređaja. Najveći problemi kod ovakvih sustava jest interferencije s elektromagnetskim valovima iz drugih izvora pr. anestezioloških uređaja, metalnog instrumentarija i sličnih objekata. Iz tog razloga uvedeni su posebni instrumenti izrađeni od keramike i titanijuma. Također osobe koje nose pacemaker, kohlearne implantante ili bilo koji drugi oblik elektroničnih uređaja nisu kandidati za korištenje ovog sustava. (7)

### Optički navigacijski sustav

Od svih navigacijskih uređaja optički pruža najveću točnost, od 0.1-0.4 mm, te izrazitu lakoću upravljanja. Stereotaksijska kamera nalazi se u blizini operacijskog stola te je ona istovremeno i odašiljač i prijemnik svjetlosnih zraka. Dinamički referentni okvir (eng. dynamic reference frame-DRF) je set od minimalno tri diode koje se nalaze na pacijentu te reflektiraju svjetlost koja dolazi iz stereotaksijske kamere ili su same po sebi izvor infracrvenog zračenja. On služi kako bi se mogla izvršiti kalkulacija pozicije pacijenta. Isti mehanizam rada se odnosi i na instrumentarij koji se koristi. Jedini značajni nedostatak ovakvog sustava je što je potreban vizualni kontakt između DRF-a, sonde ili instrumenta i stereotaksijske kamere. (7)

### 3) Prijenos slike na pacijenta, registracija ili kalibracija

Preklapanje i integriranje 3D snimke i prostornog koordinacijskog sustava je jedan od ključnih ako ne i najvažnijih koraka same neuronavigacije. Postoji nekoliko metoda kako se to postiže.

#### Anatomske orijentire

Operater prislanja sondu na 40-80 već poznatih, unaprijed određenih, vanjskih i unutarnjih anatomske struktura. Ova metoda je upitne pouzdanosti jer se ponajviše oslanja na operaterovo iskustvo, iziskuje puno vremena te je upitne preciznosti.

#### Umjetni markeri

Umjetni markeri se pozicioniraju na unaprijed određene anatomske orijentire bilo zaljepljivanjem na kožu ili bušenjem u kost. Cijeli postupak postavljanja markera treba biti obavljen prije predoperacijske radiološke obrade. Puno veću preciznost u tome su pokazali markeri pričvršćeni za kost jer nisu mobilni u cijelom tom procesu transporta i obrade pacijenta. Međutim zahtijevaju poseban zahvat te dodatnu njegu. Ova metoda pruža jako veliku razinu preciznosti.

### Zubni umetci za registraciju

Kod osoba koje imaju trajnu denticiju koriste se posebni umetci. Ponajprije se koriste za područje maksile, orbite i lica. Ova metoda pokazuje točnost sličnu umjetnim umetcima pričvršenim za kost.

### Vogele- Bale- Hohner umetak za usta u kombinaciji s vanjskim okvirom

Individualizirani umetak za usta koji se pričvrsti za gornju čeljust s milimetarskom preciznošću koristeći vakum. Na umetak je spojen vanjski okvir za registraciju koji omogućuje korištenje puno anatomskih točaka oko cijele glave. Ova metoda se može koristiti s bilo kojom od navedenih radioloških obrada CT/MR/PET te iskoristi za integriranje slike.

### Skeniranje površine laserom

Uređaj emitira laserske zrake te generira virtualni 3-D matriks kože pacijenta koji se kasnije slaže s prethodno uzetim radiološkim snimkom. Sam proces koristi oko 300 000 točaka za registraciju što mu pruža izrazito veliku razinu preciznosti, međutim sam proces ima nekoliko nedostataka. Postoji određena diskrepancija između površine lica pacijenta za vrijeme registracije i za vrijeme uzimanja radiološkog snimka, bilo zbog mimične muskulature lica, prisutnosti ili odsutnosti edema mekih tkiva. Upravo se zbog ovog razloga ova metoda često kombinira s još jednom, najčešće s umjetnim umetcima. (7)

### 4) „Image guiding“ tijekom operacije

Tijekom operacije pacijentova glava je fiksirana Mayfieldovim držačem kako bi se zadržao odnos pacijenta te već uspostavljenog koordinacijskog sustava. Operater u svakom trenutku može pogledati na kompjuterskom ekranu gdje se nalazi, gdje se nalazi ciljno mjesto, te kojim putem mu je najbolje krenuti. Osim kao pomoć u navigaciji većina sustava ima opciju zaustavljanja bušilice ili nekog drugog instrumenta koji se nalazi u neposrednoj blizini vitalnih ili značajnih struktura (npr. optički živac, oko, unutarnja karotidna arterija i sl.). Unatrag nekoliko godina koriste se i sustavi koji omogućuju prijenos slike u operacijsko polje te time olakšavaju cijeli postupak operateru omogućavajući mu da se koristi navigacijom bez skretanja pogleda.

Unatoč vrlo visokoj cijeni (do 200 000 USD) navigacijski sustavi pokazali su se kao izrazito vrijedna investicija za institucije koje si to mogu priuštiti. Širu primjenu je pronašao u granama kirurgije kao što su: otorinolaringologija, neurokirurgija te ortopedija. Nekoliko je prednosti takvih sustava, od kraćeg trajanja operacije pa do sigurnije resekcije tumora. Jednom kada operater ovlada tehničkim aspektima ove metode moći će s većom pouzdanošću i sigurnosti ponavljati iznova složene postupke. (7)

## **5.2. Instrumentarij**

Iako je cilj endoskopskog zahvata istovjetan onome kod klasičnog pristupa postoje određene specifičnosti. Prije svega rad u uskom, skučenom prostoru; dodirivanje i smetanje šaka operatera; uvođenje novog instrumenta dok je endoskop već u poziciji korištenja može. Iz navedenih razloga razvio se instrumentarij s posebnim obilježjima.

Težište instrumenta je na mjestu drške koja je uglavnom četvrtastog oblika što osigurava kvalitetniju kontrolu instrumenta.

Drška je savijena  $10^{\circ}$ - $30^{\circ}$  u horizontalnoj ravnini u odnosu na ostatak instrumenta kako bi šake operatera ne bi bile u međusobnom kontaktu.

Vršak instrumenta ima ili jedan dio koji je zaobljen ili je cijeli vršak „skriven“ unutar cilindričnog kraja instrumenta. Ovakav vrh instrumenta puno će teže oštetiti sluznicu ili neku od intranazalnih struktura.(8)

Korištenje mikro-doplerske probe omogućuje operateru kvalitetniju lokalizaciju krvnih žila koje bi mogao oštetiti u nastojanju da proširi rub resekcije ili u širenje operacijskog prostora.

## **5.3. Pozicioniranje pacijenta**

Za vrijeme operacije pacijent se nalazi u blagom Trendelenburgovom položaju. Glava je ekstenzirana u sagitalnoj ravnini između  $10^{\circ}$ -  $15^{\circ}$ , te okrenuta za isto  $10^{\circ}$ - $15^{\circ}$  u horizontalnoj osi, prema kirurgu koji se nalazi s pacijentove desne strane. Kako bi bilo moguće provesti neuronavigaciju pacijentova glava je fiksirana u navedenom položaju pomoću Mayfieldovog fiksatora. Oprema za neuronavigaciju (stereotaksijska kamera i video ekrani) nalazi se iza pacijentove glave i ispred kirurga.

## **5.4. Osnovna obrada nosne šupljine**

Kako bi zahvat na bazi lubanje uopće bio moguć potrebno je prije samog zahvata proširiti nazalni koridor kako bi instrumentariji uopće mogao doći do ciljne lezije. Postoji mnogo načina i varijacija ali osnovni postupak se sastoji od :

- 1) uklanjanja srednje nosne školjke s jedne strane
- 2) lateralizacija srednje nosne školjke druge strane
- 3) uklanjanje stražnjeg djela nosnog septuma
- 4) sfenoidotomija s uklanjanjem svih koštanih septa koje se nalaze unutar samoga sinusa

Ovakva obrada omogućuje pozicioniranje unutar nosa dva do tri instrumenta skupa s endoskopom. (9)

## 6. Endoskopska kirurgija paranazalnih sinusa

Razvoj kirurgije sinusa u posljednjih 50-ak godina ponajprije možemo zahvaliti napretku u radiološkoj obradi. Razvoj CT-a poslužio je kao podloga za daljnji razvoj neuronavigacijskog sustava koji se prvo počeo primjenjivati u neurokirurgiji da bi na kraju pronašao primjenu i u drugim granama kirurgije uključujući i kirurgiju paranazalnih sinusa. 1984. Messerklinger je prvi razvio principe endoskopske kirurgije kroničnih upalnih bolesti sinusa, a bit svega je u uspostavljanju prohodnosti otvora sinusa. Takav endoskopski pristup uz neuronavigacijsku kontrolu naziva se funkcionalna endoskopska kirurgija sinusa (eng. FESS) i osnovni koncept je održan do danas. (3)

### 6.1. FESS (eng. functional endoscopic sinus surgery)

Većina kroničnih upalnih zbiljanja započinje u nosu te se zatim širi u prednje ili stražnje etmoidne sinuse. Odsustvo upale etmoidnih ćelija neophodan je preduvjet da otvori većih sinusa, maksilarnog i frontalnog, ostanu otvorena. Neadekvatna ventilacija omogućuje razvoj kronične upale, čiji simptomi i znakovi mogu biti razni. Od nosne kongestije, gnojnog iscjedak, postnazalnog curenja, gubitka njuha do nekih oblika glavobolja. Uz prisutnost navedenih simptoma potrebno je učiniti kompletni pregled glave vrata, uključujući prednju rinoskopiju te endoskopski pregled nosne šupljine. Ako nalazi upućuju na upalu potrebno je napraviti CT snimanje koje će nam osim dijagnoze pružiti i mogućnost kasnije neuronavigacije u tijeku zahvata.

Zahvat se najčešće odvija u općoj anesteziji, iako postoji opcija da se koristi intravenska sedacija i lokalna anestezija. Na sluznicu nosa se primjenjuje jedan od dekonjestiva, uglavnom 1% lidokain u kombinaciji s adrenalinom, submukozno. Osim što smanjuje edem tkiva omogućuje i kvalitetniju hemostazu.

Prvi postupak uglavnom bude uklanjanje *processus uncinatus*-a. Unicinektomija mora biti potpuna kako bi se mogao vizualizirati otvor maksilarnog sinusa. Nakon vizualizacija operater radi maksilarnu antrostomiju do promjera od 1 cm. Kako bi obuhvatili cijelu anatomsko-funkcionalnu cjelinu potrebno je učiniti i prednju etmoidektomiju tako što locira *bulla ethmoidales* te je otvoriti s nekim od sustava za rezanje. Time je gotov prvi dio postupka te ako su otvoreni svi zahvaćeni prostori operacija je gotova. U ovom djelu operacije od velike je pomoći neuronavigacija koja pomaže operateru u lociranju baze prednje lubanjske jame ili medijalnog zida orbite, sprječavajući tako moguće komplikacije.

Sljedeća dio zahvata sastoji se od stražnje etmoidektomije te u proširenju otvora sfenoidnog sinusa. Prilikom operiranja na ovom području operater mora imati nekoliko anatomskih specifičnosti na umu. Kao prvo baza prednje lubanjske jame nagnuta je za oko 30° tako da je njezin stražnji dio u nižem položaju od njenog prednjeg djela. Zatim, otvor sfenoidnog sinusa nalazi se medijalno od gornje nosne



školjke u 60% slučajeva, te medijalno u otprilike 40% slučajeva. Ključne strukture koje se moraju paziti jesu *n. opticus* i *a. carotis interna*.

Proširenje otvora frontalnog sinusa postiže se uklanjanjem prednje etmoidne ćelije (*ager nasi*) te već spomenutog *processusa uncinatusa*. Ovaj dio zahvata osim što zahtjeva posebne sonde koje su savijene pod kutem od 70°, jako je podložan perforaciji baze lubanje. Također, zbog čestih krvarenja, koje bi mogle kompromitirati daljnju vizualizaciju, frontalna antrostomija radi se kao posljednji dio zahvata.

Postotak komplikacija za cijeli FESS je relativno nizak, otprilike 0.5%. Vodeće komplikacije su likvoreja, ozljeda orbite, nekontrolirano krvarenje, sinehije nosnih školjki, epifora te u ekstremnim slučajevima slijepilo.

## **6.2. Ostali endoskopski zahvati na području paranazalnih sinusa**

U klasičnom FESS-u se koristi Messerklingerova tehnika, tj. zahvat počinje s uncinektomijom i resekcijom *bulla ethmoidales* te se postepeno otvaraju prednje etmoidne ćelije. Međutim postoji još jedan postupak, Wigandova tehnika, koja započinje sa sfenoidektomijom te se kreće prema naprijed, otvarajući etmoidne ćelije do *recessusa frontalis*.

Messerklingerova i Wigandova tehnika baziraju se na istom principu, uspostavljanje drenaže i ventilacije sinusa, kronično promijenjena sluznica će se s vremenom obnoviti. Potpuno drugačiji pristup rješavanju problema ima Caldwell-Luc tehnika gdje se u potpunosti odstrani kronično upaljenu sluznicu. (9)

Osim za rješavanje kroničnih upala sinusa, endoskopski pristup može se koristiti i za rješavanje drugih patoloških procesa u području lica. Jedno od njih je svakako je dekompresija orbite i optičkog živca kod pacijenta s egzoftalmusom i proptozom uslijed Gravesove bolesti. Standardni zahvat prije uvođenja endoskopa bila je Walsh-Ogura tehnika koja se sastajala u uklanjanju medijalnog i djela donjeg zida orbite transantralnim pristupom. Osoba koja je unaprijedila cijeli postupak endoskopskim pristupom upravo je jedan od osnivača FESS-a Kennedy. Danas se endoskopska dekompresija orbite i vidnog živca smatra terapijom izbora kod Gravesove oftalmopatije. (10)

Osim kod dekompresije orbite endoskopski endonazalni pristup se koristi i kod rješavanja problema vezanih uz *saccus lacrimalis*. Pokazao se superiornim nad otvorenim pristup ponajprije zbog toga što očuva medijalni kantus koji je neophodan za pravilno funkcioniranje *saccus lacrimalis-a*. (10)

## 7. Endoskopski zahvati na bazi lubanje

Kirurgija baze prednje lubanjske jame vjerojatno je postojala u nekom obliku od samih početaka kirurgije. Međutim, prva dokumentirana operacija sinonazalnog maligniteta opisana je 1941. Operaciju je izvršio velikan svjetske neurokirurgije Walter Dandy iz poznate bolnice John Hopkins. (3)

Ostali svjetski centri su tek 1970.-ih i 1980.-ih odlučili na takvu vrstu zahvata. Postoji nekoliko otvorenih pristupa na bazu prednje lubanjske jame: 1) unilateralni frontalni, 2) bilateralni frontalni, 3) prošireni bilateralni, 4) kombinirani transkavernozno-transbazalni, i 5) transfacijalni- transbazalni. Glavna prednost ovih pristupa je mogućnost postizanja širokih slobodnih rubova te relativno jednostavno pokrivanje nastalog defekta. Nedostatci se odnose uglavnom na komplikacije kraniotomije koje uključuju novonastali epiduralni prostor koji je podložan infekcijama, retrakcija mozga, podvezivanje djela *sinus sagitalis superior*, oštećenje frontalnog ogranka ličnog živca, postoperativna bol te relativno veliki ožiljak. Otvoreni pristup ostao je i do danas „zlatni standard“ za liječenje maligniteta baze prednje lubanjske jame. (10)

Paralelno s otvorenim pristupom na bazu prednje lubanjske jame, radili su se i endoskopski zahvati na paranazalnim sinusima u sklopu FESS-a. FESS je poslužio kao okosnica za daljnji napredak endoskopske kirurgije cijelog područja. U početku se primjenjivao gotovo isključivo kod nekog od oblika kroničnog sinusitisa, međutim kako je rasla njegova primjena bilo je potrebno pronaći metode saniranja komplikacija koje su nastale takvim pristup. U prvom redu na likvoreju te u iznimnim slučajevima, meningoencefalocelu. Samim time indikacije za primjenu endoskopa proširile su se i u područje baze lubanje. Postalo je moguće raditi zahvate na raznim kongenitalnim defektima, posljedicama traume, uklanjanju stranih tijela, uklanjanju manjih tumora te kontroli krvarenja. Međutim, i dalje je postojala otvorena sumnja u sigurnost endoskopskog uklanjanja malignih tumorskih tvorbi. Sigurnost samog zahvata i dugoročna kontrola bolesti u nekim slučajevima nisu razjašnjeni ni do danas

### 7.1. Indikacije za endoskopski zahvat

U početku se endoskopski pristup koristio isključivo kako bi se sanirale komplikacije prethodne operacije sinusa. Uglavnom likvoreja, ili u ekstremnijim slučajevima encefalocela. Što se tiče primarnih zahvata endoskopom na bazi lubanje, prve lezije su bile uglavnom benigne tvorbe malih promjera. 1992. opisana je prva veća serija pacijenata s invertnim papilomom koji su operirani isključivo endoskopski. (3)

Najveću primjenu endoskopski pristup pronašao je u operaciji tumora, točnije adenoma hipofize. Pristup sfenoidnom sinusu već je bio razrađen u detalje isto kao i rješavanje nastalih komplikacija.

Tijekom 1990.-ih puno se raspravljalo o sigurnosti i ispravnosti isključivo endoskopski asistiranog uklanjanja malignih tumora. Vodeća rasprava se vodi oko toga je li moguće izvršiti *en bloc* resekciju

tumora. Tek su nakon pomnih anatomskih studija 1995. Yuen i Thaler uspjeli dokazati mogućnost takvog zahvata. (3) Pokazalo se kako je moguće odstraniti egzofitični dio tumora koristeći razne mikrodebridere dok bi se baza tumora uklonila *en bloc*. Kratkoročni rezultati pokazali su lokalnu kontrolu bolesti gotovo istovjetnu onoj s otvorenim pristupom. Indikacije za endoskopski zahvat su brojne, kao i patologija same baze lubanje.

#### 7.1.1. Likvoreja, meningoencefalocela

Prvu opisanu ne-endoskopska operacija saniranja likvoreje opisao je Dandy 1926. dok je prvi endoskopski zahvat obavio Wigand, 1981. vjerojatno rješavajući komplikaciju etmoidektomije. Prethodni zahvati na sinusima ili bazi lubanje te prethodna traume glave su jedni od vodećih uzroka likvoreje sa ili bez meningoencefalokele. Ukoliko je prisutna rinoreja, analizom beta2- transferina možemo utvrditi radi li se o cerebrospinalnoj tekućini. Također, nalaz mase unutar nosa osim na nosnu polipozu može upućivati i na encefalocelu. U određenom postotku slučajeva radi se i o kongenitalnoj encefaloceli, bez prethodne operacije ili traume glave. Od ključne dijagnostičke važnosti je radiološka obrada. Uglavnom se koristi CT metoda, s presjecima od 1.5 ili 3 mm. Kod sumnje na encefalocelu potrebno je učiniti i MR gdje se FIRMS sekvenca pokazala najosjetljivijom. Postoji nekoliko metoda rekonstrukcije defekta od kojih je jedna opisana kasnije u tekstu. Kod same operacije može se postaviti lumbalna drenaža cerebrospinalne tekućine. Postoji nekoliko kontroverzi oko korisnosti same drenaže, međutim jednom kada je postavljena ona omogućuje: kontrolu protoka likvora kroz sam defekt za vrijeme operacije, aplikaciju fluoresceina pomoću kojeg se može bolje pratiti curenje, te postoperativnu kontrolu opterećenja samog spoja. Danas se endoskopski pristup smatra metodom izbora u rješavanju likvoreje iz prednje lubanjske jame, te pri nekim slučajevima kada je izvor curenja u srednjoj lubanjskoj jami. (12)

#### 7.1.2. Beningne neoplazme

Zahvati na benignim neoplazmama razvili su se kao i cijela kirurgija ovog područja iz FESS-a. Prva serija endoskopskih zahvata na benignim lezijama ovog područja opisana je 1990.-ih i radilo se o invertirajućim papilomima. U početku je postojalo mnogo sumnji koje su se s vremenom otklonile kako je endoskopski zahvat pokazao učinkovitost sličnu otvorenom pristupu. Doduše, lezije koje su tretirane endoskopski bile su puno manje. (3)

Benigne lezije koje zahvaćaju nos i paranazalne sinuse te koje se mogu širiti u okolne strukture (bazu lubanje, orbitu, kavernozi sinus i ostale) dijele se u tri skupine prema sloju u kojem se nalaze te prema određenim specifičnostima samog zahvata. (10)

##### 1) Juvenilni angiofibromi

Zbog svoje sklonosti krvarenju trebaju biti podvrgnuti preoperativnoj embolizaciji. Razvitak embolizacije do danas omogućio je endoskopske operacije na lezijama koje prije nisu bile moguće. Osim toga, juvenilni angiofibromi smatraju se ostacima embrionalne komunikacije

između unutarnje i vanjske karotidne arterije te je potrebno u potpunosti prekinuti njihovu međusobnu komunikaciju bušenjem baze sfenoidne kosti oko Vidjeva kanala. (10)

## 2) Invertirani papilomi i slične lezije

Resekcija se vrši do subperiostalnog sloj, te se resekira i dio kosti ispod lezije. Ako tumor zahvaća frontalni sinus i/ili orbitu odstranjivanje uglavnom nije moguće ostvariti isključivo endoskopski, nego se kombinira s otvorenim pristupom. (10)

## 3) Fibrokoštane lezije

Kod operacija lezija koje potječu od kosti potrebno je u potpunosti odstraniti koštani zid.

Uglavnom se koristi kavitacijska tehnika prilikom uklanjanja. Veličina lezije nije više presudan faktor pri odabiru vrste zahvata, nego puno značajnija je lokalizacija lezije i zahvaćene strukture. (10)

Endoskopski zahvati imaju određenu prednost i kod pedijatrijskih slučajeva. Pošto se ne vrše osteotomije, nisu poremećeni centri rasta kostiju lica i lubanje. (13)

### 7.1.3. Maligne neoplazme

U skupinu malignih neoplazmi paranazalnih sinusa i baze lubanje spadaju: planocelularni karcinom, adenokarcinom, adenoidni cistični karcinom, neuroblastom njušnog živca, nazofaringealni karcinom, melanom mukoze te sinonazalni nediferencirani karcinom.

Specifičnost kod kirurgije malignih tumora jest u tome što se trebaju poštivati određeni principi onkološke kirurgije. Među njima najvažnija je stavka o uklanjanju cijelog tumora.

Mnogo se rasprava vodilo o važnosti *en bloc* ekscizije cijele tvorbe. S vremenom se pokazalo kako je dovoljno samo bazu tumora odstraniti *en bloc*, uz ostvarene slobodne rubove, dok se ostatak tumora može slobodno ukloniti komad po komad (eng. „piecemeal“), bez opasnosti da će doći do rasapa tumorskih stanica jer je riječ o egzofitičnom djelu tumora koji se uglavnom nalazi u zraku ispunjenoj šupljini. (14)

Trebalo je proći dosta vremena i godina rada prije nego li su Yuen i Thaler, neovisno jedan o drugom, pokazali mogućnost takvih zahvata endoskopom na anatomskim studijama. (3)

Ako se radi o većim tvorbama, poput primjerice neuroblastoma olfaktornog živca, koji uz to zahvaćaju veći dio prednje lubanjske jame, endoskopski pristup se kombinira s kraniofacijalnom resekcijom. U slučaju kad tumor zahvaća mozak, optički živac, karotidu ili kavernozi sinus potpuna resekcija nije uglavnom moguća. Tada se uz kirurški zahvat pribjegne i radiokemoterapiji kao prvom modalitetu liječenja.

Rezultati otvorenih zahvata na malignim tvorbama baze lubanje i paranazalnih sinusa pokazali su srednje petogodišnje preživljenje od 60% za sve tipove tumora. Histološki tip tumora, intrakranijska dio tumora te ostvarivost slobodnih rubova pokazali su se kao glavni prognostički faktori.

Redovito praćenje bolesnika kod kojih je resekcija izvršena endoskopskim putem pokazalo je izvrsnu lokalnu kontrolu bolesti. (14)

O endoskopskoj kirurgije često se govori kao o minimalno invazivnoj kirurgiji međutim to nije prikladan naziv pošto je opseg samog zahvata gotovo istovjetan kao kod otvorenog pristupa. Kod endoskopske kirurgije riječ je o minimalno invazivnom pristupu koji do ciljane lezije dolazi zahvaćajući što manje struktura.

O tome izvrsno govori podatak o postotku komplikacija kod otvorenog pristupa. Komplikacije vezane uz samu ranu dešavale su se u 20% slučajeva, dok je neki oblik oštećenje CNS-a ili sistemska komplikacija bila prisutna u čak 16% slučajeva. Kod endoskopskog pristupa vodeća komplikacija je curenje cerebrospinalnog likvora te se događa u otprilike 20% slučajeva. Ovakva razlika u morbiditetu je upravo ono što daje ogromnu prednost endoskopskom pristupu u odnosu na otvoreni. (14)

<p>Tablica 1: Patološka stanja koja se rješavaju endoskopskim pristupom (prema: Castelnovo i sur.) (11)</p>
<p>Likvoreja</p>
<p>Trauma (dekompresija očnog živca)</p>
<p>Infekcije</p> <ul style="list-style-type: none"> <li>Epiduralni apsces</li> <li>Osteomijelitis</li> </ul>
<p>Upalne bolesti sinusa</p> <ul style="list-style-type: none"> <li>Mukokela</li> <li>Gljivični sinusitis</li> </ul>
<p>Benigne neoplazme</p> <ul style="list-style-type: none"> <li>Adenomi hipofize</li> <li>Meningeomi</li> <li>Kraniofaringeomi</li> <li>Angiofibromi</li> </ul>
<p>Maligne neoplazme</p> <ul style="list-style-type: none"> <li>Sinonazalni maligniteti</li> <li>Neuroblastomi olfaktornog podrijetla</li> <li>Hordom</li> <li>Hondrosarkom</li> <li>Metastaze</li> </ul>

## 7.2. Endoskopski pristupi na bazu lubanje

Kako se endoskopski pristup sve više razvijao bilo je potrebno napraviti i posebnu klasifikaciju pristupa na bazu lubanje. Zahvat se uglavnom vrši transnazalnim putem, iako postoji opcija supra-orbitalne kraniotomije.

### 7.2.1. Transnazalni pristup

Postoji određen broj klasifikacija, međutim najraširenija je klasifikacija transnazalnog pristupa koja dijeli ventralnu stranu baze lubanje u određen broj modula, a svaki od njih se nalazi u jednoj od dviju ravnina, sagitalnoj ili koronarnoj. Sagitalna ravnina sadrži šest modula dok koronarna sedam. (11)

Tablica 2: Pristupi bazi lubanjske jame za transnazalni pristup (prema Castelnuovo i sur.) (11)
<p>Sagitalna ravnina</p> <ul style="list-style-type: none"><li>Transfrontalni pristup</li><li>Transkribiformni pristup</li><li>Transplanarni pristup (suprasellarni/ subhijazmatski)</li><li>Transsfenoidalni pristup (selarni/ medijalni transkavernozni)</li><li>Transklivalni pristup (stražnji klinoidni/ srednji dio klivusa/ <i>foramne magnum</i>)</li><li>Transodontoidni pristup</li></ul>
<p>Koronarna ravnina</p> <ul style="list-style-type: none"><li>Transorbitalni pristup</li><li>Medijalni transpetrozni pristup</li><li>Lateralni transkavernozni pristup</li><li>Transpterigoidni pristup</li><li>Transpetrozni pristup (gornji i donji)</li><li>Transkondilarni pristup</li><li>Pristup kroz parafaringealni prostor</li></ul>

### 7.2.2. Supraorbitalni pristup („keyhole“)

Na bazu prednje lubanjske jame se osim transnazalno može pristupiti i supraorbitalno, preko posebne kraniotomije, „keyhole“. Takav pristup omogućuje odličnu preglednost cijele lubanjske jame pa i šireg područja, čak do temporalnog režnja mozga. Anatomske strukture koje su dostupne ovim putem detaljno su prikazane u tablici. Pristup započinje incizijom kože netom uz obrvu nakon čega slijedi disekcija mekog tkiva. Pritom se mora paziti na supraorbitalnu arteriju i živac, koji ako se ošteti dovodi do gubitka osjeta u čeonom području. Prilikom kraniotomije, ključna struktura koja se nastoji izbjeći je frontalni sinus. Kako pneumatizacija samog sinusa varira od pojedinca do pojedinca prethodna radiološka obrada od velikog je značaja kod planiranja ovakvog pristupa. (12)

Tablica 3: Anatomske strukture dostupne supraorbitalnim endokopskim pristupom (prema Zimmer LA) (12)
Orbitalna strana čeonog režnja mozga
Krov orbite
<i>Lamina cribrosa</i>
<i>Planum sphenoidale</i>
<i>Tuberculum sellae</i> i hipofiza
Prednji klinoidni nastavci
Medijalni dio Sylvijeve brazde
Mezijalni dio temporalnog režnja
Greben sfenoidne kosti
Kanal vidnog živca
<i>Arteria communicans anterior et Aa. cerebri anteriores</i>
P1 segment od <i>a. cerebri posterior</i>
<i>Cisterna intrepeduncularis</i>
<i>Nervus oculomotorius</i>



### 7.3. Rekonstrukcija defekta baze lubanje

Nakon obavljenog zahvata na bazi lubanje potrebno je izvršiti rekonstrukciju nastalog defekta. Štoviše, mogućnost rekonstrukcije je jedan od limitirajućih čimbenika uspješnosti same operacije. Isto tako defekt može nastati kao posljedica traume, radi nekroze uslijed zračenja ili nekog drugog uzroka. Uspješno obavljena rekonstrukcija u potpunosti će odvajati nosnu šupljinu od intrakranijskog prostora, te tako sprječavati nastanak infekcije (meningitsi, encefalitis, apsces), likvoreje i meningoencefalocelice.

Postoji određen broj pacijenata koji ima povećan rizik za rekurentno curenje cerebrospinalnog likvora iako je rekonstrukcija adekvatno napravljena. Najčešće je riječ o ženama, srednje životne dobi, koje su pretile te nerijetko imaju nalaz okultnog hidrocefalusa. (12)

Operacija se izvodi tehnikom s 3 ruke. Jedan operater drži endoskop dok drugi ima obje ruke slobodne za manipuliranje s presatkom ili materijalom koji se služi za pokrivanje i instrumentima. Postoje tri sloja kojima se pokriva defekt. Dva intrakranijska i jedan ekstrakranijski. Prvi sloj ide ispod dure te se sastoji od sintetske zamjene za duru (pr. DuraGen), koja vrlo dobro adherira na mozak. Sam zasebno nije dovoljan za kontroliranje curenja likvora. Drugi sloj priliježe s vanjske strane duralnog defekta te može biti prirodnog podrijetla, kadaverični perikard ili *fascia lata*, ili umjetni materijal (Alloderm) te se posebnim šavovima zašije za duru. Ova dva sloja nalaze se s unutarnje i vanjske strane duralnog defekta. Treći sloj sastoji se od istog materijala kao i drugi sloj, a postavlja se preko cijelog defekta, ekstrakranijski. Povrh svega se izvrši potpora pomoću abdominalnog masnog tkiva prethodno uzetog iz područja pupka na koje se slažu slojevi celuloznog materijala. Odlična odlika masnog tkiva je što pospešuje vaskularizaciju područja, te nakon otprilike 2 mjeseca epitelizira, tj. stvori se sloj mukoze. Fiksacija cijelog sustava se vrši pomoću pakiranja nosa ili pomoću napuhnutog Foleyevog katetera koji se miče nakon 4-7 dana. Postoperacijski CT ili MR osim što nam govore o opširnosti lezije, mogu nam i ukazati ako je došlo do bilo kakvog pomaka u sustavu.

Gore opisana troslojna tehnika sadrži umjetne materijale. Danas je poznato kako su zahvati koji koriste prirodne presadke puno uspješniji uz veću kontrolu curenja cerebrospinalnog likvora. Za inlay i overlay se uglavnom koriste avaskularni presadci. Oni se mogu uzeti s nekoliko mjesta u tijelu iako je najveću primjenu pronašao presadak uzet sa srednje nosne školjke. Osim tog donorskog mjesta danas se još i koristi fascija temporalnog mišića, *fascia lata*, nepčana mukoza te još nekoliko ostalih donorskih mjesta. Preporučljivo je da su presadci oko 25% veći od samog defekta pošto dolazi do skvrčenja i resorpcije materijala s vremenom. Od lokalnih vaskularizirani režnjeva najviše je u upotrebi stražnji nazoseptalni režanj (Hadad-Bassagaisteguy režanj) koji sadrži muokoperisot i mukoperihondriji nosnog septuma te čija je žila hranilica stražnja septalna arterija. Ovaj režanj pokazao se odličnim jer može pokriti defekte koji se sežu od stražnje stijenke frontalnog sinusa do *sellae turcice*, te koji se nalaze između orbita. Ako stražnji nazoseptalni režanj nije dostupan ili ako se defekt nalazi u kranjem prednjem djelu lubanjske jame korisnim se pokazao režanj srednje i donje nosne

školjke. Završno pakiranje i obrada gotovo je istovjetna gore napisanoj tehnici. Za najveće defekte koriste se slobodni mikrovaskularni režnjevi, najčešće a. radialis. Međutim za korištenje tih režnjeva potrebna je posebna tehnika i iskustvo operatera. (19)

Iako je u nekim slučajevima (manji defekti, trauma) endoskopski zahvat pokazao izrazito veliku stopu uspješnosti za veće defekt, te u onim slučajevima gdje je bilo izlaganja zračenju prednost ima otvoreni pristup, po mogućnost s vaskulariziranim presatkom.

## 8. Diskusija

Unazad 30 godina endoskop je polako pronašao svoju primjenu u kirurgiji glave i vrata, paranazalnih sinusa i nosa, te baze lubanje.

Nekoliko je stavki koje su omogućile uspostavu endoskopa u kliničkoj praksi. Prije svega minimalnost pristupa dovela je do izrazitog smanjenja morbiditeta poput boli, edema i krvarenja. Za određene zahvate nisu potrebni kožni rezovi kao ni disrupcije skeleta lica što se odlično pokazalo u pedijatrijskoj populaciji jer pritom ne dolazi do kompromitacije centara rasta same kosti. Samo trajanje hospitalizacije je smanjeno značajno kao i boravak na jedinicama intenzivnog liječenja.

Međutim, uz sve prednosti postoje i određeni nedostaci tehnike. Jedan od glavnih je izrazito duga krivulja učenja, te potreba za sistematičnom pristupu samoj edukaciji. Osim duljine edukacije, skupoća instrumentarija potrebnog za endoskopiju izrazito je visoka. Ovo se ponajprije odnosi na primjenu neuronavigacijskih sustava, čija cijena može dosegnuti i nekoliko stotina tisuća dolara. Zatim, potrebni su posebni predoperacijski radiološki protokoli te kalibracija uređaja za neuronavigaciju. Ako dođe do bilo kakve pogreške u cijelom ovom procesu, navođenje instrumenta neće biti adekvatno te posljedice mogu biti opasne za pacijenta. Uz sav napredak koji je endoskop ostvario, otvoreni pristup je i dalje prva opcija kod rješavanja većine sinonazalnih maligniteta te u slučajevima kada tumor zahvaća jednu od ključnih struktura (karotidna arterija, kavernozi sinus, optički živac i dr.). (3)

Korisno je razvojni put moderne endoskopske kirurgije podijeliti u nekoliko faza. U prvoj fazi razrađivao se endoskopski instrumentariji, detalji endoskopske anatomije, te razni oblici kirurških pristupa.

U drugoj fazi trebala se dokazati učinkovitost i sigurnost samih zahvata, te usavršiti metode rješavanja komplikacija od kojih je curenje cerebrospinalnog likvora najčešća.

Posljednja, treća faza, koja još uvijek traje, jest kritička analiza ishoda endoskopskih zahvata. U prvom redu se to odnosi na malignitete nosa i paranazalnih šupljina, gdje se otvoreni pristup još uvijek smatra zlatnim standardom liječenja. (10) Dugotrajno praćenje omogućuje razvijeni klasifikacijski sustav raznih kirurških pristupa te patoloških stanja.

Osim pitanja vrste zahvata zanimljivo je pogledati i profil operatera koji se bave endoskopskom kirurgijom. Karakteristično za endoskopsku kirurgiju je duga krivulja učenja te je potreban sistematičan pristup edukaciji. Grupa iz Pittsburga podijelila je zahvate prema složenosti na pet stupnjeva. U prvu skupinu spadaju zahvati kao što su podvezivanje *a. sphenopalatinae* te sfenoidektomija dok zadnja peta skupina obuhvaća zahvate na intrakranijskim lezijama kao što su aneurizme, arteriovenske malformacije i tumori. Ovakva podjela omogućuje praćenje koliko je zahvata određene složenosti operater napravio prije nego li se može uhvati u koštac s zahtjevnijim slučajevima. Također, izrazito je korisno zato što omogućuje usklađivanje operatera koji ne dolaze iz iste grane kirurgije, to jest jedan je iz područja neurokirurgije dok je drugi iz područja otorinolaringologije. Savjetuje se da samo iskusniji otorinolaringolozi sudjeluju na složenijim

zahvatima (iznad trećeg stupnja) dok bi idealna situacija bila kada bi se oformio tim od neurokirurga i otorinolaringologa koji bi zajedno krenuli raditi manje složene zahvate te zajedno napredovali do najvišeg stupnja zahvata. Podjela svih zahvata prikazana je u tablici 3.(15)

<p>Tablica 4: Podjela složenosti endoskopskih zahvata po stupnjevima (prema: Snyderman i sur.) (15)</p>	
<p>Prvi stupanj</p>	<ul style="list-style-type: none"> <li>Endoskopska sfenoidektomija</li> <li>Podvezivanje arterije sfenopalatine</li> </ul>
<p>Drugi stupanj</p>	<ul style="list-style-type: none"> <li>Sinusotomija frontalnog sinusa</li> <li>Rekonstrukcija cerebrospinalnog curenja</li> <li>Pristup lateralnom djelu sfenoidnog sinusa</li> <li>Intraselarni pristup na hipofizu</li> <li>Medijalna orbitalna dekompresija</li> </ul>
<p>Treći stupanj</p>	<ul style="list-style-type: none"> <li>Ekstraselarni pristup na hipofizu</li> <li>Dekompresija optičkog živca</li> <li>Transodontoidni, transklivalni ekstraselarni pristupi</li> </ul>
<p>Četvrti stupanj</p>	<ul style="list-style-type: none"> <li>Suprapetrozni i infrapetrozni pristupi na karotidu</li> <li>Transplanarni intraduralni pristup</li> <li>Kraniofacijalna resekcija</li> <li>Transodontoidni, transklivalni intraduralni pristupi</li> <li>Parafaringealni prostor</li> </ul>
<p>Peti stupanj</p>	<ul style="list-style-type: none"> <li>Aneurizme</li> <li>Arteriovenske malformacije</li> <li>Određeni intrakranijski tumori</li> </ul>

Kod primjene endoskopa u kliničkoj praksi vječito traje rasprava i usporedba endoskopskog i otvorenog pristupa. Često se endoskopski pristup prikazuje kao suprotan otvorenom, klasičnom ili mikroskopskom zahvatu. Međutim takvo postavljanje situacije ne ide u korist pacijentima, operaterima niti samom razvoju kirurgije.

Idealna situacija bi omogućavala selekciju pacijenata za endoskopski zahvat, te mogućnost konverzije zahvata na otvoreni pristup ako za to bude potrebe. Međutim, za to je potrebno vrsno poznavanje obiju tehnika što nije lako postići u edukaciji jednog operatera. Zato se naglašava timski rad i sistematičnost prilikom učenja endoskopskih zahvata.

Daljnji napredak endoskopske kirurgije možemo promatrati kao kombinaciju više faktora. Jedan od njih svakako je tehnološki napredak. Nove tehnologije poput primjerice robotske kirurgije te novih metoda intraoperacijskog navođenja bez sumnje će pronaći svoju primjenu u ovom području. Osim tehnološkog aspekta same endoskopije možda čak i bitniji čimbenik je edukacija. Sistematičnost pri učenju, te uspostavljanje nove grane subspecijalizacije iz područja baze lubanje omogućiti će da endoskopska kirurgija razvije svoji puni potencijal u budućnosti. (10)

## **9. Zahvale**

Zahvaljujem se svojem mentoru, doc.dr.sc. Martinu Jurlini na ukazanom povjerenju, pruženim savjetima i pomoći kod izrade ovog diplomskog rada. Od srca se zahvaljujem svojoj obitelji na pruženoj bezuvjetnoj podršci tijekom cijelog fakulteta.

## 10. Literatura

1. Bilic V. Povijest kirurgije Zagreb: Medicinska naklada; 2009.
2. Doglietto F, Prevedello DM, Jane JAJ, Han J, Laws ERJ. Brief History of Endoscopic Transsphenoidal Surgery-- From Philipp Bozzini to the First World Congress of Endoscopic Skull Base Surgery. *Neurosurg Focus*. 2005; 19(6): p. 19(6).
3. Casler J D DAMMEA. Endoscopic surgery of the Anterior Skull Base. *The Laryngoscope*. 2005.; 115: p. 16-24.
4. Bumber Z. Otorinolaringologija Zagreb: Naklada Ljevak; 2004.
5. Fanghanel J, Anderhuber F, Nitsch R. Waldeyerova anatomija čovjeka Zagreb: Golden marketing-Tehnička knjiga; 2009.
6. Singh A, D MA. Paranasal sinus anatomy Medscape. [Internet].; 2016. [citirano 2017. Travanj 24. Dostupno na: <http://emedicine.medscape.com/article/1899145-overview>.
7. Widmann G. Image-guided surgery and medical robotics in the cranial area. *Biomedical Imaging and Intervention Journal*. 2007 Siječanj; 3(1).
8. Cappabianca P, Alfieri A, Thermes SBS, de Divitiis E. Instruments for Endoscopic Endonasal Transsphenoidal Surgery. *Neurosurgery*. 1999;: p. 392.
9. Solari D, Villa AdAM, Esposito F, Cavallo LM, Cappabianca P. Anatomy and surgery of the endoscopic endonasal approach to the skull base. *Translational Medicine*. 2012;: p. 36-46.
10. Schaefer SD, Manning S, Lanny CG. Endoscopic Paranasal Sinus Surgery: Indications and Considerations. *Laryngoscope*. 1989 Siječanj;(99).
11. Castelnovo P, Dallan I, Battaglia P. Endoscopic endonasal skull base surgery: past, present and future. *European Archives of Oto-Rhino-Laryngology*. 2010 Siječanj;(267).
12. Zimmer LA, V TP. Anterior skull base surgery: open versus endoscopic. *Current Opinion in Otolaryngology & Head and Neck Surgery*. 2009; 17(75-78).
13. Boseley ME, Tami TA. Endoscopic management of anterior skull base encephaloceles. *Annals of Otolaryngology & Laryngology*. 2004 Siječanj;(113).
14. Pasquini E, Sciarretta V, Frank G, Cantaroni C, Carlo MG, Mazzatenta D, et al. Endoscopic treatment of benign tumors of the nose and paranasal sinuses. *American Journal of Rhinology*. 2006 Siječanj; 20(1).
15. Snyderman CH, Carrau RL, Kassam AB, Zanation A, Prevedello D, Gardner P, et al. Endoscopic Skull Base Surgery: Principles of Endonasal Oncological Surgery. *Journal of Surgical Oncology*.

2008 Lipanj; 97(8).

16. Snyderman C, Kassam A, Carrau R, Mintz A, Gardner P, Prevedello DM. Acquisition of Surgical Skills for Endonasal Skull Base Surgery: A Training Program. *The Laryngoscope*. 2007 Travanj; 117.
17. Berhouma M, Jacquesson T, Jouanneau E. The fully endoscopic supraorbital trans-eyebrow keyhole approach to the anterior and middle skull base. *Acta Neurochirurgica*. 2011 Kolovoz;(153).
18. Snyderman CH, Kassam AB, Carrau R, Mintz A. Endoscopic Reconstruction of Cranial Base Defects following Endonasal Skull Base Surgery. *Skull Base*. 2007 Siječanj;(17).
19. Reyes C, Masno E, Solares AC. Panorama of Reconstruction of Skull Base Defects: From Traditional Open to Endonasal Endoscopic Approaches, from Free Grafts to Microvascular Flaps. *International Archives of Otorhinolaryngology*. 2014; 18(S2): p. S179–S186.



## 11. Životopis

Rođen sam 19. Listopada 1992. u Puli. Završio sam Osnovnu školu „Veli Vrh“, a maturirao 2011. Gimnaziju Pula, opći smjer. Iste godine upisujem i Medicinski fakultet u Zagrebu. Za uspjeh u akademskoj godini 2012./2013. dobivam Dekanovu nagradu. Član sam Studentske sekcije za neuroznanost te Veslačke sekcije za koju nastupam na sveučilišnim regatama. Služim se engleskim i talijanskim jezikom.