

Premaligne promjene i rak prostate

Relković, Ramona

Master's thesis / Diplomski rad

2014

Degree Grantor / Ustanova koja je dodijelila akademski / stručni stupanj: **University of Zagreb, School of Medicine / Sveučilište u Zagrebu, Medicinski fakultet**

Permanent link / Trajna poveznica: <https://um.nsk.hr/um:nbn:hr:105:755756>

Rights / Prava: [In copyright](#)/[Zaštićeno autorskim pravom.](#)

Download date / Datum preuzimanja: **2024-09-22**



Repository / Repozitorij:

[Dr Med - University of Zagreb School of Medicine Digital Repository](#)



**SVEUČILIŠTE U ZAGREBU
MEDICINSKI FAKULTET**

Ramona Relković

Premaligne promjene i rak prostate

DIPLOMSKI RAD



Zagreb, 2014.

Ovaj diplomski rad izrađen je na Klinici za urologiju na Kliničkom bolničkom centru Sestre milosrdnice u Zagrebu pod vodstvom doc. dr. sc. Borislava Spajića i predan je na ocjenu u akademskoj godini 2013./2014.

SAŽETAK

Karcinom prostate je najčešća maligna bolest i drugi uzročnik smrti muške populacije u razvijenim zemljama te predstavlja jedan od vodećih zdravstvenih problema u muškaraca druge i treće životne dobi. U Hrvatskoj, kao i u Europskoj uniji, je karcinom prostate drugi po učestalosti s 15% udjela i drugi uzročnik smrti muške populacije oboljele od malignoma (HZJZ, bilten 2013). Adenokarcinom je patohistološki najčešći karcinom prostate s udjelom višim od 95% među svim karcinomima prostate.

U današnje vrijeme dostupni su brojni dijagnostički postupci kao što su digitorektalni pregled (DRP), serumski prostata specifični antigen (PSA) i transrektalnim ultrazvukom vođena biopsija prostate (TRUZ), koji su povećali broj dijagnosticiranih karcinoma prostate u ranoj lokaliziranoj fazi s boljom mogućnošću izlječenja. Nažalost, u Hrvatskoj je samo 50% tumora lokalizirano u trenutku postavljanja dijagnoze, a polovica nakon operativnog zahvata pokazuje znakove ekstraprostatičnog širenja (HZJZ, bilten 2013). Biopsija prostate pod kontrolom ultrazvuka je danas standardna dijagnostička metoda i jedina pouzdana preoperativna metoda za dokazivanje karcinoma prostate, a njome možemo otkriti i proširenost bolesti. Odluka o biopsiji se donosi na temelju vrijednosti PSA i/ili suspektnog DRP-a.

Osim karcinoma prostate velikom broju muškaraca se biopsijom otkrije benigna hiperplazija prostate ili neka od premalignih promjena prostate. Premaligne promjene prostate su specifični morfološki entiteti koje nalazimo u bioptičkom materijalu prostate, te predstavljaju povišen rizik za kasniju detekciju karcinoma prostate. Nekoliko lezija prostate se smatra potencijalnim prekursorima karcinoma prostate: prostatična intraepitelna neoplazija (PIN), atipična proliferacija malih acinusa (ASAP), proliferacijska inflamatorna atrofija (PIA) i atipična adenomatozna hiperplazija (AAH). Prostatična intraepitelna neoplazija je jedini potencijalni entitet koji zadovoljava uvjete za karcinom in situ. Za ostale premaligne promjene prostate nije dokazana čvrsta veza s karcinomom prostate.

KLJUČNE RIJEČI : *karcinom prostate, biopsija prostate, benigna hiperplazija prostate, PIN.*

SUMMARY

Prostate cancer is the most common malignant disease and the second leading cause of death among men in developed countries and therefore is one of the leading health problems in men. In Croatia, as well as in the European Union, it is the second most common cancer with 15% share and the second cause of death among male population suffering from malignancies (HZJZ, bilten 2013). Adenocarcinoma is the most common type of prostate cancer and accounts for more than 95% of all prostate cancers.

Nowadays, access to many diagnostic possibilities such as digit-rectal examination (DRE), serum prostatic specific antigen (PSA) and trans-rectal ultrasound guided prostatic biopsy (TRUS) increases the number of diagnosed prostate cancers at an early, localized stage, that has higher recovery rate. Unfortunately, only 50% of all prostate cancers are diagnosed in localized stage in Croatia, and half of these present with extra-prostatic spreading post-operatively (HZJZ, bilten 2013). The ultrasound guided prostate biopsy is a standardized diagnostic method and the only reliable pre-operative method for prostate cancer staging. The decision whether to perform biopsy is made upon results of PSA test and/or suspicious DRE.

With most patients, other than diagnosing the prostate cancer, biopsy usually detects benign prostate hyperplasia or premalignant prostate lesion. Premalignant prostate lesions are specific morphological entities found in prostate biopsy material and can indicate an increased risk for later detection of prostate cancer. Several lesions are considered to be potential precursors of prostate cancer: prostatic intraepithelial neoplasia (PIN), atypical small acinar proliferation (ASAP), proliferative inflammatory atrophy (PIA) and atypical adenomatous hyperplasia (AAH). Prostatic intraepithelial neoplasia is the only potential entity that satisfies all the requirements for carcinoma in situ. However, other premalignant prostatic lesions have not been linked with prostate cancer so far.

KEYWORDS: *prostate cancer, prostatic biopsy, benign prostate hyperplasia, PIN*

SADRŽAJ

SAŽETAK.....	i
SUMMARY	ii
1. UVOD.....	1
1.1. Anatomija prostate.....	1
1.2. Benigna hiperplazija prostate	1
1.3. Karcinom prostate.....	3
1.3.1. Epidemiologija i etiologija.....	4
1.3.2. Patologija i patohistologija	6
1.3.3. Dijagnostika karcinoma prostate.....	11
1.3.3.1. Digitorektalni pregled	11
1.3.3.2. Prostata specifični antigen (PSA).....	12
1.3.3.3. Transrektalni ultrazvuk (TRUZ)	13
1.3.3.4. Biopsija prostate	15
2. PREMALIGNI PROMJENE KARCINOMA PROSTATE.....	16
2.1. Prostatična intraepitelna neoplazija (PIN).....	16
2.2. Atipična proliferacija malih acinusa (ASAP).....	19
2.3. Proliferacijska inflamatorna atrofija (PIA).....	20
2.4. Atipična adenomatozna hiperplazija (AAH)	22
3. RASPRAVA.....	25
ZAHVALE	28
LITERATURA.....	29
ŽIVOTOPIS	39

1. UVOD

1.1. Anatomija prostate

Prostata je žlijezda s vanjskim izlučivanjem oblika i veličine kestena i radi toga je nazivamo kestenjačom, a smještena je ispod mokraćnog mjehura. Baza prostate okrenuta je prema gore i vezana je uz mokraćni mjehur i sjemenske mjehuriće te kroz nju prolazi mokraćna cijev. U prostatičnom dijelu mokraćne cijevi se nalaze i otvori sjemenovoda kao i otvori prostatičnih žlijezda. Vrh prostate okrenut je prema dolje i leži na gornjoj fasciji urogenitalne dijafragme. Prostata se sastoji od četiri zone: prednja fibromuskularna stroma, periferna zona, centralna zona i periprostatičko tkivo (Krmpotić-Nemanić 1982). One najvjerojatnije imaju morfološku, funkcionalnu i patološku važnost. Težina prostate odraslog, zdravog muškarca iznosi oko 20 grama.

Prostata se najčešće sastoji od dva lobusa, desni i lijevi, a često nalazimo i središnji lobus. Kod benigne hiperplazije prostate povećani lateralni lobusi ili medijalni lobus otežava protok urina kroz mokraćnu cijev. Sprijeda, sa simfizom je povezuju ligamenti i mišić puboprostaticus. Stražnja strana prostate dolazi u dodir s prednjom stranom rektuma, a dijeli ih čvrsta Dennonvillerova fascija zbog čega je i širenje karcinoma prostate na rektum rijetka pojava. Prostata je građena od glatko-mišićnog dijela, tzv. strome, koja zauzima oko 30% prostatičnog tkiva, a preostalih 70% čini žljezdano tkivo (Krmpotić-Nemanić 1982). Benigna hiperplazija prostate i karcinom prostate nastaju u žljezdanom dijelu prostate.

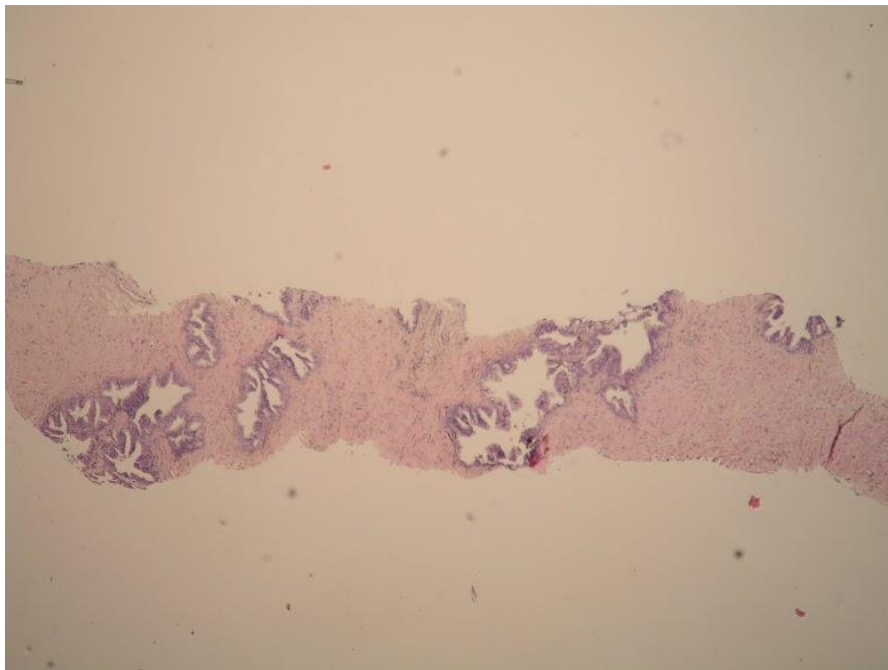
Prostatu arterijskom krvi opskrbljuju donje vezikalne i rektalne arterije, a venska krv odlazi u parni prostatički i vezikalni pleksus te preko njega u ilijakalne vene. Limfa iz bazalnog dijela završava u limfnim čvorovima uz zajedničku ilijakalnu arteriju, apikalnog dijela u limfnim čvorovima smještenim uz unutarnju ilijačnu arteriju, a stražnjeg dijela u sakralnim limfnim čvorovima. Prostatu inerviraju živci pelvičkog pleksusa i ganglijske stanice koje su najbrojnije na površini prostate.

1.2. Benigna hiperplazija prostate

Benigna hiperplazija prostate je jedno od najčešćih oboljenja muške populacije uz karcinom prostate. Predstavlja umnažanje i bujanje mišićnih, mioepitelnih, epitelnih i vezivnih sastavnica žlijezde (slika 1). Rijetko se pojavljuje prije 50-te godine života i incidencija raste s dobi. Histološke promjene prostate koje su kompatibilne s hiperplazijom pokazuju čvorast rast

koji je sastavljen od različitih komponenti epitela i strome prostate. Postoje i razlike u incidenciji i epidemiologiji hiperplazije prostate među različitim rasama. U crnoj rasi je češća u odnosu na bijelu rasu i počinje jedno desetljeće ranije. Među azijskim rasama hiperplazija prostate je znatno rjeđa, ali je zabilježen značajan porast incidencije u azijskim imigracijskim skupinama na zapadu (Wilson 1980; Barry 1990).

Etiologija i patogeneza benigne hiperplazije još uvijek nije u potpunosti razjašnjena (Isaacs & Coffey 1989; Oesterling 1991). Kao mogući etiološki čimbenici prostatične hiperplazije istraživani su brojni čimbenici uključujući socioekonomski status i libido te bolesti kao što su hipertenzija, dijabetes melitus i ciroza međutim nisu nađene poveznice između ispitivanih čimbenika i hiperplazije. Dob je jedini jasni i važni čimbenik u nastanku nodularne hiperplazije i postoji čvrsta korelacija između dobi i hiperplazije. Androgeni hormoni su nužni za razvoj nodularne hiperplazije jer se ona ne nalazi u eunuha i osoba koje su kastrirane u adolescentnoj dobi (Yokoyama i sur. 1989). Glavni hormon kojemu se pripisuje razvoj nodularne hiperplazije je aktivni metabolit testosterona dihidrotestosteron (DHT).



Slika 1. Benigna hiperplazija prostate - Biopat

Liječenje bolesnika s benignom hiperplazijom prostate može biti konzervativno i kirurško. Apsolutne indikacije za operativno liječenje bolesnika s benignom hiperplazijom prostate su: kompletna retencija urina, zastojna uropatija, hematurija i konkrementi u

mokraćnom mjehuru koji nastaju kao rezultat zaostajanja urina zbog povećane prostate. Relativne indikacije su: inkompletna retencija urina, izražene iritativno-opstruktivne smetnje mokrenja te česti uroinfekt (Stimson & Fihn 1990).

Ukoliko se radi o prostati veće mase, UZV-om izmjerenog volumena preko 80 grama tada je metoda izbora retropubična prostatektomija, gdje se odstranjuje adenom, a ne prostata u cijelosti. Transuretralna resekcija prostate je druga operativna metoda, radi se o endoskopskoj metodi, gdje se posebnim instrumentom, uvedenim izvana resekira adenom prostate. Ta se metoda preferira kod manjih prostata (Mc Connell i sur. 1998).

Drugi oblik liječenja je konzervativni, koji se koristi kada bolesnici imaju opstruktivno-iritativne tegobe, ali nemaju apsolutnu indikaciju za operativni zahvat.

Postoje dvije skupine lijekova, jedna skupina su alfa blokera, koji djeluju na alfa receptore oko unutarnjeg uretralnog ušća i relaksiraju područje vrata mokraćnog mjehura i početnog dijela prostatične uretre te olakšavaju prolaz urina. To su: Tamsulozin, Prazosin, Doxazosin, Terazosin (Filson i sur. 2013).

Druga skupina lijekova djeluje na žljezdani dio prostate te blokira djelovanje enzima 5 alfa reduktaze pa ne dolazi do stvaranja aktivnog oblika testosterona, tj. dihidrotestosterona. Dihidrotestosteron je odgovoran za rast prostatičnih žljezda i razvoj benigne hiperplazije prostate i karcinoma prostate (Cindolo i sur. 2013). Naziv lijeka je Finasterid.

1.3. Karcinom prostate

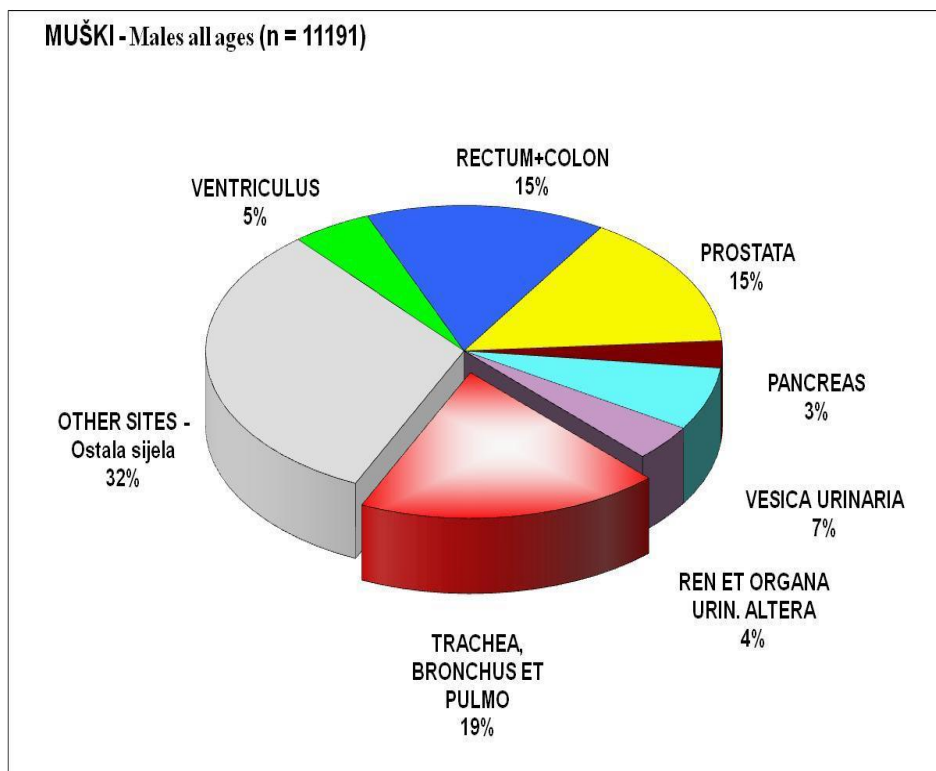
Karcinom prostate je najčešća maligna bolest i drugi uzročnik smrti muškaraca u razvijenim zemljama te predstavlja jedan od vodećih zdravstvenih problema u muškaraca druge i treće životne dobi. U SAD-u najčešće je dijagnosticirani karcinom i s 33% udjela predstavlja drugi uzrok smrti od malignih bolesti u muškaraca (Siegel i sur. 2014). U Europskoj uniji je drugi najčešće dijagnosticirani karcinom i također drugi uzročnik smrti od te bolesti (Boyle & Ferlay 2004, 2005). U Hrvatskoj, kao i u Europskoj uniji, je karcinom prostate drugi po učestalosti s 15% udjela i drugi uzročnik smrti muške populacije oboljele od malignoma (HZJZ, bilten 2013). Rijedak je prije 40. godine života, a najučestaliji je u osmom desetljeću. Zbog toga predstavlja veliki zdravstveno-socijalni problem u razvijenim zemljama koje imaju sve stariju populaciju, tako da prosječno svaki drugi muškarac iznad 70 godina života ima histološki nalaz karcinoma prostate. Najveći broj muškaraca nikad ne razvije simptome bolesti, te manje od 3% bolesnika s histološkim nalazom umre od karcinoma prostate (Baade i sur. 2004). Postoji velika

razlika u učestalosti karcinoma prostate na obdukciji i broja klinički manifestnih bolesnika. U 80% obduciranih koji su u devetom desetljeću života nađe se karcinom prostate (Siegel i sur. 2014). S kliničkog stajališta rak prostate očituje se kao simptomatski, okultni i latentni. Simptomatski ili klinički rak prostate najbolje je proučen kako s dijagnostičkog tako i s terapijskog stajališta. Simptomi se očituju radi lokalnog širenja tumora ili radi udaljenih metastaza, najčešće u kostima. Okultni rak prostate otkriva se u asimptomatskih bolesnika po povišenoj vrijednosti prostata specifičnog antigena (PSA). Latentni rak prostate otkriva se slučajno te nema potrebe za liječenjem (T1a, T1b) (Miller 2007). Takvi latentni karcinomi nisu bitno različiti od klinički manifestnih karcinoma, ali su jednostavno manji i bolje diferencirani i zbog toga manje klinički signifikantni. Zbog sve veće pojave latentnih karcinoma prostate, ne samo na obdukciji nego i postoperativno, mnogi autori su pokušali definirati latentni karcinom prostate. Stamey i sur. (Stamey i sur. 1993) definiraju nesignifikantni tumor kao tumor manji od 0,5 cm s Gleasonovim zbrojem manjim od 3. Ohori i suradnici (Ohori i sur. 1994) smatraju da Gleasonov zbroj mora biti manji od 7. Za razliku od njih, Epstein i sur. (Epstein i sur. 1994) te Carter i sur. (Carter i sur. 1997) smatraju da je nesignifikantni karcinom prostate dijagnosticiran biopsijom prostate volumena manjeg od 2 cm i Gleasonova zbroja manjeg od 7. Zbog toga obavezno moramo uzeti u obzir histološki stupanj diferencijacije tumora, uz životnu dob i opće zdravstveno stanje pacijenta, kod prognoze i odluke o liječenju.

1.3.1. Epidemiologija i etiologija

Incidencija karcinoma prostate u Hrvatskoj je u progresivnom porastu. Pritom treba naglasiti da se u Hrvatskoj manje od 50% slučajeva dijagnosticira u lokaliziranoj fazi bolesti, za razliku od drugih razvijenih zemalja kao npr. SAD-a gdje taj postotak iznosi 69%, zahvaljujući provedbi ranog otkrivanja (screening) lokalizirane bolesti s pomoću digitorektalnog pregleda i određivanjem razine PSA (Siegel i sur. 2014). U Hrvatskoj je, prema izvještaju Registra za rak za 2013. godinu, karcinom prostate drugi po učestalosti s 15% udjela, odmah nakon karcinoma pluća i bronha (slika 2). U Hrvatskoj je, kao i u Europskoj uniji, karcinom prostate i drugi uzročnik smrtnosti muške populacije oboljele od malignoma.

Ukupno je dijagnosticirano 1657 novih karcinoma prostate u Hrvatskoj u 2011. godini, a umrlo je 755 muškaraca od ove bolesti, što je još uvijek vrlo visoki mortalitet u odnosu na razvijene zemlje (HZJZ, bilten 2013).



Slika 2. Incidencija karcinoma u muškaraca u Hrvatskoj u 2011. godini (HZJZ, bilten 2013)

Rizični čimbenici za razvoj kliničkog karcinoma prostate nisu dovoljno poznati. Neki poznati čimbenici su dob, rasa i nasljeđe. Ako rođak u prvom koljenu ima karcinom prostate, rizik se udvostručuje. Ako dva ili više rođaka u prvom koljenu boluju od karcinoma, tada se rizik povećava za 5 do 11 puta. Samo 9% bolesnika ima pravi nasljedni karcinom prostate. On se definira kao tri ili više oboljelih rođaka ili barem dva rođaka s ranom pojavom bolesti, prije 55. godine. Bolesnici s nasljednim oblikom raka obolijevaju šest do sedam godina ranije od ostalih, ali se ni u čemu drugom ne razlikuju (Bratt 2002).

Kod karcinoma prostate opisane su različite kromosomske abnormalnosti. Delecije u karcinomu prostate najčešće se pojavljuju na kromosomu 8p21-22. U deleciji na kromosomu 8p22 najčešće je isključen gen za lipoprotein lipazu koja se smatra odgovornom za inicijaciju karcinogeneze u prostati. Genetska alteracija na 8q24 se najčešće nalazi u uznapredovalom, metastatskom i androgen-neovisnom karcinomu prostate.

Dob je dokazani rizični čimbenik koji bitno utječe na pojavu karcinoma prostate. Stope incidencije karcinoma raste s dobi, posebice nakon 60. godine života. Prosječna starost bolesnika s karcinomom prostate je 72 godine (Dean i sur. 2013).

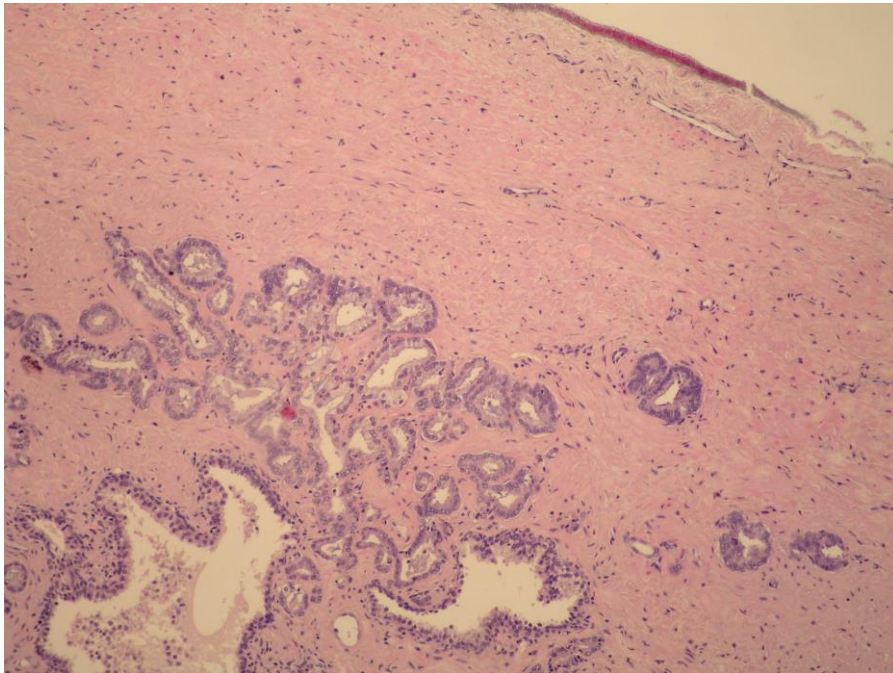
Incidencija i smrtnost od karcinoma prostate pokazuje u svijetu znatnu regionalnu varijabilnost. To ukazuje na postojanje vanjskih čimbenika koji utječu na rizik od progresije iz tzv. latentnog karcinoma u klinički karcinom prostate. Visoka incidencija karcinoma prostate je u SAD-u, posebno kod crne populacije koja ima 1.6 puta veću incidenciju i 2.5 puta veći mortalitet u usporedbi s bijelom populacijom, a ukupno gledano imaju najvišu incidenciju i mortalitet od karcinoma prostate u svijetu (Albano i sur. 2007). Visoka incidencija je također u sjevernoj Europi, dok je niska u jugoistočnoj Aziji (Quinn & Babb 2002). Međutim, Japancima koji dosele na Havaje iz Japana rizik se povećava, a ako dosele u Kaliforniju, rizik se još više povećava i približava onom kod Amerikanaca (Zaridze i sur. 1984).

Porast incidencije karcinoma prostate u razvijenim zemljama posljednjih 20 godina posljedica je određivanja vrijednosti PSA i tehnološkog napretka u dijagnostici, ponajprije u ultrazvučno vođenoj biopsiji prostate. Procjenjuje se da se u Europi 23 do 42% karcinoma prostate otkrije samo na temelju određivanja PSA. Među tim novootkrivenim karcinomima nalazi se mnogo nesignifikantnih karcinoma koji bi najčešće ostali neotkriveni. To otežava interpretaciju i usporedbu stvarnih rezultata preživljenja od te bolesti (Center i sur. 2012).

1.3.2. Patologija i patohistologija

Adenokarcinom je patohistološki najčešći karcinom prostate s udjelom višim od 95% među svim karcinomima prostate. Nastaje iz epitela perifernih žlijezda i kanalića prostate pa su zato lokalizirani periferno, subkapsularno (Slika 3). Važno je spomenuti i karcinom prijelaznog epitela prostate koji se pojavljuje u 1 do 3% karcinoma prostate (Estrig i sur. 1996). Karcinom prijelaznog epitela može nastati iz stanica urotela periuretralnih žlijezda prostatičnog dijela uretre ili uretralnom metaplazijom duktusa i acinusa.

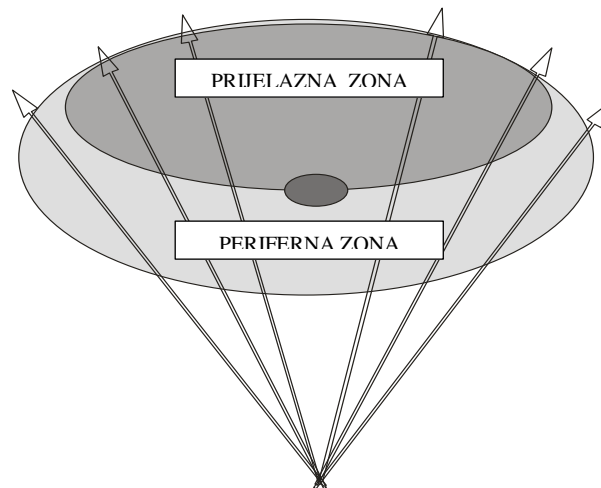
Planocelularni karcinomi prostate su vrlo rijetki i povezani s lošom prognozom. Oni stvaraju osteolitičke metastaze i ne odgovaraju na terapiju estrogenom. Još su rjeđi adenoskvamozni karcinomi (0,5%) za koje se smatra da su inačica karcinoma prijelaznog epitela koji potječe iz središnjih kanalića prostate, kao i endometrioidni karcinom. Adenoskvamozni karcinomi su također vrlo agresivni i imaju lošu prognozu (Dundore i sur. 1995).



Slika 3. Adenokarcinom prostate – Nakon prostatektomije

Sarkom prostate ima učestalost od 0.1 do 0.2% u ukupnom broju, a predstavlja vrlo agresivni tumor s prosječnim petogodišnjim preživljenjem oko 40% (Stilgenbauer i sur. 2007).

Prema McNealu (McNeal 1968) prostata se dijeli na četiri zone: perifernu zonu, centralnu zonu, prijelaznu ili tranzicijsku zonu i anteriornu fibromuskularnu stromu, a najznačajnije su periferna i prijelazna zona (Slika 4). Značaj te podjele je u prikazu zastupljenosti karcinoma prostate po zonama. Adenokarcinom prostate se najčešće pojavljuje u perifernoj zoni, oko 70%, a u prijelaznoj se dijagnosticira u oko 20% slučajeva. Najmanje je zastupljen u centralnoj periuretralnoj zoni, oko 5%. Multifokalnost tumora se nađe u oko 50% slučajeva, a apikodorzalno područje je najčešće mjesto dijagnosticiranja sekundarnih karcinoma (Noguchi i sur. 2003).



Slika 4. Sagitalni prikaz prostate - periferna i prijelazna zona

Za patohistološku dijagnozu karcinoma prostate bitan je izgled citoplazme i jezgre stanica karcinoma i ona ovisi o kombinaciji građe te citološkim osobinama tumorskih stanica. Patohistološka dijagnoza karcinoma prostate se postavlja na temelju promjene strukture žljezdanog tkiva i diferenciranosti.

Za ocjenu stupnja diferenciranosti, odnosno gradusa karcinoma prostate u uporabi je Gleasonov zbroj. Gleason (Gleason & Mellinger 1974) je ustanovio da se u tumoru mogu naći različite histološke slike. Zbrajanjem vrijednosti Gleason uzoraka primarne (najzastupljenije) i sekundarne komponente (druge po zastupljenosti) dobije se Gleasonov zbroj (Amin i sur. 2005). Pokazalo se da prognoza karcinoma prostate ovisi o Gleasonovom zbroju. Postoji pet stupnjeva diferenciranosti karcinoma prostate prema Gleasonu od kojih je stupanj 1 najbolje diferencirani tumor, a stupanj 5 najslabije diferencirani tumor (Tablica 1). Budući da postoji pet stupnjeva Gleason uzoraka, Gleasonov zbroj se može kretati od 2 do 10. Gleasonov zbroj od 2 do 4 se odnosi na dobro diferencirane tumore, 5 do 6 na srednje diferencirane, a 8 do 10 su slabo diferencirani. Međutim prema najnovijim istraživanjima Gleasonov zbroj u biopatima može biti najniži 6. Niži Gleasonov zbroj možemo dijagnosticirati kod transuretralne resekcije prostate, u prijelaznoj zoni (Krušlin i sur. 2010). Zbroj 10 je anaplastični, visoko maligni tumor loše prognoze s ranim metastazama i kratkim preživljavanjem bolesnika. Tumori Gleason zbroja 7 su srednje do slabo diferencirani, a u koju od ove dvije kategorije će biti svrstani ovisi o prevladavajućoj komponenti (Egevad i sur. 2001). Ako je prisutan samo jedan Gleason uzorak, zbroj se dobije dupliciranjem uzorka.

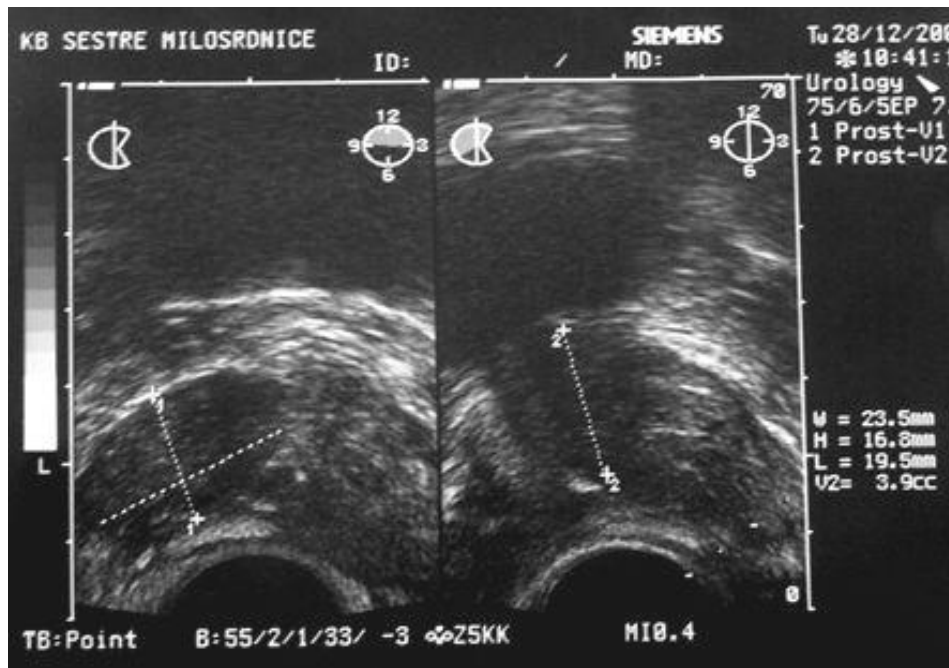Tablica 1. Gleasonova klasifikacija raka prostate (Gleason & Mellinger 1974)

Stupanj diferenciranosti	Histološka obilježja
1	Jedna do druge smještene, pravilne, okrugle, podjednake žlijezde, rubovi tumora jasni.
2	Pojedinačne, odvojene, okrugle, manje podjednake žlijezde, odijeljene stromom za više od promjera žlijezde. Rubovi tumora manje jasni.
3	Pojedinačne žlijezde, nepravilna izgleda s papilarnim kribriformnim oblicima. Rubovi tumora slabo vidljivi.
4	Spajanje žlijezda u infiltrativne tračke, rijetke male žlijezde imaju kribriformne oblike ili su pretvorene u solidna žarišta; stanice male, tamne ili nalikuju karcinomu bubrega svijetlih stanica.
5	Vrlo malo ili nijedna žlijezda komedo tipa, nakupina i tračaka tumorskih stanica koje infiltriraju stromu.

U određivanju stadija karcinoma prostate najviše se primjenjuje TNM sustav za klasifikaciju tumora, limfnih čvorova i metastaza. Klasifikacija se redovno revidira, a posljednja revizija je učinjena 2009. godine (Tablica 2) (Sobin i sur. 2009). Glavni cilj je odrediti radi li se o T1 i T2 kao lokaliziranom karcinomu prostate ili je riječ o T3 i T4 kao proširenoj bolesti. To bitno mijenja daljnji tijek liječenja i prognozu bolesti (Slika 5).

Tablica 2. TNM klasifikacija karcinoma prostate iz 2009. godine (Sobin i sur. 2009)

	STADIJ	KARAKTERISTIKE
Klinički primarni tumor (cT)	TX	Primarni tumor se ne može procijeniti
	T0	Ne postoji primarni tumor
	T1	Klinički nedetektibilni tumor
	T1a	Tumor je slučajan nalaz u manje od 5% reseciranog tkiva
	T1b	Tumor je slučajan nalaz u više od 5% reseciranog tkiva
	T1c	Tumor je detektiran biopsijom prostate (samo zbog povišenog PSA)
	T2	Palpabilni tumor unutar prostate*
	T2a	Tumor zahvaća polovinu jednog lobusa prostate ili manje
	T2b	Tumor zahvaća više od jedne polovine jednog lobusa prostate, ali ne oba lobusa
	T2c	Tumor zahvaća oba lobusa
	T3	Ekstrakapsularno širenje tumora prostate
	T3a	Ekstrakapsularno širenje tumora, unilateralno ili bilateralno s mikroskopskim širenjem na vrat mokraćnog mjehura
	T3b	Tumor zahvaća sjemenne mjehuriće
	T4	Tumor je fiksiran ili infiltrira okolne organe, osim sjemenih mjehurića; vanjski sfinkter, rektum, levatore i/ili zdjelični zid
Patološki primarni tumor (pT)	pT2 [†]	Lokaliziran unutar prostate
	pT2a	Jednostrano
	pT2b	Obostrano
	pT3	Ekstraprostatično širenje
	pT3a	Ekstraprostatično širenje
	pT3b	Invazija sjemenih mjehurića
	pT4	Invazija mjehura, rektuma
Regionalne metastaze u limfne čvorove	NX	Regionalni limfni čvorovi ne mogu se procijeniti
	N0	Bez metastaza u regionalnim limfnim čvorovima
	N1	Regionalne metastaze
Udaljene metastaze	MX	Udaljene metastaze ne mogu se procijeniti
	M0	Bez udaljenih metastaza
	M1	Udaljene metastaze
	M1a	Metastaze u neregionalne limfne čvorove
	M1b	Metastaze u kosti
	M1c	Metastaze u ostala sijela



Slika 5. Karcinom unutar prostate – Ultrazvuk pokazuje hipoehogeni karcinom unutar desnog lobusa prostate

1.3.3. Dijagnostika karcinoma prostate

Osnovni su dijagnostički oblici u otkrivanju karcinoma prostate: digitorektalni pregled (DRP), serumski prostatični specifični antigen (PSA) i transrektalni ultrazvuk (TRUZ) uz biopsiju. Dijagnoza se potvrđuje nalazom tumorskih stanica u pregledanom bioptičkom materijalu ili danas vrlo rijetko citološkom punkcijom prostate i citološkom analizom punktata na tumorske stanice (Scardino i sur. 1992).

1.3.3.1. Digitorektalni pregled

Digitorektalni pregled je osnovni i temeljni urološki pregled koji nas informira o veličini i konzistenciji prostate, ograničenosti prema okolini, te simetričnosti prostate. DRP je subjektivan postupak niske senzitivnosti i specifičnosti s vrlo malom važnošću u dijagnostici lokaliziranog karcinoma prostate kao jedinog izlječivog oblika karcinoma (Yamamoto i sur. 2001). Abnormalan nalaz DRP indikacija je za biopsiju bez obzira na vrijednosti PSA. Kao kamen

tvrdi, povećana, čvorasta prostata nepravilne površine sumnjiva je na maligni proces. Međutim činjenica je da se digitorektalno može palpirati samo periferna zona, a suspektne induracije u njoj moraju biti veće od 0,2 cm (Stamatiou i sur. 2006). Samim tim i prije drugih pretraga ne možemo ni postaviti sumnju na karcinom prostate u prijelaznoj i centralnoj zoni gdje se nalazi oko 25% karcinoma (Mc Neal 1968). Iako se PSA pokazao superiornim nad DRP-om u probiru karcinoma prostate, istraživanja su pokazala da DRP otkriva i do 25% bolesnika s karcinomom prostate kod vrijednosti PSA manjim od 4 ng/ml (Bozeman i sur. 2005). S povećanjem vrijednosti PSA povećava se i vjerojatnost dijagnosticiranja karcinoma prostate DRP-om. S obzirom na činjenicu da DRP i određivanje PSA ne otkrivaju uvijek iste karcinome, oba testa su komplementarna i trebaju se koristiti u kombinaciji kod dijagnosticiranja karcinoma prostate. Iako ima dosta nedostataka, pogotovo u lokaliziranom stadiju, DRP i dalje ostaje važan i neizbježan dio fizikalnog pregleda u dijagnostici karcinoma prostate (Bozeman i sur. 2005).

1.3.3.2. Prostata specifični antigen (PSA)

Otkriće PSA je dovelo do prave revolucije u dijagnostici i praćenju bolesnika s karcinomom prostate. Prostata specifični antigen su Wang i sur. (Wang i sur. 1979) otkrili 1997. godine, ali do njegove upotrebe u urologiji prošlo je čitavo desetljeće te je dovelo do velikog porasta dijagnosticiranog karcinoma prostate. Povećan broj nije bio posljedica veće učestalosti, nego isključivo boljeg i lakšeg dijagnosticiranja karcinoma. Zahvaljujući sve široj upotrebi PSA više od dvije trećine karcinoma dijagnosticira se kao lokalizirana bolest i većina ih je otkriveno samo na temelju povišene vrijednosti PSA (Catalona i sur. 1993). Prema svojoj građi PSA je glikoprotein molekularne mase oko 30 kDa. Stvara se u epitelnim stanicama prostate, po funkciji je enzim, serinska proteaza i sudjeluje u likvefakciji sperme. Zbog toga ga u najvećoj koncentraciji nalazimo u sjemenoj tekućini, a u serumu se nalazi u tisuću puta manjoj koncentraciji. PSA dospijeva u serum samo u slučajevima kad je narušena arhitektura tkiva prostatične žlijezde, što uzrokuje prelazak PSA u ekstracelularni prostor, otuda biva otplavljen u cirkulaciju i pokazatelj je traume ili bolesti prostate. U sjemenoj tekućini se nalazi u koncentracijama do 3,0 mg/ml (Allard i sur. 1998), a u tkivu prostate je koncentracija približno 1 mg/ml tkiva. Normalne serumske vrijednosti PSA kod muškaraca od 50 do 80 godina su između 1 i 4 ng/ml. Međutim iako je PSA specifičan za prostatu, a ne za karcinom, neki pokazatelji rasta vrijednosti PSA upozoravaju na maligni proces. PSA se povećava za oko 0,3 ng/ml po gramu kod benigne hiperplazije prostate, dok se ta razina po gramu karcinoma penje za 10 puta, odnosno 3 ng/ml (Allard i sur. 1998; Stamey & Kabalin 1989). Međutim 20-30% muškaraca s

karcinomom prostate ima vrijednosti PSA manje od 4 ng/ml. Njegova specifičnost u kliničkoj praksi ograničena je činjenicom da mu se vrijednosti mijenjaju u relaciji s dobi bolesnika, hiperplazijom prostate, upalom, nakon ejakulacije, dijagnostičkih i terapijskih postupaka i urinarne retencije (Yuan i sur. 1992). U prilog nespecifičnosti govori i činjenica da se PSA nalazi u muškim i ženskim periuretralnim i perianalnim žlijezdama, kod cistitisa i u mnogim tumorima, primjerice uretre, mjehura, penisa, parotida, bubrega, adrenalnih žlijezda, kolona, ovarija, pluća, jetre i dojke (Sauter i sur. 2004). Zbog nedovoljne specifičnosti za karcinom prostate značajan broj bolesnika je podvrgnut nepotrebnim biopsijama, što rezultira niskom stopom pozitivnih nalaza. Da bi se postigla veća specifičnost prilikom određivanja PSA, razvijeni su različiti indeksi: dobno specifični PSA, gustoća PSA, ubrzanje PSA, gustoća PSA prijelazne zone te udio slobodnog i ukupnog PSA (Benson i sur. 1992).

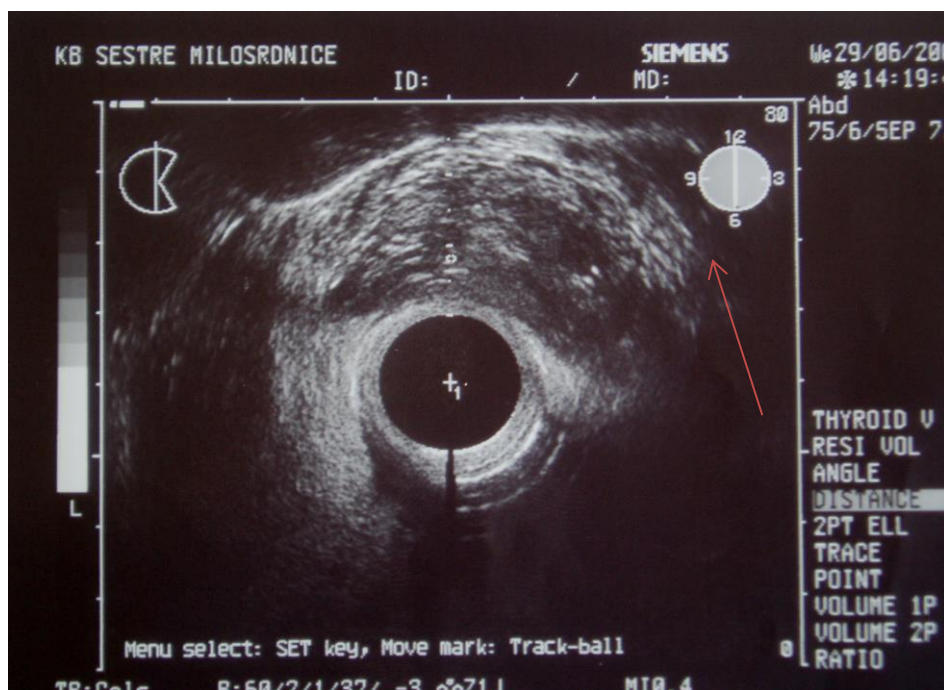
Najvažnija uloga PSA kao tumorskog biljega je praćenje uspješnosti terapije karcinoma prostate. Koncentracija PSA je prijeko potreban podatak koji govori o učinkovitosti terapije, pomaže utvrditi vjerojatnost postojanja rezidualne bolesti, upozorava na biokemijski relaps i pojavu metastaza prije no što je moguće utvrditi drugim konvencionalnim dijagnostičkim postupcima (Trock i sur. 2008).

1.3.3.3. Transrektalni ultrazvuk (TRUZ)

Transrektalni ultrazvuk su prvi puta opisali Watanabe i sur., a u kliničku rutinu, uz tehničko usavršavanje aparata, uveli su Hodge i sur. (Wein 2012). Prva iskustva s TRUZ u Hrvatskoj iznijeli su Fučkar i sur. 1985. (Fučkar & Tucak 1985).

Visoka rezolucija transrektalne sonde omogućuje prikaz zona prostate, osobito kod starijih bolesnika kad prijelazna zona zbog hiperplazije potiskuje perifernu zonu i tako može činiti 90% volumena prostate. Ta činjenica je značajna u slučaju eventualne daljnje biopsije prostate, kada se uzme u obzir učestalost karcinoma po zonama. TRUZ prikazuje prostatično tkivo i eventualne promjene u strukturi tkiva. Ukoliko je prisutan karcinom u prostati, područje karcinoma je u 60 do 70 % hipoehogeno, a u 30 do 40% izoehogeno, iznimno rijetko je hiperehogeno (Tang i sur. 2007). Međutim najnovije istraživanje je pokazalo da hiperehogeni karcinomi nisu slučajan nalaz, već se pojavljuju i do 7,6% od ukupno dijagnosticiranih karcinoma (Spajić i sur. 2007). TRUZ omogućuje pravilno uzimanje materijala prostate za patohistološku analizu. Uloge TRUZ-a su identifikacija sumnjivih lezija, procjena stadija bolesti i poboljšanje točnosti prilikom planiranja biopsije. Transrektalni ultrazvuk ima veliku ulogu i u

dijagnosticiranju lokalno proširenog karcinoma (Slika 6). Danas se koriste bi i multiplanarne transrektalne sonde rezolucije i do 14 MH (Slika 7).



Slika 6. Širenje karcinoma prostate kroz kapsulu lijevoga lobusa



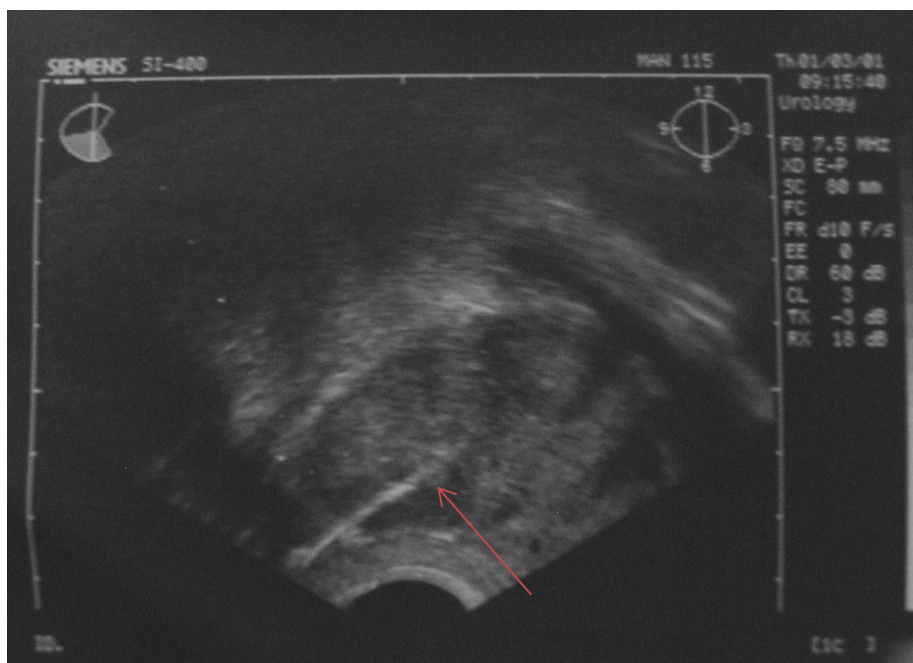
Slika 7. Transrektalna sonda s vodilicom za biosiju prostate

1.3.3.4. Biopsija prostate

Biopsija prostate pod kontrolom ultrazvuka je danas standardna dijagnostička metoda i jedina pouzdana preoperativna metoda za dokazivanje karcinoma prostate (Slika 8). Biopsijom prostate osim diferenciranosti karcinoma možemo odrediti i proširenost bolesti, za što je potrebno uzeti kvalitetan bioptički materijal, a za to treba vještina i iskustvo. Prednosti biopsije prostate su: može se izvoditi ambulantno, bez anestezije, može se ponavljati, ima malo komplikacija i nema lažno pozitivnih nalaza (Spajić i sur. 2006). Broj bioptičkih uzoraka je raznolik, a najnovija preporuka Europskog urološkog udruženja (EAU) iz 2012. godine je da najmanji broj bioptata po pacijentu mora biti 10 (Heidenreich i sur. 2012).

Odluka o biopsiji se donosi na temelju vrijednosti PSA i/ili suspektnog DRP-a. Prvi nalaz povišene vrijednosti PSA nije indikacija za biopsiju prostate. PSA treba ponovno provjeriti nekoliko tjedana kasnije istim testom i u istim uvjetima te u istom laboratoriju te isključiti mogući utjecaj kateterizacije, cistoskopije ili transuretralne resekcije te urinarne infekcije (Eastham i sur. 2003).

Apsolutne su indikacije za biopsiju prostate PSA veći od 10,0 ng/ml, palpatorno pozitivan DRP, bez obzira na vrijednosti PSA, suspektna lezija dijagnosticirana TRUZ-om te PSA ubrzanje veće od 0,75 ng/ml tijekom jedne godine (Heidenreich i sur. 2012; Patrik i sur. 2002).



Slika 8. TRUZ sagitalni presjek prostate u perifernoj zoni desno.

Prikazuje punkcionu liniju na ekranu i iglu za biopsiju u hipohogenoj leziji.

2. PREMALIGNNE PROMJENE KARCINOMA PROSTATE

Premaligne promjene prostate su specifični morfološki entiteti koje nalazimo u bioptičkom materijalu prostate, a njihova prisutnost predstavlja povišen rizik za kasniju detekciju karcinoma prostate. Nekoliko lezija prostate se smatra potencijalnim prekursorima karcinoma prostate: prostatična intraepitelna neoplazija (PIN), atipična proliferacija malih acinusa (ASAP), proliferacijska inflamatorna atrofija (PIA) i atipična adenomatozna hiperplazija (AAH). PIN ima kliničku važnost kao prediktivni marker za karcinom prostate koji će se razviti u većine pacijenata s PIN-om unutar 10 godina. Ostali entiteti su svrstani u eventualne prekursore jer njihova sigurna veza s karcinomom prostate nije dokazana.

2.1. Prostatična intraepitelna neoplazija (PIN)

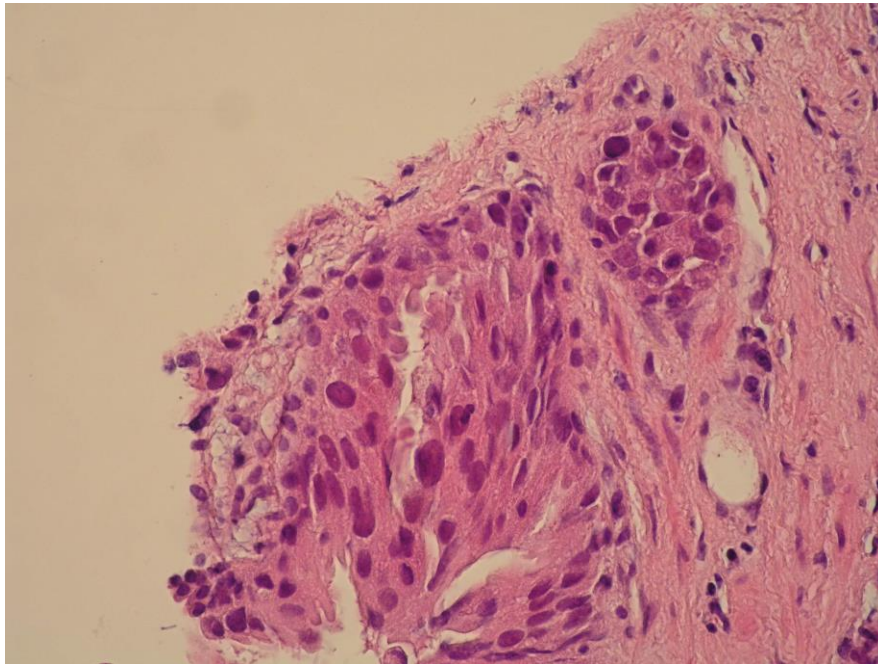
Prostatična intraepitelna neoplazija jedina je premaligna lezija koja predstavlja pod određenim uvjetima prekancerozu. PIN je stupnjevan od 1 do 3, međutim prema sadašnjoj klasifikaciji PIN se dijeli na PIN niskog (PIN I) i PIN visokog stupnja (PIN II i PIN III). Danas upotreba naziva PIN podrazumijeva PIN visokog stupnja (Montironi i sur. 2002). PIN niskog stupnja ne predstavlja prekancerozu i većina patologa smatra da je razlikovanje PIN-a niskog stupnja i normalnog tkiva prostate subjektivna procjena patologa, te se on može lako zamijeniti normalnim hiperplastičnim epitelom. Drugim riječima, kada se PIN I dijagnosticira biopsijom, ti bolesnici nemaju veći rizik za karcinom na ponavljanoj biopsiji od onih s urednim nalazom biopsije. Za razliku od toga, PIN visokog stupnja je važna dijagnoza, pogotovo ako se dijagnosticira bez nalaza karcinoma (Goeman i sur. 2003). Dijagnoza PIN-a visokog stupnja bez karcinoma mora potaknuti pažljivo kliničko praćenje. Zapravo PIN visokog stupnja ne mora značiti da je karcinom prisutan, ali postoji sumnja da je karcinom biopsijom promašen. Dokaz da su PIN II i PIN III prekursori karcinoma prostate sastoji se u tome da su prisutni u većoj mjeri u prostatama s karcinomom. PIN sam po sebi ne povećava vrijednosti PSA i ne može se detektirati ultrasonografijom pa je jedina mogućnost detekcije biopsija. PIN visokog stupnja kao i karcinom najčešće zahvaća perifernu zonu prostate i obično je multicentričan, često u kontinuitetu s karcinomom. Međutim, PIN nije nužan da bi se razvio karcinom. Karcinom niskog gradusa, osobito onaj smješten u prijelaznoj zoni, nije blisko povezan s PIN-om visokog stupnja.

PIN je morfološki karakteriziran s intraluminalnom proliferacijom sekretornih epitelnih stanica koje citološki pokazuju tešku displaziju koja može biti jednaka onoj koja se vidi kod karcinoma. U najtežim oblicima displazije PIN se od karcinoma razlikuje samo po potpuno ili

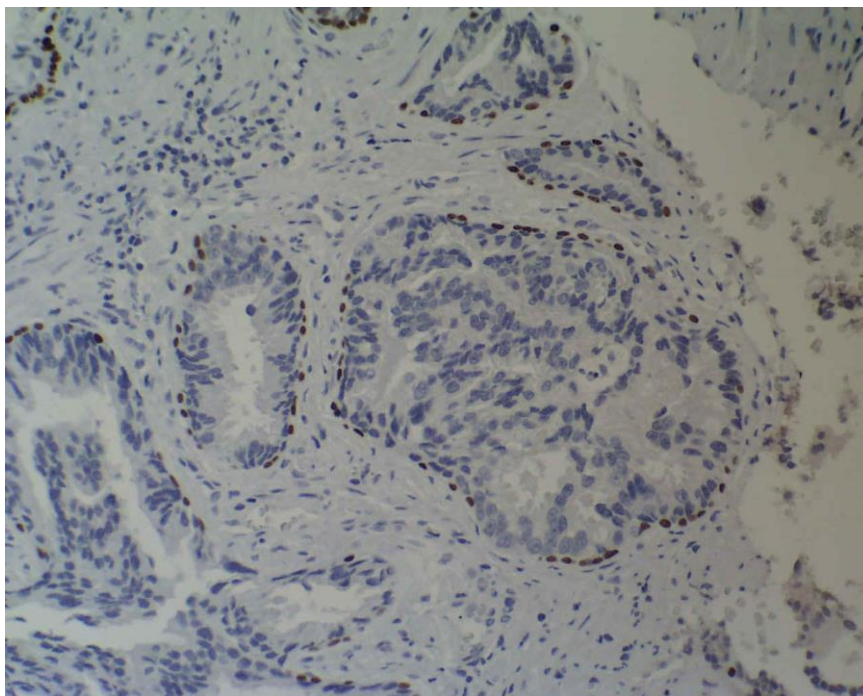
djelomično očuvanom bazalnom sloju stanica. Bez obzira na mikroskopski tip, promjene jezgara su najznačajnija obilježja svakog PIN-a. Jezgre su povećane, hiperkromatske s nejednako raspoređenim kromatinom i nazubljenom membranom te s velikim, nepravilnim nukleolom (Slika 9 i 10).

Za razliku od normalnih žlijezda gdje je proliferacija stanica ograničena na bazalni sloj, u žlijezdama s PIN-om proliferacija se događa u luminalnim, površinskim stanicama. Takva proliferacija površinskih stanica može se širiti kroz prostatične duktuse i dolazi do zamjene normalnih sekretornih epitelnih stanica s neoplastičnim stanicama, ali uz očuvanje bazalnog sloja stanica i bazalne membrane. Za PIN je karakteristično da je bazalni sloj stanica u potpunosti održan ili fragmentiran dok kod karcinoma nedostaje. Količina fragmentiranosti bazalnog sloja raste s povećanjem gradusa PIN-a. Osim kod PIN-a i karcinoma fragmentiranost ili odsutnost bazalnog sloja se može naći i u acinusima zahvaćenim upalom, atipičnoj adematoznoj hiperplaziji i prostatičnoj hiperplaziji te u takvim slučajevima treba biti oprezan da se ovakvo stanje ne zamjeni s PIN-om ili karcinomom. U dijagnostici PIN-a bitnu ulogu ima i imunohistokemija. Najčešće korišteni biljezi su citokeratin visoke molekularne težine 34BE12 i p63 koji boje normalne bazalne stanice prostate, a negativni su u sekretornim i stromalnim stanicama (Trpkov i sur. 2009). Na taj način može se razlikovati PIN od karcinoma, posebno ako se radi o kribriiformnom tipu PIN-a koji se često zamjeni s kribriiformnim karcinomom.

Incidencija PIN-a u biopsijama varira od 4 do 16% i raste s dobi bolesnika. PIN visokog stupnja kao prekanceroza ne zahtijeva agresivni tretman, već se u slučaju povećanja PSA, suspektnog DRP nalaza i multifokalnosti u prvoj biopsiji preporučuje obvezatno ponoviti biopsiju prostate za 6 tjedana do 6 mjeseci (Chornokur i sur 2013). Kod ponavljanih biopsija PIN-a dijagnosticira se 30 do 100% karcinoma (Bishara i sur. 2004; Schoenfield i sur. 2007).



Slika 9. Prostatična intraepitelna neoplazija – Bioptat

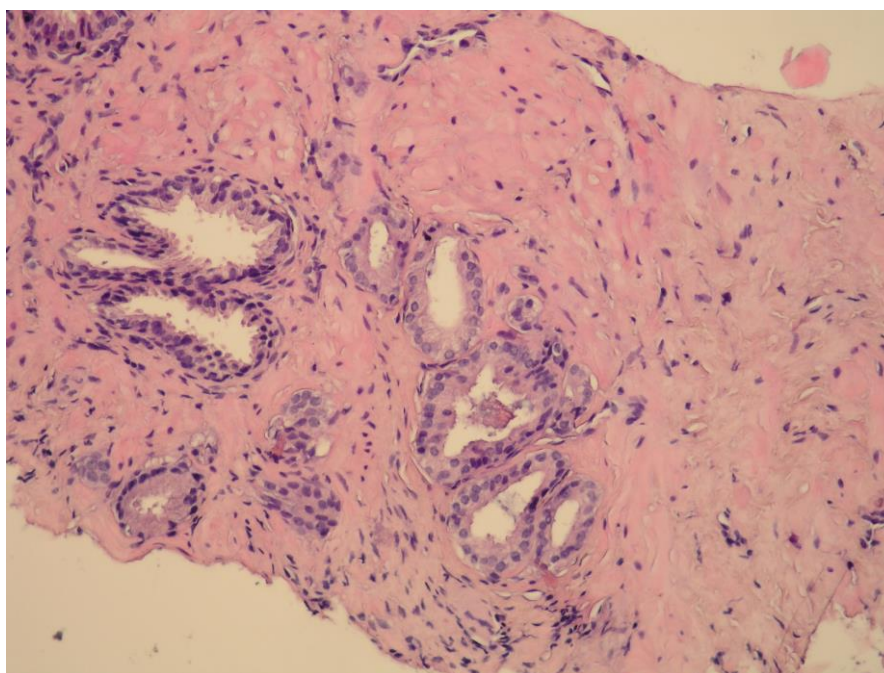


Slika 10. Prostatična intraepitelna neoplazija

Bioptat bojan imunohistokemijski s p63

2.2. Atipična proliferacija malih acinusa (ASAP)

ASAP pokazuje neka obilježja koja upućuju na karcinom prostate, ali ipak nedostatan da bi se proglasio karcinomom. Drugim riječima, ASAP je karcinom prostate s nedovoljno dokaza za to i zato se ne može nazvati pravim prekursorom karcinoma prostate. Histološki ASAP čine mala žarišta atipičnih žlijezda suspektnih na karcinom, ali uz nedostatak dostatnih kriterija, u smislu arhitekture i citološke atipije, za definitivnu dijagnozu karcinoma. Ima četiri glavne histološke karakteristike: 1. mali broj žljezdanih struktura, 2. atipičan citološki nalaz, 3. atipičan izgled žlijezda i 4. intraluminalni artefakti (Slika 11). Vrlo je važno dijagnosticirati ASAP u bioptatu prostate zbog njegove povezanosti s karcinomom na ponovljenoj biopsiji. Nalazi se u oko 5% biopsija prostate. Zbog toga je ASAP rizični faktor za razvoj karcinoma i to s prosječno 40,2% dijagnosticiranih karcinoma na ponovljenoj biopsiji (Lopez 2007).



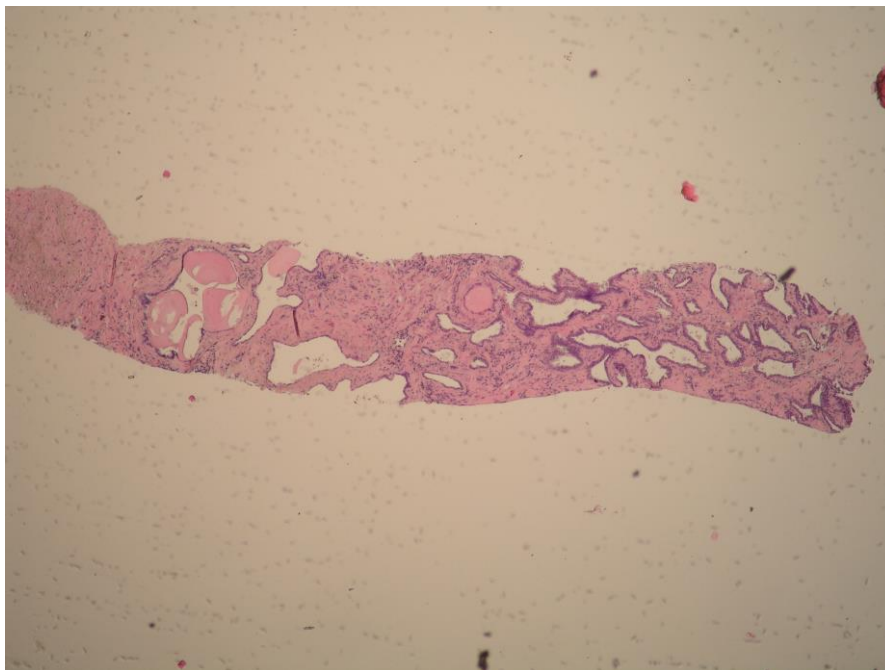
Slika 11. Atipična proliferacija malih acinusa – Bioptat

2.3. Proliferacijska inflamatorna atrofija (PIA)

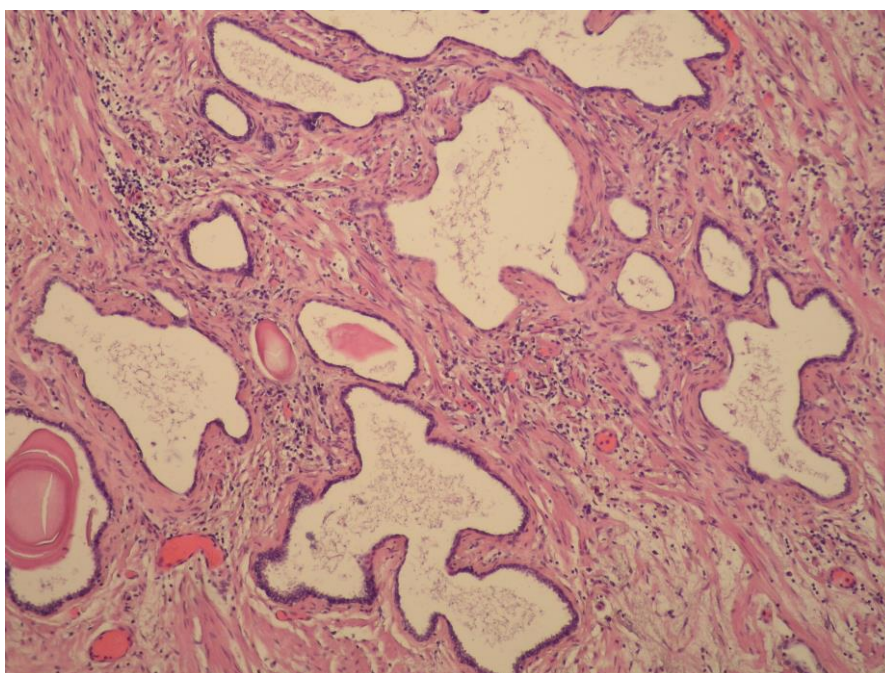
Uz PIN kao priznati prekursor karcinoma prostate, sve više se spominje termin proliferacijska inflamatorna atrofija (PIA). Termin PIA je prvi puta uveo patolog Angelo De Marzo iz bolnice "Johns Hopkins" 1999.godine (De Marzo i sur. 1999). Ove promjene sadržavaju genetske i epigenetske promjene slične karcinomu i često ih nalazimo u opisima patohistoloških izvješća u bolesnika u kojih biopsijom nije dokazan karcinom.

Proliferacijska inflamatorna atrofija je termin koji je predložen za opis malih žarišta proliferativnog žljezdanog epitela s morfološkim izgledom atrofije ili prostatične hiperplazije uz prisutnost upale (Tomas i sur. 2007). Ključna je prisutnost mononukleara i/ili polimorfonukleara u epitelu i stromi same lezije te stromalna atrofija uz varijabilan postotak fibroze (De Nunzio i sur. 2011).

Prostatična atrofija se manifestira smanjenjem volumena žlijezda i može se podijeliti na difuznu i žarišnu. Difuzna atrofija se još naziva i hormonska atrofija (De Marzo i sur. 1999) jer nastaje kao posljedica smanjene razine cirkulirajućih androgena i to bez obzira da li se radi o apsolutnom ili relativnom manjku androgena zbog blokade androgenih receptora u prostati. Difuzna atrofija zahvaća cijelu prostatu. Žarišnu atrofiju čine mala žarišta atrofičnog epitela okružena normalnim epitelom (De Marzo i sur. 2003). Primarno nastaje u perifernoj zoni prostate koja je najčešće mjesto pojave karcinoma. Klasificira se u nekoliko podtipova: jednostavna atrofija, jednostavna atrofija s formiranjem cista, prostatična hiperplazija, parcijalna atrofija i miješane lezije. Većinu tih lezija čini jednostavna atrofija (De Marzo i sur. 2003). Obično zahvaća cijeli režanj prostate, premda se ponekad mogu vidjeti samo pojedini atrofični acinusi. Zahvaćeni acinusi su mali i obloženi su epitelom koji je niži nego u normalnim acinusima, a okolna stroma može i ne mora biti fibrotična (Slika 12 i 13). Prostatična hiperplazija je obilježena gusto zbijenim, malim acinusima koji su obloženi atrofičnim epitelom, a lumen im je nepravilnog oblika. U stromi se može kao i kod jednostavne atrofije vidjeti fibroza. Kod žarišne proliferativne atrofije, atrofični epitel ima povećan proliferacijski indeks i smanjenu stopu apoptoze u usporedbi s normalnim epitelom (Asimakopoulos i sur. 2011). Postoje dvije teorije o nastanku žarišne proliferacijske atrofije. Prva teorija smatra da je atrofija nastala kao posljedica epitelnog oštećenja infekcijom, ishemijom ili različitim toksinima, a druga teorija predlaže oksidativno oštećenje koje nastaje tijekom upale kao uzrok pojave proliferacijske atrofije (Young 1988).



Slika 11. Proliferacijska inflamatorna atrofija – Bioptat



Slika 12. Proliferacijska inflamatorna atrofija – Nakon prostatektomije

Žarišna žljezdana atrofija smatra se prekursorom adenokarcinoma prostate. Molekularna istraživanja su dokazala promjene na kromosomu 8 u atrofičnom epitelu koje su u istoj mjeri nađene i kod karcinoma prostate. De Marzo i sur. (De Marzo i sur. 1999) te Putzi i sur. (Putzi & De Marzo 2000) su predložili dvije teorije prelaska PIA-e u karcinom, izravni i neizravni. Prema De Marzovoj neizravnoj teoriji područja PIA-e koja se ne mogu obraniti od oksidativnog stresa dalje progrediraju u prekanceroznu leziju – PIN, te dalje u karcinom prostate. Ovu teoriju potvrđuju činjenice da je PIA u 34% slučajeva izmiješana s PIN-om, da je fenotip većine stanica u PIA-i bio jednak onom u PIN-u te da PIA, PIN i karcinom dijele isto anatomsko sjelo u prostati. Putzi i De Marzo također dokazuju da je PIA prekursor karcinoma zbog svoje učestalosti i prostorne povezanosti s karcinomom. To bi išlo u prilog izravnoj teoriji prema kojoj karcinom nastaje iz PIA-e bez međustadija. Tomas i sur. u svojoj studiji na materijalu bolesnika kod kojih je učinjena prostatektomija zbog benigne hiperplazije prostate ili karcinoma utvrdili su znatno veću učestalost lezija PIA-e u prostatama s karcinomom (Tomas i sur. 2007). Ovi nalazi se podudaraju s onima De Marza i sur. koji također ističu da je upala u prostati, pogotovo kronična, povezana s povećanom incidencijom i progresijom karcinoma prostate (De Marzo i sur. 2003). Drugi autori dovode u pitanje ulogu PIA-e u patogenezi karcinoma prostate (Billis i sur. 2007; Delongchamps i sur. 2008).

Molekularnom patologijom i genetikom su otkrivene neke mutacije gena u lezijama PIA-e koje su slične ili gotovo identične onima koje se mogu naći u karcinomu prostate. Otkrivena je smanjena ekspresija proteina p27, koji funkcionira kao protektivni regulator staničnog ciklusa, u stanicama PIA-e, PIN-a i karcinoma (De Marzo i sur. 1999). Također je nađena pojačana ekspresija glutation S-transferaze A1 (GSTA1), glutation S-transferaze P1 (GSTP1) i ciklooksigenaze 2 (COX-2) kao protektora stanica od oksidacije u PIA-i. To govori u prilog pojačanom oksidativnom stresu kojem su izložene epitelne stanice prostate (Zha i sur. 2001). Dosadašnja saznanja sugeriraju da je upalom uzrokovan oksidativni stres i posljedično oštećenje genoma jedan od početnih događaja u patogenezi karcinoma prostate.

2.4. Atipična adenomatozna hiperplazija (AAH)

Atipična adenomatozna hiperplazija (AAH) karakterizirana je proliferacijom malih do srednje velikih acinusa koji obično tvore dobro ograničene nodule, ali se ponekad mogu širiti i u okolno tkivo prostate (Slika 14). AAH se često može zamijeniti za karcinom, ali građom i citološki ne ispunjava kriterije za postavljanje dijagnoze karcinoma prostate (Cheng i sur. 1988). Proliferacija malih acinusa ima različite morfološke karakteristike, od benigne proliferacije s

minimalnom citološkom atipijom do takvog stupnja atipije koja može upućivati na dobro diferencirani adenokarcinom (Cheng i sur. 1988). Najteže je razlikovati AAH od karcinoma kod lezija s jezgričicom koja je veličinom na granici između benignog i malignog (Bostwick & Iczkowski 1997).

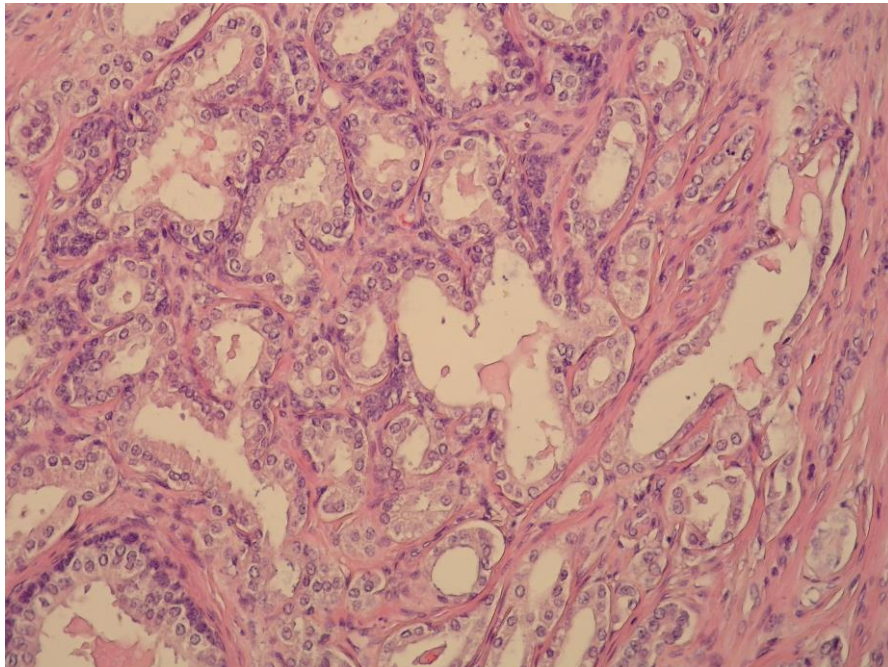
AAH se nalazi u 1.5 do 20% materijala dobivenog transuretralnom resekcijom prostate (TURP), a 33% kod radikalne prostatektomije. U materijalu dobivenom biopsijom iglom AAH nije česta i vidi se u svega 2% bolesnika. Najčešće se nalazi u prijelaznoj zoni kao dobro ograničen čvor zbijenih malih žlijezda lobularnog rasta (Grignon & Sakr 1996), iako se može nalaziti i u području apeksa i periuretralnom području. Obično se pojavljuje u pacijenata koji su 10 godina mlađi u usporedbi s onima koji imaju karcinom (Montironi i sur. 1996).

Mikroskopski nalaz pokazuje da su obično fokusi manji od 1 mm, ne konfluiraju i često su u razmaku za 1 do 3 mm. Granica s okolnim parenhimom je obično gurajuća, a ne infiltrirajuća. Često se uz nakupinu sitnijih žlijezda vidi i jedan veći tzv. „roditeljski“ duktus, koji se kod karcinoma prostate ne vidi. Kao što je već rečeno AAH se rijetko vidi u biopsijama iglom i to najčešće u materijalu dobivenom iz prijelazne zone gdje može predstavljati veliki diferencijalno dijagnostički problem ako se ne nađe tzv. „roditeljski“ duktus, odnosno ako se zbog male količine materijala ne može sa sigurnošću procijeniti način rasta (Kappel i sur. 1995). Atipična adenomatozna hiperplazija ima proliferaciju koja je između benigne hiperplazije prostate i adenokarcinoma niskog stupnja. Suprotno tome PIN ima proliferaciju sličnu srednjem stupnju karcinoma prostate (Bostwick 1996). Na malom povećanju vide se zbijeni mali do srednje veliki acinusi koji remete uniformnu raspodjelu žlijezda i strome u normalnoj i hiperplastičnoj prostati i vrlo nalikuju na karcinom Gleason uzorka 2.

Diferencijalna dijagnoza AAH-a uključuje sve promjene prostate koje su građene od malih žlijezda ili žlijezdolikih formacija, a tu spadaju: jednostavna (lobularna) atrofija, sklerozirajuća atrofija, sitno žljezdani tip benigne nodularne hiperplazije, hiperplazija bazalnih stanica, prostatrofička hiperplazija, sklerozirajuća adenoza, hiperplazija submukoznih žlijezda verumontanuma, hiperplazija ostataka mezonefričkih vodova, nefrogeni adenomi, efekti zračenja i androgene terapije na normalne žlijezde prostate te karcinom malih acinusa. Najvažnija je diferencijalna dijagnoza prema karcinomu niskog Gleason uzorka. Mikroskopski su na malom povećanju oba entiteta u potpunosti ili djelomično ograničeni, međutim acinusi karcinoma su obično manji i uniformniji, a luminalna granica im je oštrija. Na citološkoj razini najbitnija razlika je u broju i veličini nukleola. U karcinomu su veliki nukleoli (veći od 1 μ m) i nalaze se u većini epitelnih stanica dok su nukleoli u AAH mali i nalaze se samo u pojedinim stanicama. U

dvojbenim situacijama od velike je pomoći imunohistokemijska analiza. Bazalni sloj stanica je kod AAH karakteristično diskontinuiran i fragmentiran dok je kod karcinoma odsutan (Bostwick & Iczkowski 1997). Zbog toga se kao pomoć u razlikovanju AAH od karcinoma koriste specifična protutijela koja obilježavaju upravo te stanice u žlijezdama (Foster & Sakr 2001).

U prilog mogućega prekursora karcinoma prostate navode se istraživanja McNeala (Mc Neal 1965), koja su pokazala da se kod 6,4% bolesnika koji su imali AAH razvio karcinom prostate, dok je taj postotak kod bolesnika s benignom hiperplazijom bio 3,7%. Unatoč mnogim ispitivanjima i pokušajima da se AAH definiira kao prekursor karcinoma, to nije uspjelo jer nema čvrstih dokaza koji bi povezali AAH i karcinom prostate (Oesterling i sur. 1993). S kliničkog stajališta AAH-a se smatra benignom promjenom i ne zahtijeva posebnu terapiju, nego samo redovito praćenje pacijenata.



Slika 14. Atipična adenomatozna hiperplazija – Nakon prostatektomije

3. RASPRAVA

Karcinom prostate je jedan od vodećih zdravstvenih problema starije muške populacije. Sve šira primjena dijagnostičkih testova kao što su PSA i TRUZ-om kontrolirana biopsija prostate te bolja informiranost javnosti su doveli do porasta broja bolesnika u kojih je dijagnosticiran lokalizirani karcinom (Catalona i sur. 1993). Danas se smatra da uz pravu indikaciju transrektalni ultrazvuk i biopsija prostate predstavljaju jedini pravi izbor za otkrivanje karcinoma prostate.

Kad je DRP normalan, a PSA je između 4 i 10 ng/ml, tada biopsija otkriva samo 20% karcinoma prostate (Catalona i sur. 1991). Još ne postoje jasno definirane indikacije za ponavljane biopsije prostate, niti koliko puta ju treba ponavljati, ali smatra se da biopsiju ne treba ponavljati više od tri puta (Djavan i sur. 2003). Uz perzistenciju abnormalnih vrijednosti PSA i/ili DRP-a prema najnovijim preporukama samo prisutnost ASAP-a u bioptičkom materijalu predstavlja jasnu indikaciju za ponavljanje biopsije prostate (Moore i sur. 2005). Do sada histološka upala i uz nju vezana PIA nisu jasni kriteriji pri donošenju odluke o ponavljanju biopsije u bolesnika povišenog rizika. S druge strane potvrđeno je da upala u prostati svojim učinkom na vrijednosti PSA biokemijski imitira karcinom i na taj način smanjuje njegovu osjetljivost i specifičnost u ranoj detekciji (Nadler i sur. 1995). Zbog nedovoljne osjetljivosti i specifičnosti PSA veliki broj muškaraca se podvrgava nepotrebnim ponavljanim biopsijama prostate (Karazanashvili & Managadze 2001).

Važno je još napomenuti da postoje prekancerozne i potencijalno prekancerozne promjene koje zahtijevaju posebnu pozornost. Naime pojava HGPIN (high grade prostatic intraepithelial neoplasia) i ASAP (atypical small acinar proliferation) sugerira potrebu ponavljanja biopsije. HGPIN čine benigni ductusi i acinusi uz citološki atipičnu strukturu stanica s uvećanjem i hiperkromazijom jezgre, prominentnim nukleolima i očuvanom bazalnom laminom. ASAP predstavlja fokuse malih žlijezda koji ne zadovoljavaju kriterije karcinoma, ali istovremeno ne pokazuju jasne karakteristike benignog tkiva. Drugim riječima, ASAP je suspektan karcinom prostate bez dovoljno dokaza (Che i sur 2003).

Prostatična intraepitelna neoplazija je jedini potencijalni entitet koji zadovoljava uvjete za karcinom in situ. PIN dijeli fenotipske, biokemijske i genetske promjene s karcinomom, ali bez proboja bazalne membrane acinusa. PIN morfološki predstavlja intraluminalnu proliferaciju epitelnih stanica koje citološki pokazuju osobine koje mogu biti jednake kao one koje se viđaju kod karcinoma. Ponekad se, u najtežim oblicima, samo po djelomično ili potpuno očuvanom bazalnom sloju stanica može razlikovati PIN od karcinoma. Incidencija i karcinoma i PIN-a raste

s dobi bolesnika, međutim najveća incidencija PIN-a se nalazi desetak godina ranije od pojave karcinoma. Incidencija PIN-a u biopsijama varira od 4 do 16%. Kada se postavi mikroskopska dijagnoza PIN-a obavezno je daljnje praćenje bolesnika svakih 3 do 6 mjeseci tijekom dvije godine od postavljanja dijagnoze, a nakon toga svakih 12 mjeseci do kraja života. Rizik da će se razviti karcinom u sljedećoj biopsiji unutar tri godine kod bolesnika s dijagnosticiranim PIN-om je 50% (Nelson i sur. 2001).

U novijim publikacijama sve je više dokaza o direktnoj ili indirektnoj povezanosti kronične upale i karcinoma prostate. Najnovija istraživanja iz epidemiologije, genetike, molekularne patologije i upalne toksikologije sugeriraju da su kronični upalni procesi i uz njih vezana PIA uključeni u patogenezi karcinoma prostate (De Marzo i sur. 1999). Tomas i sur. (Tomas i sur. 2007) su u svojoj studiji na materijalu bolesnika u kojih je učinjena prostatektomija zbog BHP ili karcinoma utvrdili značajno veću učestalost lezija PIA-e u prostatama s karcinomom.

Drugi pak autori u svojim morfološkim i epidemiološkim studijama dovode u pitanje ulogu PIA-e u patogenezi karcinoma prostate. Billis i sur. (Billis & Magna 2003) u svojoj studiji u kojoj su analizirali prostate nakon obdukcije nisu potvrdili morfološku povezanost PIA-e i karcinoma.

Histološka, subklinička upala je vrlo čest nalaz u biopsijama prostate muškaraca bez dokazanog karcinoma i bez kliničkih znakova prostatitisa. Veliki broj studija je dokazao da subklinička upala povisuje vrijednost TPSA (ukupni PSA, *eng.* total prostate-specific antigen), ali neki i to osporavaju. Nickel i sur. u svojoj studiji na materijalu nakon transuretralne resekcije nisu potvrdili povezanost između opsega ili tipa upale i PSA (Nickel i sur. 1999). Brawer i sur. dokazali su povišene vrijednosti TPSA samo kod bolesnika s akutnim prostatitisom (Brawer i sur. 1989). Pansadoro i sur. pokazali su da i akutni i kronični upalni infiltrat u prostati uzrokuju porast TPSA (Pansadoro i sur.1996). S druge strane, Jung i sur. su pokazali da upala u bioptičkom materijalu prostate nije povezana samo s porastom TPSA, nego i s padom FPSA (slobodni PSA, *eng.* free prostate-specific antigen), što se može vidjeti i kod karcinoma prostate (Jung i sur. 1998).

Irani i sur. su prvi proveli istraživanje o utjecaju oštećenja glandularnog epitela prostate na vrijednosti PSA te navode da sama prisutnost upale ne utječe na vrijednosti PSA ako nije došlo do oštećenja žljezdanog epitela (Irani i sur. 1996). Smatra se da upalni infiltrat u prostati, pogotovo ako je akutniji i agresivniji, oštećuje bazalni sloj stanica i bazalnu membranu epitela prostatičnih acinusa i duktusa te na taj način dovodi do povišenja vrijednosti TPSA (Irani i sur.

1996). Zbog gubitka normalne arhitekture epitela omogućen je nesmetan prolazak TPSA u cirkulaciju (Moon i sur. 1992). Razlozi pada FPSA i F/TPSA nisu potpuno razjašnjeni. Zackrisson i sur. smatraju da tijekom akutne faze upale dolazi do porasta TPSA i FPSA, ali u kroničnoj fazi upale dolazi do brzog pada FPSA koji ima kraće poluvrijeme raspada, dok TPSA može ostati povišen i nekoliko mjeseci (Zackrisson i sur. 2003).

Na osnovi kritičkog pregleda objavljenih relevantnih istraživanja, zaključujemo da bi PIA trebala biti proglašena fakultativnom prekanceroznom lezijom. Nalaz histološke upale i uz nju vezane PIA-e u bioptatima prostate može ukazati na potrebu za pomnijim praćenjem i ranijim ponavljanjem biopsija prostate. S druge strane, ASAP je karcinom prostate s nedovoljno dokaza za to i zato se ne može nazvati pravim prekursorom karcinoma prostate. Međutim, zbog visoke učestalosti dijagnosticiranih karcinoma na ponovljenoj biopsiji, zaključujemo da ASAP predstavlja jasnu indikaciju za ponavljanje biopsije. Kao što je već spomenuto, PIN je jedini potencijalni entitet za karcinom in situ te kada se postavi dijagnoza PIN-a obavezno je daljnje praćenje bolesnika.

ZAHVALE

Prije svega željela bih se zahvaliti svome mentoru, doc. dr. sc. Borislavu Spajiću, na predloženoj temi, stručnom vodstvu, velikoj pomoći i vrijednim savjetima koje mi je davao tijekom izrade ovoga rada.

Velika hvala i mojoj obitelji, rodbini i prijateljima na podršci, razumijevanju i potpori tijekom cijelog studija.

LITERATURA

1. Albano JD, Ward E, Jemal A i sur. (2007) Cancer mortality in the United States by education level and race. *J Natl Cancer Inst*; 99:1384-94.
2. Allard WJ, Zhou Z, Yeung KK (1998) Novel immunoassay for the measurement of complexed prostate-specific antigen in serum. *Clin Chem*; 44:1216-23.
3. Amin M, Boccon-Gibod L, Egevad L i sur. (2005) Prognostic and predictive factors and reporting of prostate carcinoma in prostate needle biopsy specimens. *Scand J Urol Nephrol*; 216:20-33.
4. Asimakopoulos AD, Miano R, Mauriello A i sur. (2011) Significance of focal proliferative atrophy lesions in prostate biopsy cores that test negative for prostate carcinoma. *Urol Oncol*; 29:690-7.
5. Baade PD, Coory MD, Aitken JF (2004) International trends in prostate-cancer mortality: the decrease is continuing and spreading. *Cancer Causes Control*; 15:237-41.
6. Barry MJ (1990) Epidemiology and natural history of benign prostatic hyperplasia. *Urol Clin North Am*; 17:495-507.
7. Benson MC, Whang LS, Olsson CA (1992) The use of prostate specific antigen density to enhance the predictive value of intermediate levels of serum prostate specific antigen. *J Urol*; 147:817-21.
8. Billis A, Magna LA (2003) Inflammatory atrophy of the prostate. Prevalence and significance. *Arch Pathol Lab Med*; 127:840-4.
9. Billis A, Freitas LL, Magna LA i sur. (2007) Inflammatory atrophy on prostate needle biopsies is there topographic relationship to cancer? *Int Braz J Urol*; 33:355-60.
10. Bishara T, Ramnani DM, Epstein JI (2004) High-grade prostatic intraepithelial neoplasia on needle biopsy: risk of cancer on repeat biopsy related to number of involved cores and morphologic pattern. *Am J Surg Pathol*; 28:629-33.

11. Bostwick DG (1996) Prospective origins of prostate carcinoma. Prostatic intraepithelial neoplasia and atypical adenomatous hyperplasia. *Cancer*; 78:330-6.
12. Bostwick DG, Iczkowski KA (1997) Minimal criteria for the diagnosis of prostate cancer on needle biopsy. *Ann Diagn Pathol*; 1:104-29.
13. Boyle P, Ferlay J (2005) Cancer incidence and mortality in Europe 2004. *Ann Oncol*; 16:481-8.
14. Bozeman CB, Carver BS, Caldito G, Venable DD, Eastham JA (2005) Prostate cancer in patients with an abnormal digital rectal examination and serum prostate-specific antigen less than 4.0 ng/ml. *Urology*; 66:803-7.
15. Bratt O (2002) Hereditary prostate cancer: clinical aspects. *J Urol*; 168:906-13.
16. Brawer MK, Rennels MA, Nagle RB, Schiffman R, Gaines JA (1989) Serum prostate-specific antigen and prostate pathology in men having simple prostatectomy. *Am J Clin Pathol*; 92:760-4.
17. Carter HB, Sauvageot J, Walsh PC i sur. (1997) Prospective evaluation of men with stage T1c adenocarcinoma of prostate. *J Urol*; 157:2206-9.
18. Catalona WJ, Smith DS, Ratcliff (1991) Measurement of prostate specific antigen in serum as screening test for prostate cancer. *N Engl J Med*; 324:1156-61.
19. Catalona WJ, Smith DS, Ratcliff TL (1993) Detection of organ-confined prostate cancer is increased through prostate-specific antigen-based screening. *JAMA*; 270:948-54.
20. Center MM, Jemal A, Lortet-Tieulent J i sur. (2012) International variation in prostate cancer incidence and mortality rates. *Eur Urol*; 61:1079-92.
21. Che M, Sakr W, Grignon D (2003) Pathologic features the urologist should expect on a prostate biopsy. *Urol Oncol*; 21:153-61.
22. Cheng L, Shan A, Cheville JC, Qian J, Bostwick DG (1988) Atypical adenomatous hyperplasia of the prostate: a premalignant lesion? *Cancer Res*; 58:389-91.

23. Chornokur G, Han G, Tanner R i sur. (2013) High grade prostate intraepithelial neoplasia (PIN) is a PSA-independent risk factors for prostate cancer in African American men: Results from a pilot study. *Cancer Lett*; 331:154-7.
24. Cindolo L, Fanizza C, Romero M i sur. (2013) The effects of dutasteride and finasteride on BPH-related hospitalization, surgery and prostate cancer diagnosis: a record-linkage analysis. *World J Urol*; 31:665-71.
25. Dean M, Lou H, Asian J (2013) Genetics and genomics of prostate cancer. *Androl*; 15:309-13.
26. Delongchamps NB, de la Roza G, Chandan V i sur. (2008) Evaluation of prostatitis in autopsied prostates- is chronic inflammation more associated with benign prostatic hyperplasia or cancer? *J Urol*; 179:1736-40.
27. De Marzo AM, Marchi VL, Epstein JI, Nelson WG (1999) Proliferative inflammatory atrophy of the prostate: implications for prostatic carcinogenesis. *Am J Pathol*; 155:1985-92.
28. De Marzo AM, Meeker AK, Zha S i sur. (2003) Human prostate cancer precursors and pathobiology. *Urology*; 62 Suppl 5A:S55-62.
29. De Nunzio C, Kramer G, Marberger M i sur. (2011) The controversial relationship between benign prostatic hyperplasia and prostate cancer: the role of inflammation. *Eur Urol*; 60:106-17.
30. Djavan B, Remzi M, Marberger M (2003) When to biopsy and when to stop biopsying. *Urol Clin North Am*; 30:253-62.
31. Dundore PA, Cheville JC, Nascimento AG, Farrow GM, Bostwick DG (1995) Carcinosarcoma of the prostate. Report of 21 cases. *Cancer*; 76:1035-42.
32. Eastham JA, Riedel E, Scardino PT i sur. (2003) Polyp Prevention Trial Study Group. Variation of serum prostate-specific antigen levels: an evaluation of year-to-year fluctuations. *JAMA*; 289:2695-700.

33. Egevad L, Norlen BJ, Norberg M (2001) The value of multiple core biopsies for predicting the Gleason score of prostate cancer. *BJU Int*; 88:716-21.
34. Epstein JI, Walsh PC, Carmichael M, Brendler CB (1994) Pathologic and clinical findings to predict tumor extent of non-palpable (Stage T1c) prostate cancer. *JAMA*; 271:368-74.
35. Estrig D, Freeman JA, Elmajian AK i sur. (1996) Transitional cell carcinoma involving the prostate with a proposed staging classification for stromal invasion. *J Urol*; 156:1071-6.
36. Filson CP, Wei JT, Hollingsworth JM (2013) Trends in medical management of men with lower urinary tract symptoms suggestive of benign prostatic hyperplasia. *Urology*; 82:1386-92.
37. Foster CS, Sakr WA (2001) Proliferative lesions of the prostate that mimic carcinoma. *Diagn Pathol*; 7:194-212.
38. Fučkar Ž, Tucak A (1985) Transrektalna sonografija prostato vezikularnog segmenta (prva iskustva). *Med Vjesn*; 17:25-8.
39. Gleason DF, Mellinger GT (1974) Bveterans Administration Cooperative Urological Research Group. Prediction of prognosis for prostatic adenocarcinoma by combined histologic grading and clinical staging. *J Urol*; 111:58-64.
40. Goeman L, Joniau S, Ponette D i sur. (2003) Is low-grade prostatic intraepithelial neoplasia a risk factor for cancer? *Prostate Cancer Prostatic Dis*; 6:305-10.
41. Grignon Dj, Sakr WA (1996) Atypical adenomatous hyperplasia of the prostate: a critical review. *Eur Urol*; 30:206-11.
42. Heidenreich A, Witjes WP, Bjerklund-Johansen TE, Patel A (2012) Therapies used in prostate cancer patients by European urologists: data on indication with a focus on expectations, perceived barriers and guideline compliance related to the use of bisphosphonates. *Urol Int*; 89:30-8.

43. Hrvatski zavod za javno zdravstvo (2013) Incidencija i mortalitet raka u Hrvatskoj 2011. Bilten br. 36. Zagreb
44. Irani J, Levillain L, Gujon JM, Bon D, Doré B, Aubert J (1996) Inflammation aggressivity in benign prostatic hyperplasia: correlation with prostate specific antigen density. *J Urol*; 155:460-9.
45. Isaacs JT, Coffey DS (1989) Etiology and disease process of benign prostatic hyperplasia. *Prostate*; 2:33-50.
46. Jung K, Mayer A, Lein M, Rudolph B, Schnorr D, Loening SA (1998) Ratio of free to total prostate specific antigen in serum cannot distinguish patients with prostate cancer from those with chronic inflammation of the prostate. *J Urol*; 159:1595-8.
47. Kappel TJ, Kuskowski M, Willmott L i sur. (1995) Prostatic intraepithelial neoplasia and atypical adenomatous hyperplasia (adenosis): a retrospective study with long-term follow up. *J Surg Pathol*; 1:77-85.
48. Karazanashvili G, Managadze L (2001) Prostate-specific antigen (PSA) value change after antibacterial therapy of prostate inflammation, as a diagnostic method for prostate cancer screening in case of PSA value within 4-10 ng/ml and nonsuspicious results of digital rectal examination. *Eur Urol*; 39:538-43.
49. Krmpotić-Nemanić J (1982) Anatomija čovjeka. 3. izd., Zagreb; Juma, str. 869-71.
50. Krušlin B, Tomas D, Spajić B (2010) Pathohistological diagnosis of prostatic carcinoma in needle core biopsies. *Lijec Vjesn*; 132:155-61.
51. Lopez JI (2007) Prostate adenocarcinoma detected after high-grade prostatic intraepithelial neoplasia or atypical small acinar proliferation. *BJU Int Urol*; 100:1272-6.
52. Mc Connell JD, Bruskewitz R, Walsh P i sur. (1998) The effect of finasteride on the risk of acute urinary retention and the need for surgical treatment among men with benign prostatic hyperplasia. *N Engl J Med*; 338:557-63.

53. McNeal JE (1965) Morphogenesis of prostatic carcinoma. *Cancer*; 18:1659-66.
54. McNeal JE (1968) Regional Morphology and pathology of the prostate. *Am J Clin Pathol*; 49:347-9.
55. Miller AB (2007) Commentary: implications of the frequent occurrence of occult carcinoma of the prostate. *Int J Epidemiol*; 36:282-4.
56. Montironi R, Bartels PH, Hamilton PW, Thompson D (1996) Atypical adenomatous hyperplasia (adenosis) of the prostate: development of a Bayesian belief network for its distinction from well-differentiated adenocarcinoma. *Hum Pathol*; 27:396-407.
57. Montironi R, Santinelli A, Mazzucchelli R (2002) Prostatic intraepithelial neoplasia and prostate cancer. *Panminerva Med*; 44:213-20.
58. Moon TD, Clejan S, Neal DE Jr. (1992) Prostate specific antigen and prostatitis, PSA production and release kinetics in vitro. *Prostate*; 20:113-6.
59. Moore CK, Karikehalli S, Nazeer T i sur. (2005) Prognostic significance of high grade prostatic intraepithelial neoplasia and atypical small acinar proliferation in the contemporary era. *J Urol*; 173:70-2.
60. Nadler RB, Humphrey PA, Smith DS i sur. (1995) Effect of inflammation and benign prostatic hyperplasia on elevated serum prostate specific antigen levels. *J Urol*; 154:407-13.
61. Nelson WG, De Marzo AM, Dewese TL (2001) The molecular pathogenesis of prostate cancer: Implications for prostate cancer prevention. *Urology*; 57:39-45.
62. Nickel JC, Downey J, Young I (1999) Asymptomatic inflammation and/or infection in benign prostatic hyperplasia. *BJU Int*; 84:976-81.
63. Noguchi M, Stamey TA, McNeal JE, Nolley R (2003) Prognostic factors for multifocal prostate cancer in radical prostatectomy specimens: lack of significance of secondary cancers. *J Urol*; 170:459-63.

64. Oesterling JE (1991) The origin and development of benign prostatic hyperplasia. An age-dependent process. *J Androl*; 12:348-55.
65. Oesterling JE, Jacobsen SJ, Chute CG i sur. (1993) Serum prostate-specific antigen in a community-based population of healthy men: Establishment of age-specific reference ranges. *JAMA*; 270:860-4.
66. Ohori M, Wheeler TM, Dunn JK, Stamey TA, Scardino TA (1994) The pathological features and prognosis of prostate cancer detectable with current diagnostic test. *J Urol*; 151:1714-20.
67. Pansadoro V, Emiliozzi P, Defidio L i sur. (1996) Prostate specific antigen and prostatitis in men under fifty. *Eur Urol*; 30:24-7.
68. Patrik F, Anssi A, Jussi A i sur. (2002) Estimation of prostate cancer risk on the basis of total and free prostate specific antigen, prostate volume and digital rectal examination. *Eur Urol*; 41:619-27.
69. Putzi MJ, De Marzo AM (2000) Morphologic transitions between proliferative inflammatory atrophy and high-grade prostatic intraepithelial neoplasia. *Urology*; 56:828-32.
70. Quinn M, Babb P (2002) Patterns and trends in prostate cancer incidence, survival, prevalence and mortality. Part I: international comparisons. *BJU Int*; 90:162-73.
71. Sauter ER, Klein G, Wagner-Mann C, Diamandis EP (2004) Prostate-specific antigen expression in nipple aspirate fluid is associated with advanced breast cancer. *Canc Detect Prev*; 28:27-31.
72. Scardino PT, Weaver R, Hudson ML (1992) Early detection of prostate cancer. *Hum Pathol*; 23:211-22.
73. Schoenfield L, Jones JS, Zippe CD i sur. (2007) The incidence of high-grade prostatic intraepithelial neoplasia and atypical glands suspicious for carcinoma on first-time saturation needle biopsy, and the subsequent risk of cancer. *BJU Int*; 99:770-4.

74. Siegel R, Ma J, Zou Z, Jemal A (2014) Cancer statistics. 2014. *CA Cancer J Clin*; 64:9-29.
75. Sobin LH, Gospodariwicz M, Wittekind C (eds) (2009) TNM classification of malignant tumors. UICC International Union Against Cancer. 7th ed. Wiley-Blackwell; 243-248.
76. Spajić B, Brigić I, Štimac G, Justinić D, Krušlin B, Kraus O (2006) Complications of transrectal ultrasound guided prostate needle biopsy: Our experience and review of the literature. *Acta Clin Croat*; 45:87-90.
77. Spajić B, Čupić H, Tomas D, Štimac G, Krušlin B, Kraus O (2007) The incidence of hyperechoic prostate cancer in transrectal ultrasound-guided biopsy specimens. *Urology*; 70:734-7.
78. Stamatiou K, Alevizos A, Agapitos E, Sofras F (2006) Incidence of impalpable carcinoma of the prostate and of non-malignant and precarcinomatous lesions in Greek male population; an autopsy study. *Prostate*; 66:1319-28.
79. Stamey TA, Kabalin JN (1989) Prostate specific antigen in the diagnosis and treatment of adenocarcinoma of the prostate. Untreated patients. *J Urol*; 141:1070-75.
80. Stamey TA, Freiha FS, McNeal JE, Redwine EA, Whittemore AS, Schmid HP (1993) Localized prostate cancer: relationship of tumor volume to clinical significance for treatment of prostate cancer. *Cancer*; 71:933-8.
81. Stilgenbauer R, Benedict M, Bamshad R, Viduetsky A (2007) Sarcoma of the prostate: sonographic findings and pathologic correlation. *J Ultrasound Med*; 76:1035-93.
82. Stimson JB, Fihn SD (1990) Benign prostatic hyperplasia and its treatment. *J Gen Int Med*; 5:153-65.
83. Tang J, Yang JC, Li J, Shi H (2007) Peripheral zone hypoechoic lesions of the prostate: evaluation with contrast-enhanced gray scale transrectal ultrasonography. *J Ultrasound Med*; 26:1671-9.

84. Tomas D, Krušlin B, Rogatsch H, Schafer G, Belicza M, Mikuz G (2007) Different types of atrophy in the prostate with and without adenocarcinoma. *Eur Urol*; 51:98-103.
85. Trock BJ, Han M, Freedland SJ i sur. (2008) Prostate cancer-specific survival following salvage radiotherapy vs observation in men with biochemical recurrence after radical prostatectomy. *JAMA*; 299:2760-9.
86. Trpkov K, Bartczak-McKay J, Yilmaz A (2009) Double sequential immunostaining for cytokeratin 5/6 and AMACR: an alternative approach in evaluating problematic prostatic specimens. *Histopathology*; 55:353-5.
87. Wang MC, Valenzuela LA, Murphy GP, Chu TM (1979) Purification of a human prostate specific antigen. *Invest Urol*; 17:159-63.
88. Wein JA (2012) Philadelphia: Saunders, 2012. *Campbell-Walsh Urology* 10. izdanje
89. Wilson JD (1980) The pathogenesis of the benign prostatic hyperplasia. *Am J Med*; 68:745-56.
90. Yamamoto T, Ito K, Ohi M i sur. (2001) Diagnostic significance of digital rectal examination and transrectal ultrasonography in men with prostate-specific antigen levels of 4 ng/ml or less. *Urology*; 58:994-8.
91. Yokoyama M, Seki N, Tamai M, Takeuchi M. (1989) Benign prostatic hyperplasia in patients castrated in his youth. *J Urol*; 142:134-5.
92. Young RH (1988) Pseudoneoplastic lesions of the prostate gland. *Pathol Annu*; 23:105-28.
93. Yuan JJJ, Coplen DE, Petros JA i sur. (1992) Effects of rectal examination, prostatic massage, ultrasonography and needle biopsy on serum prostate specific antigen levels. *J Urol*; 147:810.
94. Zackrisson B, Ulleryd P, Aus G, Lilja H, Sandberg T, Hugosson J (2003) Evaluation of free, complexed, and total serum prostate-specific antigen and their ratios during 1 year of follow-up of men with febrile urinary tract infection. *Urology*; 62:278-81.

95. Zaridze DG, Boyle P, Smans M (1984) International trends in prostatic cancer. *Int J Cancer*; 33:223-30.
96. Zha S, Gage WR, Sauvageot J i sur. (2001) Cyclooxygenase-2 is up regulated in proliferative inflammatory atrophy of the prostate, but not in prostate carcinoma. *Cancer Res*; 61:8617-23.

ŽIVOTOPIS

Ramona Relković rođena 31. prosinca 1989. u Novoj Gradišci. Nakon završene osnovne škole u Rešetarima, upisuje se u Opću gimnaziju u Novoj Gradišci. Medicinski fakultet u Zagrebu upisuje u akademskoj godini 2008./2009.